ÇOCUK ACİL TIP
VE YOĞUN BAKIM
DERNEĞİ

PROF. DR. TOLGA FİKRİ KÖROĞLU ANISINA

ULUSLARARASI KATILIMLI 16.

ÇOCUK ACİL TIP ve YOĞUN BAKIM KONGRESİ

12. Çocuk Acil Tıp ve Yoğun Bakım Hemşireliği Kongresi

2-5 Ekim 2019

Susesi Otel ve Kongre Merkezi
Antalya

www.cocukacilyogunbakim2019.org

Kongre Eş Başkanları:
Prof. Dr. Özlem TEKŞAM
Prof. Dr. Oğuz Dursun

KONUŞMA ÖZETLERİ ve BİLDİRİLER

İÇİNDEKİLER

BİLİMSEL PROGRAM ..... 3 - 10

1. GÜN ..... 2 -3

2. GÜN 3- 5

3. GÜN 5

KURS PROGRAMLARI ..... 6 - 10

KONUŞMA ÖZETLERİ..... 11- 79

SÖZLÜ BİLDİRİLER ..... 80 -206

TARTIŞMALI POSTERLER ..... 207 - 299

POSTER BİLDİRİLER..... 300 - 564

16. ÇOCUK ACİL TIP ve YOĞUN BAKIM KONGRESİ ve 12. ÇOCUK ACİL TIP ve YOĞUN BAKIM HEMŞİRELİĞİ KONGRESİ

2-5 EKİM 2019 / SUSESİ OTEL, BELEK – ANTALYA

3 EKİM 2019, PERŞEMBE			
SAAT	PROF. DR. TOLGA FİKRİ KÖROĞLU SALONU	DOÇ. DR. SUAT BİÇER SALONU	PROF. DR. MURAT DERBENT SALONU
08:30-08:45	AÇILIŞ ve AÇILIŞ KONUŞMASI		
08:45-09:00	PROF. DR. TOLGA FİKRİ KÖROĞLU ANMA TÖRENİ		
09:00-09:45	DIAGNOSING SEPSIS IN CHILDREN Oturum Başkanları: Oğuz Dursun, Murat Duman Konuşmacı: Niranjan Tex Kissoon		
09:45-10:30	PEDIATRIC TRAUMA PEARLS Oturum Başkanları: Özlem Tekşam, Dinçer Yıldızdaş Konuşmacı: Angelo Mikrogianakis		
10:30-11:00	ARA		
11:00-12:00	ÇOCUK ACİL SERVİS SORUNLARI Oturum Başkanları: Nedret Uzel, Murat Duman Çocuk acilde güncel durum ve sorunlar: Hayri Levent Yılmaz Sağlık Bakanlığı'nın çözüm önerileri: Semih Korkut (T.C. Sağlık Bakanlığı Acil Sağlık Hizmetleri Genel Müdürü)		ACİL VE YOĞUN BAKIM HEMŞİRELİK EĞİTİMİNDE ALTIN STANDARTLAR Oturum Başkanları: Perihan Aydın, Selvinaz Yıldıran Çocuk acilde neredeyiz? Nasıl olmalıyız? Filiz Pekgökçen Çocuk yoğun bakımda neredeyiz? Nasıl olmalıyız? Ebru Melek Benligül
12:00-12:45	CRRT Oturum Başkanları: Tanıl Kendirli, Metin Karaböcüoğlu RRT in liver disease - bridge to liver transplantation or spontaneous regeneration: Akash Deep Renal replasman ne zaman başlayalım (Sepsis, MODS): Esra Şevketoğlu	ODAĞI BELLİ OLMAYAN ATEŞLİ ÇOCUĞA YAKLAŞIM Oturum Başkanları: Hayri Levent Yılmaz, Murat Anıl 30 - 90 gün: Eylem Ulaş Saz 3 ay - 3 yaş: Nilden Tuygun	ÇOCUK ACİL VE YOĞUN BAKIMDA KALİTE STANDARTLARI Oturum Başkanları: Merve Köseoğlu, Filiz Pekgökçen Konuşmacı: Perihan Aydın
12:45-14:00	ÖĞLE YEMEĞİ		
14:00-14:45	WEANING / EXTUBATION READINESS IN PICU Oturum Başkanları: Demet Demirkol, Hasan Ağın Konuşmacı: Paolo Biban	BIOMARKERS FOR THE FEBRILE CHILD IN THE EMERGENCY DEPARTMENT: ANY NEWS? Oturum Başkanları: Özlem Tekşam, Gülser Esen Besli Konuşmacı: Niccolo Parri	KRİTİK HASTANIN BELİRLENMESİ Oturum Başkanları: Resmiye Aydın, Ayşe Menemencioğlu Pediatrik erken uyarı skorları: Selvinaz Yıldıran Çocuk Yoğun Bakımda klinik seyrin değerlendirilmesi: Gamze Varlı
14:45-15:15	WORKSHOP Mekanik İnsüflasyon ve Eksüflasyon Tekniği ile Sekresyon Yönetimi	UYDU SEMPOZYUMU BIOCODEX Çocuk Acil Hekimi Gözüyle Mikrobiyota Oturum Başkanı: Murat Duman Konuşmacı: Murat Anıl	
15:15-15:45	ARA		

15:15-15:45	ARA		
15:45-16:45	**ECMO** **Oturum Başkanları:** **Tolga Köroğlu, Ayşe Berna Anıl** Endikasyon ve kanülasyon: **Tanıl Kendirli** Pompaya bağlı komplikasyonları nasıl azaltabiliriz? **Nilüfer Yalındağ Özürk**	**STATUS EPILEPTIKUS: MERAK EDİLENLER** **Oturum Başkanları:** **Eylem Ulaş Saz, Okşan Derinöz Güleryüz** Status epileptikusta ikinci basamak tedavi: **Murat Duman** Acil serviste EEG çekilsin mi? **Alkan Bal** Status epileptikusta mortalite ve morbidite ile ilişkili faktörler nelerdir? **Nilgün Erkek**	**TRAVMA** **Oturum Başkanları:** **Tülay Yakut, Bayram Cinge, Ali Ertuğ Arslanköylü** Acilde sedasyon ve analjezi: **Medine Yıldırım** Yoğun bakımda major travmalı hastanın sedasyon ve analjezisi : **Mücella Arı**
16:45-17:45	**TRANSFÜZYON** **Oturum Başkanları:** **Başak Nur Akyıldız, Özden Özgür Horoz** Endikasyon ve Uygulama: **Nazik Aşılıoğlu Yener** Masif kan transfüzyonu: **Oğuz Dursun** Komplikasyonlar: **Resul Yılmaz**	**SEPSİS: GÜNCEL YAKLAŞIM** **Oturum Başkanları: Nilgün Erkek, Durgül Yılmaz** Acil serviste sepsis tanı ve tedavi monitörizasyonu: **Deniz Tekin** Septik şokta vazoaktif ilaç seçimi: **Okşan Derinöz Güleryüz** Septik şokta yatakbaşı ultrasonografi: **Hayri Levent Yılmaz**	**AİLE MERKEZLİ BAKIM** **Oturum Başkanları: İlkay Memiş, Medine Yıldırım** Acilde aile merkezli bakım: **Oğuzhan Ayyıldız** Yoğun bakımda aile merkezli bakım: **Ayşe Menemencioğlu**
17:45-18:45	**SÖZEL BİLDİRİLER** **Tanıl Kendirli, Agop Çıtak**	**SÖZEL BİLDİRİLER** **Gülser Esen Besli, Eylem Ulaş Saz**	**SÖZEL BİLDİRİLER** **Sema Kaplan, Perihan Aydın**
20:30	DERNEK TOPLANTISI ve PROF. DR. TOLGA FİKRİ KÖROĞLU ANMA TÖRENİ (Tüm üyelere açık)		

4 EKİM 2019, CUMA

SAAT	PROF. DR. TOLGA FİKRİ KÖROĞLU SALONU	DOÇ. DR. SUAT BİÇER SALONU	PROF. DR. MURAT DERBENT SALONU
08:00-09:00	**SÖZEL BİLDİRİLER** **Dinçer Yıldızdaş, Esra Şevketoğlu**	**SÖZEL BİLDİRİLER** **Hayri Levent Yılmaz, Nilgün Erkek**	**SÖZEL BİLDİRİLER** **Raziye Kılıç Nalyapan, Ebru Melek Benligül**
09:00-09:45	**NEURALLY ADJUSTED VENTILATORY ASSIST** **Oturum Başkanları: Bülent Karapınar, Nilüfer Yalındağ Öztürk** **Konuşmacı: Paolo Biban**	**AN APPROACH TO SEDATION and ANALGESIA IN PEDIATRIC TRAUMA** **Oturum Başkanları: Eylem Ulaş Saz, Murat Anıl** **Konuşmacı: Angelo Mikrogianakis**	**UZMANINA DANIŞALIM** **Oturum Başkanıları:** **Neşe Kaplan, Oğuzhan Ayyıldız, Alkan Bal** Acilde bilinç durumunun değerlendirilmesi: **Suzan Celiloğlu** Hemodinamik değerlendirme: **Gülden Çölkuşu** Disritmilerin tanınması ve yaklaşım: **Filiz Pekgökcen**
09:45-10:30	**TRAVMA** **Oturum Başkanları:** **Nazik Aşılıoğlu Yener, Etem Pişkin** Travmatik beyin hasarı: **Agop Çıtak** Batın içi solid organ yaralanmaları: **Ayşe Berna Anıl**	**AKUT GASTROENTERİTTE GÜNCEL BİLGİLER** **Oturum Başkanları:** **Deniz Tekin, Metin Uysalol** Dehidratasyonun değerlendirilmesi: **Murat Anıl** Sıvı yönetimi nasıl olmalı? : **Gülser Esen Besli** Ne zaman Probiyotik başlayalım? : **Nilden Tuygun**	**ZEHİRLENMELER** **Oturum Başkanları:** **Döne Aksu, Sema Tutuş Yılmaz, Mehmet Aslan** Gastrik dekontaminasyon yöntemleri nasıl uygulanmalı? **Gönül Temel** Antidot uygulamaları: **Gülhan Şimşit**
10:30-11:00	ARA		

11:00-11:45	**MULTIMODAL MONITORING IN SEPTIC SHOCK** **Oturum Başkanları:** **Metin Karaböcüoğlu, Dinçer Yıldızdaş** **Konuşmacı: Niranjan Tex Kissoon**	**HOW POINT OF CARE ULTRASONOGRAPHY CAN CHANGE YOUR CLINICAL DECISION MAKING PROCESS?** **Oturum Başkanları:** **Murat Anıl, Nilgün Erkek** **Konuşmacı: Niccolo Parri**	**HASTA TRANSPORTU** **Oturum Başkanları:** **Sema Kaplan, Perihan Aydın** Acil hastanın Servise veya yoğun bakıma transportu (hastane içi transport): **Raziye Kılıç Nalyapan** Kritik hasta transportu (ameliyathaneye, görüntülemeye, servise): **Tülay Yakut** Hastaneler arası transport: **Bayram Cinge**
11:45-12:30	**POSTOPERATİF KARDİYOVASKÜLER CERRAHİ** **Oturum Başkanları:** **Agop Çıtak, Ali Ertuğ Arslanköylü** Hemodinamik izlem: **Murat Kangın** Pulmoner hipertansif kriz: **Başak Nur Akyıldız** Solunum desteği ve mekanik ventilasyon: **Tolga Köroğlu**	**UZMANINA DANIŞALIM** **Oturum Başkanları:** **Emine Suskan, Nilden Tuygun** Acilde inme vakalarının yönetimi : **Özlem Tekşam** Acilde metabolik hastalıklara yaklaşım : **Murat Duman**	**ÖZEL BAKIM GEREKTİREN HASTALAR** **Oturum Başkanları:** **Gülhan Şimşit, Nebahat Ayten** Acilde teknolojik desteğe bağımlı hasta izleminde hemşire bakımı: **Resmiye Aydın** Yoğun bakımdan teknoloji bağımlı çocuğun taburculuğa hazırlanması (hasta ve aile eğitimi) **Merve Köseoğlu**
12:30-13:30	**ÖĞLE YEMEĞİ**		
13:30-14:30	**SÖZEL BİLDİRİLER** **Oğuz Dursun, Tolga Köroğlu, Bülent Karapınar**	**SÖZEL BİLDİRİLER** **Murat Duman, Özlem Tekşam**	**SÖZEL BİLDİRİLER** **Selvinaz Yıldıran, Ayşe Menemencioğlu**
14:30-15:30	**ARDS** **Oturum Başkanları:** **Agop Çıtak, Nurettin Onur Kutlu** Konvansiyonel mekanik ventilasyon: **Demet Demirkol** Nonkonvansiyonel mekanik ventilasyon ve ECMO: **Bülent Karapınar** Diğer tedaviler (sıvı, steroid, prone, surfaktan beslenme): **Süleyman Bayraktar**	**KARŞIT GÖRÜŞLER: TANI ve TEDAVİDE** **Oturum Başkanları:** **Candemir Karacan, Nilden Tuygun** Hızlı antijen testlerini kullanalım / kullanmayalım: **Eylem Ulaş Saz / Deniz Tekin** Diabetik ketoasidozda görülen beyin ödeminde sıvı tedavisinin rolü vardır / yoktur: **Durgül Yılmaz / Alkan Bal** Gastrointestinal dekontaminasyon yapalım / yapmayalım: **Sabiha Şahin / Gülçin Bozlu**	**KISA VE ÖZ** **Oturum Başkanları:** **Ebru Melek Benligül, Raziye Kılıç Nalyapan, Resul Yılmaz** Nazogastrik sonda takılması: **Suzan Celiloğlu** Aerosol tedavi terilme yöntemleri: **Gönül Temel** Doğru servikal kolar kullanımı: **Selvinaz Yıldıran** Mekanik ventilasyon ve NIV sırasında nebülizasyon ve nemlendirme: **Bahar Keleş** Kısıtlı damar yolundan çoklu ilaç infüzyonları: **Neşe Kaplan**
15:30-16:00	**UYDU SEMPOZYUMU** Hasta Ventilasyonun Bireyselleştirmek için Gelişmiş Klinik Karar Araçları **Oturum Başkanı: Dinçer Yıldızdaş** **Konuşmacı: Clay McCool**		
16:00-16:30	**ARA**		

16. ÇOCUK ACİL TIP ve YOĞUN BAKIM KONGRESİ ve 12. ÇOCUK ACİL TIP ve YOĞUN BAKIM HEMŞİRELİĞİ KONGRESİ

2-5 EKİM 2019 / SUSESİ OTEL, BELEK – ANTALYA

16:00- 16:30	ARA		
16:30-17:30	**KISA VE ÖZ: SEPSİS** **Oturum Başkanları:** **Hasan Ağın, Özden Özgür Horoz** Hemodinamik monitörizasyon: **Etem Pişkin** Akılcı inotrop ve vazoaktif ilaç seçimi: **Resul Yılmaz** Steroid: **Ener Çağrı Dinleyici** Plazmaferez: **Esra Şevketoğlu** Renal replasman / diyaliz: **Nurettin Onur Kutlu** ECMO: **Tanıl Kendirli**	**KISA ve ÖZ: ACİL SERVİSTE KIRMIZI BAYRAKLAR** **Oturum Başkanları:** **Adnan Öztürk, Gülçin Bozlu** Baş ağrısı: **Nilden Tuygun** Senkop: **Metin Uysalol** Göğüs ağrısı: **Nilgün Erkek** Aksama: **Mehmet Aslan** Karın ağrısı: **Sabiha Şahin** Huzursuz süt çocuğu: **Hurşit Apa**	**UZMANINA DANIŞALIM** **Oturum Başkanları :** **Gülden Çölkuşu, Suzan Celiloğlu** Acilde göçmen çocuklarda yaşanan hemşirelik boyutundan sıkıntılar: **Semiha Ün Ateş** Bakımda davranış geliştirme modelleri: **Emine Kol**
17:30-18:30	**TARTIŞMALI POSTERLER** **1-10: Ayşe Berna Anıl, Nazik Aşılıoğlu Yener** **11-20: Demet Demirkol, Nilüfer Yalındağ Öztürk** **21-30: Bülent Karapınar, Başak Nur Akyıldız**	**TARTIŞMALI POSTERLER** **1-10: Okşan Derinöz Güleryüz, Deniz Tekin** **11-20: Durgül Yılmaz, Murat Anıl** **21-30: Nilden Tuygun, Sabiha Şahin**	**TARTIŞMALI POSTERLER** **Gönül Temel** **Gamze Varlı**

5 EKİM 2019, CUMARTESİ			
SAAT	**PROF. DR. TOLGA FİKRİ KÖROĞLU SALONU**	**DOÇ. DR. SUAT BİÇER SALONU**	**PROF. DR. MURAT DERBENT SALONU**
08:30-09:30	**KRİTİK HASTADA BESLENME** **Oturum Başkanları:** **Halit Çam, Resul Yılmaz** Enteral ve parenteral nütrisyon tedavisinde zamanlama : **Dinçer Yıldızdaş** Enteral beslenme izleminde dikkat edilecek konular : **Hasan Ağın** Parenteral beslenme izleminde dikkat edilecek konular: **Ali Ertuğ Arslanköylü**	**DR.SUAT BİÇER OTURUMU ZEHİRLENMELERDE İPUÇLARI** **Oturum Başkanları:** **Sabiha Şahin, Hurşit Apa** Dünyada ve Türkiye'de çocukluk çağı zehirlenmelerinde son durum: **Durgül Yılmaz** Zehirlenmelerde EKG ve radyolojik tetkiklerin kullanılması: **Metin Uysalol** Acil serviste madde kullanma şüphesi olan hastalara yaklaşım: **Murat Anıl**	**UZMANINA DANIŞALIM** **Oturum Başkanları:** **Semiha Ün Ateş, Mücella Arı** Acilde triaj: **Sema Kaplan** Acilde immunsupresif hasta yönetimi ve İzolasyon: **Nebahat Ayten** Organ naklinde hemşirelik izlemi: **İlkay Memiş**
09:30-10:30	**MEKANİK VENTİLASYON** **Oturum Başkanları:** **Tanıl Kendirli, Süleyman Bayraktar** Pulmoner kontüzyonda: **Etem Pişkin** İntraabdominal basınç artışında: **Özden Özgür Horoz** Kafaiçi basınç artışında: **Başak Nur Akyıldız**	**DR. MURAT DERBENT OTURUMU SOLUNUM SIKINTISI OLAN ÇOCUĞA YAKLAŞIM** **Oturum Başkanları:** **Hayri Levent Yılmaz, Tanju Çelik** Noninvazif ventilasyon yöntemleri: **Okşan Derinöz Güleryüz** Zor havayoluna yaklaşım: **Özlem Tekşam** Medikal tedavi Yaklaşımları: **Gülser Esen Besli**	**OLGU ÖRNEKLERİYLE ACİL VE YOĞUN BAKIM** **Oturum Başkanları:** **Bahar Keleş, Gönül Temel, Nurettin Onur Kutlu** Acilde deliryuma yaklaşım: **Sema Tutuş Yılmaz** Yoğun bakımda zor sedasyon ve kısıtlılıklar: **Döne Aksu**
10.30-11:00	ARA		
11:00-12:00	**ORTAK OTURUM (Kahoot)** **RADYOLOJİK GÖRÜNTÜLEME** **Hazırlayanlar: Esra Şevketoğlu, Gülser Esen Besli**		
12:00-12:15	**KAPANIŞ**		
12:15-13:30	ÖĞLE YEMEĞİ		
13:30-15:30	**YETERLİK SINAVI**		

Kurs adı	**Olgularla Çocuk Acil ve Yoğun Bakım Kursu**
Başkanlar	**Agop Çıtak, Özlem Tekşam**
	Salon A
8.45-9.00	Kayıt ve Hoş geldiniz
9.00-9.45	Çocuk acil hastaya acilde yapılandırılmış yaklaşım: Gülser Esen Besli
9.45-10.30	Şok tanı ve tedavisi: Agop Çıtak
10.30-11.00	ARA
11.00-11.30	İntrakranial basınç artışı ve tedavisi: Hasan Ağın
11.30-12.00	Olgularla sıvı ve elektrolit tedavisi: Sabiha Şahin
12.00-12.30	Akut karın ağrısına yaklaşım: Metin Uysalol
12.30-13.30	Öğle Yemeği
13.30-14.00	Solunum sıkıntısı olan çocuğa yaklaşım: Deniz Tekin
14.00-14.30	Nöbeti olan hastaya yaklaşım ve Status Epileptikus tedavisi: Okşan Derinöz Güleryüz
14.30-15.00	Çoklu travmalı hastaya yaklaşım: Durgül Yılmaz
15.00-15.30	ARA
15.30-16.15	Çocuklarda analjezi ve sedasyon: Etem Pişkin
16.15-17.00	Sık rastlanılan zehirlenmeler: Eylem Ulaş Saz
17.00-17.45	Olgularla çocuk acil ve yoğun bakım: Ali Ertuğ Arslanköylü
17.45-18.00	Kursun değerlendirilmesi - Kapanış

Kurs adı	**Non-invazif ve İnvazif Mekanik Ventilasyon Kursu**
Başkanlar	**Murat Duman, Dinçer Yıldızdaş**
	Salon B
8.45-9.00	Kayıt ve Hoş geldiniz
9.00-9.30	Solunum yetmezliği ve Non İnvazif - İnvazif Mekanik Ventilasyon endikasyonları: Nilden Tuygun
9.30-10.00	Yüksek akışlı nazal oksijen: Özlem Tekşam
10.00-10.30	NIV uygulamalarında hangi cihaz, hangi maske, hangi mod: Murat Duman
10.30-11.00	ARA
11.00-11.30	İnvazif mekanik ventilasyon modları ve başlangıç ayarları: Nazik Aşılıoğlu Yener
11.30-12.30	**Pratik Uygulamalar** Grup 1: Yüksek akışlı nazal oksijen uygulaması: Etem Pişkin, Ayşe Gültekingil, Halise Akça Grup-2: Non İnvazif Mekanik Ventilasyon uygulaması: Nazik Yener, Fatih Aygün Grup-3: İnvazif Mekanik Ventilasyon modları ve başlangıç ayarları: Süleyman Bayraktar, Resul Yılmaz, Selman Kesici
12.30-13.30	Öğle Yemeği
13.30-14.00	Non invazif ve İnvazif Mekanik Ventilasyon sırasında monitorizasyon: Nilgün Erkek
14.00-14.30	Restriktif akciğer hastalığında Non invazif ve İnvazif Mekanik Ventilasyon: Nurettin Onur Kutlu
14.30-15.00	Obstruktif akciğer hastalığında Non invazif ve İnvazif Mekanik Ventilasyon: Bülent Karapınar
15.00-15.30	ARA
15.30-16.00	Non invazif ve İnvazif Mekanik Ventilasyon sırasında sedasyon ve analjezi: Dinçer Yıldızdaş
16.00-16.30	Non invazif ve İnvazif Mekanik Ventilasyondan ayırma: Özden Özgür Horoz
16.30-17.00	Yüksek frekanslı Ossilatuvar Ventilasyon: Dinçer Yıldızdaş
17.00-18.00	**Pratik Uygulamalar** Grup 1: Restriktif akciğer hastalığında Non invazif ve İnvazif Mekanik Ventilasyon: Nurettin Onur Kutlu, Neslihan Zengin Grup-2: Obstruktif akciğer hastalığında Non invazif ve İnvazif Mekanik Ventilasyon: Bülent Karapınar, Ayhan Yaman Grup-3: Yüksek frekanslı Ossilatuvar Ventilasyon: Dinçer Yıldızdaş, Ercüment Petmezci

	Renal Replasman Tedavileri Kursu **Pediatric Critical Care Nephrology** **First come, first serve – max 10- 12 delegates per station**
Başkanlar	**Demet Demirkol, Tanıl Kendirli**
	Salon C
09:00-09:05	Welcome and Plan for the Day: Demet Demirkol
09:05 - 09:40	CRRT Choice of Modality, Prescription and Common Errors Dinçer Yıldızdaş
09:40 - 10:20	Anticoagulation Akash Deep
10:20 - 10:45	Current Controversies in Delivery of CRRT in Children and How We Aim to Address Zaccaria Ricci
10:45-11:00	ARA
11:00-11:25	Prescription for CRRT for a child with septic shock: Ayşe Akcan Arıkan
11:25-11:45	Prescription for CRRT in a newborn and infant with inborn errors of metabolism: Demet Demirkol
11:45-11:55	Cardio renal syndrome: Zaccaria Ricci
11:55-12:15	CRRT on ECMO: Tanıl Kendirli
12:15 - 12:35	AKI in liver disease – Is everything hepatorenal syndrome?: Akash Deep
12:35-13:30	LUNCH
13:30-13:50	CRRT and other liver assist devices in liver disease : Ayşe Akcan Arıkan
13:50 - 14:20	Pharmacotherapy in patients with AKI/CRRT: Başak Nur Akyıldız
14:20-14:30	ARA
14:30 - 17:30	Session: AKI and CRRT
14:00 - 17:00 Stations - 30 minutes each	• CRRT – Setting up, access, membranes, anticoagulation: Başak Nur Akyıldız / Güntülü Şık • CRRT-ECMO: Zaccaria Ricci / Tanıl Kendirli • Plasmapheresis - Setting up: Ayşe Akcan Arıkan / Yusuf Sarı • Case base discussion - Septic shock: Akash Deep / Nilüfer Yalındağ Öztürk • CRRT - Troubleshooting: Demet Demirkol / Çağlar Ödek

Kurs adı	**Kritik Hasta Çocuklarda Yatakbaşı Ultrasonografi Kursu**
Başkanlar	**Hayri Levent Yılmaz, Oğuz Dursun**
	Salon D
8.45-9.00	Kayıt ve Hoş geldiniz
9.00-9.30	Ultrasonografi cihazı: Tanım, teknik özellikler, çalışma ilkeleri ve artefaktlar: Oğuz Dursun
9.30-10.00	Akciğer ultrasonografisi: Plevral efüzyon, pnömotoraks, parankim bulgularının değerlendirilmesi: Tolga Köroğlu
10.00-10.30	İntestinal USG: Çocukluk çağı cerrahi hastalıkların değerlendirilmesi, akut batın protokolü: Murat Anıl
10.30-11.00	ARA
11.00-11.30	Abdominal USG: Hepatobiliyer ve Genitoüriner Ultrasonografi: Murat Duman
11.30-12.30	E-FAST: Acil serviste bir travma hastasının akut Ddeğerlendirmesi sırasındaki basamaklar: Hayri Levent Yılmaz
12.30-13.30	Öğle Yemeği
13.30-14.00	Pratik: 1 - Akciğer USG: Hayri Levent Yılmaz,Tolga Köroğlu, Kağan Özkaya
14.00-14.30	Pratik: 2 - E-FAST: Murat Anıl, Özlem Tekşam
14.30-15.00	Ekokardiyografi : Kalbin dört boşluk değerlendirilmesi, anatomi ve işlevler (Ejeksiyon fraksiyonu değerlendirmesi ve kardiyak debi ölçümü), Vena Cava İnferior çap değişimi ölçümü, perikardiyal efüzyon: Oğuz Dursun
15.00-15.30	ARA
15.30-16.00	Vasküler USG: Kateter yerleştirilmesi, venöz tromboz, arter trombozu, kateter ucu trombüs değerlendirmesi: Ayşe Berna Anıl
16.00-16.30	Pratik: 1 – Ekokardiyografi: Oğuz Dursun, Özden Özgür Horoz
16.30-17.00	Pratik: 2 – Vasküler: Ayşe Berna Anıl, Faruk Ekinci
17.00-17.15	Kursun değerlendirilmesi - Kapanış

Kurs adı	**Çocuk Acil ve Yoğun Bakım Hemşireliği Kursu**
Başkanlar	**Filiz Pekgökçen, Perihan Aydın**
	Salon E
8.45-9.00	Kayıt ve Hoş geldiniz
9.00-9.30	İleri yaşam destek uygulamaları: Sema Kaplan
9.30-10.00	Şok tanınması ve tedavisi: Raziye Kılıç Nalyapan
10.00-10.30	Ritim bozuklukları (EKG tanıma): Semiha Ün Ateş
10.30-11.00	ARA
11.00-11.30	Yüksek riskli ilaçlar ve geçimlilik düzeyi: Gamze Varlı
11.30-12.00	Non-İnvazif Mekanik Ventilasyon uygulamaları: Ebru Melek Benligül
12.00-12.30	İnvazif ve Non-invazif Monitörizasyon: Tülay Yakut
12.30-13.30	Öğle Yemeği
13.30-14.00	Acilde status epileptikus: Filiz Pekgökcen
14.00-14.30	Yoğun bakımda status epileptikus: Ayşe Menemencioğlu
14.30-16.00	PRATİKLER İleri yaşam desteği: Sema Kaplan Ritm değerlendirmesi: Semiha Ün Ateş NİV uygulamaları: Ebru Melek Benligül
16.00-16:15	Kursun değerlendirilmesi - Kapanış

KONUŞMA ÖZETLERİ

ODAĞI BELLI OLMAYAN ATEŞLI ÇOCUĞA YAKLAŞIM: "3AY-3YAŞ"

DR. NİLDEN TUYGUN

ANKARA DR. SAMİ ULUS KADIN DOĞUM ÇOCUK SAĞLIĞI VE HASTALIKLARI EĞİTİM VE ARAŞTIRMA HASTANESİ

Çocuklarda vücut sıcaklığının rektal ölçümle 38 °C ve üzerinde olması ateş olarak kabul edilir. Odağı belli olmayan ateş, akut başlayan ve 7 günden kısa süredir var olan dikkatli bir öykü ve ayrıntılı fizik inceleme ile nedeni belirlenemeyen ve bir odakla ilişkili bulgu saptanamayan durumdur. Rehberler, bu durumdaki çocuklarda riski en aza indirmek ve gereksiz tetkik ve tedaviyi azaltmaya yöneliktir. İmmun yetmezlik, malignite, splenektomi, orak hücreli anemi, uzun süreli kortikosteroid kullanımı, ventrikuloperitoneal şant veya santral venöz katateri olan hastalar rehber önerilerinin dışında olgu bazında bireysel olarak değerlendirilmelidir.

Ülkemizde 'Genişletilmiş Bağışıklama Programı' kapsamında 2008 ve 2010'dan itibaren sırasıyla *Haemophilus influenzae* Tip b (Hib) ve 13 valan konjuge pnömokok (KPA 13) aşıları rutin uygulamaya girmiştir. Bu tarihten itibaren de ülkemizde de 3-36 ay arasında ciddi bakteriyel enfeksiyon gelişiminde azalma olmuştur. Üç doz KPA 13 ve en az 2 doz Hib aşısı yapılan çocuklar 'tam aşılı' olarak kabul edilir. Tam aşılı grupta odağı olmayan ateş varlığında rehberlerde tetkik istemi en aza indirilmiştir. İyi görünen, tam aşılı 24 ayın altındaki kızlardan, 12 ayın altındaki sünnetsiz ve 6 ayın altındaki sünnetli erkek bebeklerden bu yaş grubu dışında kalanlardan ise sadece idrar yolu enfeksiyonu (İYE) riski varlığında tam idrar tetkiki ve idrar kültürü alınması önerilmektedir. Başka bir tetkik ve İYE tanısı dışında tedavi verilmesi gerekli görülmemektedir.

Tam aşılı olmayan veya 3-6 ay arasındaki ateşli bebeklerde kan sayımı, C-reaktif protein ve kan kültürü alınması; beyaz küre sayımı 20.000/mm^3 üzerinde olan hastalardan ek olarak akciğer grafisi çekilmesi, yine beyaz küre sayımı 15.000/mm^3 üzerinde olan hastalara tek doz seftriakson yapılması önerilmektedir. İdrar incelemesi tam aşılı gruptaki gibi önerilmektedir. Hastalar 24 saat içinde tekrar görülebilecek ise eve gönderilebilir.

Acil hekiminin görevi odağı belli olmayan ateşli çocuğun klinik durumunu erkenden tanıyarak sürecin ciddi bakteriyel enfeksiyona ilerlemesini önlemek ve bu süreçte hastalığın riskini, tedavi maliyetini ve hastaya gereksiz tedavi verilmesini en aza indirmektir.

STATUS EPİLEPTİKUSTA MORTALİTE VE MORBİDİTE İLE İLİŞKİLİ FAKTÖRLER NELERDİR?

DR. NİLGÜN ERKEK

AKDENİZ ÜNİVERSİTESİ TIP FAKÜLTESİ ÇOCUK ACİL BİLİM DALI

İLAE 2015 gözden geçime raporunda status epileptikus (SE); "durdurma mekanizmalarında yetersizlik (t1 > 5 dk) ya da anormal şekilde uzama oluşturan mekanizmaların varlığı (t2 >30 dk) nedeniyle bir epileptik nöbetin, türüne ve süresine bağlı olarak nöronal ölüm, nöronal hasarlanma ve nöronal ağ yapısında değişimler oluşturacak biçimde uzun sürmesi durumudur" diye tanımlanmıştır.

SE ölümcül olabilir ya da hastaların < %15 inde nöbet tekrarı, epileptik oluş, fokal motor defisit, mental retardasyon, davranış bozuklukları gibi uzun dönem etkili nöro-psikiatrik morbiditeye yol açabilir. En genel anlamda SE da prognoz çocuğun yaşına, altta yatan nedene ve nöbetin süresine bağlıdır. (1)
Tanımın içinde morbidite ile ilişkili bir risk faktörü yer almaktadır; bir nöbet 5 dakikada kendiliğinden durmadıysa nöbetin 30 dakikadan uzun sürmesi kuvvetle muhtemeldir. Tedaviye başlanmasında gecikilmesi (>30 dk) nöbetin durdurulması için verilen ilaçlara yanıtı geciktirecektir. Nöbet süresinin uzaması kötü prognostik morbidite ve mortalite riskini artırabilir. (2)
Hastane dışında başlayan nöbetlerde hastanın tedavi verilmeden hastaneye nakledilmesi ve naklin tedavi verilmesinden bağımsız olarak 40 dakikadan uzun sürmesi SE >60 dk uzama riskini sırasıyla 2.4 ve 4.3 kat arttırmaktadır. Uygun tedavinin yapılacağı hastaneye ulaşım süresinde her bir dakikalık gecikme uzamış nöbet geçirme süresinde %5 artış yaratmaktadır. Yine hastane dışında başlayan nöbetlerde >2 doz benzodiazepin uygulanması SE >60 dk uzama riskini 3.6 kat, solunum depresyonu riskini 2.9 kat arttırmaktadır. (3)
Prospektif toplum bazlı geniş bir kohort çalışmasında SE sonrası epileptik olma riski %5-36 ve dirençli SE (>24 saat) olanlarda risk %87.5 şeklinde çok daha yüksek bulunmuştur. Ana tahmin ettirici faktör etyoloji olup, öncesinde nörolojik anormalliği olan ve semptomatik SE'ta bu risk özellikle yüksek bulunmuştur. Bu çalışmada nöbet nedeninden bağımsız olarak konvülsiv nöbetin süresinin tek başına bir tahmin ettirici olmadığı bildirilmektedir.(4)
Epilepsi gelişme riski yoğun bakımda uzak semptomatik (%45.5) ve sınıflandırılmayan idiopatik (%50) SE tanılarıyla izlenen hastalarda, febril (%14.3) ve akut semptomatik (%13.3) SE olan hastalara göre belirgin yüksektir.
Çocuklarda SE geçirilmesi sonrası tekrarlayan SE riski %10-56 dır.
Nöbet tipi ne olursa olsun ilk başvurusu SE ile olan çocuklarda tekrarlayan SE ve epileptik olma riski daha yüksektir. Zeminde nörolojik anormallik bulunan hastalarda SE'un izleyen 1yıl içinde tekrarlama riski daha fazladır.
Hastanın < 4 yaş olması, kız cinsiyet, ilk sıra antiepileptik tedavilere yanıt vermemesi, etiyolojide uzak semptomatik ve progresif patolojilerin olması SE tekrarı açısından risk faktörleri olarak tanımlanmıştır. (3,4,5)
Bilişsel, fonksiyonel ve zeka açısından sekel özellikle dirençli ve süper dirençli SE da %28-34 görülen uzun dönem sekellerdir. Fonksiyonel yetersizlik açısından etiyooji (afebril, akut semptomatik, progresif ensefalopatik) ve SE süresi öngörücü göstergelerdir.

Motor ve entelektüel yetersizlik gelişme riski özellikle zeminde problemi olan, progresif ensefalopatik grupta ve uzak semptomatik SE olan grupta daha fazladır. SE atağı sırasında yaşı küçük olan ve görüntülemede anormallik saptanan hastalarda da risk fazladır. Öncesinde nöbet yükü yüksek epileptik oluş entelektüel yetersizlik gelişimi için tek öngörücü faktör olarak bildirilmiştir. (4,6)
SE çocuk hastaların ortalama 9 yıllık izlemin sonunda zeka ve hafıza testleri yapılarak nöbet hastası olmayan normal kontrollerle karşılaştırıldığı bir çalışmada, grubun %28.5'ında test yapılamayacak kadar ağır nörogelişimsel yetersizlik olduğu saptanmıştır. Uzamiş febril SE olanlarda zeka puanı, bunun dışındaki SE olanların hem zeka hem hafıza puanı kontrollerden anlamlı şekilde geri bulunmuştur. MR ile belirlenen beyin volumü, zeminde gelişimsel gerilik ve izlemde epileptik oluş uzamış febril SE dışındaki grupta uzun dönem prognozu tahmin ettirici faktörler olarak rapor edilmiştir. (7)
Çocuklarda SE mortalitesi kısa dönemde %0-4 ve uzun dönemde %0-22 bildirilmiştir. (4)
SE altta yatan neden mortalitede asıl belirleyicidir. Yoğun bakımda izlenen SE hastalarında en yüksek mortalitenin akut semptomatik ve uzak semptomatik tiplerde olduğu bildirilmiştir.(1)
Febril SE ta mortalite %0-2 gibi daha düşük ancak akut semptomatik (anoksik, meningoensefalit) SE ta %12-16 gibi yüksek bulunmuştur. (8,9,10)
Geniş çaplı, çok merkezli bir pediatrik kohortun değerlendirildiği çalışmada hastaneye yatışların %0.08 nin SE ile olduğu ve mortalitenin %1 civarında tespit edildiği bildirilmiştir. Komorbiditelerin SE hastalarında mortalite için bağımsız risk faktörleri olduğu belirtilmiş ve bunlar; boğulayazma (OR:43.2), hemorajik şok (OR: 17.83),sepsis (OR:10.1), masif aspirasyon (OR: 9.1), mekanik ventilasyonda kalma >96 saat (OR: 9.2), transfüzyon almış olma(OR:8.2), yapısal beyin lezyonu (OR:7.0), hipoglisemi (OR:5.8), karaciğer yetmezliğinin olduğu sepsis (OR:14.4) şeklinde tanımlanmıştır. (11)
Küçük hasta yaşı, özellikle <2yaş oluş, mortalite ile ilişkili bulunmuştur. SE süresinin 1 saatten uzun olması daha yüksek 30. gün mortalitesi ile ilişkili bulunmuştur. (12)
İlk afebril SE hastalarında toplum bazlı prospektif kısa dönem mortalitenin değerlendirildiği Rochester çalışmasında; nöbet süresi 2 saatten uzun ve 24 saatten uzun olanlar ile 2 saatten kısa sürenler arasında fark gösterilememiştir.. Ancak bu çalışmalar retrospektif toplum bazlı araştırmalar olup salt çocukluk yaşını kapsamamaktadır. SE süresinin mortalite ile ilişkisi konusunda kanıtlar konuya açıklık getirmemektedir.
Çocuklarda dirençli SE yoğun bakım izlemini değerlendiren çok merkezli bir çalışmada mortalite %4 ve yeni nörolojik defisit gelişimi %11.3 bildirilmiştir. Ancak bu çalışmada nöbetin kontrol altına alınma süresi belirtilmemiştir ve uzun dönem izleme ait veriler mevcut değildir. (14)
253 erişkin SE hastada mortalite tahmini için epidemiyolojiye dayalı mortalite skoru (EMSE) (etiyoloji, komorbidite, yaş ve EEG bulgularını puanlayan, en yüksek 195 puan üzerinden oluşturulan skor) ve SE ciddiyet skoru (STESS) (yaş, bilinç düzeyi, EEGde en kötü nöbet tipi, öyküde epilepsi bulgularını puanlayan, en yüksek 7 puan üzerinden oluşturulan skor) değerlendirilmiştir. %15.4 mortalitenin saptandığı konvülsif SE'ta; EMSE >79 (AUC :0.776) ve STESS >4 (AUC: 0.724) puan olması hastanede kısa dönem mortaliteyi tahmin ettirici bulunmuştur.(15)
1 yılı kapsayan uzun dönem mortalitenin %25 olarak tespit edildiği bir retrospektif erişkin çalışmasında; süper dirençli nöbet varlığı, günlük yaşam aktivitesi için başkasına bağımlı olmak, yoğun bakıma kabulde yüksek SOFA skoru ve ileri yaş tahmin ettirici faktörler olarak tanımlanmıştır. (16)
Çocuklar için kısa ve uzun dönem mortaliteyi tahmin ettirici sınanmış bir skorlama henüz oluşturulmamıştır.

Kaynaklar

1. Raspall-Chaure M, Chin RF, Neville BG, et al. The epidemiology of convulsive status epilepticus in children: a critical review. Epilepsia 2007; 48:1652.
2. Eriksson K, Metsäranta P, Huhtala H, et al. Treatment delay and the risk of prolonged status epilepticus. Neurology 2005; 65:1316.
3. Chin RF, Neville BG, Peckham C, et al. Treatment of community-onset, childhood convulsive status epilepticus: a prospective, population-based study. Lancet Neurol 2008; 7:696.
4. Sculier C. Long- term outcomes of status epilepticus: A critical assessment Epilepsia. 2018;59(S2):155–169.
5. Shinnar S, Berg AT, Moshe SL, et al. The risk of seizure recurrence after a first unprovoked afebrile seizure in childhood: an extended follow-up. Pediatrics 1996; 98:216
6. Pujar S.S. Long-term prognosis after childhood convulsive status epilepticus: a prospective cohort study. Lancet Child Adolesc Health 2018; 2: 103–11
7. Martinos M M. et al Intelligence and memory outcomes within 10 years of childhood convulsive status epilepticus. Epilepsy & Behavior 95 (2019) 18–25
8. Novorol CL, Chin RF, Scott RC. Outcome of convulsive status epilepticus: a review. Arch Dis Child 2007; 92:948.
9. Kravljanac R, Jovic N, Djuric M, et al. Outcome of status epilepticus in children treated in the intensive care unit: a study of 302 cases. Epilepsia 2011; 52:358.
10. Jafarpour S, Hodgeman RM, De Marchi Capeletto C, et al. New-Onset Status Epilepticus in Pediatric Patients: Causes, Characteristics, and Outcomes. Pediatr Neurol 2018; 80:61
11. Loddenkemper T, Risk Factors Associated with Death in In-Hospital Pediatric Convulsive Status Epilepticus. PLoS ONE 2012;7(10): e47474
12. Towne AR, Pellock JM, Ko D, DeLorenzo RJ. Determinants of mortality in status epilepticus. Epilepsia 1994; 35: 27–34.
13. Logroscino G, et al. Short-term mortality after a first episode of status epilepticus. Epilepsia 1997; 38: 1344–49.
14. Tully et al Admissions to paediatric intensive care units (PICU) with refractory convulsive status epilepticus (RCSE): Atwo-yearmulti-centre study. Seizure29(2015)153–161
15. Y. Zhang et al. Clinical utility of EMSE and STESS in predicting hospital mortality for status epilepticus. Seizure 60 (2018) 23–28
16. Kantanen et al. Predictors of hospital and one-year mortality in intensive care patients with refractory status epilepticus: a populationbased study Critical Care (2017) 21:71-78

YOĞUN BAKIMDA MAJOR TRAVMALI HASTANIN SEDASYON VE ANALJEZİSİ

HEM. MÜCELLA ARI

İZMİR TEPECİK EĞİTİM VE ARAŞTIRMA HASTANESİ

Travma, 1-18 yaş arasındaki çocuklarda en sık görülen hastalık ve ölüm nedenlerinden biridir. Travma nedeniyle çocuklar yaşam boyu sakatlık yaşayabilir ve uzun süreli vasıflı bakım ihtiyacı duyabilirler. Ortaya çıkan engelli sakatlıkları olan çocuklar, sadece sağlıkları için değil, aynı zamanda ekonomiye, kaybedilen verimlilik için de önemli maliyetlere maruz kalmaktadır.

Çocuklar çok çeşitli coğrafi bölgelerde yaralanmaktadır. Hastane acil servislerinde çalışan doktorlar ve hemşireler arasında pediatri eğitiminde ve deneyiminde de önemli farklılıklar olabilir. Bu durum travmalı hasta yönetiminde hasta bakım sonuçlarını olumsuz etkileyebilmektedir. Bununla birlikte, idari destek, kalite iyileştirme, ekipman, sarf malzemeleri, ilaç ve sürekli eğitim dahil olmak üzere pediatrik hazırlık, tüm hastaneler için travmalı hastaların yönetiminde çok önemlidir.

Travmalı hastanın yönetiminde travma merkezinin olması önemli bir etkendir. İyi donanımlı ve personel bakımından zengin bir pediatrik yoğun bakım ünitesi, bir pediatrik travma merkezinin diğer bir önemli bileşenidir. Pediatrik acil tıpta eğitim almış bakım sağlayıcıların varlığı da dahil olmak üzere geniş bir pediatrik hizmet yelpazesi sağlama yeteneği, pediatrik tıbbi alt uzmanlıklar ve cerrahi uzmanlıklar, pediatrik anesteziyoloji, pediatrik kritik bakım, travmatik stres ve madde bağımlılığı danışmanlığı, pediatrik rehabilitasyon ve diğer özel travma bakımı önemlidir. Pediatrik travma hastalarının bakımında yetkinliği kanıtlanmış ve travmalı hasta bakımı konusunda eğitim almış deneyimli hemşireler, yaralı çocukların sık olarak izlenmesi ve değerlendirilmesi için gereklidir.

Ağrı travmanın evrensel bir özelliğidir. Ağrı, özellikle travmalı hastalarda iyi yönetilmediğinde istenmeyen uzun süreli ciddi etkilere neden olabilir. Bu bakımdan sedasyon ve analjezi protokollerinin kullanımı travma nedeniyle oluşabilecek hasarların azaltılmasında etkilidir. Çünkü sedasyon ve analjezinin temel amacı, ağrılı veya nahoş uygulamalar sırasında anksiyete ve ağrı kontrolü sağlamaktır. Pediatrik travmada yaralanmanın onarımı, kemik kırıklarının ağrılarının azaltılması, vasküler erişim veya hastaya yapılacak tüm ağrılı girişimler, tanısal görüntüleme dahil, tüm prosedürler için sedasyon ve analjezi gereklidir. Bu işlemlerin uygulanmasında sedasyon ve analjezinin yönetimi ve gerekliliğinin denetimi önemlidir.

Travmalı hasta izleminde modern monitörlerin kullanılması; Sesli alarmlı nabız oksimetresi, solunum sonu karbondioksit takibi için kullanan kapnografi, kalp hızı (EKG) ve aralıklı kan basıncı ölçümü kullanılarak yapılan oksijenin sürekli izlenmesi prosedür sedasyonunun güvenliğini büyük ölçüde artırmaktadır. BIS (bispectral index) gibi bazı yeni monitörlerde, çocuklarda anestezi derinliğinde hedeflenen sedasyon seviyesini takip etmede fayda vardır.

ÇOCUK ACİLDE AİLE MERKEZLİ BAKIM

HEM. OĞUZHAN AYYILDIZ

İSTANBUL MEDENİYET ÜNİVERSİTESİ GÖZTEPE EĞİTİM VE ARAŞTIRMA HASTANESİ

Aile merkezli bakım hastaların sağlığı ve iyiliği için sağlık çalışanları ve aileleri arasındaki profesyonel bir yaklaşımdır. Ailede bakım deneyiminin arttırılması genel sağlık hizmetlerinin kalitesini artırmak için oldukça önemlidir. Pediatrik acil kliniklerinde ise aile merkezli bakım deneyiminin arttırılması için odaklanılması gereken durumlar ise şu şekilde incelenmiştir; duygusal destek, sağlık çalışanları arasındaki koordineli yaklaşım, ailenin tanı ve tedavi işlemlerine dahil edilebilmesi, zamanında ve dikkatli bakım, ailenin bilgilendirilmesi, aileyle iletişim kurabilme ve onlara eğitim verme, ağrı yönetimi, güvenli ve çocuk odaklı çevre, yatış ve taburculuk işlemleri.

TRAVMA

BATIN İÇİ SOLİD ORGAN YARALANMALARI

DR. AYŞE BERNA ANIL

İZMİR KATİP ÇELEBİ ÜNİVERSİTE TIP FAKÜLTESİ ÇOCUK YOĞUN BAKIM BİLİM DALI

Travma çocuklarda önemli bir sakatlık ve ölüm sebebidir. Ölümlerin çoğu kafa travması nedeniyle görülmekle beraber, intraabdominal yaralanmalarda önemli bir morbidite ve mortalite nedenidir. Abdominal yaralanma travmalı çocukların yaklaşık %10-15'inde görülür. Dalak ve karaciğer en sık yaralanan organlardır. Erişkinlere göre iç organların yeterli korunamaması travmada çocuklarda iç organ hasarlanmasını arttırır.

Tablo 1. Yaralanma riskinin yüksek olduğu travma mekanizmaları

Motorlu Taşıt Kazaları Otomobilden dışarı fırlama Aynı araçta başka bir yolcu ölümü Aracın takla atması Yüksek hızlı otomobil kazaları - Ortalama hız > 64 km/saat - Otomobilde göçük > 50 cm - Yolcu bölümüne doğru göçük > 30 cm Araçtan çıkarılma zamanı > 20 dk Motorsiklet kazası > 32 km/saat veya sürücünün bisikletten ayrılması
Motorlu Aracın Yayaya Çarpması
Yayanın çarpma etkisiyle fırlaması veya aracın yayanın üzerinden geçmesi
Aracın yayaya çarpması > 8 km/saat
Düşmeler
Erişkin > 6 metre
Çocuk > 3 metre veya boyunun 2-3 katı yükseklikten düşme

Batın içi yaralanmalarda karın ağrısı, batın hassasiyeti ve distansiyonu, peritoneal irritasyon bulguları (tahta karın, istemsiz defans, rebound hassasiyet, Kehr bulgusu: sol üst kadran palpe edildiğinde sol omuz ağrısı), barsak seslerinin alınamaması ve uzamış ileus (> 4 saat), hemorajik şok bulguları, ciltte ekimoz (özellikle umblikal ve gövdenin yan tarafında), darbeye bağlı iz (örneğin bisiklet gidonu izi), ciltte abrazyon ve tekerlek izi, emniyet kemeri izi saptanabilir. Genital ve perine muayenesi de mutlaka yapılmalıdır. Alt kostalar palpe edildiğinde hassasiyet olması kosta kırığı ihtimalini; alt kostalarda kırık

varlığı da dalak ve karaciğer yaralanması ihtimalini arttırır. Batın içi yaralanma düşünülen hastaların izleminde, fizik bakı belirli aralıklarla tekrarlanmalıdır. Hastada ciddi batın içi yaralanma olsa bile ilk fizik bakı bulguları normal saptanabilir, bulgular sonradan ortaya çıkabilir. Batın hassasiyeti değerlendirmesi, bebek ve küçük çocuklarda iletişim problemleri nedeniyle, daha büyük çocuklarda madde kullanımı, ağır kafa travması veya çok acı veren ek yaralanmalar nedeniyle yetersiz olabilir.

Travma sonrası tetkikler açısından standart bir panel yoktur. Batın içi yaralanma öngörülen hastalarda hemogram, kan grubu, arter veya venöz kan gazı, kan şekeri, serum elektrolitleri, karaciğer ve böbrek fonksiyon testleri, amilaz, lipaz, koagülasyon testleri, tam idrar tetkiki, postmenarş hastalarda gebelik testi yapılmalıdır. Adölösan hastalarda, eğer şüpheleniliyorsa kan alkol düzeyi ve uyuşturucu madde taraması yapılmalıdır. Hemodinamik olarak stabil hastanın fizik bakısında batın hassasiyeti gibi, batın içi yaralanmayı düşündüren bir bulgu çıkarsa seri hemogram takibi yapılır. Hemoglobin ve hematokrit sabit kalıncaya kadar her 4-6 saatte bir ölçümler tekrarlanır. Kanama olmasına rağmen yaralının ilk ölçülen hemotokrit ve hemoglobin değerleri normal ölçülebilir. İlk ölçülen hematokrit < %30 ise ciddi kan kaybından şüphe edilir. İntraabdominal yaralanmayı gösteren bir test yoktur. Şüpheli mekanizma, anormal fizik muayene bulgusu ve laboratuvar bulguları daha ileri tanısal değerlendirmeyi gerektirir. Radyolojik olarak önce ultrasonografi yapılmalıdır (Yatak başı eFAST). Hemodinamik olarak stabil olmayan hastada eFAST ile serbest sıvı saptanırsa acil laparotomi endikasyonudur. Hemodinamik olarak stabil hastada eFAST pozitif ise kontrastlı batın ve pelvis tomografisi çekilmelidir. Ancak eFAST'in negatif olması, batın içi yaralanma olmadığı anlamına gelmez. eFAST serbest sıvının hangi organdan kaynaklandığını, organ hasar derecesini göstermez. Batın iç yaralanma düşünülen stabil hastalarda batın ve pelvis tomografisi kontrastlı olarak çekilir. Acil serviste çekilen ilk tomografide İV kontrast yeterlidir. Karaciğer, dalak ve pankreas gibi organların yaralanmalarını, kanamayı çok iyi saptar; fakat barsak yaralanmalarını saptamada etkinliği düşüktür.

Künt batın travmalarında pnömoperitonuma neden olan içi boş organ perforasyonları, abdominal distansiyon artışı ile sıvı tedavisi ve kan transfüzyonuna rağmen ısrarlı devam eden hemodinamik bozukluk, kanama bulgularının devam ettiği solid (Karaciğer, Dalak, Pankreas) organ hasarı, major parankimal veya duktal ayrılma olan pankreas hasarı acil laparotomi endikasyonlarıdır.

Çocuklarda batın içi solid organ yaralanmalarının büyük çoğunluğu nonoperatif izlenir. Karaciğer ve dalak 1 ve 2. derece yaralanmaları nadiren operasyon veya transfüzyon gerektirir. Ameliyat edilmeyen hastalara kanama bulguları açısından yakın hemodinamik izlem yapılmalıdır. Yüksek dereceli yaralanmalar yoğun bakımda izlenmelidir.

POSTOPERATİF KARDİYOVASKÜLER CERRAHİDEPULMONER HİPERTANSİF KRİZ YÖNETİMİ

DR. BAŞAK NUR AKYILDIZ

ERCİYES ÜNİVERSİTESİ TIP FAKÜLTESİ

Pulmoner hipertansif kriz, pulmonervasküler direncin ani olarak artması sonucu pulmoner arter basıncın akut olarak yükselmesi ve sağ ventrikülün pulmoner arteriyel yataktan kanı sol atriyuma gönderememesine bağlı olarak sol ventrikül diyastol sonu hacminin azalması ve sistemik kan basıncının düşmesi, sistemik venöz kanın alveollere ulaşamaması nedeniyle oksijen saturasyon düşüklüğü ile seyreden malign bir klinik tablodur. Konjenital Kalp Hastalığı'nın (KKH) cerrahi düzeltilmesi sonrası morbidite ve mortalitenin temel nedenlerinden biridir. Tedavide sedasyon, yüksek fraksiyone oksijen ile ventilasyon, pozitif inotropik destek, asidoz ve sıvı yükündenkaçınma gibi yöntemlere ek olarak birçok medikal tedavi geliştirilmiştir. Postoperatif dönemde gelişen pulmoner hipertansif kriz tedavisi yönetiminde mekanik ventilasyon stratejisi olarak orta dereceli hiperventilasyon (PCO2 35-40 mmHg), orta derecede alkaloz (pH>7.5), inspire edilen oksijen konsantrasyonunun arttırılması, pozitif end-ekspiratuar basıncın optimalize edilmesi (fonksiyonel rezidüel kapasiteyi arttıracak şekilde), düşük tidalvolüm ve plato basıncının sağlanması (TV < 6 ml/kg ve P plato < 30 cmH2O) amaçlanmalıdır. Pulmoner hipertansif krizde gelişen sağ ventrikül yetmezliğine bağlı düşük kardiyak debi (kardiyak indeks < 2 L/min/m2) söz konusu olduğunda pozitif inotropik ajanların kullanımı efektif kardiyak debinin oluşmasını sağlayarak yeterli sistemik perfüzyonun oluşturulmasına katkıda bulunabilir. İnotropik ajanlar katekolaminler ve fosfodiesteraz inhibitörleri olarak 2 gruba ayrılır. Katekolamin türevleri olarak dobutamin, düşük doz dopamin ve epinefrin β1 ve β2 reseptörlerine etki ederek artmış kalp hızı, kontraktilite ve sistemik vazodilatasyona neden olur. Yüksek doz dopamin ve epinefrinin ise pulmoner yatakta da vazokonstriksiyona yol açarak pulmonerhipertansif krizi daha kötüleştirebileceği unutulmamalıdır. Katekolamin türevlerinin bir diğer dezavantajı ise miyokardın oksijen tüketimini arttırmalarıdır. İkinci grupta yer alanfosfodiesteraz inhibitörleri (amrinon, milrinon vb.) yada kalsiyum duyarlılaştırıcı bir ajan olan levosimendan pulmoner ve sistemik yatakta vazodilatasyon yapması, myokardın oksijen tüketimi üzerinde katekolaminlere göre daha olumlu etkilere sahip olmaları nedeni ile tercih edilmektedir. Pulmoner hipertansif kriz gelişen olgularda nitrik oksit, prostasiklin analogları,endotel reseptör antagonistleri kullanılabilecek diğer medikal tedavi seçenekleridir. Sonuç

olarak postoperatif kardiyak cerrahide pulmoner hipertansif kriz gelişen olgularda tanının erken konularak altta yatan nedene yönelik tedavinin planlanması sonucu mortalite ve morbiditenin azaltılması mümkün olabilir.

ÇOCUKLARDA DEHİDRATASYONUN DEĞERLENDİRİLMESİ

DR. MURAT ANIL

İZMİR SAĞLIK BİLİMLERİ ÜNİVERSİTESİ TEPECİK EĞİTİM VE ARAŞTIRMA HASTANESİ

Tablo 1. Hipovolemi etiyolojisi ve risk faktörleri

Etiyoloji: Sindirim sisteminden kayıp (ishal, kusma, kanama) Ciltten kayıp (yüksek ateş, yanık) İdrar yoluyla kayıp (glikozüri, diabetes insipitus, diüretik tedavi) Yetersiz sıvı alımı
Risk Faktörleri: İshal ve kusma çocuklarda erişkinlere göre çok daha sık görülür. Çocukların, özellikle küçük çocukların, ciltten farkında olmadan sıvı kaybı (insensibl kayıp) daha fazladır. Bebek ve küçük çocuklar susadıklarını ifade edemezler; kendileri suya ulaşamazlar.

Tablo 2. Hipovoleminin derecesinin saptanmasında altın standart

Hipovolemi düzeyi (%) = [illegible] × [illegible]
Bu formül altın standarttır. Ancak çoğu zaman hastanın hasta olmadan hemen önceki normal vücut ağırlığı bilinemez.

Tablo 3. Bebek ve çocuklarda hipovoleminin derecesine göre klinik bulgular

Klinik bulgular	Hafif Hipovolemi (%3-5 kayıp)	Orta Hipovolemi (%6-9 kayıp)	Ağır Hipovolemi (≥%10 kayıp)
Nabız	Normal	Taşikardi	Taşikardi, nabızlar zayıf veya palpe edilemiyor
Kan basıncı	Normal	Normal /düşük	Düşük

Solunum	Normal	Derin, takipne olabilir	Derin solunum, takipne veya bradipne
Ağız mukozası	Normal veya hafif kuru	Kuru	Çok kuru, kavrulmuş gibi
Ön fontanel	Normal	Çökük	Çok çökük
Göz küresi	Normal	Çökük	Çok çökük
Turgor tonus	Normal	Azalmış	Çok azalmış
Cilt	Normal	Soğuk	Soğuk, cutis marmaratus, akrosiyanoz
İdar çıkışı	Normal veya hafif azalmış	Azalmış	Anüri
Sistemik bulgular	Susama	Çevreye ilgisizlik veya huzursuzluk	Letarji, koma

Tablo 4. Çocuklarda hipovoleminin derecesinin saptanmasında skorlama: Klinik Dehidratasyon Skalası (Clinical Dehydration Scale: CDC)

Klinik	PUAN		
	0	1	2
Genel görünüm	Normal	Susamış, hareketleri azalmış fakat dokununca huzursuzlanma	Bilinç baskılanmış, koma, terleme
Göz küresi	Normal	Hafif çökük	Çok çökük
Ağız Mukozası	Islak	Hafif kuru	Çok kuru
Gözyaşı	Normal	Hafif azalma	Çok azalma
Puan 0: Hipovolemi yok veya hafif hipovolemi (%0-5 hipovolemi) Puan 1-4: Orta Hipovolemi Puan: 5-8: Ağır Hipovolemi			

Tablo 5. Çocuklarda hipovolemi tanısında laboratuvar ve radyolojik tetkikleri

Serum bikarbonat düzeyi: En etkin laboratuvar tetkikidir

<17 mEq/L olması hipovoleminin orta veya ağır olduğunun göstergesidir.
Serum Üre veya Kan Üre Azotu (BUN) düzeyi: Hipovolemi arttıkça düzeyi artar. Ancak etkinliği yetersiz. Kanama ve katabolik durumlarda düzeyi değişir.
Serum sodyum düzeyi: Hipovolemide serum sodyum değişkendir. Normal (izonatremi: 130 – 150 mEq/L), düşük (hiponatremi: <130 mEq/L) veya yüksek (hipernatremi: >150 mEq/L) olabilir.
Serum potasyum düzeyi: Düşük veya yüksek olabilir. En sık hipokalemi görülür (örnek ishal). Metabolik asidoz varlığında hiperkalemi görülebilir.
İdrar sodyumu: İdrar sodyumu < 25 mEq/L olması doku perfüzyonundaki azalmayı gösterir. İdrar sodyumunun daha yüksek olması ise perfüzyon bozukluğunu dışlamaz. Fraksiyone sodyum ekskresyonu (FENA) akut böbrek hasarında yardımcı bir tetkiktir. Akut böbrek hasarında FENA < %1 olması prerenal böbrek hasarı olup sıvı tedavisine yanıt olacağını gösterir. Akut böbrek hasarında FENA > %2 olması intrinsik böbrek hasarını gösterir.
İdrar ozmolalitesi ve idrar dansitesi: Hipovolemi geliştiğinde idrar ozmolalitesi > 450 mosmol/kg olur. Ancak böbreklerde konsantrasyon defekti olduğunda, ozmotik diürez, diüretik tedavi, diabetes insipitus ve yenidoğanlarda idrar ozmolalitesi hipovolemi tanısında yetersizdir. İdrar dansitesi, idrar ozmolalitesinden daha az etkin bir testtir. İdrar dansitesi > 1015 olması idrarın hipovolemi nedeniyle konsantre edildiğini düşündürür.
Yatak başı Ultrason: İnferior Vena Cava (İVC) Kollapsibilite İndeksi : Çocuklarda sonuçlar tartışmalı × , >%50 ise hipovolemi İVC'nin maksimum çapının aortun maksimum çapına oranı: Çocuklarda veri yetersiz , < 0,8 ise hipovolemi

AKUT GASTROENTERİTTE SIVI YÖNETİMİ NASIL OLMALI?

DR. GÜLSER ESEN BESLİ

İSTANBUL MEDENİYET ÜNİVERSİTESİ GÖZTEPE EĞİTİM ve ARAŞTIRM HASTANESİ

Akut gastroenterite bağlı sıvı kaybı olan bir çocuğun yönetiminde, iyi bir klinik değerlendirme ile sıvı kaybının derecesi belirlenmeli, aşağıdaki soruların cevapları aranmalıdır:

- Acil sıvı tedavisi gerekli mi?
- Gerekliyse hangi yöntem ile verilmeli (oral / nazogastrik / intravenöz)?
- Sıvı içeriği ve hızı nasıl olmalı?

Hafif ve orta derecede sıvı kaybı olan çocukların çoğu ağızdan sıvı tedavisi ile düzeltilebilir. İntravenöz (iv) rehidrasyon tedavisine başlama endikasyonları tablo 1'de özetlenmiştir. İntravenöz sıvı tedavisi gerektiren klinik durum ortadan kalkar kalkmaz, en kısa sürede ağızdan sıvı tedavisine geçilmesi amaçlanmalıdır. Bu nedenle son yıllarda, intravenöz rehidrasyon tedavisinde geleneksel uygulamaya göre daha hızlı sıvı tedavisi önerileri giderek artmaktadır. Hızlı rehidrasyon uygulamalarında hedef; hücre dışı sıvı hacminin daha hızlı arttırılması, elektrolit ve asit-baz bozukluklarının daha hızlı düzeltilmesi, intestinal ve renal perfüzyonun daha çabuk düzeltilmesi, böylece ağızdan alımın daha çabuk başlatılabilmesi ve hastanede kalış süresinin azaltılmasıdır.

Kanıta dayalı güncel bilgiler ışığında; gastroenterit ilişkili dehidratasyonu olan çocuklarda intravenöz sıvı tedavi önerileri genel hatlarıyla aşağıda özetlenmiştir:

Şok bulguları olan hastada;

- 20 ml/kg % 0.9 NaCl (ya da ringer laktat) bolus verilmeli,
- Gerekirse 2. ve 3. bolus verilmeli,
- Klinik düzelme olmazsa, başta septik şok olmak üzere, şokun diğer olası nedenleri düşünülmelidir.

Şok bulguları olmayan ağır dehidrate (≥%10) hastada;

- % 0.9 NaCl 20 ml/kg/saat, 2-4 saat süreyle verilebilir.

- Sonrasında oral sıvı tedavisine geçilmesi hedeflenir.
- Oral alım hala iyi değilse %5 Dx içeren % 0.9 NaCl ile idame sıvısına devam edilebilir.
- İzotonik sıvılar öncelikle tercih edilmelidir. %0.45 NaCl'den daha hipotonik sıvılar kullanılmamalıdır.
- İdrar çıkışı olan ve serum elektrolitleri bilinen hastada 20 mEq/L KCl eklenmelidir.

İntravenöz sıvı tedavisi dinamik bir süreçtir. Her hasta kendi özelinde değerlendirilmelidir. Elektrolit ya da asit-baz bozukluğu, ya da eşlik eden kronik hastalık gibi özel durumu olan hastaların sıvı tedavisi bireysel olarak planlanmalıdır.

Tablo 1. İntravenöz rehidrasyon tedavisine başlama endikasyonları

Ağızdan sıvı tedavisine rağmen klinik düzelme olmaması
Ağır dehidratasyon, bilinç değişikliği, asidoz, şok tablosu olması
Belirgin abdominal distansiyon, ileus tablosu olması
Şiddetli ve tekrarlayan kusma olması
Devam eden şiddetli ishal olması

AKUT GASTROENTERİTTE NE ZAMAN PROBİYOTİK BAŞLAYALIM?

DR. NİLDEN TUYGUN

ANKARA DR. SAMİ ULUS KADIN DOĞUM ÇOCUK SAĞLIĞI VE HASTALIKLARI EĞİTİM VE ARAŞTIRMA HASTANESİ

Probiyotikler, konağın intestinal mikrobiyal dengesini düzenleme yoluyla faydalı etkiler oluşturmayı amaçlayan canlı mikroorganizmalardır. Akut gastroenteritte temel tedavi sıvı kaybının yerine konması ve beslenmenin kesilmemesidir. Probiyotikler, başlıca akut gastroenterit olmak üzere yıllardan bu yana giderek artan oranlarda pek çok klinik durumda kullanıma girmiştir. Ancak probiyotiklerle ilgili çalışmaların genellikle küçük çaplı metodolojik çalışmalar olması, farklı hasta gruplarında çalışılması ve probiyotiklerin tekli veya karışım şeklinde çoklu suşlarını içeren preparatlarının çalışılması bu gıda takviyelerinin hangi durumlarda kullanılmasının uygun olacağı yönünde fikir birliğine varılamamasına neden olmaktadır.

Önceden sağlıklı çocuklarda akut gastroenteritte yapılan çalışmalar genellikle çocuklarda ishal süresinin yaklaşık 24 saat azalmasını ve hastane yatışlarını ve ishal sıklığını azalması dolayısıyla morbiditeyi azalttığı yönündedir. Bu nedenle pek çok kılavuz özellikle ESPGHAN kullanımını genellikle önermektedir. Ancak geçtiğimiz yıl önemli bir dergide eş zamanlı yayınlanan 3 ay – 4 yaş arası akut gastroenterit tanılı çocuklarda yapılan iki adet çift kör prospektif randomize kontrollü çalışmada probiyotiklerden L. rhamnosus GG ile ve L. rhamnosus ve L. helveticus karışımı ile ishal süresi ve sıklığında, acil servise başvuru oranlarında, orta-ağır ishal gelişiminde ve kreşe devamsızlık konusunda plaseboya göre anlamlı fark bulunmadığı belirtilmiştir. Çok sayıda eleştiri alan bu çalışmalarda özellikle probiyotiğin geç başlanmış olmasının olumsuz etkileri olabileceği vurgulanmıştır. Aynı tarihlerde B. clausii ile yapılan metaanaliz sonuçlarında ishal süresi ve hastanede kalış süresinin probiyotik alan grupta plaseboya göre anlamlı kısa olduğu raporlanmıştır. Bununla birlikte alt suşları ile ilgili olumsuz veya kısıtlı etkisinin olduğuna dair yayınlar da mevcuttur.

Literatürde bulunan probiyotiklerin immun suprese hastalarda bakteriyemi, fungemi veya apse kliniğine yol açtığını belirten çeşitli olgu sunumları ile, özellikle immun baskılanmış hastalarda probiyotiklerin kullanımında çok dikkatli olunması gerektiği anlaşılmaktadır.

Sonuç olarak; probiyotikler çocuklarda akut gastroenteritte özellikle viral kaynaklı olanlarda, ilk 24-48 saate başlandığında genellikle etkili ve güvenli olduğu kabul edilirken; hangi suş ile ve ne dozda ve ne kadar süre tedavi verilmesi için geniş çaplı metodolojik çalışmalara gereksinim vardır.

GASTROİNTESTİNAL DEKONTAMİNASYON YAPALIM

DR. SABİHA ŞAHİN

ESKİŞEHİR OSMANGAZİ ÜNİVERSİTESİ ÇOCUK SAĞLIĞI ve HASTALIKLARI ANABİLİM DALI

Dekontaminasyonun morbidite ve mortaliteyi azalttığını gösteren kontrollü klinik çalışma yoktur ,ancak gönüllü insan çalışmaları dekontaminasyonun, GI sistemindeki toksinlerin emilimini azaltabileceğini ve belirli koşullarda yararlı olabileceğini düşündürmektedir.

Gastrointestinal dekontaminasyon yapmadan önce düşünülmesi gereken sorular;

1. Toksik alım, ciddi etkiye yol açabilecek potansiyelde mi?
2. Dekontaminasyon hastaya fayda sağlayacak mı?
3. Risk/yarar oranı nedir?

GASTROİNTESTİNAL DEKONTAMİNASYON YÖNTEMLERİ

-Kusturma (ipeka şurup)

-Gastrik Lavaj

-Aktif kömür

-Katartikler

-Tüm Barsak İrrigasyonu

KUSTURMA: Acil servislerde kullanımı önerilmemektedir.

MİDE LAVAJI:

Mide lavajının klinik iyileşme üzerine etki ettiğine dair kesin kanıtlar aynı zamanda özagagus perforasyonu ve aspirasyon gibi önemli komplikasyonlara da neden olmaktadır. Rutin olarak önerilmemektedir.

Mide lavajı endikasyonları:

İlk bir saat içinde etkin

Çocuklar için tek dozda ölümcül riskli ilaçlar (TCA,beta bloker,sülfonil üre gibi),

Aktif kömür tarafından absorbe olmayan madde alımları (ağır metaller demir gibi)

İlacın cinsi yada miktarı belirsizse

GIS motilitesi yavaş hastalar GIS motilitesini yavaçlatan rikli ilaç alımları(TCA,,antikolinerjik)

Semptomatik olgular

Sürekli ve yavaş salınımlı ilaç alımı

Çok miktarda hayatı tehdit edecek düzeyde ilaç alımı

Aktif kömürün bağlamadığı toksinler için kullanılmalıdır.

Bilinci kapalı hastalar için mutlaka Havayolu Güvenliği sağlanmalı

NG tüp uygun büyüklükle olmalı ve verildiği kadar sıvı alınmalı(200-300 cc erişkin10-20 ml/kg çocuk).Tüpün yerini midede olup olmadığı mutlaka kontrol edilmelidir. Alınan sıvı berrak olana kadar devam edilmeli.

AKTİF KÖMÜR :

Kömürün aşırı ısıtılarak aktifleştirilmesi ve üzey alanı/hacim oranının 900 m2/gr'a kadar artırılması ile elde edilen 1 gr aktif kömürün yüzey alanı yaklaşık bir tenis kortu alanı kadardır. Aktif kömürün içeriğindeki serbest karbon atomuna toksik maddeler bağlanır ve bu maddeler GIS den absorbe edilemez.Enterohepatik sirkülasyona giren ilaçlara da etkilidir Kullanılması gereken doz, alınan madde miktarının 10 katı ya da 1 gr/kg şeklinde NG veya oral olarak verilir. En iyi sonuç ilk 1. Saat. Yaklaşıkm 4 saat sonrasında etkisi azalır.Acilde rutin olarak her olguda uygulanması önerilmemektedir. Hastaya göre seçilerek uygulanmalıdır.

Aktif Kömür Kontrendikasyonları

Ağır metal alımları(Demir, Lityum, Kurşun,potasyum)

Hidrokarbon alımları

Asit/alkali alımları

Alkoller

Laksatifler

Solventler

Aktif Kömür Endikasyonları:

AK' ye bağlanma özelliği olan veya bilinmeyen bir ilacın yakın zamanda (bir saat önce) alınmış, olmasıdır.

ÇOKLU DOZ AKTİF KÖMÜR:

Yarılanma ömrü uzun ve düşük hacimde dağılan toksinler

Gastrointestinal kanalda bezoar oluşturan

Barsak hareketlerini yavaşlatan

Barsak lümenine yavaş salınan Enterohepatik – enteroenterik-enterogastrik dolaşıma giren madde zehirlenmeleri

Enterohepatik dolaşıma katılan ilaçlar: Nortriptilin, amitriptilin asetilsalisilik asit, aminofilin, teofilin karbamezapin, fenobarbital, fenitoin, kinin, disülfatlar, dapson

İlk doz: 1 g/kg (50-100 g) Takip eden dozlar 0.25-0.50 g/kg'a (12.5 g) 1-3 kez, 1-4 saat arayla Barsak sesleri Tedavi süresi hastaya göre belirlenmeli

Aktif Kömür Komplikasyonları

Kömür aspirasyonu sonrası ARDS, Pnömoni, Pnömotoraks

Sıvı ve elektrolit anormallikleri (Hipernatremi, Hipermagnezemi)

Gastrointestinal perforasyon/ peritonit

Barsak tıkanıklığı

Korneal abrazyon

KATARTİKLER :

Artık önerilmemekte Aktif kömür ile beraber kullanılarak , kömürün etkisini arttırır. %70'lik sorbitol (1 g/kg) veya %10'luk Magnezyum sitrat (erişkinler icin 250 mL, Çocuklar icin 4 mL/kg) kullanılabilir. Komplikasyonları; Bulantı, karın ağrısı, dehidratasyon, sıvı- elektrolit dengesizlikleri

TÜM BARSAK İRRİGASYONU :

Herhangi bir tepkimeye girmeyen, etkisiz, şeffaf bir solüsyonun(polietilen glikol) oral yoldan artık ilaç kalıntısı kalmayana kadar infüze edilmesidir Polietilen glikol, ozmotik olarak dengelenmiş bir elektrolit çözeltisidir .Aktif kömürün tutamadığı(demir, lityum) yavaş salınımlı ilaç alımlarında kullanılmaktadır.. Aktif kömür ile aynı anda kullanımı önerilmez. Paket taşıyıcıları için yararlı erişkinlerde .1-2 Litre/saat çocuklarda 25- 50 mg/kg şeklinde verilir. Prognoz üstüne etkisi net değildir Seçilmiş hasta grubu için yararlı olabilir

ÖZET

1. Az miktarda ilaç içmiş, semptomatik, fakat bilinci açık olan çocukta tek başına aktif kömür uygulanmalı
2. Bilinç değişİkliği ile gelen çocukta havayolu kontrollu mide yıkaması ve aktif kömür uygulaması. Endikasyonuna göre tekrarlanan dozda aktif kömür uygulanabilir.
3. Az miktarda ilaç içmiş ve semptomu olmayan çocukta hiçbir yöntemin uygulanmaması ve çocuğun acil serviste en az 2 saat gözlenmesi.
4. Semptomu olmayan fakat fazla miktarda veya toksik etki potansiyeli yüksek ilaç alımında aktif kömür verilmelidir.
5. Acil serviste ipeka şurubu uygulaması komplikasyonları nedeniyle terkedilmiştir.

ÇOCUKLUK ÇAĞI ZEHİRLENMELERİNDE GASTROİNTESTİNAL DEKONTAMİNASYON YAPMAYALIM

DR. GÜLÇİN BOZLU

MERSİN ÜNİVERSİTESİ ÇOCUK SAĞLIĞI ve HASTALIKLARI ANABİLİM DALI

Gastrointestinal dekontaminasyon, sindirilen bir toksinin emilimini azaltmak için gastrointestinal kanaldan fonksiyonel olarak çıkarmaya yönelik uygulamaların tümüdür. Gastrik boşaltma; kusturma veya gastrik lavaj, intragastrik/intraluminal bağlama; çoğunlukla tek veya çoklu doz aktif kömür uygulama ve toplam emilim miktarını azaltmak için toksinlerin geçişini hızlandırmak (tüm bağırsak irrigasyonu veya katartik uygulama) gibi farklı uygulamalar kullanılmaktadır. İpeka şurubu, katartikler, dilüsyon geçmişte kullanılmış, rutin olarak önerilmeyen yöntemlerdir.

Klinik çalışmalar, gastrik lavajın, tedaviye 60 dakika içinde başladığında bile zehirlenmenin ciddiyetini, iyileşme zamanını, hastaların nihai tıbbi sonuçlarını iyileştirdiği gösterilemeiştir. Gastrik lavajın yaşamı tehdit eden; aspirasyon, özofagus veya gastrik perforasyon, laringospazm, hipotermi, hipoksi, sıvı ve elektrolit dengesizliği, aritmi gibi komplikasyonları göz önüne alındığında, zehirlenmiş hastaların yönetiminde rutin olarak kullanılmamalıdır.

Medikal tedavi için odun kömürü, karbon bazlı bileşiklerin kontrollü pirolitik ayrışması ile elde edilir. Aktif kömür uygulamasının klinik sonucu iyileştirdiğine dair kesin kanıtlar bildirilmemiş. Literatürde ilaç eliminasyonunu önemli ölçüde arttırdığını gösterilmiş olsa da, morbidite ve mortaliteyi azalttığı gösterilememiştir. Aktif kömürün akciğerlere aspirasyonu korkulan en önemli komplikasyonudur. Bağırsak tıkanıklığı, bezoarlar, gastrointestinal sistem perforasyonu, kömür peritonitis, bulantı-kusma aktif kömürle ilişkili bildirilen komplikasyonlardır. Düşük de olsa tek doz uygulamalarda bile bu komplikasyonlar görülebilmektedir. Önceden barsak hareket bozukluğu olan hastalar, opioid veya antimuskarinik ilaç alan hastalar ve çoklu doz aktif kömür ile tedavi edilen hastalar daha büyük risk altındadır.

Teorik olarak, bir zehir ya da toksin bağırsaktan ne kadar çabuk geçerse, o kadar az emilir. Tüm bağırsak irrigasyonu (TBİ) gastrointestinal kanaldan toksinlerin mekanik olarak temizlemek için ozmotik olarak dengeli polietilen glikol elektrolit çözeltisinin (PEG-ES) enteral uygulanmasıdır. TBİ'nun ilaçların biyoyararlanımını önemli ölçüde azalttığını gösteren çalışmalar bildirilmiş olmakla birlikte, bu konuda yapılmış kontrollü klinik çalışma ve sonucu iyileştirdiğine dair kesin kanıt yoktur.

Çocukluk çağı zehirlenmelerinde gastrointestinal dekontaminasyon uygulanması halen tartışmalı bir problem olmaya devam etmektedir. Bu güne kadar yapılan çalışmaların sonuçları ve hazırlanan klavuzlar, gastrointestinal dekontaminasyonun sınırlı kullanımını desteklemekte, "rutin" kullanımı önerilmemektedir.

KIRMIZI BAYRAKLAR: BAŞ AĞRISI

DR. NİLDEN TUYGUN

ANKARA DR. SAMİ ULUS KADIN DOĞUM ÇOCUK SAĞLIĞI VE HASTALIKLARI EĞİTİM VE ARAŞTIRMA HASTANESİ

Baş ağrısı çocuklarda %3 ve ergenlerde %8-23 oranlarında görülen ve çocuk acil servislere başvurunun önemli nedenlerinden birini oluşturan özgün olmayan bir semptomdur.

Baş ağrıları primer, sekonder ve çocuklarda nadir görülen kraniyal nöralji başlıkları altında sınıflandırılabilir. Önemli bölümünü primer tip yani migren ve gerilim tipi baş ağrıları oluşturur. Ağrı şiddetli olmakla birlikte ağrının tedavisi ile hasta rahatlatılabilir ve acil durum oluşturmaz. Sekonder tip altında bulunan travma sonrası, vaskuler nedenler, enfeksiyonlar, madde kullanımı ve eksiklik bulguları, idiyopatik intrakraniyal hipertansiyon, yapısal malformasyonlar veya kitle acil serviste hızla tanı alıp tedavisinin başlanması gereken grubu oluşturur. Travma sonrası posttravmatik baş ağrısı denilen ve birkaç gün devam eden semptomlar olabildiği gibi bizzat kafa içi hasar bağlı subdural, epidural, subaraknoid kanamalar ve kraniyofasiyal hasar da olabilir.

Akut başlangıçlı veya kronik progresif seyirli baş ağrılarına kaygı ile yaklaşmak uygun olur. Öyküde aile öyküsünün yokluğu ile ani başlayan, uykudan uyandıran, sabah başlayan, kusmanın eşlik ettiği, pozisyonla, valsalva manevrası ile ve egzersizle artan, oksipital lob yerleşimli, analjezik tedavilere yanıt vermeyen, nörolojik defisitin eşlik ettiği, ani görme kaybı veya diplopi geliştiren veya bilinç değişikliği ile seyreden, nöbet, kişilik değişiklikleri, parestezi bulgularının olması veya ağrının giderek artmasıyla birlikte okul performansında bozulmaların görüldüğü olgular, özellikle 6 yaş altı baş ağrısı için acil serviste kırmızı bayrak olarak dikkati çekmelidir. Öyküde ingilizce “SNOOPPPPY” baş harfleriyle ipuçlarının yakalanması tanıda kolaylık sağlar. Kan basıncı, baş boyun muayenesi, kafa çiftlerinin ve göz dibinin değerlendirilmesi, kas gücü, derin tendon refleksleri, cilt bulguları ve Romberg bulgusu muayenede özellikle not edilmelidir.

Çocuk yaş grubunda baş ağrısı çok sık ve özgün olmayan bir bulgudur. Çoğu hastada önemli bir kafa içi hadise yoktur. Acil hekimin görevi hayatı tehdit eden nadir ciddi durumları sık görülen primer baş ağrılarından ayırdedebilmektir. Bu nedenle acil serviste anamnez ve fizik muayeneye yeterli zaman ayırarak ipuçlarını değerlendirmek acil/acil omayan ayrımını yapabilmeye ve gerektiği durumlarda görüntüleme yöntemlerini seçebilmeye fayda sağlar.

SENKOP

DR. METİN UYSALOL

ŞİŞLİ ETFAL HASTANESİ ÇOCUK KLİNİĞİ

Senkop nedeni ile acile başvurularda tanı çoğunlukla klinik öykü ile konulabilmektedir. Tanı koydurucu objektif bulgu olmaması ve senkop için yayımlanmış "hastaya yaklaşım kılavuzlarının" erişkin hastalara yönelik hazırlanmış olması, çocuk hastaları izleyen hekimler için yaklaşım, tedavi ve izlemde sorunlara neden olabilmektedir. Günümüzde ailelerde çocuklarında öncelikle ciddi bir nörolojik ya da kardiyak hastalık olabileceği korkusu ve bu hastaları acilde karşılayan hekimlerin altta yatan ciddi bir hastalığa tanı koyamama veya tanıda atlama endişesi nedeniyle, senkop ile başvuran hastalarda ayrıntılı incelemelerin kullanımı gün geçtikçe artmaktadır. Selim bir ataktab ani ölüme kadar farklılık gösteren klinikte olabilen senkop genellikle iyi huylu olma eğiliminde olsa da hastada ve ailede hatta acildeki hekimlerde kaygı ve endişeye neden olabilir. Özellikle genç hastalarda altta yatan doğumsal kalp hastalığı veya iyon kanal anomalisi varlığı senkop ciddiyetini arttırır. Bunlara ek olarak ailede ani kardiyak ölüm hikayesinin olması, egzersiz veya çarpıntı ile ilişkili senkop atağının görülmesi de diğer risk faktörleri arasındadır. Bu nedenle senkop ataklarında risk değerlendirmesi ve uygun tedaviyi planlarken altta yatan neden önemlidir. Senkop çok yaygın bir olay olmasına rağmen senkobun kendisi ani kardiak ölüm riskini arttırmaz fakat ani ölen çocukların % 25' inde öncesinde en az bir senkop öyküsü vardır.

Yetişkinlerde nörojenik ve kardiyojenik senkop eşit sıklıkta görülürken, çocuklarda kardiyojenik senkop erişkinlere göre daha az görülür Vazodepresör ya da vazovagal senkop olarak da adlandırılan nörokardiyojenik senkop genellikle ani postüral değişiklik, uzun süre ayakta durma, kızgınlık, ağrı, korku gibi tetikleyici bir durum sonrası uygunsuz vazodilatasyona bağlı sistemik hipotansiyon ve bununla ilişkili serebral hipoperfüzyon sonrası gelişir. Daha nadir olmasına rağmen, kardiyak nedenlere bağlı ortaya çıkan senkopun mortalitesi ve morbiditesi diğer nedenlerden daha yüksektir. Kardiyak senkop ani ölüm ile birlikte görülebilmektedir. Çocukluk çağı senkoplarının büyük bir çoğunluğunu VVS atağı oluşturmakla birlikte, selim seyirlidir. Fakat düşme, çarpma gibi kazalara sebebiyet vermesi nedeniyle ailelerde endişeye sebep olmakta ve hastaların gereksiz yere tetkik edilmelerine neden olmaktadır. Kapsamlı değerlendirmeye rağmen tekrarlayan senkop vakalarının %30'u açıklanamazken bir çok vakada dikkatli fizik muayene, özgeçmiş ve aile hikayesi sorgulaması altta yatan nedeni ortaya çıkarmada yeterli olabilir. Senkop ile gelen hastada tanıda bir sonraki adım elektrokardiyografi (EKG), ekokardiyografi (EKO), Holter monitorizasyonu, efor testi ve bazen eğik masa testi gibi testlerin yapılıp değerlendirilmesidir. Özellikle yapısal kalp hastalığı olan hastalarda aritmi kardiyak senkop yapabilir, bu hastalarda girişimsel elektrofizyolojik çalışma veya kateter ablasyon gerekebilir. Ancak tüm bu tanı testlerine rağmen senkop mekanizması açıklanamayabilir.

Tanım

Senkop: Ani, geçici ve tam bilinç kaybının olduğu ve postürel tonusun korunamaması ile ilişkili, hızlı ve spontan düzelme ile birlikte olan bir semptom olan senkop, geçici global serebral hipoperfüzyon sonucu oluşan, kısa süren ve kendiliğinden düzelen geçici bilinç ve postural tonus kaybıdır. Senkobun serebral hipoperfüzyon mekanizmasıyla oluştuğu düşünülmektedirr. Ayırıcı tanıda nöbet, önceden olan kafa travması veya belirgin bilinç kaybı (yani psödosenkop) gibi bilinç kaybının diğer senkop dışı nedenlerinin klinik özelliklerine dikkat edilmelidir.

Presenkop; aşırı sersemlik, periferik görüntünün kaybolduğu "tünel görüntüsü" ya da "göz kararması" gibi görsel duyumlar ve bilinç kaybı olmaksızın değişen derecelerde bilinç bozukluklarını içerebilen senkop öncesi durumdur. Göz kararması, solukluk, terleme, nabzın zayıflaması, hipotansiyon gibi senkop öncesi belirtilerin olması ancak bilinç kaybının olmaması halidir. Presenkop senkopa ilerleyebilir veya senkop olmaksızın sonlanabilir.

Açıklanamayan senkop (etyolojinin bellli olmadığı senkop); Deneyimli acil sağlık çalışanı tarafından ilk değerlendirmeden sonra nedeni belirlenemeyen senkop.

Ortostatik intolerans; Ayağa kalkınca sık olan, tekrarlayan veya ısrarlı sersemlik, çarpıntı, titreme, genel halsizlik, bulanık görme, egzersiz intoleransı ve yorgunluğu içeren semptomların topluluğundan oluşan bir sendrom. Bu semptomlar, ortostatik taşikardi, ortostatik hipotansiyon veya senkop ile birlikte veya olmadan ortaya çıkabilir. Ortostatik intoleransla birlikte bu semptomların ≥1 olan bireylerde beraberinde dik postürü sürdürme becerisinde azalma vardır.

Sıklık

Çocukluklarda acil servise başvuruların %1'ini ve yatışların % 6'sını oluşturan senkop çocukların % 15-50'sinde adölesan dönemi bitmeden en az bir kez görülebilmektedir. En sık 15-19 yaş grubunda olmak üzere çocuklarda %15-25 oranında görülmektedir. Tıbbi yardım almayı gerektiren senkop insidansı 100.00 çocukta 126 olarak bildirilmektedir. Beş yıl içinde tekrarlama riski %33 ile % 51 arasındadır. Kardiyoloji ve nöroloji gibi yan dallara ileri tetkik için yönlendirilen çocukların % 25'inde ciddi bir hastalık tanısı konulmuştur.

Fizyopatoloji

Serebral kan akımının serebral korteks veya beyin sapı retiküler aktive edici sistemde yaklaşık 5-10 saniye süreyle kesilmesi veya beynin oksijenizasyonunda % 20 - 35'lik bir azalma tam bilinç kaybına yol açabilmekte ve sonucunda serebral hipoperfüzyon nedeni senkop oluşmaktadır. Kan basıncının < 60 mmHg'ya düşmesi senkopa yol açar. Hipoglisemi gibi metabolik bozukluklar ve toksinler ile otoregülasyondaki yetmezlik de senkop oluşumunda önemli olabilmektedir.

Senkop Nedenleri

Çocuklarda basit fizyolojik değişikliklerden yaşamı tehdit eden ciddi hastalıklara kadar pek çok neden serebral kan akımını etkileyerek senkopa yol açabilir. Senkobun altta yatan nedenlere göre şöyle sınıflandırılabilir;

Çocuk ve Adolesanda senkop nedenleri

Refleks senkoplar

Vazovagal senkop

Durumsal refleks senkoplar

Karotis sinüs sendromu

Soluk tutma

Ortostatik hipotansiyon

Primer ve sekonder otonom yetmezlik

İlaçlar

Volüm kaybı

Kardiyak senkoplar

Artimiler

Uzun QT sendromu

Brugada sendromu

Ailevi katekolaminerjik polimorfik ventriküler taşikardi

Kısa QT sendromu

Preeksitasyon sendromları (Wolf-Parkinson White..)

Bradiartimiler (komplet AV blok, sinüs nodu disfonksiyonu)

Yapısal kalp anomalileri

- Hipertrofik kardiyopati
- Dilate kardiyomiyopati
- Aort stenozu
- Pulmoner hipertansiyon
- Akut myokardit
- Koroner arter anomalileri
- Konjenital kalp hastalığı

İlaç ve toksik nedenler

Nörolojik senkoplar veya senkobu taklit eden durumlar

- Nöbet
- Migren
- Narkolepsi
- Subklavian çalma sendromu
- Serebrovasküler hastalıklar
- Kafa içi basınç artması

Anafilaksi

Metabolik Nedenler

- Hipoglisemi
- Hipokalemi
- Hipoksi, hipokapni

Sıcak çarpması

Psikiyatrik

Hiperventilasyon

Anksiyete, depresyon, panik atak, konversiyon

Klinik Değerlendirme

Acile getirilen her hastada hayatı tehdit edici bir durum olması nedeniyle kardiyak nedenler dışlanmalıdır. Öyküde senkopu başlatan veya uyaran faktörleri tanımlayabilmek için; çocuğun senkop öncesi ve başlangıcındaki pozisyonu, aktivitesi, postural değişikliği ve yüksek sesle uyarılma, egzersiz, ağrı, emosyonel stres, hiperventilasyon varlığı sorgulanır. Daha sonra eğer olabiliyorsa senkopun tarif edilmesi; senkop başlamadan hemen önce ve sırasındaki çocuğun ifade ettiği bulgular ve olayı görenlerin tanımları sorgulanmalıdır. Çarpıntı, göğüs ağrısı, anormal motor aktivite, başlangıçta oturmaya çalışma, prodromal bazı bulgular (baş dönme, bulantı, terleme, güçsüzlük, görsel değişiklikler...) özellikle araştırılmalıdır. **Atak öncesi ile ilgili olarak** ; pozisyon (yatarken, otururken, ayakta); aktivite (istirahat, egzersiz, pozisyon değişikliği, ürinasyon, defekasyon, öksürük); predispozan faktörler (kalabalık, sıcak ortam, uzun süre ayakta kalma, korku, ağrı) sorgulanmalıdır. **Atak başlangıcı için b**ulantı, kusma, terleme, aura ,bulanık görme, çarpıntı kaydedilmelidir. **Atak sırasında veya sonrasında** ise bilinç kaybı süresi, cilt rengi, solunum,ç arpıntı, istemsiz hareketler (tonik, klonik, myoklonik), hareketlerin düşme ile olan ilişkisi, dil ısırma, konfüzyon, inkontinans, travma konusunda bilgi alınmalıdır. **Atak dışı öyküsünde de** aile öyküsü (aniölüm,bayılma,kalphastalığı),metabolikbozukluk,kalp hastalığı öyküsü, nörolojik hastalık, ilaçlar, diğer atakların özellikleri not edilmelidir.

Özgeçmişinde daha önceki senkop atakları, kardiyak hastalık veya kardiyak hastalığa neden olabilecek sorunlar (romatizmal kalp hastalığı, Kawasaki...), psikojenik bozukluklar, hipoglisemiye neden olabilecek hastalıklar (diabetes mellitus...), kızlarda mensturasyon durumu, kullandığı ilaçlar araştırılır.

Soy geçmişinde; erken ani ölüm, işitme engelli akraba, kardiyak hastalık, vazovagal senkop varlığı sorgulanır. Kalıtsal ritm bozuklukları, familyal kardiyomiyopati, vazovagal senkop (yaklaşık % 90 ailevidir) için tanıda yol gösterici olabilir.

Muayenesinde vital bulguları içeren fizik muayene, kardiyak ve nörolojik muayene ayrıntılı yapılır. Tam kardiyovasküler, nörolojik ve pulmoner inceleme gerekir. Ciddi durumlarda bile muayene genellikle normal olabilir. DTR, yürüyüş ve koordinasyon testleri yapılmalıdır. TA, nabız, solunum sayısı, pulse oksimetre, tüm ekstremite nabızları, ortostatik tansiyon, kalp sesleri ve üfürüm varlığı değerlendirilmelidir. Kan basıncı ölçümleri her iki kolda da alınmalıdır. Eşit olmayan kan basıncı aort

diseksiyonu veya subklavyan çalma sendromunu gösterir. Ortostatik hipotansiyonu değerlendirmek için hasta 5 dakika sırtüstü yattıktan sonra ayakta kan basıncı ölçümleri, 2-3 kez alınır. Sistolik kan basıncında 20 mm Hg üzerinde azalma pozitif olarak kabul edilir.

Laboratuvar

Acil servise senkop nedeniyle başvuran çocuklarda en sık istenen testler tam kan sayımı, elektrolitler, tam idrar tahlili, idrarda toksik madde arama, kranial tomografi ve akciğer grafisidir. Bununla birlikte sık kullanılan bu testlerin tanısal değerinin oldukça sınırlı olduğu bildirilmiştir. Buna karşın, ayrıntılı öykü, muayene ve elektrokardiyografi (EKG) ile çocukluk çağında hastaların %74-%80'inde senkop nedeni belirlenebilmektedir.

EKG: Senkopun değerlendirilmesinde standart olarak tüm hastalara EKG çekilmelidir. EKG, bazı yapısal kalp hastalıkları ve ritm ve ileti bozuklukları hakkında bilgi verir.

Ekokardiyogram : Kalp hastalıklarının tanısında kullanılan uygulaması kolay, noninvazif bir tetkik olup, pratikte rutin olarak senkopun değerlendirilmesinde kullanılmaktadır. Kalp hastalığı düşünüldüğünde, senkop egzersiz sırasında veya sonrasında gelişmişse, çarpıntı hissi, göğüs ağrısı, ailede ani ölüm veya kalıtsal kalp hastalığı öyküsü varlığında ve nedeni açıklanamayan senkoplarda ileri kardiyak değerlendirme yapılmalıdır.

Egzersiz testi, holter, daha nadiren elektrofizyolojik çalışma, kalp kateterizasyonu : Kardiyak değerlendirme amacı ile uygulanabilecek tetkiklerdir.

Tam kan ve biokimya: Senkop sonrasında hemen kan şekeri tetkiki, anemi için hematokrit tayini, menarş gören kızlar için gebelik tetkiki, toksikolojik inceleme kliniğe göre öncelikli tetkiklerdir. Elektrolitleri içeren rutin biokimyasal tetkik, tam kan sayımı, tiroid fonksiyon testleri gibi geniş çalışma istenmekle birlikte olaydan sonraki asemptomatik dönemde nadiren yardımcı olurlar.

Tilt testi : Vazovagal senkop tanısı için aile öyküsü ve klinik tablo yeterli olabilir. Unutulmaması gereken en önemli konu acile şüpheli tekrarlayan senkoplarda, yüksek riskli tek atakta, kardiyak değerlendirme negatifse "Tilt" testi gerekli olabileceğidir. Vazovagal senkop tanısı için sensivitesi % 65-75, spesifitesi % 90 dır. Tilt masasına yatırılan hasta, masayla birlikte başı yukarıda olacak şekilde kaldırılarak yerle 60-70 derece açı yapacak duruma getirilerek 20-45 dakika bekletilir. Bu sırada kan basıncı ve nabzı 5 dakikada bir izlenir. Çocukta bradikardi ve/veya hipotansiyon ile birlikte senkop görülürse test pozitif olarak yorumlanır. Negatif olduğunda izoproterenol gibi provake edici ilaçlar ile test tekrarlanabilir.

Nörolojik görüntüleme yöntemleri : Öykü ve muayene bulgularına göre epileptik nöbet olduğu tahmin edilen durumlarda (öyküde nöbetlerin olması, atak sırasında kasılmalar, ağzından köpük gelme ve yaralanma gibi bulguların eşlik etmesi, atak sonrası konfüzyon durumunun uzun sürmesi, postiktal bulgu varlığı...) elektroensefalogram (EEG) incelemesi yapılmalıdır.. Açıklanamayan senkop durumlarında EEG rutin olarak istenmelidir. Nörolojik görüntüleme yöntemlerine (bilgisayarlı beyin

tomografisi, magnetik rezonans görüntüleme) fokal nörolojik bulgusu olan, travma öyküsü olan veya epilepsi düşünülen vakalarda acilen yapılmalıdır

Tedavi

Tedavi yaklaşımı erişkinlerdekiyle aynıdır. Ancak iyi tasarlanmış pediyatrik çalışmaların eksikliğinden dolayı, reküren senkop için olan tilt testinin ve farmakolojik ajanların etkinliğinin belirsizliğini koruduğu unutulmamalıdır. Bundan başka, uzamış asistollü VVS bulunması halinde bile, sendromun nispeten geçici ve bening doğası nedeniyle pacemaker uygulamasından kaçınılmalıdır.

Senkoplu çocukların çoğu acile ulaşana kadar tamamen düzelir. Devam eden bilinç değişikliğinde senkobun diğer nedenleri düşünülmelidir.

Oksijenasyon, ventilasyon ve dolaşım düzeltilmelidir. Öykü alınırken hasta monitörize edilmelidir. FM ve geçici disritmiler dökümente edilmelidir. Basit vazovagal senkop dışındaki hastalarda damar yolu açılıp laboratuar çalışmaları için kan alınmalıdır. Tedavi spesifik nedene yönelik yapılmalıdır. Devam eden kardiyak disritmi ve nöbetler uygun şekilde yönetilmelidir. Çoğu hasta acilde tedavi edilemez disritmilere sahip olabilir.

Hastane öncesi dönemde disritmi bulunan çocuk yada acildeki EKG' de disritmi görülen çocuk acilde yatırılarak izlenmelidir. Risk faktörleri bulunan çocuklar da pediatrik kardiyoloji konsültasyonu sonrası yatırılmalıdır. EKG' si normal fakat öyküsünde disritmi şüphesi olan hastalar bir süre izlenmeli monitörize edilmelidir. Tanımlanmış senkop nedenleri acilde takip ve tedavi edilmelidir. Hastalar ileri tetkik ve tedavi için yatırılabilir. Senkopla değerlendirilip yatırılan tüm çocuklar kardiyorespiratuar monitörler takip edilmelidir. Eğer hikaye, FM ve laboratuar bulgularla senkop nedeni acil serviste tanımlanamazsa hasta bir kardiyoloğa yönlendirilerek taburcu edilebilir. Kardiyak risk faktörleri bulunmayan veya egzersizle indüklenen semptomlar olmadığında izlenmek üzere taburcu edilebilir. Bu çocukların çoğu taşınabilir ritim monitörizasyonu, tilt-table testi ve stres test gibi ek testlerle değerlendirilebilir.

ÇOCUK ACİLDE KARIN AĞRISI VE KIRMIZI BAYRAKLAR

DR. SABİHA ŞAHİN

ESKİŞEHİR OSMANGAZİ ÜNİVERSİTESİ ÇOCUK SAĞLIĞI ve HASTALIKLARI ANABİLİM DALI

Çocuk Acilde, akut karın ağrısı ile gelen hastalar arasında ileus,volvulus, invajinasyon, perfore apandisit, perforasyon gibi hemen cerrahi müdahale gerektiren hayati önem taşıyan durumlar hemen saptanabilmeli ve potansiyel olarak ciddi bir duruma dönüşebilecek ve hastanede gözlenmesi gereken batın içi abse, akut pankreatit, fulminant hepatit, orak hücre krizi gibi medikal yaklaşım gerektiren olguların derhal ayırd edilip yakın izleme alınması hayati önem taşımaktadır.

Bu hastaların zaman kaybedilmeden ayırt edilebilmesinde karın ağrısına eşlik eden kırmızı bayrakların bilinmesi gereklidir

Cerrahi Kırmızı Bayraklar

- Jeneralize/lokalize rebound, hassasiyet ve/veya anormal barsak sesleri
- Fekaloid kusma
- Abdominal travma öyküsü
- Abdominal cerrahi öyküsü
- Redükte edilemeyen herni
- Testis torsiyonu

Medikal Kırmızı Bayraklar

- Septik görünüm (ateş, taşikardi, genel durum düşkünlüğü)
- Solunumsal semptomlar (takipne, solunum sıkıntısı, öksürük)

- Jeneralize ödem (nefrotik sendrom? peritonit)
- Dehidratasyon (>%5 kilo kaybı)
- Purpurik döküntü (sepsis, HSP)
- Sarılık (Hepatit,Sepsis)
- Poliüri, polidipsi (diabetes mellitus)

Medikal /Cerrahi Kırmızı Bayraklar

- Şiddetli/artan karın ağrısı
- İmmobilizasyon/yürüyüş bozukluğu
- Safralı kusma
- Kırmızı çilek jölesi kıvamında gaita
- Abdominal distansiyon
- Palpabl abdominal kitle
- <5 yaş altı çocuklar (redükte edilemeyen testiküler herni, torsiyon, abdominal yaralanma öyküsü dışlanmalı)

ÇOCUK ACİLDE BİLİNÇ DEĞERLENDİRİLMESİ

HEM. SUZAN CELİLOĞLU

ESKİŞEHİR OSMANGAZİ ÜNİVERSİTESİ ÇOCUK SAĞLIĞI VE HASTALIKLARI ABD, ÇOCUK ACİL BD

Bilinç değişikliği Çocuk Acil servislere en sık başvuru nedenlerinden biridir. Bilinç,uyanıklık hali, kendinden ve çevresinden haberdar olma halidir. Normal bilinç sağlıklı bir beyin işlevi gerktirir ve bilinç kaybı genel anlamı ile serebral yetersizliğin belirtisidir.

Bilinç düzeyini saptamak, olayın ağırlığını anlamada, bilinç düzeyindeki değişikliği izlemede ve tedaviye yanıtı değerlendirmede önemlidir. Bilinç düzeyini belirlemede çok sayıda klinik skorlama rol oynamaktadır. Glaskow Koma Skalası (GKS) bilinç düzeyini objektif ve doğru değerlendirmek, bir sonraki ölçüm değerleri ile karşılaştırmak ve çocuğun durumundaki değişiklikleri saptamak için en yaygın kullanılan skorlama sistemidir.

Koma ve bilinç değişikliğinde etyolojide primer serebral bozukluklar ile birlikte sistemik bozukluklar da rol oynamaktadır.

Bİlinci kapalı hastaya yaklaşımda öykü, fizik muayene, nörolojik muayene, tetkikler önemli rol oynar. ilk yapılacak tetkik parmak ucundan glukometre ile kan şekeri bakmaktır.

Akut bilinç kaybında tedavinin ana ilkesi: Birincil hasarı azaltmak, düzeltmek ve ikincil hasarın gelişmesini önlemektir. Tedavide en önemli nokta, vital bulguların erken dönemde stabilizasyonudur.

Altta yatan neden tedavi edildiğinde genellikle nörolojik düzelme tam ve prognoz iyidir. Ancak nörolojik sekel ve ölümle sonuçlanabilen yüksek riskli hasta grubunu tanımak önemlidir.

Anahtar kelimeler:Bilinç değişikliği, koma, skorlama sistemleri.

GASTRİK DEKONTAMİNASYON YÖNTEMLERİ NASIL UYGULANIR?

HEM. GÖNÜL TEMEL

EGE ÜNİVERSİTESİ TIP FAKÜLTESİ ÇOCUK ACİL SERVİSİ

GİRİŞ-AMAÇ: Dekontaminasyon; zehirlenmeye neden olan maddelerin bulunduğu bölgeden uzaklaştırılmasıdır. Kendi kendini zehirleme(suisidal girişim) en sık görülen toksikolojik problemdir. Dekontaminasyonun morbidite ve mortaliteyi azalttığını gösteren kontrollü klinik çalışma yoktur ancak gönüllü insan çalışmaları dekontaminasyonun, GI sistemindeki toksinlerin emilimini azaltabileceğini ve belirli koşullarda yararlı olabileceğini düşündürmektedir. Gastrointestinal dekontaminasyon yöntemleri; kusturma ipeka şurubu, gastrik lavaj, aktif kömür ve tüm barsak irrigasyonudur. Kusturma; Amerikan zehirlenme kontrol merkezi (AAPCC) tarafından yayınlanan klavuza göre acil servise ulaşma süresi bir saatten uzun sürecekse evde kullanılması önerilmektedir. Toksik madde alımından 30-90 dakika arası kullanılmalıdır. Ancak acil servislerde uygulanması önerilen bir yöntem değildir. Gastrik lavaj; gastrik bir tüp aracılığı ile mideye sıvı verilip aspire edilerek midedeki toksik etkenin çıkarılmasıdır. Aktif kömür; organik maddelerin (Linyit, odun, petrol veya hindistan cevizi kabuğu) 500° - 900°F'de ısıtılması ile elde edilir. Toksinleri absorbe ederek emilimi azaltır. Tüm barsak irrigasyonu; herhangi bir tepkimeye girmeyen, etkisiz, şeffaf bir solüsyonun (polietilen glikol) oral yoldan artık ilaç kalıntısı kalmayana kadar infüze edilmesidir. Polietilen glikol, ozmotik olarak dengelenmiş bir elektrolit çözeltisidir. Aktif kömürün tutamadığı (demir, lityum vs) yavaş salınımlı ilaç alımlarında endikedir. Aktif kömür ile aynı anda kullanımı önerilmez.

SONUÇ: Sistematik yaklaşımda vital bulguların ve genel durumun dikkatli değerlendirilmesi, ilacın özellikleri ve metabolizmasının iyi bilinmesi ve uygun dekontaminasyon yönteminin seçilmesi önerilmektedir. Gereksiz agresif GİS dekontaminasyonu yerine izlem ve destek tedavisi ön plana çıkarılmalıdır.

Anahtar Kelimeler: Dekontaminasyon, Gastrik Lavaj, Aktif Kömür

ACİLDE TEKNOLOJİK DESTEĞE BAĞIMLI HASTA İZLEMİNDE HEMŞİRE BAKIMI

HEM. RESMİYE AYDIN

AKDENİZ ÜNİVERSİTESİ TIP FAKÜLTESİ HASTANESİ

Teknoloji bağımlı çocuk; süreğen rahatsızlığı olan, yaşamsal faaliyetlerini gerçekleştiremeyen, hayati gereksinimlerini karşılayabilmek adına tıbbi araç kullanan, tıbbi olarak kırılgan ve hassas çocuktur. Ana çocuk sağlığı, çocukların fiziksel, gelişimsel, davranışsal, duygusal alandaki sağlık ihtiyaçlarını belirlemek için "Özel Sağlık Bakım İhtiyacı Olan Çocuklar" tanımını 1997'de kabul etmiştir. Genelde yüksek teknolojili cihazlara ve düşük teknolojili cihazlara bağlı olanlar olarak adlandırılır. Günün en az bir bölümünde mekanik ventilatör desteğine gereksinimi olan çocuklar, beslenme desteğinin veya ilaçların damar içi uygulanmasını gerektiren çocuklar, solunum desteğinde günlük olarak diğer araçlara bağımlı çocuklar ve vücut işlevlerini karşılamak için diğer tıbbi araçlara bağımlı çocuklar olmak üzere teknoloji bağımlı çocuklar kendi içinde dört gruba ayrılmaktadır.

Yapılan çalışmalarda, ebeveynlerin genellikle teknolojik cihazlara ve bakıma yönelik bilgi eksikliği olduğu, bu eksikliğin de korkuya yol açtığı belirtilmiştir. Teknolojideki ilerlemelerle birlikte ev ortamında teknolojik aletlere bağımlı olarak yaşamını sürdüren, özel bakım ihtiyacı olan çocukların sayıları artmakta olup teknolojideki hızlı değişimin etkileri sağlık alanına da yansımaktadır. 2005-2006 yıllarında Amerika'da yapılan ulusal sağlık araştırmasında 5 yaşın altındaki çocukların %14'ünün özel bakım gereksinimi olduğu belirtilmektedir. 2009-2010 yıllarında Özel Sağlık Bakım İhtiyacı Olan Çocukların Ulusal Anketi'nde 11,2 milyon çocuğun sağlık bakım ihtiyacı olduğu, bu sayının giderek artacağı öngörülmektedir.

Teknolojik aletlere bağımlı olarak yaşamını sürdüren çocuklara evde multidisipliner, multifonksiyonel bir bakım gerekmektedir. Teknolojiye bağımlı çocuğun bakım hedeflerine ulaşılması açısından ailenin bakıma dâhil edilmesi önemlidir. Bu çocukların evde bakım hizmetlerinin iyi planlanarak ailelerin eğitilmesi gereklidir. Çünkü bu gruptaki çocukların taburcu edilmelerinin geciktirilmesi, hastane infeksiyonları riskini arttırabilir; kalış süresini uzatabilir. Bu durum hem maliyetin artmasına hem de yatak işgaline neden olmaktadır. Bu nedenle evde sağlık bakımı, teknolojiye bağımlı süreğen hastalığı olan çocuklar ve aileleri için uygun bir alternatiftir. Evde bakım hizmetlerinin planlanması,

değerlendirilmesi, destek ve eğitim sistemlerinin oluşturulması, yasal düzenlemelerin yapılması gibi konularda çalışmalara gereksinim vardı

r.

TIBBİ TEKNOLOJİ BAĞIMLI ÇOCUK TABURCULUĞU - HASTA VE AİLE EĞİTİMİ

HEM. MERVE KÖSEOĞLU

BAKIRKÖY DR. SADİ KONUK EĞİTİM VE ARAŞTIRMA HASTANESİ ÇOCUK YOĞUN BAKIM ÜNİTESİ

Tıbbi teknoloji bağımlı çocuk; kronik hastalığı olan, yaşamsal faaliyetlerini gerçekleştiremeyen, hayati gereksinimlerini karşılayabilmek için erişkin bir bireye ve tıbbi araca ihtiyaç duyan çocuktur. Bu çocuklar içinde pediatrik popülasyonda en sık karşılaşılanlar sebepler; serebral palsi, nöromüsküler hastalıklar, göğüs duvar anomalileri ve kronik akciğer hastalıklarıdır. Taburculuğuna karar verilen çocuğa; bilinci açık ve oryante ise taburcu olacağına ilişkin bilgilendirilmesi yapılır, değilse aileye hekim tarafından çocuğun taburcu olacağı söylenir. Hemşirelik hizmetleri kapsamında taburculuk işlemleri; ailenin evde kullanacağı ilaçların eğitimi, çocuğun bağımlı kalacağı cihaz ve işlemler aileye öğretilmeye başlanır. Hastanın genel durumu, invaziv işlem, korku, ilaç tedavileri, hastanın bilinç düzeyindeki değişiklik gibi bazı olası değişkenler, yoğun bakım ünitesinden çocuğun taburcu edilmesinde dikkate alınması gereken önemli değişkenlerdir.

Taburculuk öncesinde aileye çocuğun ihtiyacına yönelik mekanik ventilatör veya b-pap cihaz kullanımı trakeostomi bakımı, peg bakımı, enteral beslenme, periton diyalizi, subkutan enjeksiyon, aspirasyon ve kardiyopulmoner resüsitasyon eğitimi verilir. Aileye eğitim verildikten sonra çocuğa bakacak ebeveynin yoğun bakım şartlarında hemşiresi gözetiminde uygulama yapması sağlanır ve değerlendirilir. Çocuğun evde kullanacağı ev tipi ventilatör, mama pompası, konsantratör vb. varsa temin etmeleri sağlanır. Aile bakım ve ilaç uygulamaları konularında yeterli bilgi ve beceri düzeyine ulaşıp, ihtiyacı olan cihazlar temin edilip, kullanmayı öğrendikten ve bu cihazların yoğun bakım şartları içinde aile ile birlikte denenmesinden, çocuğa uyumunun sağlanmasından sonra taburculuk gerçekleştirilir. Ailenin evde karşılaşabilecekleri sorunlar ve acil müdahaleler hakkında bilgilendirme yapılır.

Çocuğun yoğun bakıma yatışı öncesindeki durumu göz önünde bulundurularak ailenin çocuğaa evde tek başına bakacak olması, taburculuk sürecinde zorluk yaşamasına, yoğun bakımdan çocuğunu çıkarmak istememesine sebep olabilir, bu durum anlayışla karşılanmalı gerekli açıklamalar, uygun iletişim teknikleriyle yapılıp, ailenin psikolojik ve manevi destek alması sağlanmalıdır. Çocuğun bu

süreçteki iletişim ve sevgi ihtiyacının mutlaka karşılanması gerekir. Bilinç durumuna göre sosyal hizmet uzmanı, pedagog desteği alması sağlanır.

ÇOCUKLARDA NAZOGASTRİK TÜP UYGULAMALARI

HEM. SUZAN CELİLOĞLU

ESKİŞEHİR OSMANGAZİ ÜNİVERSİTESİ ÇOCUK SAĞLIĞI VE HASTALIKLARI AD, ÇOCUK ACİL BİLİM DALI

Nazogastrik tüp uygulaması plastik, silikon veya poliüretan bir kateterin burun deliğinden sokulup yutak ve özefagustan geçirilerek mide içerisine yerleştirmesi işlemidir. Hem tanı hem tedavi amaçlı yerleştirilen nazogastrik tüpler genellikle drenaj, ilaç uygulama, radyolojik inceleme ve beslenme amaçlı uygulanır. Çocuklarda uygulama için çocuğun yaşına uygun numara ve büyüklüklerde kullanılır. Her ne kadar basit ve güvenilir bir işlem gibi görünse de, nazogastrik sondanın yanlış yerleştirilmesi ciddi ve ölümcül komplikasyonlara yol açabilir. Nazogastrik tüpün trakea–bronşial ağaca yerleşmesi en önemli ve hayati komplikasyondur.Bu nedenli hemşireler çocuğa uygun tüp seçimi, nazogastrik tüpün güvenli bir şekilde yerleştirilmesi, yerinin kontrolü ve tüpü olan hastanın bakımını sağlamak durumundadırlar.

Anahtar kelimeler:Nazogastrik tüp, komplikasyonlar, nazogastrik uygulamalar.

AEROSOL TEDAVİ VERİLME YÖNTEMLERİ

HEM. GÖNÜL TEMEL

EGE ÜNİVERSİTESİ TIP FAKÜLTESİ ÇOCUK ACİL SERVİSİ

GİRİŞ-AMAÇ: Aerosol; düşük çökme hızı nedeni ile havada asılı kalabilen bir grup partikül, katı veya sıvı yapıdaki pek çok ince partiküllü maddedir. Aerosol tedavisinde bu maddeler çeşitli inhalasyon yöntemleri ile uygulanır. Aerosol ilaçların inhalasyon tedavisinde kullanımı akciğer içi hidrasyonu artırıp sekresyonların viskositesini azalatarak mukosilier temizlik açısından pulmoner rehabilitasyonun optimizasyonunu sağlamaktır. Aerosol tedavi uygulama yöntemleri; ölçülü doz inhaler (ÖDİ) cihazları, kuru toz inhaler (KTİ) cihazları ve nebülizer cihazlardır. Ölçülü doz inhalerler (ÖDİ) ilaç cihaz kombinasyonunu içeren küçük, taşınabilir, kullanımı kolay ve çoklu doz uygulama olanağı sağlaması nedeniyle pulmoner rehabilitasyona ihtiyaç duyan hastalarda tercih edilen cihazlardır. Kuru toz inhalerler hastanın inspirasyonuyla aktive olan ve kuru toz halindeki ilacın hastaya verimini sağlayan küçük ve taşınabilir cihazlardır. Nebülizasyon (inhalasyon) tedavisi; nebülizatör adı verilen cihazlarla sıvı formda bulunan ilaçların aerosol haline getirilerek direk olarak solunum yollarına ve akciğerlere gönderilmesidir. Nebulizatörlerin 3 yaygın tipi vardır. Bunlar; ultrasonik nebülizatörler, jet nebülizatörler ve mesh nebülizatörlerdir. İnhaler tedavilerin çocuklarda yaş grubuna göre uygulanma şekilleri farklılık gösterir. 1 yaş altında nebulizer ve yüz maskesi tercih edilirken 1-4 yaşta inhaler ve ara cihaz öncelikli tercih edilir. 4-6 yaşta inhaler, ara cihaz veya ağızlık, 6 yaş ve üstü hastalarda ise kuru toz inhaler, ara cihaz,nefesle ÖDİ veya ağızlıklı ÖDİ kullanılabilir.

SONUÇ: Aerosol tedavi uygulamalarında inhalasyon ağız yoluyla mümkünse ve inspritüar akım yeterli ise; ÖDİ,ara cihaz,KTİ veya nebulizer kullanılırken, inspritüar akım yeterli değil ise; ÖDİ, ara cihaz veya nebulizer kullanılır. İnhalasyon ağız yoluyla mümkün değilse; ÖDİ, ara cihaz(maske) veya nebulizer kullanılır.

Anahtar Kelimeler: Aerosol, Nebulizer, İnhaler Tedavi

ACİL SERVİSE BAŞVURAN GÖÇMEN ÇOCUKLARLA İLGİLİ HEMŞİRELİK BOYUTUNDA YAŞANAN SIKINTILAR

DR. SEMİHA ATEŞ ÜN

ANKARA DR. SAMİ ULUS KADIN DOĞUM ÇOCUK SAĞLIĞI VE HASTALIKLARI EĞİTİM VE ARAŞTIRMA HASTANESİ

Dünyada soğuk savaş döneminin ömrünü tamamlamasıyla ivme kazanan, siyasi çözülme ve rejim değişiklikleri, bazı coğrafyalarda yaşanan kabile çatışmaları, etnik çatışmalar, iç savaş, insan hakları ihlalleri, yoksulluk ve ülke işgalleri vb. siyasi gelişmelerin yaygınlaşması, zorunlu insan hareketliliğine neden olmuştur. Kişilerin veya grupların sosyal bir yapı içerisinde, ekonomik, kültürel ve sosyal sebeplerden kaynaklanan bir yerden bir başka yere gitmelerine göç denilmektedir. Birbiriyle ortak paydası olan göçmen, mülteci ve sığınmacı kavramları, aralarında keskin bir ayrım olmadığından sıklıkla birbirlerinin yerine kullanılan kavramlardır. Bu kavramlar arasında daha çok sosyolojik açıdan bir benzeşme bulunmakta, hukuksal açıdan birbirinden farklı tanımlarla ifade edilmektedir. Göçmen; ekonomik ve kültürel nedenlerden dolayı daha iyi bir yaşam beklentisiyle, ülkesini terk ederek başka bir ülkeye yerleşen kişiye denilmektedir. Mülteci; ırkı, dini, milliyeti, belli bir sosyal gruba mensubiyeti veya siyasi düşünceleri nedeniyle işkence göreceği konusunda haklı bir korku taşıyan, bu yüzden ülkesinden ayrılan ve korku nedeniyle geri dönmeyen veya dönmek istemeyen kişidir. Sığınmacı; yasal durumuyla ilgili hukuki bir statü kazanamamış, sığındığı ülkenin yasalarından mülteciler kadar yararlanamayacak olan kişilerdir. Yukarıdaki tanımlardan anlaşılacağı üzere, sığınmacı ve mülteci arasındaki ayrım sığınmacılık durumunun "geçici" statü olmasıyla ilişkilidir. Somut olarak ifade etmek gerekirse, ülkesi dışında başka bir ülke yetkililerine ya da Birleşmiş Milletler Mülteciler Yüksek Komiserliği'ne iltica başvurusunda bulunan bir kişinin sığınmacılık durumu ve statüsü başvurusu sonuçlanana kadar yani mülteci kriterlerini taşıyıp taşımadığına kadar verilene dek sürmektedir. Statü belirleme birimlerince yapılan incelemeler sonucunda o ilticacı mülteciliğine gerekçe oluşturacak kriterlere sahip ise sığınmacı statüsünden mültecilik statüsüne geçmektedir. Kısaca sığınmacılık geçici bir statüdür ve sığınmacılık mülteci statüsü kazanılana kadar süren bir aşama olarak kabul edilmektedir. Geçtiğimiz on yıl içinde Türkiye'nin küresel göç haritasındaki yerini değiştirmiştir. Suriye'deki iç savaş nedeniyle başlayan 'göç krizi' Türkiye'yi hem göç alan hem de göç veren bir ülke haline getirmiştir. BM Mülteci Örgütü'nün (UNHCR) 30 Nisan 2019 verilerine göre, Türkiye 3 milyondan fazla Suriyeli, 300.000'den fazla diğer uyruklu olan bireylere ev sahipliği yapmaktadır. Bu rakamların %40'ını ise çocuklar oluşturmaktadır. Suriye'den 2011 Mart ayından itibaren ülkemize gelmeye devam eden sığınmacılar beraberinde sorunları da getirmektedir. Sorunlardan en önemlisi, savaş nedeniyle yiyecek, su, elektrik, yakıt veya tıbbi malzeme gibi temel gereksinimlere ulaşamayan milyonlarca insanın açlık, hastalık ve yoksulluk içerisinde yaşam mücadelesi vermeleridir. Yoksulluğun kucağına atılan bu insanlar gerek göç öncesi ortamları gerek göçler sırasında yaşadıkları ve gerekse göçle geldikleri ortamlarda sağlıksız yaşam koşulları nedeniyle önemli sağlık riskleriyle karşı karşıya kalmaktadır. Acil servisler

göçmenlerin yoğunlukla başvurduğu birimlerdir. Acil servislerin bilinçsizce kullanımı, aşırı hasta yoğunluğuna neden olmakta ve acil birimlerin işini zorlaştırmaktadır. Bu durumda bekleme süreleri uzamakta, ciddi hastalığı olan hastaların tedavileri gecikmekte, hasta memnuniyetsizliği artmakta, Acil serviste genel bir karmaşa ve yetersizlik durumu ortaya çıkmakta, hemşirelik boyutunda da sıkıntıların yaşanmasına neden olmaktadır. Bu sıkıntılar genel olarak iletişim, kültürel farklılıklar, mahremiyet, iş yükü ve sosyal ve ekonomik açıdan göçmenlere karşı kendilerini sorumlu hissetmedir.

ENTERAL VE PARENTERAL NUTRİSYON TEDAVİSİNDE ZAMANLAMA

DR. DİNÇER YILDIZDAŞ

ÇUKUROVA ÜNİVESİTESİ ÇOCUK SAĞLIĞI ve HASTALIKLARI ANABİLİM DALI

Beslenme, kritik hasta çocuğun yoğun bakımda (ÇYB) takibi süresince dikkat edilmesi gereken önemli noktadır. Kritik hasta çocuklar metabolik ihtiyaçların artması, katabolik süreç ve inflamatuvar yanıta bağlı olarak protein ve enerji dengesizliği açısından yüksek risk altındadırlar. Kritik hastada uygun içerikte ve zamanda sağlanacak yeterli beslenme desteği ile daha iyi yara iyileşmesi, yaralanmaya karşı metabolik cevapta azalma ve gastrointestinal yapı ve fonksiyonunda iyileşmeye katkı sağlanabilir. Bu sebeple uygun beslenme sağlanması, mikro ve makro besin eksikliklerini önlemek, negatif azot dengesinden kaçınmak ve değişken metabolik durum süresince anabolizmayı teşvik etmek için kritik hasta çocukların bakımında önemli bir parçadır. ÇYB'da yatan hastalarda ise malnutrisyon daha yaygın olabilmekletir. Kritik hasta çocuklarda malnutrisyonun, artmış ÇYB yatış süresi ve mortalite ile ilişkili olduğu gösterilmiştir. Son zamanlarda güncellenen beslenme kılavuzlarında kritik çocuk ve erişkin hastalarda erken enteral beslenmenin (EEB) önemini gösteren kanıtlar bulunmaktadır. Farklılık göstermekle birlikte birçok yayında ÇYB'a yatışın ilk 48 saat içinde enteral beslenmeye başlanması EB olarak tanımlanmıştır. Ancak kritik hasta çocukların bakımında birçok durum beslenmenin zamanlamasını etkileyebilir. Hastalık ağırlık skoru, non-invaziv ve invaziv mekanik ventilasyon, cerrahi prosedürler, planlı ekstübasyon gibi durumlar gecikmiş enteral beslenme ile ilişkili olduğu gösterilmiştir. Parenteral beslenme, ÇYB'a yatan kritik hasta çocuklarda beslenmenin bir diğer parçasıdır. PB, EB'e alternatif olarak, günlük kalori, protein ve mikro besin gereksinimlerini karşılamak için kullanılmaktayken; intestinal villus atrofisi, intestinal absortif fonksiyonda azalma, bakteriyel translokasyonda artış, santral yol enfeksiyonu, hiperglisemi ve kolelitiazis gibi komplikasyonlarla ilişkili olduğu bilinmektedir. Akut kritik hastalık sırasında yeterli enerji ve protein sağlanamaması, ÇYB popülasyonunda kötü sonuçlarla ilişkilendirilmiştir. Ancak kritik hastalığın erken fazında enerji tüketiminde azalma ve istemeden verilen fazla eksojen enerji nedeniyle hastalarda fazla beslenme gelişebilir ve bu durumun kötü sonuçlarla ilişkili olduğu bilinmektedir. Ayrıca fazla beslenme durumunda hiperglisemi, hiperlipidemi, enfeksiyon riskinde artış ve karaciğer yağlanması gözlenebilir. Çocuklarda 40 yıldan uzun süredir PB kullanımına rağmen, kritik hasta çocuklarda PB başlanmasının optimal zamanlaması konusunda net bir fikir birliği yoktur. Kritik hastalık süresince enerji tüketiminin iyi değerlendirilmesi, hedef kalorik ihtiyaçlarının belirlenebilmesi için esansiyeldir ve PB'nin en uygun başlanma zamanının belirlenmesinde rol oynamalıdır.

Sonuç olarak güncel bilgiler ışığında; ÇYB ünitelerinin kendilerine ait, enteral beslenme için uygun hasta seçimi, başlama zamanı, ve arttırma hızı konusunda algoritmalar hazırlaması ile beraber ÇYB'a yatışın ilk 24-48 saatinde enteral beslenmenin başlanması gerekmektedir. Parenteral Beslenme ilk 24 saat

sonrasına ertelenmeli, ilk bir hafta enteral olarak beslenemeyecek hastalara PN başlanmalıdır. Mevcut kanıtlara göre, kalori hedefine ulaşmayı sağlayacak tamamlayıcı parenteral beslenme'nin rolü bilinmemektedir.

ENTERAL BESLENME İZLEMİNDE DİKKAT EDİLECEK KONULAR

DR. HASAN AĞIN

İZMİR BEHÇET UZ ÇOCUK HASTALIKLARI ve CERRAHİSİ EĞİTİM ve ARAŞTIRMA HASTANESİ

Yoğun bakım hastaları için hem yatış sırasında mevcut olan hem de yoğun bakım izleminde gelişebilen malnütrisyon önemli bir sorundur. Yoğun bakım ünitesinde izlenen çocuk ve bebeklerde kısıtlı enerji deposu hızlı metabolizmaları olması sebebiyle beslenme sorunları sıklıkla ortaya çıkar. Bu hastalarda malnütrisyon, nozokomiyal infeksiyon ve multipl organ yetmezliği gibi komplikasyonlara yol açarak hem yoğun bakımda kalış süresinin uzamasına, hem de morbidite ve mortalitede artışa neden olmaktadır. Sindirim sistemi fonksiyonel olan kritik hasta çocuklarda seçilecek beslenme şekli enteral beslenme olmalıdır. Enteral yolla beslenmenin intestinal fizyolojinin devamını sağladığı, barsak villus atrofisini engellediği, intestinal permeabiliteyi azalttığı, intestinal perfüzyonu uyararak iskemik-reperfüzyon hasarına karşı koruyucu olduğu, çeşitli hasarlara karşı barsak bariyerinin devamlılığını sağladığı, lokal ve sistemik immün cevabı düzelttiği ve epiteliyal proliferasyonu arttırdığı bildirilmiştir. Enteral beslenmede izlenmesi gerekli ilk parametreler günlük enerji, protein, elektrolit, sıvı alımı ve atımı ile birlikte çocuğun vücut ağırlığı değişimleridir. Hasta stabil durumda olana dek albumin, prealbumin, kan üre azotu (BUN), glikoz ve kan elektrolit düzeylerini içeren laboratuvar analizleri günlük veya haftalık olarak izlenmelidir. Vitamin, mineral ve eser element alımları belirli aralıklarla değerlendirilmelidir.

Enteral beslenme sırasında karşılaşılacak komplikasyonlar arasında; bulantı-kusma, diyare, abdominal distansiyon ve konstipasyon gibi gastrointestinal komplikasyonlar, hipo-hiperkalemi, hipo-hipernatremi, hiperglisemi, hipofosfatemi, hiperkapni ve dehidratasyon gibi metabolik komplikasyonlar, tüpün yerinden oynaması veya yerinde çıkması, tıkanması ve aspirasyon riski gibi mekanik komplikasyonlar sayılabilir

Enteral beslenen bir çocukta izlenmesi ve değerlendirilmesi gereken parametreler şunlardır:

a) Beslenme toleransı
b) Rezidü miktarı

c) Gastrik motilite ve reflü durumu
d) Gaita değerlendirmesi
e) Laboratuvar bulguları
f) Antropometrik ölçümler

Bütün bu parametrelere ek olarak; besin-ilaç etkileşimleri, psikolojik durum, çevreye uyum ve yaşam tarzı değişiklikleri ve beslenme geçişlerinde ilgili organ fonksiyonlarının değerlendirilmesi de büyük önem taşımaktadır.

Taburcu edilen her hastada, enteral nütrisyonun endikasyonu ve amaçları, beslenme tüpü ile ilgili oluşabilecek problemler ve çözüm yolları, komplikasyonların oluşum riski ve göstergeleri ayrıntılı olarak gözden geçirilmelidir. Çocuğun düzenli bir şekilde büyüme ve gelişme izlemi yapılmalıdır. Enteral beslenme desteği alan çocukların doktor, diyetisyen, hemşire, sosyal hizmet uzmanı ve konuşma terapisti gibi sağlık profesyonellerinden oluşan bir ekip tarafından düzenli takipleri gerekmektedir.

PARENTERAL BESLENME İZLEMİNDE DİKKAT EDİLECEK KONULAR

DR. ALİ ERTUĞ ARSLANKÖYLÜ

MERSİN ÜNİVERSİTESİ TIP FAKÜLTESİ, ÇOCUK YOĞUN BAKIM BD

Parenteral beslenme (PB), besinler enteral yolla kısmen alınabiliyor ya da tam alınamıyorsa, besinlerin damar yoluyla verilmesidir. Ancak, hayatı tehdit eden komplikasyonlar gelişebileceğinden, gerekli ve yararı olacağı düşünülen hastalara verilmelidir ve mümkün olan en kısa sürede enteral beslenmeye geçilmesi planlanmalıdır.

Uzun süre enteral beslenmeyi tolere edemeyecek çocuklarda PB endikasyonu vardır. Eğer enteral yol, beslenmeyi sağlıyorsa PB yapılmamalıdır. Son çalışmalarda enteral beslenme kontraendike ise veya entreral yolla beslenme yaklaşık 7 günden uzun süre beslenme gereksinimlerini karşılayamazsa PB başlanması önerilmektedir.

PB solüsyonlarının başlıca içeriğini karbonhidrat, protein ve lipid oluşturmaktadır. PB solüsyonu içindeki dekstroz konsantrasyonuı oranı %10'u geçerse periferik damar yollarında flebit riski artar ve venöz yolun ömrünü kısaltır. Santral yolla daha yüksek konsantrasyonlarda dekstroz uygulanabilir (%5-40). PB sırasında glukoz miktarının yavaş yavaş arttırılması endojen insülin yanıtının düzenlenmesi ve ozmotik diürez nedeniyle gelişebilecek glukozüriden korunmaya yardımcı olur. Bebeklerde yeterli serum düzeyinin devamı için önerilen glukoz infüzyon hızı 4-8 mg/kg/dk'dır. Protein solüsyonları genelde 0.5-1 gr/kg dozunda başlanır 3 gr/kg'a kadar arttırılabilir. Lipit solüsyonları 1 g/kg dozunda başlanır, arttırılarak maksimum 3 g/kg'a çıkılır.

PB beslenme sırasında birçok komplikasyon açısından hastalar özelikle erken dönemde yakından izlenmelidir. Çocuklarda en sık görülen metabolik komplikasyon hiperglisemidir. Hiperglisemide ilk yapılması gereken dekstroz yükünü azaltmak ve infüzyon hızını düşürmektir. Hiperglisemi bu önlemlere rağmen devam ediyorsa insülin tedavisi başlanır. Prematürelerde, kritik hastalarda ve sepsisde de hipertrigliseridemi görülebilir. Bu durumda genellikle lipit infüzyon hızını azaltma eğilimi vardır, ancak dekstroz miktarının azaltılması çok daha etkili olabilir. Çocuklarda hepatobiliyer sistemin etkilenmesiyle akalküler kolesistit, safra çamuru, kolelitiyazis, hepatosteatoz, kolestaz, siroz ve PHT görülebilir. Bu komplikasyonlar 2 hafta gibi kısa sürede ortaya çıkabilir. İlk belirti GGT artışıdır. En sık NEK'li prematürelerde, kısa bağırsak sendromunda ve sık sepsis geçirenlerde

görülür. Kateter ilişkili enfeksiyonlar, PB alan hastalardaki sepsisin en temel nedenidir. Kateterin uzun süreli ve çok amaçlı kullanımı, kateterin fazla manüplasyonu kateter ilişkili enfeksiyonların başlıca nedenleridir.

PULMONER KONTÜZYONDA MEKANİK VENTİLASYON

DR. İBRAHİM ETEM PİŞKİN

BÜLENT ECEVİT ÜNİVERSİTESİ TIP FAKÜLTESİ

Travma geçirmiş hastalarda özellikle künt akciğer yaralanmaları toplam mortalitenin yaklaşık %25'inden sorumludur. Künt göğüs travmalarında en sık görülen yaralanma pulmoner kontüzyon olup tüm toraks yaralanmalarının %30-75 oranlarında görülmektedir. Çocuk yoğun bakımlarda ve tanısal yöntemlerde görülen ilerlemelere rağmen halen pulmoner kontüzyonlu hastaların mortalite oranlarında yeterli azalma sağlanamamıştır. Pulmoner kontüzyonlu hastalar oksijen desteği ve mekanik ventilasyon stratejileri ile ventilasyon desteğine ihtiyaç duyabilirler. Yetersiz gaz alışverişi olan hastalarda endotrakeal entübasyon ve mekanik ventilasyon gerekebilir. Bununla beraber ARDS ve solunum yetmezliği gibi pulmoner komplikasyonlar eşlik eden uzun kemik kırıklarının erken dönemde fiksasyonu ile önlenebilir.

Travmatik göğüs yaralanması olan hastalarda mekanik ventilasyon yönetimi komplekstir. Çünkü yeterli ventilasyonu sağlarken akciğerlere hasarı azaltacak dengeyi bulmak gerekir. Düşük FiO2, plato basıncı ve azaltılmış tidal hacimlerle akciğerleri ileri hasarlanmalardan korumak mekanik ventilasyonun ana amacı olmalıdır.

Non-invazif pozitif basınçlı ventilasyon solunum yetmezliği ağır olmayan hemodinamik olarak stabil post travmatik hastalarda entübasyon ihtiyacını azaltır. En önemli şey fizyolojik ventilasyon/perfüzyon parametrelerin idamesi ve atelektazinin önlenmesi için gerekli optimal PEEP değerinin belirlenmesidir. Günümüzde net bir PEEP değeri yoktur. Pulmoner hiperinflasyondan kaçınılacak en iyi oksijenizasyonu sağlayacak PEEP değerleri ayarlanmalıdır. Her hasta için bireysel PEEP değerleri belirlenmelidir. Tüm tedaviye rağmen hastalarda ARDS gelişebilir ve invazif ventilasyon ihtiyacı duyulabilir. CPAP veya BİPAP uygulanırken oksijenizasyonu ve karbondioksit atılımını sağlayacak mümkün olan en düşük inspiratuvar basınçları ayarlamak gerekir. Ekspiratuvar pozitif havayolu basıncı (EPAP) ve inspiratuvar pozitif basınçlı havayolu basıncı (IPAP) arasındaki fark 5 cmH2O olacak şekilde ayarlanmalıdır. Başlangıç EPAP'ı 3 cmH2O şeklinde ayarlanabilir, sonrasında gerekirse EPAP ve IPAP 5 dk arayla arttırılabilir. NPPV yoğun bakımda kalış süresini kısaltır, ciddi komplikasyonların gelişmesini önler ve oksijenizasyonu iyileştirir.

İnvazif mekanik ventilasyon yapılacak hastalarda alveollerdeki aşırı distansiyonu ve yapısal zararlanmaları önlemek için ideal vücut ağırlığına göre 6-8 ml/kg'dan düşük tidal hacimli ventilasyon tercih edilmelidir. İdeal ventilasyon modu olarak basınç veya hacim hedefli basınç desteği ile beraber aralıklı zorunlu ventilasyon (SIMV+PSV) seçilebilir. Alveolar recruitment manevraları pulmoner kompliansı, oksijenizasyonu düzeltir, atelektaziyi ve pro-inflamatuar sitokin seviyelerini azaltır. Ventilatördeki ağır ARDS'li hastalarda prone pozisyonunun mortaliteyi belirgin olarak azalttığı gösterilmiştir. Bununla beraber hastalardaki yapısal sorunlar bunun yapılabilirliğini kısıtlayabilir.

İNTRA-ABDOMİNAL BASINÇ ARTIŞINDA MEKANİK VENTİLASYON

DR. ÖZDEN ÖZGÜR HOROZ

ÇUKUROVA ÜNİVESİTESİ ÇOCUK SAĞLIĞI ve HASTALIKLARI ANABİLİM DALI

İntra-abdominal hipertansiyon (İAH) intra-abdominal basıncın (İAB) sürekli veya tekrarlayan ölçümlerde 10 mmHg'nın üzerinde seyretmesidir. Direk olarak intra-abdominal organları etkilediği gibi, abdominal kavitenin dışındaki organların fonksiyonlarına da olumsuz yönde etki etmektedir.

Yoğun bakıma kabul sırasında yaklaşık olarak yetişkin hastaların 1/4-1/3'ünde İAH mevcuttur, birinci haftada ise her iki hastadan birinde İAH ortaya çıkmaktadır. Son yapılan çalışmalarda ise çocuklarda insidans %12.6, prevalans ise %43.9 olarak rapor edilmiştir.

İntra-abdominal hipertansiyonda diafragmanın sefalik olarak yer değiştirmesinden dolayı göğüs duvarı kompliyansı ve akciğer hacimleri azalmaktadır. Göğüs duvarı kompliyansını azaltan nedenler arasında sık görülen bir neden olmasına rağmen İAH ne yazık ki halen ihmal edilmektedir.

İntra-abdominal hipertansiyonda ölü boşluk, ventilasyon perfüzyon uygunsuzluğu ve şantlardan dolayı hiperkarbi ortaya çıkar, ayrıca oksijenizasyon da bozulur. Alveol ünitelerinin kapanmasından dolayı da ventilasyon ilişkili akciğer hasarı görülme olasılığı artar.

İntra-abdominal hipertansiyonlu hastalarda mekanik ventilasyon sırasında recruitment manevrası uygulanabilir, akciğer koruyucu mekanik ventiasyon stratejileri oldukça önemlidir. Ancak intra-abdominal basıncın (İAB) abdomino-torakal transmisyonundan dolayı İAH'li ARDS'li hastalarda hedef plato basıncı için: hedef plato basıncı (cmH_2O)+ [İAB (mmHg×1.36)-13.36 (kritik hastalarda normal İAB)] /2 veya kısaltılmış olarak hedef plato basıncı-7+0.7×İAB (mmHg) formülü kullanılabilir. Bu durumda daha yüksek basınçlar kabul edilebilir gibi görünse de (yetişkin çalışmaları) bu konuda herhangi bir öneride bulunmak için destekleyici klinik veri bulunmamaktadır ve bu konuda özellikle çocuklarda ve de yetişkinlerde öneri yapmak için kanıtlar henüz yeterli değildir.

Büyük bir gözlemsel çalışmada 29.144 ventile hasta değerlendirilmiş ve driving pressure (DP) 14 cmH_2O altında olanların daha iyi hastane survisine sahip oldukları tespit edilmiştir, ancak İAH'li hastalarda DP'un değerlendirildiği bir çalışma mevcut değildir.

Pozitif ekspirasyon sonu basıncı (PEEP) İAH'nin akciğer volümü ve göğüs duvarı kompliyansı üzerindeki olumsuz etkilerini ortadan kaldırabilir, PEEP titrasyonu uygulanabilir ancak İAH'li hastalarda belirli bir PEEP seviyesinin sonucu iyileştirdiğine dair kanıt yoktur. PEEP en iyi olarak respiratuar sistem kompliyansına göre ayarlanmalıdır.

İntra-abdominal hipertansiyonda mekanik ventilasyon stratejileri ile ilgili çalışmalar henüz oldukça az olup bu konuda daha fazla çalışmanın yapılmasını ve kanıtların oluşmasını beklemekte fayda vardır.

KAFA İÇİ BASINÇ ARTIŞINDA MEKANİK VENTİLASYON YÖNETİMİ

DR. BAŞAK NUR AKYILDIZ

ERCİYES ÜNİVERSİTESİ TIP FAKÜLTESİ

Kafa içi basınç artışı sendromu, nörolojik veya nörolojik olmayan birçok hastalıkta ortaya çıkan, hayatı tehdit eden bir tablodur. Fark edilmemesi ve tedavi edilememesi halinde serebral iskemi ve herniasyona neden olarak ölümle sonuçlanabilir. KİBAS'da solunum düzensizliği ve buna bağlı hipoksi-hiperkapni sıktır. Hipoksi ve hiperkapni ise hem KİBAS'a neden olur hem de serebral hemodinamiyi bozar. Etkin bir KİBAS tedavisi için hipoksi önlenmeli, PaCO2 düzeyi 35-45 mmHg arasında tutulmalıdır. Bunun için gerekirse kas gevşetici ve sedasyon altında mekanik ventilasyon uygulanmalıdır. Mekanik ventilasyonun önemli bir faydası da hiperventilasyon uygulaması ile doğrudan intrakraniyal basıncı düşürebilmesidir. Amaç PaCO2'yi azaltmak, dolayısıyla CO2'nin serebral vazodilatör etkinliğini önlemektir. Agresif hiperventilasyon (PaCO2< 30 mmHg) ise kısa süreli uygulanmalı ve akut nörolojik kötüleşme veya herniasyon durumu dışında pek tercih edilmemelidir. Bununla birlikte agresif hiperventilasyon kraniyal yaralanmanın ilk 48 saatinde kesinlikle önerilmemektedir. Hipokarbi serebral kan akımını azaltmakla beraber, bunun iskemiye neden olabilecek derecede olup olmadığı bilinmemektedir. Serebral otoregülasyon mekanizmaları nedeniyle uzun dönemde ters etki ederek hiperemiye yol açabilir. İntrakraniyal basınç artışı nedeni ile mekanik ventilasyon uygulanan hastalarda dikkat edilmesi gereken bir diğer nokta pozitif end ekspiratuar basıncın (PEEP)'in etkileridir. Pozitif end ekspiratuvar basıncın yaratmış olduğu azalmış venöz drenaj, artmış intratorasik basıncın neden olduğu artmış intrakaniyal basınç ve azalmış kardiyak atım hacmine ikincil azalmış serebral perfüzyon basıncının yaratabileceği etkiler yakından takip edilmelidir.

ZEHİRLENMELERDE EKG VE RADYOLOJİK TETKİKLERİN KULLANILMASI

DR. METİN UYSALOL

İSTANBUL ÜNİVERSİTESİ İSTANBUL TIP FAKÜLTESİ ÇOCUK ACİL BİLİM DALI

Ülkemizde ve dünyada sık karşılaşılan zehirlenmeler; hızlı, doğru tanı ve tedavi uygulanmazsa mortalite ve morbiditeye neden olabilen ciddi klinik problemlerdir

Maruz kalınan toksik etkenlerin sayısının sürekli artması, birçok toksik madde için ortak zehirlenme bulgularının olması ve belirtilerin kişiden kişiye değişmesi nedeniyle, zehirlenmeye yol açan toksik etkenin kesin tanısı için, ortaya çıkan belirtiler tek başına yeterli olmayabilir

Bu nedenle kesin tanı ancak laboratuvar testlerinin desteğiyle konulabilir

Klasik bilgi: herhangi bir toksin etkisinden şüphelendiğimiz durumlarda tarama testleri gerekmektedir. Toksikolojik tarama testleri, zehirlenmelerde hem tanı koyma hem de antidot veya eliminasyon tedavilerinin takibi ve sonlandırılmasında önemlidirler

Gelişmiş ülkelerde en çok intihar amacıyla ilaç (antidepresanlar ve analjezikler) alımına bağlı zehirlenme olurken, az gelişmiş ülkelerde ise sıklıkla tarımsal pestisitlere bağlı zehirlenmeler olmaktadır. Ülkemizde ise en sık zehirlenme nedenleri; ilaçlar,karbonmonoksit (CO), gıda, mantar, organofosfatlar, koroziv maddelerdir

Zehirlenmenin tanısında

- Hikaye (hastadan veya tanık olan kişiden alınabilir)
- Fizik muayene bulguları
- Laboratuvar incelemeleri
- Biyokimyasal incelemeler (elektrolitler, renal ve hepatik fonksiyonlar, serum osmolaritesi, arteriyel kan gazı)
- Elektrokardiyogramdaki bozukluklar
- Radyolojik incelemeler
- Toksikolojik incelemeler

EKG

EKG, zehirlenme hastalarına yaklaşımda ve bu hastaların yönetiminde şu amaçlarla önemlidir:

- Tarama
- Tanı
- Prognoz
- Yönetim ve taburculuğa kılavuzluk etmesi açısından gelişmelerin takibi amacıyla kullanılmaktadır.

Tarama testi olarak kullanımı

Kasıtlı olarak kendisini zehirleyen tüm hastalara 12 derivasyonlu EKG çekilmelidir.

- Non-invaziv
- Ucuz
- Kolaylıkla erişilebilir.
- Okkült ancak potansiyel olarak ölümcül kardiyak iletim anormalliklerini saptar.

Zehirlenme ve EKG'ye yaklaşım

- Hız ve ritim
- PR aralığı – herhangi bir derecede kalp bloğu var mı?
- II. Derivasyonda QRS süresini belirleyin.
- QRS'te sağ aks deviasyonunu kontrol edin.
- aVR'de geniş terminal R dalgası veya artmış R/S oranı yavaş sağa dönük iletime işaret eder ve hızlı sodyum kanal blokajı için karakteristiktir.
- Eğer patolojik değilse, zehirlenme süresince görünümü ve ciddiyeti sabit kalır. Zehirlenme öncesi EKG ile karşılaştırılması faydalıdır.
- QT aralığını belirleyin
- Uzamış QT aralığı, polimorfik bir ventriküler taşikardi olan torsades de pointes gelişimini olanaklı kılar.
- Torsades de pointes meydana gelmesi eşlik eden bradikardi varlığında daha muhtemeldir.
- İlaç nedenli QT uzamasında aritmojenik risk, QT ve kalp hızının eğrisinin bulunduğu QT nomogramı ile doğrulukla öngörülebilmektedir.
- Artmış kardiyak ektopi veya otomatisite
- Miyokardiyal iskemi kanıtı

Elektrokardiyogramdaki (EKG) Değişiklikler

- Bradikardi veya AV blok yapanlar; α- agonistler, barbituratlar, β- blokerler, kalsiyum kanal blokerleri,karbamat insektisitler, klorokin, kardiak glikozitler
- Supraventriküler taşikardi yapanlar; Alkol ve sedatif-hipnotik çekilme, amfetaminler, α – antagonistler, antikolinerjikler, antidepresanlar, antihistaminikler, nöroleptikler, kafein, kokain, CO, nöroleptik malign sendrom, fenotiazinler, salisilitlar, serotonin sendromu, teofilin, sempatomimetikler, tiroid hormonlar
- Ventriküler taşikardi- fibrilasyona neden olanlar; Amfetaminler, kafein, teofilin, kardiak gilkozidler, klorhidrat, klorokin, hidrokarbon çözeltileri, siklik antidepresanlar, kokain, dijitaller, difenhidramin, kinidin
- QRS uzamasına neden olanlar; Amantadin, β bloker, prokainamide, klorokin, siklik antidepresanlar, difenhidramin, dizopiramid, flekainid, maprotilin, propoksifen, kinidin, kinin
- QTc uzaması / Torsades de Pointes'e neden olanlar; amantadin, amiadaron, β agonistler, arsenik, karbamezapin, klorpromazin, klorokin, klozapin, sitalopram, klaritromisin, eritromisin, siklik antidepresanlar, difenhidramin, haloperidol, levofloksasin, lityum, nikardipin, olanzapin, ondansetron, OP insektisitler, pentamidin, pimozid, kinidin, risperidon, talyumdur

Kardiyotoksisite mekanizma ve belirtileri

Hızlı sodyum kanal blokajı kardiyak aksiyon potansiyelinin faz 0'da yavaşlamasına yol açar.

- Geniş QRS
- QRS sonunda sağ aks sapması
- Bradikardi (diğer faktörlere bağlı olarak taşikardi daha sık görülür)
- Ventriküler taşikardi ve ventriküler fibrilasyon

Kardiyak repolarizasyon süresince hücre dışına potasyum çıkışının blokajı

- QT aralığındauzama
- Torsades de pointes

Kardiyak glikozidler ile Na+-K+ -ATPaz pompası blokajı

- Artmış otomatisite
- Azalmış AV düğüm iletimi (1. İla 3. Derece kalp bloğu)

Kalsiyum kanal blokajı

- Sinüs bradikardisi
- Azalmış AV düğüm iletimi (1. İla 3. Derece kalp bloğu)
- Ventrikül içi iletim bozuklukları

Beta adrenerjik reseptör blokajı

- Sinüs bradikardisi
- Azalmış AV düğüm iletimi (1. İla 3. Derece kalp bloğu)

Miyokardiyal iskemi

- ST segment çökmesi veya elevasyonu
- İletim anormallikleri

Hiperkalemi

- Sivri T dalgaları
- İletim anormallikleri

Hipokalsemi

- QT uzaması

Radyolojik Tetkikler

Radyolojik tetkikler bazı zehirlenme olgularda yararlı bilgiler verebilir. Zehirlenme ajanının özelliğine bağlı olarak pulmoner aspirasyon veya zehrin kalp ve solunum ile ilişkili komplikasyonlarını değerlendirmek amacıyla kullanılabilir.

Radyolojik incelemede abdominal grafide ilaç paketleri, radyoopakt naftalin gibi direkt zehirlenme etkeni görülebildiği gibi, ilaç/toksinin vücutta oluşturduğu etkiler de görülebilir. Örneğin rodendisit toksisitesine bağlı spontan hemoperitoneum, kokain kullanımına bağlı aortik disseksiyon, pneumoperitoneum ve intraserebral hemoraji, CO zehirlenmesine bağlı bilateral globus pallidus ile bazal ganglion iskemisi, hidrokarbon aspirasyonuna bağlı yamalı infiltratlar, Metanol zehirlenmesi sonrası fokal iskemi, salisilat intoksikasyonuna sekonder pulmoner ödem görülebilir.

Ayrıca bazı zehirlenme etkenleri radyoopak olabilir, böylece düz grafilerle bu etkenler gösterilebilir. Radyoopak olan bazı etkenler şunlar dır: Kloralhidrat, Demir, Ağır metaller, Fenotiyazinler, Enterik kaplı ilaçlar (bazı salisilat preparatları gibi), Yavaş salınan ilaçlar (bazı teofilin preparatları gibi)?

Kardiyojenik olmayan pulmoner ödem ve / veya bazı toksik ajanlara maruz kalmaya bağlı akut solunum sıkıntısı sendromu, akciğer grafisinin görünümü ile önerilebilir. Göğüs düz grafileri inhalasyona maruz kalan çocuklarda ve ergenlerde ve solunum semptomları ve belirtileri olanlarda çekilmelidir. Eş zamanlı yaralanmayı aramak ve endotrakeal tüplerin, nazogastrik tüplerin ve merkezi hatların yerleşimini doğrulamak için radyografiler de çekilebilir.

Antipsikotik ilaçlar: Fenotiyazin grubu antipsikotik ilaçlar (tiyoridazin, klorpromazin, mezoridazin vb.) karın grafisinde radyoopak görüntü verir.

Demir: Ayakta karın grafisi: Demir radyoopak olduğundan, ciddi olgularda mide bağırsak kanalında görüntülenebilir.

Arsenik: Arsenik radyoopaktır, sindirim kanalında görülebilir. Akciğer grafisinde ödem saptanır.

Civa: Solunum yolu ile olan zehirlenmelerde akciğerde yaygın, iki taraflı infiltrasyon, ağız yoluyla zehirlenmelerde ise bağırsakta cıva birikimi saptanabilir.

Kurşun: Ayakta karın grafisinde radyoopak kurşun parçacıkları ya da kemik dokunun aşırı belirginleşmesi görülebilir

CO:

Akciğer Grafisi: Belirli zehirlenmesi olan hastalarda ve pulmoner semptomu olanlarda endikedir. Hiperbarik oksijen (HBO) tedavisi uygulanan hastalara mutlaka çekilmelidir. Genellikle CO zehirlenmelerinde akciğer grafisi normaldir ancak nadiren buzlu cam görüntüsü, perihiler dolgunluk, peribronşial manşet bulgusu yada intraalveolar ödem bulguları görülebilir ve kötü prognozu gösterir.
Bilgisayarlı beyin tomografisi (BBT): Ciddi intoksikasyonlarda beyin ödemi görülebilirken CO zehirlenmelerinde en karakteristik BBT bulgusu bazal ganglionlarda fokal hipodens lezyonların görülebilmesidir. Bu bulgu özellikle globus palliduslarda simetrik dansite azalmasıdır. Beraberinde beyaz cevherde dansite azalması da görülebilir. Pozitif BBT bulguları olması nörolojik komplikasyonları önceden söylemede faydalıdır. CO zehirlenmelerinde özellikle mental durum değişikliği olan hastalarda BBT gereklidir.
Magnetik rezonans görüntüleme (MRG): CO'den dolayı beyinde ortaya çıkacak anormallikleri ortaya çıkarmada BBT'den çok daha üstündür. Beyinde görülebilecek patolojik değişiklikler globus pallidus nekrozu, serebral kortekste süngerimsi nekroz ve hipokampusta nekroz ve serebral beyaz cevherde demiyelinizasyondur.
Single-photon emission CT (SPECT), Elektroansefalografi ve kantitatif MRG CO zehirlenmeli hastalarda tanıyı desteklemek için kullanılabilir fakat genellikle acil servislerde elde edilmeleri güçtür. SPECT özellikle geç nörolojik sekel ile diğer nörolojik görüntüleme yöntemlerinden daha iyi netice verebilir.

Kurşun: Kurşun zehirlenmesi intrakranyal kalsifikasyona yol açabilmektedir. Daha çok serebellar kalsifikasyon görülmektedir.

Hidrokarbon: Beş yaşın altındaki çocuklarda, zehirlenmelerin %5'ini oluşturan hidrokarbon alımlarının en önemli komplikasyonu aspirasyona bağlı kimyasal pnömonidir. Kimyasal pnömonlye bağlı radyolojik değişiklikler yaklaşık olarak %65-75 oranında görülmektedir. Erken dönemde tipik radyolojik görünüm; karakteristik alveoler ödem ile uyumlu, sıklıkla bilateral simetrik tutulum gösteren, özellikle akciğerin medial ve bazalini tutan yamalı konsolidasyon sahaları şeklindedir ve genellikle radyolojik olarak 12. saatte belirginleşmeye başlar. Pulmoner aspirasyonun olduğu tüm zehir lenmelerde farklı derecelerde histopatoiojik değişiklikler görülmekte olup; fokal kanamalar, hemorajik infarkt, ödem, interstisyel inflamasyon ve pnömatosel oluşumu başlıca bulgulardır. Genellikle histopatoiojik ve radyolojik bulgular korelasyon göstermektedir.

Acil servise başvuru sırasında solunum sistemi yakınması olan hastalara akciğer grafisi çekilmelidir. Grafide anormal bulgu saptanırsa hasta hastaneye yatırılmalıdır. Başvuru sırasında yakınması olmayan hastalar kardiyolojik gözlem altında nabız oksimetrisi ile en az 6 saat izlenmeli; 6. saatin sonunda akciğer grafisi çekilmeli; ardından patolojik bulgusu olmayan ve akciğer grafisi normal olan hastalar taburcu edilmelidir.

Salisilat : Akciğer ödemine ait radyografik bulgular plevral effüzyon, interstisyel ödem, fissürlerde sıvı varlığı, septal lenfatik distansiyon saptanabilir. Salisilat zehirlenmesi olan ak- ciğer ödemi kuşkulu çocuklarda akciğer grafisi değer lendirilmelidir. Akciğer ödemine ait radyografik bulgular plevral effüzyon, interstisyel ödem, fissürlerde sıvı varlığı, septal lenfatik distansiyon saptanabilir.

Organofosfat: İnfiltrasyonlar, atelektazi, pnömotoraks oluşabilir. Akciğer ödemi gelişmiş olabilir. Eğer hidrokarbon içeren bir karışım alınmışsa kimyasal pnömoni de gelişebilir.

Kokain: Bilinç değişikliği ve baş ağrısı olan hastalara beyin tomografisi istenmelidir. Ko- kain paketleri radyoopak olduklarından düz grafi ile takip edilmesi mümkündür.

Metil alkol: Metil alkol zehirlenmelerinde magnetik rezonans görüntülemede bilateral putamen nekrozu varlığı önemli bir bulgudur. Nekroz bilgisayarlı tomografide ilk 24 saat görülmeyebilir. Erken dönemde beyin ödemi ve beyaz cevher lezyonları ortaya çıkabilecek diğer bulgulardır.

Akrep: Solunum bulguları olan hastalarda göğüs grafisi çektirtilmelidir. Göğüs grafisinde venomun pulmoner damar geçirgenliğine etkisi nedeniyle tek taraflı akciğer ödemi saptanabilir. Ayrıca normal boyuttaki kalp görünümü ile birlikte pulmoner damar konjesyonu, akciğer üst bölümlerinde çapraz olarak hilusa uzanan, dallanma göstermeyen düz çizgilenmeler, interlobüler septal akciğer ödemine işaret eden" alt akciğer periferinde dallanma göstermeyen, horizontal çizgilenmeler" görülebilir. Bu bulgular akciğer grafisinde olaydan sonraki ilk üç saat içinde bile ortaya çıkabilir. Hatta bu görünüm şaşırtıcı olarak taşipne olmaksızın dahi saptanabilir. Ancak sonraki altı saat içinde taşipne ve diğer bulgular klinik görünüme eklenecektir.

Yılan : Solunum sıkıntısı olan hastalarda akciğer grafisi (özellikle akciğer ödemi yönünden) ve yılanın dişinin ısırık yerinde kalıp kalmadığının kontrolü için düz grafi istenmelidir.

Ayrıca erişkinlerde daha sık görülen, vücutlarında kaçak yasadışı uyuşturucu paketleri taşıyanlarda dahil olmak üzere bazı radyoopak toksinler düz film radyografileri ile görselleştirilebilir. Düz filmler üzerinde yutulan bu uyuşturucu paketleri görülebilir.

Abdominal ultrason, yutulan ilaçları tespit etmede güvenilir bir yöntem gibi görünmemektedir.

Bilgisayarlı tomografide (BT) zehirlenme tanısında çok az yarar vardır. Bununla birlikte, kraniyal BT'si, kafa içi kanama (örneğin, kokain zehirlenmesinde) veya hiperemi komplikasyonu olarak beyin ödemi gibi zehirlenmelerden kaynaklanan yaralanmaları veya komplikasyonları belirlemede faydalı olabilir.

Abdominal BT ayrıca vücutlarında uyuşturucu paketlerini taşıyanların değerlendirilmesi için de kullanılabileceği bildirilmiştir.

SOLUNUM SIKINTISI OLAN ÇOCUĞA MEDİKAL TEDAVİ YAKLAŞIMLARI

DR. GÜLSER ESEN BESLİ

İSTANBUL MEDENİYET ÜNİVERSİTESİ GÖZTEPE EĞİTİM ve ARAŞTIRM HASTANESİ

Çocuklarda solunum yetersizliğinin sık karşılaşılan nedenleri üst ve alt havayolu sorunları, parankimal hastalıklar, solunumun kontrolündeki bozukluklar, solunumu etkileyen mekanik sorunlar ve artan metabolik ihtiyacın karşılanamadığı durumlar şeklinde gruplandırılabilir.

Solunum sıkıntısı ya da solunum yetersizliği olan bir hastanın tedavisinde ana prensipler; havayolu açıklığının sağlanması, oksijenizasyonun düzeltilmesi, gereken durumlarda solunum desteği ve mekanik ventilasyon uygulanması, ve nedene yönelik tedavilerin yapılmasıdır. Altta yatan hastalığın tedavisine yönelik olarak başlatılan uygun medikal tedaviler, solunum sıkıntısı olan hastaların tedavisinde başarıyı etkileyen önemli faktörlerden biridir. Solunum yolu tıkanıklığı varsa giderilmesi, bronkokonstrüksiyonun düzeltilmesi, solunum depresyonu yapan ilaçların vücuttan uzaklaştırılması veya antidotlarının kullanılması, akciğerlerin genişlemesini engelleyen faktörlerin giderilmesi tedavi başarısı için çok önemlidir. Çocuklarda solunum sıkıntısının sık karşılaşılan nedenlerine yönelik tedavi uygulamaları Tablo 1'de özetlenmiştir.

Tablo 1. Solunum Acillerinde Nedene Yönelik Tedavi Uygulamaları

Tüm Tedavi Uygulamaları Endikasyona Göre ve Hasta Özelinde Seçilir		
Üst Havayolu Tıkanıklığı		
Viral Krup	Anaflaksi	Yabancı cisim aspirasyonu
Nebulize adrenalin	İntramuskuler adrenalin	Manevra uygulamaları
Nebulize kortikosteroid	Antihistaminik	Magill forseps
Sistemik kortikosteroid	Sistemik kortikosteroid	Acil krikotirotomi
	Nebulize salbutamol	Acil cerrahi konsültasyon
	Sıvı/vazoaktif tedavi	Rijid bronkoskopi
Alt Havayolu Tıkanıklığı		
Bronşiyolit	Astım	
Nazal aspirasyon	Nebulize salbutamol	
Hidrasyon	Nebulize ipratropium	
Nebulize hipertonik salin	Sistemik kortikosteroid	
Yüksek akış nazal kanül oksijen tedavisi	Magnezyum sülfat (nebulize/intravenöz)	
Noninvazif/invazif mekanik ventilasyon	Aminofilin (intravenöz)	
	Noninvazif/invazif mekanik ventilasyon	
Akciğer Parankim Hastalığı		
Pnömoni	Akciğer Ödemi (Kardiyojenik/nonkardiyojenik)	
Antibiyoterapi	Vazoaktif tedavi	
Nebulize salbutamol	Diüretik tedavi	
Yüksek akış nazal kanül oksijen tedavisi	Noninvazif/invazif mekanik ventilasyon (PEEP desteği ile birlikte)	
Noninvazif/invazif mekanik ventilasyon	Ekstrakorporeal tedaviler	
Solunumun Kontrolünde Bozukluk		
Kafa İçi Basınç Artışı	İlaç/toksin ile zehirlenme	Nöromüsküler hastalıklar
Hipoksemiyi önle	Antidot tedavisi (varsa)	Hastalığa özel ilaç tedavisi (varsa)
Hiper/hipokapniyi önle	Uzaklaştırma tedavileri	Noninvazif/invazif mekanik ventilasyon
Hiperosmolar tedavi	Mekanik ventilasyon	
Mekanik ventilasyon		

ÇOCUK ACİLDE TRİYAJ

HEM. SEMA KAPLAN

İZMİR SAĞLIK BİLİMLERİ ÜNİVERSİTESİ TEPECİK EĞİTİM VE ARAŞTIRMA HASTANESİ

Acil servislerde hangi hastanın öncelikli olarak doktor tarafından muayene edilmesine karar verme yöntemidir.

ASIL HEDEF

- Hastanın hayatını kurtarmak,
- Olası kalıcı uzuv kaybını engellemek
- Hastayı doğru yere yönlendirmek
- Hastayı bilgilendirmektir.

Başvuran her hasta doktor tarafından muayene edilmelidir, hızlı bir şekilde değerlendirilir ve kategorize edilir.

Ambulansla gelen hastalara TRİYAJ uygulanmaz.

Doktor, hemşire, ATT,paramedic TRİYAJ yapabilir.

TRİYAJ sistemleri 2 seviyeli ,3 seviyeli,4 seviyeli ve 5 seviyeli olmak üzere sınıflandırılır. Ancak ideal olan bes asamalı sistemdir.

DÜNYADAKİ TRİYAJ SİSTEMLERİ

- Paediatric Canadian Triage and Acuity Scale (ÇOCUĞA ÖZEL TEK SİSTEM)
- Manchester Triage System
- Emergency Severity Index
- Australasian triage scale

6. TÜRKİYEDEKİ TRİYAJ SİSTEMİ

Türkiyede üç aşamalı TRİYAJ sistemi uygulanır. Hastalar KIRMIZI, SARI ve YEŞİL olmak üzere üç renk kodu alır.

YEŞİL KODLU HASTALAR

KATEGORİ 1

- Genel durumu stabil,vital bulguları normal olan hastalar
- basit sıyrık, yara ,dikiş gerektirmeyen kesi

!! Hastalar en fazla bir saat bekleyebilirler.

KATEGORİ 2

- Genel durumu stabil,vital bulguları normal olan
- Yüksek riski olmayan her türlü basit ağrı
- Aktif yakınması olmayan düşük riskli
- kronik belirtileri olan ve genel durumu iyi olan davranışsal ve psikolojik sorunlu hastalar

!!!Bu hastalar 1-4 saat bekleyebilirler.

SARI KODLU HASTALAR

KATEGORİ 1

- Hastada hayatı tehdit etme riski, uzuv kaybı riski
- orta derecede dehidratasyonu varsa,

KATEGORİ 2

- Vital bulguları normal orta ve uzun dönemde risk taşıyanlar,
- dehidratasyonu yok ancak kusma ve ishali varsa,

KIRMIZI KODLU HASTALAR

KATEGORİ 1

Hastaların hayatlarını tehdit eden bir durum vardır,hızlı ve agresif tedaviye ihtiyaç duyulmaktadır.

Hiç bekletilmezler!!

- Kardiyak/solunum arresti
- Hava yolu tıkanıklığı

KATEGORİ 2

!!!!! 10 dakika içinde doktor tarafından değerlendirilmelidir..

- zehirlendiyse ve çevresel uyaranlara yanıtı yoksa
- takipne ve çekilmeleri varsa ,satürasyonu <90

EMERGENCY SEVERITY INDEX (ESI)

- ABD'de en çok kullanılan modeldir.Diğer modellere göre uygulanması daha kolaydır. Her hastanın vital bulgularını ölçmeye gerek yoktur. ESI hastaları beş gruba ayırır. (GRUP 1-5)

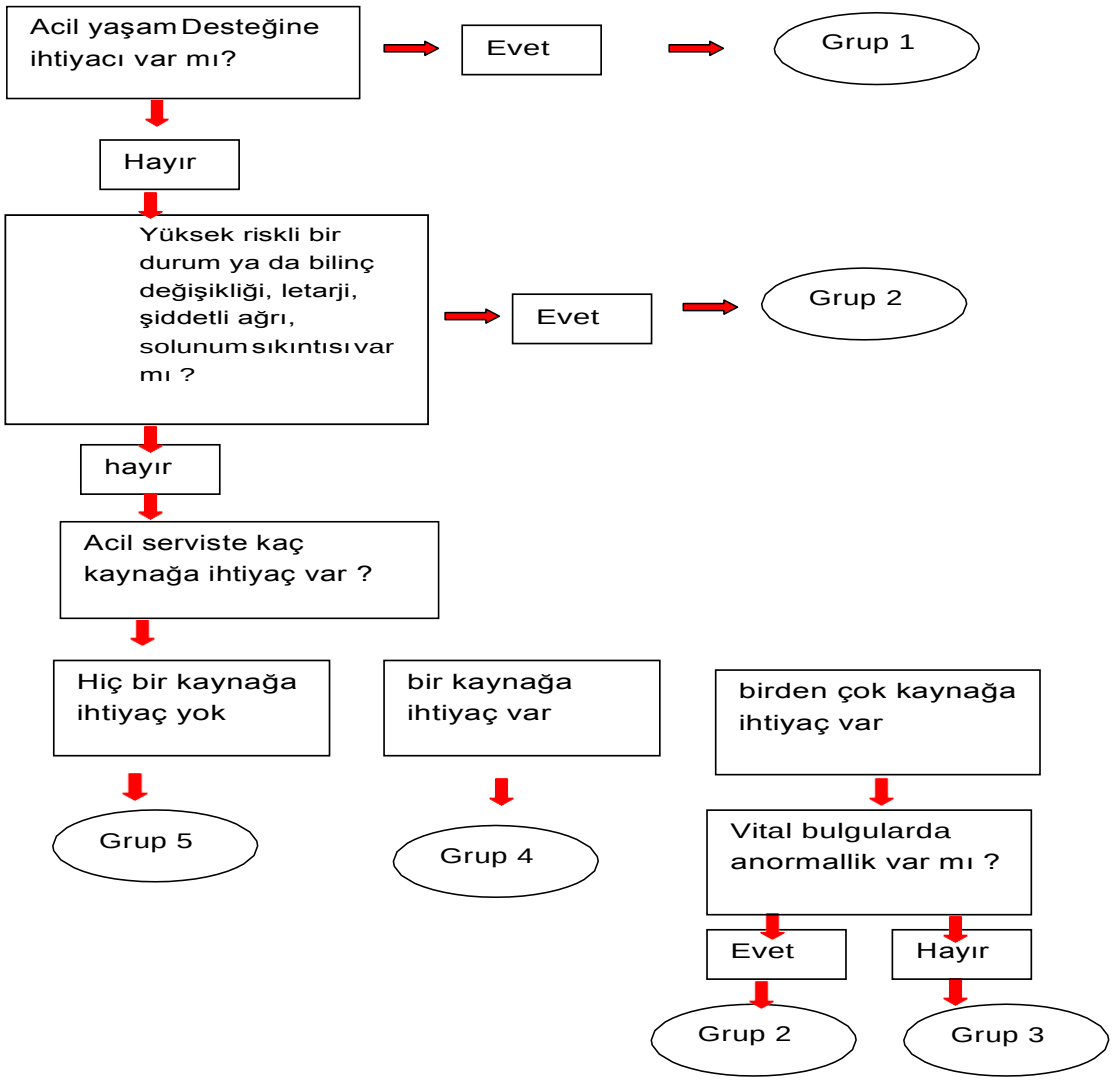
Acil yaşam Desteğine ihtiyacı var mı?
Evet
Grup 1
Hayır
Yüksek riskli bir durum ya da bilinç değişikliği, letarji, şiddetli ağrı, solunum sıkıntısı var mı ?
Evet
Grup 2
hayır
Acil serviste kaç kaynağa ihtiyaç var ?
Hiç bir kaynağa ihtiyaç yok
Grup 5
bir kaynağa ihtiyaç var
Grup 4
birden çok kaynağa ihtiyaç var
Vital bulgularda anormallik var mı ?
Evet
Hayır
Grup 2
Grup 3

ACİL SERVİSTE DELİRYUMA YAKLAŞIMLAR

HEM. SEMA TUTUŞ YILMAZ

ANKARA DR. SAMİ ULUS KADIN DOĞUM ÇOCUK SAĞLIĞI VE HASTALIKLARI EĞİTİM VE ARAŞTIRMA HASTANESİ

Deliryum; yaygın bilişsel bozukluklar, sanrılar, varsanılar, duygu-durum değişiklikleri, uyku-uyanıklık döngüsündeki değişiklikler/bozukluklar gibi çok sayıda belirti içeren klinik bir sendromdur. Genellikle geçici ve geriye dönüşlü bir tablodur. Deliryum 3 ay ile 18 yaş arasındaki herhangi bir aralıkta görülebilmektedir. Deliryumun birden fazla etiyolojisi bulunmaktadır. Deliryum gelişiminin azaltılmasında deliryuma neden olan etkenin saptanılmasına ve ortadan kaldırılmasına odaklanılmalıdır. Tıbbi müdahaleden sonraki en önemli yaklaşım destekleyici ve önleyici tedavidir. Pediatrik deliryumda tedavi önerileri farmakolojik değildir ve hemşirelik yaklaşımı/ bakımı önemli bir yer oluşturmaktadır. Acil servis çocukların tıbbi durumları ile çocukların ve ailelerin duygusal ve psikiyatrik sorunlarının ilk değerlendirildiği bir ortamdır. Bu nedenle acil serviste çalışan özellikle hemşire, hekim ve personellerin psikiyatrik acil durum vakalarına (kriz müdahalesi) bilgi ve yaklaşımı önemli bir yer tutmaktadır. Bu sunumun amacı deliryum tedavisinde nonfarmakolojik yaklaşımlar hakkında farkındalık oluşturmaktır.

SÖZLÜ BİLDİRİLER

[S-001]

ÇOCUK YOĞUN BAKIM ÜNİTESİNDE SEPSİS VE SEPTİK ŞOK TANISI İLE İZLENEN HASTALARDA İNTESTİNAL VE NAZOFARİNGEAL MİKROBİYOTA ANALİZİ: INMACS-PICU ÇALIŞMASI

Kaan Aslan[1], Vicente Perez Brocal[2], Esra Şevketoğlu[3], Eylem Kıral[4], Mutlu Uysal Yazıcı[5], Ebru Azapağası[5], Tanıl Kendirli[6], Serhat Emeksiz[7], Oğuz Dursun[8], Dinçer Yıldızdaş[9], Ayşe Berna Anıl[10], Gürkan Bozan[1], Nihal Akçay[3], Hasan Serdar Kıhtır[3], Merve Havan[6], Faruk Ekinci[9], Nazan Ulgen Tekerek[8], Andres Moya[2], Ener Çağrı Dinleyici[1]

[1]Eskişehir Osmangazi Üniversitesi Tıp Fakültesi, Çocuk Yoğun Bakım Bilim Dalı, Eskişehir [2]Department of Genomics and Health, Foundation for the Promotion of Health and Biomedical Research of Valencia Region (FISABIO-Public Health), Valencia, İspanya [3]Sağlık Bilimleri Üniversitesi, Bakırköy Dr. Sadi Konuk Eğitim Araştırma Hastanesi, Çocuk Yoğun Bakım Bilim Dalı, İstanbul [4]Şanlıurfa Eğitim Araştırma Hastanesi, Çocuk Yoğun Bakım Ünitesi, Şanlıurfa [5]Sağlık Bilimleri Üniversitesi Dr. Sami Ulus Kadın Doğum, Çocuk Sağlığı ve Hastalıkları Eğitim ve Araştırma Hastanesi, Çocuk Yoğun Bakım Ünitesi, Ankara, [6]Ankara Üniversitesi Tıp Fakültesi, Çocuk Yoğun Bakım Bilim Dalı, Ankara [7]Ankara Çocuk Sağlığı ve Hastalıkları Hematoloji Onkoloji Eğitim ve Araştırma Hastanesi Çocuk Yoğun Bakım Ünitesi [8]Akdeniz Üniversitesi Tıp Fakültesi, Çocuk Yoğun Bakım Bilim Dalı, Antalya [9]Çukurova Üniversitesi Tıp Fakültesi, Çocuk Yoğun Bakım Bilim Dalı, Adana [10]Sağlık Bilimleri Üniversitesi İzmir Tepecik Eğitim ve Araştırma Hastanesi, Çocuk Yoğun Bakım Bilim Dalı, İzmir

Giriş: Mikrobiyota içeriğinde ki değişikliklerin; başta bağırsak bariyer fonksiyonları olmak üzere savunma sistemi üzerine etkileri olduğu, bu nedenle sepsis patofizyolojisinde ve seyrinde rol oynayabileceği düşünülmektedir. Sepsis ve septik şok nedeni ile yoğun bakım ünitesinde takip edilen çocuk hastalarda intestinal ve nazofaringeal mikrobiyota özelliklerinin değerlendirilmesi planlandı.

Materyal-Metod: Bu çok merkezli prospektif kohort çalışmasına, sepsis ya da septik şok (meningokoksemi dışında) tanısı olan 14 hasta ile hasta grubu ile benzer demografik özelliklere sahip 10 sağlıklı çocuk kontrol grubu olarak dahil edildi. Son 4 hafta içerisinde antibiyotik ya da probiyotik kullanmış olanlar, gastrointestinal ya da diğer sistemlere ait kronik hastalığı olanlar, medikal tedavi gerektiren akut/ ciddi gastrointestinal semptom varlığı olanlar çalışmadan dışında bırakıldılar. İntestinal mikrobiyota analizinde Illumina MiSeq ile 16SrRNA yeni nesil dizileme yöntemleri ile gen amplifikasyonu, kütüphane oluşturulması, sekans analizi ve sonuçların biyoinformatik değerlendirmesi yapıldı.

Sonuçlar: Sepsis hastalarında başvuru anında intestinal ve nazofaringeal mikrobiyota kompozisyonu, sağlıklı çocuklardan belirgin farklı olarak saptandı. Başvuru anında sepsis hastalarında intestinal mikrobiyota kompozisyonunda filum düzeyinde *Proteobacteria* hakimiyeti görülürken, sağlıklı çocuklarda hakim *Firmicutes*'in sepsis olgularında azaldığı saptandı. Sepsis olgularında cins düzeyinde, *Escherichia-Shigella, Enterecoccus, Anaerococcus, Coprococcus, Peptonihilus, Staphylococcus, Acinetobacter, Acidibacter, Stenetrophomonas* artışı var iken, sağlıklı çocuklarda saptanan ve sağlıklı

mikrobiyota elemanları olarak kabul edilen *Faecalibacterium, Bifidobaceterium, Roseburia ve Blautia*'nın sepsis hastalarında azaldığı saptandı. Sepsis hastalarının yoğun bakım ünitesinde takipte disbiyozisin daha da belirginleştiği görüldü. Sepsis hastalarında başvuru anında ve takipte nazofaringeal mikrobiyota kompozisyonun sağlıklı çocuklardan belirgin farklı olduğu görüldü.

Tartışma: Sepsis hastalarında başvuru anında intestinal ve nazofaringeal mikrobiyota kompozisyonun erken dönemde bozulduğu, takipte enfeksiyonun kendisinin ve ya yoğun bakım takibinde uygulanan tedavi yaklaşımlarının mikrobiyota kompozisyonu üzerinde değişikliklere neden olduğu görüldü. Sepsis hastalarında mikrobiyom bileşimindeki değişimin nedeni, patofizyolojideki rolü, takip sırasında yoğun bakımda uygulanan tedavilerin ve beslenmenin etkileri, bakteri dışında virom ve mikobiyomun değerlendirilmesi için yapılacak daha geniş çalışmalar, mikrobiyom hedefli tedaviler için yol gösterici olabilecektir.

Anahtar Kelimeler: mikrobiyom, mikrobiyota, sepsis, septik şok

[S-002]

ÇYBÜ'E KABUL EDİLEN ÇOCUKLARDA AKCİĞER DOKU HASARI İÇİN NEUTROPHİL GELATİNASE-ASSOCİATED LİPOCALİN'NİN PREDİKTİF DEĞERİ: ÖN ÇALIŞMA

Çelebi Kocaoğlu
Sağlık Bilimleri Üniversitesi Konya Eğitim ve Araştırma Hastanesi, Konya

Amaç: Çocuk yoğun bakım ünitesi (ÇYBÜ)'ne çeşitli sebeplerle kabul edilen hastalar sıklıkla böbrek, karaciğer ve akciğer gibi hayati organlarda fonksiyon bozukluğu riski altındadırlar. Bununla birlikte, mekanik ventilasyonla desteklenen hastalarda akciğer hasarı çoğu zaman gözardı edilir. Neutrophil gelatinase-associated lipocalin (NGAL) son zamanlarda inflamasyonun ve doku hasarının erken, hassas ve yüksek prediktif belirteci olarak öne çıkmaktadır. Bu çalışmanın amacı mekanik ventilasyon gerektiren çocuklarda akciğer doku hasarının erken tespiti ve takibinde NGAL'in bir biyomarker olarak kullanılıp kullanılamayacağının araştırılmasıdır.

Yöntem: ÇYBÜ'e kabul edilen, mekanik ventilatör desteği alan, <= 16 yaş hastalardan eş zamanlı olarak bir hafta arayla seri idrar ve kan numuneleri alındı, -80 0C'de derin dondurucuda muhafaza edildi. Serum ve idrar NGAL düzeyleri ELISA metoduyla toplu olarak ölçüldü. Kontrol grubu aynı yaş grubunda ÇYBÜ'e yatırılan ancak mekanik ventilatör desteği almayan hastalardan oluşturuldu.

Bulgular: Mekanik ventilasyonla desteklenen hasta grubunda ortalama serum-NGAL ve idrar-NGAL düzeyleri 192±136.7 ng/mL ve 43.7±57.5 ng/mL'idi. Kontrol grubundaki (Kendisi soluyan) hastaların serum-NGAL ve idrar-NGAL düzeyleri ise 144.8±95 ng/mL ve 39.3±85 ng/mL'idi. Serum-NGAL düzeyi ortalaması mekanik olarak ventile edilenlerde kontrol gububuyla karşılaştırıldığında anlamlı derecede

daha yüksekti. Idrar-NGAL düzeyi ortalaması da mekanik olarak ventile edilenlerde kontrol grubundakilerden daha yüksek olmasına rağmen, fark istatistiksekl olarak anlamlı değildi.

Sonuç: Bu ön çalışma; NGAL'in mekanik ventilasyonla desteklenen çocuklarda akciğer doku hasarının tespiti ve takibine katkıda bulunabileceğini gösterdi. Bu bağlamda NGAL gelecek vadeden bir biyobelirteç olarak üzerinde araştırılmayı hak etmektedir. Bununla birlikte akciğer hasarı ve diğer farklı klinik durumların takibinde bir marker olarak NGAL'in kullanımını tavsiye etmeden önce daha kapsamlı çalışmalar yapılması gerektiğini vurgulamak istiyoruz.

Anahtar Kelimeler: Akut akciğer hasarı, çocuk yoğun bakım, mekanik ventilasyon, neutrophil gelatinase-associated lipocalin

---

Gruplardaki NGAL düzeylerinin dağılımı ve karşılaştırılması.

		Katılımcılar (n=40)†	p
	Hasta grubu (n=14)	Kontrol grubu (n=31)	
Serum-NGAL (ng/mL)	192±136.7	144.8±95	0.023
Ölçüm sayısı	66	47	
İdrar-NGAL (ng/mL)‡	43.7±57.5	39.3±85	0.06
Ölçüm sayısı	51	47	

† Beş hasta hem hasta, hem de kontrol grubunda yer aldı ‡ İki hastanın >= 1500 ng/mL olan beş ölçümü çıkarıldı

[S-003]

NONİNVAZİF VENTİLASYON YÖNTEMLERİNİN ETKİNLİĞİNİN ÇOK MERKEZLİ DEĞERLENDİRİLMESİ (SAFE-NIV)

Ebru Atike Ongun[1], Oğuz Dursun[1], Ayşe Berna Anıl[2], Ümit Altuğ[3], Özlem Temel Köksoy[4], Başak Nur Akyıldız[5], Serkan Özsoylu[5], Tanıl Kendirli[6], Serhan Özcan[6], Rıza Dinçer Yıldızdaş[7], İlknur Tolunay[7], Bülent Karapınar[8], Mehmet Arda Kılınç[8], Demet Demirkol[9]

[1]Akdeniz Üniversitesi, Tıp Fakültesi Çocuk Yoğun Bakım Bilim Dalı, Antalya

[2]İzmir Katip Celebi Üniversitesi Tıp Fakültesi Çocuk Yoğun Bakım Bilim Dalı, İzmir

[3]SBÜ. İzmir Tepecik Eğitim ve Araştırma Hastanesi Çocuk Yoğun Bakım Bölümü, İzmir

[4]Ondokuz Mayıs Üniversitesi Tıp Fakültesi Çocuk Yoğun Bakım Bilim Dalı, Samsun

[5]Erciyes Üniversitesi Tıp Fakültesi Çocuk Yoğun Bakım Bilim Dalı, Kayseri

[6]Ankara Üniversitesi Tıp Fakültesi Çocuk Yoğun Bakım Bilim Dalı, Ankara

[7]Çukurova Üniversitesi Tıp Fakültesi Çocuk Yoğun Bakım Bilim Dalı, Adana

[8]Ege Üniversitesi Tıp Fakültesi Çocuk Yoğun Bakım Bilim Dalı, İzmir

[9]İstanbul Üniversitesi İstanbul Tıp Fakültesi Çocuk Yoğun Bakım Bilim Dalı, İstanbul

Amaç: Noninvazif ventilasyon (NIV) uygulamalarının etkinliğini araştırmak; tedavi başarısızlığı gözlenen hastalarda başarısızlıkta rol oynayan risk faktörlerini saptamak

Metod : Çok merkezli, ileriye dönük, gözlemsel planlanan çalışmaya, 2016-2017 arası bir yıllık süreçte çocuk yoğun bakım ünitelerinde (ÇYBÜ) NIV tedavisi uygulanan 1ay-18 yaş arası hastalar alındı. Tedavi etkinliğinin, entübasyon yada re-entübasyon gereksiniminin azalması olarak kabul edildiği çalışmaya sekiz merkez katıldı. Çalışmaya katılan merkezler tarafından kaydedilen hastaların demografik verileri, altta yatan akut/kronik hastalıkları, beş günlük tedavi süreci boyunca kaydedilen vital bulguları, ventilasyon parametreleri, PRİSM-3, PELOD, Comfort sedasyon skorları, ÇYBÜ ve hastane yatış sürelerine ait veriler ana merkezde toplandı. Hastalar, tedavi başarısına (NIV başarısız-başarılı grup), tedavi yöntemine (yüksek akış nazal oksijen ve pozitif basınçlı noninvazif ventilasyon) ve tedavi başlangıç şekline (primer yada ekstübasyon sonrası kurtarma tedavi) göre gruplara ayrılarak incelendi. SPSS-22 istatiktik programı ile çoklu lojistik regresyon analizi kullanılarak tedavi başarısızlığı için risk faktörleri belirlendi.

Bulgular : 352 hastanın alındığı çalışmada, yaş, akut hastalık, önceki entübasyon süresi, hipokseminin derecesinin tedavide yöntem seçimini etkilediği saptandı (p=0.002, p=0.001, p<0.001, p=0.005). %13.4 hastada tedavi başarısızlığı gözlendi; yaşın, cinsiyetin, solunum yetmezliği tipinin, NIV yöntemi ve tedavi başlangıç şeklinin başarısızlığı etkilemediği anlaşıldı. Sepsis ile ARDS'nin, uzun entübasyon süresinin, nazal arayüz maske kullanımının başarısızlıkla ilişkili olduğu gözlendi (p=0.001, p<0.001, p<0.001, p=0.025). Tedavi başlangıcında ilk bir saatte solunum sayısında %10'dan daha az düşüş olmasının, başarısızlık olasılığını 9.841 kat artırdığı (OR:9.841, %95 CI:2.0021-48.3742, p<0.004) anlaşıldı. Ayrıca altıncı saat FiO2 ihtiyacının %55'den fazla olması (OR:5.2936, %95CI: 1.7964-15.5995, p=0.002) ve PRISM-3 skorunun sekizden yüksek olmasıının (OR:3.9011, %95CI: 1.3370-11.3827, p=0.012) başarısızlıkla ilişkili diğer bağımsız risk faktörleri olduğu görüldü. Otuzbeş hastada

komplikasyon gözlenirken, başarısız olunan onaltı hastada uzun dönem trakeostomi gereksinimi oldu, 15 (%4.3) hasta ise kaybedildi.

Sonuç : Birinci saat solunum sayısında başlangıca göre %10'dan az düşüş, altıncı saat FiO2 ihtiyacının %55'ten fazla olması ve PRİSM-3 skorunun sekizden yüksek olması nonivazif vnetilasyon başarısızlığını ön gören risk faktörleridir.

Anahtar Kelimeler: Noninvazif ventilasyon, CPAP, BİPAP, Yüksek akış nazal kanül oksijen tedavisi

[S-004]

ÇOCUK YOĞUN BAKIM ÜNİTELERİNDE VENÖZ TROMBOEMBOLİ PROFİLAKSİ UYGULAMALARININ KESİTSEL İNCELENMESİ

Tolga Besci, Gültaç Evren, Göktuğ Özdemir, Ökkeş Özgür Mart, Damla Pınar Yavaş, Tolga Köroğlu
Dokuz Eylül Üniversitesi, Çocuk Yoğun Bakım Bilim Dalı, İzmir

Giriş: Çocuklarda venöz tromboemboli(VTE) insidansı erişkinlerden daha düşük olmakla birlikte giderek artmaktadır. Çocuk yoğun bakım ünitelerinde(ÇYBÜ) VTE insidansı %0.3-%0.9 aralığında seyretmekte, kalp hastaları ve kanser hastaları gibi alt gruplarda insidans daha da artmaktadır. Çocuklarda rutin VTE profilaksi uygulanması ile ilgili yeterli çalışma ve geçerli bir rehber bulunmamakla birlikte dilate kardiyomiyopati, kavapulmoner anastomoz, pulmoner hipertansiyon ve son dönem böbrek yetmezliği bulunan hastalarda farmakolojik derin ven trombozu(DVT) profilaksisi uygulanması gerekli bulunmuştur. Bu çalışma çocuk yoğun bakım ünitelerindeki kritik hasta çocuklarda tromboemboli profilaksi uygulama sıklığını ve karakteristiğini ortaya koymak amacı ile yapılmıştır.

Metod: Çalışma bir günlük ulusal nokta prevalans çalışması olarak gerçekleştirildi. Çalışmaya 28 ÇYBÜ katıldı. Bir aydan kısa süredir yatmakta olan tüm hastalar çalışmaya dâhil edildi.

Bulgular: Çalışmaya 28 ÇYBÜ'nden 270 hasta dâhil edildi. Yaşları ortanca 12.6 aydı (25-75 persentil: 5.6-59.2 ay). Hastaların %54.1'i kız %45.9'u erkekti. ÇYBÜ'ne primer yatış endikasyonu %49.3 solunumsal, %12.2 nörolojik, %7.8 enfeksiyöz, %7.4 kardiyak, %5.9 kardiyovasküler cerrahi sonrası bakım, %3.7 renal, %13.7 diğer sebeplerdi. Hastaların %50.7'sinde santral venöz kateter bulunmaktaydı, bunların %34.4'ü juguler, %11.5'i femoral %4.8'i subklavyen kateterdi. Sekiz hastada(%3.3) önceden tespit edilmiş DVT mevcuttu. Yirmi altı hastada(%9.6) farmakolojik DVT profilaksisi için kontraendikasyon bulunmaktaydı. Bu vakalar dışlandığında kalan 237 hastanın yalnızca %5.5'i farmakolojik DVT profilaksisi alıyordu. 29(%12) hastada ACCP kılavuzuna göre farmakolojik DVT profilaksisi endikasyonu bulunmaktaydı, bu hastaların yalnızca %10'u farmakolojik DVT profilaksisi almaktaydı. Çalışmaya katılan hiçbir merkezde gelişmiş ülkelerde mekanik DVT profilaksisi için kullanılan sequentially compression device(SCD) imkânı bulunmamaktaydı. Kardiyovasküler cerrahi

sonrası bakım için yatış yapılan hastalarda farmakolojik DVT profilaksisi uygulanma sıklığı istatiksel olarak anlamlı şekilde fazlaydı (%20.1-%4.5 p=0.04).

Sonuç: DVT profilaksisi, kritik hastalığı bulunan hastalarda -rehberler tarafından profilaksi gereksinimi gösterilenlerde dahi- yeterli sıklıkta uygulanmamaktadır. Çocuk yoğun bakımda yatan her hasta DVT profilaksi ihtiyacı için değerlendirilmeli, gerekli hastalara farmakolojik profilaksi uygulanmalıdır.

Anahtar Kelimeler: Derin ven trombozu, Derin ven trombozu profilaksisi, Venöz tromboemboli

[S-005]

SAĞLIKLI TÜRK ÇOCUKLARINDA ULTRASONOGRAFİK VENA KAVA İNFERİOR VE AORTA ÇAPI ÖLÇÜMLERİMİZ

Nagehan Aslan[1], Özden Özgür Horoz[1], Dinçer Yıldızdaş[1], Yasemin Çoban[1], Merve Mısırlıoğlu[1], Yaşar Sertdemir[2], Zeliha Haytoğlu[3]
[1]Çukurova Üniversitesi Tıp Fakültesi, Çocuk Yoğun Bakım Bilim Dalı, Adana
[2]Çukurova Üniversitesi Tıp Fakültesi, Biyoistatistik Ana Bilim Dalı, Adana
[3]Çukurova Üniversitesi Tıp Fakültesi, Çocuk Sağlığı ve Hastalıkları Ana Bilim Dalı, Adana

Amaç : Kritik hasta çocuklarda uygun sıvı tedavisi uygulanmaması doğrudan kötü klinik seyir ve mortalite ile ilişkilidir. Çocuk yoğun bakım uzmanları tarafından yatak başı ultrasonografi kullanımı fizik muayenenin bir parçası haline gelecek kadar önem kazanmıştır. Önemli ölçümlerden biri sıvı durumunun değerlendirilmesini sağlayan ve hızlı, girişimsel olmayan ve tekrarlanabilir olan vena kava inferior (VKİ) çapının ölçülmesidir. Vena kava inferior sıvı değişikliklerine duyarlılığı yüksek olan bir damardır. Hipovolemide yaşamsal bulgularda değişiklik saptanmadan önce VKİ çapında değişikliklerin olduğu yetişkin çalışmalarında gösterilmiştir. Çocuklarda olgu sayıları yetersiz, az sayıda çalışma bulunmaktadır ve çocuklarda kullanılan referans değerler erişkinlere aittir. Biz sağlıklı Türk çocuklarında VKİ ve aorta çapını ölçerek bu önemli damarsal ölçümler için normalizasyon yapmayı hedefledik.

Gereç ve Yöntemler: Çalışmaya Adana ilinde ilköğretim ve ortaöğretim düzeyi 10 okuldan, 1 ay-18 yaş arası, eşlik eden hastalığı, malnütrisyonu ve dehidratasyon bulgusu olmayan toplam 1480 çocuk alındı. Ultrasonografik ölçümler iki çocuk yoğun bakım yandalcısı tarafından yapıldı. İnspiryumda minimum ve ekspiryumda maksimum VKİ çapı, transvers kesitte VKİ ve aorta maksimum çapı kaydedildi. Vena kava inferior kollapsibilite indeksi, maksimum ile minimum çap arasındaki farkın maksimum çapa bölünmesiyle elde edildi. Boy, kilo, vücut kitle indeksleri kaydedildi.

Bulgular : Ortalama yaş 128 ay idi. Ortalama sagittal maksimum VKİ çapı 1,39±0,43 mm, ortalama sagittal minimum VKİ çapı 0,94±0,34 cm, ortalama transvers maksimum VKİ çapı 1,34±0,41 cm, ortalama transvers aorta çapı 1,37±0,37 cm idi. Sagittal maksimum VKİ çapı yaş (r=0,77, p<0,001), vücut

ağırlığı (r=0,72, p<0,001), boy (r=0,77, p<0,001) ve vücut kitle indeksi (r=0,43, p<0,001) ile pozitif korele idi. Sağlıklı çocuklarda VKİ kollapsibilite indeksi için üst sınırın %95 güven aralığı %53,5-56,3 olarak saptandı.

Sonuç : Çalışmamız şu ana kadar sağlıklı çocuklarda VKİ kollapsibilitesi ve aorta çapının ölçüldüğü en geniş seri ve Türk çocuklarındaki ilk çalışmadır. Burada farklı yaş grupları için verdiğimiz VKİ ve aorta çapı referans değerlerinin, kritik hasta çocuklarda uygulanacak sıvı tedavisine yön vermek açısından önem taşıyacağını düşünmekteyiz.

Anahtar Kelimeler: aorta, çocuk yoğun bakım, sıvı tedavisi, vena kava inferior kollapsibilite indeksi

[S-006]

ENDOTRAKEAL TÜP YERİNİ DEĞERLENDİRMEDE HAVA YOLU ULTRASONOGRAFİSİ KULLANIMI

Emel Uyar, Ahmet Furkan Eser, Feyza İnceköy Girgin, Nilüfer Yalındağ Öztürk
Marmara Üniversitesi Tıp Fakültesi Pendik Eğitim ve Araştırma Hastanesi

Giriş: Yoğun bakım ve acil şartlarında yapılan endotrakeal(ET) entübasyonda tüpün malpozisyonu ve uygunsuz derinlikte olması pek çok komplikasyona neden olarak hayati riskleri beraberinde getirir. ET tüpün yerini doğrulamak için direk grafi altın standarttır. Yatak başı ultrasonografi ile ET tüpün trakea içinde olduğu doğrulanabilmektedir. US ile uygun derinliğin de saptanabileceğini gösteren çalışmalar vardır. Çalışmamızda çocuk hastalarda yatak başı US ile ET tüp derinliğinin belirlenmesini amaçladık.

Metod: Çalışmamız prospektif, vaka kontrol çalışmasıdır. Çocuk yoğun bakım ünitemizde yatan entübe olup tüp pozisyonunun doğrulanması için direk grafi çekilen, anatomik defekti olmayan hastaları dahil ettik. ET tüpü US ve Direk Grafi ile değerlendiren klinisyenler diğer yönteme kördü. US değerlendirmede ünitemizde mevcut olan Esoate MyLabSeven marka US, 3.13 hertz lineer prob kullanıldı. US probu transvers olarak suprasternal çentiğe yerleştirilerek ET tüpün deverberasyon hattı trakea içinde görüldü. Kraniale doğru incelemeye devam edilerek, vokal kordlar, krikoid ve tiroid kıkırdağın yeri doğrulandı. Sagittal değerlendirmede krikoid kıkırdak ve trakeal halkalar belirlendi. US inceleme sırasında ET tüpün kafı normal salin ile dolduruldu. ET tüp kafının proksimal ucu krikoid kıkırdağın altından geçen hattın hemen altında ise ET tüp US ile uygun derinlikte olarak kabul edildi (Şekil 1). Kafın proksimal ucu krikoid kıkırdağın hemen altında değil ise aradaki mesafe ölçülerek tüp derinliği belirlendi. Direk grafilerde ET tüp yeri farklı bir klinisyen tarafından değerlendirildi (Şekil 2). T2-T3 vertebra seviyesi uygun yerleşim olarak kabul edildi.

Sonuç: Toplam 20 ET tüp değerlendirmesi yapıldı. Salin dolu kaf tüm hastalarda vizüalize edildi. Salin dolu kafa göre belirlenen belirlenen tüp seviyesi ve direk grafiyle belirlenen tüp seviyesi karşılaştırıldığında tüm hastalarda uyumlu bulundu.

Tartışma: Hava yolu ultrasonografisi ile salin dolu ET tüp kaf proksimal uç seviyesinin belirlenmesi basit, hızlı ve güvenilir bir yöntem olabilir. US ile ET tüp derinliği değerlendirilmesinde erişkin çalışmalarından farklı bir seviye belirledik. Bu seviyenin doğruluğunu değerlendirmek için daha geniş prospektif bir çalışma yürütmekteyiz.

Anahtar Kelimeler: ETT tüp derinliği, hava yolu ultrasonografisi, normal isalin, kaflı tüp

---

Şekil 1

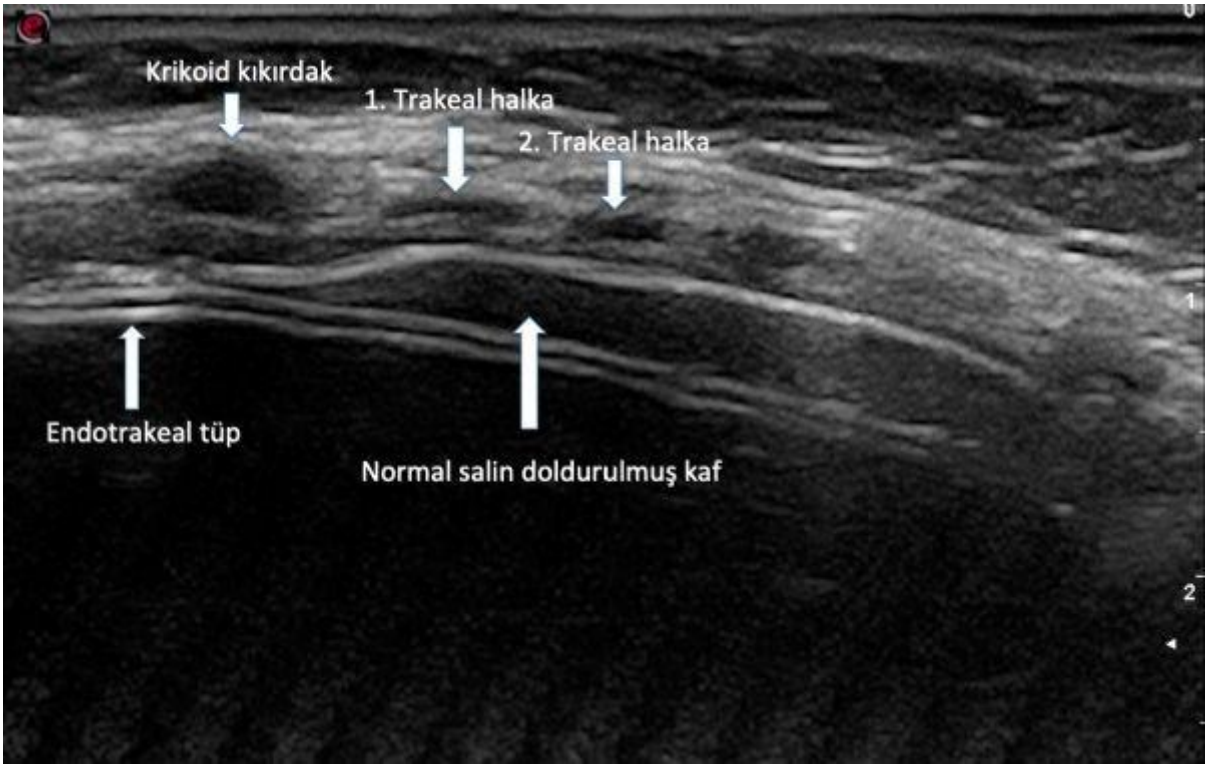

Sagittal kesitte kaf proksimal ucu krikoid kıkırdağın distalinden geçen çizginin hemen altında izlenmekte

Şekil 2

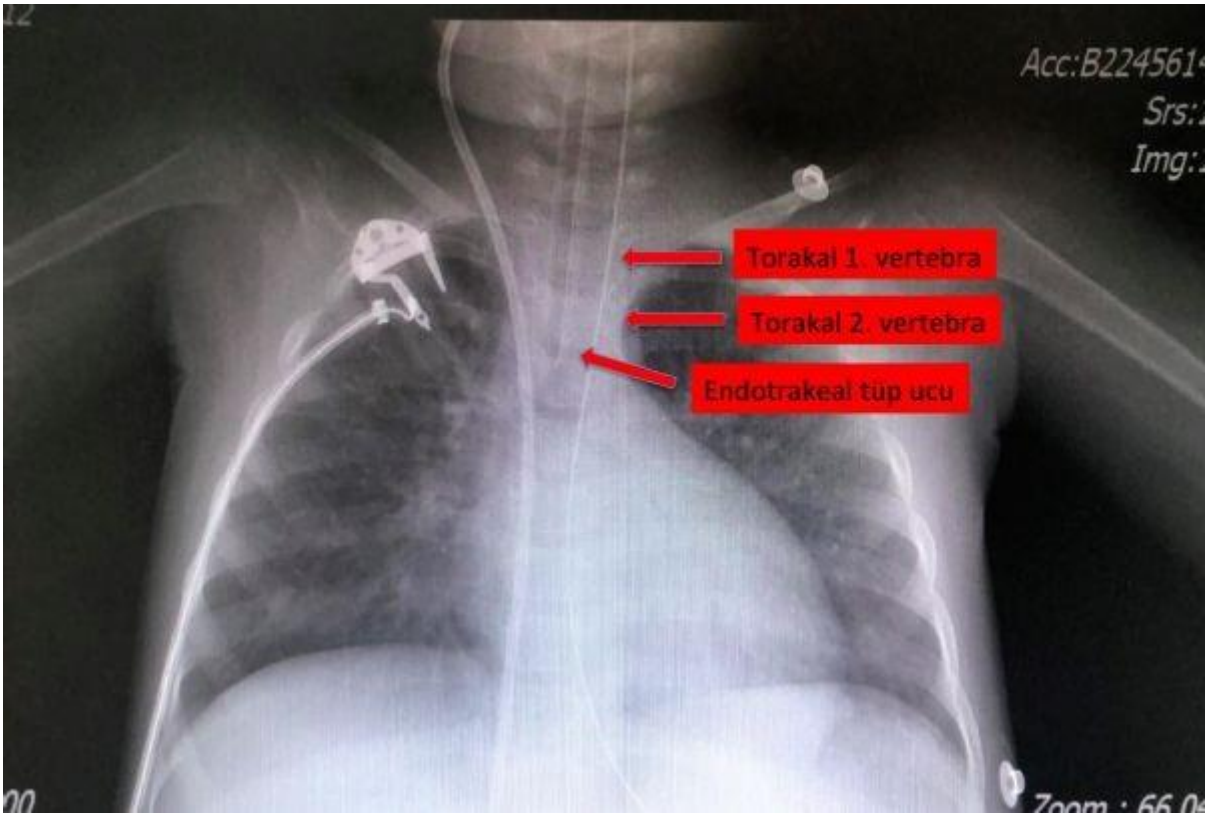

US ile ardışık çekilen dirak grafide tüp yeri

[S-007]

ÇOCUK YOĞUN BAKIM ÜNİTESİNDE MEKANİK VENTİLATÖRDE İZLENEN HASTALARDA SÜRÜŞ BASINCI (DP) VE MORTALİTE İLİŞKİSİ

Gokhan Ceylan, Ekin Soydan, Sevgi Topal, Mustafa Colak, Gulhan Atakul, Ozlem Sandal, Ferhat Sarı, Utku Karaarslan, Hasan Ağın
SBÜ Dr. Behçet Uz Çocuk Hastalıkları ve Cerrahisi EAH, ÇYBÜ,İzmir, Türkiye

Amaç: Çocuk yoğun bakım ünitesindeki (ÇYBÜ) hastaların hem yatış nedenlerinin hem de mortalitelerinin en sık nedenlerinden biri solunum yetmezliğidir. Her ne kadar erişkin ventilasyonunda bir fikir birliği olsa da bu bilgi birikimini çocuk populasyona yansıtmak somut veriler ışığında yapılmalıdır. 2010 yılında PALISI'nin ÇYBÜ'lerinde mekanik ventilatör kullanımına dair ortak bir tutumun olmadığını bildirmesinden sonra, 2015 yılında 151 öneriden oluşan PALICC yayınlanmış ve PARDS tanımlanmıştır. Bunu 2017'de PEMVECC önerileri takip etmiştir. Çalışmamızda Ocak 2017-Aralık 2018 tarihleri arasında ÇYBÜ'nde yatan ve mekanik ventilatör desteği alıp, kendi solunumlarını tetikleyemeyen 96 pasif hastanın, akciğer mekaniklerinin 28-günlük-mortalitelerine olan etkisi araştırılmıştır.

Yöntem: Hastaların etyoloji, eşlik eden hastalık, demografik verilerinin yanısıra akciğer dinamiklerini gösteren solunum sayısı (SS), soluk hacmi/ideal vücut ağırlığı (Vte/IBW), kompliyans (C), rezistans (R), I:E oranı, ekspirasyon zaman sabiti (Rcexp), tepe basıncı (PIP), plato basıncı (Pplato), ekspirium sonu basınç (PEEP), ekspirium sonu intrensek basınç (PEEPi), sürüş basıncı (DP) parametreleri elektronik ortamda veya vaka kayıt formuna not edilerek toplanmıştır. Bunlardan direkt olarak elektronik ortamdan toplanamayacak olan Pplato, PEEPi için gerekli ventilasyon manevraları yapılarak değerleri vaka kayıt formuna not edilmiş ardından bu değerler kullanılarak DP değerleri hesaplanarak vaka kayıt formuna eklenmiştir. Çalışmaya alınan 96 hastanın 28-günlük-mortalite sonuçlarıyla tüm demografik ve MV parametreleri, verilerin türü ve dağılımına göre Ki-kare, Independent-T-test veya Mann-Whitney-U test kullanılarak karşılaştırılmış, $p<0.05$ değerleri anlamlı kabul edilmiştir. Bunu takiben Lojistik Regresyon yöntemiyle hastaların akciğer mekanikleri ile mortaliteleri karşılaştırılmıştır.

Sonuç: Sürüş basıncı parametresindeki artışın mortalite ile doğrudan ilişkili olduğu ($p<0.001$) yapılan istatistiki analizlerle gösterilmiştir. Oluşturulan lojistik regresyon modelinde DP'daki her birim artış için mortalite riskinin 1.8 kat arttığı görülmüştür. Literatürdeki benzer erişkin çalışmalarının eşik değerlerine göre sürüş değeri kategorize edildiğinde ise eşik değer altındaki ve üstündeki gruplar arasında mortalite riskinin 10 kat arttığı gösterilmiştir. Solunum yetmezliği nedeniyle mekanik ventilatörde takip edilen hastalarda sürüş basıncını gözeterek tedavilerinin sürdürülmesi 28 günlük mortalite değerlerinin azalmasına yardımcı olabilir.

Anahtar Kelimeler: Sürüş Basıncı (DP), Mortalite, Akciğer Mekanikleri, Mekanik Ventilasyon

---

DP-Mortalite İlişkisi

Variables in the Equation

		B	S.E.	Wald	df	Sig.	Exp(B)	95,0% C.I.for EXP(B) Lower	Upper
Step 1[a]	yas	,011	,010	1,299	1	,254	1,011	,992	1,031
	cinsiyet(1)	-1,686	,800	4,444	1	,035	,185	,039	,888
	vtekg	-,049	,390	,016	1	,901	,952	,444	2,044
	SS	,007	,048	,023	1	,881	1,007	,916	1,108
	OA[a]	,177	,069	6,628	1	,010	1,194	1,043	1,367
	dp_categ(1)	2,347	1,037	5,126	1	,024	10,456	1,371	79,757
	Constant	-3,057	3,844	,632	1	,426	,047		

[S-008]

ÇOCUK YOĞUN BAKIM ÜNİTELERİNDE AKUT BÖBREK YETMEZLİĞİNİN ERKEN BELİRTECİ OLARAK ULTRASONOGRAFİ KULLANILABİLİR Mİ?

Yasemin Çoban[1], Rıza Dinçer Yıldızdaş[2]
[1]Hatay Devlet Hastanesi, Çocuk Yoğun Bakım, Hatay
[2]Çukurova Üniversitesi Tıp Fakültesi, Çocuk Yoğun Bakım, Adana

Amaç: Akut Böbrek yetmezliği çocuk yoğun bakım ünitelerine yatışta ve takipte en fazla görülen organ yetmezliğidir. Bununla birlikte böbrek yetmezliğini erken dönemde belirleyici ve kolay uygulanabilir bir yöntem henüz belirlenememiştir.

Bu çalışmamızda, çocuk yoğun bakım ünitesinde yatan ve böbrek yetmezliği açısından risk faktörü bulunan hastalarda yatak başı dopler ultrason ile RRI ölçümünün, böbrek yetmezliğini belirlemede etkinliğini değerlendirmek amaçlanmıştır.

Gereç-Yöntem: Çukurova Üniversitesi Tıp Fakültesi ve Hatay Devlet hastanesi çocuk yoğun bakım ünitelerinde, Haziran 2018- Eylül 2019 tarihleri arasında yatan böbrek yetmezliği açısından risk faktörü taşıyan 54 hastanın verileri prospektif olarak değerlendirildi. Doppler ultrasonografi ile sağ ve sol böbrekte arcuat arter üzerinden RRI bakıldı.

Bulgular: Renal yetmezlik için risk faktörü taşıyan 54 hastanın ortalama yaşı 57,0± 65,2 ay, K/E 21/33 idi. Sağ ve sol RRI değerleri arasında çok yüksek ve pozitif (r = 0,90) bir ilişki bulunmakta idi (P<0,01). Hastalar KDİGO ya göre renal yetmezlik saptanmayan, renal yetmezlik saptanan grup ise interensek renal ve prerenal nedenli yetmezlik şeklinde gruplandırıldı. Bu gruplar arasında RRI değerleri karşılaştırıldı. Renal yetmezlik saptanmayan grupta 9, renal yetmezlik 12, prerenal yetmezlikte: 33 hasta bulunmuştur. Renal yetmezlik olmayan RRI: 0,69 ± 0,07, prerenal nedenli yetmezlik grubunda 0,58 ± 0,12, intrensek nedenli renal yetmezlik grubunda ise 0,63 ± 0,49 idi (P=0,015). Duncan analizine göre ise intrensek renal yetmezlik olan grup ile renal yetmezlik olmayan grupta anlamlı farklılık bulunmamıştır.KDİGO ya göre RRI değerlerine baktığımızda evre 0: 0,69 ± 0,06, evre I: 0,58 ± 0,13, evre II: 0,58 ± 0,21, evre III: 0,65 ± 0,74 (P<0,05).

Sonuç: Çocuk yoğun bakım ünitelerinde akut böbrek yetmezliğinde özellikle prerenal yetmezlik daha sıklıkla görülmektedir. Böbrek kan akımının azalması ile giden böbrek yetmezliklerinde RRI düşük görüldüğü saptandı. Literatürde RRI ile ilgili çok az veri bulunmakla birlikte RRI'in 0,68 in altındaki değerlerden hiç bahsedilmemiştir. Yinede bu konu ile ilgili daha fazla hasta grubunda çalışmaya ihtiyaç olduğu düşünülmüştür.

Anahtar Kelimeler: Böbrek yetmezliği, pediatrik yoğun bakım, renal resisitive index

[S-009]

EKSTÜBASYON HAZIRLIK TESTİ SIRASINDA RENAL DOKU NEAR İNFRARED SPEKTROSKOPİ İZLEMİ İLE EKSTÜBASYON BAŞARISIZLIĞI ÖNGÖRÜLEBİLİR Mİ?

Mustafa Çolak, Gülhan Atakul, Sevgi Topal, Ekin Soydan, Hasan Ağın
Sağlık Bilimleri Üniversitesi, Dr. Behçet Uz Çocuk Hastanesi, Çocuk Yoğun Bakım Kliniği, İzmir

Amaç: Çocuk yoğun bakım servisinde ekstübasyon denemesinin başarılı olup olmayacağını öngörmek amacıyla ekstübasyon hazırlık testi (EHT) uygulanır. Bu testten başarı ile geçmesine rağmen bazı hastalar yeniden entübe edilmek zorunda kalınır. Bu çalışmanın amacı, EHT sırasında yakın kızılötesi spektroskopisi (near infrared spektroskopi: NIRS) cihazı ile renal doku oksijenizasyonu izlemi yaparak başarısız ekstübasyonu öngörmektir.

Yöntem: Bu prospektif gözlemsel çalışmaya, çocuk yoğun bakım servisinde Eylül 2018-Ağustos 2019 tarihleri arasında yatan ve en az 24 saat boyunca entübe izlenen hastalar dahil edildi. Kardiyak cerrahi sonrası izlenen, kas hastalığı olan, üst havayolu anomalisi olan ve EHT'den geçemeyen hastalar çalışmaya dahil edilmedi. Hastalar mekanik ventilatör ile solutulurken, önce konvansiyonel modda (volüm kontrol veya basınç kontrol) renal NIRS değerleri kaydedildi. Sonrasında spontan-basınç destek modunda, EHT esnasında, renal NIRS (INVOS 5100C serebral/somatik oksimetre, Covidien, Mansfield, MA, USA) değerleri kayıt altına alınarak takip edildi. Çocuk yoğun bakım hekimi tarafından, NIRS probu; hasta başı ultrasonografi ile böbrek görüntülenerek, üzerine denk gelecek şekilde yerleştirildi. Elde edilen NIRS verileri trendi, Invos Analytics Tool programında değerlendirildi. Veriler SPSS 21.0 programında analiz edilerek $p<0,05$ anlamlı kabul edildi.

Bulgular: Çalışmaya dahil edilen 32 hastaya toplam 37 EHT uygulandı. Hastaların mekanik ventilatörde konvansiyonel modda izlenen renal NIRS değerleri ile spontan modda EHT sırasında izlenen renal NIRS değerleri arasındaki fark (yüzde) hesaplandı. Başarısız ekstübasyon denemesi olan hastalarda konvansiyonel mod ile EHT sırasındaki renal NIRS median değerlerinde %13,62 (IQR:7,07) düşüş saptanırken, başarılı ekstübe edilen hastalarda median değerlerinde %3,12 (IQR:6,2) artış saptandı ($p<0,01$) (Tablo 1).

Sonuç: Çalışmamızda EHT sırasında konvansiyonel moda göre renal NIRS değerlerinde %11'den fazla düşüş gösteren hastalarda ekstübasyon denemesinin başarısız olduğu saptandı. Ekstübasyon hazırlık testi ile beraber renal NIRS takibi yapılarak; başarısız ekstübasyonlar öngörülüp, komplikasyonlar önlenebilir.

Anahtar Kelimeler: çocuk yoğun bakım, ekstübasyon hazırlık testi, mekanik ventilasyon, NIRS

Tablo 1. EHT sayıları ve renal NIRS değerleri

	Başarılı ekstübasyon	Başarısız ekstübasyon	p
Ekstübasyon hazırlık testi sayısı (n)	31	6	
NIRS değişim yüzdesi (median (IQR))	3,12 (6,2)	-13,62 (7,07)	p<0,01
Konvansiyonel mod NIRS (mean±SD)	70,32 (±10,2)	63,4 (±2,55)	p=0,112
Spontan mod NIRS (mean±SD)	72,11 (±10,36)	50,76 (±5,23)	p<0,01

[S-010]

TÜRKİYE'DEKİ ÇOCUK YOĞUN BAKIM ÜNİTELERİNDE SEDASYON-ANALJEZİ-YOKSUNLUK VE DELİRYUM YAKLAŞIMLARI

Faruk Ekinci, Dinçer Yıldızdaş, Özden Özgür Horoz, Nagehan Aslan, Ahmet Yöntem, Merve Mısırlıoğlu, Didar Arslan
Çukurova Üniversitesi Tıp Fakültesi

Giriş: Kritik çocuk hastalarda sedasyon-analjezi kullanımı ile ilgili kabul edilmiş hedefe yönelik, standart bir yaklaşım ya da kılavuz bulunmamaktadır. Uygulanan tedaviler ve yaklaşımlar hastaneden hastaneye, ülkeden ülkeye göre büyük değişiklik göstermektedir.

Amaç: Ülkemizde çocuk yoğun bakımlarda sedasyon-analjezi konusundaki uygulamalar ile ilgili son durumu görmeyi ve bunun literatür ile uyumunu değerlendirmeye amaçladık. Yöntem: Ülkemizdeki, çocuk yoğun bakım uzmanı olan tüm üniteler çalışmaya davet edildi. Uygun şartları taşıyan merkezlere 49 soru içeren anket merkezlere bir link aracığıyla iletildi ve her üniteden 1 kişinin anketi doldurması istendi. Anket; genel bilgiler, ağrı ve anksiyete, mekanik ventilatörde sedo-analjezi, yoksunluk ve deliryum olmak üzere 5 ana başlık halinde 49 kapalı uçlu, çoktan seçmeli soru olarak hazırlandı ve 20 soruya 'diğer' şıkkı eklenerek açık uçlu hale getirildi.

Bulgular: Çalışmaya toplam 27 merkez katıldı. Çalışmaya katılan hastanelerin 13 tanesi eğitim araştırma hastanesi (%48,1), 8 tanesi üniversite hastanesi (%29,6) ve 6 tanesi devlet hastanesiydi (%22,2). Merkezlerin çoğunluğu (n:20, %74) hem medikal hem de cerrahi yoğun bakım ünitesi olarak hizmet vermekteydi.

Post-operatif hastalarda ilk tercih olarak en sık kullanılan analjezik ajan parasetamol, 2. ajan ise opiyatlardı (sırayla %51,8 ve %40). Opiyat olarak ise en sık tercih edilen ajanlar fentanil ve morfindi. Ağrı takibinde en sık kullanılan skala Wong -baker yüz skalasıydı.

Mekanik ventilasyon uygulanan hastalarda en sık kullanılan sedatif ajanlar benzodiazepinler olup 2. tercih olarak ise ketamin kullanılmaktaydı. Analjezik olarak ise katılımcıların %96,3'ü (n:26) opiyatları tercih ettiklerini belirtmişlerdir. Merkezlerde sedasyon takibinde en sık kullanılan skala COMFORT skalasıydı (%55,5). Merkezlerin %81,4'ü (n:22) rutin yoksunluk değerlendirmesi yapıyordu ve en sık kullanılan skala Sedation withdrawal score (SWS) idi. Deliryum değerlendirmesi ise sadece 6 merkezde (%22,2) rutin olarak uygulanıyordu. En sık kullanılan skala pCAM-ICU ya da psCAM-ICU idi. Sonuç: Ünitelerde tercih edilen sedo-analjezik ajanların seçimi, uygulama biçimleri ve takip yöntemleri genelde literatür ile uyumlu şekilde diğer pek çok çalışmaya benzer sonuçlar göstermiştir.

Anahtar Kelimeler: analjezi, mekanik ventilasyon, sedasyon

Şekil-1 Ağrı ve anksiyeteyi azaltmada non-farmakolojik yöntemler

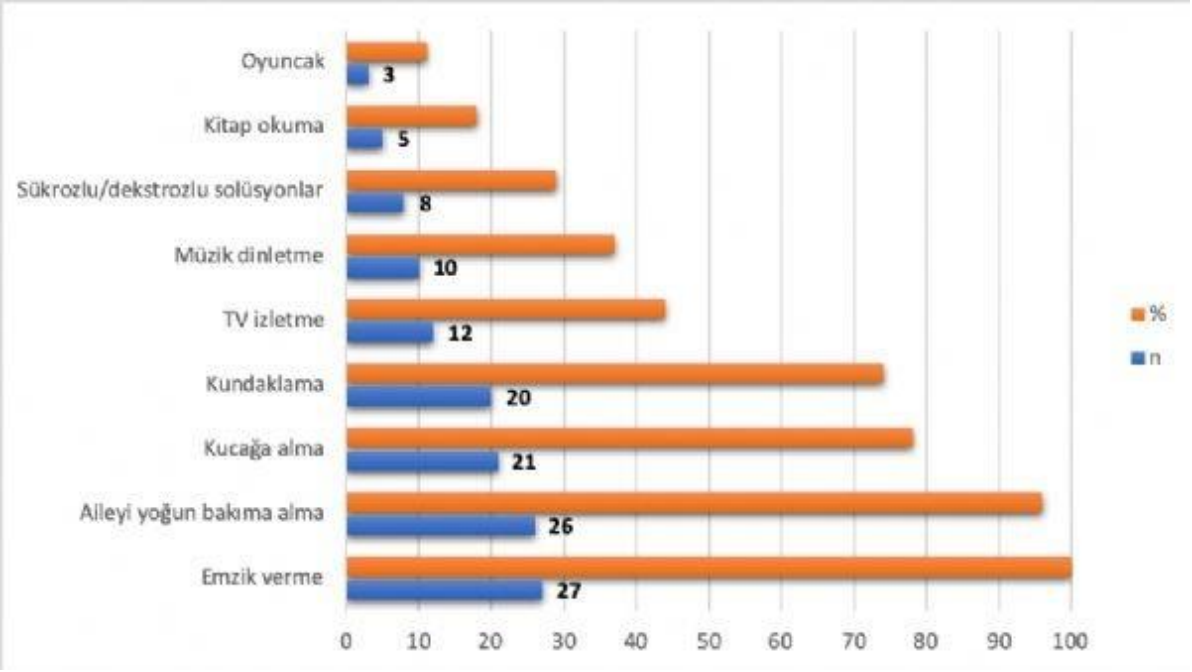

Şekil-2 Sedo-analjezide kullanılan adjuvan ajanlar

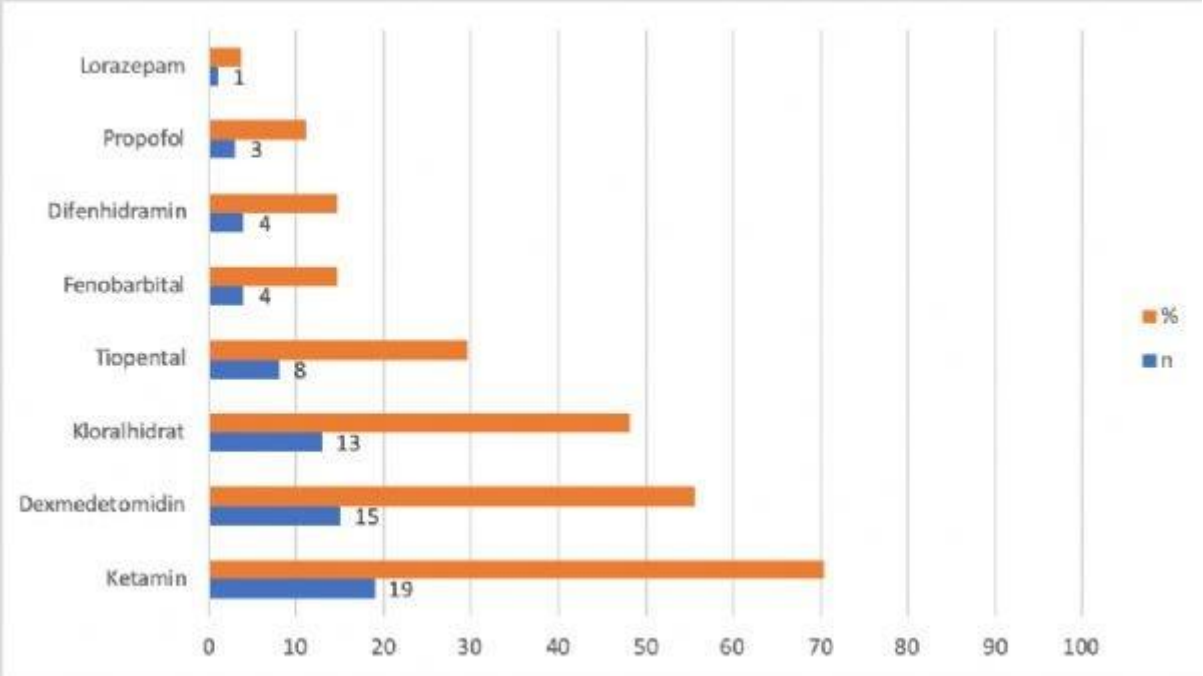

Şekil-3 Yoksunluk tedavisinde kullanılan farmakolojik ajanlar

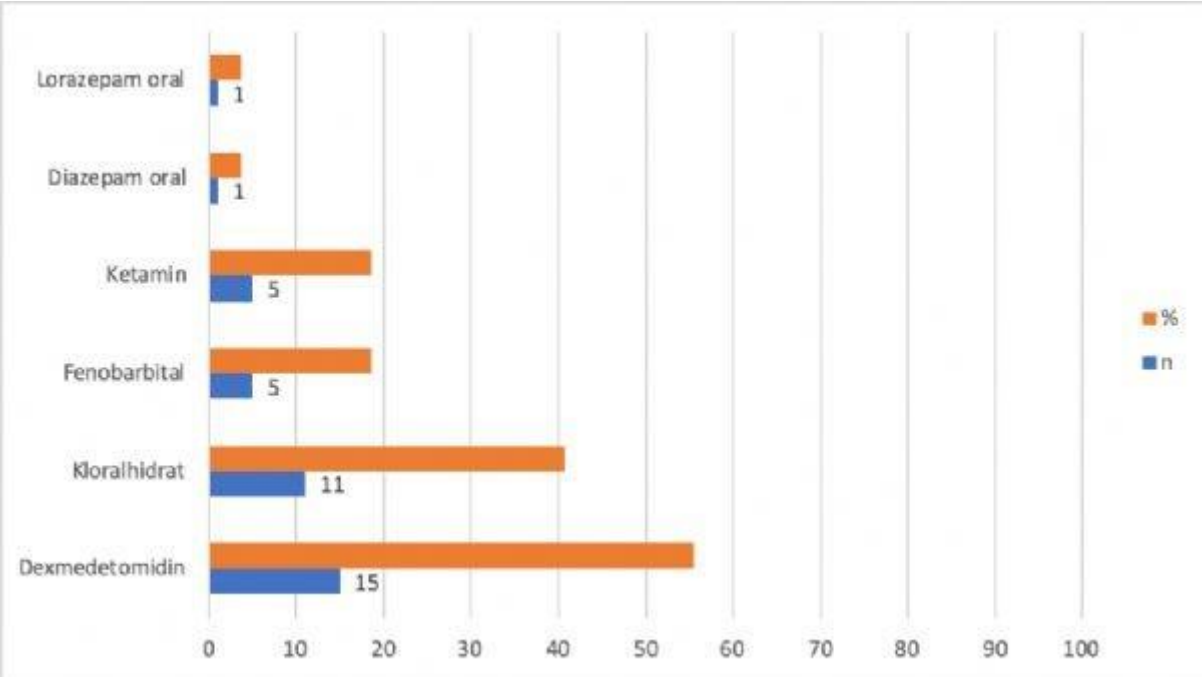

Tablo-1 Demografik özellikler

Özellik	Sayı (n:27)	%
Hastanenin özelliği *Eğitim araştırma hastanesi *Üniversite hastanesi *Devlet hastanesi	13 8 6	48,1 29,6 22,2
Çocuk yoğun bakım özelliği *Medikal *Cerrahi *Medikal + cerrahi	7 0 20	25,9 0 74
Yatak sayısı *0-10 *11-15 *16-20 *21-30 *>30	11 5 4 5 2	40,7 18,5 14,8 18,5 7,4
Entübe hastaların yüzdesi *<%25 *%25-50 *%50-75 *>%75	0 12 12 3	0 44,4 44,4 11,1
Yandal eğitiminin verilmesi	9	33,3
Anketi dolduran hekimin klinik tecrübesi *0-5 yıl *5-10 yıl *10-20 yıl *>20 yıl	12 11 4 0	44,4 40,7 14,8 0

Tablo-2 Mekanik ventilasyon uygulanan hastalarda sedasyon tercihleri

Kullanılan ajan	1. tercih n, (%)	2. tercih n, (%)	Toplam (%)
Benzodiazepinler	22(%81,4)	2 (%7,4)	44,4
Barbitüratlar	2 (%7,4)	3 (%11,1)	9,2
Ketamin	3 (%11,1)	17(%62,9)	37
Dexmedetomidin	0	5 (%18,5)	9,2
Klonidin	0	0	0
Propofol	0	0	0

Tablo-3 Postoperatif hastalarda kullanılan analjezik ajanlar

Kullanılan ajan	1. tercih n, (%)	2. tercih n, (%)	Toplam (%)
Opiyatlar	11 (%40)	13(%48,1)	44,4
Parasetamol	14(%51,8)	10 (%37)	44,4
İbuprofen	0	0	0
Diğer NSAİİ	0	0	0
Dexmedetomidin	2 (%7,4)	2 (%7,4)	7,4
Ketamin	0	2 (%7,4)	3,7

[S-011]

KARDİYAK NEDENLE GELİŞEN HASTANE İÇİ KARDİYOPULMONER ARRESTTE LARİNGEYAL MASKE HAVAYOLU VE ENDOTRAKEAL TÜP KULLANIMININ KARŞILAŞTIRILMASI: PEDİYATRİK SİMÜLASYON BAZLI RANDOMİZE ÇALIŞMA

Ahmet Kağan Özkaya
Karadeniz Teknik Üniversitesi Tıp Fakültesi, Çocuk Acil Bilim Dalı, Trabzon

Amaç: Bu çalışmanın amacı, pediyatrik simülasyon modelinde, kardiyak nedene bağlı gelişen hastane içi kardiyopulmoner arrestte, laringeyal maske havayolu (LMH) kullanımının, endotrakeal tüp ile karşılaştırıldığında canlandırma işlemi üzerine etkilerini, etkili ventilasyon ve defibrilasyon süresini kısaltıp kısaltmadığını ortaya koymaktır.

Yöntem: Randomize çapraz tasarımlı bu çalışmadaki tüm katılımcılar çalışma öncesi toplam 6 saat teorik ve 4 saat uygulama olmak üzere çocuk ileri yaşam desteği ile ilgili eğitim aldılar. Tüm katılımcılar, yüksek gerçekliğe sahip pediyatrik simülasyon mankenin yer aldığı ventriküler vibrilasyona bağlı kardiyopulmoner arrest olgularını içeren iki ayrı senaryoyu tamamladı. Senaryoların birinde katılımcı endotrakeal tüp, diğerinde de LMH kullandı. Katılımcı hangi ileri havayolu aracını kullanacağını simülasyon sırasında öğrendi. Her bir ileri havayolu aracı ile etkili ventilasyona başlama süresi, defibrilasyon için geçen süre gibi çalışmanın sonlanım noktaları belirlendi. Tüm katılımcılara, simülasyon öncesinde ve/veya sonrasında eğitim durumlarını, deneyimlerini ve anksiyetelerini sorgulayan mini anket uygulandı. Daha önceki araştırmaların eşliğinde LMH ve endotrakeal entübasyon ile ventilasyona başlama süresi arasında %50 bir fark olduğu varsayılarak alfa değeri 0.05 ve çalışmanın gücü 0.80 planlandığında, bu çalışmada en az 16 katılımcının yer alması hesaplandı.

Bulgular: Çalışma 17 katılımcı ile yürütüldü, ortalama yaşları 30.2 ± 2.7 yıldı ve 9'u (%52.9) bayandı. Katılımcıların eğitim ve deneyim özellikleri Tablo 1'de yer almaktadır. Endotrakeal tüp kullanılarak etkili ventilasyon süresi 73.88 ± 51.68 saniye iken, LMH ile 38.29 ± 35.21 saniye olarak saptandı (p=0.001). Ayrıca defibrilasyona başlanıncaya kadarki süre endotrakeal tüp ile LMH grupları arasında karşılaştırıldığında aralarında istatistiksel olarak anlamlı fark olduğu görüldü (sırasıyla, 81.47 ± 43.28 saniye; 48.70 ± 35.88 saniye; p=0.04). Tablo 2'de ileri hava yolu araçlarına göre çalışmanın sonlanım noktalarının karşılaştırmaları yer almaktadır.

Sonuç: Simüle pediyatrik arrestlerde, LMH kullanımının, endotrakeal tüp ile karşılaştırıldığında daha hızlı etkili ventilasyonu ve erken defibrilasyonu sağladığı görüldü. Bu nedenle kardiyak nedenlere bağlı hastane içi pediyatrik kardiyopulmoner arrestlerde LMH'nun kullanımı umut vadeden bir yaklaşım olabilir.

Anahtar Kelimeler: endotrakeal tüp, laringeyal maske havayolu, pediatrik arrest, simülasyon

Tablo 1. Katılımcıların eğitim ve deneyim özellikleri

Değişkenler	Sayı (%)
Şu anki eğitim kurumundaki durumu Araştırma Görevlisi 1.yıl Araştırma Görevlisi 2.yıl Araştırma Görevlisi 3.yıl Araştırma Görevlisi 4.yıl Araştırma Görevlisi 5.yıl	- 6 (%35.3) 6 (%35.3) 3 (% 17.6) 2 (% 11.8)
Hekimlik deneyimi 1-2 yıl 3-5 yıl 5-10 yıl >10 yıl	1 (%5.9) 11 (%64.7) 3 (%17.6) 2 (%11.8)
Ayda ortalama bulunduğu canlandırma sayısı 1-2 ay 3-5 ay	16 (%94.1) 1 (%5.9)
ÇİYAD eğitimi Aktif İnaktif Hiç katılmadım	4 (%23.5) 3 (%17.6) 10 (%58.8)
NRP eğitimi Aktif İnaktif Hiç katılmadım	8 (%47.1) 3 (%17.6) 6 (%35.3)
TİLYAD eğitimi Aktif İnaktif Hiç katılmadım	- 2 (%11.8) 15 (%88.2)
İKYD eğitimi Aktif İnaktif Hiç katılmadım	- 1 (%5.9) 16 (%94.1)

ÇİYAD: Çocuk İleri Yaşam Desteği, NRP: Yenidoğan Canlandırma Programı, TİLYAD: Travma İleri Yaşam Desteği, İKYD: İleri Kardiyak Yaşam Desteği

Tablo 2. İleri Hava yolu araçlarına göre sonlanımların karşılaştırılması

Değişkenler	Endotrakeal Entübasyon	Laringeyal Maske Havayolu	p
İleri havayolu aracı ile etkili ilk ventilasyonun sağlanması için süre (s)	73.88 ± 51.68	38.29 ± 35.21	0.001
Defibrilatöre bağlanma süresi (s)	11.41± 3.02	12.64 ± 4.06	0.56
Antiaritmik ilaç uygulama süresi (s)	8.82 ± 36.38	16 ± 54.41	0.46
Ritmi fark etme süresi(s)	27.05 ± 46.28	15.52 ± 8.49	0.56
Kararlı hasta olmadığını tanıma süresi (s)	14.52 ± 9.32	11.82 ± 5.06	0.48
KPR'a başlama süresi (s)	26.11 ± 16.12	20.29 ± 9.35	0.16
Defibrilasyona başlanıncaya kadarki süre (s)	81.47 ± 43.28	48.70 ± 35.88	0.04
Adrenalin uygulama süresi (s)	73.41 ± 51.21	57.70 ± 35.76	0.27
Birden fazla ileri havayolu girişim sayısı	2	-	-
Antiaritmik ilaç talebi	1	3	-
Elektriksel müdahale Senkronize Asenkronize	1 (%5.9) 16 (%94.1)	1 (%5.9) 16 (%94.1)	-
Defibrilasyon dozu yeterli mi? Evet Hayır	14 (%82.4) 3 (%17.6)	12 (%70.6) 5 (%29.4)	-
Uygun defibrilasyon yapıldı mı ? (güvenlik önlemi-uyarılar) Evet Hayır	17 (%100) -	17 (%100) -	-
Senaryolar öncesi anksiyete düzeyi, ortanca, IQR	7 (3-8)	6 (3-8)	0.85
Senaryolar sonrası anksiyete düzeyi, ortanca, IQR	7 (3-9)	6 (3-8)	0.40

KPR: Kardiyopulmoner resüsitasyon, IQR: Interquartile range (çeyreklikler arası). p < 0.05 değerleri istatistiksel olarak anlamlı kabul edilmiştir.

[S-012]

AĞIR BRONŞİYOLİTTE YÜKSEK AKIŞLI NAZAL KANÜL OKSİJEN TEDAVİSİ: 1 LİTRE/KG/DAKİKA AKIŞ HIZIYLA 2 LİTRE/KG/DAKİKA'NIN KARŞILAŞTIRILMASI

Ali Yurtseven, Caner Turan, Eren Erseven, Eylem Ulaş Saz
Ege Üniversitesi Tıp Fakültesi, Çocuk Sağlığı ve Hastalıkları Ana bilim Dalı, İzmir

Giriş-Amaç: Yüksek akışlı nazal kanül oksijen tedavisi (YANKOT) son yıllarda akut bronşiyolit hastalarında yaygın olarak kullanılmasına rağmen, verilmesi gereken optimal akış hızı hala tartışılmaktadır. Akış hızı tercihi çoğu merkezde sınırlı sayıda fizyolojik çalışmaya dayanırken, pratikte en sık kullanılan 1 L/kg/dak akış hızıyla 2L/kg /dak akış hızını karşılaştıran bir klinik çalışma yoktur. Bu çalışmanın amacı ağır bronşiyolit tanısı ile acil servise başvuran olgularda 1L/kg/dak YANKOT akış hızıyla 2L/kg/dak akış hızını karşılaştırmaktır.

Gereç-Yöntem: Çocuk acil servisine 1 Mayıs 2017-31 Ekim 2018 tarihleri arasında başvuran ve ağır bronşiolit tanısı alıp YANKOT tedavisi başlanan hastalar prospektif olarak değerlendirildi. Hastalar YANKOT'u 1 L/kg/dak akış hızıyla 2 L/kg/dak akış hızını alacak şekilde randomize edildi. Hastaların demografik özellikleri, YANKOT'a giriş ve 24 saat sonrasına kadarki klinik özellikleri kaydedildi. YANKOT'a girişten 24 saat sonrasına kadar solunumsal durumdaki klinik kötüleşme tedavi başarısızlığı olarak kabul edilip primer sonuç olarak belirlendi. İkincil sonuç ise, solunum sayısı (SS), kalp tepe atımı (KTA), klinik solunum skoru (KSS)'daki düşme, oksijen saturasyonu (SpO2)'nundaki yükselme ile tedaviden ayırma, entübasyon ve yoğun bakım (YB) yatış oranı olarak kabul edildi.

Bulgular: Toplam 168 hasta çalışmaya dahil edildi (88'i 1L/kg/dak akış hızında 80'i 2L/kg /dak akış hızında tedavi aldı). Tedavi başarısızlığı 1L/kg/dak grubunda % 11,4 (10/88) iken 2L/kg /dak grubunda % 10 (8/80) idi (p: 0,775). Entübasyon ve YB yatış oranlarında iki grup arasında anlamlı bir fark saptanmadı. YANKO tedavisinin 2. saatinde, 1L/kg/dak grubunda KSS'daki (-2.1 ve -1.5; p <0.001), SS'daki (-15.2 ve -11, 8; p <0.001) ve KTA'daki (-24.8 ve -21.2; p <0.001)'daki düşme ile tedaviden ayırma oranı (% 53.4 ve % 35; p: 0.017) ve Sp02 (4.8 ve 3.6; p <0.001)'deki yükselme miktarı anlamlı şekilde daha fazlaydı.

Çıkarımlar: Ağır akut bronşiolit hastalarında 1L/kg/dak akış hızıyla verilen YANKOT tedavisi en az 2L/kg/dak kadar tedavi başarısı sağlarken, daha erken klinik yanıt alınmasına neden olmaktadır.

Anahtar Kelimeler: acil servis, akut bronşiyolit, akış hızı, yüksek akışlı nazal kanül oksijen tedavisi

[S-013]

ACİL KANAMA DURDURUCU BACAK TURNİKE UYGULAMALARININ DÜŞÜNDÜRDÜKLERİ: ALT EKSTREMİTE İSKEMİ REPERFÜZYONU SONRASI KARACİĞERDE MEYDANA GELEN HASAR NE KADAR ÖNEMLİDİR?

Gamze Gokalp[1], Bortecin Eygi[2], Muge Kiray[3], Burcu Acikgoz[4], Emel Berksoy[1], Yuksel Bicilioglu[5], Neslihan Zengin[6], Sahin Iscan[7], Orhan Gokalp[7], Ali Gurbuz[7]

[1]İzmir Katip Celebi University Tepecik Education and Research Hospital, Department of Pediatric Emergency, Konak, Izmir, Turkey

[2]İzmir Katip Celebi University, Ataturk Education and Research Hospital, Department of Cardiovascular Surgery, Karabaglar, Izmir, Turkey

[3]Dokuz Eylul University, Medical Faculty, Department of Physiology, Division of Behavioral Physiology, Balcova, Izmir, Turkey

[4]Dokuz Eylul University, Medical Faculty, Department of Physiology, Balcova, Izmir, Turkey

[5]Sanliurfa Education and Research Hospital, Department of Pediatric Emergency, Konak, Izmir, Turkey

[6]. Celal Bayar University, Medical Faculty, Department of Pediatric Intensive Care Unit, Manisa, Turkey

[7]KatipCelebi University Medical Faculty, Department of Cardiovascular Surgery, Karabaglar, Izmir, Turkey

Amaç: Alt ekstremite iskemisi özellikle travma hastalarında sıklıkla meydana gelen patolojik bir durumdur. Bu hastalarda iskemi sonrası reperfüzyona bağlı olarak hem ilgili alt ekstremitede hem de uzak organlarda reperfüzyon hasarı meydana gelebilmektedir. Bu çalışmada alt ekstremite iskemi reperfüzyonunun karaciğer üzerinde ne kadar etkili olduğu incelenmiştir. Çalışmanın amacı; alt ekstremite iskemi reperfüzyonunun karaciğer üzerindeki etkisi ile karaciğerde spesifik olarak meydana getirilen iskemi reperfüzyonun karaciğer üzerindeki etkisini karşılaştırmaktır.

Metod: Çalışmada 30 adet SpragueDawley tipi erkek sıçanlar randomize olarak üç gruba ayrıldı; Sham (Grup 1), Alt ekstremite iskemi reperfüzyon grubu (Grup 2), Karaciğer iskemi reperfüzyon grubu (Grup 3). Grup 2'de sol alt ekstremitede, Grup 3'te karaciğerde 1 saat iskemi ve sonrasında 24 saat reperfüzyon meydana getirildi. Reperfüzyon sonrası karaciğer dokuları çıkartıldı ve gruplar biyokimyasal ve histolojik olarak değerlendirildi.

Bulgular: Karaciğer malondialdehit (MDA) seviyeleri Grup 2 ve Grup 3'te Sham grubuna göre anlamlı olarak yüksek bulundu ($p<0.001$). Ayrıca Grup 2'de MDA seviyeleri Grup 3'e göre anlamlı olarak yüksek bulundu ($p:0.019$). Karaciğer Glutatyon (GSH) seviyeleri Grup 2 ve Grup 3'te Sham grubuna göre anlamlı olarak düşük bulundu ($p<0.001$). Bununla birlikte Grup 2'de GSH seviyeleri Grup 3'e göre anlamlı olarak yüksek bulundu ($p:0.005$). Histolojik değerlendirmede; karaciğer hasar skoru Grup 3'te Grup 2'ye göre daha yüksek olmakla birlikte ($p:0.015$), TUNEL (+) hücre sayısında iki grup arasında anlamlı fark bulunmamıştır ($p>0.05$).

Sonuç: Alt ekstremite iskemi reperfüzyonu sonrası karaciğerde meydana gelen reperfüzyon hasarı, spesifik olarak karaciğerde meydana getirilen iskemi reperfüzyon hasarı kadar önemlidir. Özellikle alt ekstremite vaskuler travması sonrası kanama durdurucu turnike işlemlerinde yada vaskuler travma

nedeniyle yapılan reperfüzyon ameliyatlarında bu durumun göz önünde bulundurulması gerekmektedir.

Anahtar Kelimeler: çocuk acil servis, turnike uygulaması, iskemi-reperfüzyon hasarı

[S-014]

PNÖMONİ TANILI ÇOCUKLARDA DİYAFRAM ULTRASONOGRAFİSİNİN KLİNİK AĞIRLIK VE PROGNOZU ÖNGÖRMEDEKİ YERİ

Nihan Şık, Hale Çitlenbik, Ali Öztürk, Durgül Yılmaz, Murat Duman
Dokuz Eylül Üniversitesi Tıp Fakültesi, Çocuk Sağlığı ve Hastalıkları Anabilim Dalı, Çocuk Acil Bilim Dalı, İzmir

Amaç: Son yıllarda akciğer patolojilerinde diyafram fonksiyonlarındaki düzelmenin USG ile ölçümüne dayalı sayısal verilerle weaning başarısı ilişkisini araştıran çalışmalar yapılmaktadır. Bu parametrelerin pnömoni tanılı çocuklarda nasıl seyrettiği ve klinik ağırlık/prognoz üzerindeki etkileri ile ilgili yapılmış herhangi bir çalışma yoktur. Bu çalışmada pnömoni tanılı hastalarda diyafram USG ile sayısal ölçümlerin klinik ağırlık ve prognozla ilişkisinin belirlenmesi amaçlanmıştır.

Yöntem: Çalışmaya, çocuk acil serviste, Aralık 2018- Mayıs 2019 tarihleri arasında, 1 ay-18 yaş arası, toraks USG ile pnömoni tanısı alan 96 hasta dahil edildi. Hastaların demografik özellikleri, vital parametreleri, fizik muayene bulguları kaydedildi ve Pediatric Respiratory Severity Score (PRESS) kullanılarak klinik ağırlık belirlendi. Hasta supin pozisyonda ve sakin şekilde yatarken lineer probla 9-10. interkostal aralık, midklavikuler/ön aksiller hat hizasından M-modda inspiratuar slope (IS) (diyafram kontraksiyon hızı), ekspiratuar slope (ES), excursion (EXC) (amplitüd), end-inspiratuar kalınlık (EIK), end-ekspiratuar kalınlık (EEK) ölçüldü ve thickening fraction (TF) hesaplandı [TF:(EIK-EEK)/EEK] (Resim-1,2)

Bulgular: Çalışmaya alınan 96 hastanın 48'i (%50,0) kız, 48'i (%50,0) erkek olup yaş ortancası 30 (ÇAA 10-60) ay idi. Klinik ağırlık arttıkça diyafram USG'de IS ($p<0.001$, r:0.541) ve ES ($p<0.001$, r:0.429) değerleri ile pozitif korelasyon, TF (p:0.002, r:-0.318) ile negatif korelasyon saptandı. IS ve ES değerleri ile oksijen saturasyonu arasında negatif korelasyon, solunum sayısı ve toplam yatış süresi süresi arasında ise pozitif korelasyon bulundu ($p<0.01$). TF ile solunum sayısı ($p<0.05$, r:-0.236) ve acil serviste kalış süresi ($p<0.05$, r:-0.256) negatif korelasyon göstermekte idi. PRESS evre 4 ve üzeri için ROC analizi yapıldığında, IS değeri için EAA değeri 0.805, sınır değer 0.277 alındığında duyarlılık %87.5, özgüllük %51.9; ES değeri için ise EAA değeri 0.761, sınır değer 0.248 alındığında duyarlılık %87.5, özgüllük %58.2 saptandı.

Sonuç: Diyafram USG'de IS, ES ve TF değerlerinin klinik ağırlıkla korele olduğu saptanmıştır. Pnömoninin ağırlığı arttıkça diyafram kasılabilirliğinin azaldığı gösterilmiştir. Toraks USG yapılırken diyafram fonksiyonlarının sayısal ölçümlere dayalı değerlendirilmesi, hastalığın ağırlığını öngörmede objektif bir veri sağlayabilir.

Anahtar Kelimeler: Acil, çocuk, diyafram, pnömoni, ultrasonografi

Resim-1

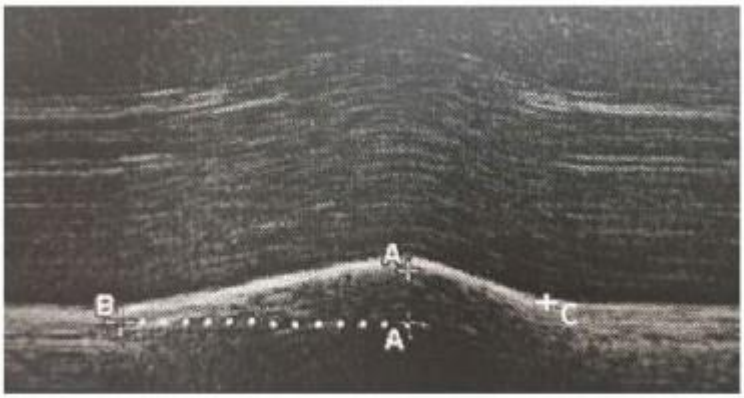

- B-A: İnspiratuar slope
- A-C: Ekspiratuar slope
- A-A': Excursion

Diyafram USG, M-mod ölçümler

Resim-2

- B-B: End-ekspiratuar kalınlık
- A-A: End-inspiratuar kalınlık

Diyafram USG, M-mod ölçümler

[S-015]

ÜLKEMİZDE ÇOCUK ACİL SERVİSLERİNİN FONKSİYONEL MİMARİ VE İŞLEYİŞ AÇISINDAN DURUMU

Gülser Esen Besli[1], Sinem Oral Cebeci[2]

[1]Medeniyet Üniversitesi Göztepe Eğitim Araştırma Hastanesi, Çocuk Sağlığı ve Hastalıkları Çocuk Acil Birimi, İstanbul

[2]Bakırköy Dr Sadi Konuk Eğitim Araştırma Hastanesi, Çocuk Sağlığı ve Hastalıkları Çocuk Acil Birimi, İstanbul

Giriş: Bu çalışmanın amacı; ülkemizde çocuk acil servislerinin fiziksel yapılanması, işleyişi ve insan gücü konusunda bulunduğumuz güncel durumu belirlemektir.

Yöntemler: Beş bölümden oluşan anket çalışması; SurveyMonkey online anket portali kullanılarak, Türkiye'nin farklı bölgelerinden eğitim araştırma hastanesi, üniversite hastanesi ve devlet hastanesi çocuk acil servisi sorumlu hekimleri üzerinden elektronik ortamda gerçekleştirildi. Katılımcılara genel sorular, çalışmakta oldukları acil servisin dış ve iç mimari tasarımı, triyaj uygulamaları, insan gücü konularında 42 soru yöneltildi.

Bulgular: Çalışmamıza ülkemizin farklı illerinden toplam 45 hekim katıldı. Katılımcıların %31'i üniversitede, %48,8'i eğitim araştırma hastanelerinde, %17,7'si devlet hastanelerinde çalışıyordu. Anketi dolduran hekimlerin %50'si çocuk acil yan dal uzmanı, %40'ı çocuk sağlığı ve hastalıkları uzmanı idi. Çocuk acil kliniklerinin %68'i 3. düzey tescile sahipti. Yıllık 100.000'den fazla hasta karşılayan hastane oranı %57 idi. Çocuk acil servislerinin dış mimari yapılanması değerlendirildiğinde; girişin yol ile aynı seviyede olması, tabelalar aracılığı ile yönlendirmenin mevcudiyeti, otopark imkanının olması, ambulans girişinin uygunluğu açısından uluslararası ölçeklere oldukça uygun durumda olduğu görüldü. İç mimari yapılanmadaki eksiklikler çok daha belirgindi. Bekleme ve triyaj alanı, canlandırma odası, gözlem yataklarının konumlandırılması, destek birimleri ve personelin kullanıldığı alanlarda uygunsuzluk ya da yetersizlikler olduğu belirlendi. Gözlem alanında, sadece perde ile ayrılan yatakların bulunduğu çocuk acil kliniklerinin oranı %88 idi. Kliniklerin %60'ında 24 saat aktif olarak triyaj uygulaması mevcuttu. Triyaj uygulayanların %77'si hemşirelerden oluşmaktaydı ve bunların %62'si triyaj eğitimi almıştı. Katılan merkezlerden 21 tanesinde çocuk acil yan dal uzmanı görev yapmakta, bu merkezlerin 11 tanesinde çocuk acil yan dal eğitimi verilmekteydi. Katılımcı merkezler arasında gündüz ya da gece vardiyasında çocuk uzmanı ya da çocuk acil yan dal uzmanının görev yapmadığı merkez yoktu.

Sonuç: Ülkemizde çocuk acil servislerimizde özellikle iç mimari yapılanmada yetersizlikler mevcuttur. Çocuk acil servislerinde verilen hizmet kalitesini doğrudan etkileyen fonksiyonel mimari ve işleyiş konusunda tecrübeli mimarlar ve yetkili kurumların işbirliği ile yeni yapılanma çalışmaları yapılmalıdır.

Anahtar Kelimeler: Türkiye, çocuk acil, mimari yapılanma, işleyiş

[S-016]

DİYAFRAM ULTRASONOGRAFİSİ AKUT BRONŞİOLİTTE KLİNİK AĞIRLIK VE PROGNOZU ÖNGÖREBİLİR Mİ?

Nihan Şık, Hale Çitlenbik, Ali Öztürk, Durgül Yılmaz, Murat Duman
Dokuz Eylül Üniversitesi Tıp Fakültesi, Çocuk Sağlığı ve Hastalıkları Anabilim Dalı, Çocuk Acil Bilim Dalı, İzmir

Amaç: Akut bronşiolit ağırlığını belirlemede kullanılan ultrasonografik (USG) skorlama sistemi subjektif verilere dayanmaktadır. Son yıllarda yoğun bakım hastalarında diyafram fonksiyonlarındaki düzelmenin USG ile ölçümüne dayalı sayısal verilerle weaning başarısı ilişkisini araştıran çalışmalar yapılmaktadır. Bu çalışmada akut bronşiolitte USG ile diyafram fonksiyonlarının ölçümüne dayalı sayısal verilerle klinik ağırlık ve prognoz arasındaki ilişkinin değerlendirilmesi amaçlanmıştır.

Yöntem: Çalışmaya, çocuk acil serviste, Aralık 2018-Mayıs 2019 tarihleri arasında, 1-24 ay arası akut bronşiolit tanılı 104 hasta dahil edildi. Hastaların demografik özellikleri, vital parametreleri, fizik muayene bulguları ve Modified Respiratory Distress Assessment Instrument (mRDAI) skorları kaydedildi. Hasta supin pozisyonda ve sakin şekilde yatarken lineer probla sağ 9-10. interkostal aralık, midklavikuler/ön aksiller hat hizasından M-modda inspiratuar slope (IS) (diyafram kontraksiyon hızı), ekspiratuar slope (ES), excursion (EXC) (amplitüd), end-inspiratuar kalınlık (EIK), end-ekspiratuar kalınlık (EEK) ölçüldü ve thickening fraction (TF) hesaplandı [TF:(EIK-EEK)/EEK] (Resim-1,2). Toraks USG ile bronşiolit ağırlık skoru kaydedildi.

Bulgular: Çalışmaya alınan 104 hastanın 35'i (%33,7) kız, 69'u (%66,3) erkek olup yaş ortancası 6.5 (ÇAA 4-10) ay idi. Solunum sayısı ($p<0.001$, r:0.637) ve oksijen saturasyonu ($p<0.05$, r:-0.195) ile IS değerleri arasında korelasyon saptandı. Hastaların mRDAI skoru arttıkça IS ($p<0.001$, r:0.745), ES ($p<0.001$, r:0.433) ve EXC ($p<0.05$, r:0.195) değerlerinde yükselme görüldü. Bronşiolit USG skoru ile IS ($p<0.001$, r:0.562) ve ES ($p<0.001$, r:0.244) değerleri arasında pozitif korelasyon saptandı. Altı hastada (%5.7) yüksek akış nasal kanül (YANK) oksijen tedavisi ihtiyacı gelişmiş olup bu grupta IS (p:0.028) ölçümleri yüksekti. Acil serviste (p:0.002, r:0.316) ve hastanede ($p<0.001$, r:0.492) toplam kalış sürelerinin IS değeri ile ilişkili olduğu saptandı.

Sonuç: Akut bronşiolitli hastalarda diyafram USG ölçümlerinden özellikle IS değerinin klinik ağırlık, bronşiolit USG skoru, YANK oksijen tedavi ihtiyacı ve hastanede kalış süresi ile korele olduğu saptanmıştır. Toraks USG ile birlikte diyafram fonksiyonunun da sayısal ölçümlerle değerlendirilmesi klinik ağırlık ve prognozu öngörmede objektif bir veri sağlayabilir ancak bunun için daha geniş kapsamlı çalışmalara ihtiyaç vardır.

Anahtar Kelimeler: Acil, akut bronşiolit, diyafram, ultrasonografi

Resim-1

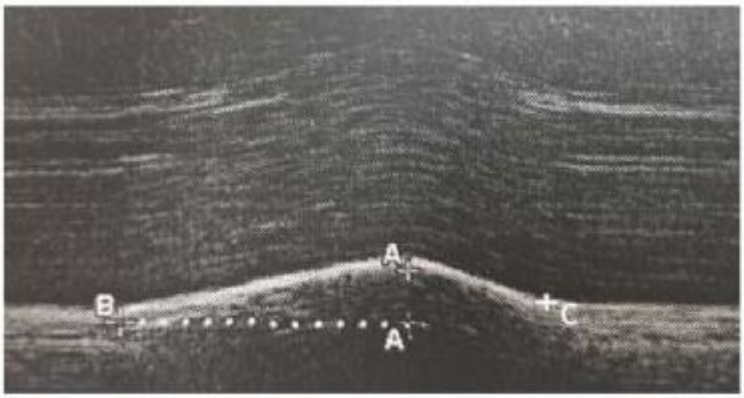

- B-A: İnspiratuar slope
- A-C: Ekspiratuar slope
- A-A': Excursion

Diyafram USG, M-mod ölçümler

Resim-2

- B-B: End-ekspiratuar kalınlık
- A-A: End-inspiratuar kalınlık

Diyafram USG, M-mod ölçümler

[S-017]

AKRAN EĞİTİM MODELİ İLE LİSE ÖĞRENCİLERİNE TEMEL YAŞAM DESTEĞİ ÖĞRETİLMESİ

Ahmet Ziya Birbilen[1], Zeynep Bayrakcı[3], Selman Kesici[1], Damla Hanalioğlu[2], Zeynelabidin Öztürk[2], Özlem Tekşam[1], Benan Bayrakcı[2]

[1]Hacettepe Üniversitesi Tıp Fakültesi, Pediatri Ana Bilim Dalı, Çocuk Acil Bilim Dalı, Ankara
[2]Hacettepe Üniversitesi Tıp Fakültesi, Pediatri Ana Bilim Dalı, Çocuk Yoğun Bakım Bilim Dalı, Ankara
[3]Bahcesehir Koleji, Ankara

Amaç: Hastane dışı kalp durması (HDKD) vakalarında kardiyopulmoner resüsitasyon (KPR) erken başlamadığı takdirde mortalitenin oldukça yüksektir. Erken KPR sonrası morbidite ve mortalite azalttığı gösterilmiştir. Bu bilgilere rağmen, çoğu ülkede erken KPR oranı düşüktür. TYD eğitimlerini çoğunlukla sağlık çalışanları vermektedir ve sağlık personellerinin sayısı TYD eğitimini tüm halk kesimlerine ulaştırmak için yeterli değildir. Bu nedenle çalışmamızda, lise öğrencilerinde akran eğitimi yönteminin TYD öğretme ve uygulamadaki etkinliğini test etmeyi amaçladık.

Metod: Çalışmamıza dokuzuncu sınıf lise öğrencileri dahil edildi. Öğrenciler A ve B Grubuna ayrıldı. Tüm öğrencilerin TYD farkındalık ve bilgilerini ölçmek için eğitim öncesi ve sonrası test uygulandı. Önce çocuk acil ve yoğun bakım doktorları A grubundan sekiz öğrenciye TYD eğitimi verildi. Ardından bu öğrenciler B grubundaki sekiz öğrenciyi aynı yöntemle eğitti. Sonra A ve B grubundan TYD eğitimi alan 16 eğitmen öğrenci kendi arkadaşlarına eğitim verdi.Her eğitim doktor denetiminde yapıldı. Eğitimlere müdahale edilmedi (yalnış bilgi vermesi veya bilemedikleri soru sorulması hariç).

Sonuçlar: Çalışmaya 153 öğrenci alındı. A grubunda 76, B grubunda 72 öğrenci vardı. Eğitim öncesi ve sonrası bilgi testlerinde 13 sorunun sekizinde istatistiksel olarak anlamlı bir düzelme vardı ($p<0.05$). Cevaplar gruplarda benzerdi ve iki grup arasında test sonrası iyileşme açısından bir fark yoktu. Öğrencilere TYD uygulama yeterliği için 16 aşamalı değerlendirme yapıldı. A grubundaki öğrenciler %90.2, B grubu ise %93.4 başarılı oldular. A grubunda en başarılı basamaklar solunum kontrolü ve 30:2 göğüs kompresyonunun yapılması, B Grubunda en başarılı basamak çevre güvenliği sağlamaktı. Her iki grupta da en çok unutulan basamak acil çağrı merkezini aramaktı.

Sonuç: Çalışmamız lise öğrencilerinin TYD eğitimini akran eğitimi yöntemi ile öğrenebileceğini test eden ilk çalışmadır ve bu şekilde lise öğrencilerinin birbirlerine TYD eğitimi verebilecekleri tespit edildi. Bu eğitim modelinin uygulanması ile TYD eğitimi halka çok daha hızlı bir şekilde ulaşabilir.

Anahtar Kelimeler: Temel yaşam desteği, akran eğitimi, lise öğrencileri

[S-018]

SEPSİS VE SEPTİK ŞOKTAKİ ÇOCUKLARDA PSOFA SKORU VE BİYOBELİRTEÇLERİN (CRP, PCT VE LAKTAT) TANI VE PROGNOZ ÜZERİNE ETKİSİ; PROSPEKTİF PİLOT ÇALIŞMA

Caner Turan[1], Ali Yurtseven[1], Pınar Yazıcı Özkaya[2], Benay Turan[3], Eren Erseven[1], Eylem Ulaş Saz[1]
[1]Ege Üniversitesi Tıp Fakültesi, Çocuk Sağlığı ve Hastalıkları Anabilim Dalı, Çocuk Acil Bilim Dalı
[2]Ege Üniversitesi Tıp Fakültesi, Çocuk Sağlığı ve Hastalıkları Anabilim Dalı, Çocuk Yoğun Bakım Bilim Dalı
[3]Ege Üniversitesi Tıp Fakültesi, Çocuk Sağlığı ve Hastalıkları Anabilim Dalı

Giriş : Modern antibiyotik ve resüsitasyon tedavilerine rağmen, sepsis ve septik şok çocuklardaki morbidite ve mortalitenin ana nedenlerinden biridir. Çalışmada ilk amacımız, erken tanı ve prognozda C-Reaktif Protein (CRP), Prokalsitonin (PCT) ve laktat rolünü araştırmaktı. Ayrıca, Pediatrik Organ Yetmezliği Değerlendirmesinin (pSOFA) septik şokta mortalite ve yoğun bakım ünitesine yatışını öngörmedeki etkisi araştırıldı.

Materyal-metod : Eylül 2017-Haziran 2018 arasında ÇAS'te sepsis kriterlerini karşılayan çocuklar prospektif olarak çalışmaya alındı. Hastalar sepsis-ağır-sepsis-septik şok olarak 3 gruba ayrıldı. ÇAS'teki ilk müdahale, izlem ve stabilizasyondan sonra hospitalize edildi; 0-1-2-4-7.günlerde kan örnekleri alındı. Kontrol grubu aynı dönemde hastaneye başvuran 100-sağlıklı-çocuktan oluşturuldu. Demografik özellikler, klinik bulgular-tanılar, komorbidite, enfeksiyon kaynağı, laboratuvar sonuçları ve tedaviler kaydedildi. Başvurunun ilk saatinde pSOFA skoru, ÇAS'de kalış ve hospitalizasyon süreleri ile 7-30.gün prognozları değerlendirildi.

Bulgular : Toplam 71 hasta; sepsis (n=14), ağır sepsis (n=21) ve septik şok (n=36)-çalışmaya alındı. Median yaş 12.1ay;K/E:35/36 saptandı. En sık saptanan klinik bulgular; toksik görünüm(%87.3), alacalı deri(%88.7) ve uzamış kapiller-dolum-zamanı(%53.5) idi. Bilinç bozukluğu, hasta grubunun %52.1'ine eşlik ederken; ağır sepsis (13/21) ve septik şok (21/36) grubunda daha fazlaydı($p<0.05$). Enfeksiyon odağı, pnömoni(24), bakteriyemi(20), gastrointestinal enfeksiyon(12), katater enfeksiyonu(7), menenjit(6) ve diğer(2) idi. Genel mortalite oranı %15.4 (11/71) olup 3 hasta ilk-24-saatte, 2 hasta 1-2.günde, 2 hasta 2-4.gün, 2 hasta 4-7.gün ve son 2 hasta 7-28.günde öldü. Kronik hastalığı olanlarda kronik hastalığı olmayanlara göre mortalite anlamlı derecede daha yüksekti (11/45-0/26,sırasıyla)($p<0.001$). Ayrıca, kemik iliği nakli yapılanlarda 1 hasta ölürken (1/8), solid organ nakli olanlarda ölüm olmadı (0/6). Median pSOFA skoru,sırasıyla, sepsis, ağır sepsis ve septik şok gruplarında 0.5 (IQR 0-4), 5 (IQR 3.5-6.5) ve 7 (IQR 4-8) şeklindeydi. Başvuru sırasındaki pSOFA>7 olmasının mortalite üzerine sensitivite-spesifitesi %63.6-%81.7 iken; pSOFA>=5 olması durumunda mortalite oranı anlamlı derecede artmıştı($p<0.05$). İlk-24-saatte ölen hastalardaki median PCT-CRP-laktat düzeyleri 3.1ng/ml-2.3mg/dL-5.0 iken; yaşayanlarda 8.5ng/ml-7.95mg/dL-2.4 şeklindeydi ($p<0.05$).

Tartışma ve Sonuç: Ağır-sepsis ve septik-şok ile ÇAS'e başvuran çocuklarda laktat yüksekliği ve pSOFA>=5 olmasının mortalite riski artmaktadır.

Anahtar Kelimeler: sepsis, septik şok, pSOFA, CRP, PCT

[S-019]

ÇOCUK ACİL SERVİSİNDE ULTRASONOGRAFİ EŞLİĞİNDE PERİFERİK DAMAR YOLU AÇMA DENEYİMİMİZ

Esra Türe, Fatih Akın, Abdullah Yazar
Necmettin Erbakan Üniversitesi Meram Tıp Fakültesi, Çocuk Sağlığı ve Hastalıkları Anabilim Dalı, Çocuk Acil Bilim Dalı, Konya

Giriş: Periferik intravenöz (IV) kateterizasyon, pediatrik acil servislerde en sık uygulanan prosedürlerden biridir. Rutin olarak uygulanması periferik IV erişimin tüm hastalarda kolayca elde edilebildiği anlamına gelmez. Biz bu çalışmada zor IV erişimi olan çocuklarda, geleneksel yöntem ile ultrasonografi eşliğinde erişimin başarı oranlarını ve ailelerin yöntemlerle ilgili memnuniyet düzeylerini karşılaştırmayı amaçladık.

Gereç-Yöntem: Çalışmamıza çocuk acil kliniğine Haziran - Ağustos 2019 tarihleri arasında başvuranlardan, üç yaşından küçük, zor IV erişimi olanlar dahil edildi. Çalışma ekibi iki hemşire ve bir çocuk acil yandal asistanından oluşturuldu. Hemşirelerden biri zor IV erişimi olan hastaların tespitinde, diğeri geleneksel yöntem ile IV erişim sağlanmasında, yandal asistanı ise ultrasonografik IV erişim sağlanmasında görevlendirildi. Zor IV erişimi olan hastaların tespitinde zor IV erişim skoru (DIVA skoru) kullanıldı. DIVA skorunun üç ve üzerinde olması zor IV erişim olarak kabul edildi. Ebeveynlerden IV erişim sürecinden memnuniyetlerini 1 (en kötü) ile 10 (en iyi) puan arasında bildirmeleri istendi.

Bulgular: Çalışmamıza 77 hasta dahil edildi. Bunların 40'ına (%51.9) geleneksel yöntem ile, 37'sine (%48.1) ultrasonografi eşliğinde IV erişim sağlandı. İlk IV erişim denemesi tüm hastaların 54'ünde (%70.1) başarılı oldu. Geleneksel yöntem grubunda 22 (%55), ultrasonografi grubunda ise 32 (%86.5) hastada ilk denemede başarı elde edildi. Gruplar ilk deneme başarısı açısından karşılaştırıldığında ultrasonografi grubunun başarı oranının istatistiksel anlamlı olarak daha yüksek olduğu tespit edildi (p: 0.003). >=3 denemede ancak başarı sağlanabilen 9 hastanın 7'sinin (%77.8) istatistiksel anlamlı olarak geleneksel yöntem grubunda olduğu tespit edildi (p: 0.011). Her iki grubun memnuniyet puan ortalamaları karşılaştırıldığında ultrasonografi grubunun istatistiksel anlamlı olark daha yüksek olduğu görüldü (p: 0.001).

Tartışma: Çalışmamızda ultrasonografi eşliğinde IV erişimin, ilk girişim başarı oranlarını iyileştirdiği, toplam girişim sayısını azalttığı tespit edildi. Ayrıca ebeveyn memnuniyetini de anlamlı derecede artırdığı görüldü. Ultrasonografi eşliğinde IV girişim, özellikle zor IV erişimi olan çocukların yönetimine ciddi katkı sağlayacak, hasta anksiyetesini azaltacak ve ebeveyn memnuniyetini de önemli derecede artıracaktır.

Anahtar Kelimeler: zor intravenöz erişim, periferik damar yolu, ultrasonografi, çocuk acil

İntravenöz Erişim Yöntemlerinin Karşılaştırılması

	Geleneksel Yöntem	Ultrasonografi Eşliğinde	p
N, (%)	40 (%51.9)	37 (%48.1)	
Yaş Ortalaması (ay)	16.65±7.89	17.18±8.79	p> 0.05
DIVA skoru ortalaması	4.62±1.10	4.75±1.11	p> 0.05
İlk intravenöz erişim başarısı	22 (%55)	32 (%86.5)	0.003
>=3 denemede başarı	7 (%17.5)	2 (%5.4)	0.011
Ebeveyn memnuniyet skoru ortalaması	7.52±2.71	9.35±1.71	0.001

DIVA: Zor intravenöz erişim skoru

[S-020]

AKUT BRONŞİOLİT HASTALARINDAKİ SOLUNUM ZORLUĞU DERECESİNİN, KALP ÜZERİNDE OLUŞTURABİLECEĞİ YÜKÜN NT-PROBNP SEVİYESİ İLE DEĞERLENDİRİLMESİ

Ece Bayraktar Gazelci[1], Sibel Tiryaki[2]
[1]Muğla Sıtkı Koçman Üniversitesi Tıp Fakültesi, Çocuk Sağlığı ve Hastalıkları Ana Bilim Dalı, Muğla
[2]Muğla Sıtkı Koçman Üniversitesi Tıp Fakültesi, Çocuk Sağlığı ve Hastalıkları Ana Bilim Dalı, Çocuk Kardiyolojisi Bilim Dalı, Muğla

Giriş: Edinilmiş veya konjenital kalp hastalıkları nedeniyle oluşabilen kalp yetmezliğinde başlıca bulgular, solunum yolları hastalıklarında olduğu gibi; takipne, taşikardi ve halsizliktir. Sadece öykü ve fizik muayene ile ayırıcı tanıyı yapmak oldukça güçtür. Zorlu solunumu olan hastalarda hem hastalığın yarattığı stres hem de kullanılan tedavilerin (salbutamol) taşikardi yapmacı etkisi mevcuttur. Brain Natriüretik Peptit (BNP) ventrikül duvar geriliminin artması ile kardiyak miyositler ve kardiyak fibroblastlardan salgılanmaktadır. Kalp yetmezliği tanı ve takibinde kullanıldığı gibi, sistemik hastalıkların kalp üzerindeki etkilerinin belirlenmesi için de kullanılabilen bir belirteçtir. Solunum zorluğunda hipoksi ve hipoksiye sekonder gelişen pulmoner vazokonstrüksiyon, pulmoner hipertansiyon ve sağ ventriküler yüklenme nedeniyle BNP ve NT-ProBNP değerlerinin yükseldiği

bildirilmiştir. Çalışmamızda, literatürde oldukça nadir bildirilmiş olan "solunum zorluğu derecesinin'' kalp üzerindeki yüke etkisi araştırılmıştır.

Materyal-Metod: Pediatrik acil servise ve pediatri polikliniklerine solunum zorluğu ile başvuran ve akut bronşiolit tanısı alan 1 ile 36 ay arasındaki 112 hasta Türk Toraks Derneği* kılavuzlarına göre solunum zorluğu şiddetine göre gruplandırıldı. Hasta grupları tedavi öncesi ve sonrası vital bulguları ve NT-ProBNP değerleri açısından kontrol grubu (n:39) ile karşılaştırıldı. Ayrıca hastalar, tedavide kullanılan ajanlara ve veriliş sıklıklarına göre de vital bulgu ve NT-ProBNP açısından da karşılaştırıldı.

Bulgular: Bronşiolit tanılı hastalarda genel olarak kalp tepe atımı ve NT-ProBNP değeri kontrol grubundan yüksekti ($p<0.001$). Ayrıca, hastaların solunum zorluğu derecesi yükseldikçe kalp tepe atımı, solunum sayısı ve serum NTProBNP değerleri yükselmekte idi ($p<0.001$). Hastalarda klinik düzelme sağlandıktan sonra kalp tepe atımı, solunum sayıları başlangıca göre azalsa da ($p<0.001$) kontrol grubuna kıyasla halen yüksekti ($p<0.001$). Klinik iyileşme ile NT-ProBNP değerlerinin istatistiksel olarak anlamlı düzeyde gerilemediği ($p=0.569$) ve salbutamol verilme frekansından etkilenmediği tespit edildi (orta grupta $p=0.546$, ağır grupta $p=0.580$).

Sonuç: Akut bronşiolitli hastalarda, hastalığın başlangıcındaki klinik durumun ağırlığı, kalp üzerinde oluşacak yüklenmeyi etkileyen önemli bir faktördür. Verilen salbutamol tedavisinin taşikardi yapıcı etkisi olmakta ancak kalp üzerindeki yüklenmede etkisi bulunmamaktadır.

Anahtar Kelimeler: Akut Bronşiolit, Kardiyak Yüklenme, NT-ProBNP, Salbutamol

Solunum zorluğu gruplarının NT-ProBNP değerleri karşılaştırması

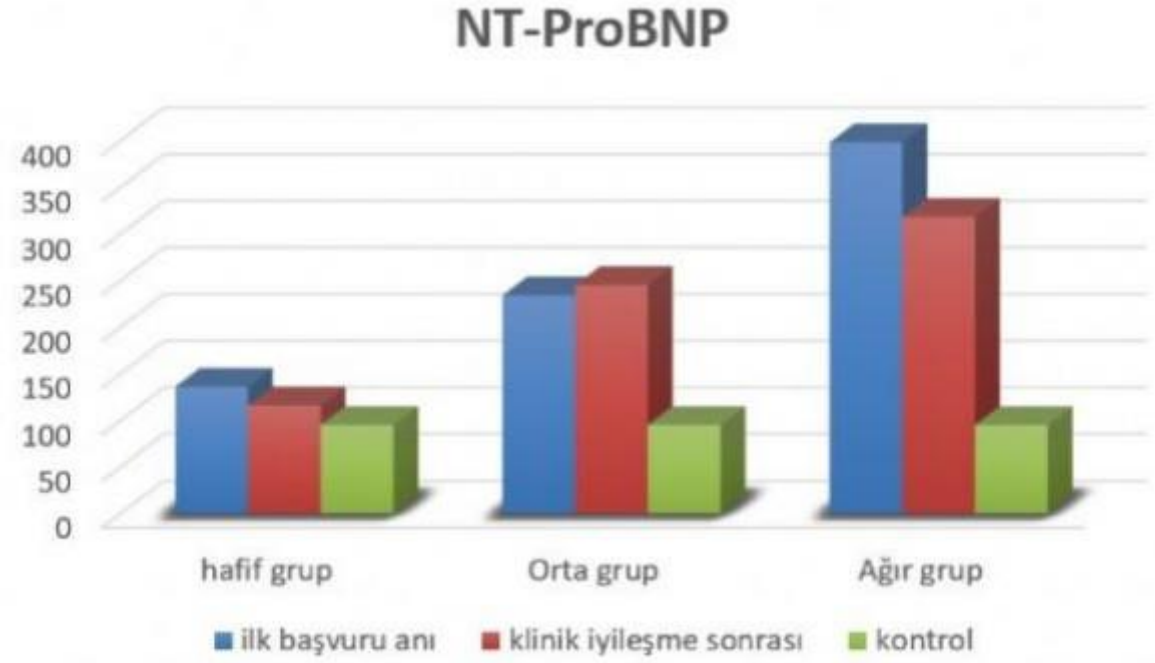

Solunum zorluğu derecesi yükseldikçe serum NT-ProBNP değerleri yükselmekteydi ($p<0.001$). Hafif grupla kontrol grubunun değerleri birbirine benzerken, orta ve ağır grubun değerleri kontrol grubuna

göre anlamlı düzeyde daha yüksekti. Klinik iyileşme ile NT-ProBNP değerlerinin istatistiksel olarak anlamlı düzeyde gerilemediği bulundu (Hafif grupta p=0.883, orta grupta p=0.363, ağır grupta p=0.098).

[S-021]

ÇOCUKLARDA KLORHEKSİDİNLİ ORAL MUKOZA BAKIMININ VENTİLATÖR İLE İLİŞKİLİ PNÖMONİYİ ÖNLEMEDE ETKİNLİĞİ, RANDOMİZE KONTROLLÜ ÇALIŞMA

Meryem Nihal Yersel, Muhterem Duyu
İstanbul Medeniyet Üniversitesi, Göztepe Eğitim ve Araştırma Hastanesi, Çocuk Sağlığı ve Hastalıkları, Çocuk Yoğun Bakım Ünitesi, İstanbul

Giriş: VİP çocuk yoğun bakım ünitelerinde (ÇYB) ikinci sırada görülen hastane enfeksiyonudur. Hastalıkları önleme ve kontrol merkezi (CDC) rehberine göre antiseptik solüsyonlarla ağız bakımı önerilmekle birlikte, pediatrik yaş grubunda VİP'i önlediğine ilişkin çalışmalar ve ağız bakımının metodu ile ilgili standardizasyonlar yetersizdir. Literatürde klorheksidin kullanımının VİP insidansı üzerinde etkisi ile ilgili farklı sonuçlar bulunmakla bilirlikte, çocuk yaş grubunda kısıtlı sayıda çalışma bulunmaktadır. Çalışmamızda, ventilatörde izlenen 1 ay-18 yaş arası çocuk hastalarda, ağız bakımnıbnda klorheksidin kullanımının VİP insidansı üzerindeki etkisi araştırılmıştır.

Gereç-Yöntem: Prospektif, randomize plasebo kontrollü bir çalışmadır. 'Oral mukoza değerlendirme ölçeği' oluşturularak 6 saat aralıklarla 'ağız bakım değerlendirmesi' yapıldı. Ağız hijyeninde kullanılan soluyonlar açısından hastalar, randomize olarak (1:1) %0.2 klorheksidin glukonat ve %0.9 NaCl (plasebo) uygulanan hastalar olmak üzere iki gruba ayrıldı. Uygulanan ağız bakımları, 'Oral Mukoza Değerlendirme Ölçeği' kullanılarak 6 saat aralıklarla puanlandırıldı. VİP tanı kriteri olarak 'Klinik Pulmoner Enfeksiyon Skoru' (CPIS) ölçeği kullanıldı.

Bulgular: Çalışmaya toplam 112 hasta alındı. Hasta grupları arasında yaş, cinsiyet, altta yatan hastalık, PRISM skorları, başvuruda enfeksiyon ve başvuruda pnömoni varlığı, başvuruda antibiyotik kullanımları arasında anlamlı farklılık yoktu (Tablo 1). VİP prevalansı ve VİP sıklığında iki grup arasında anlamlı farklılık saptanmadı (Tablo 2). VİP saptanma zamanı, VİP gelişimi, hastanede ve yoğun bakımda yatış süresi, ventilatörde kalış süresi, sağkalım bakımından klorheksidinli ağız bakımı uygulanan grup ile plasebo grubu arasında fark saptanmadı (Tablo3). Klorheksidin ve plasebo grubunda VİP görülmesi her iki grupta da hastanede ve yoğun bakımda kalış süresi, hastanede yatış süresi ve mekanik ventilatörde kalış süresini anlamlı düzeyde arttırmaktaydı (Tablo4). Her iki grupta üreyen mikroorganizmalar Tablo 5'te verilmiştir.

Sonuç: Klorheksidinli ağız bakımı kullanımının, VİP oranlarında, yoğun bakımda yatış süresi, hastanede kalış süresi, ventilatörde kalış süresi ve mortalite üzerinde azaltıcı etkisi saptanmadı. Verilerimiz ön sonuçlar olup çalışmamız devam etmektedir. VİP'i etkili hemşire bakımının, etkili ağız bakımının ve el hijyeninin rolü unutulmamalıdır.

Anahtar Kelimeler: Klorheksidin, ventilatör ilişkili pnömoni, çocuk

---

Tablo 3 ve Tablo 5

Tablo 3. İkincil sonuçlar

Parametre	Klorheksidin (n=56)	Plasebo (n=56)	RR	pvalue
VİP Saptanma günü, median (min-mak)	5 (3–10)	5 (2–10)		0,986[a]
Erken dönem VİP, n (%)	8 (44.44%)	7 (46.57%)		0.996[a]
Geç dönem VİP, n (%)	10 (55.56%)	8 (53.33 %)		1.000[b]
Yoğun Bakımda Yatış Süresi, median (min-mak)	15.5 (3–66)	10.5 (3–70)		0,167[a]
Hastanede Kalış Süresi, median (min-mak)	22 (3–80)	17.5 (3–86)		0,317[a]
Ventilatörde Kalış Süresi, median (min-mak)	8.5 (3–51)	6 (3–65)		0,237[a]
Sağ kalım				
Yaşayan, n(%)	51 (91.07%)	50 (89.29%)	0.833	1.000[b]
Ölen, n(%)	5 (8.93%)	6 (10.71%)		

a: Mann Whitney U testi b: Ki-kare testi

Tablo 5. Her iki grupta üreyen mikroorganizmaların dağılımı

Mikroorganizma Tipi	Klorheksidin (n=18)	Plasebo (n=15)
Gram Negatif		
Klebsiella pneumoniae	4	4
Pseudomonas aeruginosa	0	1
Acinetobacter baumannii	3	0
Stenotrophomonas maltophilia	2	1
Enterobacter cloacae	1	1
Corynebacterium striatum	1	0
Elizabethkingia meningoseptica	0	1
Haemophilus influenzae	1	1
Moraxella catarrhalis	1	1
Toplam	**13**	**10**
Gram Pozitif		
Staphylococcus aureus	2	1
Streptococcus pneumoniae	0	2
Toplam	**2**	**3**
Diğer		
Candida albicans	3	2

Tablo 4

Tablo 4. Klorheksidin ve plasebo grubunda, VİP üzerine etkili faktörlerin değerlendirmesi

Parametre	Klorheksidin (n=56)			Placebo (n=56)		
	VİP Pozitif (n=18)	VİP Negatif (n=38)	p	VİP Pozitif (n=15)	VİP Negatif (n=41)	p
Yaş (ay), median (min-mak)	15.5 (2 - 201)	82.5 (2 - 207)	**0.028**	8 (2 - 171)	37 (1 - 201)	0.109
Yaş aralığı						
1-12 ay, n(%)	7 (38.89%)	6 (15.79%)	0.056	9 (60%)	9 (%21.95)	0.006
13 ay-24 ay, n(%)	4 (22.22%)	6 (15.79%)	0.557	0 (0%)	9 (%21.95)	NA
25 ay- 60 ay, n(%)	2 (11.11%)	4 (10.53%)	0.947	2 (13.33%)	9 (%21.95)	0.472
60 ay üzeri, n(%)	5 (27.78%)	22 (57.90%)	0.035	4 (26.67%)	14 (%34.15)	0.595
Cinsiyet						
Erkek, n (%)	11 (61.11%)	27 (71.05%)	0.457	10 (66.67%)	30 (73.17%)	0.633
Kız, n (%)	7 (38.88%)	11 (28.95%)		5 (33.33%)	11 (26.83%)	
Altta Yatan Hastalık						
Akciğer hastalığı, n(%)	10 (55.56%)	10 (26.32%)	0.032	7 (4.67%)	16 (39.02%)	0.606
Travma, n(%)	4 (22.22%)	11 (28.95%)	0.595	2 (13.33%)	7 (17.07%)	0.735
Nörolojik hastalık, n(%)	2 (11.11%)	6 (15.79%)	0,640	2 (1333%)	7 (17.07%)	0.735
Şok, n(%)	2 (11.11%)	3 (7.90%)	0,693	2 (13.33%)	4 (9.76%)	0.701
Diğer, n(%)	0 (0%)	3 (7.90%)	NA	0 (0%)	3 (7.32%)	NA
Metabolik hastalık, n(%)	0 (0%)	1 (2.63%)	NA	1 (6.67%)	1 (2.44%)	0.462
Kardiak hastalık, n(%)	0 (0%)	1 (2.63%)	NA	0 (0%)	1 (2.44%)	NA
Malignite, n(%)	0 (0%)	1 (2.63%)	NA	0 (0%)	0 (0%)	NA
Renal hastalık, n(%)	0 (0%)	1 (2.63%)	NA	1 (6.67%)	0 (0%)	NA
G.İ. hastalık, n(%)	0 (0%)	1 (2.63%)	NA	0 (0%)	2 (4.88%)	NA
PRISM Skoru, median (min-mak)	16.5 (11-32)	16.5 (11-38)	0.846	20 (11-33)	16 (10-35)	0.392
PRISM Skoru (%), median (min-mak)	20.35 (8.2 - 86.3)	18.7 (8.2 -95.6)	0812	34.5 (7.9–88.6)	18.7(6.2–92.2)	0.388
Enteral beslenme geçiş zamanı, median (min-mak)	3 (2-5)	4 (2-7)	0.522	3 (2-6)	3 (2-5)	0.276
Başvuruda enfeksiyon, n(%)	14 (77.77%)	26 (68.42%)	0.469	11 (73.33%)	21 (51.21%)	0.138
Yoğun Bakımda Yatış Süresi, median (min-mak)	21 (8 - 66)	12 (3 - 66)	**0.003**	18 (5-70)	9 (3 - 45)	**0.001**
Hastanede Kalış Süresi, median (min-mak)	25.5 (12-66)	19.5 (3-80)	**0.032**	33 (12-86)	15 (3 - 45)	**0.001**
Ventilatörde Kalış Süresi, median (min-mak)	13 (5-26)	7 (3-51)	**0.001**	13 (3-65)	5 (3 - 24)	**0.001**

Tablo1-2

Tablo1. Hastaların demografik özellikleri.

Parametre	Klorheksidin (n=56)	Plasebo (n=59)	p
Yaş (ay), median (min-mak)	53 (2 – 207)	29.5 (1– 201)	0,118[a]
Yaş aralığı			
1-12 ay, n (%)	13 (23.21%)	18 (32.14%)	
13 ay-24 ay, n (%)	10 (17.86%)	9 (16.07%)	0,248[b]
25 ay- 60 ay, n (%)	6 (10.71%)	11 (19.64%)	
60 ay üzeri, n (%)	27 (48.21%)	18 (32.14%)	
Cinsiyet			
Erkek, n (%)	38 (67.86%)	40 (71.43%)	.837[b]
Kız, n (%)	18 (32.14%)	16 (28.57%)	
Başvuruda altta yatan hastalık			
Akciğer hastalığı, n(%)	20 (35.71%)	23 (41.07%)	
Travma, n(%)	15 (26.79%)	9 (16.07%)	
Nörolojik hastalık, n(%)	8 (14.29%)	9 (16.07%)	
Şok, n(%)	5 (8.93%)	6 (10.71%)	
Diğer, n(%)	3 (5.36%)	3 (5.36%)	.940[b]
Metabolik hastalık, n(%)	1 (1.79%)	2 (3.57%)	
Kardiak hastalık, n(%)	1 (1.79%)	1 (1.79%)	
Malignite, n(%)	1 (1.79%)	0 (0,00%)	
Renal hastalık, n(%)	1 (1.79%)	1 (1.79%)	
Gastrointestinal hastalık, n(%)	1 (1.79%)	2 (3.57%)	
PRISM Skoru, median (min-mak)	16.50 (11–38)	17.50 (10–35)	.937[a]
PRISM Skoru (%), median(min-mak)	18.70 (8.20 –90.60)	23.90 (6.20-92.20)	.879[a]
Enteral beslenmeye geçiş zamanı, median (min-mak)	3 (2–7)	3 (2–6)	.053[a]
Başvuruda enfeksiyon, n (%)	14 (25.00%)	15(26.79%)	1.000[b]
Başvuruda klinik pnömoni, n (%)	8 (14.29%)	4 (7.14%)	0.359[b]
Başvuruda antifungal/antibiyotik kullanımı, n (%)	55 (98.21%)	56 (100%)	1.000[c]
Seftriakson, n (%)	33 (60.00%)	34 (60.71%)	1,000[b]
Vankomisin, n (%)	17 (30.91%)	17 (30.36%)	1,000[b]
Piperasilin-tazobaktam, n (%)	2 (3.64%)	2 (3.57%)	1,000[c]
Meropenem, n (%)	5 (9.09%)	7 (12.50%)	0,760[b]
Kaspafungin, n (%)	0 (0.00%)	2 (3.57%)	0,495[c]
Sefotaksim n (%)	10 (18.18%)	11 (19.64%)	1,000[b]
Diğer, n(%)	11(20.00%)	9 (16.07%)	0,805[b]

a: Mann Whitney U testi b: Ki kare testi c: Fisher'in kesin testi
PRISM: Pediatric Risc of Mortality

Tablo2. İlk Değerlendirme sonuçları- ventilatör ile ilişkili pnömoni prevalansı

İlk Değerlendirme	Klorheksidin (n=56)	Plasebo (n=56)	Risk Ration	p value
Ventilatör ilişkili pnömoni prevalansı*	32.08	29.52	1.08 (0.55-2.13)	0.81

*=1000 ventilatör günü

[S-022]

ÇOCUK YOĞUN BAKIM ÜNİTESİNDE ENDOTRAKEAL ASPİRASYONUN SEREBRAL VE SOMATİK OKSİJENİZASYON ÜZERİNE ETKİSİ

Gül Şalva, Merve Mısırlıoğlu, Filiz Korkmaz, Faruk Ekinci, Özden Özgür Horoz, Ayşe Menemencioğlu, Rıza Dinçer Yıldızdaş
Çukurova Üniversitesi Tıp Fakültesi, Çocuk Yoğun Bakım Bilim Dalı, Adana

Amaç: Endotrakeal aspirasyon; endotrakeal tüp ya da trakeostomi tüpü bulunan hastaların sekresyonlarının negatif basınçla alınmasıdır. Hipoksi, vagal stimülasyon, bronkospazm, infeksiyon, pulmoner hemoraji, artmış intrakraniyal basınç, hipertansiyon veya hipotansiyon gibi komplikasyonlar aspirasyona bağlı gelişebilmektedir. İşlem komplikasyonları açısından sedasyon ve ağrı skorları ile vital bulgu monitorizasyon takiplerinin yapılması gerekmektedir. Near-infrared spektroskopi(NIRS), oksi ve deoksi hemoglobin sinyallerini yorumlayarak bölgesel oksijenizasyonu ölçer. Bu çalışmada, endotrakeal aspirasyonun somatik ve serebral doku oksijenizasyonu üzerine olan etkisinin araştırılması amaçlanmıştır.

Yöntem: Prospektif olarak yapılan çalışmaya, çocuk yoğun bakım ünitesinde Nisan2019-Ağustos2019 arasında entübe olup serebral ve somatik NIRS takibi yapılan 20 kritik hasta çocuk dahil edildi. Endotrakeal aspirasyon öncesi, esnasında ve sonrasındaki vital bulguları, sedasyon ve ağrı skorlarıyla somatik ve serebral doku oksijenizasyon değerleri kaydedilmiştir. Hastalar sedatif analjezi olarak midazolam ile fentanil infuzyonları almakta ve mekanik ventilatörde PC-SIMV+PS modunda takipliydi.

Bulgular: 20 hasta ve bunlara uygulanan 70 endotrakeal aspirasyon işlemi incelenmiştir. Hastaların %50 (n=10) kız ve %50 (n=10) erkekti.Yaşları minimum 2 ay, maksimum 204 ay ortalama 59.4±63.6 aydı.Aspirasyon öncesi ve sonrasında saturasyon ve kalp hızı değişmezken; aspirasyon esnasında saturasyonda istatistiksel anlamlı düşme ($p=0.01$) ve kalp hızında artma ($p<0.001$) saptanmıştır. Aspirasyon öncesi, esnasında ve sonrasında sistolik, diyastolik tansiyonlarında istatistiksel anlamlı değişiklik izlenmemiştir.Serebral NIRS; aspirasyon süreci içinde istatistiksel anlamlı değişim göstermemiştir. Somatik NIRS ise aspirasyon öncesi, esnasında ve sonrasında istatistiksel anlamlı fark saptanmış; işlem esnasında düşük seyretmiştir($p=0.002$). Sedasyon skorunda aspirasyonla ilişkili zaman içerisinde değişim saptanmadı.Ağrı skoruna bakıldığında, aspirasyon öncesi ve sonrasında aynı kalmaktayken; aspirasyon esnasında ağrı skoru artmaktadır($p<0.001$)(Tablo1).

Sonuç: Yoğun bakım ünitelerinde işlem komplikasyonları açısından hastaların monitorizasyon takiplerinin dikkatlice yapılması gerekmektedir. Çalışmamızda aspirasyon işlemiyle saturasyon düşüklüğüyle birlikte somatik NIRS değerlerinde düşme izlendi. Serebral doku oksijenizasyonunda fark saptanmamışken; somatik NIRS değerinde istatistiksel anlamlı fark vardı. Endotrakeal aspirasyon sekresyonların temizlenmesi ve oksijenizasyonu sağlayan çeşitli komplikasyonları da olan invaziv bir işlemdir; işlemler esnasında doku oksijenizasyonun korunması hedeflenmelidir.

Anahtar Kelimeler: Çocuk yoğun bakım, endotrakeal aspirasyon, Near infrared spectroscopy, serebral oksijenizasyon, somatik

Tablo1: Hastaların aspirasyon öncesi, esnasında ve sonrasındaki monitorize edilen parametrelerin karşılaştırılması (n=70)

	Aspirasyondan Önce Mean±SD Median (min-max)	Aspirasyon Esnasında Mean±SD Median (min-max)	Aspirasyondan Sonra Mean±SD Median (min-max)	p
SpO_2	97.83±3.18 100 (89-100)	96.34±4.70 99(82-100)	98.51±2.63 100(92-100)	**0.01**
Kalp Hızı	133.74±20.92 138 (83-174)	140.26±20.35 144(86-182)	133.09±20.85 135.50(75-179)	**<0.001**
Sistolik Tansiyon	106.93±17.04 107 (58-152)	109.23±18.23 111 (68-148)	105.39±14.39 105.50(73-139)	0.06
Diyastolik Tansiyon	61.76±13.24 59 (26-98)	64.00±13.98 63.50(28-92)	61.94±12.14 59.50(34-98)	0.28
Serebral NIRS	72.79±10.79 74.50 (46-95)	70.94±11.93 71.00(48-95)	73,05±10.16 74.75 (50-95)	0.12
Somatik NIRS	77.00±20.77 87.00(20-95)	74.74±21.48 85.50(16-95)	77.17±19.98 85.50(24-96)	**0.002**
Ağrı Skoru	3.23±1.2 3(0-7)	3.71±1.57 3(0-8)	3.17±1.18 3(0-7)	**<0.001**

[S-023]

ÇOCUK ACİL HEMŞİRELERİNE VERİLEN PEDİATRİK ERKEN UYARI SKORU EĞİTİMİNİN ETKİNLİĞİNİN DEĞERLENDİRİLMESİ: BİR KALİTE İYİLEŞTİRME ÇALIŞMASI

Selvinaz Yıldıran, Leman Akcan Yıldız, Ahmet Ziya Birbilen, Orkun Aydın, Özlem Tekşam
Hacettepe Üniversitesi Tıp Fakültesi, Çocuk Acil Bilim Dalı, Ankara

Amaç: Pediatrik Erken Uyarı Skoru (PEUS), kritik hasta çocuklarda vaktinde yapılan doğru ve etkin müdahale ile önüne geçilebilecek muhtemel bir klinik kötüleşme veya yoğun bakım yatışını öngörmek amacıyla kullanılmaktadır. Bu çalışmada 2013 yılından bu yana çocuk acil gözlem odasında kullanılmakta olan PEUS skorunun belirlenmesinde çocuk acil hemşireleri arasındaki uyumun değerlendirilmesi ve iyileştirilmesi amaçlanmıştır.

Yöntem: Çalışma iki aşamada dizayn edildi: Birinci aşamada acil servis sorumlu hemşiresi, servis hemşirelerinin haberi olmaksızın hastaların PEUS değerlerini değerlendirdi. İkinci aşamada servis

hemşirelerine PEUS eğitimi verildikten sonra PEUS, acil servis sorumlu hemşiresi ve servis hemşireleri tarafından tekrar değerlendirildi. Servis hemşirelerinin hesapladığı skor 'ilk PEUS' sorumlu hemşirenin hesapladığı skor 'ikinci PEUS' olarak tanımlanarak, aralarındaki uyumu belirlemek için kappa analizi kullanıldı.

Bulgular: Çalışmaya alınan 371 hastadan 214'ü (%57,7) eğitim öncesi grupta, 157'si (%42,3) eğitim sonrası gruptadır. Hastaların ortanca yaşı 4 (IQR=10) yıl, 174'ü (%46,9) kızdır. Çalışma grubunda en sık görülen yakınma kusma-ishaldir (59 hasta, %15,9), ikinci sırada karın ağrısı (51 hasta, %13,7) görülmektedir. Hastaların PEUS değerleri incelendiğinde 330 (%88,9) hastada genel görünüm skoru 0, 257 (%69,3) hastada kardiyovasküler sistem skoru 0 ve 297 (%80,1) hastada solunum skoru 0'dır. Eğitim öncesi grupta 'ilk PEUS' değeri ile 'ikinci PEUS' değeri arasında istatistiksel olarak anlamlı ve düşük düzeyde uyum ($p<0,05$, kappa değeri=0,254) saptanmıştır. Eğitim sonrası grupta gözlemciler arasında istatistiksel olarak anlamlı ve orta düzeyde ($p<0,05$, kappa değeri=0,504) uyum görülmüştür.

Sonuç: Acil servislerde de kritik hastayı belirlemek için PEUS önemli bir skorlamadır. PEUS hakkında acil serviste çalışan hemşirelere eğitim verilmesi ile hemşirelerin daha doğru skorlama yapabildiği görülmüştür. Hemşirelerin kritik hastayı tanıma farkındalığının arttırılması ve PEUS bilgilerinin güncel kalması için bu eğitimlerin aralıklı olarak yapılması faydalı olabilir.

Anahtar Kelimeler: PEUS, Çocuk Acil, Hemşire

[S-024]

ARTERİYEL VE VENÖZ KAN GAZINDA LAKTAT DÜZEYLERİ

Eda Memiş, Şükrü Durkut, Gürkan Atay, Seher Erdoğan
Sağlık Bilimleri Üniversitesi, Ümraniye EAH, Çocuk Yoğun Bakım Ünitesi

AMAÇ : Arteriyel kan gazı (AKG) tetkiki çocuk yoğun bakım ünitelerinde (ÇYBÜ) sık olarak kullanılır, pH, kan gazları ve elektrolitlerinin analizi ile ilgili bilgi verir. Ancak prosedür ağrılı olabilir ve potansiyel olarak arteriyel yaralanma, tromboz, distal iskemi, kanama, anevrizma oluşumu, median sinir hasarı ve nadiren refleks sempatik distrofi gibi komplikasyonlara neden olabilir. Venöz kan gazı (VBG) analizi nispeten daha güvenli bir prosedürdür ve daha az ponksiyon ve dolayısıyla daha az sağlık çalışanı yaralanmasına yolaçar. Bu çalışmayı yapmaktaki amacımız AKG ve VKG arasında pH, pCO2, HCO3,ABE, potasyum, laktat, ve hemoglobin korelasyonunu araştırmaktır.

YÖNTEM : XX Üniversitesi XX EAH, ÇYBÜ'nde 1 Haziran-31 Ağustos tarihleri arasında yatan, santral venöz kateter ile birlikte arteriyel kateterizasyonu da olan çocuk hastalar çalışmaya dahil edildi. Çalışma prospektif olarak yapıldı. AKG ile VKG'nın alınması arasındaki süre en fazla 3 dakika idi.

BULGULAR : Toplam 42 hastadan 88 venöz ve 88 arterial kan gazı çalışıldı. Hastaların yaş ortalaması 57,6±7,5 ay (1-246 ay) idi. pH: 7.35-7.45 ü sınırlarına göre kan gazlarının 26'sı asidotik, 34'ü ise alkalotikti. Arteriyel ve venöz kan gazı arasında pH, pCO2, HCO3, ABE, potasyum, laktat, hemoglobin farkı sırasıyla; 0.05 Ü, -8.3 mmHg, 0.1 mmol/L, 0.08 mmol/L, 0.03 mEq/L, 0.04 mmol/L ve -0.05 gr/dL idi. AKG ve VKG arasında pH ve pCO2 arasındaki fark istatistiksel olarak anlamlı iken(p:0.000), HCO3, ABE, potasyum, laktat, hemoglobin düzeyleri açısından anlamlı bir farklılık yoktu(p>0.05). AKG ve VKG arasında pCO2, HCO3, ABE, potasyum, laktat, hemoglobin arasında pozitif yönde bir korelasyon saptandı(sırasıyla r:0.757, r: 0.928, r:0.787, r:0.763, r:0.972, r:0.910; p<0.05).

SONUÇ: Venöz laktat ölçümü kritik hasta çocuklarda doku hipoperfüzyonunun ölçülmesi ve tedaviye yanıtın değerlendirilmesinde yararlı, minimal invaziv bir klinik araçtır. Bu çalışmada elde ettiğimiz veriler hiperlaktatemi tanısında, VKG incelemesinin arteriyel kan gazına iyi bir alternatif olabileceğini görüşünü desteklemektedir. Laktat düzeyinin yanısıra, pCO2, HCO3, ABE, potasyum, laktat, hemoglobin düzeyleri açısından da VKG'nın, AKG kadar güvenilir olduğunu düşünmekteyiz.

Anahtar Kelimeler: Arteriyel kan gazı, laktat, venöz kan gazı

[S-025]

ÇOCUK YOĞUN BAKIMDA İZLENEN HASTALARIN AİLELERİNDE STRES FAKTÖRLERİ: PROSPEKTİF ÇALIŞMANIN ERKEN SONUÇLARI

Ayşegül Karaca, Neşe Kaplan, Selman Kesici, Benan Bayrakçı
Hacettepe Üniversitesi Tıp Fakültesi, Çocuk Yoğun Bakım Bilim Dalı, Ankara

Amaç: Çocuk yoğun bakım ortamı çoğu aile için stres oluşturan bir ortamdır. Bu çalışmada çocuk yoğun bakımda hasta ailelerinde strese neden olan durumlar ve demografik değişkenlerle ilişkisinin araştırılması amaçlanmıştır.

Yöntem: Prospektif gözlemsel bir çalışma olarak Haziran 2019'dan itibaren çocuk yoğun bakımda 24 saatten uzun yatan hastaların aileleri çalışmaya dâhil edilmiştir. Ailelerdeki stres faktörlerini belirlemek için 22 soruluk Aile Stres Skalası (Parenteral Stress Scale) kullanılmıştır. Hasta çocukların demografik ve klinik özellikleri kaydedilmiştir.

Bulgular: Çalışmaya 62 hasta ailesi dâhil edilmiştir. Çalışmaya katılan ebeveynlerden 44'ü (%70) anne, 18'i (%30) babadır. Ailelerde en çok stres oluşturan durumlar 'Çocuklarını acı içinde görme' (stres skoru: 4,5), 'Çocuklarının korkmuş görünmeleri' (stres skoru: 4,3), 'Çocuklarının üzgün görünmeleri' (stres skoru: 4,3), 'Çocuklarına yardım edememek' (stres skoru: 4,2), 'Çocuklarını ağrılı işlemlerden koruyamamak' (stres skoru: 4,1), 'Çocuklarını tüplerle ya da kateterlerle görmek '(stres skoru: 4,1), 'Çocuklarına iğne veya damardan girişim yapıldığını görmek'(stres skoru: 4,0) olarak saptanmıştır. Ortalama stres skoru ile ebeveyn cinsiyeti, yaşı, Ankara içi veya dışında yaşamaları, toplam çocuk sayısı

arasında ilişki bulunamamıştır. Ailelerdeki ortalama stres skoru ile hasta çocuğun cinsiyeti, yaşı, tanısı arasında ilişki bulunamamıştır. Daha önce çocuk yoğun bakıma yatmış hastaların ailelerinde ilk defa çocuk yoğun bakıma yatan hastaların ailelerine göre ortalama stres skoru daha yüksek bulunmuştur. Kardiyopulmoner arrest hikayesi olan hastaların ailelerinde, olmayan hastaların ailelerine göre ortalama stres skoru daha yüksek bulunmuştur.

Sonuç: Ailelerde en fazla strese neden olan durumların çocukların acı çektiklerini, korkmuş ve üzgün görmeleri olduğu saptanmış ve daha önce çocuk yoğun bakıma yatmış çocukların ve kardiyopulmoner arrest hikâyesi olan çocukların ailelerinin daha stresli olduğu saptanmıştır. Bu durumlar göz önünde bulundurularak özellikle ziyaretli yoğun bakımlarda ziyaret öncesi hastaların yeterli sedasyon ve analjezisi sağlanmalı, stresli olması beklenen hastalara erken psikososyal destek sağlanmalıdır.

Anahtar Kelimeler: Aile, Stres, Yoğun Bakım

[S-026]

YOĞUN BAKIM ÜNİTELERİNDE HASTANE İÇİ TRANSPORT SÜRECİ VE BU SÜREÇTE YAŞANAN İSTENMEYEN OLAYLAR

Mehmet Ünal, Perihan Aydın, Nazan Ülgen Tekerek, Oğuz Dursun, Erdem Çebişli
Akdeniz Üniversitesi Hastanesi Çocuk Yoğun Bakım Bilim Dalı, Antalya

Giriş : Bu çalışma ile Çocuk Yoğun Bakım Ünitelerinde hastane içi transport süreci ve bu süreçte yaşanan istenmeyen olayların çok merkezli olarak değerlendirilmesi amaçlanmıştır.

Materyal ve Metod : Hazırlanan anket formunun çocuk yoğun bakım birimlerinde çalışan hemşireler tarafından internet erişimli link üzerinden doldurulması ile veriler toplanmıştır.

Bulgular : Toplam 29 yanıt alınmıştır. Çalışmaya katılan çocuk yoğun bakım ünitelerinde son 1 hafta içerisinde çoğunlukla 5-10 hasta transferi (%51.7) yapıldığı, en çok başka bölüm ve servise (%89.7), ikinci sırada ameliyathaneye (%69) hasta götürüldüğü saptandı. Ünitelerin %69'u hasta transferi ile ilgili bir protokole sahip, %96.6'sında transfer kararını sorumlu uzman hekim vermekte, %65 oranında transfer kaydı tutulmakta ve post-operatif hasta transferi çoğunlukla yoğun bakım ile ilgili cerrahi branş ekibi tarafından gerçekleştirilmekteydi (%37.9). Her ünitede acil çantası mevcut olup acil çantasında en sık adrenalin, serum fizyolojik ve sedo-analjezikler bulunmaktaydı. Hasta transferine %93 oranında hemşire, %86 oranında yardımcı personel, %79 oranında doktor eşlik etmekteydi. Transfer sırasında en sık kullanılan oksijenizasyon ventilasyon sistemi maske ya da nazal kanül ile oksijenizasyon (%96.6) iken monitorizasyon amaçlı %82.8 oranında transport monitor kullanılmaktaydı. Anketi yanıtlayan 29 hemşireden 4'ü (%13.8) son 1 hafta içinde gerçekleşen hasta transferleri sırasında sorun ile karşılaşıldığını belirtti ve transfer sırasında en sık karşılaşılan problem hastane fiziki koşullarının eksikliği

(%48.3) idi. Transfer sırasında olası bir kardiyak ya da pulmoner arrest durumunda %51.7 oranında hastaya olduğu yerde müdahaleye başlar ve yoğun bakıma geri götürürüm yanıtı verildi.

Tartışma ve Sonuç: Ülkemizde ulaşılabilen üçüncü basamak çocuk yoğun bakım ünitelerinde hastane içi hasta transportuna ilişkin güncel durum sunulmuştur. Bu sonuçların ülkemizdeki genel durumu yansıtmayacağı açıktır. Sonuç olarak; kritik hasta çocuğun transferi beraberinde getirdiği riskler nedeniyle transport endikasyonunun iyi belirlenmesi, transport ekibinin nitelikli hale getirilmesi, hastane fiziki koşullarının düzenlenmesi, gerekli ve yeterli ekipmanın sağlanmasının önemli olduğu düşüncesindeyiz.

Anahtar Kelimeler: transport, yoğun bakım, nakil

[S-027]

YOĞUN BAKIM HEMŞİRELERİNİN SOSYAL ORTAMLARDA GELİŞMELERİ KAÇIRMA KORKUSU VE SİBER AYLAKLIK DAVRANIŞLARI ARASINDAKİ İLİŞKİ

Mücella Arı[1], Dilem Karamanoğlu[1], Arif Güngör[1], Melih Türk[1], Barış Ergin[1], Tuğba Güneş[1], Gökcen Özçifci[1], Emine Pınar Küllüoğlu[1], Beyhan Kunt[1], Ayşe Berna Anıl[2]
[1]Sağlık Bilimleri Üniversitesi Tepecik Eğitim ve Araştırma Hastanesi
[2]İzmir Katip Çelebi Üniversitesi

Giriş: Bireylerin sosyal çevresinden haberdar olmasını sağlayan sosyal medya, sağladığı kolaylıkların yanında bazı sorunları da birlikte getirmiştir. Gerçek hayattaki sosyal ilişkilerin sosyal medyada yapılan davranışlar ile değerlendirilmeye başlanması, insanların internette yaşamalarına sebep olmuştur. Sürekli internete bağlı olma, sosyal medya hesaplarını kontrol etme, internete ulaşamadığında kaygılanma, boşluk hissi ve toplum içerisinde sosyal medya ile ilgili bir bilgi paylaşıldığında kaçırdığı için dışlanmışlık hissi durumları ortaya çıkmaya başlamıştır. Bu durum saplantı, bağımlılık ve hastalık olarak görülmektedir. Birşeyleri kaçırma korkusu (FOMO) bunlardan biridir. Siber aylaklık davranışı ise, bilgisayar ve internetin mesai saatinde iş dışı etkinlikler için, kişisel amaçlarla kullanılması ve verilen görevleri yapmak ya da anlatılanları dinlemek yerine internet ile meşgul olmak şeklinde açıklanabilir. Günümüzün bu önemli problemin etkenleri ve etkilerinin araştırılmasına ve derin bir anlayış oluşmasına ihtiyaç vardır. Bu çalışmanın amacı, yoğun bakım hemşirelerinin sosyal ortamlarda gelişmeleri kaçırma korku düzeyleri, çalışma ortamında siber aylaklık davranışlarının belirlenmesi ve aralarındaki ilişkinin incelenmesidir. Veriler anket yoluyla toplanmıştır. Ankette "FOMO" ve "Siber Aylaklık Etkinlikleri Ölçeği" kullanılmıştır. Anket bir eğitim ve araştırma hastanesinde uygulanmıştır. Anket formunu gönüllü olarak dolduran 105 hemşirenin %72'si 25-35 yaş grubunda, %69'u kadın, %56'sı erişkin yoğun bakım, %44'ü çocuk, yenidoğan ve cerrahi yenidoğan yoğun bakım hemşireleri idi. Cinsiyet, klinik ve aylık nöbet sayısı ile iki ölçek arasında istatistiksel olarak anlamlı fark bulunmamıştır. Yine yaş, çalışma yılı, yoğun bakımda çalışma süresi, internet kullanma sıklığı, iş memnuniyeti, iş dışı internet kullanımı süresi ile iki ölçek arasında istatistiksel olarak anlamlı fark saptanmamıştır. İş

arkadaşları ile iletişim seviyesinin Siber aylaklık boyutunu etkilediği bulunmuştur (p:0,007). Basit korelasyon testine göre iki ölçeğin arasındaki ilişki istatistiksel olarak anlamlı değildi. FOMO ölçeği Cronbach Alfa 0.806, Siber Aylaklık Ölçeği Cronbach Alfa 0.852 güvenilir olarak bulunmuştur. Sonuç: Çalışmada veriler, hemşirelerin ölçeklerdeki sorulara bireysel algılarına göre cevap vermiştir. Araştırmanın sınırlılığını oluşturan algı çeşitliliğini aşmak için FOMO ve Siber aylaklık davranışları konusunda gelecekte nitel araştırmalar yapılmalıdır.

Anahtar Kelimeler: Siber aylaklık, Fomo, sosyal medya bağımlılığı

[S-028]

SPİNAL MÜSKÜLER ATROFİ HASTASI ÇOCUKLARIN EBEVEYNLERİNİN YAŞADIKLARI DENEYİMLERİN TANIMLANMASI: NİTEL BİR ARAŞTIRMA ÖRNEĞİ

Seda Korkut Orhan[1], Gülzade Uysal[2]
[1]Şişli Hamidiye Etfal Eğitim ve Araştırma Hastanesi, İstanbul
[2]Okan Üniversitesi, Sağlık Bilimleri Fakültesi, Hemşirelik Ana Bilim Dalı, İstanbul

Bu araştırma, Spinal Müsküler Atrofi (SMA) hastası çocukların ebeveynlerinin yaşadıkları deneyimleri tanımlamak amacıyla fenomenolojik kalitatif tipte tasarlanmıştır.

Araştırmanın örneklemini Eylül 2018- Mart 2019 tarihleri arasında, SMA Benimle Yürü Derneği'ne üye olan, İstanbul'da yaşayan, görüşmeyi kabul eden, çocuğu Spinal Müsküler Atrofi Tip 1 veya Tip 2 tanısı almış ve çocuğu hayatta olan ebeveynler oluşturmuştur. Araştırmada 5 anne, 4 baba olmak üzere toplam 9 ebeveyn ile görüşme yapılmıştır. Veriler, veri toplama formu ve görüşme formu ile elde edilmiştir. Veriler yüz yüze görüşme tekniği ile ses kaydı yapılarak toplanmış, benzer araştırma sonuçları doğrultusunda tema ve alt temalar oluşturularak değerlendirilmiştir.

Araştırmada, ebeveynlerin çocuklarının SMA'lı olduğunu ilk öğrendiklerinde çoğunluğu üzüntü (n:6), yıkım (n:6), şok/şaşkınlık (n:5) yaşadığını belirtmiştir. Tanıdan sonraki süreçte ebeveynlerin yaşadıkları fiziksel değişimlere bakıldığında; uyku düzeninde bozulma (n:2), yorgunluk (n:1) ve koşuşturma hali (n:6) yaşadıkları belirlenmiştir. Ebeveynler psikolojik olarak yaşadıkları değişimleri; ümit etme (n:5), üzüntü duyma (n:5), iç muhasebe/yüzleşme (n:4) şeklinde belirtmişlerdir. Hastalık nedeniyle yaşadıkları sosyal değişimler ise; sosyal aktivitelerde kısıtlanma (n:7), eve gelen ziyaretçileri kısıtlama (n:3) ve sürekli hastane ortamına maruz kalma (n:3) olarak belirlenmiştir. Yaşanan ekonomik değişimlere bakıldığında; ebeveynlerin işten ayrılma (n:2), medikal malzeme ve destek cihazlarının temininde zorlanma (n:4) yaşadıkları görülmektedir. Ebeveynlerin iletişim ile ilgili yaşadıkları değişimler incelendiğinde; eşlerin birbirine kenetlendiği (n:5), aile/arkadaş/ akrabalardan destek gördüğü (n:5) belirlenmiştir. Bununla birlikte sağlık çalışanlarıyla olumlu iletişim kurduğunu (n:4) belirten ebeveynlerin yanında sağlık çalışanlarıyla sorun yaşandığını (n:4) bildirenler de bulunmaktadır.

Ebeveynler yaşadıkları deneyimlere dayanarak sağlık kuruluşları, sağlık politikaları ve diğer SMA hastası çocukların ebeveynlerine desteği içeren önerilerde bulunmuşlardır.

Sonuç olarak SMA'lı çocuk ve ailesinin fiziksel, psikolojik, sosyal ve ekonomik olmak üzere birçok yönden etkilendikleri görülmektedir. Tedavi bakım sürecinde; aile merkezli yaklaşım çerçevesinde planlama yapılması önem arz etmektedir.

Anahtar Kelimeler: Aile merkezli bakım, Ebeveyn, SMA'lı çocuk

Şekil 1. Araştırmanın Tema ve Alt Temaları

[S-029]

ÇOCUK YOĞUN BAKIM ÜNİTESİNDE ÇOCUĞUMA İYİ BAKILIYOR MU?

Erhan Elmaoğlu[1], Zerrin Çiğdem[2], Selver Güler[2]
[1]Gaziantep Cengiz Gökçek Kadın Doğum ve Çocuk Hastalıkları Hastanesi-Pediatri Yoğun Bakım Ünitesi
[2]Hasan Kalyoncu Üniversitesi

Amaç: Bu araştırmada Çocuk Yoğun Bakım Ünitesi (ÇYBÜ)'sinde çocuğu yatan ebeveynlerin çocuklarının bakım gereksinimlerinin karşılanmasına ilişkin düşüncelerinin tanımlanması amaçlanmıştır.

Yöntem: Nitel çalışma olarak planlanmıştır. Çalışmamızın etik kurul, kurum izinleri ve ebeveynlerden rızaları alınarak örneklemi 100 kişiyle gerçekleştirilmiştir. Araştırma bir devlet hastanesinin ÇYBÜ'sinde 2018 Haziran-2019 Haziran ayları arasında çocuğu en az 72 saat yatan ebeveynlere servis sorumlu hemşiresi tarafından görüşme yöntemiyle yapılmıştır. Elde edilen veriler SPSS programında değerlendirilmiştir.Soru formunda aşağıdaki sorular yer almıştır.
1. Çocuğunuz ÇYBÜ yattığı sürece bakımına yönelik görüşleriniz nelerdir?
2. Çocuğunuza ÇYBÜ'sinde iyi bakım verilip verilmediğini nasıl değerlendirirsiniz?
3. Sizce çocuğunuza iyi bakım verildiğinde ne olur?
4. Sizce çocuğunuza iyi bakım verilmezse ne olur?
5. İyi bir bakım için önerileriniz nelerdir?

Bulgular:
1-Ebeveynlerin %82'si yapılan bakım memnun oldukları, %7'sinin ise yapılan bakımların yeterli olmadıklarının ifade etmiştir.
2-Çocuğuma iyi bakımın verilip verilmediğini %21'i çocuğun hareketlerinden ve tepkilerinden, %3'ü ortamın hijyenik durumuna göre, %1'i bize gösterilen ilgiden, %1'i çocuğun vücudundaki morluk ve şişliklere göre değerlendiririm olarak ifade etmiştir.
3-Ebeveynlerin %81'i iyi bakım verildiğinde çocuklarının erken iyileşir enfeksiyon kapmayacaklarını, %19'nu çocuğumun daha iyi olduğunun görürüm, çok ağlamayacağını içim rahat ve mutlu olurum olarak ifade etmiştir.
4- İyi bakım verilmezse ebeveynlerin %48'i durumu kötü olur, yaralar oluşur, hastalık daha uzun sürer, hep hasta kalır, %20'si iyileşmesi gecikir enfeksiyon artar, hastalığı ilerler, %16'sı mutsuz olur, çocuğum iyi olmazsa çok üzülürüz, %9'u bu kadar yaşamazdı, %7'si uzun süre hastaneye gidip geliriz, başka hastane tercihimiz olur ve yetkililere şikayet ederim.
5-Ebeveynlerin %47'si çocuğuma daha fazla bakım yapılmasını, ağlatılmamasını, daha çok ilgilenmesini, %37'si ortamın ve bakımın daha hijyenik olmasını, %7'sinin bizimle iletişim kurarken daha sakin olunmasının ve empati kurması olarak ifade etmiştir.
Sonuç: Bu çalışmada yoğun bakımda yatan hastaların ailelerinin anksiyete düzeyini azaltmak için yapılması gerekenlerin hijyenik ortamda iyi bakım verilmesi, çocukların ağlatılmaması, personelin empati kurması ve güven verici davranışları hasta yakınlarının anksiyetesini azaltacağı, personele güvenin artacağı anlaşılmış. aile destekli ve bütüncül bakımın çocuk yoğun bakımlarda daha çok ele alınması gerektiği kanısına varmaktayız.
Anahtar Kelimeler: Çocuk Yoğun Bakım Ünitesi, Ebeveyn Endişesi, İyi Bakım

[S-030]

ÇOCUK YOĞUN BAKIM ÜNİTESİNDE ENTÜBE OLAN HASTALARDA GÖZ İLE İLGİLİ SORUNLAR VE GÖZ BAKIMININ DEĞERLENDİRİLMESİ

Demet Akbıyık, Merve Yılmaz, Serhan Özcan, Gülden Çölkuşu, Tanıl Kendirli
Ankara Üniversitesi Tıp Fakültesi, Çocuk Yoğun Bakım Ana Bilim Dalı, Ankara

Amaç: Çocuk yoğun bakım ünitesinde entübe izlenen hastaların göz ile ilgili sorunlarınının saptanması ve göz bakımı etkinliginin değerlendirilmesi amaçlanmıştır.

Yöntem: Araştırma metodolojik olup, çalışmanın örneklemi power analizi ile hesaplanmıştır. Çalışma Mayıs 2019 da başlanmış olup 192 veriye ulaşılana kadar çalışma devam edecektir. Çalışmaya 28 gün ile 18 yaş arasındaki, daha önce göz sorunu bulunmayan ve entübe izlenen çocuklar dahil edilmiştir. Çalışmanın verileri literatür ışığında araştırmacılar tarafından geliştirilen soru formu değerlendirilmiştir. Soru formunda hastanın sosyodemografik özellikler, hastalık bilgisinin yanı sıra göz ile ilgili sorunlar (akıntı, kızarıklık, ödem, çapak), göz bakım tekniği ve uygulamaları (bakım sırasında steril spanç kullanılması, gözlerin flaster ile kapatılması), göz bakımı yöntemleri (distile su, göz jeli, suni göz yaşı), sedasyon ve kas paralizisi alma durumu ve göz ile ilgili diğer tedaviler (göz kuruluğu yapan tedavi) yer almaktadır. Soru formu göz bakımı sonrasında hastanın hemşiresi tarafından doldurulmuş olup hasta entübe kaldığı sürece en çok 6 gün boyunca değerlendirilmiştir. Veriler SPSS ile değerlendirilmiştir.

Bulgular: Araştırmanın 26 hasta üzerinde uygulanan verileri değerlendirmeye alınmıştır. Çalışma boyunca 34 hasta dış merkezden entübe olarak gelmesi ya da göz sorunun olması nedeni ile çalışmaya dahil edilmemiştir. Çalışmaya katılan çocukların %50'si kız olup, %34'ü solunum sistemi hastalıkları nedeni ile yoğun bakımda yatmaktadır. 26 hastanın 3(%11)'ünde göz problemleri olmuştur. Bu hastaların birinde kuruluk, birinde keratit, birinde göz kapaklarında erode alan oluşmuştur. Hastaların hiçbirinde kalıcı görme kaybı ve yapısal hasar görülmemiştir. Çalışmaya alınan hastalardan kaybedilen olmamıştır.

Sonuç: Yoğun bakım ünitelerinde göz bakımı çoğu zaman göz ardı edilmekte ve diğer hemşirelik bakım uygulamalarına göre az önem taşımaktadır. Göz bakımının aksatılması veya uygun şekilde yapılmaması sonucunda gelişen komplikasyonların tedavi maliyeti yüksektir. Tedavi ve bakımdan sorumlu sağlık personelinin iş yükünü artırır. Bu nedenle göz ile ilgili sorunların oluşmasını engellemek için göz bakımı günlük olarak yapılmalıdır.

Anahtar Kelimeler: göz bakımı, hemşirelik, çocuk yoğun bakım

[S-031]

ÇOCUK YOĞUN BAKIMDA YATAN SEPSİS HASTALARINDA OKSİDATİF STRES DEĞERLENDİRMESİNDE DİNAMİK TİYOL/DİSÜLFİD DENGESİ VE İSKEMİ MODİFİYE ALBÜMİN DÜZEYİ

Sevgi Topal, Gülhan Atakul, Mustafa Çolak, Ekin Soydan, Hasan Ağın
Sağlık Bilimleri Üniversitesi, Dr. Behçet Uz Çocuk Hastanesi, Çocuk Yoğun Bakım Kliniği, İzmir

Amaç: Sepsis, çocuk yoğun bakımda mortalite ve morbiditenin önemli sebeplerindendir. Oksidatif stres, sepsis patogenezinde rol almaktadır. Çocuk yoğun bakımda, sepsis nedeniyle yatan hastalarda; dinamik oksidatif dengeyi gösterecek ve rutinde kullanılan bir tetkik bulunmamaktadır. Çalışmamızda; hastanemizde sepsis tanısı ile çocuk yoğun bakım servisinde izlenen hastalarda, güncel oksidatif-antioksidatif biyobelirteçlerin (dinamik tiyol-disülfit dengesi ve iskemi modifiye albümin) düzeyine bakmayı amaçladık.

Yöntem: Prospektif, vaka-kontrol şeklinde düzenlediğimiz çalışmamızda, 30.06.2018-30.06.2019 tarihleri arasında; sepsis tanısı alan ve çocuk yoğun bakıma yatış yapılması gereken 64 hasta ile hastanemize başvuran, demografik özellikleri benzer olan 64 sağlıklı gönüllü çocuk arasında oksidan-antioksidan denge arasında fark olup olmadığını araştırdık. İmmün yetmezliği olan, antiepileptik veya antioksidan ilaç kullanım öyküsü olan hastalar ile hemoglobin düzeyi 7 g/dL'nin altında olan hastalar çalışmaya dahil edilmedi. Tiyol/disülfid homeostasis testleri Erel&Neselioğlu tarafından tanımlanan otomatik spektrofotometrik yöntemle (Modifiye Ellman's Metodu) ölçüldü. İskemi modifiye albümin (IMA) varlığını tespit etmek için albümin kobalt bağlama testi kullanıldı. İstatistiksel analizler, SPSS versiyon 20.0 ile analiz edildi ve $p<0,05$ anlamlı kabul edildi. Değişkenlerin normal dağılıma uygunluğu görsel (histogram) ve analitik yöntemler (Kolmogorov-Smirnov) ile incelendi.

Bulgular: Vaka ve kontrol gruplarında normal dağılım olduğu görüldü. Student's t-testi kullanılarak; sepsis grubu, kontrol grubu ile karşılaştırıldığında; sepsis grubunda, nativ-tiyol, total-tiyol ve disülfid düzeyi, kontrol grubuna göre daha düşük saptandı ve fark istatistiksel olarak anlamlı idi ($p<0,001$). Disülfid/nativ-tiyol, disülfid/total-tiyol ve nativ-tiyol/total-tiyol oranlarında sepsis grubuyla kontrol grubu arasında istatistiksel olarak anlamlı fark yoktu (Sırasıyla; p:0,072, 0,090, 0,091). Sepsis grubunda kontrol grubuna göre IMA ve IMA/albümin düzeyi daha yüksek saptandı ve fark istatistiksel olarak anlamlı idi ($p<0,001$).

Sonuç: Çalışmamızda sonuç olarak; çocuk yoğun bakım servisinde sepsis nedeni ile izlenen hastalarımızla sağlıklı çocuklar arasında oksidatif stres parametrelerinde anlamlı fark saptadık. Buradan yola çıkarak; sepsis tanısı alarak çocuk yoğun bakım servisine yatırılan hastaların tedavisinde tiyol kaynakları, A ve E vitamini gibi non-enzimatik antioksidan tedavilerin kullanımı, ilerideki farmakolojik ve deneysel çalışmaların konusu olabilir.

Anahtar Kelimeler: oksidatif stres, pediatri, sepsis, tiyol-disülfid, yoğun bakım

Tablo 1. Sepsis ve kontrol gruplarının tiyol-disülfid ve iskemi modifiye albümin düzeylerinin karşılaştırılması.

Değişken	Kontrol grubu (64 hasta) mean ± SD	Sepsis grubu (64 hasta) mean ± SD	p
Nativ tiyol (µmol/L)	352,75±45,6	251,33±65,67	<0,001
Total tiyol (µmol/L)	412,42±50,59	298,59±76,95	<0,001
Disülfid (µmol/L)	29,80±6,17	23,60±7,86	<0,001
Disülfid/nativ-tiyol*100	8,55±1,87	9,56±2,74	0,072
Disülfid/total-tiyol*100	7,26±1,36	7,94±1,96	0,090
Nativ tiyol/total-tiyol*100	85,49±2,72	84,12±3,92	0,091
İskemi modifiye albümin (absolu ünite-ABSU)	0,85±0,05	0,97±0,08	<0,001
Albümin (g/dL)	3,12±0,63	2,20±0,75	<0,001
IMA/albümin (IMAO) (absolu ünite/g-ABSU/g)	0,28±0,06	0,49±0,16	<0,001

SD: standart sapma, IMA: iskemi modifiye albümin

[S-032]

TÜRKİYE'DE ÇOCUK YOĞUN BAKIM ÜNİTELERİNDE YATAK BAŞI ULTRASONOGRAFİ KULLANIMI

Nagehan Aslan[1], Dinçer Yıldızdaş[1], Özden Özgür Horoz[1], Faruk Ekinci[1], Türkiye Yatak Başı Ultrasonografi Çalışma Grubu[2]
[1]Çukurova Üniversitesi Tıp Fakültesi, Çocuk Yoğun Bakım Bilim Dalı, Adana
[2]Türkiye Yatak Başı Ultrasonografi Çalışma Grubu

Amaç : Yoğun bakım ünitelerinde yatak başı ultrason kullanımı son yıllarda giderek artmaktadır. Bu çalışmada ülkemizdeki çocuk yoğun ünitelerinde ultrason kullanım sıklığı ve kullanım alanlarını incelemeyi planladık.

Gereç-yöntem : Toplam 45 sorudan oluşan bir elektronik anket ile çocuk yoğun bakım ünitelerinde ultrason kullanım alanları ve klinisyenlerin ultrasonografi konusunda eğitim durumu sorgulandı.

Bulgular : Toplam 29 hastane ankete yanıt verdi. Bu hastanelerin %41.4'ü devlet hastanesi, %6.9'u şehir hastanesi, %51.7'si üniversite hastanesi idi. Merkezlerin %55,2'sinde ultrason günlük kullanılıyordu. En sık kullanım alanı santral venöz kateter yerleştirilmesi idi (%55,2). Akciğer ultrasonu plevral efüzyon tespiti için %93,1 oranında, pnömotoraks için %86,2 oranında, pnömoni tanısı için

%34,5 oranında kullanılmaktaydı. Kritik bakım ekokardiyografisi kullanım sıklığı %79,3 olarak saptandı. Kardiyopulmoner resüsitasyon etkinliğinin takibinde ultrason kulllanımı oranı %55,2 idi. Sıvı tedavisi yönteminde vena kava inferior çaplarının ölçümünü sorguladığımızda, merkezlerin %43,4'ü kollapsibilite indeksini (spontan soluyan çocuklarda), %27,6'sı distensibilite inseksini (mekanik ventilatördeki çocuklarda) kullandığını belirtti. Merkezlerin %31'inde kafa içi basınç artışı sendromu olan hastalarda optik sinir kılıf çapı ölçümü yapılıyordu. Ankete katılan çocuk yoğun bakım uzmanlarının %89,7'si, Çocuk Acil Tıp ve Yoğun Bakım Derneği tarafından gerçekleştirilen ultrasonografi kursuna katılıp eğitim almıştı.

Sonuç: Çalışmamız yatak başı ultrasonun çocuk yoğun bakımlarda sadece santral kateter takılması için değil, farklı pek çok alanda yaygın kullanıldığını göstermiştir. Eğer ultrason konusunda eğitimli ve deneyimli bir ekibiniz varsa, yatak başı ultrasonografi size kritik hasta bakımında hızlı, girişimsel olmayan ve tekrarlanabilir bir değerlendirme sunacaktır. Yatak başı ultrasonun ülkemizdeki ve dünyadaki yaygın ve etkin kullanımına bakarak biz; yatak başı ultrasonun çocuk yoğun bakım uzmanlarının yeni steteskopu olarak tanımlanabileceğini düşünmekteyiz.

Anahtar Kelimeler: akciğer, çocuk yoğun bakım, kardiyak, santral venöz kateter, yatak başı ultrasonografi

[S-033]

SENKRON VE ASENKRON HASTALARDA ÖZEFAGEAL KATETERLE, ÖZEFAGEAL BASINÇ (PES), TRANSPULMONER BASINÇ (P_L) VE BASINÇ ZAMAN ÜRÜNÜ (PTP) DEĞERLENDİRMESİ

Gokhan Ceylan[1], Gulhan Atakul[1], Johannes B.T Meyer[2], Sevgi Topal[1], Mustafa Çolak[1], Ekin Soydan[1], Alessandro Beda[3], Utku Karaarslan[1], Hasan Ağın[1]

[1]SBÜ Dr. Behçet Uz Çocuk Hastalıkları ve Cerrahisi EAH, ÇYBÜ,İzmir, Türkiye

[2]Research and Developement Department, Hamilton Medical AG, Bonaduz, Switzerland

[3]Department of Electronic Engineering, Federal University of Minas Gerais, Belo Horizonte, Brazil

Amaç: Mekanik ventilatörden ayrılması planlanan ve kendi solunumlarını tetikleyebilen aktif hastalarda özefageal basınç (Pes), transpulmoner basınç (PL) ve zaman-basınç-ürününü (PTP) inceleyerek hastaların senkron veya asenkron oluşunun bu değerlere etkisini ortaya koymak.

Materyal-Metod: Çalışmamıza mekanik ventilatörde izlenen ve kendi solunumunu tetikleyebilen, yakın zamanda mekanik ventilatörden ayrılması planlanan 10 hasta alınarak özefageal kateter yerleştirilmiş, ardından kateter dolum hacmi önce optimize ardından valide edilerek Pes ve havayolu basıncından Pes'nun çıkarılmasıyla transpulmoner basınç (PL) kayıt edilmeye başlanmıştır. Ventilatör üzerindeki kayıt cihazıyla hastaların mekanik ventilasyon parametreleri, hem monitör değerleri hem de dalga formları olmak üzere kayıt altına alınmıştır. Daha sonra hasta başında klinisyen tarafından mekanik ventilasyon ayarları özefageal dalga formu referans alınarak yeniden düzenlenmiştir.

Ardından bu hastaların dalga formları Matlab E2019a (Mathwoks, USA) yazılımı üzerinde incelenerek her soluk senkron-asenkron olarak işaretlenmiş ve asenkroni indeksi (AI) çıkarılmıştır. Buna göre hastanın asenkron ve senkron dönemleri tanımlanmış, aynı hastanın senkron ve asenkron dönemleri arasında ∆Pes, ∆PL, PTP-Pes, PTP-PL, PTP-Pes-dakika, PTP-PL-dakika değerleri yine Matlab yazılımı üzerinde hesaplanarak, senkron ve asenkron dönemler arasında bu değerlerin değişimleri SPSS'le incelenmiştir. Değişkenlerin dağılımının görsel ve analitik yöntemlerle (Shapiro-Wilk) incelenmesinin ardından yine istatiksel olarak gruplar arası farka bakılmıştır.

Bulgular: Hastaların senkron ve asenkron dönemleri kıyaslanmıştır ve senkron grupta asenkron gruba kıyasla tüm parametrelerde (∆Pes, ∆PL, PTP-Pes, PTP-PL, PTP-Pes-dakika, PTP-PL-dakika) anlamlı azalma olduğu gösterilmiştir. Ayrıca bu değerler Wilcoxon-Rank testi ile kıyaslanmış ve tamamı istatiksel olarak anlamlı çıkmıştır (Şekil1-3)Tablo1- 2)

Sonuç: Mekanik ventilatörden ayrılması planlanan ve kendi solunumunu tetikleyebilen aktif hastaların senkronizasyonunun hastaların yukarıda anılan değerlerinde düşüşe yol açtığı gösterilmiştir. Bu bilgi literatürdeki mekanik ventilasyon ilişkili akciğer/diafram hasarının bir kısmının hastanın senkronizasyonunuyla önlenebileceğini düşündürmektedir. Potansiyel olarak mekanik ventilatöre bağlı solunum sistemi hasarı gelişebilecek hastalarda, öncelikle senkronizasyonun sağlanması, gerekli vakalarda Pes monitörizasyonunun kullanılması ventilatörden ayırma oranlarını arttırabilecek, hastanede kalış süresini kısaltabilecektir. Senkronizasyon, bu iyileşmelerin sonucunda mortalite ve morbiditeyi azaltmak yönünde de faydalı olabilir.

Anahtar Kelimeler: Özefageal Basınç (Pes), Transpulmoner Basınç (PL), Basınç-Zaman-Ürünü (PTP), Senkronizasyon, Mekanik Ventilasyon

Şekil-1: ∆ Pes ve PL Değişimleri

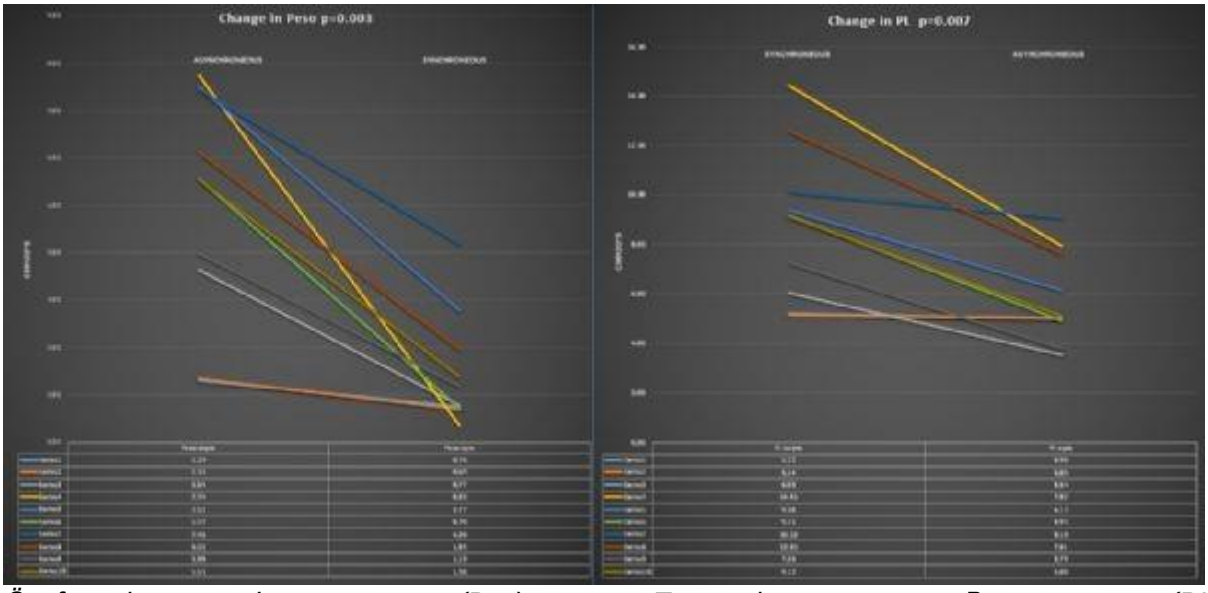

Özefageal basınç (Pes), Transpulmoner Basınç (PL)

Şekil-2: PTPes ve PTP-PL değişimleri

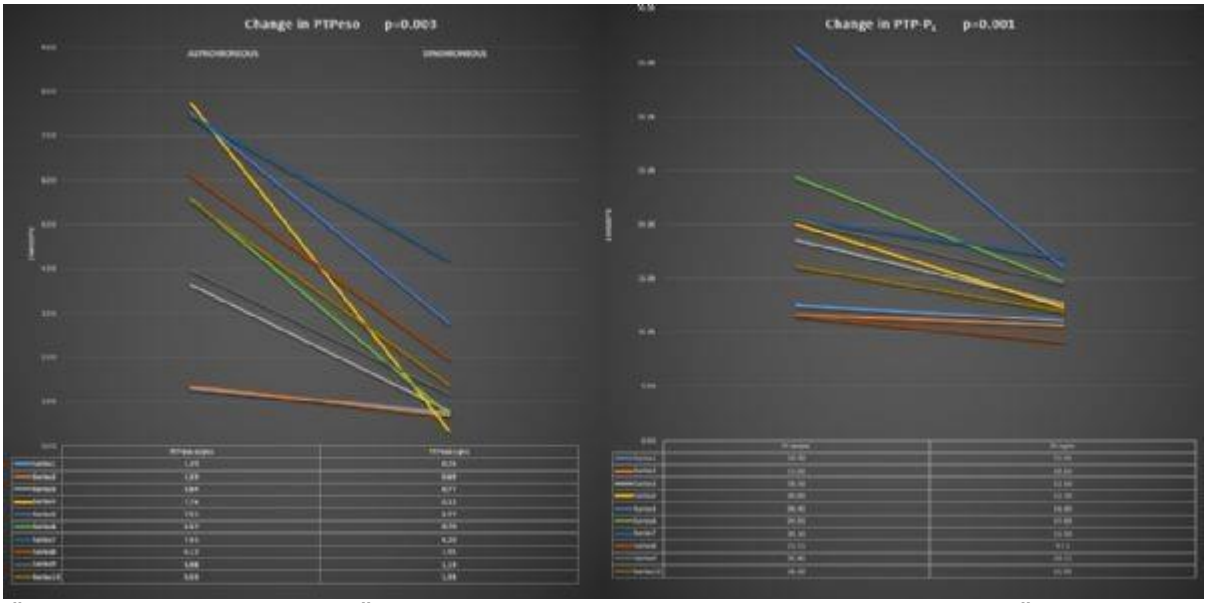

Özefageal Basınç-Zaman Ürünü (PTPes), Transpulmoner Basınç Zaman Ürünü (PTP-PL)

Şekil-3: Dakikada PTPes ve PTP-PL Değişimleri

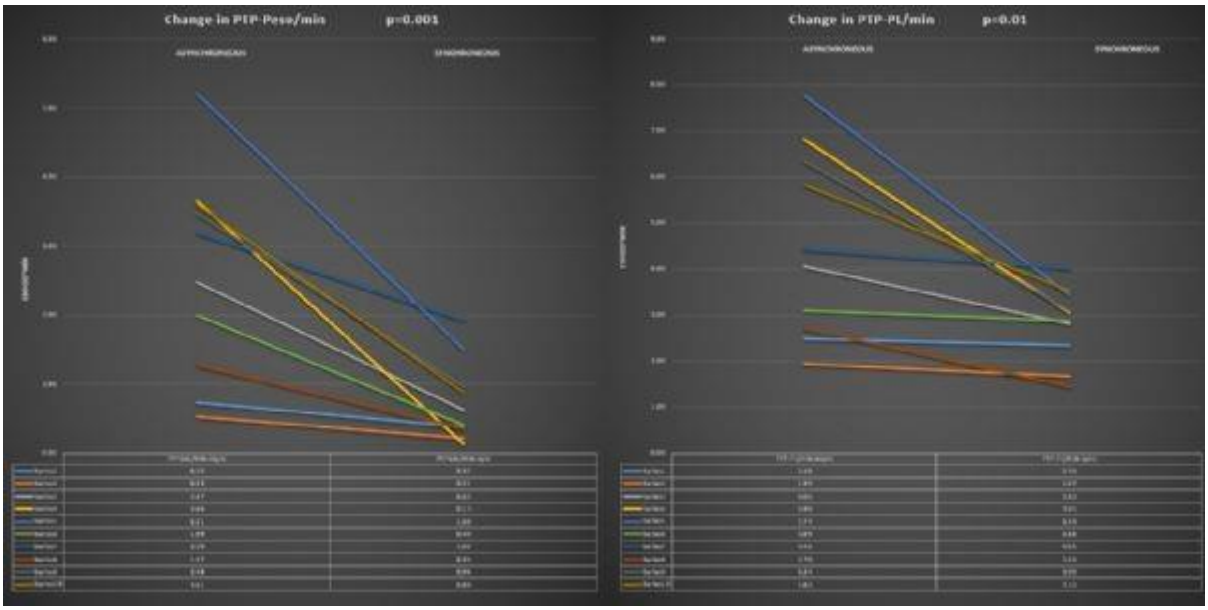

Dakikada özefageal basınç-zaman ürünü (PTPes/min), Dakikada transpulmoner basınç-zaman ürünü (PTP-PL/min)

Tablo-1: ΔPes, PL, PTP-Pes, PTP-PL, PTP-Pes/min, PTP-PL/min Değerleri

	ΔPes-async	ΔPes-sync	PL-async	Pl-sync	PTP-Pes-async	PTP-Pes-sync	PTP-PL-async	PTP-PL-sync	PTP-Pes/Min-async	PTP-Pes/Min-sync	PTP-PL/Min-async	PTP-PL/Min-sync
Medyan	9,80	3,05	19,25	12,45	5,55	0,98	9,13	5,06	2,83	0,51	4,24	2,96
Q1	6,48	2,36	13,40	11,28	3,72	0,72	6,34	4,94	1,45	0,35	2,80	2,46
Q3	12,71	4,21	20,48	14,59	7,12	1,81	9,93	7,24	3,57	0,94	6,21	3,35

Tablo-2: Asenkroni-Senkroni Dönemleri Kıyaslama

	Peso	PL	PTP-Pes	PTP-PL	PTP-Pes/min	PTP-PL/min
pdeğeri	0,003	0,007	0,003	0,001	0,001	0,01

[S-034]

DİYABETİK KETOASİDOZ ATAĞIYLA ÇOCUK YOĞUN BAKIMA YATIRILAN ÇOCUK VE ADOLESANLARDA OKSİDATİF STRES BELİRTECİ OLARAK İSKEMİ MODİFİYE ALBUMİN (İMA) DÜZEYİNİN DEĞERLENDİRİLMESİ

Mutlu Uysal Yazıcı[1], Şenay Savaş Erdeve[2], Ebru Azapağası[1], Saim Neşelioğlu[3], Özcan Erel[3], Semra Çetinkaya[2]

[1]TC Sağlık Bilimleri Üniversitesi, Ankara, Dr. Sami Ulus Kadın Doğum,Çocuk Sağlığı ve Hastalıkları, Eğitim ve Araştırma Hastanesi, Pediatri Yoğun Bakım Kliniği

[2]TC Sağlık Bilimleri Üniversitesi, Ankara, Dr. Sami Ulus Kadın Doğum, Çocuk Sağlığı ve Hastalıkları Eğitim ve Araştırma Hastanesi, Pediatrik Endokrinoloji Kliniği

[3]Ankara, Yıldırım Beyazıt Üniversitesi Biyokimya Kliniği

Diyabetik ketoasidoz (DKA);hiperglisemi,ketozis ve asidoz ile karakterize,inflamatuvar sitokinlerin arttığı önemli bir durumdur.Asidoz ve dehidratasyonun hipoksive iskemi ile birlikte ciddi biroksidatif stres oluşturması sözkonusudur. Mevcut oksidatif stresin, bireye özgü antioksidan sistemlerce de dengelenmeye çalışıldığı öngörülmektedir. DKA'da buakut yoğun oksidatif stres durumunun derecesi ve süresi tam olarak bilinmemektedir. Bu süreçte hücre dışı güçlü bir antioksidan olarak süreci dengelemeye çalışan albumin, oluşan reaktif oksijentürleri ile modifikasyona uğrar ve iskemi modifiye albümin(IMA)oluşur. Çalışmamızda DKA'lı çocuklarda ketoasidoz sırasında ve ketoasidoz bitiminde serum İMA ve albumine göredüzeltilmiş İMA(aİMA) düzeylerini değerlendirmeyi, ketoasidozda oksidatif ve antioksidatif stres durumunun süre ve şiddetini belirlemeyi amaçladık. Gereç-Yöntem: Bu çalışma prospektif olup 2017-2018tarihleri arasında yoğun bakıma DKAtanısı ile yatırılan, 1ay-18 yaş çocuklar ve yaş,cinsiyet açısından benzer sağlıklı çocuklar dahiledildi. Hastalardan yoğun bakıma ilk kabulde (asidoz döneminde) ve ketoasidoz düzeldikten sonra kan örneği alındı.Serum

Sonuçlar: Yaş ortancası 10.38±4.24 olan 13 kız ve 11 erkek, toplam 24 diyabetik ketoasidoz ve 30 sağlıklı çocuk mevcuttu.Olguların DKA'dan çıkış süreleri 14,3±2,1.SD saatdi. Olguların 5'i hafif, 9'u orta ve 10'u ağır DKA idi.Olguların başvuru albümin düzeyleri; asidoz sonrası dönemden anlamlı yüksekken ($p<0.05$), asidoz sırasında, sonrasında ve sağlıklılarda albumin değerleri benzerdi.IMA ve aIMA düzeyleri; DKA sırasında, DKA çıkışı dönemden düşüktü.DKA sırasındaki IMA ve aIMA düzeyleri sağlıklılarla benzerken, DKA çıkışında DKA sırasındakine göre belirgin şekilde arttığı ve sağlıklılarda da anlamlı oranda daha yüksek olduğu tespit edildi.(Tablo-1)PH, HCO3, HbA1c ve CRP düzeyleri ile klasik IMA tedavi öncesi ve sonrası arasında anlamlı korelasyon saptanmadı.

Tartışma: Diyabetik ketoasidozun akut döneminde IMA ve aIMA değerlerini sağlıklılarla benzer bulduk. DKA çıkışında bu değerlerin yükseldiğini, DKA sırasındaki düzeylerden ve sağlıklılardan çok daha yüksek olduğunu saptadık. DKA seyrinde oluşan oksidatif stresin akut dönemde İMA ile dengelenmeye çalışıldığını, ancak İMA düzeylerin DKA sırasında değil, sonrasında artmış olduğunu belirledik.İMA yüksekliğinin ne kadar devam ettiği ile ilgili ileri çalışmalara ihtiyaç olduğu kanaatine ulaştık.

Anahtar Kelimeler: Çocuk, Diyabetik Ketoasidoz, Oksidatif Stres, Yoğun Bakım

Tablo 1DKA'da ve kontrol hastalarında IMA değerlerinin karşılaştırılması

	DKA-TÖ (n=24) Mean±SD	DKA-TS (n=24) Mean±SD	DKA-TÖ vs DKA-TS (p)	Kontrol (n=30) Mean±SD	DKA-TÖ vs. kontrol (p)	DKA-TS vs.kontrol (p)
Albumin (g/dL)	4.101±0.373	3.854±0.369	0.011	3.956±0.356	0.153	0.309
IMA (ABSU)	0.606±0.105	0.748±0.150	0.000	0.591±0.099	0.608	0.000
Adj (IMA)	0.625±0.100	0.708±0.125	0.048	0.607±0.824	0.132	0.000

IMA: İskemi modifiye albumin, Adj-İMA: Albumine göre düzeltilmiş IMA, ABSU: Absorbans unite DKA-TÖ: Diabetik ketoasidoz, asidoz tedavi öncesi, DKA-TS: Diabetik ketoasidoz, asidoz tedavi sonrası.

[S-035]

ÇOCUK YOĞUN BAKIM ÜNİTESİNDE BİR KOMA DEĞERLENDİRME ÖLÇEĞİ OLARAK FULL OUTLİNE OF UNRESPONSİVENESS (FOUR) SKORLAMASININ GLASKOW KOMA SKORU (GKS) İLE KARŞILAŞTIRILMASI

Merve Mısırlıoğlu[1], Faruk Ekinci[1], Özden Özgür Horoz[1], Rıza Dinçer Yıldızdaş[1], Gülen Gül Mert[2]
[1]Çukurova Üniversitesi Tıp Fakültesi, Çocuk Yoğun Bakım Bilim Dalı, Adana
[2]Çukurova Üniversitesi Tıp Fakültesi, Çocuk Nörolojisi Bilim Dalı, Adana

Amaç: Yoğun bakım ünitelerinde beyin fonksiyonlarındaki bozulmanın hızlı şekilde değerlendirilmesi, hastaların takip ve tedavisinde önemlidir. Glaskow koma skoru(GKS) ile göz, sözel ve motor cevap değerlendirmektedir; fakat entübe ve konuşamayan hastalarda tam bir değerlendirme yapılamamaktadır. Full Outline of UnResponsiveness (FOUR) skoru ise beyin sapı refleksleri ve göz hareketleri gibi nörolojik muayeneyle ilgili bilgi sağlamakta; komanın tanınması ve izlenmesinde yeni bir yaklaşımdır. Bu çalışmada koma değerlendirme ölçeği olarak FOUR skorlaması ile GKS'nin karşılaştırılması amaçlanmıştır.

Yöntem: Prospektif yapılan çalışmaya, Mayıs 2018-Haziran 2019 arasında bilinç bozukluğu olan veya koma gelişme riski nedeniyle çocuk yoğun bakım ünitesine yatıp sedatif analjezi ve kas gevşetici uygulanmayan 1 ay üstü ve 18 yaş altı hastalar dahil edilmiştir. Hastaların yatışının ilk 5 günündeki FOUR skoru ve GKS değerleri kaydedildi. Hastaların yaşı, yatış nedeni, yatış süresi, mortalite ve beyin ölümü gelişip gelişmediği kaydedilerek koma skorları ile ilişkisi incelendi.

Bulgular: Çalışmadaki 80 hastanın %30(n=24) kız ve %70(n=56) erkekti. 5 hastada (%6.3) beyin ölümü, 6 hastada (%7.5) mortalite meydana gelmiştir.Hastaların yatış tanıları tablo1'de gösterilmektedir. Vakaların %35(n=28) mekanik ventilasyon uygulanmıştı. Mekanik ventilasyon uygulanması, beyin ölümü ve mortalite gerçekleşmesiyle yatış süresi, PIM2, PRISM3, PELOD skoru, yoğun bakım yatışlarındaki GKS ve FOUR ile istatistiksel olarak anlamlı fark saptanmıştır.Mortalite ve beyin ölümüyle mekanik ventilasyon uygulanan gün sayısı arasında istatistiksel anlamlı bir fark saptanmadı.Hasta verileriyle cut-off değerleri incelendiğinde; GKS 8'in, FOUR 9'un altıysa mekanik ventilasyon uygulama olasılığı varken; GKS 4'ün ve FOUR 7'nin altıysa beyin ölümü gelişmesi ve mortalite olasılığı mevcuttur.

Sonuç: Çocuk yoğun bakımlarda bilinç düzeyi takibi hastalığın gidişatı ve sonuçlarını ön görmede önemlidir. FOUR skorlaması Glaskow Koma skorlaması gibi mortalite, entübasyon gereksinimi ve beyin ölümünü tahmin etmede iyi bir göstergedir. GKS 8 ve FOUR skoru 9'un altındaysa entübasyon; GKS 4 ve FOUR 7'nin altıysa beyin ölümü gelişmesi ve mortalite riski yüksek olduğu için hastalığın gidişatı açısından gerekli takip ve tedavi önlemleri alınması açısından uyarıcı olmalıdır.

Anahtar Kelimeler: Bilinç bozukluğu, çocuk yoğun bakım, Full Outline of UnResponsiveness (FOUR) skorlaması, Glaskow koma skoru (GKS)

Tablo 1: Hastaların yatış tanılarına göre dağılımı

Tanılar	Hasta sayısı (%)
Stroke	2 (%2.5)
Menenjit	5 (%6.3)
Toksik/Metabolik Ensefalopati	3 (%3.8)
Status Epileptikus	2 (%2.5)
Postkardiak Arrest HİE	5 (%6.3)
Travmatik Beyin Hasarı	43 (%53.8)
PRESS	3 (%3.8)
İntrakranial Kanama	11 (%13.8)
Ensefalit	3 (%3.8)
Diğer Tanılar	3 (%3.8)
Toplam	**80 (%100)**

[S-036]

ÇOCUK YOĞUN BAKIM ÜNİTESİNDE İZLENEN HASTALARIN MORTALİTELERİNİN FARKLI SKORLAMA YÖNTEMLERİ İLE DEĞERLENDİRİLMESİ

Ebru Kaçmaz, Gürkan Bozan, Mehmet Özgür Arslanoğlu, Ener Çağrı Dinleyici
Eskişehir Osmangazi Üniversitesi Tıp Fakültesi Çocuk Yoğun Bakım Bilim Dalı, Eskişehir

Giriş: Skorlama sistemleri yoğun bakım ünitesi kabul edilen hastaların tanımlanması, mortalite ve morbidite olasılıklarının belirlenmesi, uygulamaların kalitesinin takip edilmesi gibi amaçlarla geliştirilmiştir. Çocuk yoğun bakım ünitelerinde, hangi skorlama sisteminin kullanılacağı tartışmalı olup, yeni skorlama sistemlerinin geliştirilmesi için çalışılmaktadır. Bu çalışmamızda çocuk yoğun bakım ünitesinde izlediğimiz hastaların başvuru anında farklı skorlama sistemleri ile yapılan değerlendirmelerinin mortalite ile olan ilişkisini değerlendirmeyi planladık.

Yöntem: Kasım 2018-Haziran 2019 tarihleri arasında Çocuk Yoğun Bakım Ünitesi'nde yatan hastaların demografik verileri, ilk 24 saat en yüksek laktat düzeyi, ilk 24 saatte normalden en fazla sapma gösteren PRISM 3, PRISM 4, pSOFA, PIM2, PELOD-2 skorları not edildi. Çalışmanın istatistik analizi için SPSS paket programı kullanıldı.

Bulgular: Çalışma döneminde takip edilen 160 hastanın (ortalama yaş 76.5±5.3 ay) %13.8'i (n=22) kaybedildi. Kaybedilen hastaların yaşı daha küçük idi (46 ay vs. 88 ay,p<0.001) ve yoğun bakım ünitesinde yatış süreleri daha uzun idi (26.4 gün vs. 7.7 gün,p<0.001). Ortalama PRISM 3 skoru taburcu edilenlerde 3.93±0.76, kaybedilenlerde 29.83±7.34 idi (p<0.01). PRISM 4 ortalaması taburcu

edilenlerde 1.083±0.12, kaybedilenlerde 7.81±2.8 idi ($p<0.05$). pSOFA ortalaması taburcu edilenlerde 1.83±0.21, kaybedilenlerde 7.63±1.05 fark istatiksel olarak anlamlı ($p<0.001$) idi. PIM2 ortalaması taburcu edilenlerde 3.32±0.62, kaybedilenlerde 24.8±7.41 idi ($p<0.01$). PELOD-2 ortalaması taburcu edilenlerde 1.00±0.33, kaybedilenlerde 21.6±7.83 idi ($p<0.05$). Laktat düzeyi ortalaması taburcu edilenlerde 2.95±0.15, kaybedilenlerde 4.0±0.72 fark istatiksel olarak anlamlı ($p<0.05$) idi. Tüm skorlama sistemleri mortalite olan olgularda daha yüksek olmakla birlikte, lineer regresyon analizi ile mortalite en yüksek korelasyon pSOFA ile bulundu ($p<0.001$). ROC analizi yapıldığında mortalite ile tüm skorlama sistemlerinin sensitivitesi ve spesifitesi düşük olarak saptandı.

Tartışma: Çalışmamızda, çocuk yoğun bakım ünitesinde takip edilen hastalar -hastalıklara göre sınıflandırılmaksızın- skorlama sistemleri ile mortalite yönünden değerlendirildiğinde, pSOFA'nın en iyi performansa sahip olduğu; ancak tüm skorlama sistemlerinin sensitivite ve spesifitesinin düşük olduğu görüldü. Hastalık gruplarına göre ve daha geniş hasta serilerinde skorlama sistemlerinin değerlendirilmesinde yarar bulunmaktadır.

Anahtar Kelimeler: çocuk yoğun bakım, mortalite, skorlama

[S-037]

ÇOCUK YOĞUN BAKIM ÜNİTEMİZDE KARDİYAK CERRAHİ SONRASI İZLEDİĞİMİZ HASTALARIN DEĞERLENDİRİLMESİNDE KULLANDIĞIMIZ DÜŞÜK KARDİYAK DEBİ SENDROMU SKORLAMASI VE KLİNİK SEYİR İLE İLİŞKİSİ

Nagehan Aslan[1], Dinçer Yldızdaş[1], Uğur Göçen[2], Özden Özgür Horoz[1], Sevcan Erdem[3], Ahmet Yöntem[1]
[1]Çukurova Üniversitesi Tıp Fakültesi, Çocuk Yoğun Bakım Bilim Dalı, Adana
[2]Çukurova Üniversitesi Tıp Fakültesi, Çocuk Kalp ve Damar Cerrahisi Bilim Dalı, Adana
[3]Çukurova Üniversitesi Tıp Fakültesi, Çocuk Kardiyoloji Bilim Dalı, Adana

Giriş : Düşük kardiyak debi sendromu (DKDS) tanımlanması ve bu hasta grubunun takibi ile ilgili net bir fikir birliği bulunmamaktadır. Düşük kardiyak debi sendromu için bu klinik tanımlama eksikliğinden yola çıkarak biz hastalarımızın takibinde, daha önce literatüre sunulmuş olan bir düşük kardiyak debi skoruna benzer bir DKDS skoru (DKDSs) kullandık ve yüksek DKDSs ile kötü klinik seyir ve komplikasyon gelişimi arasındaki ilişkiyi değerlendirmeyi amaçladık.

Gereç-Yöntem : Çalışmaya postoperatif kardiyak cerrahi sonrası çocuk yoğun bakım ünitesinde yatan 57 hasta ileriye dönük olarak alındı. Düşük kardiyak debi gelişimini değerlendirmek için Ulate ve ark. tarafından oluşturulan skorlamadan tek parametre ile farklı olan (kliniğimizde ölçülemediği için 'ayak ısısı' parametresi yerine kullandığımız 'kapiller geri dolum zamanında uzama' parametresi) bir DKDSs kullanıldı (Tablo-1). Her parametre 1 puan olacak şekilde skorlama yapıldı. Düşük kardiyak debi sendromu skoru postoperatif 24 saat boyunca saatlik hesaplandı ve en yüksek skor tepe skoru (tDKDSs)

olarak kaydedildi. Çocuk yoğun bakım ünitesine başvuru anında, 4.saatte, 8.saatte ve 16.saatteki DKDSs kaydedildi ve bu skorların toplamından oluşan bir kümülatif skor (kDKDSs) kaydedildi.

Bulgular : Ortalama yaş 49,22±52,05 ay, DKDS oranımız %24,5. Düşük kardiyak debi sendromu gelişen ve gelişmeyen hastaların demografik ve klinik özelliklerinin karşılaştırıldı. Düşük kardiyak debi sendromu gelişen grupta kDKDSs, tDKDSs, VİSt, laktat ortalaması, aort klemp ve total kardiyopulmoner bypass süreleri anlamlı yüksekti. Çalışmamızda kDKDSs ve tDKDSs ile hastane yatış süresi, çocuk yoğun bakımda yatış süresi, VİSt, laktat ortalaması, aort klemp süresi arasında anlamlı ve pozitif korelasyon saptandı.

Sonuç : Amacımız hastada kötü perfüzyonu gösteren klinik parametreleri içeren ve daha önce Ulate ve ark. tarafından tanımlanmış olan, bizim ise kendi kliniğimizin standardlarına göre güncellediğimiz bir skorlama ile klinisyenlere kardiyak cerrahi geçiren kritik çocuk hasta bakımında ortak bir dil kullanımına dikkat çekmekti. Geniş hasta grupları ile yapılacak bir çalışmanın ülkemizde postoperatif kardiyak cerrahi hastalarında kullanılabilecek bir skor gelişimi ve ortak bir yaklaşım dili oluşması için önemli olacağını düşünmekteyiz.

Anahtar Kelimeler: çocuk, düşük kardiyak debi sendromu, kardiyak yoğun bakım, skor

Tablo-1

	1 puan
Kalp hızı	Yaşa göre normal değerin >%20üzeri
Oligüri	< 1mL/kg/sa
Bolus sıvı ihtiyacı	> 30 mL/kg
Soğuk ekstremiteler	> 3 sn kapiller geri dolum zamanı
Vazoaktif inotorpskoru (<5 üzeri)	0,5 µcg/kg/dk milrinon dışındaki inotroplar
Arteriyel laktat	>2 mmol/L
Azalmış NIRS	Serebral NIRS <%50

Düşük kardiyak debi sendromu skoru parametreleri

[S-038]

ÇOCUK YOĞUN BAKIMDA DELİRYUM ÖNLENEBİLİR Mİ?

Ahmet Yöntem, Faruk Ekinci, Özden Özgür Horoz, Merve Mısırlıoğlu, Dinçer Yıldızdaş
Çukurova Üniversitesi Tıp Fakültesi, Çocuk Yoğun Bakım Bilim Dalı, Adana

Deliryum tanısı, hastalık şiddeti düşük olan çocuklarda bile daha uzun hastane yatışı, daha yüksek maliyet, artmış morbidite ve artmış mortalite ile ilişkili bulunmuştur. Çalışmadaki birincil amacımız hastalarda henüz deliryum bulguları gelişmeden önce yoğun bakım şartları el verdiği ölçüde en kısa süre içinde psikososyal girişimde bulunarak literatür verilerine kıyasla deliryum sıklığının daha az olduğunu göstermekti. Prospektif olarak gerçekleştirilen çalışmaya 1 Kasım 2018 – 31 Ağustos 2019 tarihleri arasında çocuk yoğun bakıma yatırılarak en az 24 saat takip edilen 244 hasta çalışmaya dahil edilmiştir. Çocuk yoğun bakıma yatırılan hastaların ebeveynleri, servis şartları uygun olduğu sürece hasta yanında kalması sağlandı. Oral tedavilerinin ebeveyni tarafından hastaya verilmesi sağlandı. Hastaların yaşına uygun olarak telefon, tablet ya da oyuncak ile zaman geçirmelerine izin verildi. Tüm kohortta deliryum görülme sıklığı %6 iken; psikososyal girişimde bulunulmayan (72, kohortun %29,5'i) hastalarda %12,5, psikososyal girişimde bulunulan (172, kohortun %70,5'i) hastalarda % 2,9' du (p = 0,006). Deliryum gelişen ve gelişmeyen hastalar arasında yaş, cinsiyet ve primer tanıları arasında farklılık yoktu (p>0.05). Deliryum gelişen hastalarda mortalite skorları, çocuk yoğun bakım ve hastane yatış süreleri daha yüksekti (p<0,05). Çalışmamızda da solunum desteği, narkotik analjezik, benzodiazepin, kas gevşetici, deksmedotimidin, vazoaktif, kortikosteroid tedavi alanlarda ve fiziksel kısıtlama uygulananlarda deliryum sıklığında artış saptandı (p<0.05). Son yıllarda pediatrik deliryumun tanınması, yönetimi ve hatta uzun dönem sonuçlarını değerlendirilen, artan sayıda çalışmalar bulunmaktadır. Ancak çocuklarda deliryumun mortalite, morbidite, hastane yatış süresi ve tedavi masraflarında artışa sebep olduğu bilinirken deliryumun gelişmesini engellemeye yönelik girişimleri değerlendiren çalışmalar bulunmamaktadır. Çalışmamızda henüz deliryum gelişmeden önce psikososyal girişimde bulunularak deliryum sıklığında azalma gösterdik ve deliryum sıklığı literatür verilerine göre daha az orandaydı. Sağlık hizmetinde her zaman olduğu gibi bugünde 'önleme tedaviden daha iyidir' anlayışı hastalığa yakalanma riskini azaltırken tedavi masraflarını da azaltacaktır. Çocuk yoğun bakıma yatan hastalarda henüz deliryum bulguları gelişmeden önce psikososyal girişimde bulunarak deliryum sıklığının azaltılabileceğini düşünmekteyiz.

Anahtar Kelimeler: Deliryum, Psikososyal girişim, Risk faktörleri

Hastaların demografik ve klinik bilgileri

	Kohort (n=244) Ort.(SS) Ortn. (min-maks)	Deliryum olmayan (n=230) Ort.(SS) Ortn. (min-maks)	Deliryum olan (n=14) Ort.(SS) Ortn. (min-maks)	p
Yaş	71,3 ± 64,8 47,0 (2-214)	71,2 ± 65,0 45,5 (2-214)	71,8 ± 60,5 51 (7-189)	0,76
Erkek n(%)	143 (58,6)	136 (59,1)	5 (50)	0,58
Psikososyal Girişim n(%)	172 (70,5)	167 (72,6)	5 (35,7)	0,006
Büyüme geriliği n(%)	87 (35,7)	81 (35,2)	6 (42,9)	0,83
Gelişme geriliği n(%)	50 (20,5)	47 (20,4)	3 (21,4)	0,93
PIM 2	7,8 ± 13,9 2,0 (0,1-61,0)	6,7 ± 12,4 1,8 (0,1-58)	24,4 ± 22,3 237 (0,2-61)	0,01
PRISM 3	6,0 ± 6,9 4 (0-31)	5,56 ± 6,4 3 (0-26)	12,6 ± 9,4 12,0 (0-31)	0,007
PRISM 4	4,5 ± 8,4 1,0 (0-63)	3,7 ± 6,5 1,0 (0-40)	14,6 ± 19,2 4 (1-63)	0,01
Fiziksel kısıtlama n(%)	57 (23,4)	48 (20,9)	9 (64,3)	0,001
Hiperglisemi n(%)	25 (10,2)	25 (10,9)	-	0,37
Sepsis n(%)	73 (29,9)	67 (29,1)	6 (42,9)	0,36
Cerrahi n(%)	136 (55,7)	129 (56,1)	7 (50)	0,63
Antiepileptik kullanımı	32 (13,1)	28 (12,2)	4 (28,6)	0,09
Çocuk yoğun bakım yatış süresi	4,9 ± 5,1 3 (1-33)	4,5 ± 4,6 3 (1-31)	11,1 ± 8,5 7,5 (4-33)	0,001
Hastane yatış süresi	12,0 ± 12,7 9,0 (1-90)	11,2 ± 11,1 8 (1-64)	25,1 ± 24,9 16,0 (6-90)	0,002

Hastalara verilen destek ve tedavilerin etkileri

	Kohort (n=244) Ort.(SS) Ortn. (min-maks)	Deliryum olmayan (n=230) Ort.(SS) Ortn. (min-maks)	Deliryum olan (n=14) Ort.(SS) Ortn. (min-maks)	p
Solunum desteği n(%)	80 (32,8)	70 (30)	10 (71,4)	0,003
Solunum desteği süresi	5,4±6,4 3(1-33)	4,9 ± 5,6 3 (1-31)	9,6 ± 10,6 6 (1-33)	0,16
Narkotik analjezik n(%)	33 (13,5)	27 (11,7)	6 (42,9)	0,005
Narkotik analjezik süresi	2,8 ± 3,2 1,5 (1-16)	2,4 ± 2,3 1 (1-11)	5,2 ± 6,1 3 (1-16)	0,17
Benzodiazepin n(%)	43 (17,6)	36 (15,7)	7 (50)	0,004
Benzodiazepin süresi	3,1 ± 4,4 2 (1-28)	2,5 ± 2,2 1 (1-10)	7,1 ± 10,3 3,5 (1-28)	0,08
Kas Gevşetici n(%)	13 (5,3)	10 (4,3)	3 (21,4)	0,03
Kas Gevşetici süresi	2,6 ± 0,8 3 (1-4)	2,7 ± 0,8 3 (1-4)	2,3 ± 1,1 3 (1-3)	0,63
Deksmedotimidin n(%)	11 (4,5)	8 (3,5)	3 (21,4)	0,02
Deksmedotimidin süresi	2,9 ± 2,0 2 (1-8)	3,1 ± 2,3 2,5(1-8)	2,3 ± 0,6 2 (2-3)	0,83
Vazoaktif tedavi n(%)	43 (17,6)	36 (15,7)	7 (50)	0,004
Vazoaktif inotrop skoru	9,9 ± 7,5 7 (3-37)	8,9 ± 6,0 5 (3-30)	15,1 ± 11,5 10 (5-37)	0,06
Vazoaktif tedavi süresi	3,0 ± 2,9 2 (1-16)	2,5 ± 1,9 2 (1-11)	6,1 ± 5,2 4,5 (2-16)	0,01
Kortikosteroid n(%)	86 (35,2)	77 (33,5)	9 (64,3)	0,04
Kortikosteroid süresi	2,9 ± 3,9 2 (1-33)	2,4 ± 1,6 2 (1-9)	7,6 ± 9,6 5 (2-33)	0,001
Kan ürünü desteği n(%)	43 (17,6)	39 (17)	4 (28,6)	0,28

[S-039]

PEDİATRİK KARDİYAK CERRAHİ SONRASI MEKANİK VENTİLASYON VE YOĞUN BAKIM YATIŞ SÜRESİNİN TAHMİNİNDE VAZOAKTİF VENTİLASYON RENAL SKORUNUN PERFORMANSININ DEĞERLENDİRİLMESİ

Merve Havan[1], Tanıl Kendirli[1], Serhan Özcan[1], Burak Emekli[1], Selen Karagözlü[2], Ata Niyazi Ecevit[3], Nur Dikmen Yaman[3], Tayfun Uçar[2], Zeynep Eyileten[3], Ercan Tutar[2], Adnan Uysalel[3]

[1]Ankara Üniversitesi Tıp Fakültesi Çocuk Yoğun Bakım Bilim Dalı, Ankara

[2]Ankara Üniversitesi Tıp Fakültesi Çocuk Kardiyoloji Bilim Dalı, Ankara

[3]Ankara Üniversitesi Tıp Fakültesi Kalp ve Damar Cerrahisi Bilim Dalı, Ankara

Giriş: Çocuklarda kardiyak cerrahi sonrası iyileşme sürecini doğru olarak değerlendirmek için vazoaktif inotrop skoru (VIS) ve serum laktat düzeyi gibi çeşitli yöntemler kullanılmıştır. Biz bu çalışmada renal ve pulmoner disfonksiyon gibi uç organ hasarını da gösteren yeni bir skor olan vazoaktif ventilasyon renal (VVR) skorunu değerlendirmeyi amaçladık.

Gereç-Yöntem: Kasım 2016-Mart 2019 tarihleri arasında konjenital kalp cerrahisi sonrası çocuk yoğun bakımda takip edilen hastalar prospektif olarak değerlendirildi. İlk 48 saat içinde ekstrakorporeal membran oksijenizasyonu desteği alan ve ölen hastalar çalışma dışı bırakıldı. VVR skoru; VIS + ventilasyon indeksi+ (bazal değere göre serum kreatinin düzeyindeki değişim X 10) formülüne göre hesaplandı. Tüm hastaların VVR skoru, VIS ve serum laktat düzeyi başvuru anı, ilk 24 saatteki en yüksek değer (4, 8, 12 ve 24. saat) ve 48. saat olacak şekilde kaydedildi. Bu verilerin mekanik ventilasyonda izlenme süresi ile yoğun bakım yatış süresi arasındaki ilişkileri ROC analizi yapılarak değerlendirildi ve eşik değerleri hesaplandı.

Bulgular: Çalışmaya alınan 94 hastanın ortanca yaşı (yıl) 1,1 (aralık 0,2-17) idi, 12 hastada tek ventrikül fizyolojisi vardı. Her çalışma noktasına karşılık gelen zaman diliminde, VVR skorunun, VIS ve serum laktat düzeyi ile karşılaştırıldığında, ROC eğrisi altında kalan alanlarının (EAA) daha yüksek olduğu görüldü ayrıca 48. saat VVR skorunun ROC analizinde en yüksek değer elde edildi (EAA 0,851, %95 güven aralığı 0,761-0942 / yoğun bakım yatış süresi; EAA 0,946, %95 güven aralığı 0,885-1 / mekanik ventilasyon süresi). 48. saat VVR skoru eşik değeri mekanik ventilasyonda kalış süresi için 9,1 (duyarlılık %87, özgüllük %97,1) iken, yoğun bakım yatış süresi için 6,7 (duyarlılık %70, özgüllük %92) olarak bulundu.

Sonuç: VVR skoru postoperatif dönem konjenital kalp cerrahisi hastalarında mekanik ventilasyonda kalış süresi ve yoğun bakım yatış süresini öngörmede yeni ve etkili bir belirleyicidir.

Anahtar Kelimeler: Pediatrik kardiyak cerrahi, vazoaktif inotrop skoru, vazoaktif ventilasyon renal skor, ventilasyon indeksi

Vazoaktif ventilasyon renal skor, vazoaktif inotrop skor ve serum laktat düzeyinin yoğun bakım yatış süresi ile ilişkisinin ROC analizi

	EAA	%95 Güven Aralığı	P değeri
İlk 24 saat pik VVR	0,726	0,619-0,833	<0,001
48. saat VVR	0,851	0,761-0,942	<0,001
İlk 24 saat pik VIS	0,720	0,616-0,825	<0,001
48. saat VIS	0,811	0,713-0,909	<0,001
İlk 24 saat pik laktat	0,660	0,536-0,783	0,013
48. saat laktat	0,561	0,432-0,690	0,347

(EAA: eğri altında kalan alan, VVR: vazoaktif ventilasyon renal skor, VIS: vazoaktif inotrop skor)

Vazoaktif ventilasyon renal skor, vazoaktif inotrop skor ve serum laktat düzeyinin mekanik ventilasyon süresi ile ilişkisinin ROC analizi

	EAA	%95 Güven Aralığı	P değeri
İlk 24 saat pik VVR	0,792	0,688-0,899	<0,001
48. saat VVR	0,946	0,885-1,000	<0,001
İlk 24 saat pik VIS	0,789	0,688-0,891	<0,001
48. saat VIS	0,878	0,790-0,965	<0,001
İlk 24 saat pik laktat	0,786	0,677-0,895	<0,001
48. saat laktat	0,698	0,564-0,833	0,005

(EAA: eğri altında kalan alan, VVR: vazoaktif ventilasyon renal skor, VIS: vazoaktif inotrop skor)

Vazoaktif ventilasyon renal skor, vazoaktif inotrop skor ve serum laktat düzeyinin yoğun bakım yatış süresi ve mekanik ventilasyon süresi için eşik değerleri

	Eşik değeri	Duyarlılık	Özgüllük	Eşik değeri	Duyarlılık	Özgüllük
İlk 24 saat pik VVR	39,95	%76	%63	42,85	%78	%70
48. saat VVR	6,7	%70	%92	9,1	%87	%97
İlk 24 saat pik VIS	16,25	%90	%44	37,5	%60	%82
48. saat VIS	7,5	%53	%93	7,5	%69	%94
İlk 24 saat pik laktat	4,25	%60	%73	4,25	%73	%74
48. saat laktat	2,25	%33	%82	2,45	%43	%91

(VVR: vazoaktif ventilasyon renal skor, VIS: vazoaktif inotrop skor. İlk 3 sütunda yoğun bakım yatış süresine göre eşik değer verileri, son üç sütunda mekanik ventilasyonda kalış süresine göre eşik değer verileri verilmiştir)

[S-040]

KRİTİK HASTA ÇOCUKLARIN BESLENMESİNİN DEĞERLENDİRİLMESİNDE YENİ BİR MARKER: ZONULİN

Alper Köker[1], Yasemin Çoban[1], Sultan Aydın Köker[2], Gökçen Öz Tunçer[2], Yılmaz Akbaş[2], Tuğçe Tural Kara[2], Ahmet Ufuk Kömüroğlu[3]

[1]Çocuk Yoğun Bakım Ünitesi, Hatay Devlet Hastanesi, Antakya/ Hatay

[2]Çocuk Sağlığı ve Hastalıkları, Hatay Devlet Hastanesi, Antakya/ Hatay

[3]Tıbbi Biyokimya Anabilim Dalı, Van Yüzüncü Yıl Üniversitesi, Van

Giriş: Kritik çocuk hastaların ideal beslenme hedeflerinin sağlanması için aralıklı antropometrik ölçümler, prealbumin, retinol-binding protein takibi gibi çeşitli monitorizasyon yöntemleri önerilmektedir. Ancak hiçbiri ideal yöntem olarak belirlenmemiştir. Zonulin ince barsak epitelinde çevresel faktörlerin etkisi ile üretilen bir protein olup hücreler arası sıkı bağlantılar üzerinden intestinal permeabiliteyi regüle eder.

Amaç: Çocuk yoğun bakım ünitesinde yatmakta olan hastaların serum zonulin seviyesinin nasıl etkilendiğini prealbumin ve D vitamini başta olmak üzere biyokimyasal parametreler ve antropometrik ölçümleri ile olan ilişkisini değerlendirmeyi amaçladık.

Yöntem-Gereçler: Çalışmaya Hatay Devlet Hastanesi 3. Basamak çocuk yoğun bakım ünitesinde yatmakta olan 35 kritik çocuk hasta, kontrol grubuna ise rutin muayene için çocuk polikliniğine başvuran sağlıklı 25 gönüllü çocuk dahil edildi. Travma hastaları ve aktif enfeksiyonu olanlar çalışma dışı bırakıldı. Prospektif vaka kontrollü bir çalışma olarak yapıldı.

Bulgular: Serum zonulin seviyesi, kritik hastalarda sağlıklı kontrol grubundan istatistiksel olarak anlamlı derecede yüksek saptandı (p=0.000). Kritik hasta çocuklarda zonulin ile prealbumin arasında korelasyon saptandı (r=0.910). Fakat prealbumin yüksek iken zonulin de yüksek ve düşük iken zonulinde düşük bulundu. Zonulin yüksekliği ile düşük D vitamini, kreatinin, BUN, AST ve ALT düzeyleri arasında korelasyon saptandı.

Sonuç: Kritik hasta çocuklarda zonulin düzeyinin sağlıklı kontrol grubuna göre yüksek saptanmasını, gecikmiş gastrik boşalma, anormal motilite paterninin gelişmesi, bozulmuş intestinal bariyer, katabolik sürecin uzaması, maruz kalınan oksidatif ve hipoksik stres ve bütün bunlara bağlı gelişen bakteriyel translokasyona bağlanabilir. Düşük prealbumin değerlerine eş zamanlı bakılan zonulin düzeylerinin beklenenden farklı olarak düşük saptanması nedeni ile akut malnutrisyonun değerlendirmesinde kullanılamayacağı düşünüldü. D vitamini, kreatinin, BUN, ALT ve AST değerlerinin düşüklüğü ile yüksek zonulin seviyesi arasındaki ilişki kronik malnutrisyonu değerlendirmede faydalı olabilir. Beslenme ile zonulin düzeyi arasındaki ilişkiyi daha net gösterebilmek için daha yüksek hasta sayılarını içeren ve tekrarlayan ölçümlerin yapıldığı çalışmalara gerek duyulmaktadır. Kritik hasta çocuklarda beslenmenin değerlendirilmesi için serum zonulin seviyesinin ölçülmesi, literatürde ilk yapılan çalışma olması nedeniyle önemlidir.

Anahtar Kelimeler: Beslenme, D vitamini, prealbumin, yoğun bakım, zonulin

Zonulin – D Vitamini Dağılım Grafiği

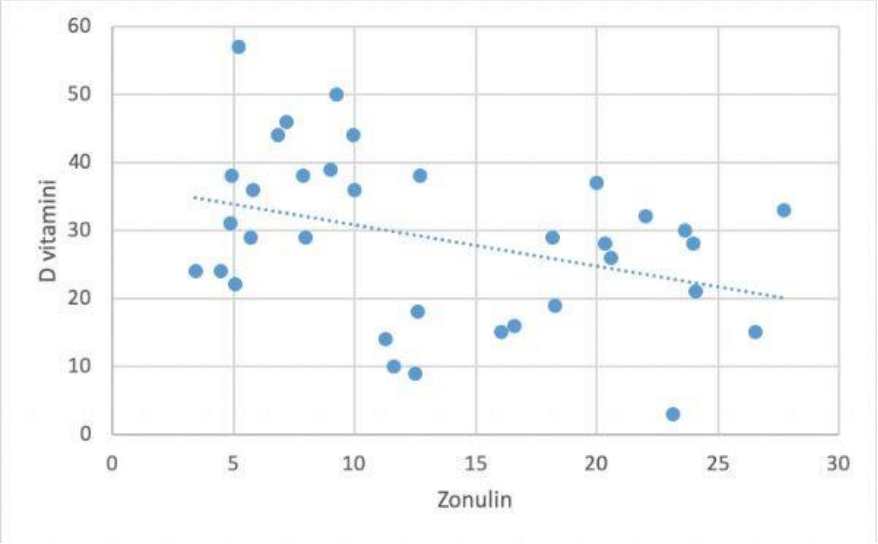

Zonulin - Prealbumin Dağılım Grafiği

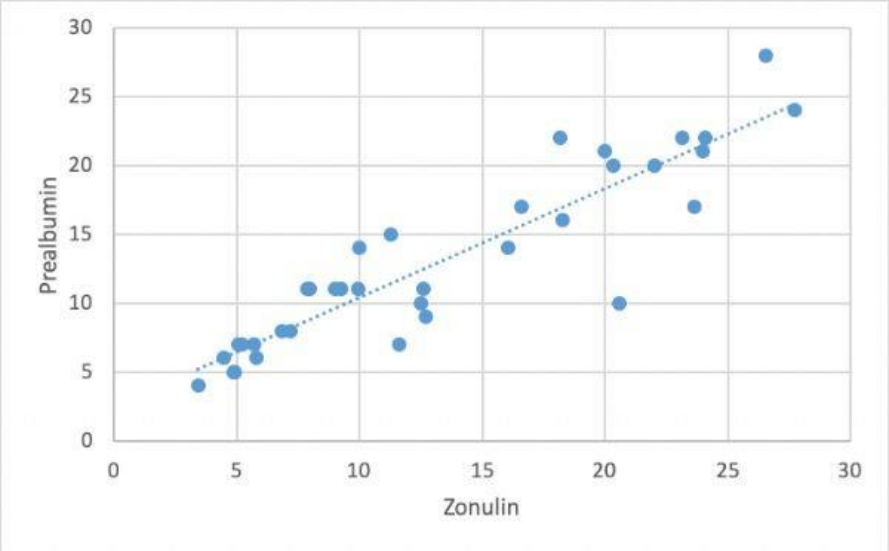

Zonulin düzeylerinin değerlendirilmesi

	Vaka	Kontrol	p
ZONULİN	12.81±7.34	6.97±3.13	0.000

[S-041]

SOLUNUM YOLU BULGULARİ İLE BAŞVURAN ÇOCUKLARDA HASTALİK ŞİDDETİNİ BELİRLEYEN FARKLİ SKORLARİN HASTANEYE YATİŞİ VE HASTALİK CİDDİYETİNİ BELİRLEMEDEKİ ETKİSİNİN DEĞERLENDİRİLMESİ

Pınar Kahyaoğlu[1], Erdem Karabulut[2], Özlem Tekşam[3]
[1]Hacettepe Üniversitesi Tıp Fakültesi, Çocuk Sağlığı ve Hastalıkları Ana Bilim Dalı, Ankara
[2]Hacettepe Üniversitesi Tıp Fakültesi, Biyoistatistik Ana Bilim Dalı, Ankara
[3]Hacettepe Üniversitesi Tıp Fakültesi, Çocuk Acil Bilim Dalı, Ankara

Çocuk acil servisine en sık başvuru nedenlerinden biri solunum sistemi şikayetleridir. Acil servise burun akıntısıdan takipne, nefes darlığı, retraksiyon, siyanoz gibi solunum yetmezliği bulgularına kadar geniş bir yelpazede solunum şikayetleri ile başvurular yapılmaktadır. Birçok solunum yolu hastalığı hafif ve kendini sınırlayan özellikte olup, bir kısmı ise hayatı tehdit edebilir. Bu nedenle acil serviste çalışan hekimlerin bu hastalıkları iyi tanıması ve uygun tedavi etmesi önemlidir. Bu çalışmanın amacı; solunum sıkıntısı ile acil servise başvuran çocuklarda hastaneye yatışı gösteren kriterlerin belirlenmesi ve farklı rehber ve skorların hastaneye yatışı göstermedeki etkinliğinin incelenmesidir. Çalışmaya araştırmacının bizzat çalıştığı şiftlerde (08:00-16:00 ve 16:00-23:00 saatleri arasında) triaja üst ve alt solunum yolu şikayetleri ya da bulguları ile başvuran hastalar dahil edildi. Hastaların triaj alanında vital bulguları, Pediatrik Değerlendirme Üçgeni bileşenleri, ESİ ve PaedCTAS'a göre triaj seviyeleri ile PEUS skorları belirlendi. Solunum şikayetleri ile acil servise başvuran hastaların %13'ü yatırıldı. PDÜ değerlendirmesi anormal olan hastaların hastane yatışının daha fazla olduğu görüldü ($p<0,001$). Yatırılan hastaların ESİ'ye göre %92'sinin ve PaedCTAS'a göre %91'inin triaj seviyesi 1 veya 2 idi. Triaj alanında PEUS skoru 4 ve üzerinde olan hastaların %80 duyarlılık, %86,5 seçicilik ile yatışı öngörebildiği görüldü. Triaj alanında yatışı öngörmede kullanılacak istatistiksel anlamı olan faktörler; bilinç bulanıklığı, oksijen satürasyonunun <%95 olması, retraksiyonların eşlik etmesi ve anormal solunum sayısı olarak bulundu. Sonuç olarak bu çalışmadan elde edilen bilgilerle; triajda solunum sıkıntısı olan ve hastaneye yatacak hastaları belirleyen faktörlerin belirlenerek bir skorlamanın oluşturulması için daha fazla sayıda hastane ve/veya yoğun bakım ünitesine yatan hastaların dahil edildiği çalışmalara ihtiyaç duyulduğu görüldü.

Anahtar Kelimeler: Triaj, solunum sıkıntısı, solunum yetmezliği, Pediatrik Değerlendirme Üçgeni, Pediatrik Erken Uyarı Skoru

ESİ ve PaedCTAS triaj rehberlerine göre hastaneye yatırılan hastaların triaj seviyelerinin dağılımı

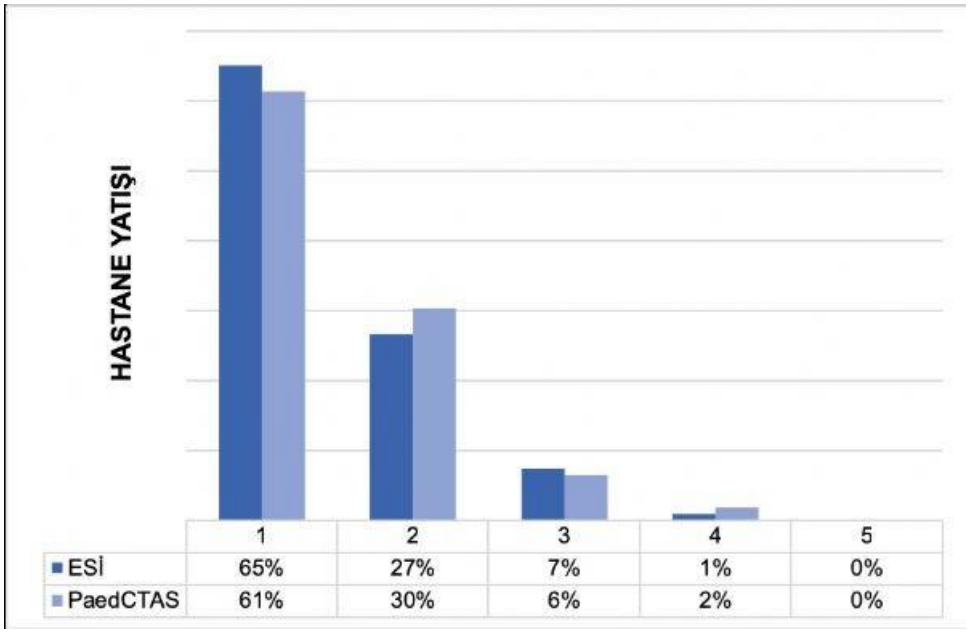

PEUS skoru ile ESİ ve PaedCTAS triaj rehberlerine göre belirlenen triaj düzeyinin hastaneye yatan hastalar ile ilişkisi (ROC eğrisi analizi).

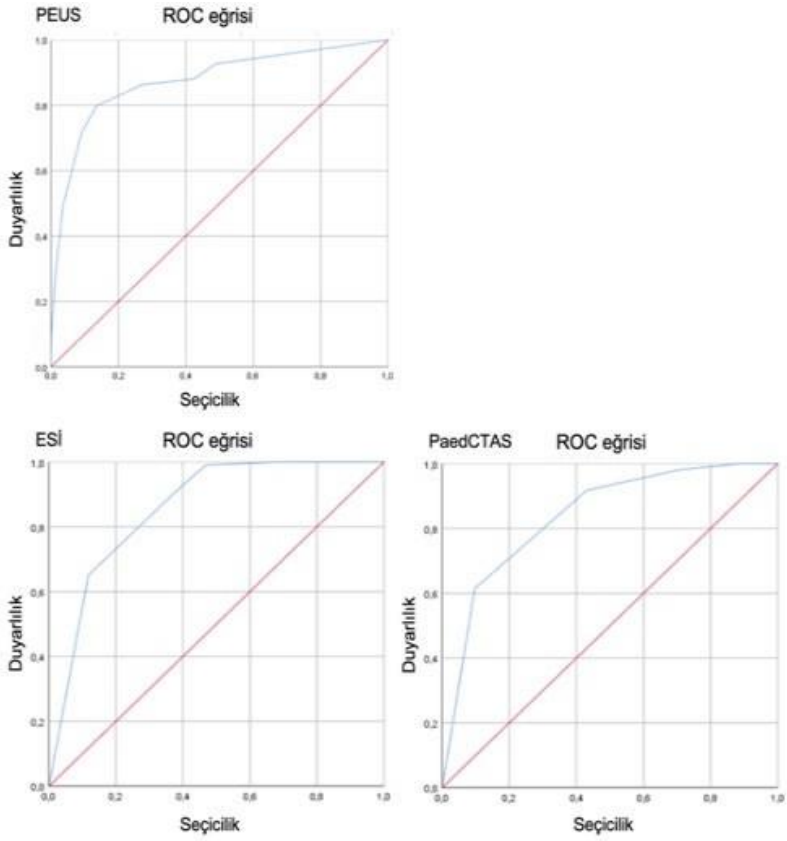

Tüm hastaların (n=829) hastaneye yatışını etkileyen faktörlerin değerlendirilmesi.

	Hastane Yatışı Yok	Hastane Yatışı Var	p
Cinsiyet (Erkek)	435 (% 87,9)	60 (% 12,1)	0,287
Eşlik eden hastalık öyküsü • Allerjik Hastalıklar • Göğüs Hastalıkları • İmmün Yetmezlik • Kardiyak Hastalıklar • Nöromuskuler Hastalıklar	126 (% 67,7) 85(%81,7) 25(%52,1) 15(%88,2) 11 (% 44) 14 (% 36,8)	60(%32,3) 19(%18,3) 23(%47,9) 2 (%11,8) 14(%56) 24 (% 63,2)	<0,0001 0,098 <0,0001 1 <0,0001 <0,0001
Prematürite (<32)	6 (% 60)	4 (% 40)	0,029
İnvaziv MV destek öyküsü	37 (% 66,1)	19 (% 33,9)	<0,0001
Evde solunum desteği ya da oksijen tedavisi alan hastalar	1 (% 11,1)	8 (% 88,9)	<0,0001
ÇYBÜ'ye yatışı öyküsü	78 (% 65,5)	41 (% 34,5)	<0,0001
ŞİKAYET Alerjik reaksiyon Ateş Beslenme güçlüğü Burun akıntısı ve tıkanıklığı Hemoptizi Hırıltı Nefes darlığı Morarma Öksürük Stridor Takipne YCA aspirasyonu	1 (%100) 164 (% 80,4) 13 (% 48,1) 349 (% 90,9) 1 (% 50) 134 (% 73,6) 48 (% 60,8) 3 (% 50) 647(%89) 8(%88,9) 27 (% 44,3) 1 (% 50)	0 40(%19,6) 14(%51,9) 35 (% 9,1) 1 (% 50) 48(%26,4) 31(%39,2) 3 (% 50) 80 (% 11) 1 (% 11,1) 34 (% 55,7) 1 (% 50)	1 0,002 <0,0001 0,001 0,246 <0,0001 <0,0001 0,033 <0,0001 1 <0,0001 0,246
FİZİK MUAYENE Bilinç Değişikliği	4 (% 9,8) 10 (% 15,9)	37(%90,2) 53(%84,1)	<0,0001 <0,0001

Toksik Görünüm	24 (% 44,4)	30 (% 55,6)	<0,0001
Hışıltı	3(%27,3)	8(%72,7)	<0,0001
Burun kanadı solunumu	1(%16,7)	5(%83,3)	<0,0001
İrregüler solunum	59 (% 44)	75 (% 56)	<0,0001
Retraksiyon	19 (% 39,6)	29 (% 60,4)	<0,0001
• İnterkostal	34 (% 42)	47 (% 58)	<0,0001
• Subkostal	7 (% 29,2)	17 (% 70,8)	<0,0001
• Suprasternal	13 (29,5)	31 (70,5)	<0,0001
• Birden fazla alanda	27 (% 77,1)	8 (% 22,9)	0,118
Stridor			

Hastane yatışı ile anlamlı ilişkisi bulunan parametrelerin çoklu değişkenli lojistik regresyon analizi

PARAMETRELER	Güven aralığı (%95)	p
EŞLİK EDEN HASTALIK	1,73 (0,93 - 3,21)	0,081
ÇYBÜ YATIŞ ÖYKÜSÜ	1,98 (0,96 – 4,1)	0,063
BİLİNÇ DEĞİŞİKLİĞİ	17,5 (4,89 – 62,68)	<0,0001
RETRAKSİYON	5,2 (2,79 – 9,73)	<0,0001
OKSİJEN SATÜRASYONU	4,5 (2,48 – 8,34)	<0,0001
SOLUNUM SAYISI	1,5 (1,18 – 1,98)	0,001
KALP HIZI	1,2 (0,93 – 1,55)	0,154

ÇYBÜ: Çocuk yoğun bakım ünitesi

Hastaneye yatan hastaların ESİ ve PaedCTAS triaj rehberlerine göre seviyeleri ile PEUS skorlarının değerlendirilmesi

	Hasta sayısı n (%)	Güven aralığı (% 95)	Duyarlılık	Seçicilik	p
ESİ • <= 2 • > 2	100 (91,7) 9 (8,2)	0,85 (0,82-0,88)	% 91	% 61	<0,0001
PaedCTAS • <= 2 • > 2	100 (91,7) 9 (8,2)	0,83 (0,80-0,87)	% 91	% 57	<0,0001
PEUS • <= 3 • >= 4	22 (20) 87 (79,8)	0,87 (0,83-0,91)	% 80	% 86,5	<0,0001

[S-042]

ÇOCUK ACİLDE KETAMİN UYGULANAN HASTALARIN ÖZELLİKLERİ VE UYGULAMAYLA İLGİLİ HASTA İLE HEKİM MEMNUNİYETİNİN DEĞERLENDİRİLMESİ: İLERİYE YÖNELİK GÖZLEMSEL ÇALIŞMA

Sevcan Bilen[1], Ahmet Kağan Özkaya[2], Hayri Levent Yılmaz[1], Gamze Gökulu[1], Pınar Çay[1], Özgür Tatlı[3], Adem Gülsoy[3], Şenol Ardıç[4], Özgen Gönenç Çekiç[4]

[1]Çukurova Üniversitesi Tıp Fakültesi Çocuk Sağlığı ve Hastalıkları Anabilim Dalı, Çocuk Acil Bilim Dalı, Adana

[2]Karadeniz Teknik Üniversitesi Tıp Fakültesi Çocuk Sağlığı ve Hastalıkları Anabilim Dalı, Çocuk Acil Bilim Dalı, Trabzon

[3]Karadeniz Teknik Üniversitesi Tıp Fakültesi Acil Bilim Dalı, Trabzon

[4]Sağlık Bilimleri Üniversitesi Trabzon Kanuni Eğitim Araştırma Hastanesi, Trabzon

Amaç : Çeşitli girişimsel işlemlere bağlı oluşan ağrı ve temel bir yakınma olarak ağrı, çocuk acil birimlerinde sıklıkla karşılaşılan durumlardandır.Çocukların hastanede bulundukları süre içinde en ağrılı işlemlerden biri damar yolu açılması olarak rapor edilmiştir. Çocuk acil servislerinde ağrı yakınması olan veya ağrılı işlem uygulanması gerekli hastalarda ağrısız bir yöntemle analjezi uygulanmasının hasta ve hekim memnuniyetine etkisinin değerlendirilmesi amaçlandı.

Yöntem : Çalışma İleriye yönelik, gözlemsel,çok merkezli yürütüldü.Primer sütürasyon öncesi ketamin uygulanacak hastalar çalışmaya alındı.İntranazal grubuna Ketamin 6 mg/kg dozunda,İntravenöz grubuna Ketamin 1 mg/kg dozunda tek başına veya birlikte 0,1 mg/kg/doz midazolam İV uygulandı.Hastaların özellikleri,ağrı/işlem/sedasyon süreleri,ek doz/ilaç gereksinimi,yan etki gelişimi,ağrı skoru, memnuniyet ölçekleri değerlendirildi.

Bulgular : 65 hastanın verileri analiz edildi.Çalışmada 32 hastaya İV, 33 hastaya İN yol ile uygulandı.İNI Ketamin uygulanan hastaların hasta yakını ve uygulayıcı memnuniyetleri, İV uygulananlara göre karşılaştırıldığında, aralarında istatistiksel olarak anlamlı farkın İN ketamin uygulananlar lehine olduğu saptandı.

Sonuç : İntranazal Ketamin uygulamasının İV Ketamin uygulamasına güvenli ve etkin bir seçenek olabileceği gösterildi. Girişimsel işlemleri ve hastanede kalış süresini azaltması, hasta ve hasta yakını konforunu artırması nedeniyle, acil servislerinde İN Ketamin kullanımının yaygınlaştırılmasının yararlı olabileceği düşünüldü.

Anahtar Kelimeler: intranazal, ketamin, sedoanaljezi

[S-043]

ÇOCUKLARDA AKUT MİYOZİT TANISINDA SONOELASTOGRAFİ YÖNTEMİNİN KULLANILMASI

Ayşe Seçil Ekşioğlu[1], Ayla Akca Çağlar[2], Seda Kaynak Şahap[1], Can Demir Karacan[2], Nilden Tuygun[2]
[1]SBÜ Dr. Sami Ulus Kadın Doğum,Çocuk Sağlığı ve Hastalıkları Eğitim ve Araştırma Hastanesi, Çocuk Radyoloji Kliniği, Ankara
[2]SBÜ Dr. Sami Ulus Kadın Doğum,Çocuk Sağlığı ve Hastalıkları Eğitim ve Araştırma Hastanesi, Çocuk Acil Kliniği, Ankara

GİRİŞ : Sonoelastografi, dokunun sertliği ile ilgili bilgi sağlaması sayesinde ultrasonografik görüntülemeye yeni bir boyut getirmiştir ve sonoelastografi ile ilgili klinik araştırmalar artarak devam etmektedir. Sonoelastografi ultrason probu ile dokuya kompresyon uygulayarak (strain elastografi) veya prob ile iletilen yüksek frekanslı akustik radyasyon kuvveti kullanılarak (shear elastografi) iki farklı yöntem ile gerçekleştirilebilir. Strain elastografide yumuşak dokular fazla, sert dokular daha az deforme olur. Bu bilgi ekranda renkli olarak kodlanır. Genellikle sert dokular; mavi, yumuşak dokular; kırmızı ve ara sertlikteki dokular yeşil kodlanır. Literatürde normal ve patolojik kasların elastografisi ile ilgili sınırlı sayıda çalışma mevcuttur. Bu çalışmada akut miyozitli çocuklardaki sonoelastografi bulgularının sağlıklı kontrol grubu ile karşılaştırılarak sonoelastografinin akut miyozitin tespitinde kullanımının değerlendirilmesi amaçlanmıştır.

GEREÇ VE YÖNTEM : Üçüncü basamak hizmet veren hastanemizin çocuk acil polikliniğine Nisan-Eylül 2019 arasında akut başlangıçlı bir enfeksiyonla eş zamanlı veya sonrasında bacak ağrısı ve yürüyememe

yakınmaları ile başvuran ve kreatin kinaz yüksekliği tespit edilerek akut miyozit tanısı alan hastalara ve benzer yaş ve cinsiyetteki sağlıklı kontrol grubuna elastografik inceleme yapıldı. Uygulama TOSHIBA APLIO 500 sonoelastografi cihazı ile gastroknemius kası üzerine 12 MHz lineer transducer kullanılarak strain elastografi yöntemi ile gerçekleştirildi. Elde edilen sinyaller sonucunda oluşan renk skalası literatürde kabul edilen skorlamaya göre değerlendirildi (Tablo 1). Akut miyozit tanısı alan 13 hasta ve sağlıklı 13 çocuk çalışmaya dahil edildi.

BULGULAR : Akut miyozitli olguların 11'i (%84,6) erkek, 2'si kız idi. Yaş ortalaması 7,9±2,1 yıl (min 4,7-maks 11,4 yıl) idi. Kontrol grubu ile karşılaştırıldığında yaş ortalaması ve cinsiyet dağılımı bakımından fark yoktu. Miyozit grubundaki hastaların sonoelastografi skorlamasının ortalaması 4±0,8 iken kontrol grubunun 3,1±0,4 olarak değerlendirildi. İki grup arasındaki elastografi skoru ortalamaları arasında istatistiksel olarak anlamlı farklılık saptandı (p=0,003) (Resim1-2).

SONUÇ : Çalışmamızda kontrol grubuna göre miyozit hastalarını tanımlamada sonoelastografi yönteminin etkin ve başarılı olduğu saptanmıştır. Yeni geliştirilen bu yöntemin kas-iskelet sistemi hastalıklarında uygulanabilirliğini göstermesi bakımından bu çalışma önem arz etmektedir.

Anahtar Kelimeler: çocuk, elastografi, miyozit

Resim 1

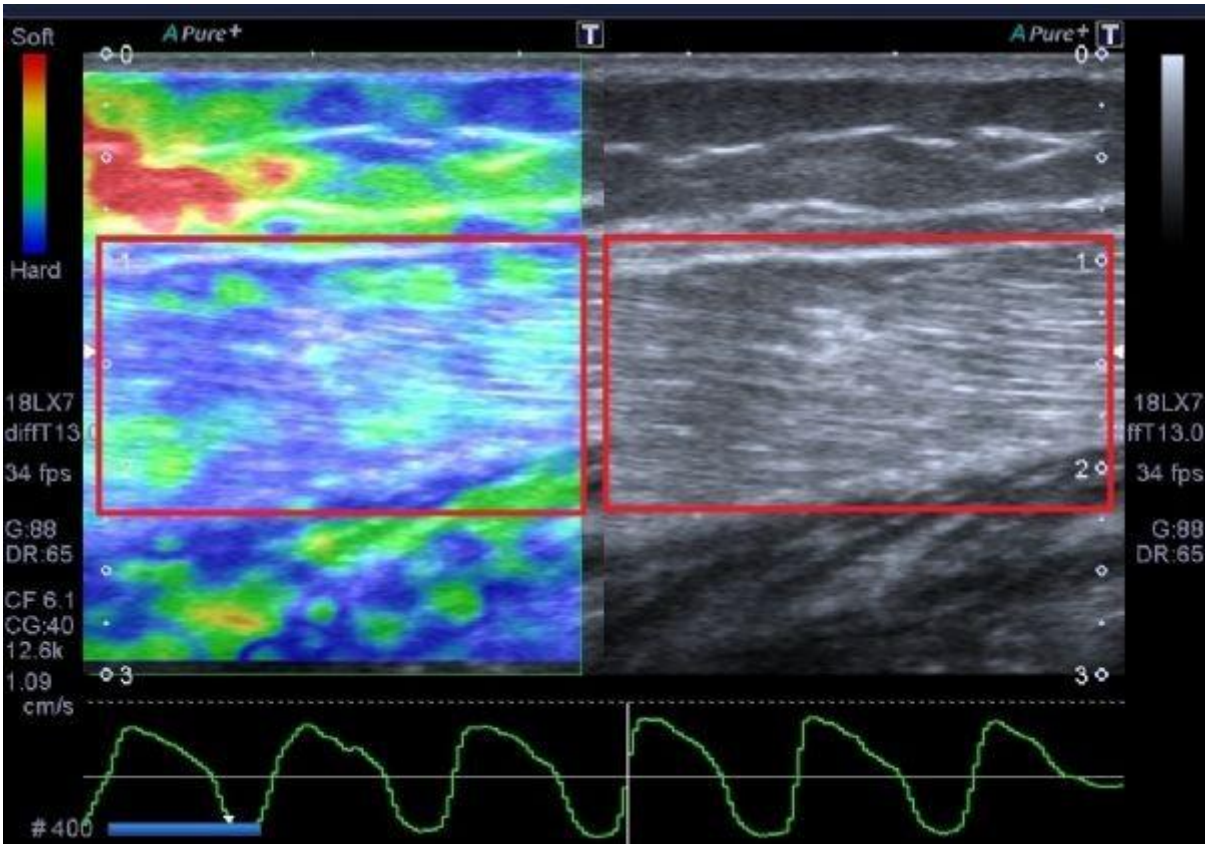

Miyozitli hasta grubundan elastografi örneği (işaretli alanda gastroknemius kası görüntülenmekte)

Resim 2

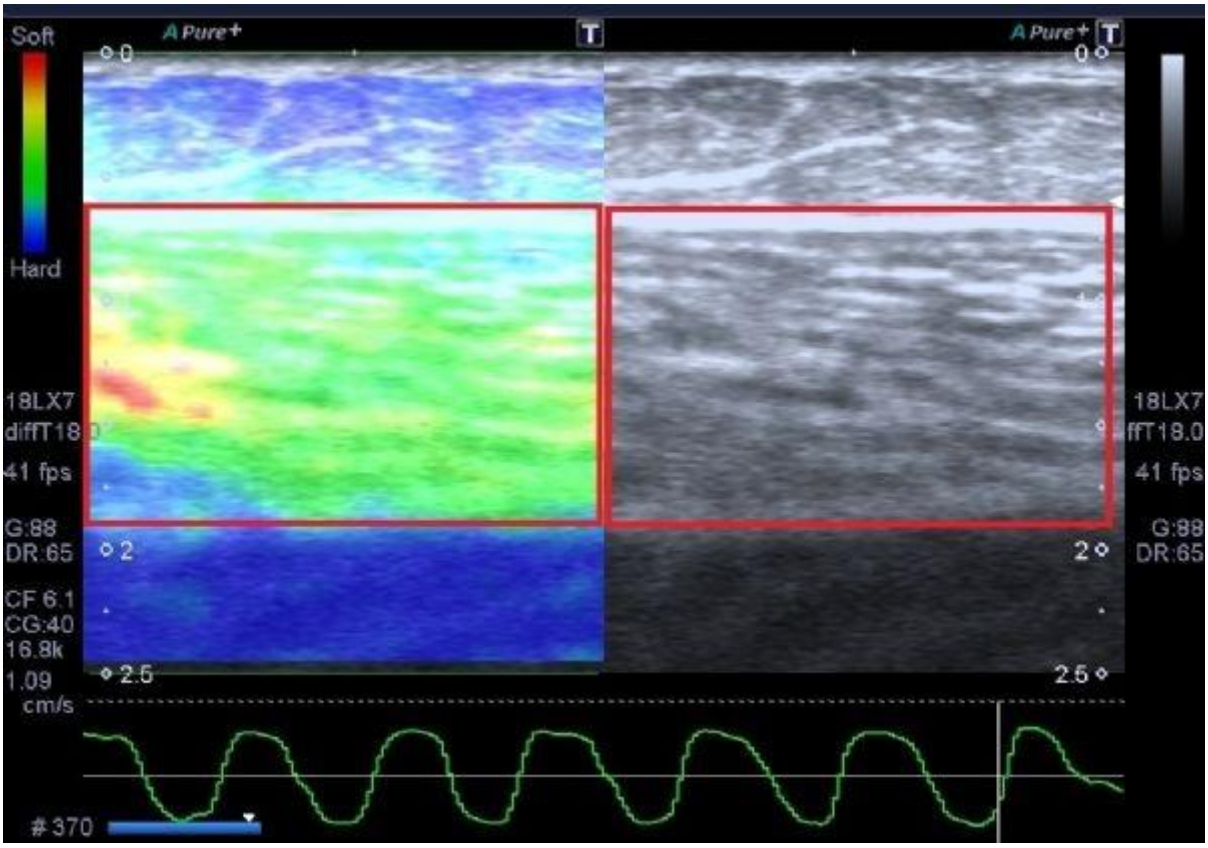

Sağlıklı kontrol grubundan elastografi görüntü örneği (işaretli alanda gastroknemius kası görüntülenmekte)

Tablo 1. Elastografi Renk Skoru

Skor	Doku Elastisitesi	Renk kodu
1	En fazla elastik (yumuşak)	Kırmızı ağırlıklı
2	Fazla elastik (genellikle yumuşak)	Kırmızı ve yeşil birlikte
3	Orta elastik	Yeşil ağırlıklı
4	Az elastik (çoğunlukla sert)	Yeşil ve mavi birlikte
5	En az elastik (sert)	Mavi ağırlıklı

[S-044]

GÖRSEL VE İŞİTSEL GERİ BİLDİRİM ÇOCUKLARDAKİ GÖĞÜS KOMPRESYON KALİTESİNİ ARTTIRIYOR: İKİ MERKEZLİ MAKET ÇALIŞMASI

Murat Anıl[1], Şefika Bardak[2], Gülşah Demir[2], Şule Demir[2], Hasan Ağın[5], Utku Karaslan[5], Tanju Çelik[5], Ümüt Altuğ[3], Ayşe Berna Anıl[4]

[1]İzmir Demokrasi Üniversitesi Tıp Fakültesi, Çocuk Sağlığı ve Hastalıkları Ana Bilim Dalı, İzmir

[2]Sağlık Bilimleri Üniversitesi Tıp Fakültesi İzmir Tepecik Eğitim ve Araştırma Hastanesi Çocuk Acil Servisi

[3]Sağlık Bilimleri Üniversitesi Tıp Fakültesi İzmir Tepecik Eğitim ve Araştırma Hastanesi Çocuk Yoğun Bakım Ünitesi

[4]İzmir Katip Çelebi Üniversitesi Tıp Fakültesi Çocuk Yoğun Bakım Bilim Dalı, İzmirÇelebi Üniversitesi Tıp Fakültesi Çocuk Yoğun Bakım Bilim Dalı, İzmir

[5]Sağlık Bilimleri Üniversitesi Tıp Fakültesi Doktor Behçet Uz Çocuk Hastalıkları ve Cerrahisi Eğitim ve Araştırma Hastanesi

Amaç: Kaliteli göğüs kompresyonu kardiyak arrestte yaşam şansını artırır. Amerikan Kalp Birliğinin (AHA) 2015 yılı temel yaşam desteği rehberlerinde göğüs kompresyonunun kriterlere uygun yapılmasının önemi bir kez daha vurgulanmış; geri bildirim cihazlarının göğüs kompresyonlarının kalitesine etkisi konusunda ise yeterli bilgi olmadığı belirtilmiştir. Bu çalışmanın amacı görsel ve işitsel geri bildirimin çocuklardaki göğüs kompresyonlarının kalitesine etkisinin araştırılmasıdır.

Gereç ve Yöntemler: İzmir Tepecik Eğitim ve Araştırma Hastanesi ile Doktor Behçet Uz Çocuk Hastalıkları ve Cerrahisi Eğitim ve Araştırma Hastanesi çocuk acil servislerinde görev yapan asistan ve uzman doktorlar çalışmaya katıldı. Katılımcıların demografik bilgileri, vücut ağırlıkları ve boy uzunlukları, meslekte geçirdikleri süre kayıt altına alındı. Katılımcılar bir geri bildirim olmaksızın çocuk maketi üzerine iki dakika göğüs kompresyonu uyguladılar. Aynı makette görsel ve işitsel geri bildirim eşliğinde göğüs kompresyonunu tekrarladılar. Göğüs kompresyon hızı (AHA önerisi 100-120/dakika), derinliği (AHA önerisi 5-6 cm) ve genel kompresyon başarısı (% cinsinden) Zoll RescueNet Review yazılımı ile kaydedildi.

Bulgular: Çalışmaya toplam 128 doktor (ortalama yaş 27,9±3,8; minimum 23, maksimum 49; 94 kadın ve 34 erkek) katıldı. Görsel ve işitsel geri bildirim ile göğüs kompresyonlarının genel başarısı %36'dan %65'e çıktı (p<0,001). İdeal göğüs kompresyon derinliğine ulaşma düzeyi, geri bildirim varlığında %61'den %78'e; ideal kompresyon hızını sağlama düzeyi %72'den %86'ya çıktı (p<0,001). Geri bildirim olmadığında katılımcıların vücut kitle indeksi ile göğüs kompresyon derinliği arasında pozitif yönde anlamlı korelasyon saptandı (r: 0,268;p:0,002). Geri bildirim olmadığında katılımcıların meslekteki deneyimi ile kompresyon hızı arasında pozitif yönde anlamlı korelasyon mevcuttu (r:0,174;p:0,049). Göğüs kompresyonun genel başarı yüzdesi ile mesleki deneyim arasında anlamlı korelasyon saptanmadı (r:-0,133;p:0,135).

ÇIKARIMLAR: Geri bildirim olmadan çocuk maketinde yapılan göğüs kompresyonun kalitesi mesleki deneyimden bağımsız olarak çok düşüktür. Görsel ve işitsel geri bildirim, kişisel farklılıkları ortadan kaldırarak çocuklardaki göğüs kompresyon kalitesini belirgin derecede artırmaktadır.

Anahtar Kelimeler: kardiyopulmoner canlandırma, göğüs kompresyonu, CPR geri bildirimi

[S-045]

ÇOCUK ACİLDE SENKOP YÖNETİMİNİN İYİLEŞTİRİLMESİ İÇİN OLUŞTURULAN KLİNİK REHBERİN ETKİNLİĞİNİN DEĞERLENDİRİLMESİ; BİR KALİTE İYİLEŞTİRME GİRİŞİMİ

Leman Akcan Yıldız[1], İlker Ertuğrul[2], Dursun Alehan[2], Göknur Haliloğlu[3], Dilek Yalnızoğlu[3], Özlem Tekşam[1]

[1]Hacettepe Üniversitesi Tıp Fakültesi, Çocuk Acil Bilim Dalı, Ankara

[2]Hacettepe Üniversitesi Tıp Fakültesi, Çocuk Kardiyoloji Bilim Dalı, Ankara

[3]Hacettepe Üniversitesi Tıp Fakültesi, Çocuk Nöroloji Bilim Dalı, Ankara

Amaç: Senkop, çocuk acil başvurularının sık görülen bir nedenidir. Çocuklarda senkop genellikle selim olsa da kapsamlı, ancak verimliliği düşük incelemeler çoğunlukla yapılmaktadır. Bu çalışmada senkop yakınmasıyla acile başvuran çocuklarda değerlendirme ve yönetim sürecinin iyileştirilmesi; verimliliği düşük tetkiklerin azaltılması ve kardiyak nedenli senkop için öykü ve elektrokardiyografide (EKG) uyarıcı bulguların tanınması için oluşturulan klinik rehberin etkinliğinin değerlendirilmesi amaçlanmıştır.

Yöntem: Araştırmaya 1 Eylül 2018-31 Ağustos 2019 tarihleri arasında çocuk acile senkop/presenkop ile başvuran 8-18 yaş arasındaki çocuklar alınmış, genel durumu bozuk, bilinen kalp hastalığı, nörogelişimsel bozukluk, epilepsi, anoreksia nervoza tanılı hastalar ile zehirlenme ve travma hastaları çalışma dışı tutulmuştur. Hastaların değerlendirme ve yönetim süreçlerinin iyileştirilmesi için çocuk acil, nöroloji ve kardiyoloji bölümlerinin uzlaşısı ile 'senkop klinik rehberi' oluşturulmuştur. 1 Mart 2019'dan itibaren çocuk acilde görev yapacak araştırma görevlilerine rehber doğrultusunda eğitim verilmiştir. Eğitim öncesi ve sonrasında başvuran hastaların özellikleri ve yönetim süreçlerine ait veriler hastane otomasyon sisteminden toplanmış, iki zaman dilimi arasında hastaların değerlendirme ve yönetimlerinde iyileşme olup olmadığı belirlenmiştir.

Bulgular: Çalışmaya alınan 255 hastanın 123'ü girişim (rehber eğitimi) öncesi, 132'si girişim sonrası gruptadır. Hastaların 176'sı (%69) kız, ortalama yaşı 14,1±2,7'dir. Çalışma grubundaki hastaların 35'inde kardiyak, sekizinde nörolojik, dördünde elektrokardiyografik uyarıcı bulgular saptanmıştır. 28 hastaya elektroensefalografi, 33 hastaya ekokardiyografi, 29 hastaya Holter EKG, 24 hastaya efor testi yapılmıştır. İki hasta kardiyak senkop, dokuz hasta epileptik nöbet olarak kesin tanı almıştır. Girişim öncesi grup ile karşılaştırıldığında, girişim sonrası gruptaki hastaların değerlendirme ve yönetim (öykü, fizik muayene ve tetkik) sürecinde; bayılma özelliklerinin (prodromal bulgular, kolaylaştırıcı faktörler,

egzersizle ilişki), kardiyak, nörolojik ve EKG uyarıcı bulgularının sorgulanmasında ve düşük verimlilikte tetkik yapılma sıklığında anlamlı iyileşme olduğu saptanmıştır (p<0,05).

Sonuç: Çocuk acilde senkop hastalarının değerlendirme ve yönetimi için oluşturulmuş klinik rehberin uygulanmaya başlaması, senkop hastalarına kanıta dayalı, sistematik ve güncel öneriler doğrultusunda yaklaşım yapılmasını, düşük verimlilikteki tetkik oranlarının azaltılmasını ve kardiyak nedenli senkopların hızla tanınmasını sağlamıştır.

Anahtar Kelimeler: senkop, çocuk acil, klinik rehber

[S-046]

TİROİD FONKSİYON BOZUKLUKLARI ÖZKIYIM EYLEMİNE ZEMİN HAZIRLAYABİLİR Mİ?

Gamze Gokalp[1], Emel Berksoy[2], Şefika Bardak[2], Gulsah Demir[2], Sule Demir[2], Murat Anıl[3]
[1]İzmir Katip Celebi Universitesi, Tepecik Eğitim Ve Araştırma Hastanesi, Çocuk Acil Kliniği, Konak, Izmir, Turkey
[2]Tepecik Eğitim Ve Araştırma Hastanesi, Çocuk Acil Kliniği, Konak, Izmir, Turkey
[3]İzmir Demokrasi Üniversitesi, Çocuk Acil Kliniği, Konak, Izmir, Turkey

Giriş-Amaç: Adolasan yaş grubunda özkıyımla ilgili görüşler oldukça yaygındır. Bu tür düşüncelere birçok durum neden olabilir, bunlardan en bilinenleri duygudurum bozukluklarıdır. Yetişkin grupta bir arada bulunma tiroid patolojileri ve duygudurum bozuklukları ile ilgili çalışmalar bulunmaktadır. Bu çalışmada, çocukluk özkıyım girişimi vakalarındaki tiroid hormon düzeylerinin normal popülasyondan farklı olup olmadığını araştırmayı amaçladık.

Yöntem: Bu çalışma, özkıyım girişimi şikayeti ile 2018 yılında çocuk acil servisine başvuran ve benzer yaş ve cinsiyet grubundaki sağlıklı gönüllülere uygulanmıştır. Prospektif karakterde olan bu çalışma bir vaka kontrol çalışması olarak tasarlandı. Hastaların demografik özellikleri alındı ve Serum T3, T4 ve TSH düzeyleri incelendi. Ayrıca, hastalar psikiyatrik değerlendirmeye tabi tutuldu. Elde edilen veriler SPSS 22.0 paket programında analiz edildi.

Bulgular: 119 olgu ve 142 kontrol olmak üzere toplam 261 olgu çalışmaya dahil edildi. Toplam grubun 18'i erkek (% 6,9) ve 243'ü (% 93,1) kızdı. Kontrol grubunda ortalama yaş 15.1 ± 1.9 ve 15.8 ± 1.3 idi. Olgu grubundaki 78 hastaya (% 65,5) pediatrik psikiyatri uzmanı tarafından psikiyatrik bozukluk tanısı kondu. Bunlardan 39'una (% 32.7) majör depresyon (MD), 33'üne (% 27.7) dürtü kontrol bozukluğu ve 6'sına (% 5) genel anksiyete bozukluğu tanısı kondu. Tüm grubun ortalama serum T4 düzeyi 0.9 ± 0.22 ng / dl, kontrol grubunun ortalaması 0.90 ± 0.21 ng / dl ve grup ortalaması 0.91 ± 0.24ng / dl idi (p: 0.74). Tüm grubun ortalama TSH düzeyi 1.95 ± 1.1 mU / L, kontrol grubunun ortalaması 2.32 ± 1.21 mU / L, olgu grubunun ortalaması 1.52 ± 1.3 mU / L idi, ortalamanın olgu grubunun anlamlı derecede düşüktü (p <0.01).

Sonuç: Subklinik hipertiroidizm olan bireylerin kontrol grubundan daha fazla intihar girişimi olduğu tespit edildi. Ayrıca, psikiyatrik hastalığı olan ve olmayan hastalar arasında tiroid durumu açısından bir fark yoktu.

Anahtar Kelimeler: çocuk acil servis, özkıyım girişimi, tiroid fonsiyon bozuklukları

[S-047]

ÜÇ AY- BEŞ YAŞ ARASI AKUT İSHALE BAĞLI GELİŞEN DEHİDRATASYON VAKALARINDA KLİNİK DEĞERLENDİRME ÖLÇEKLERİNİN KARŞILAŞTIRILMASI VE TANISAL DOĞRULUKLARININ BELİRLENMESİ

Yaşar Yusuf Can, Medine Ayşin Taşar, Arife Uslu Gökçeoğlu
Ankara Eğitim Araştırma Hastannesi, Çocuk Acil Ana Bilim Dalı, Ankara

Amaç: Çocukluk çağında dehidratasyon derecesinin doğru bir şekilde değerlendirilmesi, doğru karar alma ve tedavi için son derece önemlidir.

Bu çalışmada, akut gastroenterit tanısı alan, üç ay- beş yaş arası çocuklarda dehidratasyon derecesinin belirlenmesinde 'Dünya Sağlık Örgütü (DSÖ) Dehidratasyon Ölçeği', 'Klinik Dehidratasyon Ölçeği' ve 'Gorelick Dehidratasyon Ölçeği'nin tanısal doğrulukları, laboratuvar testleri ile birlikte gerçek dehidratasyon derecesini saptamadaki önemleri değerlendirilmiştir.

Yöntem: Hastanemiz Çocuk Acil polikliniğine ishal şikâyeti ile başvuran, akut gastroenterit tanısı alan 3 ay-5 yaş arası çocuklar çalışmaya alındı. Başvuruda klinik bulgu, semptomları, dehidratasyon dereceleri, yukarıda tanımlanan üç ölçek değerlendirmeleri ve tartıları kaydedildi. Taburculuk sonrası, 48-72 saat sonraki tartıları hastalık öncesi tartı olarak kabul edildi. Dehidratasyonun derecesini belirlemede altın standart, hastanın başvurusundaki tartısının, tedavi sonrasındaki tartısına oranı olarak kabul edildi. Başvuruda alınan tam kan sayımı, kan üre, serum kreatinin, glukoz, sodyum, potasyum, kan gazları, tam idrar tetkiki sonuçları kayıt edildi.

Bulgular: Ortalama yaş 22,3±14,7 ay ve %36,1'i kız (n=39 kız) olan toplam 108 hasta çalışmaya alındı. Başvuru anındaki ilk ağırlıkları 10640±3266 gram, son ağırlıkları 11082±3312 gramdı. Dehidratasyon derecesi >=%10 olan hastaları belirlemede DSÖ Dehidratasyon Ölçeğinin pozitif test sonucu olabilirlik oranı 11,0, Gorelick Ölçeğinin ise 14,7 olarak saptanırken sonuç olarak bu ölçeklerin >=%10 dehidratasyonu saptamada başarılı oldukları tespit edildi. Hafif ve/veya minimum dehidratasyonu belirlemede Gorelick Ölçeğinin pozitif test sonucu olabilirlik oranı 18,0 olduğu ve hafif dehidratasyonu saptamada başarılı olduğu saptandı. Gerçek dehidratasyon dereceleri ile biyokimyasal değişkenler arasındaki ilişki değerlendirildiğinde, gerçek dehidratasyon dereceleri ile pH, bikarbonat, serum kreatinin ve idrar dansitesi arasında anlamlı ilişki olduğu tespit edildi. (Sırası ile p=0,013; 0,001; 0,010; 0,009).

Sonuç: Çalışmamızda DSÖ Dehidratasyon Ölçeği ve Gorelick Ölçeğinin >=%10 dehidratasyonu saptamada başarılı oldukları, hafif ve/veya minimum dehidratasyonu saptamada Gorelick Ölçeğinin başarılı olduğu ve çocuğun kilosunun bilinmediği durumlarda kullanılabileceği saptanmıştır. Dehidratasyon derecesini saptamada kan pH, bikarbonat, serum kreatinin ve idrar dansitesi yararlıdır.

Anahtar Kelimeler: Akut gastroenterit, dehidratasyon, dehidratasyon klinik değerlendimre ölçekleri

[S-048]

NÖTROPENİK ATEŞ İLE ÇOCUK ACİL POLİKLİNİĞİNE BAŞVURAN HASTALARIN ANTİBİYOTİK VERİLME SÜRELERİNİN İYİLEŞTİRİLMESİ

Ahmet Ziya Birbilen[1], Leman Akcan Yıldız[1], Orkun Aydın[1], Bahri Ünal[1], Damla Hanalioğlu[1], Mehmet Ceyhan[2], Özlem Tekşam[1]

[1]Hacettepe Üniversitesi Tıp Fakültesi, Pediatri Ana Bilim Dalı, Çocuk Acil Bilim Dalı, Ankara

[2]Hacettepe Üniversitesi Tıp Fakültesi, Pediatri Ana Bilim Dalı, Enfeksiyon Hastalıkları Bilim Dalı, Ankara

Amaç: Nötropenik ateş (NA) hastaları onkolojik bir acildir ve antibiyotik süresine bağlı olarak mortalite ve morbidite değişmektedir. 60 dakikadan önce başlanan tedavi ile 60-120 dk da başlanan tedaviler karşılaştırıldığında sağkalımın ilk grupta daha iyi olduğu gösterilmiştir. Bu çalışmanın amacı çocuk acil servise NA ile başvuran hastalarda ilk antibiyotik ve tedavi süresini iyileştirmektir.

Yöntem: Çalışmamızı geçmiş karşılaştırmalı prospektif kohort çalışması olarak tasarladık. 1 Ocak 2015-31 Aralık 2017 tarihlerinde Çocuk acil polikliniğine(ÇAP) başvuran protokol öncesi 82 ve sonrası 1 Nisan 2019'dan sonraki 57 hastanın demografik bilgilerini ve muayneye alınma süresi(T1), tam kan sayımı(TKS) alınma süresi(T2), TKS sonuçlanması(T3), antibiyotik uygulanma süresi(T4) ve servise yatış süresi(T5) tesbit edildi. Hastaların yatışıdaki tedavi değişiklikleri, taburculuk süreleri, yoğun bakım ihtiyaçı ve sağ kalım değerlendirildi. Sonrasında tesbit edilen sürelerin kısaltılması için ilgili bölümler ile iyileştirme toplantılar yapıldı. ÇAP başvurularının triaj öncelikleri tekrar belirlendi. Tedavi başlanma protokolleri oluşturuldu. Nöbetçi asistanlara nötropenik hastaların tedavi süresinin önemi ve tedavi yöntemleri ile ilgili bilgiler verildi. Laboratuvarda ÇAP'den yönledirilen tetkiklerin daha öncelikli olarak çalışılması ve onaylanması için görüşmeler yapıldı. Hemşireler ile antibiyotik verilme öncelikleri belirlendi. Bu iyileştirmelerin devamlılığı takip edildi.

Bulgular: Hastaların çalışma öncesi T1:6.6±7.5 dk T2:27.7 ±24.6 dk T3:84.8 ±45.1dk T4:149.4 ±99.9dk T5:367.4 ±313dk olarak tesbit edildi. Düzenleme sonrası T1:4.3 ±4.4dk T2:16.5±8.2dk T3:61.7±23.5dk T4:95.9±41dk T5:215.1±136.3dk olarak tesbit edildi. T2(p=0.002),T3(p=0.001),T4(p=0.0001),T5(p=0.008) arasında istatistiksel olarak anlamlı fark bulundu. Hastaların taburculuk süresi de anlamlı olarak kısaldı.(p=0.0001) En belirgin kısalma antibiyotik kararı verilen süre(T3) ve servise yatış süresinde(T4) oldu. Protokol öncesi hastaların %43 ü 120 dk dan az sürede tedavi almıştı. Protokol sonrası ise %78 e yükseldi.

Sonuç: Nötropenik ateş kemoterapi alan hastalarda hayatı tehdit eden bir durumdur ve tedavi süresi önemlidir. Acil servislerdeki tedavi sürelerini tesbit ederek yapılan düzenlemeler ve oluşturulan tedavi protokolleri süreci hızlandırmaktadır. Acil servislerde bu gibi süreç çalışmaları ile tedavi kalitesini artırmak ve acilde kalış süresin kısaltmak mümkün olabilir.

Anahtar Kelimeler: Nötropenik Ateş, Kalite İyileştirmesi, Acil eğitimi

Antibiyotik süresi

	Protokol öncesi	Protokol sonrası	p
T1	6.6 ± 7.5 dk	4.3 ± 4.4dk	p=0.369
T2	27.7 ± 24.6 dk	16.5±8.2dk	p=0.002
T3	84.8 ± 45.1dk	61.7±23.5dk	p=0.001
T4	149.4±99.9dk	95.9±41dk	p=0.0001
T5	367.4 ±313dk	215.1±136.3dk	p=0.008

[S-049]

AKUT ROTAVİRÜS GASTROENTERİTİ: D VİTAMİNİ YETERSİZLİĞİ DAHA AĞIR HASTALIK SEYRİ İLE İLİŞKİLİ Mİ?

Vafa Guliyeva[1], Gülser Esen Besli[2], Emine Olcay Yasa[1]
[1]İstanbul Medeniyet Üniversitesi Tıp Fakültesi, Çocuk Sağlığı ve Hastalıkları AD, İstanbul
[2]İstanbul Medeniyet Üniversitesi Tıp Fakültesi, Çocuk Sağlığı ve Hastalıkları AD, Çocuk Acil BD, İstanbul

GİRİŞ: Son yıllarda vitamin D yetersizliğinin birçok enfeksiyon hastalığına yatkınlık ve ağır hastalık seyri ile ilişkisi olduğu bildirilmektedir. Çalışmamızda akut rotavirüs gastroenteriti geçiren çocuklarda D vitamini yetersizliği ile hastalık ağırlık derecesi ve seyri arasındaki ilişkinin araştırılması amaçlanmıştır. Gereç-Yöntem: Çalışma üçüncü basamak bir hastanenin Çocuk Acil Servisi'nde rotavirüs gastroenteriti olan 5 yaşından küçük 70 hasta üzerinde ileriye dönük olarak gerçekleştirilmiştir. Hastaların 28'i (%40) erkek ve 42'si (%60) kızdır. Hastaların 38'i (%55,1) hastaneye yatırılmış, 32'i (%44,9) acil servisten taburcu edilmiştir. Gastroenterit ağırlık derecesi Vesikari skorlama sistemi ile değerlendirilmiştir. Serum 25-OH D vitamini düzeyinin <30 ng/mL olması D vitamini yetersizliği olarak kabul edilmiştir. D

vitamini yetersizliği ile hastalık ağırlık derecesi, hastaneye yatış sıklığı ve süresi arasındaki ilişki incelenmiştir. Hastalığın ağırlık derecesini etkileyebilecek yaş, cinsiyet, ilk 6 ayda anne sütü ile beslenme durumu, rotavirus aşılanma durumu, son 1 ay içinde antibiyotik kullanımı gibi etkenler açısından da hastalar değerlendirilmiştir.

Bulgular: Çalışmaya alınan 70 hastanın ortalama serum 25-(OH) D vitamin düzeyi 24,7±14,1 ng/mL (6,5-94,5 ng/mL arasında) saptanmıştır. Hastaların 55'inde (%78,6) D vitamini yetersizliği saptanmıştır. D vitamini düzeyi ile Vesikari skoru, dehidratasyon derecesi, iv sıvı tedavisi ihtiyacı, diyare süresi açısından anlamlı fark bulunmamıştır. Ancak D vitamini yetersizliği olan hastaların yatış oranının ve hastanede yatış süresinin, D vitamini düzeyi yeterli olan hastalardan anlamlı yüksek olduğu saptanmıştır (sırasıyla p=0,015; p=0,004, p<0,05). D vitamini yetersizliği; hastaneye yatış riskini yaklaşık 5 kat arttıran, hastanede yatış süresini yaklaşık 1,7 kat uzatan bağımsız bir değişken olarak bulunmuştur (sırasıyla OR 5,18, %95 CI 1,33-10,54; p=0,004, p<0,05). İlk 6 ayda sadece anne sütü ile beslenmenin ise, diyare ve hastanede yatış süresini kısaltan bağımsız bir değişken olduğu tespit edilmiştir.

Sonuç: Çalışmamız, D vitamini yetersizliğinin rotavirüs diyaresi olan 5 yaşından küçük çocuklarda hastalık seyrini ağırlaştıran önlenebilir bir risk faktörü olabileceğini gösteren ilk çalışmadır. D vitamin düzeyinin optimize edilmesi, rotavirüs gastroenteritine bağlı morbiditenin azaltılmasında etkili olabilir.

Anahtar Kelimeler: Rotavirüs gastroenteriti, D vitamini, Vesikari skoru, hastalık seyri

[S-050]

ÇOCUK ACİL ÜNİTELERİNDE, ZOR HAVAYOLU UYGULAMASINDA DİREKT LARİNGOSKOP, VİDEO LARİNGOSKOP VE FLEKSİBLFİBEROPTİKLARİNGOSKOPİNİN KARŞILAŞTIRILMASI

Sevcan Bilen[1], Hayri Levent Yılmaz[1], Gamze Gökulu[1], Pınar Çay[1], Rıza Dinçer Yıldızdaş[2], Yaşar Sertdemir[3], Özlem Tolu Kendir[1], Ahmet Kağan Özkaya[4]
[1]Çukurova Üniversitesi Tıp Fakültesi Çocuk Sağlığı ve Hastalıkları Anabilim Dalı, Çocuk Acil Bilim Dalı, Adana
[2]Çukurova Üniversitesi Tıp Fakültesi Çocuk Sağlığı ve Hastalıkları Anabilim Dalı, Çocuk Yoğun Bakım Bilim Dalı, Adana
[3]Çukurova Üniversitesi Tıp Fakültesi Biyoistatistik Bilim Dalı, Adana
[4]Karadeniz Teknik Üniversitesi Tıp Fakültesi Çocuk Sağlığı ve Hastalıkları Anabilim Dalı, Çocuk Acil Bilim Dalı, Trabzon

Giriş Amaç : Trakealentübasyon (TE) hayat kurtarıcı ancak yüksek riskli bir girişimdir.Kritik hastaları tedavi etmekten sorumlu olan çocuk doktorları için hava yolu yönetimi deneyim ve beceri gerektirmektedir. Zor havayoluna sahip hastaların havayolu güvenliğini en doğru şekilde ve kısa sürede sağlayabilmek için direkt laringoskop, video laringoskop vefleksiblfiberoptiklaringoskobun etkinliklerinin karşılaştırılıp, en uygun yöntemin belirlenmesi amaçlandı.

Yöntem :

– Mayıs-Haziran 2019 tarihleri arasında ÇÜTF Balcalı Hastanesi Çocuk Acil Servisinde yürütüldü
– Entübasyon yapma deneyimlerine göre 3 gruba ayrılmış toplam 78 pediatri asistanı çalışmaya katıldı
– Bir normal havayolu, iki zor havayoluna sahip 3 farklı model ile senaryo oluşturuldu
– Katılımcılar 3 farklı yöntem ile (direkt laringoskop, video laringoskop, fleksiblfiberoptiklaringoskop) tüm modellerde trakealentübasyon girişiminde bulundu
– Üç farklı laringoskopla
• ilk denemede başarılı entübasyon oranı
• entübasyon süresi
• yapılan manevralar
• glottik görünüm düzeyi
• entübasyon başarısızlık nedenleri
• çalışma sonunda katılımcıların yöntem tercihleri ve yöntemlerin kullanım kolaylıkları değerlendirildi
bulgu
Entübasyonda ilk girişimde başarı oranı %78,9 idi. Başarısız entübasyon oranı %3,1 idi. Başarısızlık nedenleri içinde süre aşımı %83,8 ile en yüksek orana sahipti. Tüm havayolu senaryolarında, cihazlardan video laringoskop la entübasyon süresi 18.95 sn ile en kısa idi. Tüm cihazlarda, havayolu senaryolarından dil ödemi modelinde entübasyon süresi 33.61 sn ile en uzun idi.

Sonuç : Solutulamayan ve/veya entübe edilemeyen hastaların ölümlerini önleyebilmek amacıyla video laringoskop ve fleksiblfiberoptiklaringoskop gibi gelişmiş cihazların acil servislerde bulunması ve sağlık çalışanlarına kullanımları ile ilgili eğitim verilmesi gerekmektedir

Anahtar Kelimeler: zor havayolu, video laringoskop, çocuk acil

[S-051]

ÇOCUK YOĞUN BAKIM ÜNİTESİNDE PLANSIZ EKSTÜBASYON NEDENLERİ VE KOMPLİKASYONLARIN DEĞERLENDİRİLMESİ

Merve Yılmaz[1], Serhan Özcan[1], Gülden Çölkuşu[1], Nevin Taşyapar[2], Tanıl Kendirli[1]
[1]Ankara Üniversitesi Tıp Fakültesi, Çocuk Yoğun Bakım Ana Bilim Dalı, Ankara
[2]Ankara Üniversitesi Tıp Fakültesi, Başhemşirelik, Ankara

Amaç: Bu çalışma, çocuk yoğun bakımda bulunan entübe hastaların entübasyon tüpünün plansız çıkmasını etkileyen faktörleri ve gelişen komplikasyonları belirlemek amacı ile planlanmıştır. Yöntem: Araştırma metodolojik tipte planlanmıştır. Araştırmanın evrenini, çocuk yoğun bakım ünitesinde entübe olarak izlenen çocuklar oluşturmaktadır. Çalışmanın örneklemi ise power analize ile

hesaplanmıştır. Analiz sonucunda %80 güç 0,05 Tip-I hata ile örneklem büyüklüğü 175 hasta olarak bulunmuştur. Araştırma Mayıs 2019 tarihinde başlamış olup, örneklem sayısına (175 hasta) ulaşılana kadar devam edecektir.

Çalışmanın verileri araştırmacılar tarafından geliştirilen hastanın sosyodemografik ve hastalık bilgisi, entübasyon tüpünün çıkış nedeni, reentübasyon durumu ve entübasyon sonrası gelişen komplikasyon gibi bilgilerin sorgulandığı 19 sorudan oluşan yapılandırılmış soru formu ile toplanmıştır. Bulgular: Araştırmanın bu aşamasındaki 30 verinin analizi yapılmıştır. Bu verilerin sonuçları incelendiğinde çalışmaya katılan çocukların %50'si erkektir. Araştırmaya dahil edilen çocukların %33'ü kardiak bir neden ile yoğun bakımda yatmaktadır. Plansız extübasyon saatleri incelendiğinde çocukların %43'ü 16-24 saatleri arasında ekstübe olup, entübasyon tüpünün çıkma şekli inclendiğinde %26'sı hastanın sekresyonundan, %23'ü hastanın kendi çekmesi sonucu çıktığı saptanmıştır. Çalışmaya dahil edilen çocukların %63'ü sedasyon etkili ilaç alırken, %50'sine fiziksel kısıtlama uygulandığı görülmüştür. Entübasyon tüpünün güvenliği sağlamak amacı ile katılımcıların %56'sının tüp tespitinin yüze bantlandığı, %43'ünde ise tüp tutucu kullanıldığı bulunmuştur. Hemşire hasta oranları incelendiğinde %53'ün 1 hemşireye 2 hasta düştüğü, %43,3'ün 1 hemşireye 3 hasta düştüğü saptanmıştır. Plansız extübasyon sonucunda hastaların %80'inde komplikasyon gelişmemiştir.

Sonuç: Plansız ekstübasyon çocuk yoğun bakımda hasta bakım ve izlemi sırasında istenmeyen olaylardan birisi olup hastalar için morbidite ve mortaliteye neden olabilir. Bu nedenle bizim çalışmamızda da belirttiğimiz risk faktörlerine dikkat edilmesi ve plansız ekstübasyonu önleyici paket uygulamalara (bundle) dikkat edilmesi çocuk yoğun bakım hemşireliğinin temel ilkelerinden birisi olduğunu düşünmekteyiz.

Anahtar Kelimeler: çocuk yoğun bakım, hemşirelik, plansız ekstübasyon

[S-052]

BİR YOKTAN VAR ETME ÇALIŞMASI; İNTRAVENÖZ ONDANSETRON FORMU ORAL YOLLA VERİLİRSE AYNI ETKİNLİĞİ SAĞLAR MI ?

Çisem Kırkan, Gönül Temel, Caner Turan, Eren Erseven, Ali Yurtseven, Eylem Ulaş Saz
Ege Üniversitesi Tıp Fakültesi, Çocuk Sağlığı ve Hastalıkları Anabilim Dalı, Çocuk Acil Bilim Dalı

Giriş : Ondansetron, kemoterapiye bağlı kusmalarda ve ameliyat sonrası antiemetik amaçlı kullanım için ruhsatlandırılsa da, acil pediatri pratiğinde kusma ile başvuran çocuklarda sıklıkla tercih edilen (oral/intravenöz) bir tedavi haline gelmiştir. Oral kullanılabilmesi; çocuklarda damar yolu açma ve/veya intravenöz sıvı replasmanı ve/veya gereksiz laboratuvar tetkiklerini azaltıcı gibi yararlar sağlamaktadır. Oral preparat olarak, ülkemizde sadece dilaltı çözülebilir tablet formu bulunmaktadır. Bu formun temininde yaşanan güçlükler ve maliyetinin yüksekliği kullanımını kısıtlamaktadır. Amacımız, intravenöz ondansteron formunun (İOF) oral yolla kullanılması durumundaki antiemetik etkinliğini

araştırmaktır. Ayrıca, 24 saat içinde tekrar başvuru oranları, hastane kaynak kullanım oranları (hemşire, damaryolu, intravenöz sıvı, laboratuvar, hospitalizasyon), maliyetleri ve tanıda gecikmeye neden olup olmadığı araştırıldı.

Materyal-Metod : Ocak 2019-Haziran 2019 arasında çocuk acil servise (AS) kusma yakınmasıyla başvuran ve İOF'nun oral olarak uygulandığı hastalar retrospektif olarak çalışmaya alındı. Hastaların demografik ve klinik özellikleri, başvuru yakınmaları, AS'te aldıkları tanılar-izlem süreleri, parenteral tedavi ihtiyaçları, 24-saat-içinde-tekrar-başvuru oranları ve hastane kaynağı kullanımı/maliyetleri belirlendi.

Bulgular : Toplam 330 hastanın %50.9'u erkek, ortalama yaş 6.3 yıl (SD±4.4)(min 3ay-maks 17yaş) idi. Başvuru yakınmaları,sırasıyla, kusma (%100), ishal (%37.9), ateş yüksekliği (%32.4) ve karın ağrısı (%29.7); AS'teki tanılar,sırasıyla, akut gastroenterit (%68.8), üst solunum yolu enfeksiyonu (%18.1), idrar yolu enfeksiyonu (%6.7) ve diğer (%6.4) şeklindeydi. Hastaların %98.8'ine tek doz oral ondansetron uygulanırken sadece %1.2'sinde aynı dozdan ilaç tekrarlandı. Uygulamanın yapıldığı tüm hastalarda İOF kullanım oranı %4.8 idi. Hastaların AS'te kalış süreleri ortalama 1.7(SD±1,5) saat olup, %48.2'sinde hastane kaynağı kullanımı mevcuttu. Oral ondansetron kullanımında damar yolu açma ve hastane kaynağı kullanma oranı istatistiksel olarak anlamlı derecede daha azdı($p<0.001$). Tek doz ondansetronun oral ve intravenöz kullanılması sonrasında ortalama hastane maliyetleri,sırasıyla, 33.25 TL(SD±23.6) ve 108.4 TL(±SD 114,1) idi($p<0.05$). Hastaların aynı yakınma ile 24-saat-içinde-tekrar-başvurma oranı %9.1'di.

Tartışma ve Sonuç : İOF oral yoldan verildiğinde antiemetik etki sağlamıştır. Dilaltı tablet bulunamadığında tercih edilebilir. Bu uygulama çocukların AS gözlem biriminde kalış süreleri, hastane maliyetleri ve uygulanan invaziv girişim oranlarını düşürmüştür.

Anahtar Kelimeler: ondansetron, oral, kusma, acil

[S-053]

DEVLET HASTANESİ ÇOCUK YOĞUN BAKIM ÜNİTEMİZE YATAN HASTALARIN GENEL DEĞERLENDİRMESİ VE KULLANILAN SOLUNUM DESTEK UYGULAMALARI

Hülya Akduru, Fulya Kamit
Denizli Devlet Hastanesi, Çocuk yoğun bakım ünitesi, Denizli

Amaç: Üçüncü basamak devlet hastanesi çocuk yoğun bakım ünitemizde (ÇYBÜ) izlenen hastaların tıbbi verilerinin ve kullanılan solunum destek yöntemlerinin ve sonuçlarının değerlendirilmesi amaçlanmıştır.

Yöntem: Devlet Hastanesi ÇYBÜ'de Ocak 2018-Temmuz 2019 tarihleri arasında tedavi edilen 1 ay-18 yaş çocukların tıbbi kayıtları geriye dönük olarak değerlendirildi.

Bulgular: Toplam 525 hastanın kayıtları incelendi (ortanca yaş: 36 ay; 273 erkek). Giriş tanı gruplarına göre en sık izlenen gruplar: solunum (149 hasta, %28,3), zehirlenme (110 hasta, %20,9), travma (80 hasta, %15,2), nörolojik (68 hasta, %12,9), sepsisti (53 hasta, %10). Çalışma süresince 13 hasta (%2,4) kaybedildi. Üç hastaya beyin ölümü tanısı kondu. Yoğun bakım yatış süresi ortanca 3 gündü ve hastaların % 12,3'ü yabancı uyrukluydu. Zehirlenme tanısıyla izlenen hastaların %27'si antidepresan/antipsikotik ilaçlar almıştı. 60 hasta intihar amaçlı ilaç almıştı ve 17'sinde tekrarlayan intihar girişimi vardı. İntihar amaçlı ilaç alan en küçük hasta 7 yaşındaydı. Travma nedeniyle izlenen hastalarda, en sık travma mekanizması yüksekten düşmeydi (37 hasta, %46,2) ve toplamda 21 hasta opere edildi. Ünitemizde invazif mekanik ventilasyon kullanımı %12,1 (64 hasta) ve noninvazif mekanik ventilasyon (NIV) kullanımı %46'ydı (242 hasta). Toplamda 191 hastaya yüksek akışlı nazal kanülle oksijen tedavisi (YANKOT) uygulandı ve bu hastaların %94,2'sinde başarı sağlandı. En sık YANKOT uygulama nedenleri solunum sıkıntısı (%56,5), hava yolu instabilitesi (%14,6) ve NIV sonrası deskalasyondu (%12). YANKOT uygulama süresi ortanca 3 gün ve kullanılan akış ortanca 2L/kg (min-max:0,05-4,1L/kg) idi. İki hastada YANKOT'a ikincil hava kaçağı sendromu gelişti. Toplamda 41 hastaya CPAP, 10 hastaya BIPAP uygulandı. Bu hastaların 37'sinde primer, 10'unda postekstübasyon ve 4'ünde YANKOT başarısızlığı nedeniyle NIV uygulandı. Çalışma süresince 9 hasta eve NIV'le taburcu edildi ve 7 hastaya trakeostomi açıldı.

Sonuç: Ünitemizde en sık izlediğimiz hastalar solunum, zehirlenme ve travma gruplarıydı. Noninvazif mekanik ventilasyonun günlük pratiğimizin önemli parçası olduğu görüldü. Her ünitenin, bölgesine özgü hasta özelliklerini bilmesinin ünite ihtiyaçlarını belirlemede ve hasta sonuçlarını iyileştirmede faydalı olabileceğini düşünmekteyiz.

Anahtar Kelimeler: noninvazif mekanik ventilasyon, travma, yüksek akışlı nazal kanülle oksijen tedavisi, zehirlenme

[S-054]

Pediatrik yoğun bakım ünitesin de solunum sıkıntısı olan ve öksürük destekleyici cihaz kullanan hastaların değerlendirilmesi

Kader Demirci[1], Gamze Varlı[1], Agop Çıtak[2], Burçin Özkaya[1], İlknur Öztürk[1]
[1]Acıbadem Üniversitesi Atakent Hastanesi, Çocuk Yoğun Bakım Ana Bilim Dalı,İstanbul
[2]Acıbadem Mehmet Ali Aydınlar Üniversitesi Tıp Fakültesi Çocuk Yoğun Bakım Ana Bilim Dalı, İstanbul

Amaç : Bu çalışma, pediatrik yoğun bakım ünitesinde solunum sıkıntısı ile yatan ve öksürük destekleyici cihaz kullanan hastaların değerlendirilmesi ve hemşirelik bakım kalitesine katkı sağlaması amaçlanmıştır.

Yöntem : Çalışma Ocak- Temmuz 2019 tarihleri arasında pediatrik yoğun bakım ünitesinde solunum sıkıntısı tanısı ile yatan ve öksürük destekleyici cihaz kullanılan tüm hastalarda retrospektif olarak tanımlayıcı biçimde yapıldı.

Bulgular : Öksürük destekleyici cihaz toplam 9 hastaya uygulanmıştır. Bu hastaların yaş ortalaması 6,5 olduğu, 5 hastanın pnömoni 4 hastanın bronşiolit ve bu tanılara ek olarak 3 hastanın spinal müsküler atrofi tanısı olduğu belirlenmiştir. Bunlardan 3 hastanın Cpap (kontrollü pozitif hava yolu basıncı), 4 hastanın Bpap (iki seviyeli pozitif hava yolu basıncı), ve 2 hastanın spontan solunumda olduğu saptanmıştır. Hastalar cihaz kullanıma başlamadan önce ve başladıktan ortalama 48-72 saat sonra klinik değerlendirme, akciğer grafisi ve kan gazları karşılaştırarak değerlendirilmiştir. Değerlendirme sonucunda cihaz kullanıma başlamadan çekilen akciğer grafisi, kullanıma başladıktan 48-72 saat sonrası ile karşılaştırıldığında %88,8 oranında iyileşme olduğu, kan gazlarının karşılaştırmasında ise pH (hidrojen konsantrasyonu) %50, pCO2 (parsiyel karbondioksit basıncı) %33, pO2 (parsiyel oksijen basıncı) %100 ve sO2 (oksijen saturasyonu) %100 iyileşme olduğu saptanmıştır.

Sonuç : Cihaz, yoğun bakımda solunum sıkıntısı tanısı ile yatan hastaların solunum örüntüsündeki bozulmaya neden olan sekresyonların postural drenaj yaparak çıkarılmasını desteklediği hastaların, etkin havayolu açıklığının sağlanmasına yardımcı bir araç olduğu zamanın etkin kullanmasına ve hemşirelik bakım kalitesinin arttırılmasına katkı sağladığı saptanmıştır.

Anahtar Kelimeler: hemşirelik bakımı, öksürük destekleyici cihaz, postural drenaj

Örnek Hasta Akciğer Grafisi

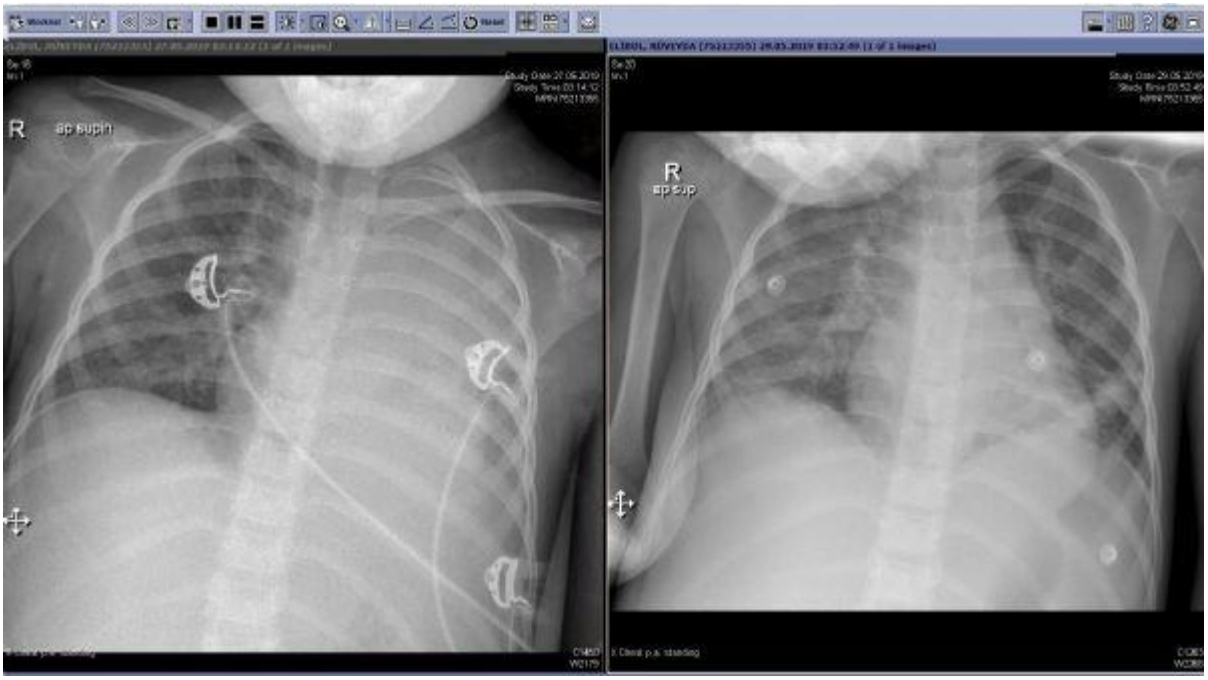

Örnek Hasta Kan Gazı

RAPIDPoint® 500

ARTERIAL SAMPLE
09.03.2019 19:55
System Name ATAK PICU
System ID 0500-39099
Patient ID 1

ACID/BASE 37.0 °C		
pH	7.324	
pCO_2	42.4	mmHg
pO_2	92.5	mmHg
HCO_3^- act	21.4	mmol/L
HCO_3^- std	20.2	mmol/L
BE(B)	-4.3	mmol/L
BE(ecf)	-4.5	mmol/L
$ctCO_2$	22.9	mmol/L
CO-OXIMETRY		
Hct	35	%
tHb	11.8	g/dL
sO_2	59.4	%
FO_2Hb	58.7	%
FCOHb	0.7	%
FMetHb	0.5	%
FHHb	40.1	%
nBili	<2	mg/dL
OXYGEN STATUS 37.0 °C		
BO_2	16.2	mL/dL
p50	26.0	mmHg
$ctO_2(a)$	9.7	mL/dL
ELECTROLYTES		
Na^+	135.3	mmol/L
K^+	4.19	mmol/L
Ca^{++}	1.29	mmol/L
$Ca^{++}(7.4)$	1.25	mmol/L
Cl^-	99	mmol/L
AnGap	18.9	mmol/L
mOsm	278.4	mmol/kg
METABOLITES		
Glu	141	mg/dL
Lac	0.89	mmol/L
pAtm		mmHg

PATIENT RANGES		
pH	6.500 -	7.800
pCO_2	5.0 -	200.0
pO_2	10.0 -	700.0
Na^+	100.0 -	200.0
K^+	0.50 -	15.00
Ca^{++}	0.20 -	5.00
Cl^-	65 -	140
Glu	20 -	750
Lac	0.00 -	30.00
tHb	2.0 -	25.0
FO_2Hb	0.0 -	100.0
FCOHb	0.0 -	100.0
FMetHb	0.0 -	100.0
FHHb	0.0 -	100.0
nBili	0.0 -	30.0

RAPIDPoint® 500

ARTERIAL SAMPLE
10.03.2019 05:11
System Name ATAK PICU
System ID 0500-39099
Patient ID 4

ACID/BASE 37.0 °C		
pH	7.396	
pCO_2	37.8	mmHg
pO_2	64.9	mmHg
HCO_3^- act	22.7	mmol/L
HCO_3^- std	22.6	mmol/L
BE(B)	-1.9	mmol/L
BE(ecf)	-2.2	mmol/L
$ctCO_2$	23.8	mmol/L
CO-OXIMETRY		
Hct	30	%
tHb	10.3	g/dL
sO_2	80.1	%
FO_2Hb	79.5	%
FCOHb	0.3	%
FMetHb	0.4	%
FHHb	19.8	%
nBili	<2	mg/dL
OXYGEN STATUS 37.0 °C		
BO_2	14.2	mL/dL
p50	26.9	mmHg
$ctO_2(a)$	11.5	mL/dL
ELECTROLYTES		
Na^+	133.1	mmol/L
K^+	4.26	mmol/L
Ca^{++}	1.26	mmol/L
$Ca^{++}(7.4)$	1.26	mmol/L
Cl^-	102	mmol/L
AnGap	12.7	mmol/L
mOsm	272.5	mmol/kg
METABOLITES		
Glu	114	mg/dL
Lac	0.53	mmol/L
pAtm	760	mmHg

PATIENT RANGES		
pH	6.500 -	7.800
pCO_2	5.0 -	200.0
pO_2	10.0 -	700.0
Na^+	100.0 -	200.0
K^+	0.50 -	15.00
Ca^{++}	0.20 -	5.00
Cl^-	65 -	140
Glu	20 -	750
Lac	0.00 -	30.00
tHb	2.0 -	25.0
FO_2Hb	0.0 -	100.0
FCOHb	0.0 -	100.0
FMetHb	0.0 -	100.0
FHHb	0.0 -	100.0
nBili	0.0 -	30.0

[S-055]

PEDİATRİK YAŞ GRUBUNDA VENÖZ KANDA KARBONDİOKSİT DEĞERİ İLE END TİDAL KARBONDİOKSİT DEĞERLERİNİN KARŞILAŞTIRILMASI

Aslı Saygılı, Keziban Avcı, Mahmut Akburak, Berna Turan, Gizem Kurt, Yasemin Koç, Sedat Kızılboğa, Emine Aybı, Gürkan Atay
S.B.Ü. Ümraniye Eğitim ve Araştırma Hastanesi,Çocuk Yoğun Bakım Bilim Dalı,İstanbul

Giriş-Amaç: Kapnografi, karbondioksit (CO2) konsantrasyonu olarak ifade edilen ekshale nefeste kısmi CO2 (end tidal CO2) basıncının invaziv olmayan ölçümünü ifade eder.Çocuk yoğun bakım ünitelerinde ventilasyonun değerlendirilmesinde sıklıkla kullanılılmaktadır.Arteriyel kan gazı invaziv olarak sistemik karbondioksit (PaCO2) ve pH değerini saptamanın geleneksel yöntemidir.Venöz kan gazı,çok daha sık kullanılan ve arteriyel kan örneklemesi gerektirmeyen sistemik karbon dioksit(PvCO2) ve pH'ı ölçmenin alternatif bir yöntemidir.End tidal CO2 (ETCO2) PaCO2 değerleri arasındaki değerlerin karşılaştırıldığı çok sayıda çalışma bulunmakla birlikte,pediatrik yaş grubunda PvCO2 ile ETCO2 değerlerinin karşılaştırıldığı çalışma sayısı oldukça azdır.Bu çalışmanın amacı PvCO2 ile ETCO2 değerlerini karşılaştırmak ve güvenirliliğini değerlendirmektir.

Gereç-Yöntem: Çalışmaya 2019 Şubat -2019 Ağustos aylarında hastanemiz çocuk yoğun bakım ünitesinde yatan, mekanik ventilasyon ile solunum desteği uygulanan hastalar dahil edildi. Demografik ve klinik özellikler açısından olguların dosyaları ve kayıtları incelendi.Çalışmaya alınan hastaların endotrakeal aspirasyon öncesi ve sonrası venöz kan gazlarındaki PvCO2 ile eş zamanlı bakılan ETCO2 değerleri kaydedildi.

Bulgular: Çalışmaya toplam 38 hasta dahil edildi. Hastaların yaş ortancası 116.5(±93.4) ay ve 17'si (%44.7) kız idi. 17 (%44.7) hastanın yatış nedeni akciğer hastalıklarıydı ve 5(%13.2) hasta trakeostomili idi.Endotrakeal aspirasyon öncesi PvCO2 ve ETCO2 değerleri ortalaması sırasıyla 41.9(±13.4),33.3(±9.94) iken aspirasyon sonrası PvCO2 ve ETCO2 değerleri ortalaması sırasıyla 39.4(±13.0), 30.9(±9.69) olarak bulundu.Endotrakeal aspirasyon öncesi ETCO2 değerleri ile endotrakeal aspirasyon öncesi PvCO2 değerleri arasında pozitif yönde anlamlı bir ilişki bulundu.($r=0,771$; $p<0.05$) Benzer şekilde endotrakeal aspirasyon sonrası ETCO2 değerleri ile endotrakeal aspirasyon sonrası PvCO2 değerleri arasında da pozitif yönde anlamlı bir ilişki saptandı. ($r=0,743$; $p<0.05$)

Sonuç: Pediatrik yaş grubunda kapnometre ile end tidal CO2 takibi, noninvaziv ve kolay uygulanabilen bir yöntem olması nedeniyle güvenle kullanabilir. Çalışmamızda,litaratürde gösterilen PaCO2 ile ETCO2 arasındaki anlamlı korelasyonun, PvCO2 ile ETCO2 arasında da benzer şekilde olduğunu saptadık. İnvaziv bir girişim olan endotrakeal aspirasyon işleminden sonra da end tidal CO2 değerlerinin PvCO2 ile korelasyon göstermesi güvenilir olduğu görüşünü desteklemektedir.

Anahtar Kelimeler: kapnografi, end tidal CO2, pediatrik

[S-056]

STEVEN-JOHNSON SENDROMU VE TOKSİK EPİDERMAL NEKROLİZ'DE HEMŞİRELİK BAKIMI

Esra Ekmekci[1], Rabiye Güney[2]
[1]Sağlık Bilimleri Üniversitesi Bakırköy Dr. Sadi Konuk Eğitim ve Araştırma Hastanesi,İstanbul
[2]Sağlık Bilimleri Üniversitesi, Hemşirelik Fakültesi, Çocuk Sağlığı ve Hastalıkları Ana Bilim Dalı, İstanbul

Amaç: Steven-Johnson sendromu (SJS) ve toksik epidermal nekroliz genellikle ilaçların neden olduğu nadir görülen, hayatı tehdit eden ve hızla gelişen epidermal ayrılma ve mukoza tutulumu olan bir cilt hastalığıdır. Kendine özgü belirtisi ve klinik tablosu olmaması nedeniyle erken teşhis ve tedavinin öne kazandığı, yüksek mortalite ve morbiditeye sahip olan SJS ve toksik epidermal nekroliz ile ilgili son 20 yıla ait literatür taranarak patogenezi, klinik bulguları, tedavisi ve hemşirelik bakımına ilişkin kanıtları incelemektir. Yöntem: Çalışmada "Steven-Johnson sendromu ve toksik epidermal nekroliz" anahtar kelimeleri kullanılarak son 20 yıla ait literatür gözden geçirilmiştir. Bulgular: Epidermal hasarın nedeni keratinositlerin apotozisidir. Bu hasara, en çok ilaçlar veya enfeksiyonlar neden olmaktadır. Hasarı en sık tetikleyen enfeksiyon etkeni Mycoplasmapneumoniae'dir. Hasara en sık yol açan ilaçlar; antikonvülzanlar, sülfonamid grubu antibiyotikler ve non-streoid antiinflamatuvar ilaçlardır. Hastalık başlangıçta ateş ve grip semptomları gibi belirtiler verir. 1-3 gün içerisinde mukoza tutulumu başlar. Hastalığın tedavisinde birçok seçenek bulunmasına rağmen etkinliği kanıtlanmış bir ilaç bulunmamaktadır. Hastalığa yaklaşımda destekleyici tedavi ve uygun hemşirelik bakımı önerilmektedir. Son zamanlarda İVİG ve kortikosteroid uygulaması etkin bir tedavi olarak görülmektedir. Hemşirelik bakımında cildin enfeksiyonlardan korunması, optimal vücut ısısının sağlanması, uygun ağız ve göz bakımı verilmesi ve ağrı yönetimi öncelikli konular arasındadır. Sonuç: SJS ve toksik epidermal nekroliz yüksek ölüm hızına sahip olan ve erken teşhis edilmesi gereken hastalıktır. İyileşmede hemşirelik bakımının önemli bir yeri vardır.

Anahtar Kelimeler: hemşirelik bakımı, Steven-Johnson sendromu, toksik epidermal nekroliz

[S-057]

Vankomisin İnfüzyon Hızının Yan Etkileri İle Olan İlişkisi

Merve Cengiz, Gönül Temel, Caner Turan, Eren Erseven, Ali Yurtseven, Eylem Ulaş Saz
Ege Üniversitesi Tıp Fakültesi, Çocuk Sağlığı ve Hastalıkları Anabilim Dalı, Çocuk Acil Bilim Dalı

Giriş : Vankomisin, intravenöz olarak uygulanmakta olup, çocukluk döneminde sepsis, endokardit, bronkopnömoni ve yumuşak doku enfeksiyonları gibi hayatı tehdit eden birçok enfeksiyonun tedavisinde kullanılmaktadır. En etkili antibiyotiklerden biri olmasına rağmen, tedavi sırasında gelişen alerjik reaksiyonlar (ateş yüksekliği,döküntü), red-man sendromu hatta anafilaksi gibi yan etkiler nedeni ile kullanımı kısıtlanmaktadır. Çalışmadaki ilk amacımız, çocuk acil serviste (ÇAS) uygulanan

vankomisin tedavisinde infüzyon hızları (1 vs 2 saat) ile yan etki gelişme oranını araştırmaktı. Ayrıca, vankomisin verme endikasyonları, uygulama sırasında gelişen yan etkiler, uygulanan doz-yan etki ilişkisi, ÇAS'de kalış süreleri ve sonuçları araştırıldı.

Materyal-metod : Haziran 2017-Haziran 2019 arasında ÇAS'de intravenöz vankomisin tedavisi alan tüm çocuklar retrospektif olarak çalışmaya alındı. Hastaların demografik ve klinik özellikleri, başvuru yakınmaları, tedavi endikasyonları, vankomisin verilme hızı ve dozu (mg/kg), komplikasyonlar, ÇAS'te aldıkları tanılar-izlem süreleri ve sonuçları değerlendirildi. Tüm istatistiksel analizlerde SPSS Statistics 22.0v. yazılımı kullanıldı, istatistiksel anlamlılık $p<0.05$ olarak belirlendi.

Bulgular : Toplam 108 hastanın %66.7'si erkek, ortalama yaş 5.9 yıl (min 1ay-maks 16yaş) idi. Başvuru yakınmaları,sırasıyla, ateş yüksekliği (%75.9), kusma (%21.3), öksürük (%18.5), ishal (%15.7) ve bilinç bozukluğu (%3.7) idi. ÇAS'te aldıkları tanılar,sırasıyla, sepsis (%20.4), komplike pnömoni (ampiyem/plevral efüzyon)(%19.4), ventrikülo-peritoneal şant enfeksiyonu (%14.8), febril nötropeni (%11.1) ve diğer (%22.2) şeklindeydi. Hastaların %25'inde 40 mg/kg/gün, %75'inde 60mg/kg/gün dozunda vankomisin uygulanırken %27.8'inde infüzyon süresi 60dk, %72.2'sinde 120dk idi. Yan-etki gelişme oranı %9.3 (10/108) olup 2 anjioödem, 1 red-man sendromu ve 7 ürtiker olduğu görüldü. İnfüzyon hızı 60dk olanlarda komplikasyon oranı %27; 120dk olanlarda ise %2.5 olduğu görüldü ve istatistiksel olarak anlamlıydı($p=0.000$); uygulanan doz miktarı ile yan-etki gelişimi arasında ilişki saptanmadı ($p>0.05$). Yan-etki gelişen hastaların 8'inde tedavi kesildi ve teikoplanin başlandı; sadece 1 hastada premedikasyon yapılarak ilaca devam edildi. Hastaların %77,8'i servislere, %16.7'si çocuk yoğun bakıma yatırılırken ÇAS'de ortalama izlem süresi 18.9 (min 2-maks 122) saatti.

Sonuç ve Tartışma : Vankomisin tedavisinin 60 dk yerine 120 dk infüzyon süresinde uygulanması gelişebilecek yan etkileri azaltmaktadır.

Anahtar Kelimeler: vankomisin, alerji, infüzyon hızı, red-man sendromu, ürtiker

[S-058]

ÇOCUK YOĞUN BAKIMDA ENTÜBE HASTALARDAKİ ENDOTRAKEAL ENTÜBASYON TÜPÜNÜ SEVİYESİNİN DEĞİŞİMİNİ ETKİLEYEN FAKTÖRLER

Emrah Gün, Fatih Akça, Gülden Çölkuşu, Tanıl Kendirli
Ankara Üniversitesi Tıp Fakültesi,Çocuk Yoğun Bakım Bilim Dalı,Ankara

Giriş-Amaç: Rutin akciğer grafisi çocuk yoğun bakım ünitesinde yatan entübe hastalarda sıklıkla istenmektedir. Böylece endotrakeal tüpün(ETT) entübe hastalarda karinayla ilişkisi daha iyi değerlendirilir ve tüpün malpozisyonu önlenmeye çalışılır. Çocuklarda rastgele ekstübasyon sıklığı genellikle yüksektir. Pediatrik hastaların daha kısa trakaeaya sahip olmaları küçük bebeklerde ETT'nin doğru konumlandırılmasını zorlaştırabilir. ETT pozisyonu, solunum hareketlerinden ve kafa

pozisyonundan, transporttan, aspirasyon sıklığından vb. faktörlerden etkilenir. Yöntem: Retrospektif çalışmamızda 1 Nisan 2019-1 Eylül 2019 tarihleri arasında çocuk yoğun bakım ünitesinde yatan entübe hastalardaki endotrakeal tüp seviyesinin değişimini etkileyen faktörleri ele almayı planladık.

Bulgular: Retrospektif çalışmamızda 25 olgunun %52'si kadın, %48'i erkekti. Olguların yaş ortalaması 48,4± 13,57 ay idi(min=2, max=204). Bu olguların tanıları; ARDS, dilate kmp, epilepsi, hidrosefali,kronik akciğer hastalığı, lizensefali, miyokardit, miyotonik distrofi, opere pulmoner atrezi, opere diyafragma hernisi, TÖF, travmatik beyin hasarı, triküspit atrezisi idi. ETT'nin kaflı, kafsız oranları sırasıyla %24 ve%76 idi. ETT tüp seviyesi olguların %12'sinde hemşire gözlemine yanlış not edilmişti. ETT tespit yöntemi flaster bantla, sabitleyici(bıyıkla) yapılanlarda sırasıyla %40 ve %60 idi. ETT'nin %32 olguda son 24 saatte değişimi mevcuttu,%68 olguda ETT tüpü son 24 saatte değişmemişti. Hastaların pozisyonu olguların %92'sinde supin, %8'inde yan pozisyondu. Olguların %44'ünde ağızdan taşan sekresyon varlığı mevcuttu. Hastaların son 12 saatte aspire edilme sıklığı oranları sırasıyla 1 defa %32, 2 defa %32, 3 defa %24, %8'ide hiç aspire edilmemişti. Olguların hiçbirinde ağız içinde kanama görülmedi. Olguların Glasgow koma skoru ortalaması 6.72±0.426 idi. Hastaların hiçbirinde son 24 saatte transport yapılmadı. Hastaların %20'sinde erişkin mekanik ventilayon seti, %80'inde pediatrik set kullanıldı. Olgularda kullanılan ETT çapı sıklığı oranları sırasıyla 3.5 numara %20, 4 numara %20, 4.5 numara %36, 6 numara %8, 5-6,5-7-7.5 numara ise %4 idi.

Sonuç olarak entübe hastalarda ETT tüp yerinin tespiti önemlidir ve hastanın yaşı küçüldükçe ETT tüpündeki minimal değişimler bile hastanın vital bulgularını bozabilir. Bunu etkileyen faktörleri elimine etmek oldukça önemlidir.

Anahtar Kelimeler: Akciğer grafisi, çocuk, entübasyon tüpü

[S-059]

YENİDOĞAN YOĞUN BAKIM ÜNİTESİNDE ADENOVİRAL KONJONKTİVİT SALGINI VE SALGIN KONTROLÜ

Eren Çağan
Bursa Yüksek İhtisas Eğitim ve Araştırma Hastanesi, Çocuk Enfeksiyon Hastalıkları, Bursa

Adenovirüs çift sarmallı DNA virüstür. Yenidoğan yoğun bakımlarda (YYBÜ) farklı serotipler ile salgınlar bildirilmiştir. Bu salgınlar genelde konjonktivit ve/veya pnömoni şeklinde ortaya çıkmaktadır. Bu çalışmada dördüncü basamak YYBÜ'de meydana gelen adenoviral konjiktivit (AVK) salgının ortaya çıkışı, yayılımı ve salgının nasıl kontrol altına alındığı incelenmiştir. Veriler retrospektif değerlendirilmekle beraber tüm hastalar ve YYBÜ çalışanları ilk olgunun tanı aldığı andan itibaren izleme alındı. AVK tanısı göz muayenesinde tipik bulgular ile konuldu. Salgının meydana geldiği ünite ikisi izolasyon odası olmak üzere 30 yataklı dördüncü basamak bir YYBÜ idi. Toplam 32 hemşire, üç

yenidoğan uzmanı, üç pediatri asistanı ve on temizlik personeli çalışmaktaydı. Gece şiftlerinde ise sekiz hemşire, iki temizlikçi ve bir doktor nöbetçi olarak çalışmaktaydı.

İlk AVK gözlerinde kızarıklık, şişlik, pürülan akıntı ve ödem olan dört prematüre bebek de tespit edildi. Bu dört hastaya haftalık olarak ROP muayenesi yapılmaktaydı. Bu olgulara tanı konulmadan önce AVK tanısı alan hasta bebeklerden birinin annesinin de AVK tanısı aldığı öğrenildi. Bu anne bebeğini düzenli bakım vermekte ve beslemekteydi. İlerleyen dönemlerde iki hafta içinde beş hemşire, iki hasta ve bir radyoloji teknisyenine daha AVK tanısı konuldu.

Tanı alan hastalar sıkı temas ve damlacık izolasyonuna alındı ve kohortlandı. Herhangi bir klinik semptomu olan YYBÜ çalışanlarına hemen göz muayenesi yaptırıldı. Tüm çalışanlar AVK açısından takibe alındı. Herhangi bir semptomu olan hasta yakınlarının üniteye girişi sınırlandırıldı. El hijyenine enfeksiyon kontrol altına alınan kadar su ve sabun ile devam edildi. Kinik durumu uygun hastalar taburcu edildi. ROP muayenesinde kullanılan araçların sterilizasyon ve dezenfeksiyonu tekrar gözden geçirildi. Ortam günlük olarak 1500 ppm çamaşır suyu ile temizlendi. Hasta alımı durduruldu. Bu süreçte hiçbir hasta kaybedilmedi.

Adenovirüs virülansı oldukça yüksektir. Ayrıca standart olarak kullanılan dezenfektanlara direçlidir.Bu çalışmada olduğu gibi salgınların kontrolünde standart önlemlerin yanında ajan spesifik tedbirler gerektirdiği için enfeksiyon kontrol ekibi, hastane yönetimi, çalışanlar ve hasta yakınları arasında sıkı ve süreğen işbirliği sağlanması önemlidir.

Anahtar Kelimeler: Adenovirüs, Konjonktivit, Yenidoğan, Salgın

[S-060]

ÇOCUK HASTANESİNDE HIZLI YANIT SİSTEMLERİ;PEDİATRİK ERKEN UYARI SİSTEMİ (PEUS)

İrem Ak
Hacettepe Üniversitesi Tıp Fakültesi,Pediatri Ana Bilim Dalı,Ankara

Çocuk hastanesinde hızlı yanıt sistemleri: pediatrik erken uyarı sistemi(peus) Pediatri servislerinde bulunan hastaların eskiye göre daha kompleks sorunları vardır. Girişim, tedavi ve bakımları; tedavilerde sınırlı işbirliği,teröpatik aralığın sınırlı olması,salgı yapan organların immatür olması,pediatrik dozların hazır olmaması ve alt dozlara ayırma ihtiyacının olması nedeniyle daha zor ve karmaşık bir hale dönüşmektedir. Pediatrik hastalarda küçük belirsizlik,gizli değişiklikleri göstermek ve dillendirmek zor olabilmektedir. Hastalarda ani bilinç kaybı, solunum sıkıntısı, hipoksi, hipotansiyon, hipertansiyon, şok, kanama, bulantı, kusma en sık karşılaşılan komplikasyonlardır. Yatan hastalar solunum arresti veya kardiyak arrest ile ölüme kadar gidebilen ani kötüleşme riski taşımaktadırlar. Bu dönemde riskin erken belirlenmesi hastanın iyileşme sürecini hızlandıracaktır. Pediatrik erken uyarı sistemi(peus), kritik hastanın erken tespit edilmesini sağlayarak hastane içi bakım kalitesini

arttırmak,hastane içinde kritik kararların zamanında alınmasını sağlamak için kullandığımız bir skorlamadır. Dünyada da yatan pediatrik hastadaki klinik kötüleşmeyi zamanında tespit etmek için fizyolojik kriterleri temel alan skorlama sistemleri geliştirilmiştir. Pediatrik early warning score (pews) ve The cardiac children's hospital early warning score (C-chews) bunlardan bazılarıdır. Hastanemizde 2014 yılından itibaren öncelikle cerrahi servisleri pilot bölge alınarak pediatrik erken uyarı sistemi geliştirilerek uygulanmıştır. Daha sonra tüm çocuk servislerinde uygulanmaya başlanmıştır. Bu çalışmada pediatrik erken uyarı sisteminin akış şeması,uygulaması ve durumu kötüleşen farkedilip yoğun bakıma erken transferi gibi uygulamalar açıklanmıştır.

Çocuk cerrahi servisinde temmuz ayından mayıs ayına kadar 1057 hasta yatmıştır.Bu hastalardan %0.09u serviste exitus olmuştur. Sadece %0.4ü serviste entübe edilirken, 5puan ve üzeri değerlendirilerek yoğun bakım ihtiyacı erken dönemde belirlenip entübe edilmeden yoğun bakıma transfer edilen hasta sayısı %9 dur.0-3 puan arasında değerlendirilen hasta sayısı ise %90.3 tür.Bu da pediatrik erken uyarı sisteminin başarısını göstermektedir.

Anahtar Kelimeler: PEUS, pediatrik erken uyarı sistemi, hızlı yanıt sistemi

Peus

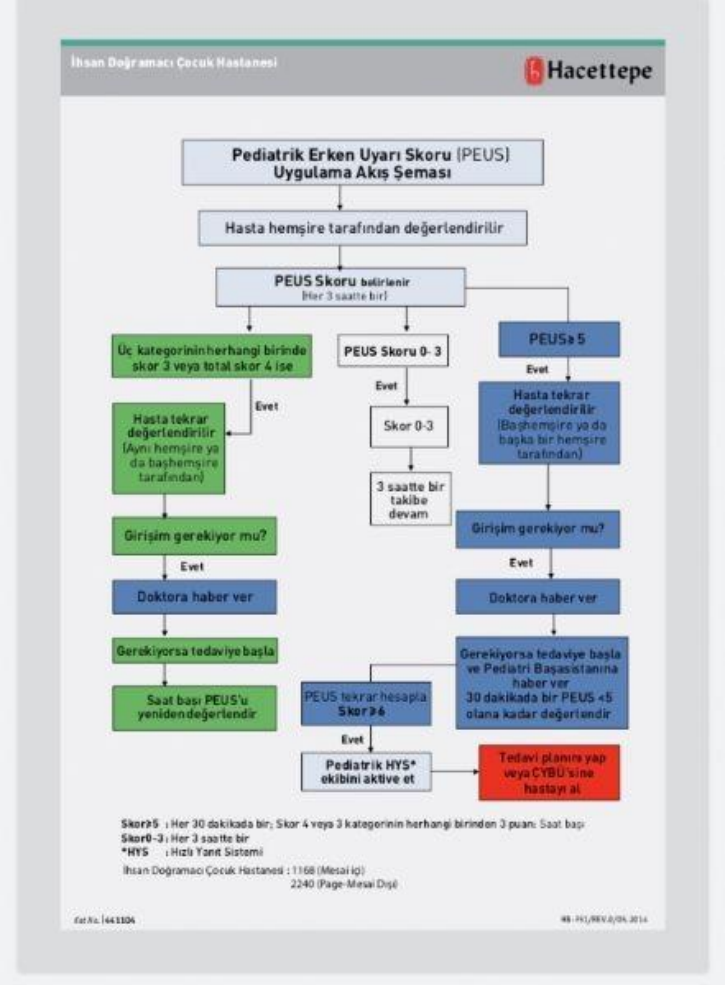

PEUS -2

İhsan Doğramacı Çocuk Hastanesi — Hacettepe

PEDİATRİK ERKEN UYARI SKORU (PEUS)

	0	1	2	3
Genel Görünüm	İlgili, uygun davranışlar	Uykuya meyilli, ajite ama avutulabiliyor	İrritabilite veya ajite fakat avutulamıyor	Letarjik/konfüze veya Ağrılı uyarana yanıt azalmış
Kardiyovaskiler	Pembe veya Kapiller dolum zamanı 1-2 sn	Soluk veya Kapiller dolum zamanı 3 sn	Gri renkte veya Siyanotik veya Kapiller dolum zamanı 4 sn veya Kalp tepe atımı normal hızından 20 fazla	Gri renkte veya siyanotik ve benekli görünüm Kapiller dolum zamanı ≥5 sn veya Kalp tepe atımı normal hızından 30 fazla veya Bradikardi
Solunum	Solunum sayısı normal sınırlar içinde Retraksiyon yok O_2 ihtiyacı yok	Solunum sayısı normalin >10 üzeri veya Hafif retraksiyon veya >%30 FiO_2 veya >3lt/dk	Solunum sayısı normalin >20 üzeri veya Retraksiyon veya >%40 FiO_2 veya >6lt/dk	Retraksiyon ile birlikte solunum sayısı normale göre 5 ve daha fazla azalmış veya inleme veya >50 %FiO_2 veya >8lt/dk

- Skorlamaya en ağır parametreden başlanır.
- Cerrahi sonrası persistan kusma veya her 20 dakikada nebulizasyon için (Devamlı nebulizasyon dahil) ek olarak 2 puan verilir.
- Regüler nazal kanül ya da maske için "litre/dk" kullanılır.
- Yüksek akımlı nazal kanül için FiO_2 kullanılır.

		İstirahatte Kalp Hızı	İstirahatte Solunum Hızı
Yenidoğan	(Doğum-1 Ay)	100-180	40-60
Süt Çocuğu	(1 Ay-1 Yaş)	100-180	35-40
Oyun Çocuğu	(13 Ay-3 Yaş)	70-110	25-30
Okul Öncesi	(4-6 Yaş)	70-110	21-23
Okul Çağı	(7-12 Yaş)	70-110	19-21
Adolesan	(13-19 Yaş)	55-90	16-18

Referans: *Monaghan A. Detecting and managing deterioration in children. Paediatric Nursing 2005; 17: 32-35.*
Akre M, et al. Sensitivity of the Pediatric Early Warning Score to Identify Patient Deterioration. Pediatrics 2010;125:e763-e769

[S-061]

KRİTİK HASTADA İNTRAVASKÜLER VOLÜMÜN DEĞERLENDİRİLMESİNDE VENA KAVA DİSTANSİBİLİTE İNDEKSİ VE PULSE PRESSURE VARİATİON DEĞERLERİNİN KARŞILAŞTIRILMASI

Serkan Özsoylu, Başak Nur Akyıldız
Erciyes Üniversitesi, Çocuk Sağlığı ve Hastalıkları Ana Bilim Dalı, Çocuk Yoğun Bakım Bilim Dalı, Kayseri

Kritik hastada doku hipoperfüzyonunun erken tanınması ve tedavi edilmesi zaten rezervi sınırlı olan hastalarda komplikasyon gelişimini engellemek için önemlidir.Santral venöz basınç (SVB) intravasküler volümü belirlemede kullanılan en eski ve invaziv yöntemlerden biri olup mekanik ventilatör tedavisi uygulanan hastalarda intratorasik basınçta meydana gelen değişikliklere bağlı olarak kesin bir fikir vermeyebilir.Vena kava distansibilite indeksi (VKDİ) ve pulse pressure variation (PPV) kolaylıkla bakılabilen, intratorasik basınçta meydana gelen değişiklikleri yansıtan ve böylece intravasküler volümde meydana gelecek değişikleri tespit edebileceğimiz ölçüm metodlarıdır.Kritik hasta çocuklarda

intravasküler volümü değerlendirmede tanı değeri yüksek, ölçümü kolay bir değer bulabilirsek özellikle şok gibi çok daha kritik durumlarda bu parametrelerin kullanımının resüsitasyon sırasında ciddi yararlar sağlayacağını düşündük.Çocuk Yoğun Bakım Ünitesi'nde yatmakta olan 1 ay-18 yaş arası hastaların çalışmaya alındı.Hastalar santral venöz basınç değerlerine göre hipovolemik (SVB<8 mm Hg) olan ve hipovolemik olmayan (SVB>=8 mmHg) olarak iki gruba ayrıldı. Her iki grupta da yatak başı ultrason yardımı ile VKDİ ölçülerek eş zamanlı arteryel monitorizasyon altında PPV ölçümleri yapılarak intravasküler volümün değerlendirilmesindeki etkinliği değerlendirildi.Çalışmamıza 30 erkek, 42 kız hasta olmak üzere toplam 72 hasta dahil edildi.Yetmiş iki hastanın 36'sı SVB< 8 mm Hg, 36'sı ise SVB>=8 mmHg olan gupta idi. SVB< 8 mmHg olan grupta PPV değeri % 19±6.5, SVB>=8 mmHg olan grupta ise % 10±1.92 idi.VKDİ değerleri açısından gruplar değerlendirildiğinde ise SVB< 8 mmHg olan grupta VKDİ % 21±4.6, SVB>= 8 mmHg % 15±3.64 olarak bulundu.Her iki grupta VKDİ ve PPV değerleri karşılaştırıldığında sırasıyla ileri düzeyde istatiksel anlamlılık tespit edildi(p<0,01,p<0,05).Her iki grupta ise VKDİ ve PPV değerleri arasındaki ilişki değerlendirildiğinde SVB>= 8 mmHg olan grupta r=0.623, p<0,03, SVB<8 mmhg olan grupta ise r=0.713,p=0.09 olarak bulundu.Her iki parametre de intravaskuler volümü değerlendirmede oldukça spesifik sonuçlar vermesine rağmen VKDİ noninvaziv bir ölçüm yöntemi olması sebebiyle daha avantajlı olarak değerlendirilebilir.Bu konuda net verilerin ortaya konulabilmesi için daha geniş popülasyonda parametrelerin ayrıntılı olarak değerlendirilmesi gerekmektedir

Anahtar Kelimeler: Vena Kava Distansibilite İndeks, Pulse Pressure Variation, kritik hasta

Resim 1

	SVB>= 8 mmHg (n:36)	SVB< 8 mmHg (n:36)	p
VKDİ	% 15±3.64	% 21±4.6	<0,05
PPV	%10±1.92	% 19±6.5	0,09

Vena Kava Distansibilite İndeksi Ve Pulse Pressure Variation Değerlerinin Karşılaştırılması

[S-062]

DENEYSEL BİR ÇALIŞMA: İNTRAVENÖZ SIVI TEDAVİSİNDE SIVININ TONOSİTESİ Mİ DAHA ÖNEMLİ YOKSA VERİLME HIZI MI?

Halil Keskin[1], Filiz Keskin[2], Zuhal Keskin Yildirim[3], Muhammet Akif Guler[4], Nurinnisa Ozturk[5], Berna Ozturk Karagoz[6], Zekai Halici[6]

[1]Atatürk Üniversitesi Tıp Fakültesi, Çocuk Sağlığı ve Hastalıkları Ana Bilim Dalı, Çocuk Yoğun Bakım Bilim Dalı, Erzurum

[2]Atatürk Üniversitesi Tıp Fakültesi, Çocuk Sağlığı ve Hastalıkları Ana Bilim Dalı, Çocuk Nöroloji Bilim Dalı, Erzurum

[3]Atatürk Üniversitesi Tıp Fakültesi, Çocuk Sağlığı ve Hastalıkları Ana Bilim Dalı, Çocuk Hematoloji-Onkoloji Bilim Dalı, Erzurum

[4]Atatürk Üniversitesi Tıp Fakültesi, Çocuk Sağlığı ve Hastalıkları Ana Bilim Dalı, Erzurum

[5]Atatürk Üniversitesi Tıp Fakültesi, Biyokimya Ana Bilim Dalı, Erzurum

[6]Atatürk Üniversitesi Tıp Fakültesi, Farmakoloji Ana Bilim Dalı, Erzurum

Amaç: Bu deneysel çalışmada, özellikle yüksek hızda intravenöz sıvı verilmesi gereken hastalarda hangi sıvının en uygun seçenek olabileceği konusunda fikir sahibi olunması amaçlanmıştır. Yöntem: Her bir grubu rastgele olarak seçilmiş 6 ratın oluşturduğu 7 rat grubu yapıldı. Gruplardan bir tanesi kontrol grubu olarak ayrıldı. Diğer 6 gruba üç farklı sıvı (D5; D5 0.45% NaCl; D5 0.9% NaCl), iki farklı hızda (100 ml/kg/gün; 150 ml/kg/gün) 24 saat boyunca intravenöz olarak verildi. Sonrasında her gruptan intrakardiyak kan örneği alındı.

Bulgular: Sıvı gidiş hızı 150ml/kg/gün olduğunda D5 0.9% NaCl verilen grup, serum sodyum ve efektif osmolarite açısından kontrol grubuna en yakın grup olarak bulundu (p=0.937; p=1, sırasıyla). Sıvı gidiş hızı 100ml/kg/gün olduğunda ise D5 0.45% NaCl verilen grup, serum sodyum ve efektif osmolarite açısından kontrol grubuna en yakın grup olarak bulundu (p=0.699; p=818, sırasıyla).

Sonuç: Çocuklarda sıvı tedavisi verilirken hastanın ihtiyacına göre sıvının içeriği ve verilme hızı düzenlenmektedir. Çalışmamız, hastaya verilecek sıvı içeriği belirlenirken sıvının verilme hızının da dikkate alınması gerektiğini deneysel olarak göstermiştir. Buna göre kısıtlı mayi verilmesi durumunda yarı izotonik, fazla miktarda mayi verilmesi durumunda da izotonik olan sıvılar tercih edilmelidir.

Anahtar Kelimeler: Sıvı tonisitesi, Sıvı verilme hızı, deneysel çalışma

[S-063]

KAFAİÇİ BASINÇ ARTIŞI OLAN ÇOCUK HASTALARDA OPTİK SİNİR KILIF ÇAPI İLE NIRS (NEAR INFRARED SPECTROSCOPY) ARASINDAKİ İLİŞKİNİN DEĞERLENDİRİLMESİ

Didar Arslan[1], Rıza Dinçer Yıldızdaş[1], Özden Özgür Horoz[1], Vahide Nagehan Aslan[1], Faruk İncecik[2]
[1]Çukurova Üniversitesi Tıp Fakültesi, Çocuk Yoğun Bakım Bilim Dalı, Adana
[2]Çukurova Üniversitesi Tıp Fakültesi, Çocuk Nöroloji Bilim Dalı, Adana

Amaç: Kafaiçi basınç artışı, birçok farklı nörolojik durumda gelişmekle birlikte çocuklarda genellikle travmatik beyin hasarı sonrası görülür. İntrakranyal basıncın değerlendirilmesinde altın standart kateter aracılığıyla invaziv olarak parankim içi veya intraventrikül basınç ölçümü olmakla birlikte bu işlemin komplikasyonlarının olması ve uygulama zorluğundan dolayı non invaziv metodlar geliştirilmeye çalışılmaktadır. Çalışmamızda bu yöntemlerden ikisi olan optik sinir kılıf çapı (OSKÇ) ölçümü ve near infrared spectroscopy (NIRS)'nin birlikte değerlendirilerek kafaiçi basınç artışını göstermede yararlı olup olmadığının saptanması amaçlanmıştır.

Gereç ve Yöntemler: Çalışmamızda Haziran 2018- Haziran 2019 tarihleri arasında kafaiçi basınç artışı nedeniyle yatan hastaların verileri prospektif olarak kayıt edilmiştir. Bu hastaların demografik özellikleri, çekilen beyin Bilgisayarlı Tomografi (BT) ve Manyetik Rezonans (MR) sonuçları, optik sinir kılıf çapı ölçümleri ve eş zamanlı NIRS değerleri kayıt edilmiştir.

Bulgular: Çalışmaya toplamda 36 hasta alındı. Hastaların yaş ortalaması 99,5±72,8ay (min.:1-max.:201ay) idi. Hastaların 15'i (%41,7) kız, 21'i (%58,3) erkekti. Hastaların tanılarına baktığımızda en sık 14 hasta ile travma/intrakranyal kanama (%38,9), 2. sıklıkta 9 hasta ile meningoensefalit (%25) gelmekte idi. <=1 yaş hastaların OSKÇ sağ ort 4,8 ± 0,7 ve sol ort. 4,5 ± 0,8mm; NIRS sağ 61,5 ± 19,8 ve sol 71,1 ± 12,4. 1-10 yaş OSKÇ sağ ort 6,1 ± 0,6mm ve sol ort 6,1 ± 0,7mm; NIRS sağ ort 72,7 ± 9,3 ve sol ort 71,4 ± 11,5. >=10 yaş OSKÇ sağ ort 5,6 ± 0,7mm ve sol ort 5,6 ± 0,8mm; NIRS sağ ort 74,2± 16 ve sol ort 72,7 ± 19,8. OSKÇ ölçümleri ile NIRS arasında korelasyon olmadığı, kafaiçi basınç artışını göstermede OSKÇ'nin daha anlamlı olduğu görülmüştür.

Sonuç: Kafaiçi basınç artışının değerlendirilmesinde non invaziv, kolay ulaşılabilen yöntemlere ihtiyaç vardır. Yapılan çalışmalarda optik sinir kılıf çapı ölçümlerinin intrakraniyal basınç artışıyla korele olarak yükseldiği gösterilmiştir. Bizim çalışmamızda, optik sinir kılıf çapı ölçümleri kafaiçi basınç artışını göstermede anlamlı iken, NIRS ile arasında bir ilişki saptanamamıştır.

Anahtar Kelimeler: Çocuk, Kafaiçi basınç artışı, Near infrared spectroscopy(NIRS), Optik sinir kılıf çapı

[S-064]

AKUT SOLUNUM YETMEZLİĞİ OLAN VE MEKANİK VENTİLATÖRDE TAKİP EDİLEN ÇOCUK HASTALARDA EŞ ZAMANLI ENDTİDAL VE KAPİLLER KANGAZI KARBONDİOKSİD DÜZEYLERİNİN KARŞILAŞTIRILMASI

Çapan Konca[1], Mehmet Tekin[1], Fatih Üçkardeş[2], Samet Benli[1]
[1]Adıyaman Üniversitesi Tıp Fakültesi, Çocuk Sağlığı ve Hastalıkları Ana Bilim Dalı, Adıyaman
[2]Adıyaman Üniversitesi Tıp Fakültesi, Biyoistatistik Ana Bilim Dalı, Adıyaman

Amaç: Bu çalışmada mekanik ventilatörde takipli hastalarda eş zamanlı endtidal (ETCO2) ve kapiller kangazı (PcCO2) karbondioksid düzeylerinin karşılaştırılması ve ETCO2'nin PcCO2 düzeyini tahmin ettirici özelliği araştırıldı. Ayrıca, aynı hastada birden fazla ölçüm yapılarak ETCO2'nin monitoriazsyondaki etkinliği de incelendi.

Gereç ve Yöntemler: Bu gözlemsel çalışma Ocak 2017 ile Ağustos 2019 tarihleri arasında Adıyaman üniversitesi tıp fakültesi çocuk yoğun bakım ünitesinde gerçekleştirildi. Dışlanma kriterlerinden sonra 58 hasta çalışmaya dahil edildi. Hastalar tip 1 solunum yetmezliği (SY), tip 2 SY ve akut solunum sıkıntısı sendromu (ARDS) olarak 3 gruba ayrıldı. İstatistiksel analizde SPSS for Windows version 23.0 and MedCalc 11.3 paket programları kullanıldı. P< 0,05 anlamlı kabul edildi.

Bulgular: Çalışmaya 36 kız ve 22 erkek çocuğu dahil edildi. Hastaların ortalama yaşı 42 ± 41 ay idi. Eş zamanlı alınmış 988 PcCO2ve ETCO2 düzeyleri arasında anlamlı bir korelasyon olduğu görüldü. PcCO2 ve ETCO2 ölçümleri arasındaki uyum ve gradiyenti ölçmek yapılan Bland-Altman analizinde gradiyent 6,7 mm Hg saptandı (-6.6 mm Hg ile 20 mm Hg arası). Hasta grupları düzeyinde de anlamlı korelasyon olduğu görüldü. Ancak, hem gruplar hem de total ölçümler dikkate alındığında bu korelasyonun gücünün zayıf olduğu görüldü. Ayrıca Bland-Altman analizi de hem gruplar hem total ölçümler boyutunda eş zamanlı ETCO2 ile PcCO2 düzeyleri arasında 20 mm Hg'yi bulan sapmalar olduğunu gösterdi.

Sonuç: Eş zamanlı ETCO2 ile PcCO2 düzeyleri arasında anlamlı korelasyon mevcuttur. Özellikle tip 2 SY'de bu korelasyon çok daha belirgindir. Ancak, korelasyonların tümünün gücü zayıf saptanmıştır. Sonuçlarımızın çok merkezli çalışmalarla doğrulanması gerekir.

Anahtar Kelimeler: korelasyon, kapiller PCO2, endtidal PCO2, mekanik ventilasyon hastaları, çocuklar

[S-065]

KRANİOSİNOSTOZİS CERRAHİSİNDE KULLANILAN TRANEKSAMİK ASİTİN PERİOPERATİF HEMODİNAMİ ÜZERİNE ETKİLERİ

Ebru Atike Ongun[1], Oğuz Dursun[1], Mehmet Saim Kazan[2]
[1]Akdeniz Üniversitesi, Tıp Fakültesi Çocuk Yoğun Bakım Bilim Dalı, Antalya
[2]Akdeniz Üniversitesi, Tıp Fakültesi Nöroşirurji Ana Bilim Dalı, Antalya

Amaç: Kraniosinostozis cerrahisinde kullanılan Traneksamik Asitin (Transamin) perioperatif hemodinami üzerine etkileri

Yöntem : 2014-2017 arasında kraniosinostoz cerrahisi geçiren 36 hastanın verileri incelendi. Transamin kullanımına göre iki gruba ayrılan hastaların operasyon dönemi ve sonrasında kanama ve metabolik parametreleri, drenlerden gelen kanama miktarları, tahmini kan kayıpları (EBVloss), yapılan kan transfüzyonları, gözlenen hemodinamik bozukluklar ve komplikasyonlar kaydedildi. SPSS-23 istatistik programı ile çoklu lojistik regresyon analizi yapıldı.

Bulgular : Ortalama yaş 8.14±3.53 ay, kız/erkek oranı 1.76/1, operasyon süresi 3.98±0.78 saat olduğu çalışmada, Transamin uygulananların operasyon esnasında daha az kanadıkları, kan transfüzyon miktarlarının daha az olduğu ($p=0.002, p<0.001$) ve metabolik dengelerinin daha iyi korunduğu gözlendi. Operasyon sonrası tüm hastalarda hematokrit düşüşü gözlendi. Transamin kullanımı drenlerden gelen kanamayı azaltsa da, postoperatif hemodinamik bozukluğa etkisinin olmadığı saptandı ($p=0.015$, $p=0.112$). Ameliyat esnasında 10.13 ml/kg üzerinde verilen kan transfüzyon miktarının %91 duyarlılık ve %80 özgüllük ile operasyon sonrası hemodinamiyi etkilediği, her bir birim kan ürünü uygulanmasında hemodinamik bozukluk riskinin 3.033 kat arttığı görüldü (OR: 3.033, %95 güven aralığı: 1.286-7.154; $p=0.011$).

Sonuç : Intraoperatif uygulanan transamin, operasyon başarısını etkilemektedir. Ancak küçük çocuklarda hematokrit düşüşü operasyon sonrası dönemde de devam ederek, hemodinamik bozukluk yaratabilmektedir. Ameliyat esnasında yoğun kanama ve transfüzyon ihtiyacı varlığında, operasyon sonrası yoğun bakım koşullarında ilacın kullanımına erken dönemde devam edilmesi söz konusu olabilir.

Anahtar Kelimeler: Traneksamik Asit, Hemodinami, Kan Kaybı, Kraniyosinostozis

[S-066]

ÇOCUKLARDA HEMADSORBSİYON UYGULAMASI SİTOKİN FIRTINASINI DİNDİREBİLİR Mİ?

Nihal Akçay[1], Hasan Serdar Kıhtır[2], Ülkem Koçoğlu Barlas[1], Kübra Boydağ Güvenç[1], Güner Özçelik[1], Esra Şevketoğlu[1]

[1]Sağlık Bilimleri Üniversitesi, Bakırköy Dr Sadi Konuk Eğitim ve Araştırma Hastanesi, Çocuk Yoğun Bakım Ünitesi, İstanbul

[2]Sağlık Bilimleri Üniversitesi, Antalya Eğitim ve Araştırma Hastanesi, Çocuk Yoğun Bakım Ünitesi, Antalya

Giriş: Sitokin fırtınası, çocuk yoğun bakım ünitesinde sık rastlanan sepsis ve septik şok, akut solunum sıkıntısı sendromu, travma ve ciddi yanık gibi hayatı tehdit edici hastalıklarda görülebilir. Sitokin fırtınasıyla savaşmada sitokin tutucu filtreler mortalitenin azalmasına yardımcı olabilir. Bizde bu yazıda hemadsorbsiyon filtresi kullanarak aldığımız başarılı sonuçları paylaşmak istedik.

Materyal-Metod: Bu retrospektif çalışmaya, Bakırköy Dr Sadi Konuk Eğitim ve Araştırma Hastanesi Çocuk Yoğun Bakım biriminde hemadsorbsiyon filtresi kullanılan hastalar dahil edildi. Hastaların Pediatric Risk of Mortality, Organ Failure Index, inotrop ihtiyaçlarını belirlemek için Vasoaktif Inotrop Skorları, yaş cinsiyet, tanı, kullanılan hemadsorbsiyon filtresinin türü, hastane yatış süresi, C-reaktif protein, prokalsitonin, trombosit sayısı, hemodiyaliz ve plazma değişimi ihtiyacı, inotrop ve mekanik ventilator ihtiyaçları kaydedildi.

Bulgular: Beş kız (%38,5) sekiz erkek (%61,5) 13 hasta, çalışmaya dahil edildi. Hastaların yaş ortancası (çeyrekler arası) 8.29 (5,97-10,31), yoğun bakım yatış günü 11 (9.0-20.0) gündü. Hastaların PRISM ve OFI skoru ortancaları sırasıyla 27 (22-29) ve 5 (3-6) idi. Hastaların onuna (%76,9) eş zamanlı terapotik plazma değişimi bir tanesine (%7,6) ECMO yapıldı. Hastaların 4'ü meningokoksemi (%30,8), 7'si septik şok (%53,8), 2'si miyokarditti (%15,4). Beş tanesinde Cytosorb® (%38,5), 6 tanesinde Oxiris® (%46,2), 2 tanesine Immusorb® (%15,4) kullanıldı. Ortanca VIS değeri filtre kullanım öncesi 105(70-127,5), filtre kullanım sonrası 6, 12, 24 ve 48.saat değerleri sırasıyla 45 (12,5-95), 25 (9,5-60), 15 (9,5-30), 7,5(0-15) olarak tespit edildi. Işlem öncesi 12. Saat sonrasından itibaren VIS değerleri arasında istatistiksel anlamlı fark bulundu. Tüm hastalar mekanik ventilatörde izlendi ve hepsinin inotrop ihtiyacı vardı. Hastalardan iki tanesi (% 15,3) kaybedildi.

Sonuç: Ölüm oranı hastaların ortalama PRISM skoru mortalite tahminine gore %80 olması beklenirken %15,3 olarak gerçekleşmiştir. Çoklu organ yetmezliği olup yüksek mortalite riski taşıyan ve sitokin fırtınasına maruz kalan hastalarda hemadsorbsiyon filtresi kullanımı inotrop ihtiyacını 24 saat içinde belirgin olarak azaltmaktadır. Özellikle yoğun bakım ünitelerinde kullanımlarının artmasıyla mortalite ve morbiditesi yüksek olan bu hastalıklarda sağkalımı arttırabileceğini düşünmekteyiz.

Anahtar Kelimeler: Cytosorb®, Immusorb®, Oxiris®, septik şok, sitokin tutucu filtre

Şekil 1 Vasoaktif Inotrop (VIS) Skorları (median ve 25-75 p)

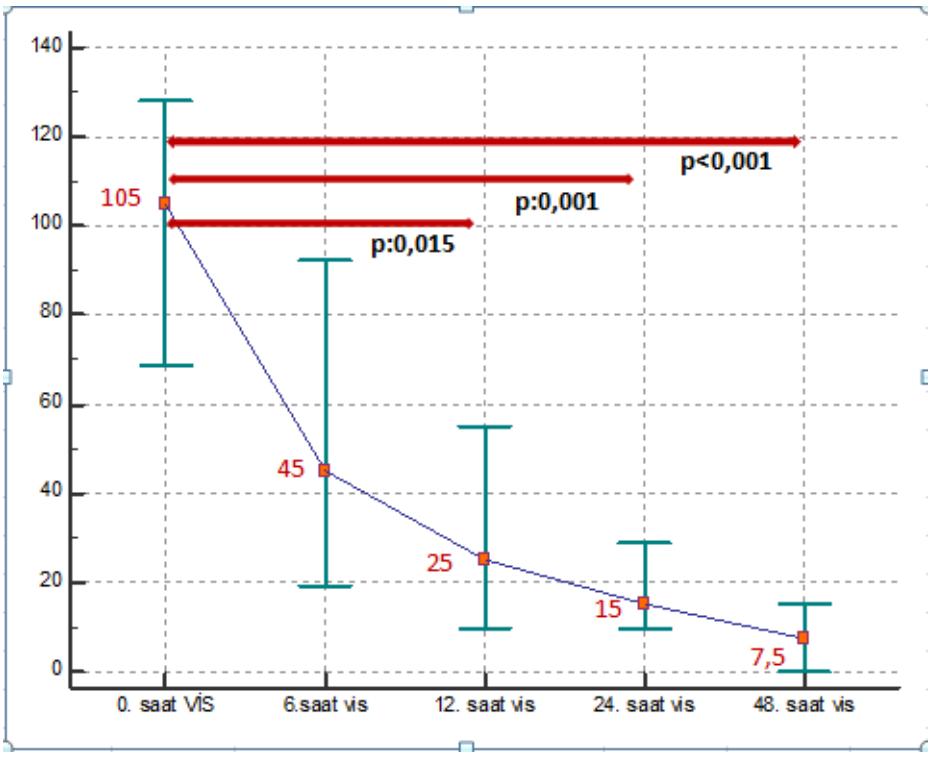

[S-067]

TRAKEOSTOMİ İLE EV VENTİLASYON PROGRAMINDA TAKİP EDİLEN ÇOCUKLARA BAKIM VEREN KİŞİLERİN YAŞAM KALİTESİ VE GENEL PSİKOLOJİK İYİLİK HALİNİN DEĞELENDİRİLMESİ

Hamdi Metin[1], Pınar Yazıcı Özkaya[1], Şahane Ferhadlı[2], Bülent Karapınar[1]
[1]Ege Üniversitesi Tıp Fakültesi, Çocuk Yoğun Bakım Bilim Dalı, İzmir
[2]Ege Üniversitesi Tıp Fakültesi, Çocuk Sağlığı ve Hastalıkları Ana Bilim Dalı,İzmir

Amaç: Çalışma Ege Üniversitesi Tıp Fakültesi, Çocuk Yoğun Bakım Ünitesinde yatan ve trakeostomi açılan hastaların ailelerinin veya bakım veren kişilerin yaşam kalitesinde oluşan değişiklikleri, bu değişikliklerin bakım veren kişilerin genel psikolojik durumuna etkisini incelemek,bununla birlikte trakeostomi açılan hastaların demografik özelliklerini değerlendirmek

Gereç-Yöntem: Çalışmaya toplam 34 hasta ve bu hastalara bakım veren hasta yakınları dahil edildi. Hastalar ait bilgiler epikriz ve dosyalar taranarak elde edildi. Bakım veren kişilerin yaşam kalitesi, Genel Psikolojik İyilik Durum Göstergesi (Psychological General Well Being Index-PGWBİ) testi ile değerlendirildi.

Bulgular: Çalışmaya dahil edilen hastaların %50'si erkek, %50'si kız idi. Hastaların ortalama yaşı 5.6 yaş idi. Trakeostomi açılmasından itibaren geçen süre ortalama 13.9 ay idi. 25 hastada (%73.5) trakeostomi

açılmasına neden olacak kronik hastalık varken, 9 hasta(%26.5) akut nedenlerden Çocuk Yoğun Bakım Ünitesine yatmış ve trakeostomi açılmıştı. Bakım veren kişilerin yaşam kalitesi değerlendirildiğinde, hesaplanan ortalama puan 50.17 iken, ortanca değeri 51.5 idi. Test sonucuna göre 25 kişi düşük(%73.5), 4 kişi orta(%11.8), 5 kişi(%14.4) yüksek düzeyde psikolojik etkilenmiş idi. Hastaların yaşı, kronik hastalık varlığı, bakım veren kişinin yaşı, eğitim durumu trakeostomi açılmasından itibaren geçen süre ile yaşam kalitesini karşılaştırdığımızda anlamlı fark bulunamadı.

Sonuç: Literatürde trakeostomili hastalara bakım veren kişilerin psikolojik etkilenmelerinin değerlendirildiği çalışmalar oldukça azdır. Son yıllarda artan oranlarda eve mekanik ventilasyon bağımlı hasta taburcu edilmektedir. Aileler için oldukça zorlu bu süreçte ailelerin psikolojik destek almaları için yönlendirilmeleri, izlemlerde sadece hastanın değil bakım veren kişilerin de bütünlük içerisinde değerlendirilmesi önemlidir.

Anahtar Kelimeler: Trakeostomi, yaşam kalitesi, ev ventilasyon programı

[S-068]

PSÖDOTÜMÖR SEREBRİ SENDROMU TANILI HASTALARDA, ULTRASONOGRAFİK OPTİK SİNİR KILIF ÇAPI VE OFTALMİK ARTER DOPPLER İNDEKSLERİ ÖLÇÜMLERİMİZİN DEĞERLENDİRİLMESİ

Nagehan Aslan[1], Neslihan Özcan[2], Dinçer Yıldızdaş[1], Özden Özgür Horoz[1], Gülen Gül Mert[2], Faruk Ekinci[1], Şakir Altunbaşak[2]
[1]Çukurova Üniversitesi Tıp Fakültesi, Çocuk Yoğun Bakım Bilim Dalı, Adana
[2]Çukurova Üniversitesi Tıp Fakültesi, Çocuk Nöroloji Bilim Dalı, Adana

Amaç : Son yıllarda çocuk yoğun bakımcılar tarafından kafa içi basınç artışının tespiti için yatak başı ultrasonografik optik sinir kılıf çapı (OSKÇ) ölçümü kullanılmaya başlanmıştır. Psödotümör serebri sendromu (PTSS), beyin omurilik sıvı (BOS) bileşimi ve beyin parankimi normal iken, kafa içi basınç artışı ile karakterize bir hastalıktır. Biz çalışmamızda PTSS ile izlenen pediatrik hastalarda başvurudaki lomber ponksiyonda (LP) ölçülen BOS açılış basıncı ile ultrasonografik ölçülen OSKÇ ve oftalmik arter doppler indekslerinin (retinal resistif indeks, tepe sistolik akım ve diastol sonu akım) korelasyonunu araştırmak ve tedavi ile OSKÇ'da oluşacak değişikliği değerlendirerek, oftalmik ultrasonunun PTSS'lu hastalarda takipte kullanılabilecek bir araç olup olmadığı sorusuna cevap bulmak istedik.

Gereç-Yöntem : Çalışmaya Kasım 2018-Mart 2019 tarihleri arasında LP ile BOS basıncı ölçülen 7 PTSS'lu çocuk ileriye dönük olarak alındı. Hastaların demografik özellikleri ve vizüel analog skalasına (VAS) göre ağrı şiddeti kaydedildi. Lomber ponksiyon öncesi ultrasonografi ile her iki gözde OSKÇ ve oftalmik arter doppler indeksleri ölçülerek, BOS açılış basıncı ile korelasyonu değerlendirildi. Hastalar aylık takip edilip 3. aydaki ultrasonografik ölçümleri kaydedildi.

Bulgular : Ortalama yaş 11.57±3.64 yaş, ortalama BOS açılış basıncı 56.57±16.36 cmH2O, ortalama OKSÇ_sağ 6.7±0.5 mm, ortalama OKSÇ_sol 6.7±0.6 mm idi. En sık başvuru şikayeti başağrısı ve ortalama ağrı skoru (Vizüel Analog Skalasına göre) 8.43±0.97 idi. Lomber ponksiyondaki BOS açılış basıncı ile OSKÇ arasında istatistiksel olarak anlamlı, güçlü, pozitif korelasyon saptandı (sağ göz; r =0,009, p=0,144, sol göz; r=0,649, p=0,115). Lomber ponksiyondaki BOS açılış basıncı ile oftalmik arter doppler indeksleri arasında korelasyon saptanmadı. En sık tercih edilen birinci basamak tedavi asetazolamid idi. Hastaların 3. aydaki kontrol ultrasonografik değerlendirmesinde OSKÇ ile ağrı skorunda anlamlı düşüş saptandı.

Sonuç : Çalışmamızda OSKÇ, PTSS tanısında altın standart olan BOS açılış basıncı ile korele saptandı. Sonuçlarımızdan yola çıkarak, ultrasonografik OSKÇ ölçümünün PTSS'da kafa içi basıncı değerlendirmek ve bu hasta grubunu takip edebilmek için kullanılabilecek tekrarlanabilir ve girişimsel olmayan bir yöntem olabileceğini düşünüyoruz.

Anahtar Kelimeler: çocuk yoğun bakım, psödotümör serebri, yatak başı ultrasonografi

[S-069]

ÇOCUK YOĞUN BAKIM ÜNİTESİ'NDE AKUT HİPOKSİ NEDENİYLE YATAN HASTALARIN YAKIN DÖNEM NÖROLOJİK TAKİBİ

Mutlu Uysal Yazıcı[1], Fatih M.akif Özdemir[2], Ülkühan Öztoprak[2], Ebru Azapağası[1], Ayşe Seçil Ekşioğlu[3], Ayşe Aksoy[2], Deniz Yüksel[2]

[1]Dr. Sami Ulus Kadın Doğum,Çocuk Sağlığı ve Hastalıkları Eğitim ve Araştırma Hastanesi, Pediatri Yoğun Bakım Kliniği

[2]Dr. Sami Ulus Kadın Doğum,Çocuk Sağlığı ve Hastalıkları Eğitim ve Araştırma Hastanesi, Çocuk Nöroloji Kliniği

[3]Dr. Sami Ulus Kadın Doğum,Çocuk Sağlığı ve Hastalıkları Eğitim ve Araştırma Hastanesi, Radyoloji Kliniği

Amaç: Bu çalışmanın amacı son iki yılda çocuk yoğun bakım ünitesi'ne akut hipoksi nedeniyle yatan hastaların etyoloji, klinik özellikler, tedavi ve yakın dönem nörolojik takip sonuçlarının değerlendirilmesidir.

Gereç ve Yöntemler: Çalışmaya Mayıs2017- Nisan2019 tarihleri arasında ÇYBÜ'ye yatırılan 1 ay-18 yaş arası daha öncesinden mental vemotor gelişimbasamakları normal olanakut hipoksi nedeniyleyatırılan 25hasta alındı.ÇYBÜ'de arrest sonrası değerlendirme için Pediatrik Serebral Performans Kategori Skorlama Sistemi (PCPC)kullanıldı.

Bulgular: Hastaların geliş Glaskow koma skalası(GKS) median:6 (min:3max:15) iken; yoğun bakımdan çıkışGKS:10olarak tespitedildi.Kardiyopulmoner resüsitasyon 18 hastaya uygulanmış olup, ortanca resüsitasyon süresi 15 dak'di. (min:10dak,maximal 60dk).Hastaların arrest olduktan hemen sonra kan

gazında asidozda oldukları, Hco3'ün belirgin düşük olduğu,pH: (min:6.91 - max: 7.49); Laktat'ın yüksek (min:8 - max: 145); AST'nin min:21 - max:712 ve CK'nın yüksek (min:47-max:3351) olduğunu ve ÇYBÜ'ye yatırılıp hızlıcatedavi başlandıktan 24saat sonra hastalarınasidozdan çıktığı ve laboratuar bulgularının gerilediğini gördük vebu sonuçlar istatiksel olarak anlamlı saptandı.(p<0,05)(Tablo1)25 hastanın 6 tanesi ilk 72 saat içinde ex olurken,19hasta servislere devredildi.Ex olan hastaların geliş GKS:3 ve resüsitasyon süresi 30 dakikadan uzundu,destek tedavisine rağmen nörolojik muayene bulgularında değişiklik olmadı,3 hastaya beyin ölümü tanısı koyuldu fakat aile organ donasyonu olmayı kabul etmedi. Diğer 3hasta nazokomiyal enfeksiyonlar nedeniyle kaybedildi.AkutHipoksiden geçen hastalar hemodinamik olarak stabillendikten ve hipoksi üzerinden5-7 gün geçtikten sonra nöroradyolojik görüntüleme ve EEG çekilerek beyin aktivitesi değerlendirildi.Hastaların nöroradyolojik görüntülenmesinde 10 hastada sadecebazal ganglion tutulumu(Şekil 1), 6 hastada ise hemisferik tutulum(Şekil 2) ve 9 hastada bazal ganglion ve watershed sulama alanlarında tutulum(Şekil 3) saptandı. 18 tane hasta mekanik ventilasyonda izlenirken, 6 hastaya trakeostomi açıldı,12 hasta ekstübe edildi. 4 hastaya gastrostomi takıldı.6 hastaya trakeostomi ve ev tipi ventilatör desteği verildi. 12 hastaya akut konvülziyon nedeniyle antiepileptik tedavi uygulandı.

Sonuçlar: Akut Hipoksinin patofizyolojisinin iyi anlaşılması, erken dönemde tedavi stratejilerinin geliştirilerek beynin hasardan korunması gereklidir..Akut hipoksiden geçen çocuklarda nörolojik sekel riskini en aza indirmek için hastalar resusitasyon sonrası en erken dönmede ÇYBÜ'ye yatırılmalı ve multidisipliner tedavi edilmelidir.

Anahtar Kelimeler: Akut hipoksi, nörolojik sonuç, çocuk, yoğun bakım

Şekil 1

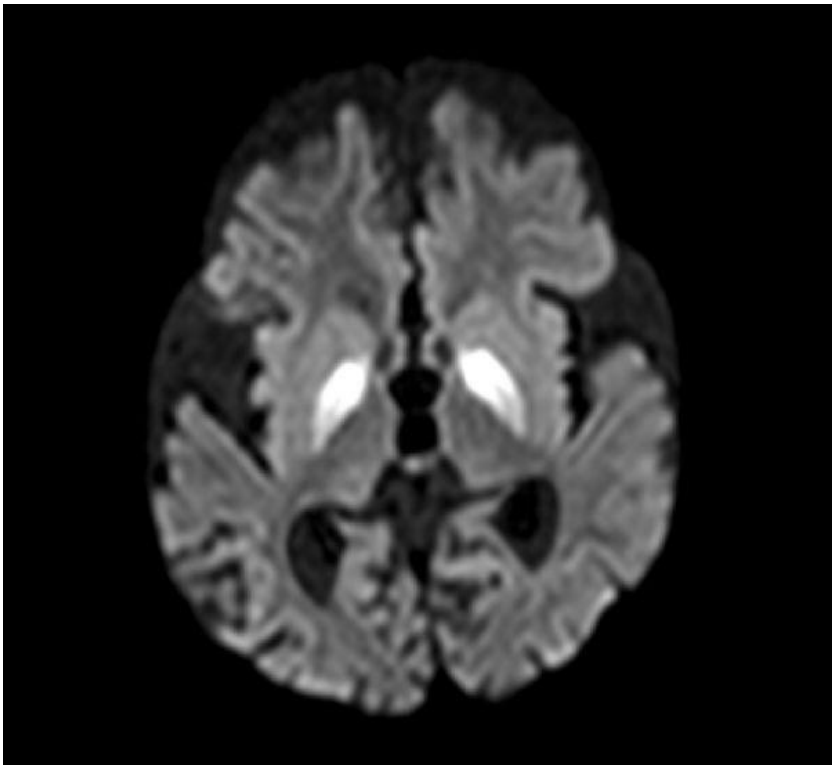

Bilateral Globus Pallidusdave serebral pedinküllerde diffüzyon kısıtlaması gösteren akut hipoksik değişikliklerle uyumlu alanlar

Şekil 2

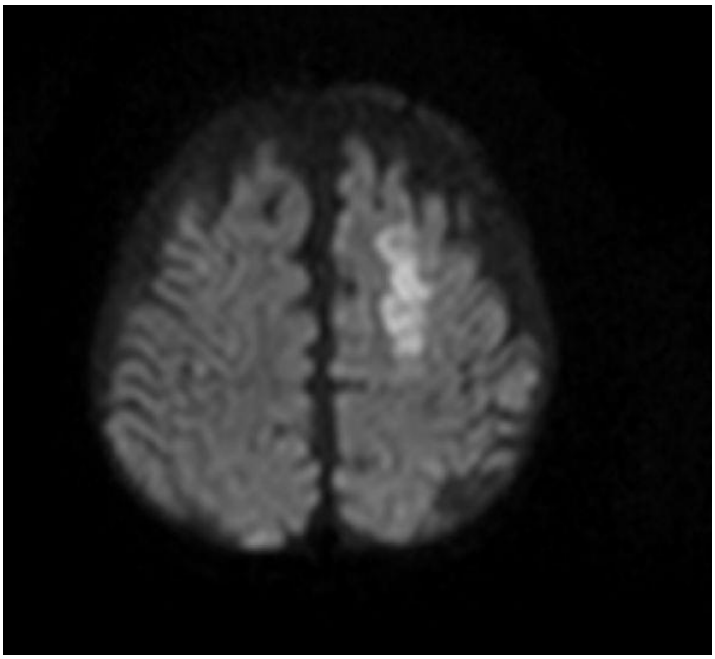

diffüzyon ağırlıklı incelemede sol sentrumsemiovale düzeyinde, sol paryetal bölgede subkortikal-derin beyaz cevher alanlarında akut iskemi ile uyumlu diffüzyon kıstlanması

Şekil 3

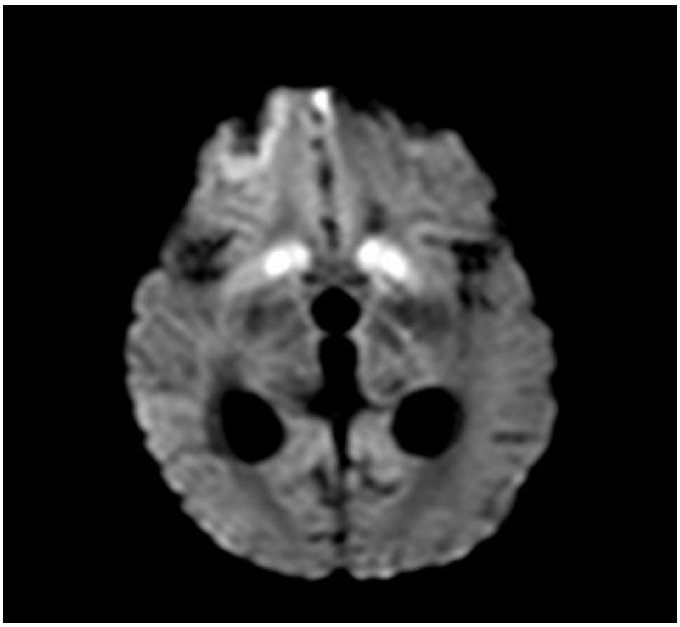

Bazal gangliyon düzeyinde, sol yüksek paryetal bölgede kortikal düzeyde akut iskemiye sekonder kısıtlanmış diffüzyon alanları

Tablo 1

	ÇYBÜ ilk Yatış ortanca	(min - maks)	ÇYBÜ 24 Saat sonraki ortanca	(min - maks)	p
HCO3 (mEq/L)	18	4-30	24	17-47	0.002
Laktat (mMol/L)	26	8-145	17	8-93	0.001
pH	7.27	6.91-7.49	7.40	7.23-7.61	<0.001
AST (IU/L)	118	21-712	83	15-551	0.004
ALT (IU/L)	68	7-299	45	6-223	0.09
CK	669	47-3351	258	16-18745	0.37
CK-MB	92	10-745	58	13-641	0.17
Troponin	0.07	0-1.17	0	0-6.73	0.40

Hastaların ÇYBÜ'ye ilk yatış ve 24 saat sonraki laboratuar değerleri

[S-070]

ÇOCUK YOĞUN BAKIMDA POSTOPERATİF ERKEN DÖNEM HASTALARIN PARENTERAL SIVI TEDAVİSİNE FARKLI BİR BAKIŞ

Ferhat Sarı
ŞİŞLİ HAMİDİYE ETFAL EĞİTİM VE ARAŞTIRMA HASTANESİ

Amaç: Postoperatif çocuk yoğun bakıma kabul edilen hastalarda ilk iki saat dekstroz içeren sıvı yerine, serum fizyolojik (SF) kullanımı sonrası; kan şekeri, insülin infüzyonu ihtiyacı, yatış sürelerinin karşılaştırılması amaçlandı.

Yöntem: Çalışma 15 yataklı 3. düzey çocuk yoğun bakım servisinde, 1 ay- 18 yaş arası, postoperatif hastalarda, Ekim 2018- Eylül 2019 tarihleri arasında yapıldı. Çalışmaya 108 hasta alındı. 53 hasta %5 dekstroz içerikli sıvı, 55 hasta ise SF ile izlendi. Serum fizyolojik infüzyon hızı, saatlik alması gereken hız kadar 2 saat verildi, sonrasında %5 dekstrozlu sıvı ile devam edildi. Kan şekerleri, yatış süreleri, insülin infüzyonu kaydedildi.

Bulgular: Dekstroz içerikli mayi alan hastalarda hiperglisemi oranı %77,3, serum fizyolojik alan hastalarda ise %10,9 olarak bulundu. Dekstrozlu mayi alan hastaların ortalama yatış süresi 2,1±0,7 gün, SF alan hastalarda ise 2±0,4 gün olarak saptandı. Dekstrozlu sıvı alan hastalarda insülin ihtiyacı istatistiksel olarak anlamlı derecede yüksek bulunup sıvı içeriğinin toplam yatış süresine etkisi olmadığı görüldü.

Sonuç: Yoğun bakımda yatan postoperatif hastalarda yüksek oranda hiperglisemi saptanmıştır. Postop hastalar genellikle hipermetabolik stres yanıtına bağlı hiperglisemi geliştirir ve bu da glukoz üretimini arttırır ve insülin direncine neden olur. Hiperglisemin enfeksiyon sıklığı ve mortalite üzerine olumsuz etkileri olduğu bilinmektedir. Yoğun bakımlarda, postoperatif cerrahi hastalarında standart dekstroz içermeyen sıvı protokolünün kısa süreli uygulanmasıyla, insülin infüzyonu gereksinimi azaltılabilir, hiperglisemi ve dolayısıyla morbidite ve mortalite düşürülebilir.

Anahtar Kelimeler: hiperglisemi, paranteral sıvı, çocuk yoğun bakım

[S-071]

ACİL SERVİSTE AFEBRİL NÖBET TEKRARI: İZLEM SÜRESİ NE OLMALI VE RİSK FAKTÖRLERİ NELERDİR?

Emel Ulusoy[1], Şebnem Uysal Ateş[2], Hale Çitlenbik[1], Ali Öztürk[1], Nihan Şık[1], Gazi Arslan[3], Durgül Yılmaz[1], Murat Duman[1]

[1]Dokuz Eylül Üniversitesi Tıp Fakültesi Hastanesi, Çocuk Sağlığı ve Hastalıkları Anabilim Dalı, Çocuk Acil Bilim Dalı, İzmir

[2]Dokuz Eylül Üniversitesi Tıp Fakültesi Hastanesi, Çocuk Sağlığı ve Hastalıkları Anabilim Dalı, İzmir

[3]Dokuz Eylül Üniversitesi Tıp Fakültesi Hastanesi, Çocuk Sağlığı ve Hastalıkları Anabilim Dalı, Çocuk Yoğun Bakım Bilim Dalı, İzmir

GİRİŞ: Afebril nöbetler, acil servis başvurularının sık sebepleri arasında yer almakta olup, bu hastaların erken dönem nöbet tekrarı açısından acil servis izlem süresi ile ilgili literatürde sınırlı sayıda veri bulunmaktadır.

Amaç: Bu çalışmada amaç, afebril nöbetlerde erken dönem nöbet tekrar zamanının ve bunu belirleyen risk faktörlerinin saptanmasıdır.

Yöntem: Çalışmaya Ocak 2012- Aralık 2016 tarihleri arasında acil servise afebril nöbetle başvuran 1 ay-18 yaş aralığındaki hastalar dahil edildi. Hastaların nöbet tekrar zamanları, demografik verileri, epilepsi tanısı varlığı, antiepileptik ilaç kullanımı, önceki EEG ve görüntüleme sonuçları, risk faktörleri, hastane yatışları ve uygulanan tedavileri kayıt edildi.

Bulgular: Çalışmaya alınan 623 hastanın yaş ortancası 42 ay (ÇAA:16-94 ay) olup %59,9'u erkekti. Hastaların 372'inde (% 59,7) epilepsi tanısı, 160'ında (%25,7) status epileptikus öyküsü, 113'ünde (%18,1) febril nöbet geçirme öyküsü ve 31'inde (%5) küme tipi nöbet mevcuttu. Olguların 250'sine kısa etkili benzodiazepin, 159 olguya ikinci faz antiepileptik tedavisi uygulanmıştı. Hastaların ortalama gözlem süresi 36 saat (ÇAA: 24-98 saat) idi. Hastaların 437'sine (%70,1) EEG çekildiği ve %53,5'inde anormallik saptandığı bulundu. İzlem sırasında 149 olguda (%23,9) nöbet tekrarı gözlendi. Nöbet tekrarlarının %86,6'sının ilk altı saat içinde, %95,3'ünün ilk 12 saatte olduğu saptandı. Çoklu değişkenli logistik regresyon analizi yapıldığında erken dönem nöbet tekrarı açısından en önemli risk faktörleri;

öyküde febril konvülsiyon olması (p=0,001, OR= 2,7), hastaların kısa etkili benzodiazepin tedavisi almamış olması (p=0,021, OR 1,8), öyküde risk faktörünün bulunması (p=0,012, OR 1,9) ve küme tipi nöbet varlığı (p<0,001, OR 7,2) olarak saptandı ve bunların olmaması durumunda ilk 12 saatte nöbet tekrarı oranının %8 olduğu görüldü.

Sonuç: Afebril nöbet ile başvuran hastalarda, nöbet tekrarının önemli oranda ilk 12 saatte gözlendiği, en önemli risk faktörlerinin; öyküde febril konvülsiyon ve risk faktörleri varlığı, hastanın kısa etkili benzodiazepin tedavisi almamış olması ve küme tipi nöbet geçirmesi olduğu saptanmıştır. Afebril nöbetlerde, nöbet tekrarı açısından acil servisteki hasta izlem süresinin 12 saat olması yeterlidir.

Anahtar Kelimeler: Erken dönem nöbet tekrarı, gözlem süresi, acil servis, çocuk

[S-072]

ÇOCUKLARDA İNTİHAR GİRİŞİMİ VE İNTERNET BAĞIMLILIĞI ARASINDAKİ İLİŞKİ

Halise Akça[1], Alper Oğlakçıoğlu[2], Ayla Akça Çağlar[3], Selma Tural Hesapçıoğlu[4], Ayşegül Neşe Çıtak Kurt[2], Can Demir Karacan[1]
[1]Ankara Yıldırım Beyazıt Üniversitesi Tıp Fakültesi, Çocuk Acil Bilim Dalı, Ankara
[2]Ankara Yıldırım Beyazıt Üniversitesi Tıp Fakültesi, Çocuk Sağlığı ve Hastalıkları Ana Bilim Dalı, Ankara
[3]Dr. Sami Ulus Kadın Doğum, Çocuk Sağlığı ve Hastalıkları Eğitim ve Araştırma Hastanesi, Çocuk Acil Kliniği, Ankara
[4]Ankara Yıldırım Beyazıt Üniversitesi Tıp Fakültesi, Çocuk ve Ergen Ruh Sağlığı ve Hastalıkları Ana Bilim Dalı, Ankara

Amaç: İnternet ve onunla birlikte gelen internet bağımlılığı; depresyona, yaygın anksiyete bozukluğuna, arkadaş ilişkilerinde bozulmaya ve hatta ölümle sonuçlanabilen intihar girişimlerine sebebiyet vermektedir. Bu çalışmada çocukluk çağı intihar girişimleri ile internet bağımlılığı arasındaki ilişkinin araştırılması amaçlanmıştır.

Yöntem: Araştırma iki farklı hastanenin Çocuk Acil Polikliniklerine, 1 Ocak 2018–2019 tarihleri arasında, intihar girişimi nedeniyle başvuran çocuk hastalarla, ileriye dönük olarak yapıldı. 10-18 yaş arasında olan, Türkçe okuma ve yazma bilen, internet kullanan ve çalışmaya katılmayı kabul eden hastalar çalışmaya dahil edildi. Çalışma veri formu (sosyodemografik veriler ve internet kullanım özellikleri) ve İnternet Bağımlılığı Ölçeği (İBÖ) kullanıldı. 80 puan ve üzeri alanlar bağımlı kullanıcı olarak tanımlandı.

Bulgular: Çalışmaya katılan 102 hastanın 77'si (%75,5) kız, yaş ortalaması 15,4±1,5 yıldı. Hastaların çoğu (%83,3) liseye gitmekteydi. Kardeş sayısı %73,5'inde 2 ya da 3 taneydi. Okul başarısı %60'ında başarısız/orta grubuydu. Aile durumu olarak 63 (%61,8) tanesinin anne ve babası sağ ve birlikte yaşıyor, 28 tanesinin anne ve babası sağ ancak ayrı yaşıyor, 8 tanesinin babası, 3 tanesinin ise annesi vefat etmişti. Günlük internet kullanım süresi yarıya yakınında 6 saat ve üzeriydi. Büyük çoğunluk (%91,2)

interneti kendi evinde kullanıyordu. İnternet kullanım amacı sıklık sırasıyla sosyal ağları kullanmak, film/MP3 indirmek ve oyun oynamaktı. En çok tercih edilen internet siteleri film / dizi, müzik ve sohbet siteleriydi. Oyun çeşitleri incelendiğinde macera, dövüş ve yarış içeren oyunların daha sık tercih edildiği görülmektedir. Şans ve bahis oyun çeşitleri en az tercih edilenlerdi. İBÖ toplam puan ortalaması 71,3±23,5 idi. Bağımlı kullanıcı olarak tanımlanan hasta sayısı 41 (%40,2) taneydi. Bu hastaların 33 tanesi (%80,5) kız, %22'si ilköğretim öğrencisiydi. Okul başarısı ve aile durumu açısından bağımlı olmayan grupla arasında fark yoktu. Günlük internet kullanım süresinin bağımlı grupta 6 saatin üzerinde olması anlamlıydı.

Sonuç: İntihar girişimi ile internet bağımlılığı arasındaki ilişkiyi irdelemek gelecekte ortaya çıkma ihtimali olan daha büyük problemleri önlemek adına büyük önem taşımaktadır.

Anahtar Kelimeler: ergen, internet, intihar girişimi

[S-073]

TÜRKİYE'DE ÇOCUK ACİL VE YOĞUN BAKIM HİZMETİ VEREN KLİNİKLERDE ÇALIŞAN SAĞLIK ÇALIŞANLARININ DEFİBRİLASYON/KARDİYOVERSİYON UYGULAMALARI HAKKINDAKİ BİLGİ DÜZEYLERİ VE FARKINDALIĞI

Okşan Derinöz Güleryüz[1], Gökhan Kalkan[2], Mutlu Uysal Yazıcı[3], Ebru Azapağası[3], Nazik Aşılıoğlu Yener[4], Muhammed Üdürgücü[4], Candemir Karacan[5], Halise Akça[5], Ebru Atike Ongun[6], Özlem Saraç Sandal[6], Özden Özgür Horoz[7], Faruk Ekinci[7]
[1]Gazi Üniversitesi Tıp Fakültesi, Çocuk Sağlığı ve Hastalıkları Anabilim Dalı, Çocuk Acil Bilim Dalı, Ankara
[2]Gazi Üniversitesi Tıp Fakültesi, Çocuk Sağlığı ve Hastalıkları Anabilim Dalı, Çocuk Yoğun Bakım Bilim Dalı, Ankara
[3]Sağlık Bilimleri Üniversitesi Dr. Sami Ulus Kadın Doğum, Çocuk Sağlığı Ve Hastalıkları SUAM, Çocuk Yoğun Bakım Birimi, Ankara
[4]Ondokuz Mayıs Üniversitesi, Tıp Fakültesi, Çocuk Sağlığı ve Hastalıkları Anabilim Dalı, Çocuk Yoğun Bakım Ünitesi, Samsun
[5]Ankara Yıldırım Beyazıt Üniversitesi Tıp Fakültesi Yenimahalle Eğitim ve Araştırma Hastanesi,Çocuk Sağlığı ve Hastalıkları Anabilim Dalı, Çocuk Acil Kliniği, Ankara
[6]Cumhuriyet Üniversitesi Tıp Fakültesi, Çocuk Sağlığı ve Hastalıkları Anabilim Dalı, Çocuk Yoğun Bakım Ünitesi, Sivas
[7]Çukurova Üniversitesi Tıp Fakültesi, Çocuk Sağlığı ve Hastalıkları Anabilim Dalı, Çocuk Yoğun Bakım Bilim Dalı, Adana

Amaç: Türkiye'de Çocuk Acil ve Yoğun Bakım hizmeti veren kliniklerde çalışan sağlık çalışanlarının defibrilasyon/kardiyoversiyon uygulamaları hakkındaki bilgi düzeyleri ve farkındalığını belirlemek.

Yöntem: Defibrilatör cihazı kullanımı ve uygulamaları hakkında hazırlanan 36 soruluk anket, SurveyMonkey anketi olarak çalışmaya katılacak merkezlere gönderilerek, sağlık çalışanlarının bir aylık süre içinde anketi cevaplamaları sağlandı. İstatistiksel analizler, Jamovi project (2019). Jamovi (Version 1.0.7) programı ile yapıldı ve istatistik analizlerde anlamlılık düzeyi 0.05 (p-value) kabul edildi.

Bulgular: Çalışmaya yaş ortalaması 30,1±5,8, 510(%71,2)'u kadın, toplam 716 kişi katıldı. %50'si pediatri asistanı idi. Kardiyoversiyon/defibrilasyon sırasında hastaya uygulanacak ilk şok dozunu sırasıyla 1J/kg ve 2J/kg olarak belirleyen katılımcı sayısı sırasıyla 115(%16,1) ve 352(%49,2) idi. Katılımcıların mezun olduktan sonra mesleki tecrübelerine göre defibrilasyon sırasında uygulanacak ilk şok dozunu doğru bilen hekimlerin oranları arasında istatistiksel olarak anlamlı fark olduğu tespit edildi (p=0,001); buna göre mezun olduktan sonraki mesleki tecrübesi 3-5 yıl, 5-10 yıl ve 10 yıl üzeri olan hekimlerin defibrilasyon sırasında hastaya uygulanacak ilk şok dozunu doğru bilme oranları, mesleki tecrübesi 3 yıldan az olan hekimlere göre anlamlı düzeyde daha yüksekti. Katılımcıların sadece 281(%39,2)'i daha önce defibrilasyon/kardiyoversiyon yapmıştı ve 264(%36,9)'ü cihazın monofazik/bifazik olup olmadığını bilmiyordu. Katılımcıların 631(%88,1)'i defibrilasyon/kardiyoversiyon arasındaki farkı biliyordu ve vaka sorularında ritmi tanıma ve doğru tedaviyi uygulama oranı, defibrilasyon/kardiyoversiyon arasındaki farkı bilmeyenlere göre anlamlı düzeyde daha yüksekti. Defibrilasyon/kardiyoversiyon uygulaması hakkında bilgi seviyesini düşük düzeyde bulanların defibrilatör cihazlarını doğru ritim tedavileri için kullanma oranı, bilgi seviyesi orta düzeyde olanlara göre anlamlı düzeyde daha yüksekti. Defibrilasyon/kardiyoversiyon uygulaması hakkında bilgi seviyesini çok iyi, iyi, ve orta düzeyde olduğunu düşünenlerin hastaya uygulanacak ilk şok dozunu doğru bilenlere oranı, bilgi seviyesi düşük düzeyde olanlara göre anlamlı düzeyde daha yüksekti.

Sonuç: Defibrilasyon/kardiyoversiyon uygulamaları kritik hasta için çok önemlidir. Bu nedenle cihaza ait özelliklerin iyi bilinmesi, ritmin doğru tanınması ve uygun tedavi seçeneğinin uygun dozda ve yöntemle yapılması çokönemlidir.

Anahtar Kelimeler: çocuk, defibrilasyon/kardiyoversiyon, acil, yoğun bakım, farkındalık

Tablo1

Tablo 1.

Cinsiyet	
Kadın / Erkek	510 (71,2) / 206 (28,8)
Yaş, ort ± SS	30,1 ± 5,8
Çalıştığınız kurum hangi bölgede?	
Marmara Bölgesi	67 (9,4)
Ege Bölgesi	123 (17,2)
Akdeniz Bölgesi	78 (10,9)
İç Anadolu Bölgesi	395 (54,3)
Karadeniz Bölgesi	46 (6,4)
Doğu Anadolu Bölgesi	5 (0,7)
Güneydoğu Anadolu Bölgesi	2 (0,3)
Çalıştığın hastane;	
Üniversite Hastanesi	480 (67)
Eğitim Araştırma Hastanesi	209 (29,2)
Diğer	27 (3,8)
İş anda;	
Pediatri asistanıyım	358 (50)
Çocuk Yoğun Bakım Hemşireliyim	78 (10,9)
Çocuk Acil Hemşireliyim	68 (9,5)
Pediatri uzmanıyım	61 (8,5)
Paramedik/ATT	35 (4,9)
Çocuk Yoğun Bakım Yan Dal asistanıyım	21 (2,9)
Çocuk Acil Yan Dal asistanıyım	15 (2,1)
Pediatri Öğretim Üyesiyim	12 (1,7)
Çocuk Acil Yan Dal uzmanıyım	9 (1,3)
Çocuk Yoğun Bakım Yan Dal uzmanıyım	7 (1)
Çocuk Acil Bilim Dalı Öğretim Üyesiyim	7 (1)
Çocuk Yoğun Bakım Bilim Dalı Öğretim Üyesiyim	7 (1)
Diğer	45 (6,3)
Mezun olduktan sonraki mevcut tecrübeniz?	
<5 yıl	296 (41,3)
6-9 yıl	188 (26,2)
9-10 yıl	118 (16,5)
>10 yıl	114 (15,9)
Daha önce temel ve ileri yaşam desteği ile ilgili sertifikalı bir eğitim aldınız mı?	
Evet / Hayır	402 (56,1) / 314 (43,9)

Tanımlayıcı istatistikler kategorik değişkenler için sayı (%), sayısal değişkenler için ortalama ± standart sapma şeklinde verildi.

Tablo2

Tablo 2.

		n (%)
Çalıştığınız kurumda "mavi kod" ekibi var mı?	Evet	560 (78,2)
	Hayır	63 (8,8)
	Biliyorum	93 (13)
"Mavi kod" uygulamasının ne olduğunu biliyor musunuz?	biliyorum	689 (96,2)
	biliyorum	27 (3,8)
Çalıştığınız kurumda bulunan "mavi kod" ekibi içinde çocuk hekimi var mı?	Evet	164 (22,9)
	Hayır	296 (41,3)
	biliyorum	256 (35,8)
Defibrilasyon/kardiyoversiyon uygulaması hakkında bilgi seviyeni;	Düşük düzeyde buluyorum	175 (24,2)
	orta düzeyde buluyorum	505 (41,3)
	İyi düzeyde buluyorum	193 (27)
	Çok iyi düzeyde buluyorum	47 (6,6)
Defibrilatör kullanımı konusunda yeterli olduğunu;	Düşünüyorum	320 (44,7)
	Düşünmüyorum	219 (30,6)
	Tecrübem yok	177 (24,7)
Hangi hastaya defibrilasyon/kardiyoversiyon yapacağım konusunda bilgi düzeyim;	Yeterli	447 (62,4)
	Yetersiz	207 (28,9)
	biliyorum	62 (8,7)
Kardiyoversiyon sırasında hastaya uygulanacak ilk şok dozunu yazınız.	0.5 j/kg	121 (16,9)
	0.5-1 j/kg	161 (22,5)
	1 j/kg	115 (16,1)
	1-5 j/kg	28 (3,9)
	2 j/kg	59 (8,2)
	>2j/kg ve erişkin doz	169 (23,6)
	Biliyorum	63 (8,8)
Defibrilasyon sırasında hastaya uygulanacak ilk şok dozunu yazınız	0.5 j/kg	6 (0,8)
	0.5-1 j/kg	5 (0,7)
	1 j/kg	27 (3,8)
	1-2 j/kg	14 (2)
	2 j/kg	352 (49,2)
	2-4 j/kg	59 (8,2)
	4 j/kg	31 (4,3)
	>4 j/kg ve erişkin doz	158 (22,1)
	biliyorum	64 (8,9)

Tanımlayıcı istatistikler sayı (%) şeklinde verildi.

Tablo3

Tablo 3.

		n (%)
Defibrilasyon ve kardiyoversiyon arasındaki farkı;	Biliyorum	651 (68,1)
	Bilmiyorum	65 (11,9)
Daha önce; Defibrilasyon/kardiyoversiyon	Yapmadım	117 (16,3)
	Yapıldığını gördüm ama yapmadım	187 (26,1)
	Teorik olarak nasıl yapıldığını biliyorum ama yapmadım	131 (18,3)
	Yaptım	181 (59,2)
Daha önce kaç kez defibrilasyon/kardiyoversiyon yaptınız?	Yapmadım	435 (56,7)
	1	84 (11,7)
	2-5	143 (20)
	5-10	37 (5,2)
	>10	66 (9,4)
Defibrilatör uygulama konusunda teorik veya pratik eğitim aldınız mı?		
Evet, tıp fakültesinde aldım, *evet*		554 (46,4)
Evet, pediatri uzmanlığım sırasında aldım, *evet*		307 (42,8)
Evet, yan dal uzmanlığı sırasında aldım, *evet*		59 (8,2)
Hayır almadım, *evet*		159 (22,2)
Defibrilatörünüz;	Monofazik	34 (7,2)
	Bifasik	388 (83,8)
	Bilmiyorum	366 (58,8)
Kullandığınız defibrilatörün "eksternal pacemaker" özelliği var mı?	Evet	384 (56,8)
	Hayır	93 (12,6)
	Bilmiyorum	360 (68,8)
Defibrilasyon sırasında en sık kullandığınız pozisyon hangisidir?	Antero-posterior	197 (27,5)
	Anterol-lateral	495 (68,9)
	Diğer	26 (3,6)
Defibrilasyon uygulamasında;	"Paddle" kullanıyorum	621 (88,8)
	"Yapışkanlı ped" kullanıyorum	84 (11,1)
Defibrilasyon/kardiyoversiyon uygulamasında iletken olarak ne kullanıyorsunuz?		
defibrilatör jeli, *evet*		492 (68,7)
Ultrason jeli, *evet*		324 (45,3)
Alkol, *evet*		14 (2)
serum fizyolojik, *evet*		11 (1,5)
İşlem sırasında oksijen tedavisine ara veriyor muyunuz?	Evet	414 (58,1)
	Hayır	231 (32,3)
	Bilmiyorum	69 (9,6)
Temel ve ileri yaşam destekli kılavuzlarına göre "NABZI OLMAYAN" bir hasta ile karşılaştığınızda defibrilasyon yapar mısınız?	Evet	347 (34,9)
	Hayır	431 (60,2)
	Bilmiyorum	36 (5,3)
Defibrilatör cihazlarını hangi ritim tedavileri için kullanıyorsunuz?		
Sinus Taşikardisi, *evet*		25 (3,5)
Atriyal fibrilasyon, *evet*		199 (27,8)
Atriyal flatter, *evet*		124 (17,3)
Supraventriküler taşikardi, *evet*		218 (30,4)
Ventriküler taşikardi, *evet*		432 (60,3)
Ventriküler fibrilasyon, *evet*		626 (87,4)
Nabızsız elektriksel aktivite, *evet*		212 (29,6)
Asistoli, *evet*		61 (8,5)
İşlem sırasında sedasyon/analjezi uygulıyor muyunuz?	Her iki işlem içinde sadece sedasyon uguluyorum	74 (10,3)
	Her iki işlem içinde sadece analjezi uygulıyorum	22 (3,1)
	Sadece kardiyoversiyon için uygulıyorum	128 (18,1)
	Sadece defibrilasyon için uygulıyorum	15 (1,8)
	Hem sedasyon hem de analjezi uygulıyorum	167 (23,9)
	Fikrim yok	185 (22,8)
Sedasyon/analjezi için hangi ilaçları tercih ediyorsunuz?		
Midazolam, *evet*		887 (77,8)
ketamin, *evet*		426 (38,4)
Fentanil, *evet*		200 (27,8)
morfin, *evet*		69 (8,8)
Propofol, *evet*		88 (8,5)
Defibrilasyon uygulaması sırasında herhangi bir komplikasyon ile karşılaştınız mı?	Evet	50 (4,2)
	Hayır	686 (95,8)
Daha önce "otomatik eksternal defibrilatör" kullandınız mı?	Ne olduğunu bilmiyorum	43 (11,9)
	Kullanmadım	578 (82,7)
	Kullandım	55 (7,7)

Tanımlayıcı istatistikler sayı (%) şeklinde verildi.

[S-074]

AKUT BRONŞİOLİTTE İNTRAVENÖZ MAGNEZYUM SÜLFAT TEDAVİSİNİN KLİNİK SEYİR VE PROGNOZ ÜZERİNDEKİ ETKİSİNİN DEĞERLENDİRİLMESİ

Nihan Şık, Hale Çitlenbik, Ali Öztürk, Durgül Yılmaz, Murat Duman
Dokuz Eylül Üniversitesi Tıp Fakültesi, Çocuk Sağlığı ve Hastalıkları Anabilim Dalı, Çocuk Acil BD, İzmir

Amaç: Akut bronşiolit tedavisi, hidrasyon ve oksijenizasyonun düzenlenmesi ile hastanın komplikasyonlar açısından yakın izlemini içerir. Akut bronşiolitte intravenöz magnezyum sülfat (IV MgSO4) kullanımı ile ilgili yeterli veri bulunmamaktadır. Bu çalışmada akut bronşiolitte IV MgSO4 tedavisinin oksijenizasyon ve klinik seyir üzerindeki etkisinin değerlendirilmesi amaçlanmıştır.

Yöntem: Çalışmaya, Aralık 2018-Mayıs 2019 tarihleri arasında, akut bronşiolit nedeniyle çocuk acil serviste izlenen ve Modified Respiratory Distress Assessment Instrument (mRDAI) skoruna göre orta-ağır grupta yer alan (mRDAI: 5-12), 1-24 ay arası 107 hasta dahil edildi. Arşiv dosyaları incelenerek IV MgSO4 (40 mg/kg/doz, 6-8 saatte bir, max 2 gr/gün) tedavisi alan ve almayan hastaların demografik özellikleri, 0, 1, 2, 4, 8, 12, 24, 48 ve 72.saatteki vital bulguları, saturasyon/Fi02 (S/F) oranları, mRDAI skorları, solunum desteği ihtiyacı ile hastanede kalış süreleri kaydedildi.

Bulgular: Çalışmaya alınan 107 hastanın 40'ı (%37,4) kız, 67'si (%62,6) erkek olup yaş ortancası 9 (ÇAA 4-13) ay idi. Hastaların 80'i (74,8) IV MgSO4 tedavisi almış, 27'si (%25,2) almamıştı; her iki grubun 0.dk mRDAI skor ortalaması 6 idi. Magnezyum sülfat tedavisi alan grupta 2. saatten itibaren solunum sayısı ($p<0.05$) ve mRDAI skorunda ($p<0.01$) anlamlı düşme saptandı ve izlem boyunca bu anlamlılık devam etti (Tablo 1,2); 4.saatte ise oksijen saturasyonu (p:0.005) ve S/F oranında (p:0.007) yükselme görüldü. Yüksek akış nazal kanül (YANK) oksijen tedavisi ihtiyacı, MgSO4 alan grupta daha düşük bulunmuş olup (p:0.032) MgSO4 almayan hastalarda YANK oksijen tedavisine daha erken sürede başlanmıştı (p:0.037). Hastanede toplam kalış süresi, MgSO4 alan grupta almayanlara göre daha kısaydı (p:0.02).

Sonuç: Orta-ağır bronşiolitli hastalarda IV MgSO4 tedavisi 2.saatten itibaren solunum sayısı ve klinik skorda iyileşme sağlamış olup YANK oksijen tedavisi ihtiyacını azaltmış, hastanede kalış süresini kısaltmıştır. İntravenöz MgSO4 tedavisinin erken dönem klinik ve oksijenizasyon parametreleri üzerinde etkili olduğu gösterilmiştir. Ancak rutin uygulama için daha geniş kapsamlı çalışmalara ihtiyaç vardır.

Anahtar Kelimeler: Acil, akut bronşiolit, çocuk, magnezyum

Tablo 1

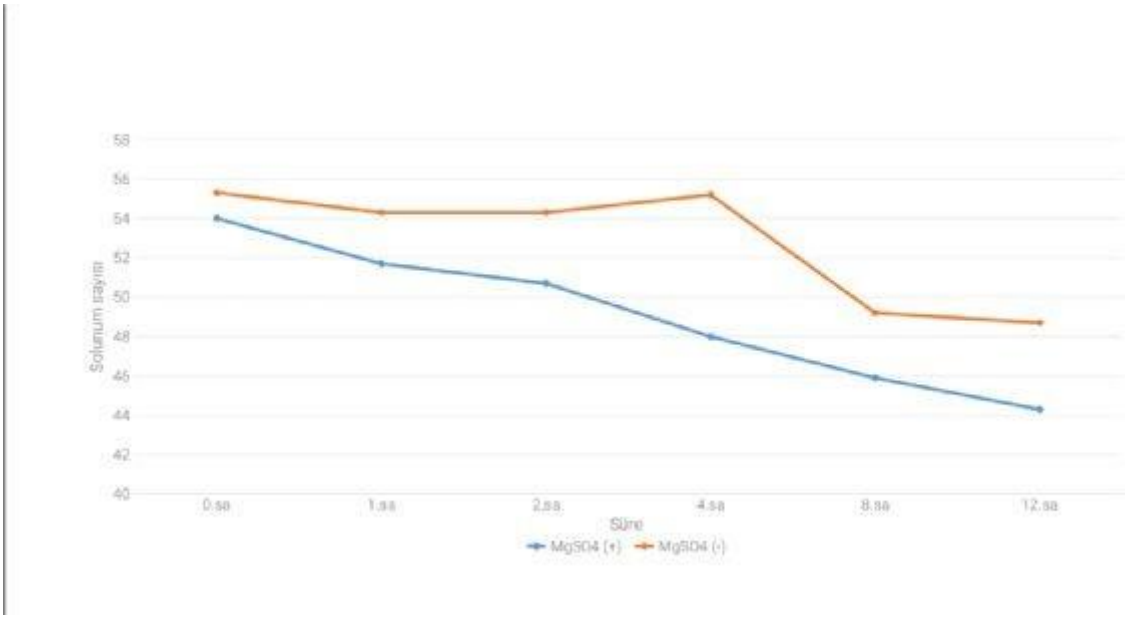

MgSO4 alan ve almayan gruplarda solunum sayısının zamana göre değişimi

Tablo 2

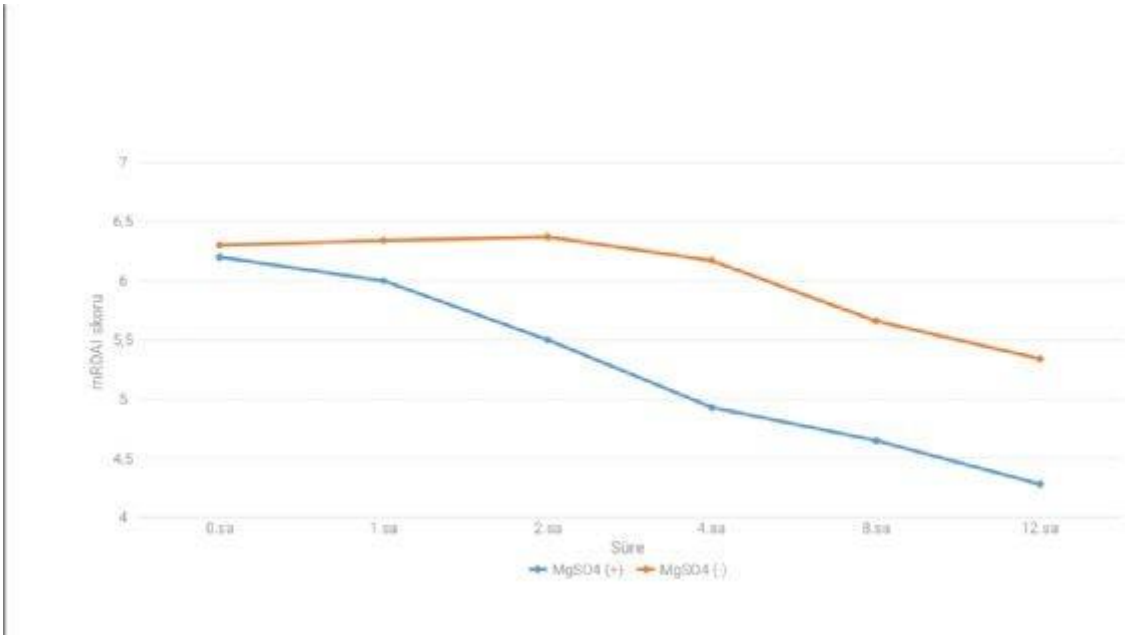

MgSO4 alan ve almayan gruplarda mRDAI skorunun zamana göre değişimi

[S-075]

ÇOCUK ACİL YAN DAL UZMANI HASTANE İŞLEYİŞİNDE NELERİ DEĞİŞTİREBİLİR ?

Alkan Bal[1], Neslihan Zengin[2]
[1]Manisa Celal Bayar Üniversitesi Çocuk Acil Bilim Dalı
[2]Manisa Celal Bayar Üniversitesi Çocuk Yoğun Bakım Bilim Dalı

Amaç: Türkiye'de çocuk acil yan dal uzmanlık eğitimi 2011 yılından itibaren başlamıştır. ABD'de 1990'ların başından itibaren başlatılan çocuk acil yan dal uzmanlık eğitimi, Avrupa'da birçok ülkede son yıllarda yaygınlaştırılmaya çalışılmaktadır. Biz bu çalışmada öncesinde çocuk acil yan dal uzmanı çalışmayan bir üniversite hastanesinde çocuk acil yan dal uzmanının çocuk acil servis işleyişinde neleri değiştirebileceğini belirtmeyi amaçladık.

Yöntem: Çocuk acil servisde görevli bir çocuk acil yan dal uzmanı çalışmadığı yılın en yoğun 6 aylık süre ile, çalışmaya başladıktan sonraki yılın aynı 6 aylık süresi geriye dönük olarak değerlendirildi. Aylara göre başvuran hastaların sayıları, servise yatırılan hastalar, yoğun bakıma yatırılan hastalar, çocuk acil servisten istenen konsültasyonlar, sevk alınan ve sevk edilen hastalar, acil servisde 4-8 saat gözlenen hastalar, yeşil alan hastalarının doktora ulaşım süresi, tetkik sayısı ve ventilatörde takip edilen hastalar değerlendirilerek hazırlanmış forma kaydedildi.

Bulgular: Çalışmaya dahil edilen ilk 6 ayda hasta başvuru sayısı 16421 iken, çocuk acil yan dal uzmanı başladıktan sonra değerlendirilen 6 aylık sürede 29257 hastanın çocuk acil servise başvurduğu

saptanmış olup, 1.78 kat daha fazla hasta başvurusu alındığı saptanmıştır. Bu aylar içerisinde istenen konsültasyon oranları değerlendirildiğinde ilk altı ayın (%1,4), çocuk acil uzmanı başladıktan sonraki altı aylık sürece oranından (%0,9) yüksek olduğu saptanmıştır. Hastaneye yatış oranları ilk grupta (%0,1) çocuk acil uzmanı başladıktan sonraki gruba göre (%0.06) yüksek olduğu saptanmıştır. Hasta sayısındaki ve çocuk yoğun bakım yatak kapasitesinde artış olmasına rağmen yoğun bakım yatış oranları oldukça benzer saptanmıştır (grup 1: %0.016; grup 2: %0.017). Aynı şekilde dış merkezden alınan hasta sevkleri çocuk acil yan dal uzmanı başladıktan sonra belirgin azalırken, acil servisden başka hastaneye sevk oranlarının ciddi oranda azaldığı saptanmıştır.

Sonuç: Çocuk acil yan dal uzmanları acil servislerin çocuklar için uygun hale getirilmesi, servis ve yoğun bakım yataklarının etkin kullanılması ve hastaneler arası gereksiz nakillerin önlenmesinde oldukça önemlidir.

Anahtar Kelimeler: Çocuk acil, Yan dal, Acil organizasyonu

[S-076]

HAYALLER HAYAT KURTARMAK, GERÇEKLER KANSER RİSK ARTİŞİ; POLİTRAVMA HASTALARİNDA TÜM VÜCUT BT'İN UYGUNSUZ KULLANİMİ

Eren Erseven[1], Ali Yurtseven[1], Caner Turan[1], Funda Karbek Akarca[2], Hüdaver Alper[3], Eylem Ulaş Saz[1]
[1]Ege Üniversitesi Tıp Fakültesi, Çocuk Sağlığı ve Hastalıkları Anabilim Dalı, Çocuk Acil Bilim Dalı, İzmir
[2]Ege Üniversitesi Tıp Fakültesi, Acil Tıp Anabilim Dalı, İzmir
[3]Ege Üniversitesi Tıp Fakültesi, Radyoloji Anabilim Dalı, İzmir

Giriş-Amaç: Ağır travmalı olguların tanı ve tedavisinin hızlı şekilde yapılabilmesi için Bilgisayarlı Tomografi (BT) sıklıkla başvurulan bir görüntüleme yöntemidir. Ancak BT'nin yüksek oranda radyasyon maruziyetine yol açması önemli bir dezavantajdır. Çocukluk yaş grubunda bu risk daha belirgindir. Bu nedenle başta çocukluk çağı olmak üzere tüm yaş gruplarında BT çekilecek hastaların özenle seçilmesi gerekmektedir. Çalışmamızın amacı acil servise major travma nedeniyle başvuran çocuklarda çekilmiş olan tüm vücut BT'lerin endikasyonlarının belirlenmesi, maruz kalınan radyasyon dozu ile bunun yaşam boyu kanser gelişme riskine olan etkisinin araştırılmasıdır.

Gereç-Yöntem: Ege Üniversitesi Tıp Fakültesi Acil Servisi'ne 1 Ocak 2018-31 Aralık 2018 tarihleri arasında ağır travma nedeniyle başvurup tüm vücut BT (toraks + tüm batın + pelvik) çekilen bütün çocuklar geriye dönük olarak incelendi. Çalışmaya alınınan olguların demografik ve klinik özellikleri ile nasıl sonuçlandırıldıkları araştırıldı. Alınan radyasyon dozu ile kanser gelişme riski belirlendi.

Bulgular: Çalışma süresi boyunca acil servise toplam 14782 hasta travma nedeniyle başvurdu. Tüm vücut BT çekilme oranı %0.5 (n=75) idi. Çalışmaya alınan olguların %68'i erkek, ortalama yaş 12±5,3 yıldı. Travma etiyolojik açıdan incelendiğinde; olguların 46'sında (%61) motorlu taşıt kazası söz

konusuyken, 23'ünde (%31) yüksekten düşme mevcuttu. Hastaların 60'ı (%80) acil servisten izlem ve/veya basit tibbi mudahale sonrası taburcu edildi. Çekilen tüm vücut BT' lere göre toplam 14 (%19) hastada torakoabdominal organ hasarı saptanırken, bunların sadece 2' sine cerrahi girişim uygulandı ve 1 hasta ex oldu. Tüm vücut BT çekimi sonucunda hastaların aldığı ortalama radyasyon efektif dozu 5,51 mSv iken, yaşam boyu ek kanser gelişme risk oranı % 0,8 olarak hesaplandı.

Çıkarımlar: Ağır travmalı çocukların tanı ve tedavisinde tüm vücut BT çok düşük oranda belirleyici olmaktadır. Bu hastalarda öncelikle klinik bulgular eşliğinde, radyasyon maruziyetine daha az yol açan görüntüleme yöntemlerine başvurmak, gereklilik halinde seçilmiş hastalara tüm vücut BT çekmek daha doğru olacaktır.

Anahtar Kelimeler: çocuk, kanser riski, travma, tüm vücut bilgisayarlı tomografisi

[S-077]

SUDA BOĞULMA NEDENİYLE ÇOCUK ACİL SERVİSE GETİRİLEN OLGULARIN DEĞERLENDİRİLMESİ

Nihan Şık[1], Hüseyin Bahadır Şenol[2], Ali Öztürk[1], Durgül Yılmaz[1], Murat Duman[1]
[1]Dokuz Eylül Üniversitesi Tıp Fakültesi, Çocuk Sağlığı ve Hastalıkları Anabilim Dalı, Çocuk Acil BD, İzmir
[2]Dokuz Eylül Üniversitesi Tıp Fakültesi, Çocuk Sağlığı ve Hastalıkları Anabilim Dalı, İzmir

Amaç: Boğulma, 1-18 yaş arası çocuklarda kaza sonucu yaralanmaların 2. sıklıkta nedenidir. Bu çalışmada suda boğulma nedeniyle çocuk acil servise getirilen hastaların başlangıç bulguları ile prognoz arasındaki ilişkinin değerlendirilmesi amaçlanmıştır.

Yöntem: Çalışmaya Temmuz 2009-Temmuz 2019 tarihleri arasında suda boğulma nedeniyle çocuk acil servise getirilen 0-18 yaş arası 89 hasta dahil edildi. Hasta dosyaları incelenerek demografik özellikleri, boğulmanın gerçekleştiği yer ve zaman dilimi, vital bulguları, klinik ve laboratuvar bulguları, solunum desteği, kardiyopulmoner resüsitasyon (KPR) ihtiyacı kaydedildi. Hastaların klinik ağırlıklarına göre Szpilman skoru hesaplandı ve çocuk yoğun bakım ünitesi (ÇYBÜ), servis ve çocuk acil serviste kalış süreleri hesaplanarak prognozları kaydedildi.

Bulgular: Çalışmaya alınan 89 hastanın 27'si (%30,3) kız, 62'si (%69,7) erkek olup yaş ortancası 6 (ÇAA 4-12) yıl idi. Boğulma vakaları en sık Temmuz ayında (%34.8), en sık saat 12.00-18.00 arasında (%66.3) gerçekleşmişti. Hastaların 4'ü (%4.5) KPR ile acil servise getirilmiş, resüsitasyona yanıt vermemiş ve ex olmuştu. Toplam 22 hastada (%24,7) noninvaziv ventilasyon (NIV) uygulanmış olup bu hastaların hiçbiri entübe edilmemişti. Hastaların 31'i (%34,8) servise, 21'i (%23,6) ÇYBÜ'ye yatırılmış; 3 hasta (%3,4) nörolojik sekelli olarak taburcu edilmişti. Yoğun bakıma yatırılan olgularda, başvuru anında kaydedilen Szpilman skoru yüksek, Glasgow koma skoru, oksijen saturasyonu ve kan gazındaki pH değeri düşük, laktat düzeyi, kan şekeri ve ALT düzeyi yüksek saptandı ($p<0,05$). Non-invaziv ventilasyon uygulanan hastalarda uygulanmayanlara göre hastanede toplam yatış süresinde fark saptanmazken ÇYBÜ'de yatış

süresinin daha kısa olduğu görüldü (p:0,002). Hastaların Szpilman skoru yükseldikçe kan gazındaki laktat değerinin arttığı (p<0,001) ve grade 3'ten itibaren hastanede yatış süresinin uzadığı saptandı (p<0,001).

Sonuç: Suda boğulma olgularında başvuru anında kan gazındaki laktat değeri ve Szpilman skoru, ÇYBÜ yatış ihtiyacını öngörmede değerlidir. Acil serviste erken dönemde NIV uygulaması ÇYBÜ yatış süresini kısaltmaktadır. Szpilman skoru, hastanede yatış süresi ve hastanın hipoksi derecesiyle ilişkili bulunmuştur.

Anahtar Kelimeler: Acil, suda boğulma, Szpilman skoru

[S-078]

VENTRİKÜLOPERİTONEAL ŞANT TAKILMIŞ ÇOCUKLARIN 4 YILLIK İZLEMİ: TEK MERKEZ ÇOCUK ACİL SERVİS VERİLERİ

Onur Tekeli[1], Nilgün Erkek[2]
[1]Akdeniz Üniversitesi Tıp Fakültesi Çocuk Sağlığı ve Hastalıkları Anabilim Dalı, Antalya
[2]Akdeniz Üniversitesi Tıp Fakültesi Çocuk Sağlığı ve Hastalıkları Anabilim Dalı Çocuk Acil BD, Antalya

Akdeniz Üniversitesi Tıp Fakültesi Hastanesi'nde 01.08.2014 ile 31.07.2018 tarihleri arasında VP şant takılmış ve izlemi merkezimizde yapılmış 0-18 yaş arası 84 hastanın çalışma süresindeki 123 VP şant ilişkili çocuk acil başvurularının sosyo-demografik, klinik ve radyolojik verileri retropekspektif olarak incelenerek hastaların öykü ve muayene özelliklerinin, laboratuvar testlerinin ve radyolojik görüntülemelerin şant malfonksiyonu tanısı koymadaki etkinliğinin araştırılması ve hastaların izlemleri boyunca maruz kaldıkları görüntüleme ilişkili radyasyon yüklerinin belirlenmesi amaçlandı. Yüzde altmış ikisi erkek, ilk şant takılma yaşı medyan 4 ay, %53,6'sında ilk şant takılma nedeni santral sinir sisteminin doğumsal malformasyonları olan 84 hastanın %47,6'sına en az bir kere şant değişimi yapılmıştı. İlk kez şant takıldığında(r:-0,394) ve birinci şant değişiminde(r:-0,389) hasta yaşları ile toplam şant değişim sayısı arasında anlamlı orta düzey negatif korelasyon saptandı. Toplam şant değişim sayısının, birinci şant değişimi yapıldığı zaman hasta yaşı 6 aydan küçük olanlarda istatistiksel olarak anlamlı yüksek olduğu görüldü(p:0,016). VP şant ilişkili acil başvurusunda şant giriş yeri veya trase ile ilgili şikayeti olması(p:0,02) ve fizik muayenede artmış BOS basıncı bulguları varlığında(p:0,001) şant malfonksiyonu tanısı almak açısından istatistiksel olarak anlamlı fark bulundu. Ateş şikayeti ile acile başvurmak şant enfeksiyonu tanısı almak açısından anlamlı fark gösteriyordu(p:0,003). BBT'nin şant malfonksiyonu tanısı koymada sensitivitesi %73, spesifitesi %35 olarak bulundu. Hasta başına, yıllık kümülatif radyasyon dozu ortalama 16,1 mSv/izlem yılı olarak hesaplandı. Bu yaklaşık 8 adet BBT çekimine eşdeğerdir.

Sonuçta, şant malfonksiyonu düşünülen hastalarda BBT çekim kararı verirken seçici klinik kriterlerin belirlenmesi ve uygulanması gerekli görünmektedir. Gelecekte kliniğe dayalı risk skorlama

parametrelerinin çıkarılması için planlanacak geniş çaplı prospektif kontrollü çalışmalara, bu çalışma ile temel veriler sunulmuştur.

Anahtar Kelimeler: Hidrosefali, Ventriküloperitoneal (VP) şant, Şant malfonksiyonu, Beyin bilgisayarlı tomografi (BBT), Görüntüleme ilişkili radyasyon yükü

[S-079]

İNFLUENZA HIZLI ANTİJEN TESTİNİN 29-90 GÜN ARASI AKUT ODAĞI BELLİ OLMAYAN ATEŞLİ BEBEKLERİN YÖNETİMİNE KATKISI

Aysun Tekeli, Nilden Tuygun, Can Demir Karacan
SBÜ Dr. Sami Ulus Kadın Doğum, Çocuk Sağlığı Ve Hastalıkları Eğitim Ve Araştırma Hastanesi, Çocuk Acil Kliniği, Ankara

GİRİŞ : 29-90 gün arası odağı belli olmayan ateşli bebeklerde viral enfeksiyonları, semptomlara veya laboratuvar testlerine dayanarak ciddi bakteriyel enfeksiyondan (CBE) ayırt etmek zordur. Çalışmamızda influenza hızlı antijen testi değerlendirmesinin bu grup hasta yönetimine katkısının belirlenmesi amaçlanmıştır.

GEREÇ VE YÖNTEM : 2017-2019 arası mevsimsel influenza sezonunda çocuk acil polikliniğimize ateş yakınmasıyla başvuran 29-90 gün arasında, ateşi 38>=°C olan, >=37 gebelik haftası öyküsü olan, önceden sağlıklı, iyi görünen, influenza hızlı antijen testi yapılan ve yapılmayan hastaların demografik özellikleri, klinik ve laboratuvar bulguları ve tedavi yönetimleri geriye dönük incelendi.

BULGULAR: Çocuk acil kliniğimize başvuran toplam 173 hastanın 110'ı (%63.6) erkekti, yaş ortalaması 59±17 gündü. 92 (%53.2) hasta 29-60 gün, 81 (%46.8) hasta 61-90 gün aralığındaydı. İnfluenza hızlı antijen testi uygulanan ve uygulanmayan hastalara lomber ponksiyon yapılması (p=0,073) ve servise yatırılması (p=0,069) arasında anlamlı fark bulunmadı. Ancak antibiyotik başlanması (p=0,033) influenza hızlı antijen testi bakılan hastalarda anlamlı az bulundu. İnfluenza hızlı antijen testi yapılan hastaların sonuçlarının karşılaştırılması Tablo 1'de verilmiştir. Bir hastanın kan kültüründe S. pneumonia üremesi oldu. Hastaların 14'ünün (%8) idrar kültüründe üreme tespit edildi. Hastaların kontrollerinde ek sorunları olmadı.

TARTIŞMA-SONUÇ : 29-90 gün arası odağı belli olmayan ateşli bebeklerin yönetiminde amaç; riski en aza indirirken hastaya gereksiz uygulamaların yapılmasını da azaltmak olmalıdır. Çalışmamızda influenza hızlı antijen testi uygulanması hastalara antibiyotik başlanmasını azaltmıştır. Sonucun pozitif çıkması ile lomber ponksiyon gibi invazif işlem yapılmasını ve servise yatışta çok daha anlamlı azalma sağlanırken hasta için CBE riski artmamıştır. Çalışmamızdaki sonuçlara göre mevsimsel influenza sezonunda testin kullanılması fayda sağlayabilir.

Anahtar Kelimeler: ateş, ciddi bakteriyel enfeksiyon, influenza hızlı antijen testi

Tablo 1. İnfluenza hızlı antijen testi sonuçlarının karşılaştırılması

	Test pozitif	Test negatif	
Hasta sayısı	30	64	94
Cinsiyet	14K/16E	16K/48E	30K/64E
BK/mm³	6830 ±2129	10544±4697	p=0,000
ANS/mm	2953±1547	4922±3065	p=0,000
PLT/mm³	347400±109127	432609±138168	p=0,004
CRP (mg/L)	8.9±10.7	18±21.3	p=0,001
Pozitif idrar kültürü	3	7	p=1,000
LP yapılan hasta	4/30	25/54	p=0,004
Servise yatış	4/30	34/64	p=0,000
Antibiyotik başlama	4/30	34/64	p=0,000

BK:Beyaz küre, ANS:Absolü nötrofil sayısı,PLT:Trombosit, CRP:C-reaktif protein, LP:Lomber ponksiyon

[S-080]

SÜREKLİ TIBBİ CİHAZ DESTEĞİ İLE YAŞAYAN ÇOCUKLARIN BİRİNCİL BAKIM VERENLERİNİN BAKICI YÜKÜ VE YAŞAM KALİTESİNİN DEĞERLENDİRİLMESİ

Nilgun Erkek[1], Melahat Akdeniz[2], Ali Kılınç[2], Ethem Kavukçu[2]
[1]Akdeniz Ü Tıp Fak, Çocuk Acil B. D, Antalya
[2]Akdeniz Ü. Tıp Fak, Aile Hekimliği A.D, Antalya

Giriş-Amaç: Yaşamsal aktivitelerini yerine getirmede yetersiz kalan bir bireyin bakımını üstlenen kişi 'bakım veren' olarak tanımlanabilir. Bakım veren yükü ise; bununla ilişkili fiziksel, psikolojik, duygusal, sosyal ve ekonomik sorunlar olarak tanımlanmaktadır. Bu çalışma hastanemizde izlenen kronik hastalığı veya yaşamak için teknolojik desteğe bağımlılığı olan 100 çocuk hastanın bakım verenleri değerlendirildi. Zarit Bakım Veren Yük Ölçeği bireyin nesnel ve öznel yüklerini sorgulayan, 5 basamaklı seçenekle yanıtlanan 22 soru üzerinden bir değerlendirmedir. Puanlama 22-110 olup, 22-46 "hafif "; 47-55 "orta"; 56-110 "ağır yük" şeklinde değerlendirilir. Zarit faktör1 (fiziksel, ruhsal ve sosyal sağlığın genel değerlendirilmesi, ekonomik durumun kişisel değerlendirmesi), Zarit faktör2 (toplumsal ilişkilerin değerlendirilmesi), Zarit faktör 3 (kişisel kaygının ve verilen bakımın yeterliliği üzerine tatmin duygusunun değerlendirilmesi), Zarit faktör 4 (emosyonel yükün ve gerginliğin değerlendirilmesi) şeklinde 4 alt kategoriden oluşur.SF-36 Yaşam Kalitesi Ölçeği fiziksel ve mental bileşeni kapsayan sekiz

alt skalada (fiziksel ve emosyonel sorunlara bağlı rol kısıtlanması, sosyal fonksiyon, ruhsal sağlık, enerji ve canlılık, ağrı, sağlığın genel olarak algılanması) 36 soru içerir; her bir alt skalanın puanı 0-100 arasında değişir. Puan ile yaşam kalitesi doğru orantılıdır.

Bulgular: 3 tabloda sunuldu. Bakım verenlerin Bakım ilişkili Yükü 0rta düzeyde olup, Bakım yükü, bakım verenin kendi fiziksel, ruhsal, sosyal sağlığı ve ekonomik durumu konusundaki algısı (ZF1) ve toplumsal ilişkileri konusundaki algısı (ZF2) ile yüksek düzeyde pozitif korelasyon gösteriyordu. Bakım verenlerin Yaşam Kalitesi puanları 8 alt kategorinin hepsinde Türkiye ortalamalarının altında bulundu. Fark fiziksel ve emosyonel rol kısıtlanması ve sosyal fonksiyon alanlarında istatistiksel olarak anlamlı bulundu (<0.05) Bakım yükü arttıkça yaşam kalitesi puanları tüm 8 kategoride azalıyordu. Bakım yükü ile canlılık ve enerji, ruhsal sağlık, sağlığın genel algısı, ağrı, fiziksel rol kısıtlanması alt kategorileri arasında orta düzeyde negatif korelasyon bulundu.

Sonuç: Kronik hasta ve cihaz bağımlı çocuklara bakım verenlerin bakım yükü orta düzeydedir.. Bakım verme yükünün artması bakım verenin yaşam kalitesini her anlamda düşürmektedir.

Anahtar Kelimeler: Çocuk, Bakım Veren Yükü, Yaşam Kalitesi

bakım veren özellikleri-tablo2

Tablo 2: Bakım verenlerin bakım verme ile ilişkili özellikleri (n=100)

		p *	r **
Kaç yıldır bakım veriyor? %		0.015	0.215 (ZF1)
<1	12		
1-3	26		
>3	62		
Bakım verme günde kaç saatini alıyor? %		0.000 (ZF1)	0.293
<1	19		
1-3	17		
>3	64		
Bakım verme haftada kaç saatini alıyor? %			0.291
<10	20		
10-30	15		
>30	65		
Bakım verene aile bireyleri bakım için destek oluyor mu? %		>0.05	ns
Evet	45		
Hayır	55		
Bakım verene ödeme yapılıyor mu? %		0.001 (ZF1)	-0.222
Evet	45		
Hayır	55		
Bakım veren daha önce çalışıyor muydu? %		0.013 (ZF1)	-0.203 (ZF4)
Evet	56		
Hayır	44		
Bakım vermek nedeniyle işten ayrılmak zorunda kaldı mı? %		0.017 (ZF1)	0.276 (ZF1)
Evet	42		
Hayır	28		
Bakım verene destek olan ücretli bakıcı tutulabildi mi? %			ns
Evet	2		
Hayır	98		
Kurumsal Evde Bakım Hizmeti desteği alıyor mu? %		0.007 (ZF4)	-0.254
Evet	25		
Hayır	75		
Sağlık Hizmetleri Biriminden yardımcı bakıcı desteği verilmesini ister mi? %		0.003	-0.479
	48		
Evet	52		
Hayır			

*p: Bakım veren yükünde parametrelere göre fark

**r: Bakım veren yükü (Zarit genel puanı ve alt kategorileri) nin parametrelerle korelasyonu

bakım verenlerin özellikleri

bakım yükü ve yaşam kalitesi-tablo 3

Tablo3: Bakım Verenlerin Bakım ilişkili Yükü ve Yaşam Kalitesi Özellikleri (n=100)				
	Puan (ort ± SD)	Cronbach α R.C		
Zarit genel	52.8 ± 14.3	0.875		
	r*			P***
Zarit Faktör 1	0.877	0.80		0.000
Zarit Faktör 2	0.708	0.75		0.000
Zarit Faktör 3	0.386	0.71		0.000
Zarit Faktör 4	0.644	0.53		0.000
SF-36	r**	Puan (ort ± SD)	Türkiye Puan (ort ± SD)	
Fiziksel fonksiyon	- 0.298	75.8 ± 26.2	86.6 ± 25.2	0.003
Fiziksel rol kısıtlamaları	- 0.400	55 ± 46.1	89.5 ± 29.6	0.000
Sosyal fonksiyon	-0.381	68.1 ± 29.8	94.8 ± 14.2	0.000
Emosyonel rol kısıtlanmaları	-0.294	63 ± 41.5	94.7 ± 20.9	0.003
Ruhsal sağlık	-0.410	70 ± 17.7	73.5 ± 11.6	0.000
Canlılık ve enerji	-0.463	54.3 ± 23.7	67 ± 13.8	0.000
Ağrı	-0.402	75.5 ± 25	86.1 ± 20.6	0.000
Sağlığın genel algılanması	-0.410	68.9 ± 20.5	73.9 ± 17.5	0.000
* Bakım veren yükü ile Zarit alt kategorilerin korelasyonu ** Bakım veren yükü ile SF-36 Yaşam Kalitesi 8 alt kategorisinin korelasyonları ***Bakım veren yükünde Zarit alt faktörleri ve SF-36 Yaşam Kalitesi kategorilerine göre fark				

Zarit ve SF-36 bakım yükü ve yaşam kalitesi verileri

demografik özellikler-tablo1

Tablo1:Bakım verenlerin demografik özellikleri (n=100)			
		p*	r**
Yaş (yıl) %		0.003 (ZF1)	0.335
<25	5		
26-45	65		
>46	10		
Cins %		0.012 (ZF1)	-0.251 (ZF1)
K	63		
E	37		
Yerleşim %			ns
Kent merkezi	71		
Kırsal	29		
Eğitim %		>0.05	0.204 (ZF2)
İlkokul	50		
Lise	33		
Üniversite	17		
Sosyal güvence %		0.029 (ZF3)	-0.290 (ZF3)
var	87		
Yok	13		
Çalışma durumu %			0.198 (ZF1)
Çalışıyor	36		
Çalışmıyor	64		
Gelir düzeyi %		0.007 (ZF1)	-0.223
Düşük	52		
Orta-yüksek	48		
Kronik hastalık %		0.002 (ZF1)	-0.226
Var	26		
yok	74		
Alışkanlık %			ns
Var	37		
Yok	63		
Çocuk sayısı %			0.332 (ZF1)
Yok	2		
1-2	63		
3-4	35		

*p: Bakım veren yükünde parametrelere göre fark
**r: Bakım veren yükü (Zarit genel puanı ve alt kategorileri) nin parametrelerle korelasyonu
ns : anlamlı değil

Bakım verenlerin demografik özellikleri

[S-081]

ÇOCUK YOĞUN BAKIMDA ENTÜBE HASTALARDAKİ ENDOTRAKEAL ENTÜBASYON TÜPÜNÜ SEVİYESİNİN DEĞİŞİMİNİ ETKİLEYEN FAKTÖRLERİN DEĞERLENDİRİLMESİ

Fatih Akça, Emrah Gün, Gülden Çölkuşu, Tanıl Kendirli
Ankara Üniversitesi Tıp Fakültesi Çocuk Yoğun Bakım BD

Giriş-Amaç: Rutin akciğer grafisi çocuk yoğun bakım ünitesinde yatan entübe hastalarda sıklıkla istenmektedir. Böylece endotrakeal tüpün(ETT) entübe hastalarda karinayla ilişkisi daha iyi değerlendirilir ve tüpün malpozisyonu önlenmeye çalışılır. Çocuklarda rastgele ekstübasyon sıklığı genellikle yüksektir.pediatrik hastaların daha kısa trakaeayasahip olmaları küçük bebeklerde ett'nin doğru konumlandırılmasını zorlaştırabilir. ETT pozisyonu, solunum hareketlerinden ve kafa pozisyonundan, transporttan aspirasyon sıklığından vb faktörlerden etkilenir. Yöntem: Retrospektif çalışmamızda 1 nisan 2019-1 Eylül 2019 tarihleri arasında çocuk yoğun bakım ünitesinde yatan entübe hastalardaki endotrakeal tüp seviyesinin değişimini etkileyen faktörleri ele almayı planladık.

Retrospektif çalışmamız 25 olgunun %52'si kadın, %48'i erkekti. Olguların yaş ortalaması 48,4± 13,57 idi(min=2, max=204). Bu olguları tanıları sırasıyla ARDS, dilate kmp, epilepsi, hidrosefali,kronik akciğer hastalığı, lizensefali, miyokardit, miyotonik distrofi, opere pulmoner atrezi, opere diyafragma hernisi, TÖF, travmatik beyin hasarı, triküspit atrezisi idi. Entübasyon tüpünün(ETT) kaflı, kafsız oranları sırasıyla %24 ve 76 idi. ETT tüp seviyesi olguların %12 sinde hemşire gözlemine yanlış not edilmişti. ETT tespit yöntemi flaster bantla, sabitleyici(bıyıkla) yapılanlarda sırasıyla %40 ve %60 idi. ETT'nin son 24 saatte değişimi %32 olguda mevcuttu, %68 olguda ETT tüpü son 24 saatte değişmemişti. Hastaların pozisyonu olguların %92'sinde supin, %8'inde yan pozisyondu. Olguların %44'ünde ağızdan taşan sekresyon varlığı mevcuttu. Hastaları son 12 saatte aspire edilme oranları sırasıyla 1 defa %32, 2 defa %32, 3 defa %24, %8'ide hiç aspire edilmemişti. Olguların hiçbirinde ağız içinde kanama görülmedi. Hastaların Glasgow koma skoru 6.72±0.426 idi. Hastaların hiçbirinde son 24 saatte transport yapılmadı. Hastaların %20'sinde erişkin mekanik ventilayon seti, %80'inde pediatrik set kullanıldı. Olgularda kullanılan ETT tüp çapı sırasıyla 3.5 numara %20, 4 numara %20, 4.5 numara %36, 6 numara %8, 5-6,5-7,7.5 numara ise %4 idi.

Sonuç olarak entübe hastalarda ETT tüp yeri önemlidirve hastanın yaşı küçüldükçe ETT tüpündeki minimal değişimler bile hastanın vital bulgularını bozabilir. Bunu etkileyen faktörleri elimine etmek oldukça önemlidir.

Anahtar Kelimeler: Akciğer grafisi, çocuk, entübasyon tüpü

[S-082]

ÇOCUK ACİL SERVİSTE ÇALIŞAN SAĞLIK PERSONELİNİN ÖZKIYIM GİRİŞİMİ KONUSUNDA FARKINDALIĞINI ARTTIRACAK OLGU ÖRNEKLERİ

Nazike Özbay, Sema Kaplan, Emel Berksoy
Sağlık Bilimleri Üniversitesi İzmir Tepecik Eğitim Ve Araştırma Hastanesi Çocuk Acil Yandal Kliniği

Amaç: Özkıyım girişimi tüm dünyada olduğu gibi ülkemizde de önemli bir sorundur ve gençlerdeki ölüm nedenleri arasında ikinci sıradadır. Ancak olgular acil servise başvurularında farklı öykü verebilmektedir. Bu çalışmada Çocuk Acil Serviste sağlık çalışanlarının özkıyım girişimi konusundaki farkındalığını arttırmak ve olguların erken dönemde gerekli desteği alabilecekleri birimlere yönlendirilmesini sağlamak amaçlanmıştır.

OLGU 1 :

Epilepsi tanılı kız olgu Tegratol CR 400 mg tablet kullanıyor. Anne kızını el kol ve bacaklar kasılmış, ağızdan salya ve köpük gelmiş şekilde buluyor ve acil servise getiriyor.

Bulgular: Ateş: 36,50C İzlemde hastada hipotermi gelişmiştir. Nabız: 110/dak (taşikardik) KB: 91/48 mmHg. SS 16/dk SPo2 %98 GKS:10

Tetkikler: EKG, Kan gazı, Hemogram, Biyokimya, Karbamazepin düzeyi 29mg/L (terapötik doz 4-10 mg/L)

TANI: Karbamazepin intoksikasyonu, Özkıyım girişimi. Zehir danışma merkezi aranarak bildirimi yapıldı. Adli raporu tutuldu.

Tedavi: Akineton 1,6 mg uygulandı. Akineton sonrası olgunun taşikardisi gerilemiştir. Psikiyatri ve sosyal hizmet konsu açılmıştır.Servise yatış yapılmıştır.

OLGU 2:

15 yaş kız olgu Geçirilmiş operasyon yok. Epilepsi tanılı olgu. 2 yıl önce ilaçları kesilmiş takipli hasta. Baş dönmesi, kusma, uyku hali nedeniyle acil servise başvurdu. Ateş 36 o C, Nabız:100 Kan basıncı 114/69mmHg Spo2 %97 KDZ <2 saniye GKS: 10 Ense sertliği mevcut. Hemogram, Biyokimya, tam idrar tetkiki ve Ekg normal saptanmıştır. Hasta izlem sırasında 30 adet lustral tablet, 14 adet Croxilex tablet, 14 adet monodox tablet, 20 adet debridat fort, 14 adet Nurofen tablet içtiğini ifade etmiştir. Zehir Danışma Merkezine bildirim yapılmıştır. Adli Raporu düzenlenmiştir, 2x50 mg Ulcuran amp. ve idame mayi takılmıştır. Olgu servise yatırılmıştır. Yatış esnasında sosyal servis ve psikiyatri konsültasyonu açılmıştır. Daha öncede 2 kez aynı şikayetlerle acil servise başvurmuş yatış yapılmış menenjit ve otoimmün menenjit açısından araştırılmıştır.

Sonuç: Adölesanlar özkıyım açısından risk taşımaktadır ve acil servise başvuru öyküsünün doğruluğu tanı ve tedaviyi etkilemektedir. Sağlık personelleri adolesanlarda özkıyım girişimi ihtimalini düşünmeli ve olguların gerekli desteği almalarını sağlamalıdır.

Anahtar Kelimeler: özkıyım girişimi, çocuk acil serviste özkıyım girişimi, suicid, adölesan özkıyım

[S-083]

MEKANİK VENTİLATÖRE BAĞLI HASTALARDA AĞIZ BAKIMI

Hanife Eroğlu, Seda Dursun, Meryem Nihal Yersel, Nur Özkök, Handagül Kandemir, Melike Aras, Muhterem Duyu
İstanbul Medeniyet Üniversitesi Göztepe Eğitim ve Araştırma Hastanesi Çocuk Yoğun Bakım

Giriş: Mekanik ventilatöre bağlı hastalarda ağız mukoza sağlığının bozulma riski yüksektir. Hastaların endotrakeal tüp varlığı nedeniyle ağzın sürekli açık kalması, kullanılan antibiyotikler, ağız yoluyla beslenememe, endotrakeal tüp tespiti için kullanılan flasterler ağız ve çevresindeki doku bütünlüğünün bozulmasına neden olmaktadır. Bu nedenle solunum yollarına bakterilerin girişi kolaylaşmakta, öksürme refleksinin baskılanmasına bağlı olarak mukozal aktivite bozulmakta, buna bağlı olarak hastada sekresyon artışı olmaktadır. Bu nedenle ağız mukoza sağlığının korunması ve sürdürülmesinde; oral değerlendirme, uygun araç-gereç ve solüsyon seçimi, uygun sıklıkta ve uygun yöntemle standart bir ağız bakımı yapılması önemlidir. Hastaların ağız bakım gereksinimleri karşılanmadan önce ağız bakımında kullanılacak ağız bakım ürünlerinin değerlendirilmesi ve hasta için en uygun aracın seçilmesi gerekir. Mekanik ventilatöre bağlı hastaların ağız bakımında çeşitli araç-gereçten(süngerli çubuk, sakşınlı diş fırçası, abeslang) ve ağız bakım solüsyonlarından(klorheksidinglukonat,serum fizyolojik,sodyum bikarbonat) yararlanılmaktadır.

Amaç: ağız mukoza temizliğini sağlamak, ağız mukozasının nemliliğini ve bütünlüğünü korumak, ağızda gelişebilecek stomatitis, diş çürükleri ve ventilatörle ilişkili pnömoniyi önlemektir.

Olgu: 8 yaşında kız hasta beyin sapı hasarı, tüberküloz, ensefalopati tanılarıyla entübe olarak devir alındı.Hastanın ilk yatışta ağız değerlendirmesi yapılıp, dil üstünde hafif beyazlık ve dudaklarda kuruluk tespit edildi. Hastanın günlük oral değerlendirilmesi 4x1 yapılarak standart ağız bakım uygulandı. Hastaya günde 6x1 %2 klorheksidin glukonat ağız bakım solüsyonu kullanılarak süngerli çubuklar ile belirlenen standart ağız bakımı doğrultusunda ağız bakımı verildi. Yatışının 4. gününde dil üstünde pamukçuk şeklinde beyaz tabakada artış, ağız membranında aft ve dudak kenarlarında yaralar gözlemlendi. Hastanın ağız bakımında kullanılan solüsyon değiştirilerek, sodyum bikarbonat ve serum fizyolojik ağız bakım solüsyonları kullanıldı. Hastaya 6x1 ağız bakımı verildi.

Tartışma ve Sonuç: Hastalara standart ağız bakımı verilmesi, gelişebilecek ağız sorunlarının en aza indirilmesini sağlar. Bununla birlite hemşirenin yükünü azaltarak hemşirelik bakımının niteliğini artırır Literatür ışığında hastamıza standart ağız bakımı vererek, bakım sıklığını belirleyerek, farklı antiseptik solüsyonlarla yaptığımız ağız bakımı ile oral hijyeni sağlanmış ve ventilatörle ilişkili pnömoni gelişimi önlemiştir.

Anahtar Kelimeler: standart ağız bakımı, oral hijyen, antiseptik solüsyon, ağız bakım sıklığı

Ağız değerlendirme 1

Ağız değerlendirme 2

süngerli çubuk

[S-084]

TRİZOMİ 18 (EDWARDS SENDROMU): OLGU SUNUMU VE HEMŞİRELİK BAKIMI

Merve Temizyürek Yavuz, Sinan Yavuz
Hacettepe Üniversitesi ihsan Doğramacı Çocuk Hastanesi, Ankara

Dünya Sağlık Örgütü (DSÖ); sağlığı sadece hastalık ve sakatlığın olmayışı değil, bedence, ruhça ve sosyal yönden tam iyilik hali olarak tanımlamıştır. Mevcut olguda inop olarak kabul edilen hastanın geri kalan yaşamını daha kaliteli geçirebilmesini sağlamak için hastanın taburculuk süreci, hemşirelik bakımı ve aileye bakım eğitimlerinde sunulan fiziksel ve psiko-sosyal destek yer almaktadır. Sunduğumuz bu vakada Trizomi 18 tanılı hastanın tedavi süreci ve hemşirelik bakımı yer almaktadır.

Olgu Sunumu :

35 yaşındaki annenin G6Y4, 38 hafta 4 günlük sezeryan ile 2420 gr doğan hastanın ağlaması olmayıp morarması olması üzerine CPR uygulanarak 2 gün entübe 20 gün high-flow ve sonrasında oksijen desteği sağlanarak takip edilmiştir. Hastanemize geniş VSD operasyon planı ile yatışı olan hastaya

konsey sonucu inop kararı çıkmıştır. İşitme ve yutma testinden geçemeyen hastaya nazagastrik sonda takılarak beslenmesi sürdürülmüş olup hava yolu açıklığının sağlanması amacıyla sık aspirasyon, inhale tedavi ve antibiyotik uygulanmıştır. Oksijen ihtiyacının ve karbondioksit retansiyonunun artması üzerine hasta entübe edilmiş, midazolam ve deksmedetomidin infüzyonları ile sedatize edilerek izlenilmeye başlanmıştır. Bu süreç içerisinde T-tüp aracılığıyla spontan solunum testinden geçemeyen hastaya ailenin onamı ile trakeostomi açılmıştır ve ailenin taburculuk sürecine fiziksel ve psikososyal hazırlığı başlatılmıştır. Bu süreçte planlanan taburculuk eğitimleri içerisinde aileye verilen/ verilecek eğitimler arasında; bilgi eksikliğinin giderilmesi, hava yolu açıklığının sağlanması, beslenme ve aspirasyon eğitimi, trakeostomi bakımı, doku bütünlüğünün sağlanması, enfeksiyon riskinin önlenmesi için alınması gereken önlemler yer almaktadır ve bu eğitimler esnasında aile psiko-sosyal açıdan desteklenerek sürece dahil olmaları sağlanmıştır.

Sonuç : Çeşitli konjenital malformasyonlara sahip olan hastalar inop olarak kabul edilse bile yaşam kalitelerinin arttırılması, ailelerin palyatif bakım ve tedavilere katılımının sağlanabilmesi açısından uygun yöntemlerle taburculuk aşamasına getirilebilmektedir. Bu süreçte ailelere verilecek eğitim; beslenme, aspirasyon, nazogastrik ve idrar sondaları değişimleri aileler ile birlikte yapılarak hastaların yaşam süresi uzatılabilmektedir. Bu olgumuzda medikal ve cerrahi yöntemler ile tedavi edilemeyen hastaların dahi taburculuk sürecine girebildiği gösterilmiştir.

Anahtar Kelimeler: Hemşirelik Bakımı, Trakeostomi, Trizomi 18

TARTIŞMALI POSTERLER

[TP-001]

ON KİLOGRAM ALTI PEDİATRİK KARACİĞER NAKLİ SONRASI YOĞUN BAKIM DENEYİMİ

Ertuğ Toroslu[1], Nazan Ülgen Tekerek[1], Oğuz Dursun[1], Erdem Çebişli[1], Reha Artan[2]
[1]Akdeniz Üniversitesi Tıp Fakültesi, Çocuk Yoğun Bakım Bilim Dalı,Antalya
[2]Akdeniz Üniversitesi Tıp Fakültesi, Çocuk Gastroenteroloji Bilim Dalı,Antalya

Giriş: Günümüzde tüm teknik zorluklara rağmen süt çocuklarında karaciğer nakilleri artmaktadır. Bu çalışmada karaciğer nakli sonrası çocuk yoğun bakımda takip edilen 10 kg altı olguların değerlendirilmesi amaçlanmıştır.

Method: Ocak 2015-Eylül 2019 tarihleri arasında karaciğer nakli sonrası çocuk yoğun bakım ünitesine yatırılarak takip edilen 10 kg altı hastaların verileri geriye dönük olarak elektronik ortamda taranmıştır.

Bulgular: Çalışmaya alınan 17 hastanın 13'ü (%76.5) kız, yaş ortancası 7 ay(36 gün-29 ay), vücut ağırlığı ortancası 6,91(3-10)kg idi. En sık nakil endikasyonu biliyer atrezi, sonrasında progresif ailesel intrahepatik kolestaz idi. Bir hasta hiperoksalüri nedeniyle karaciğer ve böbrek kombine nakil yapıldı. Yoğun bakımda yatış süresi ortanca 8(3-64)gün, PRISM skor 20,3±7,4; beklenen mortalite %40,05±27,53 hesaplandı. Post operatif gelişinde hesaplanan vazoaktif-inotropik skoru (VİS) 10 (0-90) olarak hesaplandı. Yetmiş ikinci saatte hiçbir hastanın vazoaktif-inotrop ihtiyacı kalmadı. Ortanca mekanik ventilasyon süresi 90(8 –1288) saat idi. Ekstübasyon sonrası non invaziv ventilasyon (NIMV) uygulanan 9 olguda ortanca NIMV süresi 72 (2-178) saatti. Yatış süresince 16 hastaya [ortanca 20 cc/kg (5-170 cc/kg)] eritrosit süspansiyonu, 12 hastaya [ortanca 17,5 cc/kg (5-170 cc/kg)] taze donmuş plazma ve 5 hastaya [ortanca 60 cc/kg (30-80 cc/kg)] trombosit süspansiyonu verildi. On altı olguya ilk 24 saatte [ortanca 1,5 gr/kg (0-3,5)]. Tüm hastaların yatış süresince ortanca 0,6 gr/kg/gün(0,17-1,43) albümin verilmiştir. Üç hastada (%17) portal ven trombozu (PVT) gelişmesi üzerine ortalama 98,66±14,18 saat heparin infüzyonu uygulandı. Hastaların 2 tanesi (%11) greft yetmezliği ve 1 tanesi intrakranial kanama nedeniyle erken dönemde; bir hasta nakilden 7 ay sonra gelişen ARDS ve MODS, bir hasta nakilden 2 yıl sonra gelişen rejeksiyon nedeniyle olmak üzere toplamda 5 (%29.4) hasta kaybedildi. Tüm seride 30-günlük sağkalım %94, 90-günlük sağkalım %82 saptandı.

Tartışma: On kilogram altı süt çocuklarında erken dönem yoğun bakım takiplerinde kolloid ve kan komponentlerinin transfüzyon ihtiyacının fazla olduğu görülmüştür. Bu yaş grubunda altta yatan hastalıklar ve komorbiditeler nedeni ile mortalite yüksektir.

Anahtar Kelimeler: Karaciğer Nakli, Süt Çocukluğu Dönemi, Organ Nakli Sonrası İzlem

[TP-002]

ÇOCUK YOĞUN BAKIMDA GÜNAŞIRI KLORHEKSİDİN GLUKONAT (%2) İLE CİLT TEMİZLİĞİ YAPILMASININ SANTRAL VENÖZ KATETER İLİŞKİLİ KAN DOLAŞIMI ENFEKSİYONU SIKLIĞINA ETKİSİ

Hasan Ağın[1], Sevgi Topal[1], Gülhan Atakul[1], Mustafa Çolak[1], Ekin Soydan[1], Utku Karaarslan[1], Nevbahar Yaşar[2], Nihal Özdamar[1], Elif Böncüoğlu[2], İlker Devrim[2]
[1]Sağlık Bilimleri Üniversitesi, Dr. Behçet Uz Çocuk Hastanesi, Çocuk Yoğun Bakım Kliniği, İzmir
[2]Sağlık Bilimleri Üniversitesi, Dr. Behçet Uz Çocuk Hastanesi, Çocuk Enfeksiyon Hast. Kliniği, İzmir

Amaç: Çocuk yoğun bakımda yatan hastalarda santral venöz kateter ilişkili-kan dolaşımı enfeksiyonları (SVKİ-KDE) mortalite ve morbiditenin önemli sebeplerindendir. Klorheksidin glukonat (CHG), el hijyeni ve cilt dezenfeksiyonunda yaygın kullanılan güvenli bir antimikrobiyal ajandır. Klorheksidin glukonat ile cilt temizliği yapmanın SVKİ-KDE sıklığına olan etkisi üzerine yapılan çalışmalarda, farklı sonuçlar bulunmuştur. Bu çalışmada; çocuk yoğun bakım servisimizde uyguladığımız SVKİ-KDE'lere yönelik önlem paketine eklenen düzenli olarak günaşırı CHG ile cilt temizliği yapmanın, SVKİ-KDE sıklığına etkisini incelemeyi amaçladık.

Yöntem: Çalışmamızı; retrospektif, tek merkez, kesitsel, öncesi-sonrası şeklinde düzenledik. Hastanemiz çocuk yoğun bakım servisinde; öncesinde sadece sabun ve su banyosu kullanılmakta iken, 25.04.2019 tarihinden itibaren %2 CHG ile günaşırı cilt temizliği yapılmaya başlandı. Çocuk yoğun bakım servisindeki hastalarda; CHG kullanılmaya başlanmadan önceki 4 ay (25.12.2018-24.04.2019 arası) ile CHG kullanılmaya başlandıktan sonraki 4 aylık (25.04.2019-25.08.2019 arası) dönemdeki SVKİ-KDE sıklığını inceledik. İstatistiksel analizler, MedCalc versiyon 18.2.1 kullanılarak yapıldı. Değerlendirmeler, oranların karşılaştırılması şeklinde yapıldı ve $p<0,05$ anlamlı kabul edildi.

Bulgular: Çalışmamıza, CHG öncesi 51 hasta, CHG sonrası 46 hasta olmak üzere toplamda 97 hasta dahil edildi. Hastaların; hastanede toplam yatış süresi CHG öncesi 2844 gün, CHG sonrası ise 2507 gündü. Toplam SVK ile izlem günü; CHG öncesi 862 gün iken, CHG sonrası 417 gündü. Klorheksidin glukonat kullanılmadan önce SVKİ-KDE sayısı 10 iken, kullanıldıktan sonra 3 idi. Klorheksidin glukonat kullanılmadan önce SVKİ-KDE hızı 11,6 iken, kullanıldıktan sonra 7,19 idi. Klorheksidin glukonat kullanıldığı dönemde, kontrol dönemine göre SVKİ-KDE görülmesinin relatif riskinin istatiksel olarak anlamlı oranda (%38.0, $p<0,0001$, %95 CI: %4,2-%9,5) azaldığı görüldü.

Sonuç: Çocuk yoğun bakım servislerinde; CHG ile cilt temizliği yapılmasının, SVKİ-KDE önlem paketlerine eklenmesinin, SVKİ-KDE sıklığını azaltmada etkili olduğu saptandı. Bu durumun; hastanede kalış süresi, maliyet analizi, mortalite ve morbidite üzerine olan etkisinin, ilerdeki prospektif randomize kontrollü çalışmaların konusu olabileceği düşünülmektedir.

Anahtar Kelimeler: çocuk yoğun bakım, kan dolaşımı enfeksiyonu, klorheksidin, santral venöz kateter

Klorheksidin glukonat ile günaşırı cilt temizliği öncesi ve sonrası SVKİ-KDE sıklığı

	Hastanede yatan toplam hasta sayısı	Toplam yatış günü	Toplam SVK günü	SVKİ-KDE Sayısı	SVK kullanım oranı	SVKİ-KDE Hızı
CHG-%2 öncesi 25.12.2018-24.04.2019	51	2844	862	10	0,30	11,6
CHG-%2 sonrası 25.04.2019-25.08.2019	46	2507	417	3	0,17	7,19

SVK: santral venöz kateter, SVKİ-KDE: santral venöz kateter ilişkili-kan dolaşımı enfeksiyonu, CHG: klorheksidin glukonat

[TP-003]

ÇOCUK YOĞUN BAKIM ÜNİTELERİNDE PARENTERAL BESLENMENİN ETKİN UYGULANAMAMA NEDENLERİNİN ARAŞTIRILMASI

Zeynelabidin Öztürk[1], Selman Kesici[1], Sevgi Topal[2], Hasan Ağın[2], Ener Çağrı Dinleyici[3], Ebru Kaçmaz[3], Dinçer Yıldızdaş[4], Benan Bayrakci[1]

[1]Hacettepe Üniversitesi Tıp Fakültesi, Çocuk Yoğun Bakım Bilim Dalı, Ankara

[2]S.B.Ü. Dr. Behçet Uz Çocuk Hastalıkları ve Cerrahisi Eğitim ve Araştırma Hastanesi, Çocuk Yoğun Bakım Bilim Dalı, İzmir

[3]Eskişehir Osmangazi Üniversitesi, Çocuk Yoğun Bakım Bilim Dalı, Eskişehir

[4]Çukurova Üniversitesi, Çocuk Yoğun Bakım Bilim Dalı, Adana

Amaç: Çocuk yoğun bakım ünitelerinde hastalar oral, enteral ya da parenteral yolla yeterli beslenemediğinde yatış süresi uzamakta, mekanik ventilasyon ihtiyacı ve enfeksiyon sıklığı artmaktadır. Bu durumda parenteral nütrisyon (PN) gündeme gelir. PN, besin desteğinin damar yolu ile sağlanması olarak tanımlanabilir. Yoğun bakım ünitelerinde hipervolemi, çoklu ilaç kullanımı, elektrolit dengesizliği, hepatik ve renal işlevlerde bozukluk gibi olası birçok nedenle hastalara PN ile hedeflenen makronutrient miktarı verilemeyebilinmektedir. Bu çalışmada ülkemizde çeşitli merkezlerde PN'nin çocuk yoğun bakım ünitelerinde etkin uygulanıp uygulanmadığı verisi ve etkin uygulanamama nedenleri sunulmuştur.

Yöntem: Çok merkezli çalışmaya çocuk yoğun bakımda yatmakta olup PN uygulanan 66 hasta dahil edilmiştir. Hastaların demografik ve klinik bilgileri, hastanede yatış süresi, PN uygulama süresi ve

miktarı, endikasyon, gelişen komplikasyon ve sonlandırma nedenlerinin verileri toplanmıştır. PN'nin yeterli miktarda uygulanamadığı hastalarda buna neden olan faktörler ortaya konulmuştur.

Bulgular: Çalışmaya 37 erkek, 29 kız dahil edilmiştir. Hastaların ortanca yaşı 16,5 ay (1-215), ortanca vücut ağırlığı 10 kg (3-100) idi. Ortalama 13,1 gün PN uygulanmıştır. Toplam PN günü 866 idi. Hastaların yalnızca 21'ine (%32) alması gereken PN miktarının tümü verilebilmiştir. Toplam PN günlerinin 204'ünde (%24) hedeflenen PN verilebilmiştir. PN'nin hedeflenen miktarda verilememesinin başlıca nedenleri hipervolemi (%56) ve elektrolit bozuklukları (%20) olmuştur. Üç hastada PN hazırlığındaki gecikme, bir hastada hiperglisemi, bir hastada da kolestaz nedeniyle hedeflenen PN verilememiştir. 16 hastaya PN uygulama süresince renal replasman tedavisi uygulanmıştır.

Sonuç: Çocuk yoğun bakım ünitelerinde makro ve mikronutrient eksikliğinin önlenmesinde oral ya da enteral yolla beslenemeyen hastalarda PN büyük önem taşımaktadır. Ancak çalışmamızda hipervolemi ve elektrolit dengesizliğinin hedeflenen PN miktarının verilememesine neden olduğu görülmüştür. Bunun önüne geçilebilmesi için yoğun bakımlarda uygulanmak üzere hazırlanan PN karışımlarında düşük hacimli ürünlerin kullanılması, elektrolit dengesizliği olan hastaların PN karışımlarında elektrolit yer almamasının uygun olabileceği, bu hastalara gerekli olan elektrolitlerin farklı yolla verilebileceği düşünülmüştür. Ayrıca renal replasman tedavilerinin sıvı, elektrolit dengesinin düzenlenmesine yardımcı olabileceği akılda tutulmalıdır.

Anahtar Kelimeler: çocuk yoğun bakım, malnütrisyon, parenteral nütrisyon

[TP-004]

DİYABETİK KETOASİDOZ TANISIYLA ÇOCUK YOĞUN BAKIM ÜNİTESİ'NE YATAN HASTALARIN ASİDOZDAN ÇIKMA SÜRESİNİ ETKİLEYEN FAKTÖRLER

Mutlu Uysal Yazıcı[1], Şenay Savaş Erdeve[2], Ebru Azapağası[1], Semra Çetinkaya[2]
[1]Dr.Sami Ulus Çocuk Hastanesi Çocuk Yoğun Bakım Ünitesi
[2]TC Sağlık Bilimleri Üniversitesi, Ankara, Dr. Sami Ulus Kadın Doğum, Çocuk Sağlığı ve Hastalıkları Eğitim ve Araştırma Hastanesi, Pediatrik Endokrinoloji Kliniği

Bu çalışmanın amacı;Çocuk Yoğun Bakım Ünitesi'ne diyabetik ketoasidoz tanısıyla yatan hastaların geliş klinik ve laboratuar bulgularının değerlendirilmesi, hastaların asidozdan ne kadar süre sonra çıktığı,çocuk yoğun bakımda yatış ve toplam hastanede yatış süreleri ve asidozdan çıkma süresini etkileyen faktörleri tanımlamaktır.

Gereç-Yöntem: Çocuk Yoğun Bakım Kliniği'ne ocak2014- mart2018 tarihleri arasında diyabetik ketoasidoz tanısıyla yatırılan 171 hasta alındı.Her hasta için demografik veriler, klinik ve laboratuvar bulguları kaydedildi.

Sonuçlar: Çalışmamıza diyabetik ketoasidoz nedeniyle yatırılan 84erkek, 87kız olmak üzere toplam171 hasta alındı. Hastaların yaş ortancası 10.28±4.88yaştı.Yatan hastaların %64.3'ünde ailede Tip 1diyabet öyküsü mevcuttu.Yoğun Bakıma yatıştaki geliş pH'ları ortancası 7.03±0.53, HCO3:8.53±3.47SD, CO2:19.56 ±7.56SD ve laktat:15.38±9.4SD idi. En sık Başvuru semptomu poliüri ve polidipsi (140 hasta) iken en az semptom baş ağrısıydı(4 hasta). 113 hastanın orta dehidrate,55 hastanın ağır dehidrate olduğu görüldü.29 hastaya HCO3 tedavisi verilirken, 8 hasta beyin ödemi tedavisi almıştı ve 3 hasta mekanik ventilatörde izlendi.94prepüberte, 77 pübertede olan çocuk ve adolesan hasta vardı.HbA1C ortancası 11.96±2.34,DKA yatış Kanşekeri ortancası 449.6 mg/dl ±151, insülin ortancası 4.28±9.5idi.148 çocuk normal BMI,16 overweight ve 1obez çocuk vardı.DKA atağı sırasında 49 hastaya tanı anında enfeksiyon eşlik ediyordu.DKA'dan çıkış süresi ortancası 15saat (min:2max:120), yoğun bakımda yatış süresi ortancası 22 saat (min:4 max:151) ve taburculuk ortanca süresi 17 saat (min:2 max:42) olarak saptandı. 171 hastadan 42 'si hafif asidoz, 50'si orta derecede ve 79 hastada da ağır asidoz mevcuttu. Hafif asidozu olanların poliüri ve polidipsi semptomu sıklığı orta ve ağır olanlara göre istatiksel anlamlı olarak daha fazlaydı. (% 95.2; 84;73.4 sırasıyla p:0.011)Hafif asidozu olanhastalarla orta ve ağır asidozu olan hastalar karşılaştırıldığında ketoasidozdan çıkış süresi, yoğun bakımda yatış ve taburculuk süresi istatiksel anlamlı olarak ağır asidozu olanlarda daha uzundu. (% 58; 76;106 sırasıyla p: 0.001)

Tartışma: Diyabetik ketoasidoz morbiditesi ve mortalitesi yüksek multidisipliner takip edilmesi gereken bir hastalıktır,hızlıca sıvı ve insülin tedavisi başlanmalı ve uygun merkezlerde takip edilmelidir.

Anahtar Kelimeler: Çocuk, yoğun bakım, diyabetik ketoasidoz, demografik

[TP-005]

YOĞUN BAKIM YATIŞI GEREKTİREN ALT SOLUNUM YOLU ENFEKSİYONLARINDA SİGARA MARUZİYETİNİN ÖNEMİ

Ebru Azapağası[1], Hakan Tekgüç[2], Serhat Emeksiz[3], Selman Kesici[4]

[1]Dr. Sami Ulus Kadın Doğum, Çocuk Sağlığı Ve Hastalıkları Eğitim Ve Araştırma Hastanesi, Çocuk Yoğun Bakım Ünitesi

[2]Dr. Burhan Nalbantoğlu Devlet Hastanesi, Kıbrıs

[3]Ankara Şehir Hastanesi, Çocuk Hastanesi, Çocuk Yoğun Bakım Ünitesi, Ankara

[4]Hacettepe Üniversitesi Tıp Fakültesi Çocuk Sağlığı ve Hastalıkları Hastanesi, Çocuk Yoğun Bakım Ünitesi, Ankara

GİRİŞ: Çocuk yoğun bakım ünitesine alt solunum yolu enfeksiyonu(ASYE) nedeniyle yatırılan hastalarda hem intrauterin dönemde hem de doğum sonrası sigara maruziyeti ciddi bir risk faktörüdür. Bu çalışmada alt solunum yolu enfeksiyonu nedeniyle yoğun bakım ünitesine yatırılan 4yaş altı çocuklarda sigaranın morbidite üzerine etkilerinin araştırılması amaçlanmıştır.

Metod: Bu çalışma çok merkezli prospektif bir çalışmadır. Çalışmaya 2017Ekim- 2018Mart ayları arasında Dr.SamiUlus E.A.hastanesine, Çocuk Hematoloji Onkoloji E.A.Hastanesine ve Koru Hastanesi çocuk yoğun bakım ünitelerine ASYE nedeniyle yatırılan 4yaş altı 86hasta dahil edilmiştir. Hastaların demografik verileri, yoğun bakım yatış endikasyonları, intrauterin ve extrauterin dönemde sigara maruziyet öyküleri, risk faktörleri, altta yatan hastalıklar, başvuru semptomları, fizik muayene bulguları, laboratuar parametreleri, viral solunum yolu PCR sonuçları, invaziv- noninvaziv mekanik ventilatör, antibiyotikler, yoğun bakım ve hastane yatış süreleri kaydedilmiştir. Yoğun bakıma yatan hastalar sigara maruziyeti olanlar ve olmayanlar olarak iki gruba ayrılmıştır. Bu iki grup kendi içinde yaş, non invaziv-invaziv mekanik ventilatör, RSV pozitifliği, laboratuvar parametleri, PRISM skorlaması, başvuru semptomları, semptomların süresi, yoğun bakım ve hastane yatış süresi açısından karşılaştırımıştır.

Bulgular: Bu çalışmaya 86hasta dahil edilmiştir. Hastaların 29'u kadın (%33.7), 57'si erkekdir. (%66.3) Hastaların yaş ortalamasıı 11,26±14,64(1-48) aydır.VA 8,181±5,293(3-38) kgdir. 4yaş altında sigaraya maruz kalan hastalarda, maruz kalmayanlara göre CRPdüzeyi, laktat düzeyi ve PRISM skoru daha yüksek bulunmuştur.($p<0.05$) Ancak yatış süresi açısından her iki grup arasında istatiksel olarak anlamlı bir farklılık saptanmamıştır. İntrauterin dönemde sigaraya maruz kalanlarda yoğun bakım yatış süresi maruz kalmayanlara göre daha uzun bulunmuştur.($p<0.007$) Sigaraya maruz kalan 2yaş altı 77hastada HFNC' ye bağla kalma süresi daha uzun, laktat, CRP düzeyleri ve PRISM skoru daha yüksek bulunmuştur. İkisi arasındaki farklılıklar istatiksel olarak anlamlıdır. ($p<0.05$). Sigaraya maruz kalan 2yaş altı hastalarda viral solunum yolu PCRda RSV pozitifliği, sigara maruziyeti olmayanlara göre anlamlı oranda yüksek bulunmuştur. ($p<0.05$). Hastalarda ilgili bulgular tablo1 ve tablo2 de özetlenmiştir.

TARTIŞMA: 4yaş altı hastalarda yoğun bakım yatışlarında sigara maruziyeti ciddi bir risk faktörüdür.

Anahtar Kelimeler: Alt solunum yolu enfeksiyonu, sigara maruziyeti, ıntrauterin maruziyet, morbidite

Tablo 1: 4 yaş altı hastaların bulguları

	Sigara maruziyeti				p
	Yok		Var		
	$\bar{X}$	±SS	$\bar{X}$	±SS	
Yaş[β]	13,01	±17,01	9,81	±12,74	0,311
Ağırlık[β]	8376,47	±4335,20	8122,73	±5998,17	0,485
Ateş[β]	36,99	±0,77	37,07	±0,79	**0,039**
Sistolik KB*	93,41	±15,48	87,49	±9,58	**0,046**
Hgb*	10,59	±1,37	10,69	±1,33	0,739
Bk*	11249,19	±4652,29	11828,09	±4615,81	0,571
Trombosit[β]	398513,51	±168089,20	420468,09	±182886,62	0,752
CRP[β]	9,39	±17,20	14,71	±22,03	**0,006**
Ph[β]	7,36	±0,07	7,33	±0,07	0,052
Lac[β]	1,29	±1,29	1,96	±1,57	**0,017**
PRISM[β]	3,95	±3,91	7,28	±4,87	**0,001**

Continuous variables are expressed as either the mean ± standard deviation (SD). Continuous variables were compared with an student t test* or mann whitney u test [β] .Statistically significant p-values are in bold.

Tablo 2: 2 yaş altı hastaların bulguları

n:77	Sigara maruziyeti				p
	Yok		Var		
	$\bar{X}$	±SS	$\bar{X}$	±SS	
Yoğun bakım yatış[β]	6,00	±4,59	8,02	±8,79	0,863
HFNC*	2,48	±1,89	4,36	±4,93	**0,043**
CPAP[β]	1,16	±2,07	0,77	±1,70	0,398
Lac[β]	1,29	±1,36	2,01	±1,62	**0,020**
PRISM[β]	3,48	±3,63	7,02	±4,97	**<0,001**
CRP[β]	8,50	±17,45	13,87	±21,52	**0,001**

Continuous variables are expressed as either the mean ± standard deviation (SD). Continuous variables were compared with an student t test* or mann whitney u test [β] .Statistically significant p-values are in bold.

[TP-007]

HEMATOPOETİK KÖK HÜCRE NAKLİ SONRASI YOĞUN BAKIM İHTİYACI OLAN HASTALARIN DEĞERLENDİRİLMESİ

Musa Öztürk[1], Tanıl Kendirli[2], Aydan Kamile İkincioğulları[3], Elif İnce[4], Figen Esin Doğu[3], Talia Dilber İleri[4], Serhan Özcan[2], Merve Havan[2], Şule Haskoloğlu[3], Hasan Fatih Çakmaklı[4], Mehmet Ertem[4]
[1]Ankara Üniversitesi Tıp Fakültesi, Çocuk Sağlığı ve Hastalıkları Anabilim Dalı, Ankara
[2]Ankara Üniversitesi Tıp Fakültesi, Çocuk Yoğun Bakım Bilim Dalı, Ankara
[3]Ankara Üniversitesi Tıp Fakültesi, Çocuk Allerji ve İmmunoloji Bilim Dalı, Ankara
[4]Ankara Üniversitesi Tıp Fakültesi, Çocuk Hematoloji Bilim Dalı, Ankara

Giriş-Amaç: Hematopoetik kök hücre nakli primer immün yetmezlik, transfüzyon bağımlı talasemi ve akut lösemi gibi yüksek mortalite ve morbidite riski olan bir çok hastalıkta tedavi yöntemi olarak kullanılmaktadır. Her ne kadar tedavi yanıtı iyi olsa da erken ve geç dönemde ciddi ilerleyici kronik yan etkiler gözlenmektedir. Hastalarda gerek birincil hastalığı ile ilişkili gerekse nakil ilişkili komplikasyonlar ile yoğun bakım ihtiyacı olmaktadır. Bu araştırmada; hematopoetik hücre nakli sonrası yoğun bakım ihtiyacı olan hastaların özelliklerini, mortalite ve morbidite ile ilişkili olabilecek risk faktörlerini ortaya koymak hedeflenmiştir.

Yöntem: Ocak 2004- Ocak 2019 arasında hematopoetik kök hücre nakli yapılan ve yoğun bakım ihtiyacı olan hastalar retrospektif olarak değerlendirildi. Hastaların demografik özellikleri, primer hastalıkları, donör tipleri, CMV viremisi, engraftman olup olmadığı, nakil sonrası yatış günü, yatış nedeni, yatış sırasında PRISM ve beklenen ölüm oranı, solunum destek ihtiyacı, renal replasman tedavisi, plasma değişimi, ECMO, inotrop destek ihtiyacı, morbidite ve mortalite sorgulandı.

Bulgular: Toplam 33 hastada tekrarlayan yatışlar ile birlikte 48 hasta yatışı(E:30, K:18)'nda %62si primer immün yetmezlik, % 16 'sı hematolojik hastalık, %14'ü hematolojik malignite öyküsü mevcuttu. Hastaların yaş medyanı 4,2(0,3-18 yaş), nakil sonrası medyan 157.gün (0-1880.gün), elde edilebilen veriler ile ortalama PRISM ve beklenen mortalite oranı sırası ile 15(0-48), 23%(0,3-99,2%) saptandı. En sık iki yatış nedeni solunum yetmezliği(%41) ve sepsis(%16)tir. Ortalama yatış süresi 14,2 gün(1-80gün) olan hastaların büyük bir kısmının solunum desteği(%77) ve inotrop desteğine(%56) ihtiyacı oldu. İzlemde 2 hastanın plazma değişimi, 4 hastaya da ECMO desteği verildi. Yoğun bakım yatışı sırasında eşlik eden en sık komorbiditeler katater ilişkili kan yayım enfeksiyonu(%35) ve ventilatör ilişkili pnömoni(%29) idi. Yoğun bakım yatışlarındaki mortalite oranı %41 olan hastaların mortalite nedeni solunum yetmezliği(%45) ve çoklu organ yetmezliği(%45) çoğunlukta saptandı.

Sonuç: Hematopoetik kök hücre nakli ile ilişkili komplikasyonlar ölümcül olabilir; ancak yoğun bakım izlem ve tedavi uygulamaları ile ciddi düzeyde yaşam oranları elde edilmektedir.

Anahtar Kelimeler: hematopoetik, malignite, talasemi

[TP-008]

KRİTİK ÇOCUK HASTADA VANKOMİSİN İLAÇ DÜZEYLERİ VE KLİNİK KORELASYONU

Ezgi Aksu Barış[1], Feyza İnceköy Girgin[2], Mahmut Çırakoğlu[1], Ali Yaman[3], Nilüfer Yalındağ Öztürk[2]
[1]Marmara Üniversitesi Tıp Fakültesi, Çocuk Sağlığı ve Hastalıkları Anabilim Dalı
[2]Marmara Üniversitesi Tıp Fakültesi, Çocuk Yoğun Bakım Bilim Dalı
[3]Marmara Üniversitesi Tıp Fakültesi, Biyokimya Anabilim Dalı

Amaç: Vankomisin ciddi gram-pozitif enfeksiyonların tedavisinde sıklıkla kullanılan bir antibiyotiktir. Etkinliği ve güvenirliği ile ilgili pediatrik hastalarda kanıtlar yetersiz de olsa komplike enfeksiyonların tedavisinde, uygulanan tedavi dozunun en düşük seviyesini gösteren çukur serum düzeylerinin 15-20 mg/L olarak hedeflenmesi, tepe değerinin ise 20-40 mg/L olması önerilmektedir. Bu düzeylere ulaşmak için enfeksiyon tipine göre değişmekle beraber genellikle 40-60 mg/kg/gün dozunda uygulanmaktadır. Çocuk yoğun bakım hastaları komplikedir. Çalışmamızda yoğun bakım ünitemizde vankomisin kullandığımız hastalada ulaşılan serum seviyelerini incelemek amaçlanmıştır.

Yöntem: Çalışmamızda yoğun bakım ünitemizde yatmış olup vankomisin tedavisi almakta iken, serum vankomisin düzeyi monitorize edilen hastaların dosyaları geriye yönelik incelendi. Kategorik veriler n sayısı ve % olarak ifade edilirken, devamlı değişkenler ortanca (çeyrekler arası aralık) olarak belirtildi. Bulgular: 2015-2019 yılları arasında yoğun bakım ünitemizde yatmakta iken vankomisin tedavisi alan ve düzey kontrolü yapılan hastaların verileri incelendi. Yaş ortancası 45.4 (çeyreklerarası aralık, 14-106) ay olan 14 hastanın % 42.9'u erkekti (n:6). En sık vankomisin başlama endikasyonu sepsis (%50) ve pnömoni (%21.4) olarak bulundu. Ortanca vankomisin tedavi süresi 7 gün (2-10), dozu ise 50 (40-60) mg/kg/gündü. Tedavileri süresince 14 hastadan toplam 30 kere serum vankomisin düzeyi gönderilmiş olup (6 hastadan bir kere, dört hastadan 2 kere, iki hastadan dört kere, bir hastadan 3 kere ve bir hastadan 5 kere), ortanca düzey 18.4 (11.6-31.0, min-maks; 5.5-49.0) mg/L saptandı. Tedavi dozları ve ilişkili serum vankomisin düzeyleri Tablo 1'de gösterilmiştir. Hastaların %47.6'sında çukur düzeyi, %52.4'ünde pik düzeyi ölçüldü. Gönderilen serum vankomisin düzeylerinin %44.4'ü normal, %44.4'ü düşük, % 11.1'i yüksek saptandı. Böbrek fonksiyonları normal olan hastalarda yapılan toplam 18 ölçümde 8 (%44.4) hastada vankomisin düzeyi normal 10 (%55.6) hastada düşük saptanmıştır.

Sonuç: Kritik hasta çocuklarda vankomisin ile tedavide uygun serum konsantrasyonlarına ulaşmak için her hastada farklı dozlarda uygulama gerekebilir. Hem uygun tedavi edici serum dozlarına ulaşmak hem de nefrotoksisiteden kaçınmak için serum vankomisin düzeyleri yakından izlenmelidir.

Anahtar Kelimeler: Çocuk, Yoğun Bakım, Vankomisin Düzeyi

Tablo 1 Vankomisin serum düzeyleri ve kullanılan vankomisin dozları

Tablo 1 Vankomisin serum düzeyleri ve kullanılan vankomisin dozları

Vankomisin dozu	Serum vankomisin düzeyleri (mg/L), ortanca (ÇAA)*	
10 mg/kg/gün	12.0 (n:1) **	
40 mg/kg/gün	15.0 (8.6-29.5) (n:9) **	
60 mg/kg/gün	14.6 (9.6-25.8) (n:9) **	
Vankomisin serum ölçümleri	**İlk ölçüm**	**Tüm ölçümler**
Ortanca, ÇAA (mg/L)	15.0, 9.1-29.5	18.4, 11.6-31.0
Minimum-maksimum	5.5- 40.4	5.5-49.0
Çukur düzeyi		
Ortanca, ÇAA (mg/L)	10.7, 7.2-35.5	10.9, 7.0-40.0
Minimum-maksimum	7.0-40.0	7.0-40.0

Çukur düzeyi bir sonraki dozdan hemen önce ölçülen düzeydir.
ÇAA: çeyreklerarası aralık
* p:0.9, Kruskal Wallis test
** n sayısı hasta sayısını değil ölçüm sayısını ifade etmektedir.

[TP-010]

KONJENİTAL KALP CERRAHİSİ SONRASI EKSTRAKORPOREAL MEMBRAN OKSİJENİZASYONU DENEYİMLERİMİZ

Merve Havan[1], Tanıl Kendirli[1], Serhan Özcan[1], Seray Öztürk[1], Musa Öztürk[1], Melih T. Doğan[2], Selen Karagözlü[2], Mehmet G. Ramoğlu[2], Burcu Arıcı[3], Nur Dikmen Yaman[3], Ata N. Ecevit[3], Tayfun Uçar[2], Zeynep Eyileten[3], Ercan Tutar[2], Adnan Uysalel[3]
[1]Ankara Üniversitesi Tıp Fakültesi Çocuk Yoğun Bakım Bilim Dalı, Ankara
[2]Ankara Üniversitesi Tıp Fakültesi Çocuk Kardiyoloji Bilim Dalı, Ankara
[3]Ankara Üniversitesi Tıp Fakültesi Kalp ve Damar Cerrahisi Bilim Dalı, Ankara

Amaç: Postoperatif dönem kardiyak cerrahi sonrası, hastalara ekstrakorporeal membran oksijenizasyonu (ECMO) bypassdan ayrılamama, düşük kardiyak debi (DKD) ve kardiyak arrest gibi hayatı tehdit eden durumlarda kulanılabilir. Bu çalışmada kliniğimizde konjenital kalp cerrahisi sonrası ECMO ile takip edilen hastaların klinik özelliklerini sunmayı amaçladık.

Yöntem: Ocak 2015- Aralık 2018 tarihleri arasında konjenital kalp cerrahisi sonrası ECMO desteği alan 1 ay-18 yaş arası hastalar çalışmaya alındı. Hastaların demografik özellikleri, tanıları, eşlik eden genetik anomalileri, operasyon öncesi yoğun bakımda kalma durumu, PRISM skorları, operasyon şekilleri, bypass ve cross klemp süreleri, RACHS (Risk Adjustment in Congenital Heart Surgery) skorları kaydedildi. Hastalar ECMO endikasyonları, takip sırasında yaşanan komplikasyonlar, sepsis, mekanik ventilatör (MV) izlemi, aritmi varlığı, akut böbrek hasarı, sürekli renal replasman tedavisi (CRRT), nörolojik komplikasyonlar açısından değerlendirildi. Toplam ECMO desteği altında kalış süresi, mekanik ventilasyon süresi, yoğun bakım yatış süresi ve mortalite verileri kaydedildi.

Bulgular: Konjenital kalp cerrahisi nedeniyle takip edilen 207 hastadan 20 hasta (%9,6) ECMO desteği aldı. Dokuz hasta erkek, 11 hasta kız cinsiyetteydi. Ortanca yaş 11 ay (aralık 2-208), 10 hastada tek ventrikül fizyolojisi, 6 hastada kromozomal anomali vardı. Ortalama PRISM skoru 21,6 idi. Operasyon öncesi yoğun bakımda 5 hasta takip edildi. Bir hastaya veno-venöz 19 hastaya veno-arteryel ECMO uygulandı. ECMO endikasyonu 11 (%55) hastada bypassdan ayrılamama, 6 (%30) hastada DKD, 1 hastada ECPR, 1 hastada septik şok, 1 hastada pulmoner yetmezlikti. En sık komplikasyon trombositopeni (%75) ve kanamaydı (%60). Ortalama ECMO'da kalış süresi 10,3, MV süresi 21,6, yoğun bakım yatış süresi 29,3 gündü. CRRT 11 hastaya uygulandı. On iki (%60) hasta dekanüle edildi, 8 hasta dekanüle olmadan, 5 hasta dekanüle olduktan sonra kaybedildi. Yedi (%35) hasta taburcu oldu.

Sonuç: ECMO konjenital kalp cerrahisi sonrası sıklıkla bypassdan ayrılamama ve DKD nedeniyle kullanılmaktadır. Hayat kurtarıcı bir yöntem olarak önemini sürdürmektedir. Sonuçların daha iyi olabilmesi için altyapı, insan gücü ve yöntemler gözden geçirilmelidir.

Anahtar Kelimeler: Çocuk yoğun bakım, ekstrakorporeal membran oksijenizasyonu, konjenital kalp cerrahisi

[TP-011]

ÇOCUK YOĞUN BAKIMDA ANTİBİYOTİK KULLANIM KARARINI ETKİLEYEN FAKTÖRLERİN DEĞERLENDİRİLMESİ

Burak Emekli[1], Tanıl Kendirli[1], Serhan Özcan[1], Merve Havan[1], Kübra Konca[2], Edin Botan[1], Serdar Balsak[1], Emrah Gün[1], Halil Özdemir[2], Ergin Çiftçi[2], Erdal İnce[2]
[1]Ankara Üniversitesi Tıp Fakültesi Çocuk Yoğun Bakım BD
[2]Ankara Üniversitesi Tıp Fakültesi Çocuk Enfeksiyon BD

Giriş: ÇYBÜ'de hasta izleminin en önemli endikasyonlarından birisi enfeksiyonlardır ve bu amaçla antibiyotikler ÇYBÜ'lerde yaygın olarak kullanılmaktadır. ÇYBÜ hastalarının yaklaşık % 50-70 'inin ampirik antibiyotik tedavisi aldığını göstermektedir. Bununla birlikte, çalışmalar bu yaklaşımın vakaların

% 33'ünde gereksiz antibiyotik kullanımına neden olduğunu göstermektedir. Uygunsuz antibiyotik kullanımı hastalarda morbidite artışına ve dirençli mikroorganizmaların ortaya çıkışına neden olmaktadır.
Yöntem: Ankara Üniversitesi Çocuk Yoğun Bakım Ünitesi'nde 1 Mayıs - 1 Ağustos 2019 tarihleri arasında yatan hastalara ait demografik bilgiler ve antibiyotik tedavilerine ait veriler prospektif olarak derlendi.

Bulgular: Çalışmanın yapıldığı 3 aylık süreçte yoğun bakımda 128 hasta izlenmiştir ve bu hastaların 59'u (%46) antibiyotik kullanmaktaydı. Hastaların ortalama yaşı 4,49,antibiyotik kullanılan hastaların YBÜ'de ortalama yatış günü 7,57 iken, hastanede ortalama yatış günü 17,6 gündü. Antibiyotik kullanılan hastaların 42'si (%71,2) servise devredildi, 9'u (% 15,3) taburcu oldu ve 8'i (%13,7) ex oldu. 59 hasta için verilen 136 antibiyotik kararının 42'si (30,9) enfeksiyon hastalıkları uzmanı tarafından, 94'ü (%69,1) yoğun bakım uzmanı tarafından verilmiştir. Antibiyotik başlanmasının en sık endikasyonu 54 (%39,7) kararda sepsis iken bunu 38 (%27,9) karar ile pnömoni ve 26 (%19,1) karar ile profilaksi izlemektedir. En sık kullanılan antibiyotik 18/136 (%13,2) ile ampisilin-sulbaktam ve 17 (%12,5) piperasilin-tazobaktam'dır. Diğer sık kullanılan antibiyotikler ise meropenem 14/136 (%10,3) sefazolin 13/136 (%9,6) amikasin 12/136 (%8,8) olarak sıralanabilir. Çocuk yoğun bakımda 45 (%80,3) hastaya ampirik tedavi verilirken, %19,6'sına sonuçlanmış kültürlere göre antibiyotik verilmekteydi. Kültür(+) hastada antibiyotik kullanım süresi 10,3 gün iken kültür üremesi gösterilemeyen hastalarda süre 7,9 gündü. Solunum yolu viral-bakteriyel paneli gönderilen 20 (%35) hastadan 6' sında etken mikroorganizma saptanabilirken en sık etken H.influenza olmuştur.

Sonuç: ÇYBÜ hastaları için antibiyotik tedavisi ile ilgili kararlar karmaşıktır ve çeşitli değişkenlerin değerlendirilmesini içerir.

Anahtar Kelimeler: Antibiyotik, antibiyotik kararı, antibiyotik direnci, çocuk yoğun bakım ünitesi

[TP-013]

VENTRİKÜLER SEPTAL DEFEKTİ OLAN HASTALARDA POSTOPERATİF MORBİDİTEYİ ETKİLEYEN FAKTÖRLERİN DEĞERLENDİRİLMESİ

Gökçen Özçifçi[1], Ümüt Altuğ[1], Fatih Durak[2], Ayşe Berna Anıl[3], Emine Pınar Küllüoğlu[1], Onur Işık[4], Muhammet Akyüz[4], Tülay Demircan[5], Nazmi Narin[6]
[1]Sağlık Bilimleri Üniversitesi İzmir Tepecik Eğitim ve Araştırma Hast., Çocuk Yoğun Bakım Kliniği, İzmir
[2]Gaziantep Cengiz Gökçek Kadın Doğ.ve Çocuk Hast. Hast., Çocuk Yoğun Bakım Birimi, Gaziantep
[3]İzmir Katip Çelebi Üniversitesi Tıp Fakültesi, Çocuk Yoğun Bakım Bilim Dalı, İzmir
[4]Sağlık Bilimleri Üniversitesi İzmir Tepecik Eğitim ve Araştırma Hast., Çocuk Kalp Cerrahisi Birimi, İzmir
[5]Sağlık Bilimleri Üniversitesi İzmir Tepecik Eğitim ve Araştırma Hast., Çocuk Kardiyoloji Kliniği, İzmir
[6]İzmir Katip Çelebi Üniversitesi Tıp Fakültesi, Çocuk Kardiyoloji Bilim Dalı, İzmir

Giriş/Amaç: Ventriküler septal defekt (VSD) en sık görülen konjenital kalp defekti olup konjestif kalp yetmezliği ve tekrarlayan akciğer enfeksiyonlarıyla önemli bir mortalite ve morbidite nedenidir. Gelişen cerrahi teknik ve postoperatif hasta bakımı nedeniyle mortalite ve morbidite azalmıştır. Bu çalışmada VSD nedeniyle opere olan hastaların morbidite risk faktörlerini saptamayı hedefledik.

Yöntem: İzmir Tepecik Eğitim ve Araştırma Hastanesinde Ekim 2015-Ekim 2018 tarihleri arasında VSD nedeniyle opere olan ve çocuk yoğun bakım ünitesine yatırılan çocuk hastaların tıbbi kayıtları geriye dönük olarak değerlendirildi.

Bulgular: Toplamda 93 hasta VSD nedeniyle opere edildi. Bu hastaların ortanca yaşları 13 ay (1,5-156 ay), ortanca vücut ağırlıkları 8 kg (2,5-60 kg) ve 45'i kızdı (%48,4). En sık eşlik eden kardiyovasküler lezyonlar %44 oranında PDA ve %22 oranında atriyal septal defektti. 16 hastada (%17,2) altta yatan genetik sendrom bulunmakta ve bunlardan 11'i Down sendromu idi. VSD'nin en sık yerleşim yeri %84,9 oranında perimembranözdü. Hastaların 68'sine (%73,1) VSD kapatma, 11'ine (%11,8) pulmoner bant ve 14'üne (%15,1) pulmoner bant kaldırma sonrası kapatma uygulandı. 1 hasta (%1,1) kaybedildi ve 16 hastada (%17,3) komplikasyon görüldü. Mekanik ventilatör süresi 2 saat (0,5-24 saat), ortanca yoğun bakım yatış günü 3 gün (1-32 gün), hastane yatış günü 5 gün (1-32 gün) saptandı. Yapılan korelasyon analizi sonucunda hastane yatış süresi ile yaş (r:-0,28) ve kilo (r:-0,29) arasında negatif korelasyon saptandı. Yapılan lojistik regresyon analizinde uzamış hastane yatış süresini etkileyen faktörler; yaş (p:0,012;OR:0,862), PIM (p:0,014;OR:1,114), bypass süresi (p:0,037;OR:1,2) idi. Uzamış yoğun bakım yatış süresini etkileyen faktörler; yaş (p:0,07;OR:0,966), PIM (p:0,025;OR:1,074) idi. Uzamış mekanik ventilatör süresini ve komplikasyon varlığını etkileyen anlamlı bir faktör bulunmadı.

Sonuç: Bu çalışmada, VSD nedeniyle opere olanlarda küçük yaş ve düşük vücut ağırlığının hastane yatış süresi ile korele olduğu saptanmıştır. Uzamış yoğun bakım ve hastane yatış süresine etkisi olan faktörler bulunsa da bu faktörlerin hiçbirinin komplikasyon oranlarına etkisi olmadığı tespit edilmiştir.

Anahtar Kelimeler: çocuk yoğun bakım, pediatrik kalp cerrahisi, risk faktörleri, ventriküler septal defekt

[TP-014]

EVDE YÜKSEK AKIMLI NAZAL KANÜL OKSİJENASYON TEDAVİSİ UYGULANAN HASTALARIN DEĞERLENDİRİLMESİ

Muhammed Üdürgücü, Nazik Yener, Gizem Sorkulu
Ondokuz Mayıs Üniversitesi Tıp Fakultesi, Çocuk Yoğun Bakım Bilim Dalı, Samsun

GİRİŞ : Isıtılmış ve nemlendirilmiş yüksek akımlı nazal kanül oksijen tedavisi (YANKOT) akut ve kronik solunum yetmezliklerinde noninvaziv yöntem olarak kullanımı ve önemi giderek artmaktadır. Bu yöntem sekresyonlara karşı etkili olmakta, üst havayollarının kollapsını önlemekte, fonksiyonel reziduel

kapasiteyi artırmaktadır. Kritik olgularda entübasyondan korumakta ve ekstübasyonu kolaylaştırmaktadır. Bunların dışında nörolojik sekel ve akciğer hasarı gibi nedenlerle yoğun bakımda takip edilen oksijen bağımlı hastalarda sıklıkla YANKOT kullanılmaktadır. Hastanede YANKOT kullanımına dair çok sayıda çalışma mevcut olup literatürde evde YANKOT kullanımına ilişkin yeterli veri yoktur.

YÖNTEM : Kliniğimizde YANKOT cihazı uygulanan ve serbest oksijen tedavisini tolere edemeyip YANKOT ile taburcu edilen 9 hastanın verilerini inceledik.

BULGULAR : Yaşları 22 ay ile 12 yaş arası olan, YANKOT'la eve taburcu edilen dokuz hastanın sekizinde kronik nörolojik nedenler; birinde kistik fibrosis tanısı vardı. Yedisi kız, 2'si erkekti. Ortalama 40,4 (13-64) gün yoğun bakımda takibinden sonra hastalar YANKOT'la taburcu edilebildi. Evde günlük ortalama kullanım süresi 22,8 (18-24) saatti. Hastaların çalışma yapıldığı tarihte bu 9 hastadan 4'ü evde YANKOT'a devam etmekteydi. Hastaların birine 1 ay, diğerine 13 ay sonra trakeostomi açılıp ev tipi mekanik ventilatöre geçildi. İkisi ex oldu, birinin 2 ay kullandıktan sonra ihtiyacının kalmadığı öğrenildi. (Tablo 1) Oksijen konsantratörüyle taburcu edilemeyen; YANKOT'la gönderilen hastaların solunum sıkıntısı nedeniyle hastaneye müracaat ve yatış sıklığının azaldığı görüldü. Hasta yakınlarıyla yapılan görüşmede, yönteme bağlı komplikasyon olmadığı ve hasta uyumunun kolay olduğu öğrenildi.

SONUÇ : Kronik nörolojik hastalıklar veya kalıcı akciğer hasarı gibi aralıksız oksijen ihtiyacı olan, hastaneye sık yatan veya taburcu edilemeyen hastalar için evde YANKOT seçenek olabilir. Evde YANKOT'un bu hastalarda trakeostomi gerekliliğini ortadan kaldırabileceğini veya trakeostomi açılma zamanını erteleyebileceğini düşünmekteyiz. Maliyeti ve sosyal güvenlik ödemesi kapsamında olmaması nedeniyle YANKOT her hasta için uygulanabilir olmamaktadır. Evde YANKOT alan hastaların daha kapsamlı değerlendirildiği çalışmalarla bu hastaların yatış maliyetleri, diğer yöntemlerin komplikasyonları hesaba katılarak cihazın ödeme kapsamına alınması için sosyal güvenlik sistemine öneride bulunulabileceğini düşünmekteyiz.

Anahtar Kelimeler: Yüksek akışlı nazal kanül oksijen tedavisi, Çocuk yoğun bakım, Evde oksijen tedavisi

Tablo 1

Hasta	Yaş	Cinsiyet	Tanı	Yatış süresi	YANKOT kullanım süresi	Hastane müracaat sıklığı (öncesi)	Hastane müracaat sıklığı (sonrası)	Evde günlük kullanım süresi (saat)	Sonuç
1	12y	Kız	Serebral Palsi	19	28 ay	Yoğun bakımda yatış	Solunum nedenli müracaat yok	18	YANKOT devam
2	4y	Erkek	Hidrosefali, Meningomyelosel	45	13 ay	-	-	24	Trakeostomi
3	4y	Kız	Hidrosefali, Epilepsi	39	25 ay	Yoğun bakımda yatış	2 ayda bir	24	YANKOT devam
4	10y	Kız	Mikrosefali	64	1 ay	-	-	24	Trakeostomi
5	9y	Kız	Serebral Palsi	38	1 ay	-	-	24	Exitus
6	30 ay	Kız	Hipoksik beyin hasarı	78	2 ay	-	-	24	Kullanmıyor
7	7y	Erkek	Epilepsi	24	10 ay	Yoğun bakımda yatış	Solunum nedenli müracaat yok	24	YANKOT devam
8	22 ay	Kız	Epilepsi	44	6 ay	Yoğun bakımda yatış	2 ayda bir (Ex öncesi dönem)	24	Exitus
9	12y	Kız	Kistik Fibroz	13	2 ay	Yoğun bakımda yatış	2 ayda bir	24	YANKOT devam

Evde YANKOT alan hastaların tanıları, kullanım süreleri ve sonuçları

[TP-015]

ÇOCUKLUK ÇAĞI ZEHİRLENMELERİNDE SON 10 YILIN ANALİZİ VE ÖNCEKİ 33 YIL İLE KARŞILAŞTIRILMASI

Dursun Muhammed Özdemir, Selman Kesici, Özlem Tekşam, Benan Bayrakçı
HACETTEPE ÜNİVERSİTESİ TIP FAKÜLTESİ, ÇOCUK SAĞLIĞI VE HASTALIKLARI ANA BİLİM DALI, ANKARA

Çocukluk çağı zehirlenmelerinde epidemiyolojik verilerin düzenli olarak sağlık personeline aktarılması büyük önem taşımaktadır. 2008 yılından 2018 yılına kadar, on yıllık süre boyunca hastanemize zehirlenme nedeni ile başvuran 2008 çocuk hasta araştırmaya dâhil edilmiştir. Önceki 33 yıllık veriler ile karşılaştırmalar yapılarak son 10 yılda çocukluk çağı zehirlenmelerinde nelerin değiştiği anlaşılmaya çalışılmıştır. 1 Ekim 2008 tarihinden, 1 Ekim 2018 tarihine kadar Hacettepe Üniversitesi İhsan Doğramacı Çocuk Hastanesi Çocuk Yoğun Bakım Ünitesi ve Çocuk Acil Polikliniği'ne zehirlenme nedeni ile başvuran 0-19 yaş arası hastalar çalışmaya dâhil edildi. Hastaların %59'unu kız hastalar(n=1181), %41'ini erkek hastalar(n=827) oluşturdu. %46'sı 0-5 yaş grubu, %41'i ise 12-19 yaş grubu, %12'si ise 5-12 yaş grubudu idi. Zehirlenme %58 oranında ilaç, %42 oranında ilaç dışı ile gerçekleşti. İlaçla zehirlenmelerin %67,8'i kız hastalardı. İlaç dışı zehirlenmelerin %53,4'ü erkek hastalardı. Kız hastalarda ilaç ile zehirlenme, erkek hastalarda ilaç dışı zehirlenmelerin fazla görülmesi istatiksel açıdan anlamlıdır. (p= 0,0001) İlaçla zehirlenmelerin %51,2'si 12 yaş üzeri çocuklardan oluşmaktadır. İlaç dışı zehirlenmelerin %52,2'si 0-5 yaş aralığındaki çocuklardan oluşmaktadır. Toksinlerin %65'i toksik maddenin kolay erişilebilir yerde bulunması ile zehirlenme gerçekleşmiştir. Küçük yaştaki hastalarda ilaç dışı, adölesan yaştaki hastalarda ilaç ile zehirlenmelerin daha sık olması istatiksel olarak anlamlıdır. (p=0,0001) Zehirlenmelerin %66'sı kaza sonucu, %31'i intihar amacıyla, %1'i ise terapötik hata ile gerçekleşmiştir. Kaza sonucu zehirlenmelerin en sık 0-5 yaş grubunda ve erkeklerde olduğu görüldü. (p= 0,019) İntihar girişimi nedenli zehirlenmeler 12 yaş üzerindeki kız çocuklarında oldu. (p=0,0001) %14,4'üne başvuru anında gastrik lavaj ile dekontaminasyon uygulandı. Tek doz aktif kömür hastaların %18'ine verildi. Zehirlenme nedeni ile çocuk yoğun bakıma yatırılan hastaların %59,4'üne sadece yaşamsal bulgularının monitorizasyonu ile izlem uygulanmıştır. Tüm zehirlenmelere bakıldığında mortalite oranının %0,34 olduğu görüldü. Çocuk yoğun bakıma yatırılarak izlenen hastalarda mortalite oranı %1,36 (n=7) oldu. Ölen hastaların %71'i kız hastalardı. En ölümcül ilaç zehirlenmesinin kolşisin olduğu görüldü (%6). İlaç dışı zehirlenmelerde en ölümcül madde organofosfat/karbamat oldu.

Anahtar Kelimeler: çocukluk çağı zehirlenmeleri, çocuk yoğun bakım, ilaç ile zehirlenmeler, kolşisin, ilaç dışı zehirlenmeler

[TP-016]

DİABETİK KETOASİDOZ OLGULARINDA ASİDOZDAN ÇIKIŞ SÜRELERİNE ETKİ EDEN FAKTÖRLER

Ebru Atike Ongun[1], Nurullah Çelik[2]
[1]Sivas Cumhuriyet Üniversitesi, Çocuk Sağlığı ve Hastalıkları ABD, Çocuk Yoğun Bakım Bilim dalı, Sivas
[2]Sivas Cumhuriyet Üniversitesi, Çocuk Sağlığı ve Hastalıkları ABD, Çocuk Endokrinoloji Bilim dalı, Sivas

Amaç : Diabetik ketoasidoz (DKA), tip I diabetes mellitusta (DM) mortalite ve morbiditeye neden olan en önemli faktörlerdendir. Bu çalışma ile hastaların geliş laboratuvar ve klinik bulgularından yola çıkarak, ketoasidozdan çıkma sürelerini ön görmeyi ve gelişebilecek komplikasyonlar açısından risk faktörlerini belirlemeyi amaçladık.

Yöntem : 2014–2018 arasında, çocuk yoğun bakım servisine (ÇYB), DKA nedeniyle yatan 105 hastanın verileri geriye dönük incelendi. Hastaların demografik verileri, başvuru şikayetleri, muayene ve laboratuvar bulguları, PRISM skorları, ketoasidozdan çıkış zamanı, ÇYB ve hastane yatış süreleri kaydedildi. Hastalar ketoasidoz şiddetine (hafif/orta/ağır) ve yeni/eski tanılı olmalarına göre gruplandırılarak değerlendirildi. SPSS-23 ile korelasyon ve çok değişkenli regresyon analizi yapıldı.

Bulgular : Ortalama yaşın 11.31±4.18 yıl, kız/erkek oranının 1/1.4 olduğu çalışmada yeni tanı alan hastaların oranı %51.4 idi. Hastaların %29.5'u hafif, %35.2'si orta, %35.2'si ağır şiddette DKA olduğu görüldü. Bilinç değişikliği %30.5, kusmaull solunum %48.6 gözlenirken, takiplerde bir hastada entübasyon ihtiyacı doğdu. Dört hastada akut böbrek yetmezliği gelişirken bir olguya sürekli renal replasman tedavisi uygulandı. Ketoasidozdan çıkış süresi ortalama 14.30±6.43 saat olup, ÇYB ve hastane yatış süreleri sırasıyla 2.06±1.01 gün ve 7.31±2.11 gündü. Yeni tanı alan olgularda, eski tanı DM hastalara göre yaşın daha küçük (9.70±4.47 yıl, $p<0.001$); bilinç bulanıklığı ile kusmaul solunumun belirgin ($p=0.006$, $p=0.002$); kilo kaybının en belirgin başvuru şikayeti olduğu görüldü ($p<0.001$). Önceden tanı alan diabetik hastalarda ise, enfeksiyonların %80.4 oranında ketoasidoza girme nedeni olduğu ($p<0.001$); BUN ile serum potasyum yüksekliğinin bu olgularda belirgin olduğu anlaşıldı (sırasıyla $p<0.001$, $p<0.001$). Ketoasidozdan çıkış süresiyle, serum kreatinin, anyon açığı ve hesaplanan ozmolarite değerlerinin pozitif korele olduğu görüldü (sırasıyla $r=0.242$, $r=0.302$, $r=0.215$). Çoklu regrasyon modelinde ise kan gazı pH'da her 0.1 birimlik düşüşün ketoasidozdan çıkma süresini 3.76 saat, yeni tanı hastalık durumunun ise 5.30 saat geciktirdiği saptandı ($p<0.001$, adjusted ratio:0.743).

Sonuç : Başvuru esnasındaki kan gazı pH değerinde her 0.1 birimlik düşüş ketoasidozdan çıkma süresini 3.76 saat, yeni tanı hastalık durumu ise 5.30 saat geciktirmektedir.

Anahtar Kelimeler: Diabetes Mellitus, Ketoasidoz, Risk Faktörleri

[TP-017]

DOĞUMSAL METABOLİK HASTALIKLARIN AKUT KRİZ TEDAVİSİNDE HEMODİYAFİLTRASYON (CRRT) UYGULAMALARIMIZ

Mutlu Uysal Yazıcı[1], Ebru Azapağası[1], Selman Kesici[2], Erhan Özel[3], Yılmaz Yıldız[4], Asburçe Olgaç[4], Çiğdem Seher Kasapkara[4], Mustafa Kılıç[4]

[1]Dr.Sami Ulus Çocuk Hastanesi Çocuk Yoğun Bakım Ünitesi

[2]Hacettepe Üniversitesi İhsan Doğramacı Çocuk Hastanesi Çocuk Yoğun Bakım Ünitesi

[3]Dr.Sami Ulus Çocuk Hastanesi Çocuk Sağlığı Ve Hastalıkları

[4]Dr.Sami Ulus Çocuk Hastanesi Çocuk Metabolizma Bilim Dalı

Giriş: Kritik hasta çocuklarda sürekli hemodiyafiltrasyon(CRRT) tedavisi sepsis, ciddi elektrolit bozukluğu,üremi, diüretik tedaviye yanıtsız hipervolemi, ciddi metabolik asidoz, doğumsal metabolik hastalıklar ve diyaliz olabilen ilaçlar ile zehirlenmelerin tedavisinde sıklıkla kullanılır. Doğumsal metabolik hastalıklar akraba evliliğinin sık olduğu ülkemizde daha yüksek oranda görülmekte, akut kriz döneminde ciddi metabolik asidoz, amonyak yüksekliği,üre yüksekliği ve laktat yüksekliği görülmektedir. Bu metabolik toksik maddelerin hızlıca vücuttan uzaklaştırılması ve santral sinir sistemine olan toksik yan etkilerinin önlenmesi gerekir.Bu amaçla son yıllarda çocuk yoğun bakımlarda CRRT sıklıkla kullanılmaktadır.Çalışmamızda son üç yılda ünitemizde CRRT uyguladığımız metabolik hastaların verilerinive sonuçlarını sunmayı amaçladık.

Materyal-Metod: Çalışmamıza Ocak 2017-Mayıs 2019 tarihleri arasında CRRT yaptığımız 23 metabolik krizde hasta alındı.Hastaların Demografik özellikleri, metabolik hastalıkların tanısı,CRRT endikasyonları, mekanik ventilatörde kalış ve çocuk yoğun bakım ünitesinde Yatış süreleri,CRRT süresi ve komplikasyonları kaydedildi.

Sonuçlar: Hastaların 13 tanesi yenidoğan olmak üzere toplam 23 tane hasta mevcuttu. Hastaların yaş ortancası:11gün (min:4gün max:87ay)dü. Hastaların10'u kız, 13tanesi erkekti. Hastaların tanılarını üre siklus defekti(Nasetil glutamat sentetaz eksikliği,Karbonik anhidraz eksikliği,) organik asidemiler(metilmalonik asidemi, propiyonik asidemi,MSUD) ve mitokondriyal hastalıklar olmak üzere üç başlıkta sınıflandırıldı.Hastaların Demografik verileri, tanıları, CRRT süresi ve hasta sonuçları Tablo 1'de gösterilmiştir.21 hasta entübe invaziv mekanik ventilatörde(MV), 2 hasta non-invaziv MV'de izlenirken, Mekanik ventilatörde kalış süresi ortancası:4gün olduğu görüldü.CRRT tedavi süresi ortancası 3gün (min:1gün max: 40gün)idi.Çocuk Yoğun Bakımda yatış süresi ortancası 4 gün (min:1gün max: 41gün) idi.23 hastanın 9'u ex oldu.Mortalite oranı: %39.13saptandı.Diğer 14 hasta tedavisi tamamlanıp yenidoğan yoğun bakıma ve bebek servislerine devir edildi. Sonuç: Doğumsal metabolik hastalıkların akut kriz tedavilerinde en erken dönemde CRRT yapılması mortaliteyi ve nörolojik etkilenmeyi azaltır.

Anahtar Kelimeler: metabolik hastalık, CRRT, metabolik kriz

Tablo 1

	Yaş	Cinsiyet	Tanı	CRRT endikasyonu	CRRT süresi (gün)	Sonuç
Olgu 1	4 gün	kız	Mitokondriyal hastalık	Laktik asidoz	4	ex
Olgu 2	4 gün	erkek	arjininosüksinik asidüri	hiperamonemi	7	ex
Olgu 3	6 ay	erkek	Ketoliz defekti	hiperamonemi	1	Hayatta
Olgu 4	16 gün	erkek	MSUD	lösin yüksekliği	8	ex
Olgu 5	4 gün	kız	Karbonik anhidraz 5 eksikliği	hiperamonemi	3	Hayatta
Olgu 6	8 ay	erkek	organik asidemi	metabolik asidoz	40	ex
Olgu 7	12 ay	kız	organik asidemi	hiperamonemi	3	ex
Olgu 8	88 ay	kız	Mitokondriyal DNA deplesyon sendromu	metabolik asidoz	1	Hayatta
Olgu 9	51 ay	erkek	Organik asidemi	metabolik asidoz	3	Hayatta
Olgu 10	57 ay	kız	propiyonik asidemi	hiperamonemi	3	ex
Olgu 11	4 gün	erkek	Üre siklus defekti	hiperamonemi	1	Hayatta
Olgu 12	87 gün	erkek	Metil malonik asidemi	hiperamonemi	37	Hayatta
Olgu 13	15 ay	kız	Propiyonik asidemi	hiperamonemi	3	Hayatta
Olgu 14	6 gün	erkek	Üre siklus defekti	hiperamonemi	1	ex
Olgu 15	6 gün	kız	Propiyonik asidemi	hiperamonemi	1	Hayatta
Olgu 16	4 gün	erkek	Metilmalonik asidemi	hiperamonemi	2	ex
Olgu 17	6 gün	erkek	Nasetil glutamat sentetaz eksikliği	hiperamonemi	1	Hayatta
Olgu 18	16 ay	kız	Metilmalonik asidemi	hiperamonemi	2	Hayatta

Olgu 19	8 gün	erkek	MSUD	izolösin yüksekliği	7	Hayatta
Olgu 20	11 gün	kız	MSUD	izolösin yüksekliği	3	Hayatta
Olgu 21	4 gün	kız	Metilmalonik asidemi	hiperamonemi	2	Hayatta
Olgu 22	33 gün	erkek	Propiyonik asidemi	hiperamonemi	2	Hayatta
Olgu 23	9 gün	erkek	Metilmalonik asidemi	hiperamonemi	3	ex

Metabolik hastalıkların demografik verileri

[TP-018]

ÇOCUK YOĞUN BAKIM ÜNİTESİNDE MORTALİTE SKORLARININ DEĞERLENDİRİLMESİ

Büşra Gündoğan Uzunay[1], Oğuz Dursun[2], Nazan Ülgen Tekerek[2], Levent Dönmez[3]
[1]Akdeniz Üniversitesi Tıp Fakültesi, Çocuk Sağlığı ve Hastalıkları Ana Bilim Dalı
[2]Akdeniz Üniversitesi Tıp Fakültesi, Çocuk Sağlığı ve Hastalıkları ABD, Çocuk Yoğun Bakım Bilim Dalı
[3]Akdeniz Üniversitesi Tıp Fakültesi, Halk Sağlığı Ana Bilim Dalı

Amaç: Özgün riskleri nedeniyle çocuk yoğun bakım hastalarının prognoz tayinleri önemlidir. Kullanılan skorlama sistemleri öngörülen prognoz hakkında bilgi verdiği gibi çalışma gruplarının karşılaştırılmasında da gereklidir. PRISM ve PIM skorlarının yoğun bakım hastalarında mortaliteyi

Yöntem: Ocak 2015-Aralık 2018 tarihleri arasında Çocuk Yoğun Bakım Ünitesinde takip edilmiş olan 1240 hastanın demografik özellikleri, mortalite skorları, düzeltilmiş anyon açığı değerleri ve laktat klirensleri değerlendirildi.

Bulgular: Dışlama kriterlerine uyan hastalar çıkarıldıktan sonra geriye kalan 825 hastanın 378'i (%45.8) kadın ve yaş ortanca değeri 46.7 (1-222) aydı. En sık yatış nedeni solunum sıkıntısı (%19.9) idi. Yatış süresi ortanca değeri 4 (1-278), mekanik ventilasyon süresi ortanca değeri 1 (0-54) gün, trakeostomi ile taburculuk oranı %6.4 olarak bulundu. Çalışmaya alınan hastalardaki toplam mortalite oranı %8.6 idi. Laktat klirensi ile PRISM ve PIM skorlarının öngördüğü mortalite oranları arasında anlamlı ilişki saptanmaz iken düzeltilmiş anyon açığı değeri ile pozitif yönde anlamlı zayıf ilişki bulundu (r sırası ile 0.24, 0.18). Onkoloji hastaları dışlandığında gerçekleşen mortalite oranı %7.1, PIM skoru tahmini ölüm oranı (PDR) ortalaması 11.08 standardize mortalite oranı (SMR) 0.64 ve PRISM skoru PDR ortalaması 7.81, SMR 0.91 olarak hesaplandı. Hastaların %9'unu (74 hasta) oluşturan onkoloji grubunda ise PIM

PDR ortalaması 14.3, SMR 1.68 ve PRISM PDR ortalaması 13.43, SMR 1.8 olarak hesaplandı. ROC analizi yapıldığında onkoloji dışı hastalarda eğri altında kalan alan (AUC) PRISM skoru için 0.91(0.89-0.23), PIM skoru için 0.71(0.67-0.74), onkoloji hastalarında ise PRISM skoru için 0.88(0.80-0.97), PIM için 0.69(0.57-0.81) bulundu.

Sonuç: Hem genel popülasyonda hem de onkoloji hastalarında PRISM skorunun gerçekleşen mortaliteyi öngörmekte PIM skoruna göre daha başarılı olduğu saptanmıştır. Onkoloji hastalarında gözlenen mortalite daha yüksek olmakla birlikte PRISM skorları eşleştirildiğinde onkoloji dışı hastalar ile onkoloji hastalarında beklenen sağkalım açısından anlamlı fark saptanmamıştır. Ayrıca bağımsız parametre olarak düzeltilmiş anyon açığı değerinin de mortalite ile ilişkilendirilebileceğini düşünmekteyiz.

Anahtar Kelimeler: mortalite, onkoloji, PIM, PRISM

Hasta gruplarında sonuçların dağılımı

Grup	Gerçekleşen mortalite	PRISM PDR %	PRISM SMR	PIM PDR %	PIM SMR	PRISM AUC	PIM AUC
Genel popülasyon	8.6	8.3	1.03	11.38	0.76	0.89 (0.87-0.91)	0.69 (0.65-0.72)
Onkoloji dışı hastalar	7.1	7.81	0.91	11.08	0.64	0.91 (0.89-0.23)	0.71 (0.67-0.74)
Onkoloji hastaları	24.3	13.43	1.8	14.39	1.68	0.88(0.80-.97)	0.69 (0.57-0.81)

[TP-019]

PEDİATRİK YOĞUN BAKIMDAKİ KANDİDA ENFEKSİYONUNUN RETROSPEKTİF DEĞERLENDİRİLMESİ

Yasemin Çoban[1], Alper Köker[1], Gökçen Öz Tuncer[2], Yılmaz Akbaş[2], Sultan Aydın Köker[2], Tuğçe T.Kara[3]
[1]Hatay Devlet Hastanesi, Çocuk Yoğun Bakım
[2]Hatay Devlet Hastanesi, Çocuk Sağlığı ve Hastalıkları
[3]Hatay Devlet Hastanesi, Çocuk Enfeksiyon

Giriş: Son yıllarda nazokomiyal mantar enfeksiyonlarının sıklığında belirgin artış gözlenmektedir. Yoğun bakım ünitelerindeki yaşam destek sistemlerinin gelişmesi, invaziv işlemlerdeki artış, sitotoksik tedavilerin ve geniş spektrumlu antibiyotiklerin yaygın kullanımı, kronik hastalıklarının olması, uzun yoğun bakım yatış sürelerinin olması mantar infeksiyonunun sıklığında artışa neden olmuştur. Bu çalışmanın amacı; çocuk yoğun bakım biriminde, saptanan kandida enfeksiyonlarında kandida türü, tedavi yaklaşımını ve sonuçlarının değerlendirilmesidir.

Yöntem-Gereçler: Çalışma Mart 2018-Mart 2019 tarihleri arasında 14 yataklı 3. basamak çocuk yoğun bakım hizmeti veren şehir hastanesinde yapılmıştır. Bu ünitede tedavi gören hastaların, kan, idrar ve balgam kültürlerindeki kandida üremeleri, etkenlerini, tedavi yaklaşımlarını, üremelerin kaçıncı günde negatifleştiğini, mortalite üzerine etkisi retrospektif olarak incelendi.

Bulgular: Bir yıl içerisinde yoğun bakım ünitesinde toplam 176 hasta tedavi edilmiş ve bu hastaların ortalama yatış süresi 39,6±21,8 gün olarak belirlenmiştir. Bu hastaların 28'inde (%15,7) candida üremesi gözlenmiştir. Candida üremesi, kan, idrar ve trakeal aspirat kültürlerine göre sırası ile 16 (%57,1), 12 (%42,8) ve 8 (%28,5) olarak gerçekleşmiş, ayrıca 8 hastada, iki farklı anatomik bölgeden alınan örneklerde üreme gerçekleşmiş ve etkenin aynı olduğu gözlenmiştir. Çalışmada, kandidemi etkeni olarak en sık C.albicans %35,7 izole edilmiştir. Non-albicans türler içinde en çok C.tropicalis %25 izole edilirken, ikinci sıklıkta C.parapsilosis %10,7 görüldü. Tür düzeyinde isimlendirme yapılamayan kandidaların oranı ise %10,7 olmuştur.

Üremesi olan 5 hastaya sistemik bulgu olmadığından antifungal tedavi başlanmadı. Bunun dışındaki candida enfeksiyonlarında profilaktik olarak flukanazol yada etkene yönelik tedavi başlandı. Mortalite bu hastaların 6 (%21)'sında gerçekleşmiştir. Ölenlerin 5 inde mortalite nedeni olarak kandida sepsisi düşünüldü. Candida türü ile mortalite arasında ilişkili saptanmadı. Üremelerin bir kısmında flukanazol, flusitozin, kaspofungin direnci görüldü. Mortal seyreden hastalardaki üremelerde antifungallere dirençli suşlardı. Ancak tüm kandida suşları mycafungine duyarlıydı.

Sonuç: Bu çalışmada uzun süre yoğun bakımda kalış, hasta üzerinde bulunan invaziv medikal aksesuarın kandida oranını arttırdığını gözlemledik. Ayrıca profilaktik antifungal tedavi uygulamasında mycafungin daha uygun tercih edilebilecek ajan olarak düşünülmüştür.

Anahtar Kelimeler: kandida, çocuk yoğun bakım, tedavi, üreme

[TP-020]

ÇOCUK YOĞUN BAKIM ÜNİTESİNDE İZOLE EDİLEN CANDİDA TÜRLERİNİN VE ENFEKSİYON RİSK FAKTÖRLERİNİN ARAŞTIRILMASI

Ali Korulmaz[1], Mehmet Alakaya[1], Ali Ertuğ Arslanköylü[1], Sadık Kaya[1], Semra Erdoğan[2], Didem Özgür[3], Zehra Feza Otağ[3]

[1]Mersin Üniversitesi Tıp Fakültesi Çocuk Yoğun Bakım Ünitesi Bilim Dalı, Mersin

[2]Mersin Üniversitesi Tıp Fakültesi Biyoistatistik Ana Bilim Dalı, Mersin

[3]Mersin Üniversitesi Tıp Fakültesi Mikrobiyoloji Ana Bilim Dalı, Mersin

Amaç: Çalışmamızda altı yıllık süreçte çocuk yoğun bakım ünitemiz (ÇYBÜ)'de takip edilen pediatrik yaş grubundaki hastaların kültürlerinden izole edilen candida türlerinin belirlenmesi ve hastalarda candida enfeksiyonu için risk faktörlerinin gösterilmesi amaçlanmıştır.

Yöntem: Ocak 2013–Aralık 2018 tarihleri arasında hastanemiz ÇYBÜ'nde izlenen, kültür numunelerinde candida türlerinin izole edildiği 1 ay ile 18 yaş arasındaki 91 hasta çalışmaya dahil edilmiştir. Kültürler %5 koyun kanlı Columbia agar (Merck) ve Eosin Metilen Blue(Merck) besiyerleri ve antibiyotiksiz Sabouraud dekstroz agar (Merck) kullanılarak 35° C'de inkübasyona bırakılarak yapılmıştır. Hastaların demografik özellikleri, geniş spektrumlu antibiyotik ve immünsüpresif ilaç (kortikosteroid) kullanımı, altta yatan hastalıkları, kan ve kan ürünü transfüzyonu, cerrahi operasyon öyküsü, candida üremesi sırasında bakteriyel üremenin varlığı, parenteral nütrisyon ve invazif girişimler retrospektif olarak kaydedildi ve candida enfeksiyonu ile ilişkisi istatiksel olarak araştırıldı.

Bulgular: Çalışmaya alınan hastaların 48'i kız, 43'ü erkek olup yaş ortalaması ise 72,3 ± 70,1 ay olarak tespit edildi. Kültür numunelerinde %48,4'de candida albicans (CA) ürerken, %51,6'inde ise non candida albicans (NAC) ürediği görüldü. NAC türleri içinde en fazla candida parapsilosis (n=18, %19.8) ve candida tropicalis (n=14, % 15,4) ürediği saptandı. Candida enfeksiyonu olan hastalara antifungal tedavi olarak en sık flukonazol (n=34, %59.6) verilmişti. Altta yatan hastalık, santral venöz ve/veya idrar kataterı, geniş spektrumlu antibiyotik tedavisi, kortikosteroid kullanımı, cinsiyet farkı, bakteri üreme bölgesi ve cerrahi operasyon ile candida enfeksiyonu gelişimi arasında istatiksel olarak anlamlı bir ilişki saptanmadı (p>0,05). Diğer taraftan parenteral beslenme, kan transfüzyonu ve kültür öncesinde bakteri üreme pozitifliği olması ile candida enfeksiyonu arasında istatistiksel olarak anlamlı bir ilişki olduğu tespit edildi (p<0,05).

Sonuç: Çocuk yoğun bakım ünitesinde candida enfeksiyonu etkeni olarak NAC türleri candida albicanstan daha sık görülmektedir. NAC türleri içinde en fazla candida parapsilosis etkendir. Bu sonuç ampirik tedavi başlarken göz önüne alınmalıdır. Parenteral beslenme, kan transfüzyonu ve önceden alınan kültürlerde bakteri üremesinin olması candida enfeksiyonu riskini arttırmaktadır.

Anahtar Kelimeler: candida, Çocuk yoğun bakım, enfeksiyon, risk faktörü

[TP-022]

TEK MERKEZ ECMO DENEYİMİMİZ

Ebru Azapağası[1], Mutlu Uysal Yazıcı[1], Selman Kesici[2], Sercan Tak[3], Ömer Nuri Aksoy[3], Mehmrt Taş[3], Murat Koç[3], Tanıl Kendirli[4], Utku Arman Örün[5]

[1]Dr. Sami Ulus Kadın Doğum, Çocuk Sağlığı Ve Hastalıkları Eğitim Ve Araştırma Hastanesi, Çocuk Yoğun Bakım Ünitesi

[2]Hacettepe Üniversitesi Tıp Fakültesi Çocuk Sağlığı ve Hastalıkları Hastanesi, Çocuk Yoğun Bakım Anabilim Dalı, Ankara

[3]Dr. Sami Ulus Kadın Doğum, Çocuk Sağlığı Ve Hastalıkları Eğitim Ve Araştırma Hastanesi, Çocuk Kalp Damar Cerrahi Kliniği

[4]Ankara Üniversitesi Tıp Fakültesi Çocuk Sağlığı ve Hastalıkları Hastanesi, Çocuk Yoğun Bakım Ünitesi Anabilim Dalı, Ankara

[5]Dr. Sami Ulus Kadın Doğum, Çocuk Sağlığı Ve Hastalıkları Eğitim Ve Araştırma Hastanesi, Çocuk Kardiyoloji Kliniği

Giriş: ECMO kalp akciğer pompası olarak bilinen ve solunum ve dolaşım yetmezliği durumlarında destekleyici olarak kullanılan bir tedavi yöntemidir. Uygun endikasyonla hasta ECMOya bağlandığı zaman hayat kurtarırır.

Biz bu yazı ile kendi ünitemizde yaptığımız 12 hastanın ECMO verilerini paylaşmayı amaçladık. Materyal-Metod: Bu çalışmaya Ocak2016- Nisan2019 yılları arasında ECMO yapılan hastalar dahil edilmiştir. Hastaların demografik verileri,yaşları, cinsiyetleri, tanıları, altta yatan hastalıkları, ECMO endikasyonları, ECMO tipi, ECMO kanüllerinin yerleşim yeri, ECMO dan ayrılıp ayrılmadıkları, ECMO sırasındaki komplikasyonlar, kaç gün mekanik ventilatöte bağlı kaldıkları, ECMO ya bağlı iken plazma exchange ve diyaliz gibi diğer destek tedavilerine ihtiyaç olup olmadığı, yoğun bakım yatış süreleri, hastane yatış süreleri ve hastaların sonuçları kaydedilmiştir.

Sonuçlar: Hastaların yaş ortancası 34 ay (min 1 ay max 180 ay) olarak bulunurken, hastaların 5 i kız 7 si erkekti. 4 hastaya V-V ECMO (%33.4) yapılırken, 8 hastaya V-A(%66.6) ECMO yapıldı. Ünitemizde 12 hastaya ECMO yapılmış ve bu hastaların 5'i (%60'ı) ECMO dan ayrılabilmiştir.ECMO dan ayrılan bir hasta daha sonraki günlerde nazokomiyal enfeksiyondan kaybedilmiştir. 12 hastadan 4ü ise ECMO dan ayrılmış ve yaşamıştır.(%33) 1 hasta nakil amacı ile ECMO ya bağlandıktan sonra kalp nakli yapılan bir başka merkeze sevkedilmiş ve burada nakil için beklerken kalp fonksiyonları geri döndüğü için ECMO dan ayrılmış ve sağlıklı bir şekilde taburcu olmuştur. ECMO amacıyla başka bir hastaneden devir alınan nefrotik sendrom tanılı hasta, başarılı bir şekilde ECMO dan ayrılmış ve geldiği hastaneye geri gönderilmiştir. En uzun süre ECMO da kalan hasta 106 gün ile bir kız hastadır. ECMO altındayken hastanın 4 kezi seti değiştirilmiştir. Ex olan 2 hastada immün yetmezlik gösterilmiştir. Hastaların demorafik verileri ve klinik özelikleri Tablo1 ve Tablo2 de özetlenmiştir.

Sonuç: ECMO zor, maliyetli ve komplikasyonlu bir işlemdir. Ekibin tecrübesi ve doğru konulan endikasyonlar hastaların yaşamasında önemlidir.

Anahtar Kelimeler: ECMO, Veno-Arteriyel, Venö-Venöz

Tablo 1: Demografik veriler

	Yaş(ay)	Cinsiyet	Tanı	Öncesindearrset/süre	İnotrop ihtiyacı	ECMO Endikasyonu	Kanül yeri	PH/laktat
Olgu 1	19 ay	K	Pnömoni,sepsis	-	Evet	Yüksek doz inotrop ihtiyacı	Santral	7.0/145
Olgu 2	17 ay	E	Nefrotik sendrom, ARDS	6kez/ max5dk	Evet	ARDS	Juguler ven	7.12/130
Olgu 3	4 ay	E	Sepsis/Pnömoni	3kez/ 15 dk	Evet	Septik şok	Santral	6.9/140
Olgu 4	14 ay	E	Dilate KMP	6 kez/ max 5 dk	Evet	EF %15	Santral	6.8/135
Olgu 5	180 ay	K	İntoksikasyon	-	Evet	Yüksek doz inotrop ihtiyacı	Femoral	7.22/45
Olgu 6	84 ay	E	Konjenital kalp hastalığı	-	Evet	Postop düşük kardiyak debi	Santral	7.15/60
Olgu 7	1 ay	K	Pnömoni/ARDS	5 kez/ max 8 dk	Evet	ARDS	Juguler ven	7.0/125
Olgu 8	36 ay	K	Primer hemofagositik sendrom	4 kez/max 20 dk	Evet	ARDS	Femoral	7.0/125
Olgu 9	9 ay	K	Akut fulminan miyokardit	-	Evet	Yüksek doz inotrop ihtiyacı	Santral	7.19/65
Olgu 10	144 ay	E	Opere konjenital kalp	3 kez/ max 60 dk	Evet	Kalp yatmezliği, arrest	Femoral	7.11/148
Olgu 11	30 ay	E	ARDS,Q ateşi,immün yetmezlik	2 kez/ max 15 dk	Evet	ARDS	jUGULER	7.24/45
Olgu 12	16 AY	E	Opere konj kalp	2 kez/ max 15 dk	Evet	Postop düşük kardiyak debi	Santral	7.11/130

Tablo 2: Demografik veriler(devamı)

	MV süre	Diyaliz	Plazma exchange	ECMO tipi	ECMO süresi	ECMO wean	Yoğun bakım yatış süresi	Hastane yatış süre	Sonuç	Exitus nedeni
Olgu 1	106 gün	Evet	Evet	V-A	106 gün	Hayır	106 gün	106 gün	Exitus	Aort kanül çıkması,kanama
Olgu 2	18 gün	Evet	Evet	V-V	7 gün	Evet	25 gün	25 gün	Yaşadı	
Olgu 3	45 gün	Hayır	Hayır	V-A	9 gün	Evet	57 gün	70 gün	Yaşadı	
Olgu 4	33 gün	Hayır	Hayır	V-A	33gün	Evet	40 gün	70 gün	Yaşadı	
Olgu 5	12 gün	Hayır	Evet	V-A	5 gün	Evet	12 gün	12 gün	Exitus	Nazokomiyal sepsis
Olgu 6	56 gün	Hayır	Hayır	V-A	7 gün	Evet	104 gün	104 gün	Yaşadı	
Olgu 7	16 gün	Evet	Evet	V-V	16gün	Hayır	16 gün	16 gün	Exitus	MODS
Olgu 8	6 gün	Evet	Evet	V-V	7 gün	Hayır	7 gün	7 gün	Exitus	MODS
Olgu 9	20 gün	Evet	Evet	V-A	14gün	Hayır	20 gün	20 gün	Exitus	MODS
Olgu 10	3 gün	Evet	Hayır	V-A	3 gün	Hayır	3 gün	3 gün	Exitus	Kalp yetmezliği
Olgu 11	1 gün	Hayır	Hayır	V-V	1 gün	Hayır	2 gün	2 gün	Exitus	Sepsis
Olgu 12	20 gün	Hayır	Evet	V-A	20gün	Hayır	20 gün	20 gün	Exitus	Kalp yetmezliği

[TP-023]

KAN KÜLTÜRÜ POZİTİFLİĞİ: ETKEN Mİ YOKSA KONTAMİNASYON MU?

Feyza İnceköy Girgin, Nilüfer Yalındağ Öztürk
Marmara Üniversitesi Tıp Fakültesi, Çocuk Yoğun Bakım Bilim Dalı

Amaç: Mikroorganizmaların kan kültürleri ile hızlı üretilmesi ve tanımlanması, antibiyotik tedavisine zamanında başlanması ve mortaliteyi azaltması açısından önemlidir. Ancak cilt florasındaki bakteriler ile kontaminasyon olma durumu sık olarak görülmektedir. Klinik ve laboratuvar olarak ayırım yapılarak gereksiz antibiyotik kullanımının önlenmesini sağlar.

Gereç-Yöntem: Çalışmamızda Marmara Üniversitesi Hastanesi Çocuk Yoğun Bakım Ünitemizde 01.01.2016-01.01.2019 tarihleri arasında, 3 yıllık sürede gram pozitif üremesi olan hastalar değerlendirmeye alındı. Üreyen bakterilerin etken ya da kontaminasyon olup olmadığının belirlenmesinde, hastanın kliniği, üreyen etken ve enflamasyon belirteçleri(beyaz küre sayısı, trombosit sayısı ve CRP düzeyi) dikkate alındı.

Sonuç: Toplam 179 hastanın yapılan değerlendirmesinde üreyen mikroorganizmaların %50 (90/179)'si etken, %50 (89/179)'si kontaminasyon olarak tanımlandı. Cinsiyet, ateş, enfeksiyon ve ölüm olup olmaması durumlarına göre lökosit sayısı(WBC), trombosit sayısı(PLT) ve C-reaktif protein(CRP) değerleri karşılaştırıldı(Tablo 1). Enfeksiyon kabul edilerek antibiyotik tedavisi alanlarda CRP değerleri istatistiksel olarak anlamlı derecede daha yüksek bulundu(Z=2,944, p=0,003). Hastaların aldığı antibiyotik ve kültür sonuçlarına göre WBC, PLT ve CRP değerleri karşılaştırıldı(Tablo 2). CRP değerleri, antibiyotik alanlarda ve özellikle de teikoplanin alanlarda istatistiksel olarak anlamlı derecede daha yüksek bulundu(H=8,976, p=0,011). CRP değerleri kültür sonucuna göre istatistiksel olarak anlamlı idi(H=19,469, p=0,001). Staphylococcus aureus ve metisiline dirençli Staphylococcus aureus üreyen hastalarda CRP değerleri anlamlı derecede daha yüksek bulundu. Erkeklerde ölüm oranları daha fazla olmakla birlikte, istatistiksel olarak anlamlı bulunmamıştır. Etken olarak kabul edilmeyen ve ölüm gerçekleşen hastalarda ölüm nedeni sepsis dışı nedenlerden kaynaklıdır.

Tartışma: Kan kültürlerinde gram pozitif üremeler sıktır ve çoğu kontaminasyon olabilmektedir. Bu durumda klinik ile korelasyon sağlanmalı; doğru ve yerinde antibiyotik kullanımına dikkat edilmelidir. Yoğun bakım ünitelerinde her kan kültürü üremesi enfeksiyonu göstermeyebilir.

Anahtar Kelimeler: çocuk yoğun bakım, gram pozitif üreme, kontaminasyon

Tablo 2

Tablo 2. Hastaların aldığı antibiyotik çeşidi ve kültür sonuçlarına göre lökosit sayısı (WBC), trombosit sayısı (PLT) ve C-reaktif protein (CRP) değerlerinin karşılaştırılması

Değişken	Grup	Ortanca (IQR)	H*, p
WBC	AB almayanlar	12000 (9100-17300)	H=1,807, p=0,405
	Vankomisin alanlar	10800 (6900-16300)	
	Teikoplanin alanlar	13200 (8500-19200)	
PLT	AB almayanlar	233000 (158000-351000)	H=0,503, p=0,778
	Vankomisin alanlar	240000 (158000-378000)	
	Teikoplanin alanlar	234000 (98000-371000)	
CRP	AB almayanlar	16 (7-56)	H=8,976, p=0,011
	Vankomisin alanlar	34 (9-111)	
	Teikoplanin alanlar	48 (12-136)	
WBC	Staf. epidermidis	10400 (6100-12600)	H=7,951, p=0,093
	Staf. aureus	13400 (10300-25800)	
	Metisiline dirençli Staf. epidermidis	12900 (8900-17500)	
	Metisiline dirençli Staf. aureus	12200 (8600-12900)	
	Stafilokokus spp	10700 (6650-15100)	
PLT	Staf. Epidermidis	176000 (123000-395000)	H=3,309, p=0,507
	Staf. Aureus	208500 (104000-438000)	
	Metisiline dirençli Staf. epidermidis	260000 (188000-378000)	
	Metisiline dirençli Staf. aerous	234000 (158000-412000)	
	Stafilokokus spp	218000 (137500-317500)	
CRP	Staf. Epidermidis	55 (23-175)	H=19,469, p=0,001
	Staf. aureus	68,5 (26-186)	
	Metisiline dirençli Staf. epidermidis	14,3 (7,37-52,8)	
	Metisiline dirençli Staf. aureus	105 (5-133)	
	Stafilokokus spp	21,15 (7,27-66,8)	

[TP-024]

KIRKDOKUZ YATAKLI ÇOCUK YOĞUN BAĞIM ÜNİTESİNDE TAKİP EDİLEN KIZAMIK OLGULARININ KLİNİK VE LABORATUVAR ÖZELLİKLERİ

Eylem Kıral
Şanlıurfa Eğitim ve Araştırma Hastanesi, Çocuk Yoğun Bakım Bilim Dalı, Şanlıurfa

Son yıllarda aşı ile korunulabilir bir hastalık olmasına rağmen kızamık enfeksiyonu olgularında bir artış gözlenmektedir. 2019 yılının ilk altı ayında bir önceki yıl görülen olgu sayısının 3 katı kızamık olgusu (365.000 olgu) bildirilmiştir. Ülkemizde, 2002-2010 yılları arasında uygulanan Kızamık Eliminasyon Programı sonrasında 2010 yılında DSÖ hedeflerine ulaşılmış olmasına rağmen, tüm dünyada görülen hasta hareketliliği ülkemizde de görülmektedir. Hastalık hareketliliğinin en yüksek olduğu illerden birisi de Şanlıurfa'dır. 2019 yılı 1 Ocak ile 30 Haziran tarihleri arasında Şanlıurfa Eğitim ve Araştırma Hastanesi Çocuk Yoğun Bakım Kliniği'nde takip edilen kızamık olgularının hastane dosyaları retrospektif olarak değerlendirildi.Çalışmamızda yoğun bakım gereksinimi olan 14 kızamık olgusunun hastanın sekizi (%57) erkek, altısı kızdı (%43). Hastaların %35.7' si (beş olgu) Suriyeli göçmen olup olguların bir tanesi göçmen kampında yaşamaktaydı. Olguların %85.7'si kızamık aşısı rutin aşılama yaşının altında olup, 1 yaşından büyük olan iki olguda aşısızdı. Olguların birinin annesinde, üçünün ise kardeşlerinde kızamık öyküsü mevcuttu. Olguların birinde albinizm, üçünde ise nöromotor gelişme geriliği ve epilepsi tanıları mevcuttu. Hastalarımızın persentil eğrileri değerlendirildiğinde, üç hasta (%21.4) 3.persentilin altında, bir hasta (%7.1) 3-10 persentil arasında idi. Hastaların yoğun bakım yatış endikasyonları dokuz hastada bronkopnömoni, iki hastada pARDS, iki hastada sepsis, bir hastada ise meningoensefalit idi. Yoğun bakım izleminde bir hastada pansitopeni, iki hastada pnömoni ve sepsise sekonder pARDS gelişmiştir. Bir hastaya pnömotoraks bir hastayada ampiyem nedeniyle göğüs tüpü takılmıştır. Çocuk yoğun bakımda kızamık nedeniyle izlenen hastalarımızın 9'unda bronkopnömoni, iki hastamızda ARDS, iki hastada sepsis, bir hastada meningoensefalit gözlendi. Bu hastalarımızın yoğun bakım yatarken takiplerinde 1 hastada pansitopeni, 2 hastada pnömoni ve sepsise sekonder ARDS gelişmiştir. İki hastamıza çoklu organ yetmezliği, sepsis nedeniyle CVVHDF uygulanmıştır. Aşı karşıtlığı ile ilgili yanlış ve kanıtsız bilgilerin artması, hastalığın tüm dünyada yeniden sık görülmesine neden olmaktadır. Bu durum özellikle, çalışmamızda olduğu gibi aşılma yaşına ulaşmamış çocuklarda yoğun bakım yatışı gerektiren hayatı tehdit edici tablolara neden olabilmektedir.

Anahtar Kelimeler: Aşı, Kızamık, Yoğun Bakım

Atipik Kızamık

[TP-025]

ÇOCUK YOĞUN BAKIM ÜNİTESİNDE HEMOLİTİK ÜREMİK SENDROM TANISI İLE TAKİP EDİLEN HASTALARIN ETYOLOJİK, KLİNİK VE LABORATUVAR ÖZELLİKLERİ

Gürkan Bozan[1], Aslı Kavaz Tufan[2], Nuran Çetin[2], Övgü Özenli[3], Ebru Kaçmaz[1], Mehmet Özgür Arslanoğlu[1], Ener Çağrı Dinleyici[1]

[1]Eskişehir Osmangazi Üniversitesi Tıp Fakültesi,Çocuk Yoğun Bakım Bilim Dalı, Eskişehir

[2]Eskişehir Osmangazi Üniversitesi Tıp Fakültesi, Çocuk Nefroloji Bilim Dalı, Eskişehir

[3]Eskişehir Osmangazi Üniversitesi Tıp Fakültesi, Çocuk Sağlığı ve Hastalıkları Anabilim Dalı, Eskişehir

Giriş: Hemolitik üremik sendrom (HÜS) çocuklarda akut böbrek yetmezliğinin en önemli nedenleri arasında yer almaktadır. Tipik HÜS olgularında, etyolojide sıklıkla Shiga toksin salgılayan E.coli ilişkili ishal sonrası anemi, trombositopeni ve akut böbrek yetmezliği kliniği bulunurken, atipik HÜS olgularında kompleman sistemindeki değişiklikler sorumludur. Hastalar hem böbrek fonksiyonlarında bozulma hem de ciddi anemi ve trombositopeni nedeni ile başvuru ya da klinik takiplerinde yoğun bakım gereksinimi gösterebilmektedir.

Metod: Çocuk Yoğun Bakım Ünitesi'nde son 2 yıllık dönemde HÜS tanısı ile takip edilen yaşları 2 ile 17 yaş arasında değişen, 5 erkek, 5 kız, toplam 10 hastanın, klinik ve laboratuvar bulguları, tanımlanmış etyolojik ajanları, tedavi yaklaşımı ve prognozları, hasta dosyalarından retrospektif olarak değerlendirildi.

Sonuçlar: Çalışmada bir hastada Shiga like toksin üreten E.coli ve Clostridium difficile, birinde Enteroagreagtif E.coli, birinde verotoksijenik E.coli, birinde EHEC saptanırken 6 hastada etken saptanmadı. Hastaların tamamında başvuru semptomları karın ağrısı, kusma ve ishal olup, bir hastada kanlı ishal mevcuttu. Hastaların tamamında başvuru anında, anemi, trombositopeni, kan üre azotu ve kreatinin yüksekliği, hiperürisemi saptandı. Bir hastada hiponatremik konvülziyon, birinde ciddi hiperpotasemi gözlendi. Olgulardan ikisinde hipertansiyon kontrolü için üçlü antihipertansif ilaç başlanması gerekti. Tüm hastalara standart aldığı-çıkardığı takibi yapılırken, iki hastada periton diyaliz, 3 hastada plazmaferez, 1 hastada hemodiyaliz tedavisi uygulandı. ADAMST 13 tüm hastalarda normaldi. 5 hastaya eculizumab tedavisi başlandı, hastaların ikisinde tanı Tipik HÜS olmakla birlikte bir hastada dirençli nöbetleri ve ağır MSS tutulumu olması ve bir hastada C3 düşüklüğü olması nedeni ile eculizumab tedavisi verildi. 6.5 yaşında kız hasta, HÜS klasik bulgularına ek, dirençli hipotansiyon ve solunum yetmezliği tablosunda başvurup, tüm tedavi yaklaşımlarına rağmen kaybedildi.

Tartışma: HÜS (tipik ya da atipik) hastalığın başlangıç döneminde sıklıkla yoğun bakım gereksinimine neden olan, bisitopeni ve akut böbrek yetmezliği ile başvurmaktadır. Bu hastalarda, erken tanı ve tedavi yaklaşımları hayat kurtarıcı olabilmektedir. Hastalarda özellikle gayta örneklerinde PCR analizi ile etyolojik nedenlerin belirlenmesinde yol gösterici olabilmektedir.

Anahtar Kelimeler: Etyoloji, Hemolitik Üremik Sendrom, Yoğun bakım

[TP-026]

ÇOCUK YOĞUN BAKIM YATIŞI GEREKTİREN ALT SOLUNUM YOLU ENFEKSİYONU ETKENLERİNİN MULTİPLEX PCR YÖNTEMİ İLE TANIMLANMASI

Gürkan Bozan[1], Tercan Us[4], Mehmet Özgür Arslanoğlu[1], Ebru Kaçmaz[1], Ömer Kılıç[2], Koray Harmancı[3], Ener Çağrı Dinleyici[1]

[1]Eskişehir Osmangazi Üniversitesi Tıp Fakültesi,Çocuk Yoğun Bakım Bilim Dalı, Eskişehir

[2]Eskişehir Osmangazi Üniversitesi Tıp Fakültesi, Çocuk Enfeksiyon Bilim Dalı, Eskişehir

[3]Eskişehir Osmangazi Üniversitesi Tıp Fakültesi,Çocuk allerji ve İmmunoloji Bilim Dalı, Eskişehir

[4]Eskişehir Osmangazi Üniversitesi Tıp Fakültesi, Mikrobiyoloji Anabilim Dalı, Eskişehir

Giriş: Solunum yolu enfeksiyonları Çocuk Yoğun Bakım Ünitesi yatışlarının önemli bir bölümünü oluşturmaktadır. Solunum yolu enfeksiyonlarının tanısında geliştirilen yeni nesil mikrobiyolojik yöntemler ile hastalık etiyolojisine neden olan virüslerin saptanması mümkün olmaktadır. Bu çalışmada Çocuk Yoğun Bakım Ünitesine yatış gerektiren solunum yolu enfeksiyonu olan çocuklarda etiyolojik nedenlerin değerlendirilmesi planlandı.

Metod: 1 Ocak 2018- 30 Temmuz 2019 tarihleri arasında Çocuk Yoğun Bakım Ünitesinde solunum yolu enfeksiyonu nedeni ile takip edilen hastalardan nazofaringeal sürüntü örneklerinde pozitif sonuç saptanan olguların özellikleri değerlendirildi. Nazofaringeal sürüntü örneklerinde mültipleks PCR yöntemi ile 17 virüs ve 3 bakteri içeren panel (Film Array RP, Biofire, Biomerieux) kullanıldı. Sonuçlar: Çalışmaya yaşları 1 ay ile 204 ay arasında değişen (51.9 ± 8.7 ay), 29 erkek-14 kız hasta dahil edildi. Hastaların %72.1'inde (n=31) altta yatan hastalık olup, %27.9'u daha önceden sağlıklı idi. Yatış tanıları değerlendirildiğinde 23 olgu pnömoni, 6 olgu akut bronşiolit, 14 hastada ARDS nedeni ile yoğun bakımda takip ediliyordu. Nazofaringeal multipleks PCR sonuçları değerlendirildiğinde 34 hastada tek bir etken, 9 hastada iki etken saptandı: rhinovirüs (n=12), RSV (n=6), human adenovirüs (n=4), coronavirüs OC43 (n=3), mycoplasma (n=3), RSV + rhinovirüs (n=3), influenza A/H3 (n=2), human metapneumovirüs (n=2), rhinovirüs + infleunza (n=2), rhinovirüs + enterovirüs (n=2), coronavirus NL63 (n=1), coronavirus 229E + rhinovirüs (n=1), parainfluenza (n=1). Çalışmaya dahil edilen 6 hasta kaybedildi. Kaybedilen olguların tamamında altta yatan hastalık mevcuttu. Altı olgunun beşinde ARDS tanısı olup, bir olgu pnömoni nedeni ile takip edilmekteydi. Kaybedilen olguların ikisinde RSV, ikisinde coronavirüs OC43, birinde influenza A/H3, birinde adenovirüs saptanmıştı.

Tartışma: Aşı ile korunulabilir solunum yolu enfeksiyonlarının (H. influenza tip B ve S. pneumoniae), sıklığının yaygın aşılama ile azalması sonrası viral solunum yolu enfeksiyonları yoğun bakım ünitelerinde de önemli bir morbidite ve mortalite nedeni oluşturmaktadır. Solunum yolu etkenlerinin yeni nesil yöntemler ile değerlendirilmesi, bu hastalıkların risk faktörleri, tedavi ve korunma yöntemleri ile ilgili yol gösterici olacaktır.

Anahtar Kelimeler: Alt solunum yolu enfeksiyonu, PCR, Yoğun bakım

[TP-027]

İNVAZİF MENİNGOK ENFEKSİYONU NEDENİYLE ÇOCUK YOĞUN BAKIM GEREKSİNİMİ OLAN VAKALARIMIZ; 18 AYDA 12 OLGU

Eylem Kıral[1], Ayşe Filiz Yetimakman[2]
[1]Şanlıurfa Eğitim ve Araştırma Hastanesi, Çocuk Yoğun Bakım Bilim Dalı, Şanlıurfa
[2]Kocaeli Üniversitesi Tıp Fakültesi, Çocuk Yoğun Bakım Bİlim Dalı, Kocaeli

Meningokoksemi ani başlangıçlı hızlı seyirli, mortalite hızı yüksek bir bulaşıcı hastalıktır (2). Vakaların %50'si 2 yaş altı çocuklardır. Uygun antibiyotik ve yoğun tıbbi bakıma rağmen, son 20 yıl içinde fatalite oranları %9-12 arasında değişmektedir. Meningokokkal sepsiste ise bu oran %40'a kadar varmaktadır. Çalışmaya Ocak 2018-Haziran 2019 tarihleri arasında Şanlıurfa Eğitim ve Araştırma Hastanesi Çocuk Yoğun Bakım Ünitemizde yaşları 5-168 ay (dört olgu 1 yaş altı idi) arası değişen, altı kız, yedi erkek 12 invazif meningokokkal hastalık olgusunun özellikleri incelenmiştir. Yalnızca bir hastamız Suriye vatandaşı idi. Olgu 11' in ise annesi gebe idi.Hiç bir hastamız meningokok için aşılı değildi, ancak Olgu 4 ve 10 aşıları eksik olup, diğer olgular aşı takvimine uygun olarak aşılanmıştı.Tüm hastalarımızın ilk başvuru şikayeti ateş idi. Semptomların başlaması ile hastaneye başvuru arasındaki sürenin 12 saat ile 72 saat arasında değiştiği, tüm hastaların vücutta döküntülerinin olduğu için hastanemize sevk edildiği saptanmıştır. PRISM Skoru 5 ile 37 arasındaydı, en yüksek PRISM ve beklenen ölüm oranı Olgu 1, 2 ve 4' ündü. Hastaların üçü meningokoksemi (Olgu 5, 6, 12), dokuzu meningokoksemi ve menenjit tanısı almıştır. Olguların hepsinde peteşi ve purpura bulguları, Olgu 1, 2, 3, 4 ve 7, 9, 12'de septik şok bulguları ve DİK laboratuvar bulguları vardı. Olgu 1, 4, 7, 9 entübe olarak mekanik ventilatörde izlenmiştir. Olgu 1 ve 4' e sürekli venövenözhemodiyafiltrasyon, Olgu 9' a plazma değişimi tedavisi uygulanmıştır.Tüm olgularımıza ekokardiyografik inceleme yapılmış olup Olgu 1, 4 ve 9' da ejeksiyon fraksiyonunda azalma tespit edilmiştir.Olgu 1 ve 4 adrenalin dopamin ve milrinon tedavisine rağmen hipotansiyon düzeltilememiştir ve kaybedilmiştir.Beyin ödemi, DIK ve aile onamı alınamadığı için nedeniyle lomber ponksiyon yapılamayan altı hastamızın serum örneklerinde PCR ile bakteri tespit edildi. Çalışmamızda mortalite oranını %16.6 bulduk. Sağlıklı bir çocuğu, saatler içinde ölüme götüren invazif meningokok enfeksiyonlu olgularımızda erken antibiyotik tedavisi ile birlikte erken, yoğun ve uygun destek tedavisinin önemi vurgulanmıştır.

Anahtar Kelimeler: Aşı, İnvazif meningokokal enfeksiyon, serotip

Olgu 4

Purpura fulminans

Purpurik lezyonlar

[TP-029]

TEK MERKEZ PLAZMA EXCHANGE DENEYİMLERİMİZ

Ebru Azapağası[1], Mutlu Uysal Yazıcı[1], Nazlı Gülenç[2], Selman Kesici[3]

[1]Dr Sami Ulus Kadın Doğum, Çocuk Sağlığı ve Hastalıkları EAH, Çocuk Yoğun Bakım Ünitesi, Ankara

[2]Dr Sami Ulus Kadın Doğum, Çocuk Sağlığı ve Hastalıkları EAH, Çocuk Sağlığı ve Hastalıkları Anabilim Dalı, Ankara

[3]Hacettepe Üniversitesi Tıp Fakültesi Çocuk Sağlığı ve Hastalıkları Hastanesi, Çocuk Yoğun Bakım Anabilimdalı, Ankara

GİRİŞ: Son yıllarda Plazma exchange(PE) tedavisi yoğun bakım ünitelerinde oldukça sık kullanılmaktadır. Bu çalışmanın amacı kendi yoğun bakım ünitemizde yaptığımız PE hasta verileri inceleyerek mortaliteyi belirleyen risk faktörlerini belirlemektir.

Metod: Bu çalışmaya Temmuz 2017-Temmuz 2019 yılları arasında ünitemizde plazma exchange (PE) yapılan 57 hasta dahil edilmiştir. Çalışma retrospektif bir çalışmadır. Bu çalışmada hastaların yaşları, vücut ağırlıkları, cinsiyetleri, yoğun bakıma yatış tanıları ve altta yatan hastalıkları kaydedildi.PE endikasyonları ve hasta sayıları Tablo 1 de özetlenmiştir. Endikasyon TAMOF ise trombosit sayıları PEnin 1.-,3-5-7.günü, endikasyon hemofagositik sendrom ise ferritin düzeyi 1.-,3-5-7.günü kaydedildi. Toplam seans sayısı, eş zamanlı diyaliz ve ECMO, organ yetmezlik sayısı, mekanik ventilatöre bağlanıp bağlanmadığı, işlem sırasında PE ye bağlı komplikasyonlar, yoğun bakımda kalış süresi ve hastaların yaşayıp yaşamadığı kaydedildi.

Bulgular: Çalışmaya dahil edilen 57 hastanın 35 i (%61.4) kadın, 22 si (%38.6) erkekti.
Yaş ortalaması 73,51±67,10 (0,1-204) idi Hastaların ortalama vücut ağırlığı. 24,75±18,35 (3,0-65), organ yetmezlik sayısı; 2,98±1,62 (0-6). Yoğun bakımda kalış süresi 18,13±15,09 (2-83)di. Toplam 315seans PE uygulandı.. Hastaların 39u (%68.4) MV ye bağlıyken 18 hasta(%31.6) MV'ye bağlı değildi. 17hastaya eş zamanlı diyaliz yapılırken, 5hastaya ECMO, diyaliz ve PE eş zamanlı olarak yapıldı. 57hastanın 14'ünde PE sırasında kullanılan inotrop dozunu artırmak gerekti. Yalnızca 2 hastada hipokalsemi bulguları görüldü. Tek PE yapılan hastaların 39 u sağ kalırken (%68.4) PE ve diyaliz yapılan hastaların 8 i (% 47.1) sağ kaldı. Diyaliz, PE ve ECMO yapılan 5 hasta mevcuttu. Hastaların 24 ünde (%42) de altta yatan hastalık vardı. Hastalarda mortaliteyi belirleyen risk faktörleri, yaş, vücut ağırlığı, organ yetmezlik sayısı, mekanik ventilatöre bağlı olmak, eş zamanlı diyaliz ve ECMO ihtiyacının olması, altta yatan başka bir hastalığın olması ve PE nin 7. Gününde trombositopenin olmasıydı.(Tablo 2-3)

Sonuç: Bu çalışma, TAMOF endikasyonu ile PE yapılan hastalarda 7. Gün trombosit değerlerinde düşüklük olması durumunda bunun mortalite ile ilişkili olduğunu göstermesi bakımından önemlidir.

Anahtar Kelimeler: Plazma Exchange, trombositopeni, mortalite

Tablo 2: Mortalite ile ilişkili faktörler

	MORTALITE		p
	YAŞIYOR	EX	
	$\bar{X}$±SS	$\bar{X}$±SS	
Yaş	86,33±66,66	45,71±60,84	**0,012**
VA	26,73±16,38	20,46±21,93	**0,043**
Yogun bakım kalış günü	18,16±12,83	18,06±19,59	0,422
Organ Yetmezlik Sayısı	2,39±1,52	4,22±1,06	**<0,001**
Tamofsa 7.Gun_Plt	115166,67±85549,38	55714,29±24958,06	**0,041**

Tablo 3: Mortalite ile ilişkili faktörler

		MORTALITE				p
		YAŞIYOR		EX		
		n	(%)	n	(%)	
Cinsiyet	Erkek	17	(43,6%)	5	(27,8%)	0,254
	Kız	22	(56,4%)	13	(72,2%)	
Es Zamanlı Dıyalız	Evet	8	(20,5%)	9	(50,0%)	**0,024**
	Hayır	31	(79,5%)	9	(50,0%)	
My	Evet	21	(53,8%)	18	(100,0%)	**<0,001**
	Hayır	18	(46,2%)			
AlttaYatanHatalık	Yok	29	(74,4%	4	(22,2%)	**<0,001**
	Var	10	(25,6%	14	(77,8%)	

Tablo 1: PE Endikasyonu

PE Endikasyonları	n
TAMOF	22
Nörolojik hastalıklar	19
KC Yetmezliği	5
Hemofagositik sendrom	5
Diğer (zehirlenmeler, HÜS, hemolitik anemi)	6

[TP-030]

ÇOCUKLARDA TRAKEOTOMİNİN VENTİLATÖR İLİŞKİLİ PNÖMONİ HIZINA ETKİSİ

Sevgi Topal[1], Gülhan Atakul[1], Mustafa Çolak[1], Ekin Soydan[1], Emine Demir[2], Utku Karaarslan[1], Nevbahar Yaşar[3], Elif Kıymet[3], İlker Devrim[3], Hasan Ağın[1]

[1]Sağlık Bilimleri Üniversitesi, Dr. Behçet Uz Çocuk Hastanesi, Çocuk Yoğun Bakım Kliniği, İzmir

[2]Recep Tayyip Erdoğan Üniversitesi, Kulak Burun Boğaz Kliniği, Rize

[3]Sağlık Bilimleri Üniversitesi, Dr. Behçet Uz Çocuk Hastanesi, Çocuk Enfeksiyon Hast. Kliniği, İzmir

Amaç: Çocuklarda trakeotomi ile ventilatör ilişkili pnömoni (VIP) ilişkisine yönelik veriler oldukça kısıtlıdır. Bu çalışmada, çocuk yoğun bakımda izlemde trakeotomi açılan çocuklarda trakeotomi öncesi ve sonrası mekanik ventilatöre maruz kalma süresine göre VIP oranlarını karşılaştırarak; trakeotominin VIP üzerine olan etkisini değerlendirmeyi amaçladık.

Yöntem: Retrospektif, vaka-kontrol şeklinde düzenlediğimiz çalışmamızda; Ocak 2014-Haziran 2019 tarihleri arasında hastanemiz çocuk yoğun bakım ünitesinde izlemde trakeotomi açılan hastaları değerlendirdik. En az bir kez VIP tanısı almış hastalar, trakeotomi öncesi ve sonrası en az 30 gün mekanik ventilatöre bağlı olarak takip edilen hastalar, immün yetmezlik tanısı olmayan hastalar ve yatış sürecindeki tıbbi kayıtlarının tamamına ulaşılabilen hastalar çalışmamıza dahil edildi. Hastaların altta yatan tanıları ile trakeotomi öncesi ve sonrasında kaç kez VIP tanısı aldıkları kaydedildi. Trakeotomi öncesi ve sonrası VIP hızları (VIP sayısı x1000/mekanik ventilatör günü) hesaplandı. İstatistiksel analizler, SPSS versiyon 20.0 yazılımı (IBM, Armonk, NY, USA) kullanılarak yapıldı. Frekans analizi ile ortalama, standart sapma, minimum ve maksimum değerler elde edildi. Trakeotomi öncesi ve sonrası VIP hızlarını karşılaştırmak için ise lojistic regresyon analizi kullanıldı.

Bulgular: Çalışmamızda 28 (%59,6) kız ve 19 (%40,4) erkek toplam 47 hasta vardı. Yaş ortalamaları 28,5±40,3 (3-156) ay idi. Uzun süreli entübasyon ve trakeotomi için en yaygın neden nöromusküler hastalıklardı (36; %76,6). Trakeotomi öncesi ventilasyon süresi 74.9±48.9 (31-295) gün ve trakeotomi sonrası ventilasyon süresi 103.3±102.8 (30-586) gündü. Trakeotomi öncesi VIP sayısı 0.9±1.2 (0-8) ve trakeotomi sonrası VIP sayısı 0.6±0.6 (0-3) idi. Trakeotomi öncesi VIP hızı 5.9±6.3 (0-26.5) ve trakeotomi sonrası VIP hızı 3.2±3.8 (0-11.4) idi. Trakeotomi öncesi ve sonrası VIP hızları, lojistik regresyon analizi ile karşılaştırıldığında; istatistiksel olarak anlamlı fark saptandı (OR:0.91, 95% CI: 0.826-0.981, p=0.017).

Sonuç: Uzun süreli mekanik ventilatör desteği alan çocuklara, trakeotomi açılmasının VIP hızını azalttığını saptadık. Çocuk hastalarda trakeotomi uygulanmasının; hastanede kalış süresi, maliyet analizi ve VIP'e bağlı oluşacak morbiditeler ile mortalite üzerine olan etkileri ilerdeki çalışmaların konusu olabilir.

Anahtar Kelimeler: pediatri, trakeotomi, ventilatör ilişkili pnömoni, yoğun bakım

Tablo 1. Trakeotomi öncesi ve sonrası VIP sıklığı

	MV süresi ortalama±SD (min-maks)	VIP sayısı ortalama±SD (min-maks)	VIP hızı* ortalama±SD (min-maks)
Trakeotomi öncesi	74.9±48.9 (31-295)	0.9±1.2 (0-8)	5.9±6.3 (0-26.5)
Trakeotomi sonrası	103.3±102.8 (30-586)	0.6±0.6 (0-3)	3.2±3.8 (0-11.4)

*MV: mekanik ventilasyon, VIP: ventilatör ilişkili pnömoni, SD: standart sapma, n: sayı, min: minimum, maks: maksimum, VIP hızı: VIP sayısı X1000 / mekanik ventilatör günü * Lojistik regresyon analizi (trakeotomi öncesi ve sonrası VIP hızı): OR:0.91, 95% CI: 0.826-0.981, p=0.017*

[TP-031]

PEDİATRİK YOĞUN BAKIM ÜNİTESİ'NDE SON 10 YILDA TERAPÖTİK PLAZMA DEĞİŞİMİ DENEYİMLERİMİZ

Ahmet Gökcan Öztürk[1], Tanıl Kendirli[2], Zeynep Erva Küçük[1], Serhan Özcan[2], Merve Havan[2], Emrah Gün[2], Edin Botan[2], Serdar Balsak[2]
[1]Ankara Üniversitesi Tıp Fakültesi, Çocuk Sağlığı ve Hastalıkları Ana Bilim Dalı, Ankara
[2]Ankara Üniversitesi Tıp Fakültesi, Çocuk Yoğun Bakım Bilim Dalı, Ankara

Amaç : Terapötik plazma değişimi (TPD), son yıllarda birçok hastalıkta primer veya destek tedavisi olarak uygulanmaktadır. TPD işlemi hasta kanının plazma ve diğer komponentlerine ayrılarak, plazmanın yerine replasman solüsyonunun konulmasıdır. Bu çalışmada American Society for Apharesis'in 2016 yılında güncellediği rehbere göre kategorizasyon yapılmış olup, Ankara Üniversitesi Tıp Fakültesi Çocuk Yoğun Bakım Ünitesi'nde son 10 yılda yapılan terapötik plazma değişimi deneyimimizi paylaşmak amaçlanmıştır.

Yöntem : Bu çalışmaya retrospektif olarak Çocuk YBÜ'de son 10 yılda TPD yapılan hastalar dahil edildi. Çalışmada TPD yapılma endikasyonları, hastaların demografik özellikleri, takılan katater yeri ve yaşlara göre boyutları, endikasyonlara göre sonuçları ve komplikasyonlar değerlendirildi.

Bulgular : Çalışmaya 66 hasta alındı. Hastaların %59'u erkek (n=39), %41'i kızdı: (n=27). Hastalar; 0-5 yaş, 5-10 yaş, 11-18 yaş olmak üzere 3 yaş grubuna ayrıldı; 1 ay-5 yaş arası %46 hasta (n=31), 6-10 yaş arası %22 (n=15), 11-18 yaş arası %32 (n=20) hastaya TPD yapıldı. Hastalardan 28'ine çoklu organ yetmezliği (ÇOY) ve trombositopeni ilişkili çoklu organ yetmezliği (TAMOF) tanısı ile (%42), 15 hastaya KC yetmezliği tanısı ile (%22), 4'üne otoimmün ensefalit tanısı ile(%4), 3'üne mantar intoksikasyonu tanısı ile (%4.5), 2'sine sepsis+çoklu organ yetmezliği tanısı ile(%3), 2'sine ensefalit+dirençli epilepsi

tanısı ile, 2'sine aHÜS tanısı ile(%3), 2'sine kalp transplantasyonu sonrası rejeksiyon nedeniyle(%3), 1 hastaya amitriptilin intoksikasyonu nedeniyle(%1.5), 1 hastaya hemofagositik lenfohistiyositoz (HLH) tanısı ile(%1.5), 1'ine hashimato ensefaliti tanısı ile(%1.5), 1'ine Guillain Barre Sendromu (GBS) nedeniyle(%1.5), 1'ine HÜS tanısı ile(%1.5), 1'ine KC transplantasyonu sonrası rejeksiyon nedeniyle (%1.5), 1'ine Makrofaj Aktivasyon Sendromu (MAS) tanısı ile(%1.5), 1'ine ise SLE+Antifosfolipid antikor sendromu tanısı ile (%1.5) terapötik plazma değişimi işlemi uygulandı. Hastalardan %46'si (n=31) primer hastalıklarına bağlı kaybedildi. Hastalarda TPD işlemi ile ilgili minör veya majör herhangi bir komplikasyon gözlemlenmedi.

Sonuç : Bu konuyla ilgili pediatrik yaş grubu ile ilgili çalışma yapılmasına ihtiyaç vardır. Plazmaferezin hangi mekanizmalarla iyileşmeyi sağladığının ortaya konması,yeni bilgiler doğrultusunda ASFA kategorilerinin pediatrik yaş grubu için özelleştirilmesi gerektiğini düşünmekteyiz.

Anahtar Kelimeler: çocukyoğunbakım, plazmaferez, terapötikplazmadeğişimi

Terapötik plazma değişimi endikasyonları

TANI	HASTA SAYISI	HASTA YÜZDESİ	SEANS SAYISI
MODS+TAMOF/Sepsis+MODS/ Sepsis	26/2/2	39/3/3	126/6/13
Kc yetmezliği	15	22	79
Ol Ensefalit	4	6	26
Mantar İntoksikasyon	3	4.5	22
Ensefalit-dirençli epilepsi	2	3	11
aHÜS -*1 hastanın kategorisi sınıflandırılamadı	2	3	6
Kalp tx rejeksiyon	2	3	15
Amitriptilin İntoksikasyonu	1	1.5	1
HLH	1	1.5	12
Hashimato Ensefaliti	1	1.5	10
GBS	1	1.5	7
HÜS	1	1.5	8
MAS	1	1.5	2
Kc tx rejeksiyon	1	1.5	6
SLE	1	1.5	8
TOPLAM	66 HASTA	100	358 SEANS

Terapötik plazma değişimi yapılan hastaların ASFA'ya göre kategorizasyonu

KATEGORİ	YÜZDE
ASFA KATEGORİSİ	
Kategori 1 (n=6)	9
Kategori 2 (n=5)	7.5
Kategori 3 (n=50)	75
Kategori 4 (n=1)	1.5
Sınıflandırılamamış (n=4)	6
DAMAR YOLU SEÇİMİ	
Femoral (n=5)	7.5
Juguler (n=61)	92

Terapötik plazma değişimi yapılan hastaların demografik özellikleri

KATEGORİ	YÜZDE
CİNSİYET	
Erkek (n=39)	59
Kız (n=27)	40
YAŞ	
0-5(n=31)	46
6-10(n=15)	22
11-18(n=20)	30

[TP-032]

SOLUNUM YETMEZLİĞİ OLAN HASTALARDA YÜKSEK AKIMLI NAZAL KANÜL OKSİJENASYON TEDAVİSİNİN ETKİNLİĞİ

Çapan Konca, Mehmet Geyik, Mehmet Tekin, İbrahim Hakan Bucak, Habip Almış, Mehmet Turgut
Adıyaman Üniversitesi Tıp Fakültesi, Çocuk Sağlığı ve Hastalıkları Ana Bilim Dalı, Adıyaman

Giriş- Amaç: Solunum yetmezliği bulguları olan hastalarda invazif ve noninvazif mekanik ventilasyon (MV) uygulamaları kullanılmaktadır. Noninvazif MV, son yıllarda çocuk yoğun bakım ünitelerinde kullanımı giderek artan bir uygulamadır. Bu amaçla yüksek akımlı nazal kanül oksijenasyon tedavisi (YANKO), giderek artan kullanım alanı bulmuş bir tedavi yöntemidir. Bu çalışmada YANKO tedavisinn etkinliğinin ve tedaviye katkısının irdelenmesi amaçlandı.

Gereç ve Yöntemler: Bu kesitsel çalışmada, Kasım 2018 ile Ağustos 2019 tarihleri arasında çocuk yoğun bakım ünitesinde YANKO uygulanan 92 hastanın dosyaları geriye dönük tarandı. Dosyalardaki kayıtlı bilgilerden demografik ve klinik özellikler kaydedildi. Hastaların YANKO tedavisi endikasyonu, süresi ve entübasyon gerekliliği gibi veriler özellikle toplandı. Verilerin SPSS 21.0 paket programı kullanıldı.

Bulgular: Toplam 92 hasta YANKO tedavisi almıştı. Hastaların 50 (%54,3)'si kız, 42 (%45,7)'si erkek idi. Hastaların yaş ortalaması 25,7ay± 31,9 (1-156 ay arası) ay idi. En sık YANKO endikasyonu pnömoni (% 70,1) idi. Hastaların ortalama yatış süresi 11,2± 9,9 (1 ile 69 gün arası) gün idi. Ortalama YANKO'da kalış süresi 5,1± 2,4 (1 ile 14 gün arası) gün idi. 31 (%33,7) hastada entübasyona gitmek zorunda kalındı. 1 hastamız (%1) entübasyona rağmen exitus oldu.

Sonuç: YANKO tedavisi, solunum yetmezliği bulguları olan hastalarda son derece etkin bir tedavi yöntemidir. Hem hastaların entübasyona gidişini azaltmakta hem de iyileşmeye ciddi katkı sunmaktadır.

Anahtar Kelimeler: yüksek akımlı nazal kanül oksijenasyon tedavisi, çocuk, yoğun bakım, etkinlik

[TP-033]

PEDİATRİK SENDROMİK KRANİOSİNOSTOZ OLGULARI, TEK MERKEZ 5 YILLIK DENEYİMİMİZ !

Feyza İnceköy Girgin[1], Nilüfer Yalındağ Öztürk[1], Mustafa Sakar[2], Adnan Dağçınar[2]
[1]Marmara Üniversitesi Tıp Fakültesi, Çocuk Yoğun Bakım Bilim Dalı
[2]Marmara Üniversitesi Tıp Fakültesi, Beyin ve Sinir Cerrahisi Anabilim Dalı

Giriş: Bir veya birden fazla sütürün erken kapanması sonucu ortaya çıkan patolojik durum olan kraniosinostozda tipik olarak dikkatli inspeksiyonla saptanan şekil bozukluğu ve basit bir grafi ile tanı koyulmaktadır. Hastalık saptandıktan sonra izole ya da bir sendromun parçası olup olmadığının saptanması takip ve tedavi açısından önemlidir.

Gereç-Yöntem: 01.01.2014-01.01.2019 tarihleri arasında Marmara Üniversitesi Çocuk Yoğun Bakım Ünitesinde kraniosinostoz operasyonu sonrası izlenen sendromik olgular değerlendirmeye alındı, demografik verileri kaydedildi. Hastalarda komplikasyon gelişip gelişmediği, yoğun bakımda ve hastanede yatış süreleri, enfeksiyon gelişimi ve mortalite durumları kaydedildi.

Sonuç: 5 yıllık süre içerisinde kraniosinostoz operasyonu sonrası 268 vaka postop olarak alınıp pediatri yoğun bakım ünitemizde takip edildi. Bu vakaların 23 tanesi sendromik vakalardı(% 9). Bunların 13 tanesi genetik olarak tanı almış, 10 tanesi ise araştırma aşamasında olan multisütür sinostoz vakalarıydı. Sendromlardan en sık görüleni Crouzon sendromu idi(% 26). Yaş ortalaması 16,7±8,5 ay idi. Olguların çoğunluğunu kızlar oluşturuyordu(% 60). Sadece 1 olguda reoperasyon ihtiyacı oldu. Komplikasyon gelişen olgu sayısı 7 idi(% 30). Görülen komplikasyonlar nöbet, atelektazi gelişimi sonrası invazif mekanik ventilasyon uygulanması, dolaşım yetmezliği, epidural hematom, zor entübasyona bağlı stridor nedeniyle noninvazif mekanik ventilasyon ihtiyacı, hipovolemiye bağlı şok ve nörojen mesane gelişimi idi. 2 hastada hidrosefali gelişimine bağlı şant takılması gerekti. Yoğun bakımda ve hastanede ortalama yatış süreleri sırasıyla 5,56±4,9 ve 9,18±8,73 idi. 2 hastada yoğun bakım yatışı sırasında enfeksiyon gelişimi nedeniyle uzamış antibiyotik kullanım ihtiyacı oldu(% 8,6)(katater ilişkili kan dolaşımı enfeksiyonu ve katater ilişkili idrar yolu enfeksiyonu). 1 hasta ani kardiyopulmoner arrest sonrası eksitus olarak sonuçlandı.

Tartışma: Basit, tek sütür sinostozlarında şekil bozukluğu dışında belirgin nörolojik bulgu yokken, multisütür sinostozlarında (sendromik) kafaiçi basınç artışı,hidrosefali, zeka geriliği, chiari malformasyonu ve epilepsi sık olarak gözlenen durumlardır. Kraniosinostoz düzeltme cerrahisi öncesinde hastaların ek patolojiler açısından araştırılması, mortalite ve morbiditenin azaltılmasında önemlidir.

Anahtar Kelimeler: çocuk, kraniosinostoz, sendromik

Kraniosinostoz vakalarının demografik verileri

Hasta 1	K	6 ay	Tanı aşaması	
Hasta 2	K	21 ay	Tanı aşaması	
Hasta 3	k	18 ay	Crouzon	
Hasta 4	K	6 ay	Kleeblattsschadel	
Hasta 5	k	5 ay	Kleeblattsschadel	
Hasta 6	K	5 ay	Crouzon	Nöbet gelişimi
Hasta 7	k	6 ay	Apert	Atelektazi-IMV
Hasta 8	E	5 ay	Crouzon	Dolaşım yetmezliği
Hasta 9	E	12 ay	Multisütür	
Hasta 10	E	50 ay	Multisütür	
Hasta 11	E	4 ay	Apert	Epidural kanama
Hasta 12	E	14 ay	Apert	
Hasta 13	E	20 ay	Crouzon	
Hasta 14	K	25 ay	Multisütür	
Hasta 15	K	36 ay	Multisütür	
Hasta 16	K	72 ay	Multisütür	Stridor-NIMV
Hasta 17	E	21 ay	Multisütür	
Hasta 18	K	36 ay	Multisütür	
Hasta 19	K	8 ay	Multisütür	
Hasta 20	K	3 ay	Crouzon	Hipovolemik şok
Hasta 21	K	6 ay	Crouzon	Nörojen mesane
Hasta 22	E	5 ay	Raine	
Hasta 23	E	5 ay	Multisütür	

[TP-034]

ÇOCUK YOĞUN BAKIM YATIŞI GEREKTİREN DİYABETİK KETOASİDOZ OLGULARININ RETROSPEKTİF DEĞERLENDİRİLMESİ

Gürkan Bozan[1], Eylem Kıral[1], Birgül Kırel[2], Enver Şimşek[2], Ümmühan Öncül[1], Ebru Kaçmaz[1], Mehmet Özgür Arslanoğlu[1], İlhan Hazer[2], Sabiha Şahin[3], Ener Çağrı Dinleyici[1]
[1]Eskişehir Osmangazi Üniversitesi Tıp Fakültesi,Çocuk Yoğun Bakım Bilim Dalı, Eskişehir
[2]Eskişehir Osmangazi Üniversitesi Tıp Fakültesi, Çocuk Endokrin Bilim Dalı, Eskişehir
[3]Eskişehir Osmangazi Üniversitesi Tıp Fakültesi,Çocuk Acil Bilim Dalı, Eskişehir

Giriş: Diyabetik ketoasidoz (DKA) yoğun bakım ünitelerinde sık takip edilen hasta gruplarından biri olup, tedavi rehberleri yıllar içerisinde değişiklikler göstermektedir.

Metod: Çocuk Yoğun Bakım Ünitesi'nde, Haziran 2013-Haziran 2019 tarihleri arasında, DKA tanısı ile takip edilen 102 hastanın (7 ay-17 yaş arası) klinik ve laboratuvar özellikleri retrospektif olarak değerlendirildi.

Sonuçlar: Olguların 67'si (%65.7) ilk ketoasidoz atağı ile başvuran yeni tanı diyabet olguları idi. Hastaların başvuru günü PRISM skoru 11.9±3.0(7-23) idi. Başvuru anında serum glukoz değeri 529 ± 154 mg/dl (257-941 mg/dl), pH 7.07 ± 0.12(6.80-7.29), HCO3 7.1 ± 4.8(1.5-29) mEq/L, ABE -19.9 ± 6.2 (-29 ile 2.9), laktat 2.3 ± 1.3 (0.6-9.9) mEq/L, potasyum 4.46 ± 0.80 (2.64-7.18) mg/dl, fosfor 3.4 ± 1.5 (1-8.6) mg/dl, HbA1c % 11.9 ± 2.0 idi. Hastaların subkutan insülin tedavisine geçme zamanı 19.5 ± 7.6 (8-56) saat, yoğun bakımda kalış süresi 2.1 ± 1.0 (1-7) gün, toplam hastanede yatış süresi 11.4 ± 4.9 (2-26) gün idi. Hastaların başvuru anında %76.5'inde bir kez, %19.6'sında iki kez serum fizyolojik ile yükleme yapılmıştı. 52 (%51) olguya bikarbonat tedavisi verilmişti. Bu olguların %20.6'sında iki kez bikarbonat tedavisi verilmiştir. Hastalarda potasyum replasmanı %65.7'sinde 40 mEq/L/gün, %28.4'ünde 50-60 mEq/L olup, dört olguda 70 mEq/L, bir olguda ise 80 mEq/L/gün idi. Hastalarımızda subkutan insülin tedavisine geçiş zamanı ile başvuru anında kan gazı pH, HCO3, ABE düzeyleri ile negatif korelasyon ($p<0.001$), başvuru anındaki PRISM skoru ile pozitif korelasyon saptandı ($p<0.001$). İlk başvurudaki serum glukoz düzeyi, serum laktat ve potasyum düzeyleri ile subkutan insülin tedavisine geçiş zamanı arasında ilişki saptanmadı ($p>0.05$). Uzun süreli hipopotasemisi olanlarda subkutan insülin tedavisine geçme zamanının daha geç olduğu saptandı ($p<0.05$)

Tartışma: Yoğun bakım ünitelerinde DKA olgularının ilk başvuru verilerinin değerlendirilmesi, subkutan insülin tedavine geçiş zamanı ve yoğun bakım yatış süresine etkili risk faktörlerinin belirlenmesinde yararlıdır. Bunun yanında güncellenen tedavi rehberlerine göre yapılan değerlendirmeler, tedavi protokollerinin güncellenmesinde yol gösterici olabilir.

Anahtar Kelimeler: Diyabetik Ketoasidoz, PRISM, protokol, yoğun bakım

[TP-035]

ROTAVİRÜS NEDENİYLE ÇOCUK YOĞUN BAKIMA YATAN HASTALARIN KİNİK ÖZELLİKLERİ VE SONUÇLARI

Emrah Gün[1], Tanıl Kendirli[1], Ahmet Gökcan Öztürk[2], Serhan Özcan[1], Merve Havan[1], Edin Botan[1], Serdar Balsak[1], Halil Özdemir[3], Erdal İnce[3], Ergin Çiftçi[3]
[1]Ankara Üniversitesi Tıp Fakültesi,Çocuk Yoğun Bakım Bilim Dalı,Ankara
[2]Ankara Üniversitesi Tıp Fakültesi,Çocuk Sağlığı ve Hastalıları Ana Bilim Dalı,Ankara
[3]Ankara Üniversitesi Tıp Fakültesi,Çocuk Enfeksiyon Hastalıkları Bilim Dalı,Ankara

Giriş-Amaç: Rotavirüs çocuklarda akut gastroenteritin en sık nedenlerinden biridir. Rotavirüsün gastrointestinal sistem harici bulguları nadirdir. Rotavirüs ilişkili ensefalopati raporlarda bildirilmiştir. Rotavirüs enfeksiyonundaki nörolojik bulguların olası mekanizmaları; direkt viral invazyon, serumda ve BOS' da nitrit ve nitratın artışı, kalsiyum ve klorun homeostazındaki değişiklikler, aktif T hücreleri ve makrofajların immün veya stres tepkisi sonucu aşırı sitokin salınımıdır.

Yöntem: Retrospektif çalışmamızda 1 Ocak 2014-1 Eylül 2019 tarihleri arasında çocuk yoğun bakım ünitesinde yatan ve rotavirüs antijeni pozitif olan hastalarda rotavirüs komplikasyonlarını ele almayı planladık.

Bulgular: Çalışmamızda rotavirüs antijen pozitifliği saptadığımız 12 hastada, olguların yaş ortalaması 20,79±6.48 (min=2, max=72) ay idi. Olguların %58,3'ü(n=7) kadın, %41,7'si (n=5) erkekti. Hastaların yatış günü 35.2±11,43 (min=1,max=101) gün idi. Hastaların yatışı sırasında başka bir hastada rotavirüs varlığı %50 idi. Çalışmamızdaki olguların tamamında rotavirüs aşısı öyküsü yoktu. Olguların %25'inde (n=3) ensefalopati mevcuttu. 2 olguda (%16,6) kardiyak arrest gelişti ancak bu hastalarda eksitus gözlenmedi. Rotavirüs ensefalopatisi olan hastalarda nörolojik sekel görülmedi. Hastaların %75'i entübeydi, %83,3'ünde katater ve idrar sondası varlığı, %8,3'ünde N-CPAP mevcuttu. Olguların hastaneye yatış mevsimi %25 kış, %33,3 ilkbahar, %%41,7 yazdı. Ensefalopatisi olan 3 olgunun ilkinde epidural hematom, uzamış nöbet, İkincisinde; subdural effüzyon, uzamış nöbet, kardiyak arrest öyküsü, üçüncüsünde; hidrosefali ve kardiyak arrest öyküsü mevcuttu. Hastaların çocuk yoğun bakıma yatış nedenleri %41,6 pnömoni (n=5), %33,3 (n=4) solunum sıkıntısı, solunum yetmezliği idi. Hastaların %8,3 (n=1) meningokoksemi, 1 olgu nöbet (SCID' lı hasta) nedeniyle, 1 olguda aşırı tuz alımına bağlı hipernatremi nedeniyle yattı. Olguların 7'sinde kronik hastalık öyküsü mevcuttu.

Sonuç olarak rotavirüs ÇYBA'a dekompanze şok, ensefalopati ve nöbet gibi klinik tablolarla yatabilir. Özellikle altta ciddi kronik hastalığı varsa mortalite için önemli bir risk faktörüdür.

Anahtar Kelimeler: çocuk, ensefalopati, rotavirüs

[TP-036]

YENİDOĞANLARDA TRANSFONTANEL ULTRASON SONUÇLARI VE CERRAHİ GEREKLİLİĞİ

Muhammet Asena[1], Pınar Aydın Öztürk[2]
[1]Sağlık Bilimleri Üniversitesi Gazi Yaşargil Eğitim Araştırma Hastanesi, Pediatri Bölümü, Diyarbakır
[2]Sağlık Bilimleri Üniversitesi Gazi Yaşargil Eğitim Araştırma Hastanesi, Nöroşirurji Bölümü, Diyarbakır

Amaç: Germinal matriks kanamaları (GMK) yenidoğanda en sık görülen kanamalardır. Transfontanel ultrasonografi (TUSG) infantların tanı ve takibinde ilk aşamada kullanılabilecek yatak başında uygulanabilmesi ile pratik bir görüntüleme yöntemidir. Çalışmamızda herhangi bir nedenle TUSG çekilen hastalarda başta GMK olmak üzere saptanan kranial patolojileri ve sonuçlarını değerlendirerek patolojilerin morbidite ve mortalite üzerine etkisini değerlendirmek istedik.

Yöntem: Çalışmamıza Haziran 2017-Mayıs 2018 tarihleri arasında hastanemiz yenidoğan yoğun bakım ünitesine yatırılarak herhangi bir nedenle TUSG çekilen ve patoloji saptanan 46 hasta dahil edilmiştir. Hastaların yaşı, cinsiyeti, doğum haftası, TUSG sonucu, şant ihtiyacı olup olmadığı değerlendirilmiştir. Konjenital spina bifida ve intrauterin hidrosefali tanısı alan hastalar çalışma dışı bırakılmıştır.

Bulgular: Hastaların %54.3'ü kız, %45.7'si erkek bebekti. TUSG çekilen gün ortalaması 10.24 gündü. Hastaların %41.3'ü maid, %21.7'si geç prematüre, %15.3'ü orta derece prematüre, %21.7'si erken prematüreydi. Hastaların %54,4'ü sezaryen ile, %45.6'sı vajinal yol ile doğmuştur. Görülen patolojiler GMK (%52.1), ventriküler dilatasyon (%19.6), sefal hematom (%15.2), kavum septum pellucidum (%6.5), koroid pleksus kisti (%4.4) ve çökme fraktürü (%2.2) olarak saptanmıştır. GMK'lara bakıldığında grade 1;%29.2, grade 2;%16.7, grade 3;%45.8, grade 4;%8.3 olarak saptanmıştır. Erken prematürelerin %80'inde, orta prematürelerin %71.4'ünde, geç prematürelerin %60'ında, miad hastaların %26.3'ünde GMK gelişmiştir. Hastaların %30.4'üne hidrosefali gelişmesi nedeniyle ventriküloperitoneal şant takılmıştır. GMK nedeniyle şant takılan hastaların %72.7'si germinal grade 3, %18.2'si grade 2, %9.1'i grade 4 kanama olup grade 1 kanaması olan hastalarda şant ihtiyacı olmamıştır (p=0.027). Erken premetürelerin %60'ında, orta prematürelerin %30.4'ünde, geç prematürelerin %10'unda, miad hastaların %21.1.'inde şant ihtiyacı olmuştur (p=0.006). GMK'ların %45.8'ine, ventriküler dilatasyonu olan hastarın %33.3'ünde şant ihtiyacı olmuştur. Mortalite %4.3 olup olguların ikisi de erken prematüre hastalardı.

Sonuç: Hastaların doğum haftasının germinal matriks kanaması gelişiminde önemli bir rolü olduğu ve germinal matriks kanama derecesinin şant ihtiyacında etkin rol oynadığı görülmektedir. Germinal matriks kanamasının önlenmesine yönelik çalışmalar, GMK geliştiğinde ise yakın takibi yenidoğan döneminde morbidite ve mortaliteyi azaltacaktır.

Anahtar Kelimeler: Yenidoğan, germinal matriks kanaması, hidrosefali

[TP-037]

ÇOCUK YOĞUN BAKIMA MENİNGOKOKSEMİ NEDENİYLE YATAN HASTALAR

Sedef Bayar[1], Tanıl Kendirli[1], Merve Havan[1], Serhan Özcan[1], Halil Özdemir[2], Ergin Çiftçi[2], Erdal İnce[2]
[1]Ankara Üniversitesi Tıp Fakültesi, Çocuk Yoğun Bakım Bilim Dalı, Ankara
[2]Ankara Üniveristesi Tıp Fakültesi, Çocuk Enfeksiyon Hastalıkları Bilim Dalı, Ankara

Amaç: N. meningitidis enfeksiyonları tüm yaşlarda görülmesine rağmen, çocukluk yaş grubunda daha sıktır. İnvaziv meningokokal hastalıklardan ise sıklıkla A, B, C, W-135, Y ve X serogrupları sorumludur. En sık rastlanan iki formu menenjit ve meningokosemidir. Meningokosemili vakalarda erken ve geç dönem komplikasyonlarının aza indirilmesi açısından hastalığın akut dönemde dinamik takibi gerekmektedir. Bu amaçla erken dönemde antibiyoterapinin başlanması ve yeterli yoğun bakım olanaklarının sağlanması büyük önem taşır.

Yöntem: Hastanemiz Çocuk Sağlığı ve Hastalıkları, Çocuk Yoğun Bakım Ünitesinde meningokoksemi tanısıyla izlenen sekiz vakanın demografik özellikleri takip ve tedavileri tartışılarak, erken tedavi yaklaşımının öneminin vurgulanması amaçlanmıştır.

Bulgular: Hastalarımızın yaşları 4-42 ay (ortalama 13.3 ay) arasında değişmektedir. Acil servisimize başvuru şikayetleri ateş, huzursuzluk ve döküntüydü. Hastalarımızın tamamının fizik muayenesinde döküntü pozitifti, bu hastaların üç tanesinde ense sertliği pozitifti. Vakalarımızın tamamına ön tanı konulduğu andan itibaren septik şok protokolü başlatıldı. Tüm hastalara yeterli sıvı, inotrop, iv antibiyotik, taze donmuş plazma ve K vitamini tedavileri verilmiştir. Hastalarımızdan dördü entübe edildi, altısına inotrop tedavisi başlandı, dördü menenjit tanısı aldı. İki hastamıza TPD (total plazma değişimi) yapılırken, bir hastamıza da CRRT (continuous renal replacement therapy) uygulanmıştır. Hastalardan hiç birisine ECMO (extracorporeal membrane oxygenation) uygulanmamıştır. Sekiz vakadan beşi sekelsiz iyileşirken, ikisinde ekstremite ampütasyonu oluşmuş ve bir hastamız exitus olmuştur.

Sonuç: Meningokoksemi hızlı ilerleyici ve mortalite riski yüksek hastalık olması nedeniyle erken tanınması ve septik şok tedavi ilkelerine göre tedavi edilmesi çok önemlidir. Meningokokseminin YB'da yönetiminde ilk başlangıç tedavisi yanında sonraki süreçte mekanik ventilasyon, iyi dolaşım desteği, TPD, CRRT ve ECMO uygulamaları gibi komplike ve zor uygulamaların gerektiğinde yapılması hayatta kalmayı arttıran önemli yöntemlerdir.

Anahtar Kelimeler: Meningokoksemi, peteşi, purpura

[TP-038]

ÇOCUK YOĞUN BAKIMDA PEDİATRİK TRAVMA HASTALARININ DEĞERLENDİRİLMESİ

Serhan Özcan[1], Tanıl Kendirli[1], Setenay Akyüzlüer[1], Merve Havan[1], Emrah Gün[1], Edin Botan[1], Serdar Balsak[1], Ufuk Ateş[2], Gökmen Kahiloğulları[3], Erdal İnce[4]

[1]Ankara Üniversitesi Tıp Fakültesi,Çocuk Yoğun Bakım Bilim Dalı,Ankara

[2]Ankara Üniversitesi Tıp Fakültesi,Çocuk Cerrahisi Ana Bilim Dalı,Ankara

[3]Ankara Üniversitesi Tıp Fakültesi,Beyin Cerrahisi Ana Bilim Dalı,Ankara

[4]Ankara Üniversitesi Tıp Fakültesi,Çocuk Enfeksiyon Hastalıkları Bilim Dalı,Ankara

Amaç: Çocuk yoğun bakıma minor ve major travma nedeniyle yatan hastaların özelliklerinin belirlenmesi, izlemde görülen problemler ve sonuçların değerlendirilmesi amaçlanmıştır. Yöntem: Ocak 2016-Aralık 2018 yılları arasında Ankara Üniversitesi Çocuk Yoğun Bakım ünitesine travma nedeniyle yatırılan hastaların bilgileri hasta dosyalarından tarandı. Boğulma, yanık,ateşli silah yaralanması olan,özkıyım girişimi olan ve kesici aletle yaralanması olan hastalar çalışma dışı bırakıldı.

Bulgular: Beş yıllık dönemde toplam 113 hasta travma nedeniyle çocuk yoğun bakım ünitemizde izlenmiştir. Hastaların%67'si erkek,%33'ü kız cinsiyetteydi. Hastaların yaş ortalaması 80,72±61,09 idi. Hastaların ortalama pediatrik travma skoru 8,23±2,75 idi.Kabulde bakılan Glasgow Koma Skoru ortalaması 11,77±4,62 idi. Major travma, hastaların %62'sinde görüldü.Kafa travması %20,4 oranında görülürken, yüze travma %8,8, spinal travma %5 oranında saptandı. Travma mekanizmaları değerlendirildiğinde hastaların %35,4'ü yüksekten düşme,%29,2'si araç içi trafik kazası,%24,5'i araç dışı trafik kazasına bağlı yatış saptandı. Hastaların %82'si başka hastaneden ünitemize kabul edildi.Kabul öncesi işlemlerde hastaların %94,7'sinde branül konulmuştu,42 hastaya kardiyopulmoner resüsitasyon uygulanmıştı ve 33 hasta entübe olarak servise kabul edildi. İnvazif mekanik ventilasyon 35 hastaya uygulandı. Üç hastaya non-invazif ventilasyon uygulandı.Otuz iki hastanın transfüzyon ihtiyacı oldu.Hastaların %33,6'sında operasyon ihtiyacı oldu. Trakeostomi %4 oranında hastaya uygulandı. Pediatrik travma hastalarında mortalite %11,5 idi. Yaşayan hastalarda taburculukta bakılan pediatrik serebral performans kategorisine göre hastalar değerlendirildiğinde hastaların %86'sı kategori 1-2,%12'si kategori 3-4,%14'ü kategori %14 olarak değerlendirildi. Travma mekanizmalarından yüksekten düşme ile mortalite arasında anlamlı ilişki varken (p=0,026) diğer travma mekanizmalarıyla ile anlamlı ilişki saptanmadı. Pediatrik travma skoru, başvuru öncesi entübasyon ve kabul öncesi KPR uygulanmasının (p=0,001) mortalite ile ilişkili olduğu görüldü.

Sonuç: Pediatrik travma hastaları fiziksel ve teknik alt yapısı yeterli, tüm cerrahi bölümlerin 24 saat hizmet verebildiği çocuk yoğun bakım ünitelerinde izlenmelidir. Böyle merkezlerin olması özellikle ağır yaralamış küçük çocuklar için hayatidir. Pediatrik travma ilk müdahalesi,izlemi, yönetimi ve uzun dönem rehabilitasyonu ile multidisipliner bir yaklaşım gerektirmektedir.

Anahtar Kelimeler: Çocuk, Travma, Yoğun bakım

[TP-039]

ÇOCUK YOĞUN BAKIM ÜNİTESİNDE SAĞLIK BAKIMI İLİŞKİLİ ÜREMELER VE KARBAPENEM DİRENÇ ORANLARI

Muhammed Üdürgücü[1], Nazik Yener[1], Aynur Atilla[2]
[1]Ondokuz Mayıs Üniversitesi Tıp Fakultesi, Çocuk Yoğun Bakım Bilim Dalı, Samsun
[2]Ondokuz Mayıs Üniversitesi Tıp Fakultesi, Enfeksiyon Hastalıkları ve Klinik Mikrobiyoloji Anabilim Dalı, Samsun

AMAÇ : Son yıllarda çoklu ilaç direncine sahip gram negatif etkenlerin çocuk yoğun bakım (ÇYB) ünitelerinde sıklığının arttığı gösterilmiştir. Ünitemizde Ocak 2014-Haziran 2019 tarihleri arasında üremesi olan tüm hastalar incelendi, gram negatif üremeler ve bunların direnç oranları araştırıldı.

GEREÇ-YÖNTEM : Hastanemiz 11 yataklı düzey 3 ÇYB ünitesinde kültür örneklerinde üremesi olan vakalar hastane enfeksiyon komitesi verileriyle değerlendirildi. Yıllar içinde enfeksiyon etkenlerinin dağılımı, sistemlere göre görülme sıklığı ve gram negatif etkenlerin antibiyogram direnç oranları derlendi.

BULGULAR : Belirtilen tarihler arasında ÇYB ünitesinde yatan hasta sayısı 1784, hasta günü sayısı 20035, enfeksiyon atak hızı %15,41 enfeksiyon insidans dansitesi 13,73/1000 hasta günü idi. Örneklerde 214 etken izole edildi. Bunlardan en sık kaynak %59 kan kültürü, %21 idrar kültürü, %11,2 trakeal aspirat kültürü idi. Daha seyrek olarak diğer üremeler mevcuttu. Etkenlere göre üremelerde %76 ile gram negatifler, %13 gram pozitifler ve %11 ile mantarlar görüldü. En sık izole edilenler sırası ile %24,3 *Acinetobacter baumanni*, %23,4 *Klebsiella pneumniae*, %10,8 kandidalar, %9,3 *Pseudomonas aeroginosa*, %6,1 enterokoklar oldu. Gram negatif etkenler de karbapenem direnci varlığına göre değerlendirildi. (Tablo1) Çalışma süresi içinde toplam karbapenem direnci %38 olarak gösterildi. *Ecsherichia coli, Serratia marcences* ve *Stenotrophomonas maltophilia* etkenlerinde direnç görülmedi. Acinetobacter %56, Klebsiella %40, Enterobacter %33, Pseudomonas %25 karbapenem dirençli olarak tespit edildi. Gram negatif etkenlerin çoklu ilaç direncinin arttığı bildirilmekte olup, bizim merkezimizde incelenen yıllar içinde toplam direnç oranında değişiklik görülmedi. Buna karşın en sık izole edilen *Acinetobacter baumanni*'nin ilk 2 yılda %43 (12/28) olan karbapenem direncinin takip eden yıllarda
%69'a (20/29) çıktığı dikkat çekti.

SONUÇ: ÇYB ünitemizde 5,5 yıllık üremelerin derlendiği bu çalışmada en sık etkenler gram negatifler olarak bulunmuştur. İzole edilen etkenlerin sıklık sırası birçok çalışmayla benzer olsa da literatürde farklı etken oranları bildirilmektedir. Başka merkezlerin enfeksiyon verileriyle yıllar içinde etkenlerin sıklığının ve direnç gelişimlerinin değerlendirilmesi, hastane ilişkili enfeksiyonlara karşı etkin önlemler alınması, hastane kaynaklı enfeksiyonların en aza indirilmesi amaçlanmalıdır.

Anahtar Kelimeler: Çocuk yoğun bakım ünitesi, Sağlık bakım ilişkili enfeksiyonlar, Karbapenem direnci

Tablo 1

Yıllar	Enterobacter	Stenetrophomonas	E.coli	Klebsiella	Serratia	Pseudomonas	Acinetobacter	n (%)
2014	0/4 (%0)	0/0 (%0)	0/0 (%0)	6/11 (%54)	0/0 (%0)	1/4 (%25)	4/12 (%33)	11/31 (%35)
2015	1/2 (%50)	0/0 (%0)	0/0 (%0)	5/9 (%56)	0/1 (%0)	2/4 (%50)	8/16 (%50)	16/32 (%50)
2016	3/5 (%60)	0/0 (%0)	0/2 (%0)	1/4 (%25)	0/0 (%0)	0/3 (%0)	7/8 (%87)	11/22 (%50)
2017	0/3 (%0)	0/1 (%0)	0/2 (%0)	4/11 (%36)	0/6 (%0)	1/2 (%50)	5/9 (%56)	10/34 (%29)
2018	1/1 (%100)	0/3 (%0)	0/3 (%0)	2/13 (%15)	0/2 (%0)	1/7 (%14)	5/9 (%56)	9/38 (%24)
2019	0/0 (%0)	0/0 (%0)	0/1 (%0)	2/2 (%100)	0/0 (%0)	0/0 (%0)	3/3 (%100)	5/6 (%83)
Toplam	5/15 (%33)	0/4 (%0)	0/8 (%0)	20/50 (%40)	0/9 (%0)	5/20 (%25)	32/57 (%56)	62/163 (%38)

Gram negatif etkenlerin yıllara göre izole edilme sıklıkları ve karbapenem direnç oranları (%)

[TP-040]

2012-2018 YILLARI ARASINDA ÇOCUK YOĞUN BAKIM ÜNİTESİNE YATIRILAN AKUT ZEHİRLENME VAKALARININ DEĞERLENDİRİLMESİ

Elif Nur İldeş, Mervan Bekdaş, Mustafa Dilek, Nimet Kabakuş
Abant İzzet Baysal Üniversitesi Tıp Fakültesi Çocuk Sağlığı ve Hastalıkları Ana Bilim Dalı

Amaç: Önlenebilir ölümlerin nedenlerinden biri olan entoksikasyonlar önemli bir sorun olmaya devam etmektedir. Çalışmamızın amacı çocuk yoğun bakım ünitesine yatırılmayı gerektiren ciddi entoksikasyon tablo özelliklerini ve alınabilecek önlemleri incelemektir.

Gereç-Yöntem: Bu çalışmada Abant İzzet Baysal Üniversitesi Tıp Fakültesi çocuk yoğun bakım ünitesine 2012-2018 yılları yatırılan 391 akut zehirlenme olgusu retrospektif olarak değerlendirildi.

Bulgular: Olgularımızın 147 tanesi(%37.6) erkek, 244 tanesi(%62.4) kız idi, 205 tanesi(%52.4) 5 yaş altındayken, 155 tanesi(%39.6) adölesan çağdaydı. Çocukların çoğu(51.3%) erkek, adölesanların ise çoğu(82.3%) kızdı, cinsiyet ve yaş grupları istatiksel olarak farklıydı(p<0.001). Entoksikasyonların %66.4'ü kazayla, %33.5'i suisid amaçla gerçekleşmişti. Çocuklarda kazayla, adölesanlarda ise suisid amaçlı entoksikasyon sıktı(p<0.001). Erkeklerde kazayla, kızlarda ise suisid amaçlı entoksikasyon sıktı(p<0.001). Entoksikasyonlara en sık ilaçlar(%70.8), karbonmonoksid(%11.7) ve fare zehiri(%5.8) neden olmaktadır. Çalışmamızda tek ilaçla entoksikasyon %75 oranında saptandı. Erkeklerde tek ilaçla, kızlarda ise multiple ilaçla entoksikasyonlar sık görülmekteydi(p<0.001). Çocuklarda tek ilaçla, adölesanlarda ise multiple ilaçla entoksikasyonlar sıktı(p<0.001). Acil servise çocuklar entoksikasyondan sonraki ilk 1 saatte, adölesanlar ise entoksikasyondan sıklıkla 6 saat sonra başvurmaktadır(p<0.001). Kazayla entoksikasyonlarda acil servise entoksikasyondan sonraki ilk 1 saatte, suisid amaçlı entoksikasyonlarda ise 1-6 saat sonra başvurulmaktadır(p=0.009). Erkeklerin entoksikasyonuna ilaç alırken görüldüğünde farkına varılırken, kızlarda ise kendi haber vererek entoksikasyonun farkına varılmaktadır(p<0.001). Entoksikasyondan sonraki ilk 1 saatte başvuranların yaşları, entoksikasyondan sonraki 1-6 saatleri arasında(p=0.001) veya 6 saat sonra başvuranların(p=0.015) yaşlarına göre de anlamlı oranda düşüktür. Olgularımızın 382 tanesi(%97.6) taburcu edilirken 7 tanesi(%1.7) sevkedildi, 2 tanesi ise(%0.5) exitus oldu.

Tartışma: Kırsal yaşamın fazla olduğu ilimizde ilaçlardan sonra karbonmonoksid ve fare zehriyle entoksikasyonlar sık görülmektedir. Özellikle erkek çocuklara ve kız adölesanlara daha fazla dikkat edilmelidir. Kazayla oluşan entoksikasyonların önüne geçmede ve tedavisine erken başlamada ulusal anlamda farkındalık yaratabilecek programların kullanılması gerektiğini düşünüyoruz. Suisid amaçlı entoksikasyonların önlenmesinde ise, en sık etken olan ilaçlar için kontrollerin daha sıkı yapılması, hatta tablet başına takiplerin yapılması, gerekli taramaların yapılarak psikiyatrik destek gerektiren olguların erkenden saptanmasının gerektiğini düşünüyoruz.

Anahtar Kelimeler: Zehirlenme, yoğun bakım, çocuk

[TP-042]

ÇOCUK ACİL POLİKLİNİĞİNDE YABANCI CİSİM ASPİRASYONU ŞÜPHESİ İLE BAŞVURAN HASTALARIN AKCİĞER ULTRASONOGRAFİ BULGULARI

Orkun Aydın, Ahmet Ziya Birbilen, Özlem Tekşam
Hacettepe Üniversitesi Tıp fakültesi, Çocuk Acil Bilim Dalı, Ankara

Amaç: Yabancı cisim aspirasyonu (YCA) çocukluk çağında farklı klinik bulgularla başvuran hastalarda çoğunlukla öykü ve fizik muayene bulguları ile akla gelen bir tanıdır. Tanı da akciğer grafisi rutin olarak kullanılmakla birlikte vakaların bir kısmında grafi bulguları da normal olabilir. Akciğer ultrasonografisi (AUS) çocuk acil polikliniklerinde (ÇAP) son yıllarda farklı endikasyonlarda giderek yaygınlaşan noninvazif bir tetkiktir. Bununla beraber YCA'daki kullanımı ile ilgili literatürde iki çocuk vaka bulunmaktadır. Bu çalışmada acil servise YCA şüphesi ile gelen hastalarda tespit edilen AUS bulgularını değerlendirdik.

Yöntem: Çalışmada YCA şüphesi ile ÇAP'a başvuran hastalar prospektif olarak incelendi. Anamnez ve fizik muayenede YCA düşünülen hastalara AUS uygulandı ve patolojik bulgular kayıt edildi. Daha sonra hastalar çocuk cerrahisine konsülte edildi ve rijid bronkoskopi uygulandı. Tüm hastaların anamnez, fizik muayene, akciğer grafisi bulguları, AUS bulguları ve bronkoskopi sonucu değerlendirldi. Bulgular: YCA şüphesi ile tetkik edilen altı hastanın ortalama yaşı 20 ay, üçü erkek, üçü kız hasta idi. Dördü kuruyemiş yerken öksürük şikayeti ile başvururken, bir hasta bir haftadır devam eden, diğer hasta ise bir aydır devam eden öksürük şikayeti ile başvurdu. Fizik muayenede üç hastada tek taraflı solunum sesleri az duyulurken, üç hastada bilateral veya tek taraflı ronkus duyuldu. Akciğer grafisi bulgularında dört hastada tek taraflı havalanma artışı varken, iki hastanın akciğer grafisi normaldi. Akciğer ultrasonografisinde ise dört hastada yaygın B çizgileri, bir hastada "barkod işareti" bir hastada ise "konvex plevral çizgi" tespit edildi. Bronkoskopi sonuçlarına baktığımızda ise üç hastada yabancı cisim tespit edildi, iki hastada yabancı cisim bulunamadı ancak sekresyon aspire edildi, bir hastada ise herhangi bir patoloji tespit edilmedi.

Sonuç: YCA tanısı ancak anamnez ve fizik muayene ile akla gelmesi halinde koyulabilecek bir tanıdır. Hastaya bronkoskopi kararı alınmasında ise henüz duyarlılığı ve özgüllüğü yüksek bir yöntem bulunmamaktadır. AUS'un,YCA şüphesi olan hastalarda tanıyı destekleyici bir yöntem olabileceği düşünülmektedir.

Anahtar Kelimeler: yabancı cisim aspirasyonu, akciğer ultrasonografisi, solunum sıkıntısı

barkod işareti

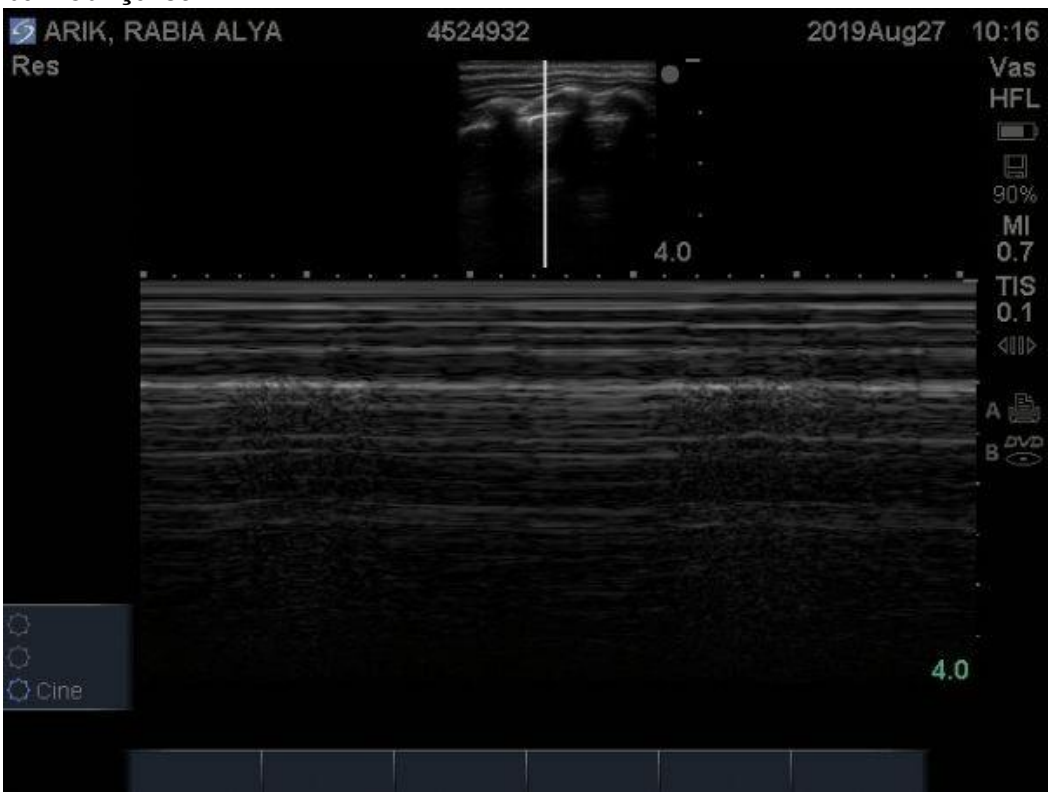

Konvex plevra çizgisi

Yaygın B çizgileri

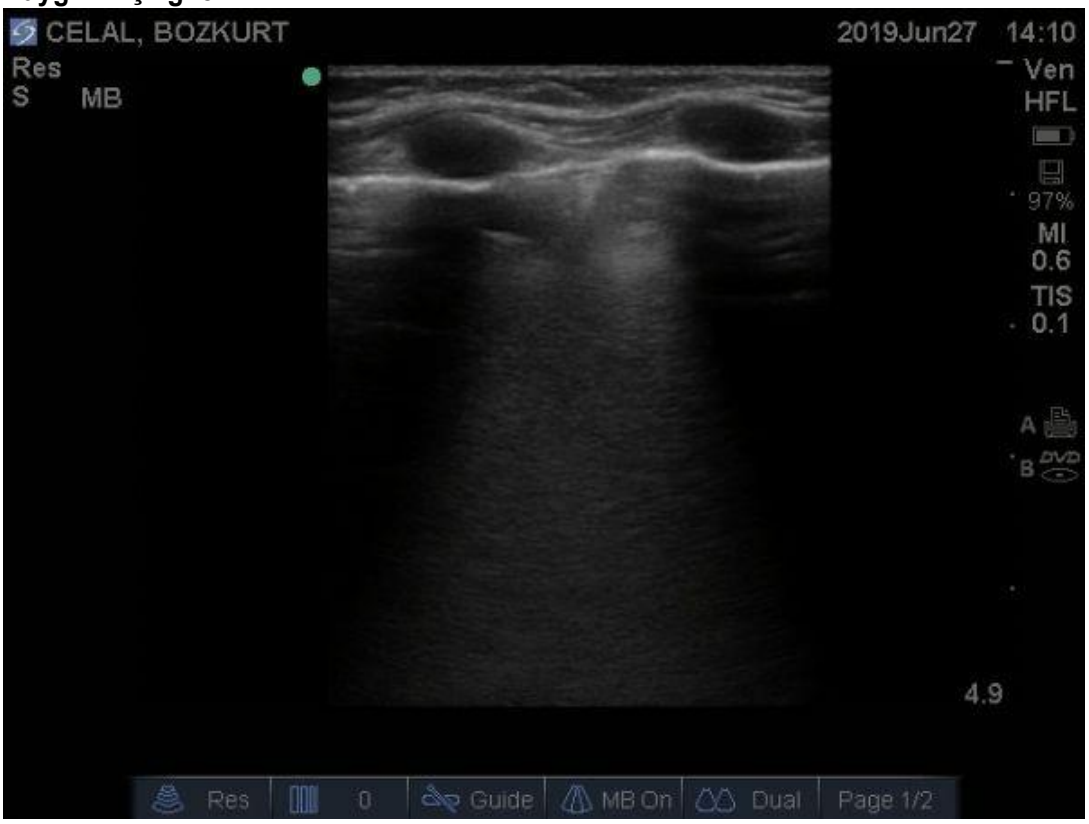

YCA şüphesi olan hastaların özellikleri

	Yaş (ay)	Anamnez	Fizik muayene	Akciğer grafisi	Akciğer ultrasonografisi	Bronkoskopi
1	16	Üç gün önce leblebi yerken öksürük	Sağda solunum sesleri az	Normal	Fokal B çizgileri	Yabancı cisim +
2	16	Bir aydır devam eden öksürük	Bilateral ronkus +	Solda havalanma artışı	Yaygın B çizgileri	Yabancı cisim +
3	17	1.5 saat önce ceviz yerken öksürme	Bilateral ronkus +	Solda havalanma artışı	Fokal B çizgileri	Yabancı cisim +
4	26	Altı saat önce kuruyemiş yerken öksürme	Solda solunum sesleri az	Normal	Konvex plevral line	Yabancı cisim – Sekresyon aspire edilmiş
5	21	Bir haftadır devam eden öksürük	Sağ tarafta ronkus, uzamış ekspriyum	Sağda havalanma artışı	Sağda havalanma artışı	Yabancı cisim -
6	24	İki gün önce ceviz yerken öksürme	Sağda solunum sesleri az	Sağda havalanma artışı	Sağda havalanma artışı	Yabancı cisim– Pü aspire edildi

[TP-043]

ÇOCUK ACİL SERVİSİNE BAŞVURAN TRAKEOSTOMİ NEDENİYLE TEKNOLOJİ BAĞIMLI HALE GELEN ÇOCUKLARIN DEĞERLENDİRİLMESİ

Gamze Gokalp[1], Emel Berksoy[2], Tuçe Nalbant[2], Şefika Bardak[2], Sule Demir[2], Gülşah Demir[2]
[1]İzmir Katip Celebi Universitesi, Tepecik Eğitim Ve Araştırma Hastanesi, Çocuk Acil Kliniği, Izmir,
[2]Tepecik Eğitim Ve Araştırma Hastanesi, Çocuk Acil Kliniği, Konak, Izmir, Turkey

Giriş-Amaç: Gelişen tıbbi teknolojiler, kritik hastalığı olan bireylerin yaşam sürelerini uzatmıştır. Kendi başlarına gerçekleştiremedikleri eylemleri aygıtlar aracılığıyla gerçekleştiren çocuk olgu sayısı gün geçtikçe artmaktadır. Biz de bu noktadan yola çıkarak bu çalışmada bölgemizde çocuk acil servise başvuran teknoloji bağımlı çocukları incelemeyi amaçladık.

Yöntem: Bu çalışma üçüncü basamak bir üniversite hastanesi çocuk acil servisinde yapılmış kesitsel tanımlayıcı bir çalışmadır. 2017 yılı içerisinde acil servise başvuran mekanik ventilatör, enteral beslenme kateteri yada trakeostomi kanülü gibi teknolojik bir aygıta bağımlı olgular çalışmaya alınmıştır. Olguların yaş, cinsiyet bilgilerine ilaveten trakeostomi açılma nedenleri, zamanları ve bundan sonra gerçekleşen acil servis başvuruları, aldıkları tanıları kaydedildi. Veriler SPSS 22.0 paket programında analiz edildi.

Bulgular: Bu çalışmada 2106 acil servis başvurusu incelenmiştir. Çalışmaya daha önceden trakeostomi açılmış 9'u kız (%25), 27'si (%75) erkek olmak üzere toplam 36 olgu dahil edildi. Çalışmaya alınan olgular da teknolojik aygıt olarak 36'sında (%100) trakeostomi kanülü, 21'inde (%58.3) beraberinde ev tipi mekanik ventilatör ve 21'inde (%58.3) enterel beslenme katerteri vardı. Bu olguların trakeostomi açılma yaşı ortalamaları 25.7±11 (0.3-180) ay olarak saptandı. Trakeostomi açılmasındaki en sık neden uzamış entübasyon olarak saptandı. Tekrar acil servis başvurularındaki en sık sebepler nörolojik durumlar, kontrol amaçlı olanlar ve enfeksiyon hastalıklarının tedavisi olarak saptandı. Acil servis başvurularının %8.7'si servis yatışı, %1.4'ü yoğun bakım yatışı ile sonuçlandı. Olguların 21'ine (%58.3) kardiyopulmoner resüsitasyon uygulandı, altı olguda (%16.7) eksitus saptandı.

Sonuç: Trakeostomi durumu beraberinde ciddi bir mortalite ve morbidite getirmektedir. Bu durum hem birey hem de ona sağlık hizmeti veren ailesi açısından ciddi bir sorundur. Gerek koruyucu sağlık hizmetlerinin gelişimi ile böyle durumların ortaya çıkmasının engellenmesi gerek ise evde bakım hizmetlerinin ve palyatif bakım merkezlerinin gelişmesi ile bu iş yükü paylaşılıp daha kaliteli bir hizmet sunulacağı kanısındayız.

Anahtar Kelimeler: çocuk acil servis, teknoloji bağımlı çocuklar, trakeostomi

[TP-044]

ÇOCUK ACİLDE KAPNOGRAFİK İZLEM: TEK MERKEZ TECRÜBESİ

Ramazan Gürlü, Nilgün Erkek, Ömerhan Başpınar, Tuğçe Pekçolak
Akdeniz Üniversitesi Tıp Fakültesi, Çocuk Acil Bilim Dalı, Antalya

Giriş- Amaç: Çocuk acilde solunumsal durumun değerlendirilmesi ve izlenmesi için kullanılabilecek non-invazif kapnograf ile SpO2, EtCO2, solunum sayısı ve kalp hızı değerlendirilebilirken aynı zamanda bunların matematiksel olarak bir modelde kombine edilmesi ile oluşturulan Entegre Pulmoner İndeks (EPİ) de ölçülebilmektedir. Çalışmada çocuk acil ünitesinde Ağustos 2018 ile Mayıs 2019 arasında izlenen hastalara ait kapnografi izlem formları ve hastaların elektronik dosya kayıtları retrospektif olarak değerlendirilerek klinik ve kapnografik özelliklerinin belirlenmesi amaçlandı.

Bulgular: Kapnografik izlem yapılan hastaların klinik ve demografik özellikleri Tablo 1 de verildi. Kan biyokimyasal incelemesinde hipokalsemi, hipoglisemi ve hiponatremi görülmedi. Girişimsel sedoanaljezi verilen hastalardan sadece birinin kapnografik izleminde 10 dk süren geçici EPİ düşüklüğü dışında sorun saptanmadı. Başlangıçta GKS düşük (<14) olan 21 (%43.7) hastanın 7'sinde median:105 dakikada(çeyrekler arası: 30-540 dk), SpO2 düşüklüğü saptanan 6(%12,5) hastanın 4'ünde median:22,5 dakikada (çeyrekler arası: 15-30 dk) değerler normale döndü. EtCO2 yüksekliği (>45) saptanan 2 hastanın hiçbirinde düzelme gözlenmezken; EPİ düşüklüğü olan 14(%29,2) hastanın 5'inde median:210 dakikada EPİ normale döndü (çeyrekler arası: 50-910). Kapnografik izlemde EPİ<8 olması (p:0,027) ve GKS <14 olması (p:0,007) hastaların hastaneye yatırılmaları açısından anlamlı fark yaratıyordu.

Sonuç: Çocuk acil serviste kapnografi kullanımı klinik durum için yol gösterici, yatış açısından öngördürücü değere sahip ve invaziv olmayan bir veri izlem aracıdır.

Anahtar Kelimeler: Çocuk Acil, Kapnografi, Sedo-analjezi

Tablo 1: Kapnografik izlem yapılan hastaların klinik ve demografik özellikleri (n:48)

Yaş (ay), median(çeyrekler arası)	60.0 (21,7-108)
Cinsiyet % Kız Erkek	50 50
Acile başvuru nedeni % (n) Konvulsiyon Bilinç bulanıklığı Solunum sıkıntısı	35,4 (17) 22,9 (11) 10,4 (5)

Eşlikeden hastalık % (n) Nörolojik Diğer	27,1 (13) 4,2 (2)
Fizik muayene bulguları % (n) Ateş Taşikardi Bradikardi KDZ uzama Hipertansif	18,8 (9) 39,6 (19) 2,1 (1) 4,2 (2) 8,3 (4)
GKS (n,%) 14-15 9-13 <9	56,3 (27) 33,3 (16) 10,4 (5)
Kapnografik izlem endikasyonu n (%) Girişimsel sedo-analjezi uygulaması Bilinç değişikliği Solunum sıkıntısı/yetmezliği	45,8 (22) 35,4 (17) 14,6 (7)
Kapnografik izlem süresi (dk) Median (çeyrekler arası)	60,00 (30,0-202,5)
Kapnografik değerler* % (n) EtCO2 <35 46-60 >60 SpO2 <95 KTA Bradikardi Taşikardi EPI 5-7 < 5	20,8 (10) 2,1 (1) 2,1 (1) 12,5 (6) 2,1 (1) 39,6 (19) 12,5 (6) 16,7 (8)
Kan biyokimyasal incelemesi % (n) Metabolik asidoz	6,3 (3)
Sedoanaljezi uygulaması** (n:29/48) % (n) İlaç Midazolam Midazolam+Ketamin Uygulama Tek doz Birden fazla	8,3 (4) 52,1 (25) 33,3 (16) 27,1 (13)
Hayat kurtarıcı girişim (19/48 hastada) % (n) Nöbet tedavisi Dolaşım- Solunum desteği Diğer	16,7 (8) 16,7 (8) 6,3 (3)

Klinik tanı % (n) Santral Sinir Sistemi ilişkili tanı Pnömoni Zehirlenme	68,8 (33) 10,4 (5) 6,3 (3)
Sonlanım % (n) Yoğun bakım yatışı Servis yatışı Taburcu	14,6 (7) 58,3 (28) 27,1 (13)

*GKS: Glasgow Koma Skoru, KDZ: Kapiller Dolum Zamanı, EtCO2: End-tidal karbondioksit, SpO2: Oksijen Satürasyonu, KTA: Kalp tepe atımı, EPI: Entegre Pulmoner İndeks *en az bir kez saptanmış hasta sayı ve % ** 22 hastada sedoanaljezi uygulanması kapnografik izlem endikasyonu idi ve 7 hastada ise bilinç değişikliği nedeniyle kapnografik izlem yapılırken etyolojik araştırma sırasında gerekli olduğu için sedoanaljezi verildi.*

[TP-045]

ACİL SERVİSE BAŞVURAN ERGENLERDE İNTİHAR GİRİŞİMİ VE ETKİLEYEN FAKTÖRLER

Ali Yurtseven[1], Caner Turan[1], Eren Erseven[1], Sezen Köse[2], Eylem Ulaş Saz[1]
[1]Ege Üniversitesi Tıp Fakültesi, Çocuk Sağlığı ve Hastalıkları Ana bilim Dalı, İzmir
[2]Ege Üniversitesi Tıp Fakültesi, Çocuk ve Ergen Ruh Sağlığı ve Hastalıkları Ana bilim Dalı, İzmir

Giriş: İntihar ergenlik ve genç erişkin dönemin en önemli mortalite sebeplerinden biridir. Ergen intiharlarının nedenleri araştırıldığında biyolojik-genetik nedenlerin yanı sıra, sıklıkla istismar ve ihmal gibi önlenebilir nedenler tespit edilmektedir. Bir sağlık kuruluşuna başvuru sonrası bu nedenlerin tespit edilip, gerekli sosyal, psikolojik ve adli yardımın yapılması bu hastaları tekrar intihar girişiminden kurtarabilmekte ve daha sağlıklı bir hayat sürdürmelerini sağlayabilmektedir. Bu çalışmanın amacı intihar girişimiyle acil servise başvuran ergenlerin oranını, epidemiyolojik, sosyal ve psikolojik özelliklerini ve bu olgulara verilen acil bakım hizmetini değerlendirmektir.

Gereç-Yöntem: Ege Üniversitesi Tıp Fakültesi Çocuk Acil Servis'ine 1 Ocak 2018-31 Aralık 2018 tarihleri arasında intihar girişimi ile başvuran 13-18 yaş arası hastaların demografik, sosyal ve klinik özellikleri, aldıkları tibbi bakım hizmeti ile nasıl sonuçlandırıldıkları prospektif olarak incelendi. Bununla birlikte hastaların ilk başvurudan sonraki 6 aylık süreçte tekrar intihar girişiminde bulunup bulunmadıkları ve bunu etkileyen faktörler araştırıldı

Bulgular: Çalışma süresi boyunca acil servisimize toplam 5240 13-18 yaş arası hasta başvururken, bunlardan intihar girişiminde bulunmuş olan 104'ü (%2) çalışmaya dahil edildi. Olguların büyük kısmı orta ve üst gelir grubuna ait ailelerin çocuklarıyken, yarısına yakınının (%45) anne-babası ayrıydı ve

89'unda (%86) psikiyatrik bir hastalık mevcuttu. Ortalama acil izlem süresi 9,4 saat idi. Toplamda 7 (%7) hasta psikiyatri servisine, 5 (%5) hasta yoğun bakıma, 4 (%4) hasta diğer servislere yatırılırken, 15 hasta (%14) acil servisi izlemi devam ederken hastaneyi izinsiz terk etti. Toplamda 3 hasta ex oldu. İntihar girişim sonrasındaki 6 aylık süreçte geriye kalan olguların 94'üne ulaşıldı ve bunlardan 36'sının (%38) tekrar intihar girişiminde bulunduğu tespit edildi. Tekrar intihar riski hastaneye yatırılanlarda ve düzenli psikiyatri takibi altındaki olgularda anlamlı şekilde daha düşük iken, öncesinde intihar girişiminde bulunmuş kişilerde daha yüksekti (sırasıyla p:0.008, p:0.018 ve p:0.007).

Sonuç: Ergen intiharlarına ailevi sorunlar ve/veya psikiyatrik hastalıklar yatkınlık yaratmaktadır. Takip ve tedavi altına alınamayan intihar girişimcisi ergenlerde tekrar intihar riski yüksektir.

Anahtar Kelimeler: çocuk acil servis, ergen, intihar girişimi

[TP-046]

ÇOCUK ACİL SERVİSİNDE SOSYAL HİZMET UZMANI DESTEĞİNİN ANALİZİ: TEK MERKEZLİ TANIMLAYICI ÇALIŞMA

Şefika Bardak[1], Emel Berksoy[1], Gamze Gökalp[1], Tuğçe Nalbant[1], Şule Demir[1], Gülşah Demir[1], Aysun İnan[2], Murat Anıl[3]
[1]SBÜ Tepecik Eğitim ve Araştırma Hastanesi, Çocuk Acil, İzmir
[2]SBÜ Tepecik Eğitim ve Araştırma Hastanesi, Sosyal Servis, İzmir
[3]İzmir Demokrasi Üniversitesi Tıp Fakültesi, İzmir

Amaç: Bu çalışmanın amacı bir çocuk acil eğitim kliniğinde sosyal servis desteğine ihtiyaç duyulan 0-18 yaş grubunda hastaların demografik, epidemiyolojik ve klinik özelliklerinin değerlendirilmesidir. Yöntem: Çalışma tanımlayıcı, geriye dönük olarak planlandı. Ocak 2010 ile Aralık 2018 tarihleri arasında çocuk acil servisine başvuran hastalardan sosyal servise danışılanlar çalışmaya dahil edildi. Tüm hastaların yaş, cinsiyet, uyruk, başvuru sırasındaki tanıları, konsültasyon sayıları, sosyal servis konsültasyon nedenleri, sosyal hizmet uzmanı tarafından saptanan problemler ve uygulanan müdahaleler geriye dönük olarak hastane bilgi yönetim sistemi programından elde edilerek kayıt altına alındı.

Bulgular: Belirlenen çalışma tarihi süresince toplam 324 hasta sosyal hizmet uzmanına danışıldı. Hasta grubunun yaş ortalaması 133,03 ± 73,7 ay (0-216) idi. Sosyal hizmet uzmanı ihtiyacı duyulan hastaların 206'sı (%63,6) kız, 118'i (%36,4) erkek; hastaların 283'ü (%87,3) Türkiye Cumhuriyeti uyruklu, 41'i (%12,7) Suriye uyruklu idi. Hastalardan 133'ü (%41) öz kıyım girişimi, 65'i (%20,1) travma, 36'sı (%11,1) madde kullanımı nedeni ile acil serviste değerlendirildi. Sosyal servis konsültasyonu isteme nedeni en

sık istismar-ihmal şüphesiydi (%87,7). Sosyal hizmet uzmanı değerlendirmesi sonucu 116 hastada (%35,8) ilişki sorunları (aile, arkadaş), 73 hastada (%22,5) davranış problemleri (ilaç ve madde kullanımı, depresyon), 56 hastada (%17,3) istismar (cinsel, fiziksel) ve/veya ihmal şüphesi, 34 hastada (%10,5) hastanın ve ailenin hastalık ve hastaneye uyum sorunu, 20 hastada (%6,2) çevresel sorunlar (ekonomik sorunlar, sosyal güvencesi olmaması, evsizlik), 5 hastada (%1,5) hukuki sorunlar saptandı. Hastaların sadece 20'sinde (%6,2) herhangi bir sorun düşünülmedi.

Sonuç: Çocuk acil servisinden en sık öz kıyım girişimi olan hastalar için sosyal servis desteğine ihtiyaç duyulduğu ve en sık istismar-ihmal şüphesi nedeni ile konsültasyon istendiği sonucuna varıldı. Sosyal hizmet uzmanlarının çocuk acil ekiplerine dahil edilmeleri çocuk sağlığının korunması ve güvenliğinde anahtar rol oynayabilir.

Anahtar Kelimeler: çocuk acil, istismar, öz kıyım, sosyal servis

[TP-047]

ÇOCUKLARDA DERİN BOYUN ENFEKSİYONUNDA İLK GÖRÜNTÜLEME YÖNTEMİ: ULTRASONOGRAFİ Mİ BİLGİSAYARLI TOMOGRAFİ Mİ?

Ayla Akca Çağlar[1], Ayşe Seçil Ekşioğlu[2], Nilden Tuygun[1], Can Demir Karacan[1]
[1]SBÜ Dr. Sami Ulus Kadın Doğum,Çocuk Sağlığı ve Hastalıkları Eğitim ve Araştırma Hastanesi, Çocuk Acil Kliniği, Ankara
[2]SBÜ Dr. Sami Ulus Kadın Doğum,Çocuk Sağlığı ve Hastalıkları Eğitim ve Araştırma Hastanesi, Çocuk Radyoloji Kliniği, Ankara

GİRİŞ : Derin boyun enfeksiyonu (DBE), derin servikal fasia ile çevrili potansiyel boşluklarda selülit-flegmon olarak başlayıp tedavi edilmediğinde apse gelişimine neden olan ağır bir klinik durumdur. Antibiyotiklerin yaygın kullanımı DBE insidansını azaltmış olmakla birlikte geç tanı veya yetersiz tedavi hayatı tehdit eden komplikasyonların gelişimi ile sonuçlanabilir. DBE'nda radyasyon kaygısından dolayı çocuklarda tercih edilecek ilk görüntüleme yönteminin ultrasonografi (USG) mi yoksa bilgisayarlı tomografi (BT) mi olması gerektiği halen tartışılmaktadır ve henüz bir görüşbirliği oluşmamıştır. Bu çalışmada çocuklarda önemli mortalite ve morbidite oluşturabilen DBE'larında USG ile BT bulgularının karşılaştırılması ve USG'nin tanıdaki yerinin değerlendirilmesi amaçlanmıştır.

GEREÇ VE YÖNTEM: Üçüncü basamak hizmet veren hastanemizin çocuk acil polikliniğine Nisan 2010-Nisan 2019 tarihleri arasında başvuran ve DBE öntanısıyla boyun USG ve BT yöntemleri ile görüntüleme yapılan 74 hastanın dosyası geriye dönük incelendi. Boyun USG ve BT bulguları karşılaştırıldı.

BULGULAR : Hastaların 49'u (%66,2) erkekti ve yaş ortalaması 6,1±4,6 yıl (min85 gün- maks17 yıl) idi. Altın standart kabul edilen BT incemelesi sonucunda 51 hasta DBE tanısı aldı. DBE tanısı alan hastaların %64,7'sinde apse geliştiği, %35,3'ünün sellülit aşamasında olduğu ve en sık parafarengeal bölgenin etkilenmiş olduğu tespit edildi. Hastaların %78,4'ünde (40/51) USG bulguları DBE açısından anlamlı bulundu. USG'de fasia/yağ dokusu planlarında inflamasyonun eşlik ettiği yumuşak doku kalınlığındaki artış bulgularının olması (p<0,001) ve sternokleidomastoid kasında ödem/miyozit bulgularının eşlik etmesi (p=0,02) DBE açısından anlamlı bulundu. Logistik regresyon analizinde de yumuşak dokulardaki inflamasyon varlığı (OR 9,5 p=0,001) DBE ile ilişkili saptanmıştır. Derin boyun enfeksiyonu tanısında USG'nin sensitivitesi %72,5 spesifitesi %86,9 olarak değerlendirildi.

SONUÇ : Bilgisayarlı tomografi derin boyun apselerinin sellülitten ayırımında ve lokalizasyonunun belirlenmesinde radyasyon kaygısına rağmen en çok tavsiye edilen yöntemdir. Çalışmamızda boyun USG'nin DBE tanısında sensitivite ve spesifitesi yeterli bulunmamış olup USG yapılan her hastada BT çekilmesi gerekliliği doğmuştur. Bu nedenle acil serviste DBE düşünülen hastalarda erken ve doğru tanıya hızla ulaşmak için ilk tercihin boyun BT olmasının uygun olacağını düşünmekteyiz.

Anahtar Kelimeler: bilgisayarlı tomografi, çocuk, derin boyun enfeksiyonu, ultrasonografi

Tablo 1. Bulgular

Hasta sayısı				n:74	
Cinsiyet			%	n	
Erkek			(%66,2)	49	
Kız			(%33,8)	25	
Yaş ort (min-maks)			6,1±4,6 yaş (85 gün- 17 yaş)		
Derin boyun enf (+)	% n	**Tutulum Şekli**	%	n	
	BT %68,9 (51/74)	Apse	%64,7	(33/51)	
		Sellülit	%35,3	(18/51)	
		Tutulum Yeri	%	n	
		Parafarengeal	%37,2	(19/51)	
		Submandibular	%31,3	(16/51)	
		Servikal	%29,4	(15/51)	
		Retrofarengeal	%19,6	(10/51)	
		Peritonsiller	%7,8	(4/51)	
		Diğer	%5,8	(3/51)	
	% n	**USG Bulguları**	%	n	p
	USG %54,0 (40/74)	Fasia/yağ/yumuşak dokularda inflamasyon	%90	(36/40)	p<0,001
		SCM'de ödem/miyozit	%37,5	(15/40)	p=0,02
		Apse	%22,5	(9/40)	p=0,05

[TP-048]

ÇOCUK ACİL SERVİSTE DERİN BOYUN ENFEKSİYONU TANISI ALAN OLGULARIN DEĞERLENDİRİLMESİ

Nihan Şık[1], Kardelen Akın[2], Sena Kalkan[2], Ali Öztürk[1], Durgül Yılmaz[1], Murat Duman[1]
[1]Dokuz Eylül Üniversitesi Tıp Fakültesi, Çocuk Sağlığı ve Hastalıkları Anabilim Dalı, Çocuk Acil Bilim Dalı, İzmir
[2]Dokuz Eylül Üniversitesi Tıp Fakültesi, Çocuk Sağlığı ve Hastalıkları Anabilim Dalı, İzmir

Amaç: Derin boyun enfeksiyonları, komşulukları nedeniyle önemli anatomik yapılarda hasar gelişimine yol açarak ciddi komplikasyonlara neden olabilir. Bu çalışmada çocuk acil serviste derin boyun enfeksiyonu tanısı alan hastaların klinik, laboratuvar, radyolojik özellikleri ve tedavi sonuçlarının değerlendirilmesi amaçlanmıştır.

Yöntem: Çalışmaya, çocuk acil serviste Ocak 2011-Haziran 2019 tarihleri arasında, 1-16 yaş arası 62 hasta dahil edildi. Hasta dosyaları incelenerek yakınmaları, fizik muayene ve laboratuvar bulguları, radyolojik tetkikleri, medikal tedaviler, cerrahi girişimler, komplikasyonlar ve hastanede yatış süreleri kaydedildi.

Bulgular: Çalışmaya alınan 62 hastanın 27'si (%43.5) kız, 35'i (%56,5) erkek olup yaş ortancası 6 (ÇAA 3-10) yıl idi. En sık yakınmalar ateş (n:44, %71), boğaz ağrısı (n:37, %59.7), boyun hareketlerinde kısıtlılık (n:28, %45.2) ve boyunda şişlik (n:27, %43.5) idi. Hastaların 40'ında (%64.5) üst solunum yolu enfeksiyonu öyküsü olup 26 hasta (%41.9) başvuru öncesinde 4.4±2.3 gündür antibiyotik tedavisi almıştı. Hastaların 14'ünden (%22.6) boyun ultrasonografisi, 52'sinden (83.9) boyun bilgisayarlı tomografisi (BT) istenmişti. En sık yerleşim parafaringeal bölge olup (n:23, %37.1) sıklık sırasına göre peritonsiller (n:17, %27.4), submandibular, mix (n:7, %11.3) ve retrofaringeal (n:6, %9.7) apse şeklinde idi. Hastaların 33'üne (%53.2) antibiyotik tedavisi ile birlikte cerrahi drenaj uygulanmış, 26'sı (%41.9) sadece antibiyotik ile tedavi edilmişti. Cerrahi drenaj uygulanan hastalarda (ortalama 2.6 cm) uygulanmayanlara göre (ortalama 1.9 cm) BT'deki lezyon boyutu yüksek bulunmuş olup (p:0.003) yaş ile ilişki saptanmadı. Yaş küçüldükçe toplam antibiyotik tedavisi (p:0.002, r:-0.387) ve hastanede kalış (p:0.003, r:-0.382) süresinin uzadığı saptandı. Beyaz küre, sedimentasyon, CRP değeriyle de cerrahi drenaj, antibiyotik tedavi süresi ya da yatış süresi arasında ilişki yoktu. En sık kullanılan antibiyotik tekli klindamisin (n:38, %61.2) ile seftriakson-klindamisin kombinasyonu (n:10, %16.1) idi. Ortalama antibiyotik tedavi süresi 17.4±6.3 gün, hastanede kalış süresi ise 9.6±3.9 gündü. Hiçbir hastada komplikasyon gelişmemişti.

Sonuç: Derin boyun enfeksiyonlarında cerrahi tedavi kararında lezyon büyüklüğü en önemli faktör olarak saptanmıştır. Seçilmiş olgularda antibiyotik tedavisi başarıyla uygulanabilir.

Anahtar Kelimeler: Acil, çocuk, derin boyun enfeksiyonu

[TP-049]

ÇOCUK ACİL SERVİSİNDE TROPONİN SONUÇLARININ DEĞERLENDİRİLMESİ: TEK MERKEZ DENEYİMİ

Halise Akça
Ankara Yıldırım Beyazıt Üniversitesi Tıp Fakültesi, Çocuk Sağlığı ve Hastalıkları Ana Bilim Dalı, Çocuk Acil Bilim Dalı, Ankara

Amaç: Troponin tetkiki miyokard hasarını göstermek amacıyla kullanılır. Bu çalışmada, Çocuk Acil Polikliniğinde troponin istenen olguların demografik ve klinik özellikleri ile troponin sonuçlarının değerlendirilmesi amaçlanmıştır.

Yöntem: Çocuk Acil Polikliniği'ne 2018 yılında başvuran ve troponin istenen hastaların dosyaları geriye dönük olarak incelendi. Hastaların yaş, cinsiyet, başvuru tarih ve saati, yakınma, tanı, troponin, kreatin kinaz (CK) ve elektrokardiyogram (EKG) sonuçları ve tedavileri kaydedildi. Normal referans aralığı troponin 0-0,3 ng/mL, CK 30-171 IU/L kabul edildi.

Bulgular: Çalışmaya dahil edilen 2428 hastadan toplam 2523 troponin istenmiştir. Hastaların %52,4'ü kız, yaş ortalaması 11,4±4,8 yıldı. Başvurular en sık kış mevsiminde ve saat 16.00-24.00 arasında yapılmıştı. En sık istem nedenleri göğüs ağrısı (%40), zehirlenmeler (%12) ve senkoptu (%11). Troponin yüksekliği saptanan 29 (%1,2) hastada en sık yakınma göğüs ağrısı ve senkop iken 4 hastada aktif yakınma yoktu. Kardiyak nedenli patoloji düşünülen 18 hastanın 16'sı göğüs ağrısı, diğerleri senkop ve çarpıntıyla başvurmuştu. Karbonmonoksit zehirlenmesi olan 5 hasta hiperbarik oksijen tedavisi sonrasında kardiyoloji bölümüne yönlendirildi. EKG'lerin 23'ü normal sinüs ritmi olarak raporlandı. Troponin düzeyleri çok yüksek olan iki hastanın birinde QRS genişlemesi, diğerinde Duchenne muskuler distrofi hastası olduğu ve inferior miyokard infarktüsü saptandı. Supraventriküler taşikardisi olan hastanın troponin düzeyi hafif yüksekti. CK düzeyi sadece 9 hastada yüksekti. Aşırı CK yüksekliği olan 16 yaşındaki hastanın senkop yakınmasıyla başvurduğu, pnömoni tanısı aldığı ve 1 hafta sonraki kontrolünde hem troponin hem de CK düzeyinin normale indiği görüldü. Değerlendirme sonrasında hastaların 22 tanesi kardiyoloji bölümüne, 2 tanesi yoğun bakıma sevk ve 5 tanesi gözlem sonrasında taburcu edildi (Tablo 1).

Sonuç: Çocuk Acil Servislerinde troponin düzeyleri başta göğüs ağrısıyla başvuran hastalarda olmak üzere sık kullanılan bir belirteçtir. Literatüre benzer şekilde çalışmamızda da görüldüğü gibi göğüs ağrılarında troponin düzeyleri genellikle normal sonuçlanmaktadır ve az bir kısmı kardiyak nedenlidir. Gereksiz istem ve maliyetin azaltılması için troponin tetkikinin seçilmiş hastalarda yapılması gerektiğini düşünmekteyiz.

Anahtar Kelimeler: çocuk acil, göğüs ağrısı, troponin

Troponin yüksekliği saptanan hastaların verileri

	Cinsiyet	Yaş	Yakınma	Tanı	Troponin	Kreatin kinaz	Elektrokardiyografi	Tedavi
1	E	14	Göğüs ağrısı	Kardiyak nedenli?	>50000	-	İnferior miyokard infarktüsü	Kardiyoloji sevk
2	K	15	Göğüs ağrısı	Kardiyak nedenli?	>25000	3154	QRS genişlemesi	Kardiyoloji sevk
3	E	15	Göğüs ağrısı	Kardiyak nedenli?	11,20	722	Normal sinüs ritmi	Kardiyoloji sevk
4	E	17	Göğüs ağrısı	Kardiyak nedenli?	7,88	576	Normal sinüs ritmi	Kardiyoloji sevk
5	E	12	Göğüs ağrısı	Kardiyak nedenli?	5,60	165	Normal sinüs ritmi	Kardiyoloji sevk
6	E	15	Göğüs ağrısı	Pnömoni	3,69	253	Normal sinüs ritmi	Kardiyoloji sevk
7	K	15	Asemptomatik	İlaç zehirlenmesi	3,55	255	Normal sinüs ritmi	Yoğun bakım sevk
8	K	12	Göğüs ağrısı	Kardiyak nedenli?	3,02	170	Normal sinüs ritmi	Kardiyoloji sevk
9	E	16	Göğüs ağrısı	Kardiyak nedenli?	2,72	196	Normal sinüs ritmi	Kardiyoloji sevk
10	K	9	Göğüs ağrısı	Pnömoni	2,48	116	Normal sinüs ritmi	Taburcu
11	K	11	Çarpıntı	Kardiyak nedenli?	2,15	170	Normal sinüs ritmi	Kardiyoloji sevk
12	E	12	Senkop	Kardiyak nedenli?	1,50	110	Normal sinüs ritmi	Kardiyoloji sevk
13	K	7	Asemptomatik	Karbonmonoksit zehirlenmesi	1,09	92	ST depresyonu	Hiperbarik oksijen tedavisi
14	E	14	Göğüs ağrısı	Kardiyak nedenli?	1,07	98	Normal sinüs ritmi	Kardiyoloji sevk
15	E	9	Göğüs ağrısı	Kardiyak nedenli?	0,72	77	Normal sinüs ritmi	Kardiyoloji sevk
16	E	16	Göğüs ağrısı	Kardiyak nedenli?	0,61	117	Normal sinüs ritmi	Kardiyoloji sevk
17	E	6	Senkop	Kardiyak nedenli?	0,61	141	Normal sinüs ritmi	Taburcu
18	K	7	Dolaşım yetmezliği	Gastroenterit	0,59	55	Sinüs taşikardisi	Yoğun bakım sevk
19	E	16	Senkop	Pnömoni	0,54	9214	ST elevasyonu	Kardiyoloji sevk

20	E	13	Göğüs ağrısı	Kardiyak nedenli?	0,52	106	Supraventriküler taşikardi	Kardiyoloji sevk
21	E	11	Göğüs ağrısı	Kardiyak nedenli?	0,48	133	Normal sinüs ritmi	Kardiyoloji sevk
22	K	12	Senkop	Karbonmonoksit zehirlenmesi	0,46	106	Normal sinüs ritmi	Hiperbarik oksijen tedavisi
23	K	10	Senkop	Kardiyak nedenli?	0,44	89	Normal sinüs ritmi	Taburcu
24	K	17	Göğüs ağrısı	Kardiyak nedenli?	0,41	56	Normal sinüs ritmi	Kardiyoloji sevk
25	K	14	Asemptomatik	Karbonmonoksit zehirlenmesi	0,41	80	Normal sinüs ritmi	Hiperbarik oksijen tedavisi
26	E	9	Solunum sıkıntısı	Pnömoni	0,38	292	Normal sinüs ritmi	Taburcu
27	E	16	Göğüs ağrısı	Kardiyak nedenli?	0,36	128	Normal sinüs ritmi	Taburcu
28	E	9	Senkop	Karbonmonoksit zehirlenmesi	0,34	111	Normal sinüs ritmi	Hiperbarik oksijen tedavisi
29	K	12	Asemptomatik	Karbonmonoksit zehirlenmesi	0,31	111	Normal sinüs ritmi	Hiperbarik oksijen tedavisi

[TP-050]

ÇOCUK ACİLDEN ÇOCUK YOĞUN BAKIMA YATIRILAN REFRAKTER VE SÜPER REFRAKTER STATUS EPİLEPTİKUS OLGULARIN DEĞERLENDİRİLMESİ VE PROGNOZU ETKİLEYEN FAKTÖRLERİN BELİRLENMESİ

Aytaç Göktuğ[1], Tanıl Kendirli[2], Deniz Tekin[1], Merve Havan[2], Serhan Özcan[2], İhsan Özdemir[1], Göksel Vatansever[1], Ömer Bektaş[3], Serap Teber[3]
[1]Ankara Üniversitesi Tıp Fakültesi, Çocuk Acil,Ankara
[2]Ankara Üniversitesi Tıp Fakültesi, Çocuk Yoğun Bakım, Ankara
[3]Ankara Üniversitesi Tıp Fakültesi, Çocuk Nörolojisi, Ankara

Amaç: Çalışmamızda status epileptikus tanısıyla takip edilen dirençli olmayan (NRSE), dirençli (60 dk dan uzun) (RSE) ve süper dirençli (24 saatten uzun) (SRSE) hastalarının epidemiyolojik özelliklerini, risk faktörlerini, oluşabilecek komplikasyonları ve mortalite oranlarını saptamayı amaçladık.

Gereç-Yöntem: Ankara Üniversitesi Çocuk Yoğun Bakım Ünitesinin 2014-2019 yılları arasındaki hasta kayıtları incelenmiştir.

Bulgular: Çalışmaya 53 hasta alınmıştır. Vakaların yaş ortalaması 4,04±4,16 yıl (min-maks:0,25-18), %56,6'sı (n=30) erkekti. Hastaların 20'sinde(%37,7) altta herhangi bir hastalık yoktu. Olguların %56,6'sında geçirilmiş nöbet, %24,5'inde SE öyküsü vardı. Vakaların %50'si başvuru öncesi medikal tedavi almış, tedavi alanların %52,4'üne rektal diazem uygulanmıştı. En sık eşlik eden şikayet %49,1 ile ateşti. Acil serviste yapılan tedaviler ile %86,5 vakada nöbet kontrolü sağlanamamıştı. Olguların %52.8 ine üçüncü sıra ilaç kullanıldı. En sık kullanılan ajan %82,2 oranında midazolam idi, 2 hastaya thiopental ile genel anestezi uygulandı. Dördüncü sıra ilaç olarak ise 3 hastaya ketamin, 2 hastaya ise propofol infüzyonu uygulandı. Yoğun bakımda yapılan tedaviler ile %69,8 hastada ilk 24 saatte kontrol sağlandı. Vakaların %39,6'sı NRSE, %32,1'i RSE ve %28,3'ü SRSE epilepsi olarak değerlendirildi. Vakaların %22,6'sına LP, %46,2'sine görüntüleme yapıldı. %69,2'sine EEG çekildi. Vakaların %28,3'ü entübe edildi. %9,4'üne trakeostomi açıldı, %11,3'üne CPR uygulandı. %50 vakada komplikasyon gelişmiş, en sık sepsis(%13,5), multisistemik komplikasyonlar(%13,5), beyin ödemi(%9,6) meydana geldiği görüldü. Yoğun bakımda kalış süresi ortalama 6,52±9,57 gündü(1-50 gün). Etyolojide en sık %30 uzamış FK, %24 Kr SSS bozukluğu zemininde gelişen SE,%24 idiopatik karşımıza çıktı. Mortalite oranı%5.7 (n=3) idi. Bu üç grubun özellikleri karşılaştırıldığında bilinen SSS hastalığı sıklığı (p=0,006), geçirilmiş konvulziyon öyküsü(p=0,006), geçirilmiş SE öyküsü(p=0,013), çoklu antiepileptik ilaç kullanma oranları(p=0,015), trakeostomi açılma oranları (p=0,001), kateter takılma oranları(p<0,001) CPR oranları (p=0,005),komplikasyon oranları(p=0,001) ve yoğun bakımda kalış süreleri (p<0,001)anlamlı olarak farklıydı.

Sonuç: Febril status epileptikus SE'nin en sık nedenidir. Bilinen SSS hastalığı öyküsü, geçirilmiş konvülziyon ve status öyküsü SE un RSE ve SRSE a gidişini belirleyen en önemli faktörlerdir

Anahtar Kelimeler: çocuk, status epileptikus, yoğun bakım

[TP-051]

AKUT BRONŞİOLİT İLE BAŞVURAN OLGULARDA HİPONATREMİ SIKLIĞI VE HİPONATREMİ RİSKİNİ ARTTIRAN FAKTÖRLER

Ayşe Gültekingil
Başkent Üniversitesi Tıp Fakültesi Çocuk Sağlığı ve Hastalıkları Ana Bilim Dalı

Giriş : Akut bronşiolit hastalarında yeterli sıvı alamama sık karşılaşılan sorunlardandır, ayrıca uygunsuz ADH sendromu (SIADH) da bu hastalarda gelişebilmekte, tüm bu faktörler hiponatremi gelişimi ile sonuçlanabilmektedir, bu nedenle özellikle sıvı tedavisi verilecek bronşiolit hastalarında hiponatremi riskini bilmek ve uygun sıvı seçimi çok önemlidir. Çalışmamızın amacı bronşiolit ile başvuran olgulardaki hiponatremi sıklığını saptamak ve hiponatremi riskini arttıran faktörleri incelemektir.

Yöntem : Çalışmamıza, 2014-2018 yılları arasında Çocuk Acil Polikliniğine başvurarak akut bronşiolit

tanısı almış ve ilgili hekim tarafından serum elektrolitleri istenmesi uygun görülmüş iki yaşından küçük hastalar dahil edilmiş, akut gastroenterit gibi aşırı sıvı kaybı yaratan klinik durumu olan hastalar, komplike kalp hastalığı gibi sebeplerle elektrlit dengesi üzerinde etkisi olan ilaç kullanan hastalar ve dış merkezde sıvı tedavisi alarak başvuran hastalar çalışma dışı bırakılmıştır. Serum sodyum değeri 135 mmol/L altında olan hastalar hiponatremik grupta değerlendirilmiştir. Hastaların hastane kayıtları retrospektif olarak incelenmiş, klinik özellikleri ve laboratuvar bulguları kaydedilmiştir.

Bulgular : Çalışmaya toplam 245 hasta dahil edilmiştir, bu hastaların 52'sinde hiponatremi saptanmıştır (%21,2), grubun ortalama serum sodyum değeri 136 ±2,23 mmol/L'dir. Hiponatremisi olan hastalarda en sık rastlanan sorun ateştir (%53,8), %11,5 beslenememe, %17,3 kusma görülmüştür, %38,5 hasta yatırılarak izlenmiştir. Hiponatremi grubu, normonatremik grup ile karşılaştırıldığında hiponatremik gruptaki hastaların evde beslenme sorunu ve ateşinin anlamlı olarak daha sık olduğu, acile başvurusunda ateşlerinin anlamlı olarak daha yüksek ve satürasyonlarının daha düşük, bakılan CRP ve trombosit değerlerinin anlamlı olarak daha yüksek olduğu görülmüştür. Çalışma grubunda semptomatik hiponatremi veya mortalite görülmemiştir.

Sonuç : Akut bronşiolit hastalarında hiponatremi riski yüksektir, özellikle sıvı tedavisi verilmesi planlanan hastalarda uygun olmayan sıvı kullanımı ile hiponatreminin derinleşebileceği unutulmamalı, ampirik sıvı tedavisi başlanılmadan, özellikle evde beslenme sorunu ve ateşi olan, hipoksisi olan, CRP ve trombosit değerleri yüksek olan hastalar hiponatremi riski açısından değerlendirilmelidir.

Anahtar Kelimeler: bronşiolit, sodyum, hiponatremi, sıvı, çocuk

[TP-053]

ÇOCUK ACİL SERVİSİMİZE BAŞVURAN ADLİ OLGULARIN DEĞERLENDİRİLMESİ VE ADLİ OLAYLARIN AZALTILMASINA YÖNELİK ALINABİLECEK ÖNLEMLER

Emel Ekşi Alp
Sağlık Bilimleri Üniversitesi, Şişli Hamidiye Etfal Eğitim ve Araştırma Hastanesi, Çocuk Sağlığı ve Hastalıkları Kliniği, Çocuk Acil Birimi, İstanbul

Amaç: Çalışmamızda çocuk acil servisimize başvuran adli olguların, demografik, epidemiyolojik ve klinik özellikleriyle birlikte sonuçlarını irdeleyerek alınabilecek önlemlere katkıda bulunmayı amaçladık.

Yöntem: Hastanemiz çocuk acil servisine 01.08.2018-31.07.2019 tarihleri arasında başvuran adli olgular geriye dönük olarak incelendi. Yaş, cinsiyet, başvuru nedenleri, başvuru zamanları, yatış ve taburculuk oranları gibi özellikleri hasta dosyalarından kaydedildi. Hastalar yaşlarına göre dört gruba ayrıldı (1 ay-4 yaş, 5-9 yaş, 10-14 yaş ve 15-17 yaş). Veriler, tanımlayıcı istatistik (frekans, yüzde oran),

Kolmogorov-Simirnov ve ki-kare testleri kullanılarak değerlendirildi, p değeri <0,05 olan istatistiksel farklılıklar anlamlı kabul edildi.

Bulgular: Çalışmaya 519 hasta dahil edildi. Yaş ortalaması 3,66±3,86 yıl olarak saptandı ve hastaların çoğu erkekti (%56,6). Bir ay-4 yaş arasındaki hasta sayısı (n=378, %72,8) diğer yaş gruplarına oranla fazlaydı. Adli rapor en sık yabancı cisim yutma veya yutma şüphesi ile başvuran çocuklar hakkında düzenlenmişti (n=201, %38,7). İlkbahar ayları 192 hasta (%37) başvurusu ile adli olguların en sık gözlendiği mevsimken, mayıs ayı 82 hasta (%15,8) ile en sık başvurunun yaşandığı ay oldu. Yirmi dokuz hasta (%5,6) özkıyım nedeniyle başvurdu ve bu gruba ait 16 hasta (%55,1) çocuk psikiyatrisi tarafından takipliydi. Özkıyım nedeniyle getirilen hastaların altısının ise (%37,5) birden fazla özkıyım girişimi mevcuttu. Hastaların büyük çoğunluğunun (n=423, %81,5) takip ve tedavisi çocuk acil servisinde sonlandırılarak taburcu edildi. Acil serviste takip edilen hastaların hiçbirinde mortalite gözlenmedi.

Sonuç: Çocukluk yaş grubunda adli olgulara en sık çocuk acil servislerinde rastlanmaktadır. Bu nedenle çocuk acil servislerinde çalışan hekimlerin bu konuda bilgi ve deneyim sahibi olması olguların yönetiminde önem kazanır. Çocukluk çağında rastlanan adli olayların çoğu güvenli bir çevre oluşturularak önlenebilecek sağlık sorunlarıdır. Ebeveynlere verilen koruyucu sağlık eğitimlerinin devamlılığının sağlanması, adolesanlara ise gerektiğinde tıbbi ve rehberlik hizmetlerinin verilmesi adli olgu sayılarımızın azaltılmasında etkin olacaktır.

Anahtar Kelimeler: Adli olgu, adli rapor, çocuk acil servis

[TP-055]

ÇOCUK ACİL SERVİSE GETİRİLEN YENİDOĞANLARIN TABURCULUK VE HASTANE YATIŞINI BELİRLEYEN ETKENLER

Yasemin Men Atmaca[1], Okşan Derinöz Güleryüz[1], Sıdıka Gizem Erdal[2]
[1]Gazi Üniversitesi Tıp Fakültesi, Çocuk Acil Bilim Dalı, Ankara
[2]Gazi Üniversitesi Tıp Fakültesi, Çocuk Sağlığı ve Hastalıkları Anabilim Dalı, Ankara

Amaç: Bir üniversite hastanesi acil servisine başvuran yenidoğanların başvuru nedenlerini, taburculuk tanıları ve yatış için risk faktörlerini belirlemektir.

Yöntem: Çalışma, retrospektif, tek merkez, dosya taramasıdır. 2018 yılı içinde yaşamının ilk 28 günü içinde Çocuk Acil Servisi'mize başvuran tüm yenidoğanlar hastane kayıt sistemi üzerinden değerlendirildi. Elde edilen verilerin analizi SPSS 21.0 IBM programı kullanılarak yapıldı.

Bulgular: 200 olgu (tüm acil servis başvurularının %0,48'i) çalışmaya dahil edildi, %58 (116)'i erkekti. Ortalama yaş 16,1 gün olup, bebeklerin %75,5'i mesai saatleri dışında başvurdu ve triajda %97'si pediatrik değerlendirme üçgenine göre stabil olarak değerlendirilmişti. Primiparite sıklığı %57, sezaryen ile doğum sıklığı %56,5 idi. En sık başvuru yakınmaları huzursuzluk (%13), öksürük (%11), kusma (%10,5) ve travma (%9) idi. Acil serviste konulan en sık tanı ise %33 normal yenidoğan idi. Yenidoğanlarda acil başvurusu akut olan ve olmayanlar, yaş, gebelik süresi, doğum kilosu, acilde kalma süresi, anne yaşı, kaçıncı gebelik olduğu, taburculuk durumu, başvuru şekli, acil başvuru saati ve acile daha önce başvuru olup olmadığı açısından karşılaştırılmıştır (şekil 1). Akut başvurusu olan ve olmayanlar arasında, acilde kaldığı süre ($X2=13.042$, $p<.01$) ve acil başvuru saati ($X2=7.505$, $p<.05$) açısından anlamlı bir fark olduğu, diğer özellikler açısından ise anlamlı bir fark olmadığı bulunmuştur. Akut olanların anlamlı olarak daha çok 16:00-24:00 saatleri arasında acile başvurduğu görülmüştür (%54). Akut olmayan başvuruların anlamlı olarak daha çok 0-6 saat acilde kaldığı görülmüştür. Acil başvurusu sonrası hastaneye yatan ve yatmayan yeni doğanlar, yaş, gebelik süresi, doğum kilosu, acilde kalma süresi, anne yaşı, kaçıncı gebelik olduğu ve sonuç tanısı açısından karşılaştırılmış ve hastaneye yatışı olanlar ve olmayanlar arasında hiçbir özellik açısından anlamlı bir fark saptanmamıştır.

Sonuç: Acil servise başvuran olguların büyük kısmı stabil olmasına rağmen, yenidoğanlarda klinik bulguların silik olabileceği ve hastaların her başvuru yakınmasının mutlaka ciddi bir hastalığın bulgusu olabileceği akılda tutulmalıdır.

Anahtar Kelimeler: acil, akut başvuru, çocuk acil, yenidoğan

Şekil 1

Değişkenler	Akut N (%)	Akut Olmayan N (%)	P
Yaş			
0-7 gün	27 (51.9)	25(48.1)	.718
8-14 gün	20 (58.8)	14 (41.2)	
15-21 gün	20 (47.6)	22 (52.4)	
22-27 gün	41 (56.9)	31 (43.1)	
Gebelik Süresi			.840
<37 hafta	10 (52.6)	9 (47.4)	
≥37 hafta	98 (55.1)	80 (44.9)	
Doğum Kilosu			.263
<2500gr	8 (42.1)	11 (57.9)	
≥2500gr	100 (55.6)	80 (44.4)	
Acilde Kaldığı Süre			.001
0-6 saat	49 (45.4)	59 (54.6)	
6-12 saat	11 (68.8)	5 (31.3)	
12-24 saat	13 (92.9)	1 (7.1)	
Anne Yaşı	28.73±4.93	27.63±5.43	.141
Kaçıncı Gebelik			.739
Primer	62 (54.4)	52 (45.6)	
Multiper	46 (56.8)	35 (43.2)	
Taburculuk			-
Evet	34 (32.4)	71 (67.6)	
Acil gözlemde izlem	25 (54.3)	21 (45.7)	
Servise yatış	3 (100)	0 (0)	
Yeni doğan yokun bakım yatış	25 (100)	0 (0)	
Sevk	21 (100)	0 (0)	
Başvuru Şekli			-
Ayaktan	91 (52.3)	83 (47.7)	
112	4 (66.7)	2 (33.3)	
Başka merkezden sevk	7 (63.6)	4 (36.4)	
Hastane içi	6 (66.7)	3 (33.3)	
Acil Başvuru Saati			.023
08:00-16:00	32 (65.3)	17 (34.7)	
16:00-24:00	60 (55.6)	48 (44.5)	
24:00-08:00	16 (37.2)	27 (62.8)	
Acile Daha Önce Başvuru			.061
Var	24 (68.6)	11 (31.4)	
Yok	84 (51.2)	80 (48.8)	

Yeni Doğanlarda Acil Başvurusu Akut Olan ve Olmayanların Acil Başvurusuna İlişkin Verilerinin Karşılaştırılması

[TP-056]

ÇOCUK ACİL POLİKLİNİĞİNDE YÜKSEK AKIMLI NAZAL KANÜL OKSİJENASYON TEDAVİSİ KULLANILAN HASTALARIN DEĞERLENDİRİLMESİ

Orkun Aydın[1], Elif Arslanoğlu Aydın[2], Leman Akcan Yıldız[1], Ahmet Ziya Birbilen[1], Bahri Ünal[1], Damla Hanalioğlu[1], Özlem Tekşam[1]

[1]Hacettepe Üniversitesi Tıp Fakültesi, Çocuk Acil Bilim Dalı, Ankara

[2]Hacettepe Üniversitesi Tıp Fakültesi, Çocuk Sağlığı ve Hastalıkları Ana Bilim Dalı, Ankara

Amaç: Yüksek akımlı nazal kanül oksijenasyon tedavisi (YANKOT) 2000'li yılların başında bir solunum desteği yöntemi olarak kullanılmaya başlanmış ve özellikle son yıllarda kritik hasta bakımında kullanım oranı giderek artmıştır. İlk yıllarda yenidoğan ve çocuk yoğun bakım ünitelerinde (ÇYBÜ) kullanılan YANKOT, son dönemlerde endikasyon alanlarının genişlemesiyle çocuk acil polikliniklerinde (ÇAP) de kullanılmaya başlanmıştır. Çalışmamızın amacı; hastanemiz çocuk acil servisinde YANKOT verilen hastaların değerlendirilmesi ve YANKOT almasına rağmen hangi hastalarda ileri hava yolu desteği gerekebileceğinin belirlenmesidir.

Yöntem: Bu çalışma girişimsel olmayan bir dosya tarama çalışmasıdır. Hastanemizde YANKOT Ocak 2014 tarihinden itibaren uygulanmaktadır. 1 Ocak 2014-31 Aralık 2018 tarihleri arasında hastanemiz ÇAP'a solunum sıkıntısı bulguları ile başvuran ve YANKOT uygulanmış olan hastaların dosyaları retrospektif olarak incelendi. Çalışmaya dahil edilen hastalarda yaş, cinsiyet, vital bulgular, ÇYBÜ'ye yatış, hastanede kalış süresi, solunum yolu viral paneli (SYVP) sonucu, ileri havayolu desteği ihtiyacı değerlendirildi.

Bulgular: YANKOT uygulanan 244 hasta kaydına ulaşıldı. Hastaların 140 (%57,4)'ı erkek, 104 (%42,6)'ü kızdı. Ortanca yaş 11 ay olup, en küçük hasta 15 günlük, en büyük hasta 16,5 yaşında idi. YANKOT uygulanan hastaların tanılara göre dağılımı incelendiğinde 184 (%75,4) hasta akut bronşiyolit, 60 (%24,6) hasta pnömoni tanısı aldı. YANKOT uygulanmasına rağmen 43 (%17,6) hastada ÇYBÜ izlemi gerektiği, 24 (%9,8) hastaya ise ileri hava yolu desteği gerektiği görüldü. Çalışmaya dahil edilen hastaların 147'sinin SVYP örneği alınmış olup, 98 hastada bir etken izole edildi. Hastalar ileri hava yolu desteği gerekliliğine göre ikiye ayrıldı. pCO2, hastanede ve ÇYBÜ'de yatış süresinin ileri hava yolu desteği alan grupta istatistiksel olarak anlamlı şekilde fazla olduğu; pH'nın ise ileri hava yolu desteği alan grupta istatistiksel olarak anlamlı şekilde düşük olduğu bulundu.

Sonuç: YANKOT çocuk acil servislerinde yaygın olarak kullanılmakla birlikte bazı hastalarda başarısızlıkla sonuçlanmaktadır. Bu başarısızlığı öngörebilecek parametreler üzerinde daha geniş serilerde çalışılarak hangi hastada ileri hava yolu desteğine daha erken geçileceği belirlenebilir.

Anahtar Kelimeler: yüksek akımlı nazal kanül, ileri hava yolu desteği, solunum sıkıntısı

[TP-057]

ÇOCUKLARDAKİ GÖĞÜS AĞRISININ EN SIK NEDENİ NEDİR?

Murat Doğan, Utku Özer, Tuğçe Kalın, Mehmet Adnan Öztürk
Erciyes Üniversitesi, Pediatri Ana Bilim Dalı, Kayseri

Amaç: Çocuklarda göğüs ağrısı (GA) sık görülen ve aileleri oldukça huzursuz eden bir durumdur. Çoğu olguda organik bir patoloji bulunmamaktadır. Çalışmamızda, göğüs ağrısı nedeniyle çocuk acil servisine başvuran hastaların etyolojik nedenlerinin değerlendirilmesi amaçlanmıştır.

Gereç-Yöntem: Bu çalışmada çocuk acil servisine göğüs ağrısı şikayetiyle başvuran olgular yaş, cinsiyet, mevsim, eşlik eden semptomlar, fizik muayene ve laboratuvar bulguları retrospektif olarak incelenmiştir.

Bulgular: Göğüs ağrısı şikayetiyle çocuk acil servisine başvuran 5-18 yaş aralığındaki 330 hasta değerlendirildi. En fazla olgu 13 yaşın üzerinde (n:183, %55,5) ve en az olgu da 8 yaş altındaydı (n:12,% 3,6). Kız olgular erkek olgulardan fazlaydı fakat aralarındaki fark anlamlı değildi. GA'nın en sık nedenleri idiopatik (%57,9), kas-iskelet sistemi (%14,5) ve solunum sistemi (%10,3) olarak tesbit edildi. Kardiyak nedenler %6,1 oranında tesbit edilmiş olup en sık nedenleri mitral valv prolapsusu ve atrial septal defektti.

Sonuç: Çalışmamızdaki göğüs ağrısının büyük bir bölümünü kalp dışı nedenler oluşturmaktadır. Kardiyak nedenli göğüs ağrısının hayatı tehdit eden sonuçları olabileceğinden dolayı ayırıcı tanı dikkatli bir şekilde yapılmalıdır. Ayrıntılı hikaye, fizik muayene ve laboratuvar tetkikleri sonucunda kardiyak patoloji düşünülmeyen veya bulunmayan hasta ve yakınlarına bilgi verilmesi ve onların rahatlatılması önem arz etmektedir.

Anahtar Kelimeler: Çocuk, Göğüs ağrısı, kalp

[TP-058]

ÇOCUK ACİL KLİNİĞİNE BAŞVURAN İNVAJİNASYON OLGULARIMIZ

Aysun Tekeli[1], Ayla Akca Çağlar[1], İsmet Faruk Özgüner[2], Ayşe Karaman[2], Can Demir Karacan[1], Nilden Tuygun[1]

[1]SBÜ Dr. Sami Ulus Kadın Doğum, Çocuk Sağlığı Ve Hastalıkları Eğitim Ve Araşt. Hast., Çocuk Acil Kliniği, Ankara

[2]SBÜ Dr. Sami Ulus Kadın Doğum, Çocuk Sağlığı Ve Hastalıkları Eğitim Ve Araşt. Hast., Çocuk Cerrahi Kliniği, Ankara

GİRİŞ : İnvajinasyon proksimal bağırsak segmentinin distal segment içine teleskopik olarak girmesi ile çocukluk çağında bağırsak tıkanıklığın önemli nedenlerinden biridir. Etiyolojisi ve patogenezi tam olarak açıklanamamıştır. Tüm olguların %2-12'sinde invajinasyona yol açan bir neden bulunur. Ultrasonografi ilk tanı metodu olarak kullanılmakta ve aynı zamanda redüksiyon tedavisi için kılavuzluk yapmaktadır. Tedavide günümüzde baryumlu, hidrostatik veya pnömotik redüksiyon yöntemleri kullanılırken bu yöntemler ile başarı sağlanamaz ise vakit kaybetmeden cerrahi yönteme başvurulmalıdır. Bu çalışmada çocuk acil kliniğimize başvuran invajinasyon olgularının özelliklerini ve tedavi süreçlerini incelemeyi amaçladık.

GEREÇ-YÖNTEM : Çocuk acil kliniğimize Ocak 2018-Ağustos 2019 arasında başvuran ve invajinasyon tanısı alan hastaların kayıtları geriye dönük incelendi. Hastaların demografik özellikleri, başvuru şikayetleri, tanı ve tedavi yöntemleri kaydedildi.

BULGULAR : 121 invajinasyon tanılı hastanın 72'si (%59.5) erkekti, yaş ortalaması 2.85 (2ay-15.1 yaş) idi. 80 hasta (%66.1) üç yaş altında idi. İnvajinasyon vakalarında görülen klasik triad; karın ağrısı, kusma ve çilek jölesi şeklinde rektal kanama 6 hastada (%4.9) mevcuttu. Kusma 95(%78.5), karın ağrısı 58(%47.9) ve huzursuzluk 27(%22.3) hastada vardı. Üç olguda karında kitle saptandı. Kayıtlarda 70 hastanın invajinasyon tipi belirtilmişti. 25 hasta iliokolik, 19'ar hasta ilioçekal ve ilioileal, 3 hasta kolokolonik, ikişer hasta jejojejunal ve ileojejunal yerleşimliydi. 76 hastada spontan rezolüsyon gözlendi. Ultrasonografi eşliğinde hidrostatik redüksiyon ile 37 (%30,5) hastada invajine segment başarı ile açıldı. Hidrostatik redüksiyonun başarısız olduğu 5 hastaya manuel redüksiyon, 3 hastaya ise rezeksiyon yapıldı. 32 hastada bir santimden büyük reaktif lenf bezi, 2 hastada Meckel divertikülü, birer hastada malrotasyon, apandisit ve polip tespit edildi. 84 hasta çocuk cerrahi, 37 hasta çocuk acil kliniğinde takip edildi.

SONUÇ : İnvajinasyon çocukluk çağında sık görülen akut karın nedenlerinden biridir. Ultrason eşliğinde hidrostatik veya pnömotik redüksiyon invajinasyon tanısı alan çocuklara tedavi yaklaşımında basit, etkili ve güvenilir bir yöntemdir. Tanı ve tedavide gecikmeler ciddi komplikasyonlara; hatta mortaliteye neden olabileceğinden hastalar dikkatlice değerlendirilmeli, özellikle 2 yaş üstü hastalarda etyolojiye yönelik incelemeler yapılmalıdır.

Anahtar Kelimeler: çocuk acil, invajinasyon, karın ağrısı, kusma

[TP-059]

ÇOCUKLUK ÇAĞINDA ZEHİRLENMELER

Muhammet Asena[1], Ünal Öztürk[2]

[1]Sağlık Bilimleri Üniversitesi Gazi Yaşargil Eğitim Araştırma Hastanesi, Pediatri Bölümü, Diyarbakır

[2]Sağlık Bilimleri Üniversitesi Gazi Yaşargil Eğitim Araştırma Hastanesi, Nöroloji Bölümü, Diyarbakır

Amaç: Çocukluk döneminde görülen zehirlenmeler morbidite ve mortalitenin önlenebilir nedenleri arasında yer almaktadır. Türkiye gibi gelişmekte olan ülkelerde zehirlenmeler ve buna bağlı ölüm oranlarının yüksek olması, çocukluk çağı zehirlenmelerini, çözümlenmesi gereken önemli bir sorun durumuna getirmektedir. Bu amaçla acil servise zehirlenme öyküsü ile başvuran hastalar değerlendirilerek yaş gruplarına göre zehirlenme nedenlerinin araştırılması ve zehirlenmelerin engellenmesine temel oluşturmak amaçlanmıştır.

Yöntem: Çalışmamıza Haziran 2017-Mayıs 2018 tarihleri arasında hastanemiz acil servisine başvuran 254 zehirlenme hastası dahil edilmiştir. Hastaların yaşı, cinsiyeti, takip edildiği klinik, son durumu ve zehirlendiği madde dahil edilmiştir.

Bulgular: Hastaların yaşı 8-210 ay aralığında olup ortalama 60.6 ay olarak bulundu. Hastaların 194(%76.4)'ü 5 yaş altı, 16(%6.3)'sı 5-10 yaş aralığında, 44(%17.3)'ü 10 yaşından büyüktü. Hastaların 133(%52.4)'ü erkek, 121(%47.6)'ı kız çocuktu. Hastaların 164(%64.5)'ü erişkin ilaçlarıyla, 50(%19.7)'si pediatrik ilaçlarla, 17(%6.7)'si gıdayla, 12(%4.7)'si koroziv maddelerle, 11(%4.4)'i böcek ilaçlarıyla zehirlenme nedeniyle başvurmuştur. Pediatrik ilaç ve böcek ilacına bağlı zehirlenmelerin tamamı, erişkin ilaçlarıyla zehirlenmelerin %81.1'i 5 yaş altı, erişkin ilaçlarıyla zehirlenmenin %9.8'i 5-10 yaş aralığında, koroziv madde ve gıda zehirlenmesinin tamamı, erişkin ilaçlarıyla zehirlenmenin %9.1'i 10 yaş üzeri hasta grubunda saptanmış olup istatistiksel olarak anlamlı bulunmuştur ($p<0.01$). Cinsiyetle zehirlenme tipi arasında farklılık saptanmamıştır. Hastaların 167(%65.7)'si pediatri yoğun bakım ünitesinde, 77(%30.3)'si pediatri kliniğinde, 10(%4.0)'u çocuk cerrahi klinik ve yoğun bakım ünitesinde takip edilmiştir. Pediatrik ilaçlar ve böcek ilacıyla zehirlenen hastalarda daha çok yoğun bakım ihtiyacı olmuştur ($p<0.01$). Hiçbir hastada organ yetmezliği saptanmamış, mortalite ile sonuçlanan olgu olmamıştır.

Sonuç: Zehirlenmelerin tedavisinde gelişmeler olmasına rağmen sorunun çözümünde hala en geçerli yöntem koruyucu önlemlerin alınmasıdır. Bunun için toplumsal bilinçlendirmenin yanı sıra kutu ve kapakların çocukların açamayacağı şekilde üretilmesi, ev içinde ilaç ve toksik maddelerin çocukların erişemeyeceği yerlerde saklanması, uyarıcı etiketlerin konulması, çocukların dikkatini çekmeyecek ambalajlarda saklanması, çocuklara kendi ilaçları verilirken gıdalara benzetilmesinden kaçınılması gerekmektedir.

Anahtar Kelimeler: Zehirlenme, toksik maddeler, çocukluk çağı acilleri

[TP-060]

ÇOCUK ACİL SERVİSTE GÖZ ACİLLERİ

Okşan Derinöz Güleryüz[1], Yasemin Men Atmaca[1], Şeyma Kahraman[2]
[1]Gazi Üniversitesi Tıp Fakültesi, Çocuk Sağlığı ve Hastalıkları Anabilim Dalı, Çocuk Acil BD, Ankara
[2]Gazi Üniversitesi Tıp Fakültesi, Çocuk Sağlığı ve Hastalıkları Anabilim Dalı, Ankara

Amaç: Göz acilleri çoğu zaman yaşamı tehdit eden durumlar oluşturmasa da, bazı durumlarda görme kaybı yaratabileceği için ciddi morbidite nedeni olabilir. Çalışmanın amacı, çocukluk yaş grubunda göz acillerinin epidemiyolojik özelliklerini sunmak ve acilde yapılan uygulamaları değerlendirmektir.

Yöntem: Çalışma, retrospektif, tek merkez, dosya taramasıdır. 2018 yılı içinde gözü/görmeyi ilgilendiren herhangi bir yakınma ile başvuran 0-18 yaş arası olgular hastane kayıt sistemi üzerinden değerlendirildi. Elde edilen bulgular veri formuna işlendi. Tüm veriler SPSS-22 programı kullanılarak analiz edildi.

Bulgular: Yaşları 1-210 ay (89.43+64.10) arasında değişen 480 olgu (tüm acil servis başvurularının %1.14'ü) çalışmaya dahil edildi, %59.2 (284)'si erkekti. %40.2 (193)'ünün ilkbahar aylarında ve %55 (264)'inin 16:00-24:00 saatleri arasında başvurduğu görüldü. % 60.4'ü konjonktivit ve enfeksiyöz nedenler, %23.1'i travma, %7.5'i yabancı cisim nedeniyle değerlendirildi. %60.2 (289) ile gözde kızarıklık, ağrı, batma, kaşıntı, sulanma, %28.5 (137)'i travma ve bununla ilişkili göz kapağında meydana gelen kesi nedeniyle gelmişti. Bir hasta gözde kitle, bir hasta göz kapağı düşüklüğü nedeniyle acil servise başvurmuştu. Olguların %43.5 (209)'i göz hastalıkları bölümüne danışılmıştı. %23.8 (114)'i adli vaka olarak bildirilmişti. Olguların %11.7 (56)'sine görüntüleme yapılırken, %88.3 (424)'ünde herhangi bir görüntüleme yöntemi kullanılmamıştı. Görüntüleme yöntemi yapılan olguların %6.9'una orbita tomografisi, %2.3'ününe maksillofasiyal tomografi, %1.7'sine orbita ve maksillofasiyal tomografi çekilmişti. Üç olguya kraniyal tomografi, bir olguya ise orbita ultrasonografisi çekilmişti. Hastaların %79 (379)'una acil serviste herhangi bir tedavi uygulanmamıştı ve acilde yapılan değerlendirilme sonrası ayaktan tedavi planı yapılmıştı. Kalan olguların %19 (91)'una yıkama, %1.9(9)'una oral antihistaminik 4

Sonuç: Acil servislerde karşılaşabileceğimiz göz acillerini bilmek, hasta yönetimi konusunda yol gösterici olacaktır. Çoğu yaşamı tehdit etmeyen klinik durum, görme kaybına neden olarak ciddi morbiditeye neden olabilir. Bu nedenle hangi durumların acil tedavi gerektirdiği, hangi hastaların acil servisten göz hastalıklarına danışılması gerektiği, tedavide acil servis hekiminin sınırlarının ne olması gerektiği iyi bilinmelidir.

Anahtar Kelimeler: acil, çocuk, göz, konjonktivit, travma

[TP-061]

ACİLE BAŞVURAN AKUT İNFANTİL HEMORAJİK ÖDEM OLGULARININ DEĞERLENDİRİLMESİ

Yasemin Men Atmaca[1], Hülya Ercan Emreol[2], Okşan Derinöz Güleryüz[1]
[1]Gazi Üniversitesi, Çocuk Acil Bilim Dalı, Ankara
[2]Gazi Üniversitesi, Çocuk Sağlığı ve Hastalıkları Anabilim Dalı, Ankara

Giriş: Akut infantil hemorajik ödem (AİHÖ) nadir görülen bir kutanöz lökositoklastik vaskülittir. Purpurik döküntüler, akral ödem ve ateşle karakterizedir. Döküntülerin görünüşü nedeniyle hem ebeveynler hem de hekimler için korkutucu bir durumdur. Ayırıcı tanıda akla gelmediğinde hastalardan gereksiz tetkikler yapılabilmektedir ve hasta yakınları tedirgin olmaktadır. İnsidansı da tam bilinmeyen bu hastalığa acil servisimizdeki yaklaşımı retrospektif olarak incelemek amacıyla bu çalışma planlanmıştır.
Olgu:
Döküntü ile çocuk acile başvuran ve AİHÖ tanısı alan hastaların ortalama (ort) yaşı 33 ay (13ay-6 yaş) olup % 75'i (6) erkekti. Tanı hastaların öykü ve klinik özelliklerine göre konmuştu. Başvuruda hastaların hepsinin genel durumları iyiydi ve yaşamsal bulguları normaldi. Hastaların %50'sinde ateş öyküsü varken hepsinin asıl yakınmaları döküntüydü. Dört olgunun döküntüsü yüz ve extremitelerde belirgin olmak üzere tüm vücuttayken, diğer dört olgunun döküntüleri akral bölgelerdeydi ve olguların yarısına ödem eşlik ediyordu. Olguların şikayetlerinin başlama süresi ortalama 3 gün iken; %62,5 'inin daha önce de doktor başvurusu vardı ve hepsine çeşitli ilaç başlanmıştı. Tüm olguların aşıları yaşıyla uyumluydu. Hastaların %75'ine laboratuar tetkiki yapılmıştı; hiçbirinin eozinofilisi yoktu. Olguların ort beyaz küre değeri 11.116 u/L, ort CRP 23 mg/L (0-5), ort sedimentasyon 22,2 mm³ tü. Üç olgunun hafif AST artışı dışındaki biyokimyaları ve hepsinin idrar tetkikleri normaldi. Tüm hastalara antihistaminik reçete edilmişti ve hiçbir olguya sistemik steroit reçete edilmemişti. Tüm hastalar elektif romatolojiye konsülte edilmiş, biri dışında hepsi başvurmuş ve tanı doğrulanmıştı. Cildiyeye konsülte edilen hasta yoktu. Hiçbir hastaya tanısal biyopsi yapılmamıştı.

Tartışma: AİHÖ'in etyolojisi belli değildir, 1-3 hafta içinde sekel bırakmadan kendiliğinden iyileşir. Daha çok 6–24 ay arası süt çocuklarında görülmesine rağmen daha erken ve geç olgular olabilmektedir. Hastaların genel durumunun iyi olması tipik bir bulgudur ve özgün bir tedavisi yoktur. Altta yatan hastalık varsa ona yönelik tedavi planlanabilir. Antihistaminik ve sistemik steroitlerin tedavide kullanımı tartışmalıdır. Acilde çalışan tüm hekimler nadir görülen bu hastalığı tanımalı ve ebeveynleri bilgilendirmelidirler.

Anahtar Kelimeler: akut, döküntü, infantil hemorajik ödem, purpura

Tablo 1

	Hasta 1	Hasta 2	Hasta 3	Hasta 4	Hasta 5	Hasta 6	Hasta 7	Hasta 8
YAŞ(AY)	24	16	18	13	17	47	72	60
CİNSİYET	Kız	Erkek	Erkek	Erkek	Erkek	Erkek	Kız	Erkek
BAŞVURU	döküntü	döküntü	döküntü	döküntü,	döküntü	döküntü,	döküntü,	döküntü,
ATEŞ	var	var	yok	var	yok	yok	yok	var
DÖKÜNTÜ	tüm vücut	tüm vücut	tüm vücut	el ve ayak	tüm vücut	ayaklar	ayaklar	ayaklar
ÖDEM	yok	yok	yok	var	yok	var	yok	var
AŞI ÖYKÜSÜ	tam	tam	tam	tam	tam	tam	tam	tam
HB(GR/DL)	11,4	11,3	-	12	12,7	-	11,7	12,8
WBC(U/L)	5490	4160	-	13900	12000	-	24200	6950
PLT(U/L)	247.000	114.000	-	270.000	473.000	-	578.000	237.000
CRP(MG/L)	17	5	-	20	12	-	6,18	78
ESR	33	17	-	26	-	-	14	21
PROTEİNÜRİ	-	yok	-	yok	-	-	yok	yok
BOĞAZ	alınmamış	alınmamış	alınmamış	alınmamış	alınmamış	alınmamış	alınmamış	negatif
ANTİHİSTA	evet	evet	evet	evet	evet	evet	evet	evet
STEROİT	hayır	hayır	hayır	hayır	hayır	hayır	hayır	hayır
ELEKTİF	evet	evet	evet	evet	evet	evet	evet	evet
ROMATOLO	evet	evet	hayır	evet	evet	evet	evet	evet
C3(79-152)	-	63	-	107	112	-	113	-
C4(16-38)	-	13	-	16	18	-	23	-
VİRAL	-	-	-	negatif	negatif	-	negatif	-
ASO	-	-	-	-	-	-	132	-
AST(U/L)	-	65	-	45	55	-	26	37
ALT(U/L)	-	33	-	31	18	-	10	15
DÖKÜNTÜL	bilinmiyor	bilinmiyor	bilinmiyor	bilinmiyor	bilinmiyor	bilinmiyor	bilinmiyor	bilinmiyor

Olguların klinik özellikleri

[TP-062]

ACİL SERVİSE YABANCI CİSİM YUTMA NEDENİYLE BAŞVURAN OLGULARIN DEĞERLENDİRİLMESİ

İlknur Bodur, Aysun Tekeli, Ayla Akca Çağlar, Betül Öztürk, Nilden Tuygun, Can Demir Karacan
T. C. Sağlık Bilimleri Üniversitesi Ankara Dr. Sami Ulus Kadın Doğum, Çocuk Sağlığı ve Hastalıkları Eğitim ve Araştırma Hastanesi Çocuk Acil Bilim Dalı, Ankara

Amaç: Çocukluk çağında sindirim sistemine ağız yoluyla yabancı cisim alımı önemli bir sağlık sorunudur. Sıklıkla 6 ay-5 yaş arasındaki çocuklarda görülür. Yutulan yabancı cisimlerden ilk sıralarda madeni para, oyuncak, mıknatıs ve pil yer almaktadır. Burada yabancı cisim yutulması ile başvuran acil servis hastalarımızın özelliklerini incelemeyi amaçladık.

Gereç ve Yöntemler: Çocuk Acil Kliniğimize Haziran 2018-Haziran 2019 tarihleri arasında yabancı cisim yutma ile başvuran 144 olgunun dosyaları incelendi. Olguların yaşı, cinsiyeti, başvuru zamanı, başvuru anındaki bulguları, yutulan cismin türü ve yeri, tercih edilen tedavi yaklaşımı kaydedildi. Bulgular: 144 olgunun 82'si (%57) erkekti, yaş ortalaması 3,9 (min 6ay-maks 17 yaş) idi. Olguların 66'sı (%46) ilk 1 saatte, 65'i (%45) 1-24 saat aralığında ve 10'u (%7) 24-72 saat aralığında ve üç hasta 72 saat sonra başvurmuştu. Yabancı cisimler madeni para (49 olgu), düğme pil (19), metal parça (11), mıknatıs (8), plastik parça (7), oyuncak (7), diğer (43) olarak saptandı. Hastaların başvuru saatleri ortalama 9 saat (min 0,5-maks 120) idi. Olguların 11'in de semptom mevcuttu. (9 kusma, 2 ağız içi kanama) Pil tozu yutan bir hastanın ağız içinde lezyon haricinde diğerlerinin fizik muayene bulguları normaldi. Radyolojik görüntülemede 79'unda (%55) yabancı cisim bağırsaklarda, 22'sinde (%15) midede, 11'inde (%7) özafagusda lokalizeydi. 32 hastanın (%23) görüntülemesinde patoloji saptanmadı. Hastaların 113'ü (%78) ayaktan 31'i (%22) yatırılarak izlendi. 13 hastaya (%9) endoskopi yapıldı. Endoskopi yapılan hastalardan dokuzunda özafagusda para, birer olguda özafagusda yüzüktaşı, midede iğne, düğme pil mevcuttu. 1 hastaya tanısal amaçlı endoskopi yapıldı. 125 hastanın (%87) yabancı cisim gaita ile çıkışı oldu.

Sonuç: Yabancı cisim yutulması sık görülen ev kazalarından biridir. Genellikle selim seyirli olmasına rağmen pil, mıknatıs ve sivri cisimler için dikkatli olunmalıdır. Çalışmamızda en çok para ve pil yutma ile erken başvuru saptandı. Piller özafagusta minör mukozal hasardan perforasyona kadar ağır klinik durumlara yol açabilir. Hastaneye erken başvuru ile özefagusdaki yabancı cisimler endikasyona göre hızla uzaklaştırılmalıdır.

Anahtar Kelimeler: acil, sindirim sistemi, yabancı cisim

[TP-063]

YATAKBAŞI ULTRASONOGRAFİNİN DİĞER BİR KULLANIM ALANI: SUPRAVENTRİKÜLER TAŞİKARDİ OLGUSUNDA ADENOZİN ETKİSİ

Ayla Akca Çağlar, Aysun Tekeli, Betül Öztürk, İlknur Bodur, Nilden Tuygun, Can Demir Karacan
SBÜ Dr. Sami Ulus Kadın Doğum,Çocuk Sağlığı ve Hastalıkları Eğitim ve Araştırma Hastanesi, Çocuk Acil Kliniği, Ankara

GİRİŞ : Supraventriküler taşikardi (SVT) çocukluk çağında ve yenidoğan döneminde en sık karşılaşılan kardiak aritmidir. Yenidoğanlarda klinik bulgular çocuklara göre daha ağır seyretmektedir. Tedavide acil yaklaşım çok önemlidir. Vagal uyarı (yüze buz uygulaması), ilaç tedavisi (adenozin, amiodaron, esmolol,propanolol), ilaç tedavilerine yanıtsız ve hemodinamik durumu bozuk hastalarda direkt akım senkronize kardiyoversiyon, transözefageal veya atrial hızlı pil uyarısı uygulaması tedavi seçenekleridir. İlaçlara dirençli veya tekrarlayan ataklar morbidite ve mortaliteye neden olabilir. Burada SVT tanısıyla acile devredilen bir yenidoğan bebeği sunduk.

OLGU

Antenatal izleminde sorunu olmayan 26 yaşındaki multipar anneden normal spontan vajinal yol ile 38 haftalık, 3700g doğan, doğumdan sonra kardiyak üfürüm olması nedeniyle tetkik amacı ile merkezimize yönlendirilen yirmi dört günlük erkek bebek poliklinik muayenesi sırasında taşikardik olması üzerine çocuk acil servisimize devredildi. Fizik incelemede, bilinci açık, aktif ağlıyordu, kalp tepe atımı 300/dk, kan basıncı 106/73 mmHg ve 1-2/6 sistolik üfürümü mevcuttu. Elektrokardiyolojik incelemesi supraventriküler taşikardi ile uyumlu saptandı (Resim 1). Hasta acil resusitasyon odasına alındı. Solunum ve dolaşım desteği sağlandı. Adenozin (0,1 mg/kg) ilk doz IV puşe uygulandı. Ritim bozukluğunda düzelme olmayınca ikinci adenozin (0,2 mg/kg) IV puşe yapıldı. Kalp hızında kısa süreli bir azalma oldu ancak SVT atağı devam etti. Tedavi sürecinde yatakbaşı ultrasonografi ile hastanın kalp atımı ve adenozine yanıtı sonografik olarak izlendi (Karekod-Video 1). Üçüncü doz adenozinden sonra hasta normal sinüs ritmine döndü. Kalp tepe atımı 160/dk ve sinüs ritmine döndü. Laboratuvar değerlendirmelerinde hemoglobin 13gr/dl, beyaz küre 9.720/mm3, trombositleri 448.000/mm3, C-reaktif protein 3 mg/L ve biyokimya parametreleri normaldi. Takip ve tedavisinin devamı için hasta yenidoğan yoğun bakım ünitesine devredildi. Beta bloker tedavisi başlanan hastanın takibinde tekrar SVT atağı gözlenmedi.

SONUÇ : Çocuk acil servislerinde yatakbaşı ultrasonografinin kullanım endikasyonları giderek artmaktadır. Burada resüsitasyon odasında izlenen bir yenidoğan SVT olgusu nedeniyle; çocuk acil servisinde ritim bozukluklarında yatakbaşı ulltrasonografinin kardiyak fonksiyonların ve verilen tedaviye yanıtın değerlendirilmesi amacıyla da kullanılabileceği gösterilmiştir

Anahtar Kelimeler: acil, aritmi, supraventriküler taşikardi, yatakbaşı ultrasonografi, yenidoğan

Karekod- Video 1

Yatakbaşı ultrasonografi videosu (Karekod okuyucu programını kullanarak videoyu izleyebilirsiniz)

Resim 1

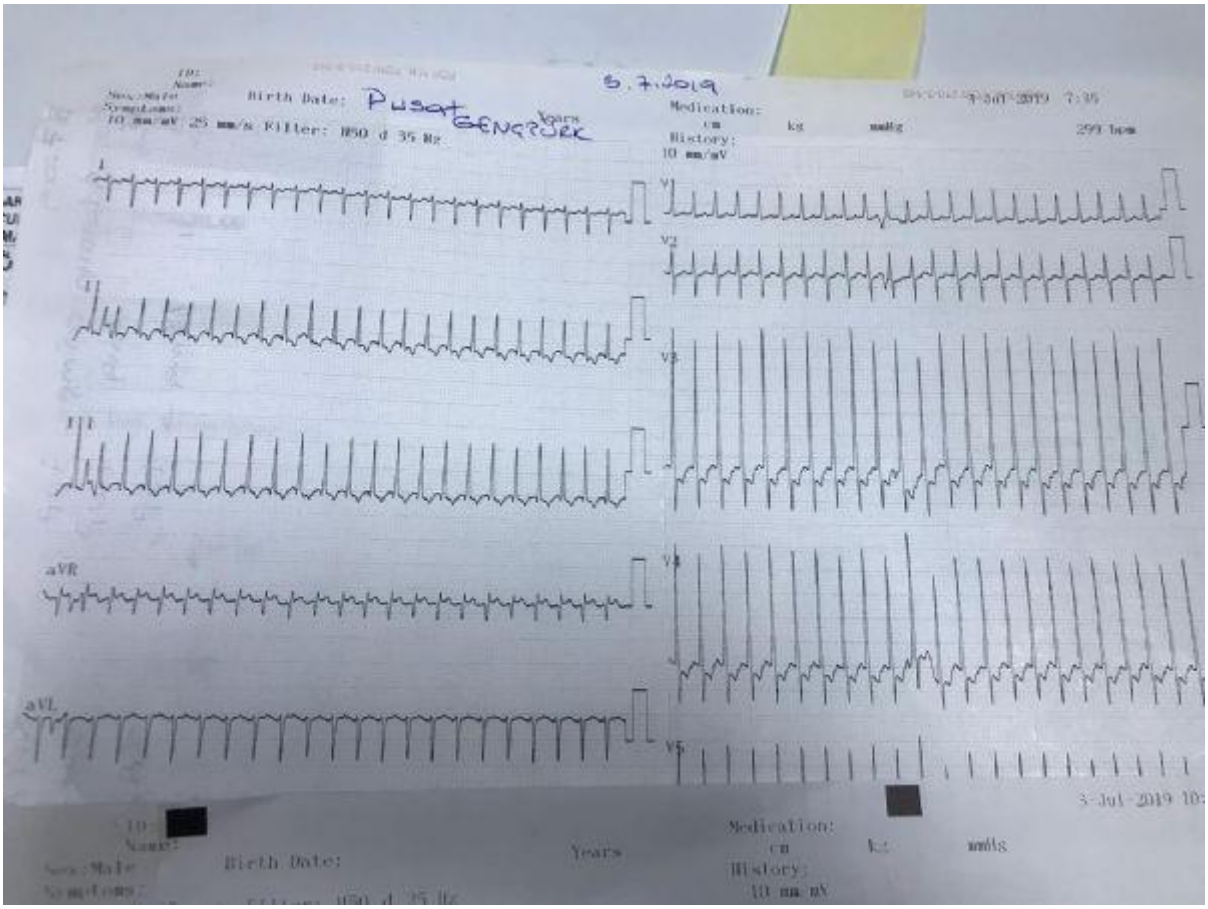

SVT ile uyumlu EKG

[TP-064]

AKUT OTİTİS MEDİANIN NADİR BİR KOMPLİKASYONU; OTİTİK HİDROSEFALİ: OLGU SUNUMU

İhsan Özdemir, Göksel Vatansever, Aytaç Göktuğ, Deniz Tekin
Ankara Üniversitesi Tıp Fakültesi, Çocuk Acil Bilim Dalı, Ankara

Giriş: Otitik hidrosefali; akut otitis medianın nadir intrakraniyal komplikasyonlarından biridir. Bu yazıda otitik hidrosefali tanısı alan bir olgu sunulmuştur.

Olgu: Viral enfeksiyon nedeniyle takip edilen ve iki gün ateşsiz dönem sonrasında 38.6 °C ateş, huzursuzluk ve kusma şikayeti ile götürüldüğü dış merkezde ön fontonelinin bombe saptanması üzerine yapılan transfontanel US (TFUSG)'de lateral ventriküllerde hafif genişleme ve bilateral frontal bölgede ekstrakraniyal BOS mesafelerinde simetrik genişleme görülmesi üzerine tarafımıza ileri tetkik için yönlendirilen 7 aylık kız hastanın muayenesinde huzursuzluk, alert görünüm, sağ timpanik memranda belirgin hiperemi ve ön fontonelde bombelik kaydedildi. Laboratuarında anormallik olmayan hastaya yapılan LP sonucunda BOS direk bakıda hücre görülmedi, BOS biyokimyası da normal olduğundan tüm kültürleri alındıktan sonra hastaya otit tanısı ile 50 mg/kg dan seftrıakson yapıldı. Huzursuzluğu ve fontonel bombeliği azalan ancak ateşleri devam eden, TFUSG'de hidrosefali bulguları olan hastaya olası intrakranial otit komplikasyonları açısından çekilen konvansiyonel MR'da bifrontal ekstraaksiyal BOS mesafesi ile sulkus ve fissürlerde belirginleşme saptandı. Hastaya tüm bulgular ile akut otitis medianın nadir intrakraniyal komplikasyonu olan otitik hidrosefali tanısı konuldu. Tedavisi 3 doz seftriakson olarak planlanan hastanın kültürlerinde üreme olmadı ve menenjit paneli negatif sonuçlandı. Hastanın kontollerinde fizik muayenesi normaldi.

Sonuç: Otitik hidrosefali; yer kaplayan lezyon ve fokal nörolojik bulguların olmadığı, intrakraniyal basınç artışının eşlik ettiği, üst solunum yolu enfeksiyonuna ikincil, nadir intrakraniyal komplikasyondur. Patofizyolojisinde; otitis mediaya sekonder intrakranial inflamasyona bağlı superior sagittal sinus trombuzu, kollateral venöz drenaj yetersizliği, serebral ödem ile BOS absorbsiyonun bozulması sonucu intrakraniyal basınç artışı bulunmaktadır. En sık bulguları baş ağrısı, huzursuzluk, alert görünüm ve kusma olup otitik hidrosefali tanısı alan olguların ortak özelliği hasta çocuk görünümü olmamasıdır. Tedavide mevcut enfeksiyonun tedavisi çoğunlukla yeterlidir. 18 ay altı; huzursuz, hasta çocuk görünümü olmayan, alert, fontoneli bombe, BOS'u normal, büyük çocuklarda ise anlamsız konuşma, bulanık görme, baş ağrısı, papil ödem varlığında yer kaplayan lezyon yok ise ayırıcı tanıda otitik hidrosefali akla getirilmelidir.

Anahtar Kelimeler: akut otitis media, intrakraniyal komplikasyon, otitik hidrosefali

Kraniyal MR T2 sekans görüntüsü

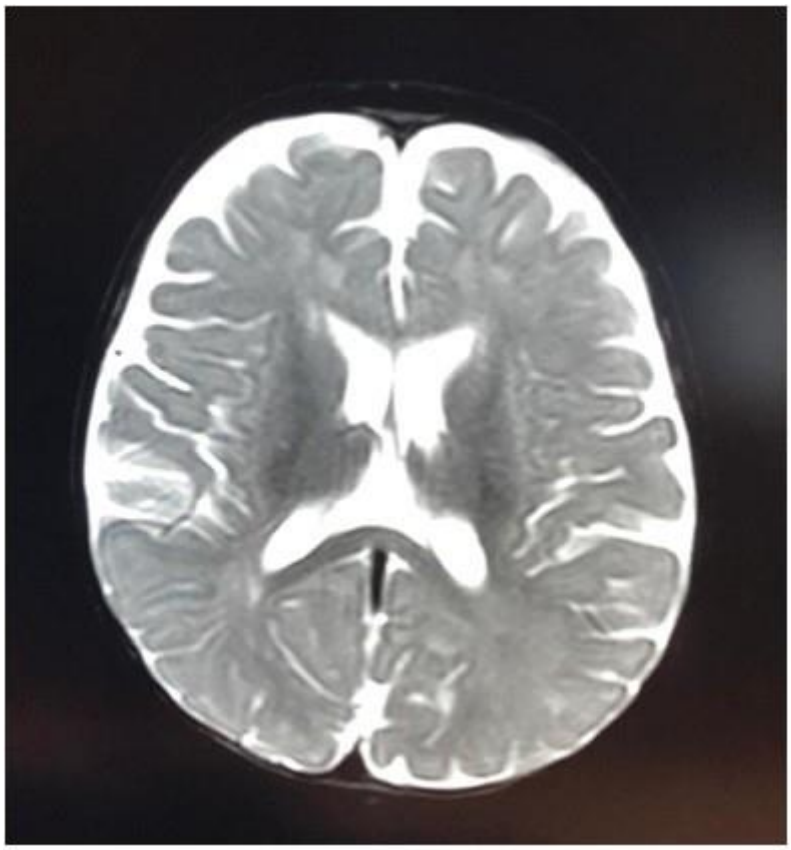

Bifrontal ekstraaksiyal BOS mesafesinde, sulkus ve fissürlerde belirginleşme

[TP-065]

ÇOCUK ACİL SERVİSİNDE YABANCI CİSİM YUTULMASININ YATAK BAŞI ULTRASONU İLE DEĞERLENDİRİLMESİ

Betül Öztürk, Ayla Akça Çağlar, İlknur Bodur, Aysun Tekeli, Nilden Tuygun, Can Demir Karacan
Dr.Sami Ulus Kadın Doğum, Çocuk Sağlığı ve Hastalıkları Eğitim ve Araştırma Hastanesi

Giriş : Yabancı cisim yutulması sık görülen ev kazalarından biridir. Yabancı cisimler en sık özofagusta daha sonra midede takılırlar. Disk piller ya da magnetler özefagusta takıldığında erozif özefajit ve özefagiyal perforasyon yapabildikleri için acil çıkartılmaları gerekmektedir. Yutulan cisimlerin yaklaşık %85'i mideden bağırsaklara ilerler ve hiçbir semptom oluşturmadan, vücuda zarar vermeden pasaj ile atılırlar. Yabancı cisimlerin %80'i radyoopaktır ve grafilerde %88 oranında görülür. Radyolusent objelerin çoğu düz grafilerle tanı alamaz. Bilgisayarlı Tomografi (BT) yabancı cisimlerin

tanımlanmasında yardımcı olabilir. Endoskopi hem tanı hem tedavide önemlidir. Tanı hastaların medikal öykülerine, fizik muayene bulgularına ve görüntüleme yöntemlerine dayanılarak konulmaktadır. Tedavi açısından yabancı cismin yeri, şekli, büyüklüğü, yutulduktan sonra geçen zaman önemlidir. Yabancı cisimlerin %85'i gaita ile birkaç günde atılırken, %20 hastada endoskopik girişimle çıkartılır. %1 olguda cerrahi gerekir. Ultrason basit ve non invazif olması, hastalara radyasyon vermemesi ve tekrarlanabilirliği gibi avantajlar nedeniyle gastrointestinal sistemde yabancı cismi tespit etmekte geleneksel yöntemlere ilave bir yöntem olabilir.

Olgu : Önceden sağlıklı 10 aylık kız hasta 3 saat önce saat pili yutma yakınması ile çocuk acil servisimize getirildi. Kusma, huzursuzluk, solunum sıkıntısı gibi yakınmaları olmayan hastanın vital bulguları stabil, fizik muayene bulguları normaldi. Batın muayenesi rahat, bağırsak sesleri aktif ve ele gelen kitle yoktu. Hastaya 1 yıl eğitim almış acil yan dal asistanı tarafından ultrason uygulandı, midede hiperekoik bir yapı saptandı. Ayakta direkt karın grafisinde solda umblikus hizasında 1,2cm çapında yuvarlak opak cisim görüldü. Kan tetkikleri normaldi. Hasta gözlem amacıyla çocuk cerrahi servisine yatırıldı, 9 saat sonra pil dışkıyla atıldı.

Tartışma : Yatak başı ultrasonografi çocuk acil servislerde yaygın kullanıma girmiştir. Gastrointestinal sistemdeki yabancı cisimlerin görüntülenmesinde ve takibinde de kullanılabilir. Hasta gereksiz radyasyon maruziyetinden korunarak hızla tanı alabilir. Diğer yabancı cisimler için de geliştirilmesi söz konusu olabileceği düşünülmüştür.

Anahtar Kelimeler: Yabancı Cisim Yutulması, Ultrasonografi, Pil Yutma

Resim-1

Hastanın ayakta direk karın grafisi

Resim-2

Hastanın yatak başı ultrason görüntüsü

[TP-066]

ATİPİK BİR PERİTONİT NEDENİ: TOPLU İĞNE

Emel Uyar, Ahmet Furkan Eser, Feyza İnceköy Girgin, Nilüfer Yalındağ Öztürk
Marmara Üniversitesi Tıp Fakültesi Pendik Eğitim ve Araştırma Hastanesi

Giriş: Peritonit, periton diyalizi yapılan hastalarda sıklıkla karşımıza çıkmaktadır. Burada periton diyalizi yapılan ancak peritonit nedeni yabancı cisim olan bir vaka sunulacaktır.

Olgu: İki yaşında, periton diyalizi uygulanmakta olan hasta karın ağrısı ve periton mayisinin bulanıklaşması nedeniyle başvurdu. Periton sıvı incelemesi peritonit ile uyumlu olduğundan servise yatırılarak intraperitoneal antibiyotik tedavisi başlandı. Kültüründe Strep. salivarius ve Strep. vestubularis üremesi oldu. Tedavinin 7. gününde periton mayi hücre sayımı azalolan klinik olarak stabil olan hasta intraperitoneal antibiyotiğini 21 güne tamamlanması önerilerek taburcu edildi. Taburculuğunun 8. gününde ateş, kusma, diyaliz sıvısında pembe-kırmızı renk değişikliği nedeniyle tekrar başvurdu. İntraperitoneal antibiyotiklerine devam edilerek, IV sefepim eklendi. Takibinin 2. gününde hemodinamisinin bozulması üzerine yoğun bakım ünitesine kabul edildi. Entübe edilerek 2 li

inotrop başlandı. Tetkiklerinde akut faz reaktanları ve laktatı yüksek, metabolik asidozu vardı. Çekilen grafisinde batında toplu iğne imajı gözlendi (Şekil 1). Batın US'de jejunal anslar düzeyinde lümen içinden peritona doğru uzanan metalik cisme ait artefaktlar izlendi. Batın BT'de yaygın serbest sıvı, sol parakolik alanda 72 mm çaplı koleksiyon, dalakta perfüzyon defekti, solda proksimal jejunal anslar düzeyinde lineer metalik yapı, pankreas başında hipodens lezyon saptandı. Operasyonda ince barsakta yer yer perfore ve nekrotik segmentleri, dalak ve pankreasta nekrotik alanlar saptandı (Şekil 1) duodenum 2. bölgesinden toplu iğne çıkarıldı. Takibinin 3. gününde exitus oldu. Periton kültürlerinde Enterokokus faecium üremesi saptandı.

Sonuç: Hastaların tedaviye yanıtlarının yeterli olmadığında farklı bir neden olup olmadığının sorgulanması önemlidir. Yapılan görüntülemelerin beklenti odaklı değil sistematik ve bütünsel bir şekilde incelenmesi hekimi malpraktisten koruyacaktır. Olgumuzda ailenin yabancı cisim yutma şüphesi yoktu ancak dış merkezde daha önce çekilen grafilerinde de toplu iğne görülmekteydi. Olgunun periton diyalizi uygulaması, peritonit riskinin yüksek olması tanının atlanmasına neden olmuş olabilir. Toplu iğne yutmada barsak perforasyonu görülebilirken olgumuzdaki yaygın tutulum toplu iğnenin uzun süre barsakta kalması ve barsak hareketleri nedeniyle tekrarlayan hasara neden olması sonucu olabilir.

Anahtar Kelimeler: Yabancı isim yutma, toplu iğne, peritonit, periton diyalizi

Şekil 1

Hastanın batın grafisinde sol-orta kadranda toplu iğne görülmekte

Şekil 2

Olgunun operasyonda görüntüleri

[TP-067]

ASTIM TANILI HASTADA ANİ GELİŞEN ANİZOKORİ

Mürüvvet Şişman[1], Yasemin Men Atmaca[2], Okşan Derinöz Güleryüz[2]
[1]Gazi Üniversitesi Tıp Fakültesi, Çocuk Sağlığı ve Hastalıkları Ana Bilim Dalı, Ankara
[2]Gazi Üniversitesi Tıp Fakültesi, Çocuk Acil Bilim Dalı, Ankara

Giriş: Anizokori nedenleri arasında fizyolojik anizokori, farmakolojik anizokori, serebral neoplazi ve anevrizma gibi yer kaplayan oluşumlar ve intrakraniyal kanamalar bulunmaktadır. Burada astım nedeniyle takip ettiğimiz, salbutamol ve ipratropium bromür inhaler tedavisi alan hastada ani gelişen anizokoriyi sunmayı amaçladık.

Olgu: Astım nedeniyle takipli olan ve ilaç kullanmayan 13 yaşındaki erkek hasta öksürük yakınması ile başvurdu. Şikayetlerinin 3-4 gündür olduğu, öksürük ile birlikte nefes darlığı ve göğüs ağrısı yakınması olduğu, bu nedenle bir hastaneye başvurduğu orada hastaya antibiyotik, sistemik steroid ve bronkodilatör tedavi verildiği sonrasında şikayetlerinin arttığı öğrenildi. İlk değerlendirilmesinde, genel görünümü iyi, GKS:15 idi. Konuşabiliyordu ve hava açlığı bulguları yoktu. Vücut ısısı: 37,3 C, nabız:

104/dk, kan basıncı:120/80 mmhg, solunum sayısı: 34/dk oksijen saturasyonu %91 idi. Fizik incelemesinde, bilateral yaygın ronküsleri ve subkostal retraksiyonu mevcuttu. Hasta orta atak astım olarak değerlendirildi, sistemik steroit, salbutamol (0.15 mg/kg/doz, 20 dakika ara ile üç kez, ardından saatlik salbutamol 5 dozu ipratropium bromür ile inhaler), ipratropium bromür ve budesonid nebül tedavisi başlandı. Hastanın tedavisinin dördüncü saatinde anizokorisi gelişti [Resim 1]. Sol pupil sağa göre dilate idi ve ışık refleksi alınamıyordu. Göz hareketleri her yöne doğaldı. Diğer kranial sinir muayeneleri de doğaldı. Hastanın hali hazırda başvurusunda anizokorisinin olmaması mevcut tedavi sırasında gelişmesi nedeniyle "salbutamol ve/veya ipratropium bromür ilişkili anizokori" düşünüldü. Salbutamol tedavisi 3 saatte bir olacak şekilde verilmeye devam edildi, yaklaşık 24 saat sonra anizokorinin gerilediği görüldü [Resim 2].

Tartışma: Salbutamol ve ipratropium bromür, aerosol olarak muskarinik asetilkolin reseptörlerini bloke ederek parasempatolitik etkiyle midriyazise neden olabilmektedir. Ancak bu etki ipratropium bromüre bağlı olarak daha sık görülmektedir. Neden, çocuklarda tedavi sırasında maskenin yüze tam oturmamasıdır. Anizokori, sıklıkla yaşamı tehdit eden intrakranial kitle, anevrizma, kanama gibi durumlarda ortaya çıksa da, fizyolojik veya farmakolojik anizokori olarak daha bening şekillerde de karşımıza çıkabilir. Anizokori acil bir klinik bulgudur. Organik nedenler dışlanmalı, daha sonra anizokoriye ipratropium bromürün neden olabileceği akla gelmelidir.

Anahtar Kelimeler: akut bronşiyolit, anizokori, ipratropium bromür, salbutamol

Şekil 1

Nebulize salbutamol/ipratropium bromid tedavisi sonrasında gelişen anizokori

Şekil 2

İpratropium bromid tedavisinin kesilmesinden 24 saat sonra anizokorinin gerilemesi ve her iki pupilla çapının eşitlenmesi

[TP-068]

KÜÇÜK TRAVMA İLE BÜYÜK YARALANMA: İZOLE İLEUM PERFORASYONU

Yasemin Men Atmaca, Okşan Derinöz Güleryüz
Gazi Üniversitesi Tıp Fakültesi, Çocuk Acil Bilim Dalı, Ankara

Giriş: Künt batın travmalı hastaların değerlendirilmesinde solid organ yaralanması hayati öneme sahip olduğundan içi boş organ perforasyonlarının gözden kaçması ihtimali oldukça fazladır. Künt travma sonrasında izole ince bağırsak perforasyonu gelişmesi oldukça nadir bir durumdur. Künt travma hastalarının %1'inden daha azında ince bağırsak yaralanması görülür ve hastaların sadece %0.3'ünde ince bağırsak perforasyonu görülmektedir, sıklıkla da eşlik eden organ yaralanmaları ile birliktedirler.

Olgu: On dört yaşında erkek hasta, başvuru günü başlayan iki kez olan bol miktardaki siyah renkli kusma nedeniyle çocuk acil servise başvurdu. Hastanın başvurudan birgün önce ayağının takılarak yüzüstü düştüğü ve karnını bir taşa çarptığı; bu nedenle dış merkeze başvurduğu sadece direk batın grafisi çekilerek taburcu edildiği öğrenildi. Öyküsünden karın ağrısı yakınmasının hiç azalmadığı, hatta arttığı ve kusma eşlik etmesi nedeniyle acile başvurdukları öğrenildi. Başvurusunda yaşamsal bulguları normal, GKS:15 ve batın muayenesinde batın normal bombelikteydi, yaygın hassasiyeti mevcuttu, rebound-defans saptanmadı. Sağ tibia ön yüzde yedi santimetrelik transvers yüzeyel laserasyon dışında fizik muayenesi doğaldı. Hastaya uygun hidrasyon başlandı, nazogastrik sonda takılarak serbest drenaja alındı. Ayakta direk batın grafisi ve FAST doğaldı. Laboratuar tetkikleri amilaz:120 U/L (28-100) ve lipaz:157 U/L (0-67) dışında normaldi. Çekilen abdomen BT'de karaciğer anterior ve inferiorunda serbest hava saptandı, (perforasyon?) ayrıca barsak ansları arasında lokule hava koleksiyonu izlendi. Hasta operasyona alındı. İleumda 2 cm lik perforasyon alanı saptanan hastanın defekti onarıldı. Postoperatif 8. Gününde sorunsuz taburcu edildi.

Tartışma: Künt travmaya bağlı ince bağırsak yaralanmalarında klinik bulguların ortaya çıkması için zaman geçmesi gerekebileceğinden dolayı, ilk fizik muayene normal olabilir hatta erken dönemde görüntüleme yöntemleri ile bile tanı konulamayabilir. Bu durum tanı ve tedavide gecikmelere neden olarak morbidite ve mortalitede ciddi bir artışa yol açmaktadır. Yapılan fizik muayene ve tetkiklerin normal olduğu durumlarda bile hastaların gözlem süresi kısa tutulmamalı ve tekrarlayan fizik muayeneler ile hastalar tekrar tekrar değerlendirilmeli ve mutlaka acil durumlar hakkında iyi bir bilgilendirme yapılarak yakın kontrole çağrılmalıdır.

Anahtar Kelimeler: ince bağırsak, karın ağrısı, künt travma, perforasyon

[TP-069]

ANTREMAN SONRASI GELİŞEN AĞIR RABDOMYOLİZ OLGUSU

Yasemin Men Atmaca, Okşan Derinöz Güleryüz
Gazi Üniversitesi Tıp Fakültesi, Çocuk Acil Bilim Dalı, Ankara

GİRİŞ: Rabdomyoliz, iskelet kas hasarı sonucu miyoglobin, kreatinin fosfokinaz (CK), aspartat aminotransferaz ve potasyum gibi hücre içindeki elemanların plazmaya salınmasıyla ortaya çıkan bir klinik durumdur. Burada antreman sonrası ağır rabdomyolizi olan ancak ABY gelişmeyen bir hasta literatürde egzersize bağlı rabdomyoliz olan çocuk olgu sayısının az olması nedeniyle sunulmuştur.

Olgu: Öncesinde sağlıklı 16 yaş erkek hasta bacak ağrısı ve koyu kırmızı renkte idrar yapma şikayetiyle başvurdu. Hasta aktif kürek çekme sporuyla uğraşıyordu ve günde 3-4 saat antreman yapıyordu. Hastanın daha önce olmayan hafif bacak ağrısı 2 gün önce antreman sonrasında başlamıştı ve uyluk bölgesindeydi. Başvurudan önceki gün idrarını koyu kırmızı renkte yapmaya başlamıştı ve bol su içtiğinde renginin açıldığını belirtti. Fizik incelemede genel durumu iyi, yaşamsal bulguları normal, sistemik muayenesi normaldi ve hasta rahatlıkla yürüyebiliyordu. Laboratuar tetkiklerinden CK: 511.950 U/l (0-171), AST:5079 U/l, ALT:694 U/l, BUN:12 mg/dl CR:0,8 mg/dl, Ürik asit:7,9 ve İdrar tetkikinde PH:5,5 dansite 1008, hb:3+, diğerleri normal saptandı. Ağır egzersize bağlı rabdomyoliz düşünülen hastaya arttırılmış alkali hidrasyon başlandı ve ileri tetkik için servise yatırıldı. Hastanın CK değerleri kademeli olarak normale döndü (Şekil 1) ve böbrek yetmezliği gelişmedi.

TARTIŞMA: Rabdomyoliz viral enfeksiyonlar, intoksikasyonlar, travma sonrası, status epilepticus, ilaç kullanımı ve ağır egzersiz gibi nedenlere bağlı ortaya çıkar. Hastaların yakınma ve klinik bulguları farklılıklar göstermektedir ancak bu kadar yüksek CK değerine rağmen hastamızın kas ağrısı şiddetli değildi ve güçsüzlüğü yoktu. Hastaların çoğunda kas ağrısı ya da güçsüzlüğü olsa da kas ağrısı olmadan da rabdomyoliz gelişebileceği unutulmamalıdır. Acil servise kas ağrısı ile gelen hastaların öyküleri bu açıdan derinleştirilmeli ve rabdomyolize sebep olabilecek bulgu varsa fizik muayene silik olsa bile CK değeri bakılması düşünülmelidir. Rabdomyolize bağlı akut böbrek yetmezliği (ABY) gelişme oranı %17-40 arasında olduğundan, bu durumun erken tanınması ve acil hidrasyon tedavisine hemen başlanması renal fonksiyonları korumak için oldukça önemlidir.

Anahtar Kelimeler: akut böbrek yetmeliği, egzersiz, kreatinin kinaz, rabdomyoliz

Şekil 1

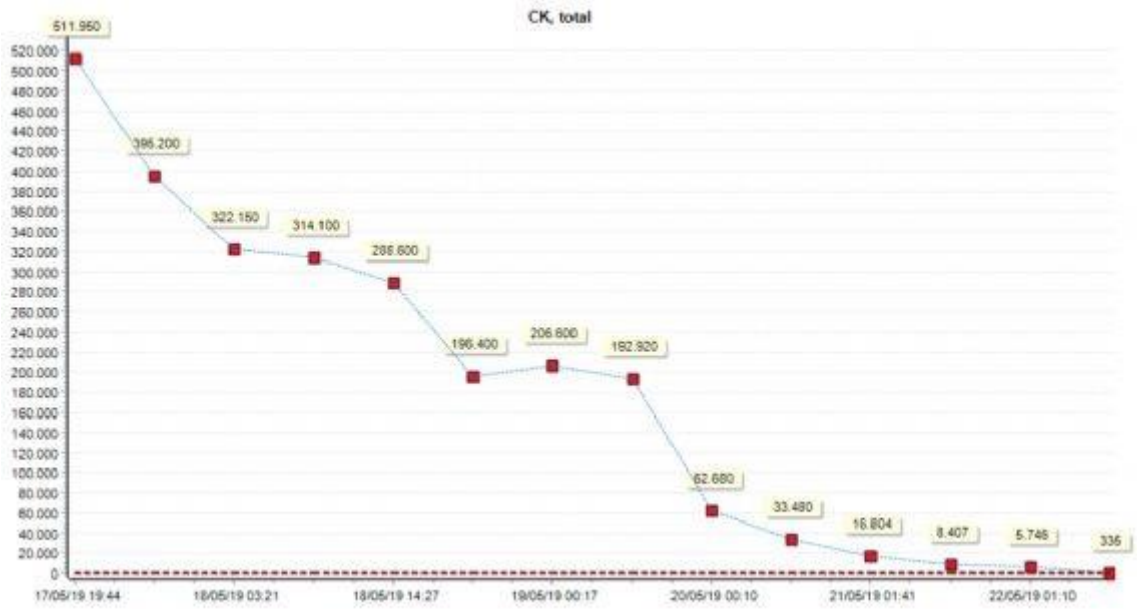

Hastanın CK düzeyleri

[TP-070]

TORAKS ULTRASONOGRAFİ İLE TANI ALAN KİST HİDATİK OLGUSU

Ayla Akca Çağlar, İlknur Bodur, Aysun Tekeli, Betül Öztürk, Nilden Tuygun, Can Demir Karacan
SBÜ Dr. Sami Ulus Kadın Doğum,Çocuk Sağlığı ve Hastalıkları Eğitim ve Araştırma Hastanesi, Çocuk Acil Kliniği, Ankara

GİRİŞ : Kist hidatik ekinokok türleri ile oluşan zoonotik bir hastalıktır. Kist hidatik hastalığı karaciğer (%63), akciğer (%25), kaslar (%5), kemik (%3), böbrek (%2), beyin (%1), dalak (%1) gibi organları tutabilir. Çocukluk çağında akciğer tutulumu karaciğer tutulumundan daha sık görülür. En sık sağ akciğer ve sağ akciğer alt lobu tutulur. Akciğer kist hidatikleri çoğunlukla asemptomatik olabilirken, ateş, öksürük, göğüs ağrısı, dispne, hemoptizi gelişebilir. Burada hemoptizi yakınması ile başvuran ve akciğer grafisinde toraksta kitle ön tanısıyla yapılan toraks ultrasonografi ile kist hidatik tanısı konulan bir olgu sunulmuştur.

OLGU : Önceden sağlıklı 4 yaş 2 aylık erkek hasta, 1,5 haftadır öksürük ve son iki gündür öksürükle ağzından açık kırmızı renkli kan gelme yakınması ile başvurdu. Fizik incelemede, vital bulguları stabil, tüm sistem muayenesi doğal idi. Laboratuvar değerlendirmelerinde hemoglobin 11.6gr/dl, beyaz küre sayısı 13.920/mm3, trombosit sayısı 401.000/mm3, C-reaktif protein 1mg/L ve biyokimya

parametreleri normaldi. Akciğer grafisinde sol lingulada düzgün sınırlı noduler dansite, şüpheli kitle olarak değerlendirilen (Resim 1) hastaya yapılan toraks ultrasonografi değerlendirilmesinde sol akciğer üst lob anteriorda 2,5 cm çapında kalın duvarlı içerisinde ekojen lineer yapılar izlenen kistik lezyon ve lezyonun çevresinde sıvı izlendi. Rüptüre olmuş kist hidatik olarak yorumlandı (Resim 2)(Karekod-Video 1).Lezyonun komşuluğunda hava bronkogramları içeren konsalidasyon gözlendi. Toraks tomografi bulguları ultrasonografi ile uyumlu idi. İntravenözampisilin-sulbactam ve oral albendazol tedavisi başlanarak takip ve tedavisinin devamı için hasta çocuk cerrahisi bölümüne devredildi.

SONUÇ : Ülkemiz için endemik olan kist hidatik hastalığı asemptomatik seyredebildiği gibi akciğer tutulumu başta olmak üzere organ tutulumuna göre belirti ve bulgular verebilir. Rüptüre veya enfekte olmuş kist hidatik durumunda hem klinik hem de radyolojik bulgular yanıltıcı olabilmektedir. Endemik bölgelerde şüpheli radyolojik ve klinik bulgularda kist hidatik akla getirilmelidir. Burada ultrasonografik değerlendirme ile hızlı ve kolay tanı almış olan bir kist hidatik olgusunu sunduk.

Anahtar Kelimeler: çocuk, kist hidatik, toraks ultrasonografi

Karekod-Video 1

Karekod okuyucu programını kullanarak USG görüntü videosunu izleyebilirsiniz

Resim 1

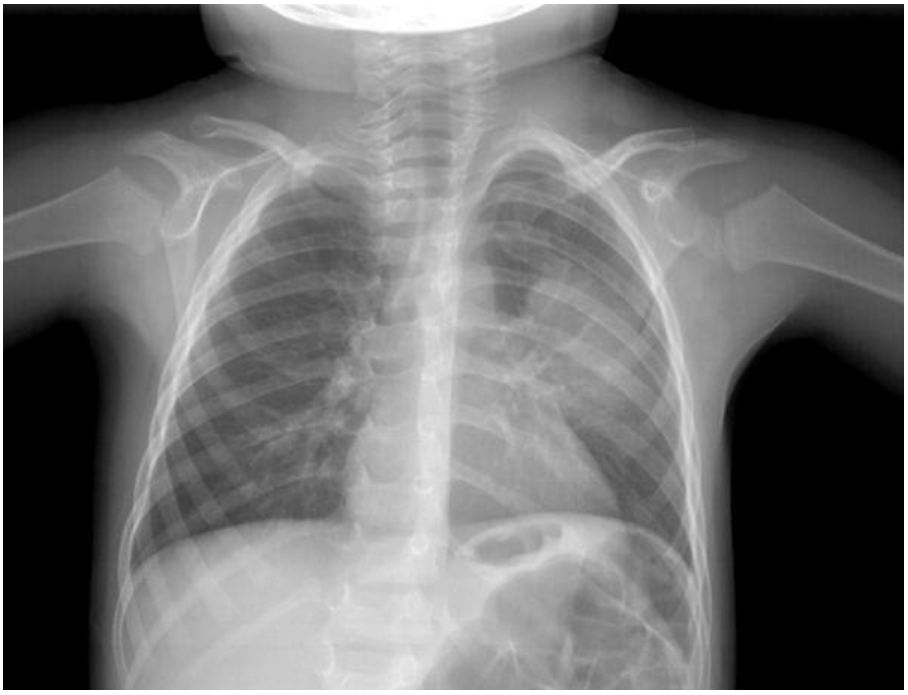

PA Akciğer grafisinde kist hidatik görünümü

Resim 2

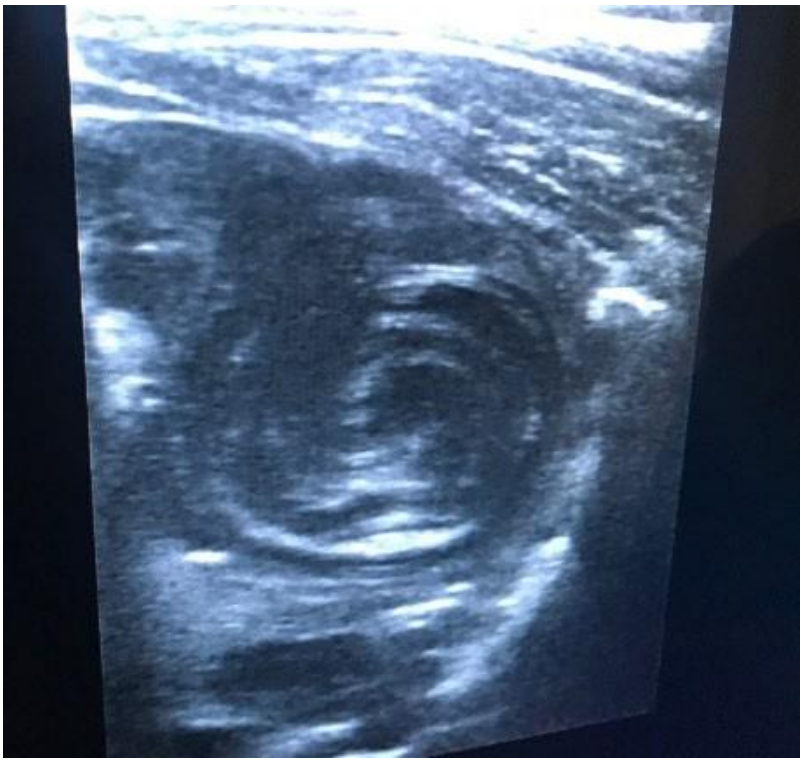

Toraks ultrasonografi ile kist görünümü

POSTER BİLDİRİLER

[P-001]

2018 YILINDA ÇOCUK YOĞUN BAKIM YATIŞI GEREKTİREN VE VİRAL PNÖMONİYE BAĞLI SPONTANPNÖMOTORAKS GELİŞEN OLGULARIN DEĞERLENDİRİLMESİ

Dilara Ceylan[1], Ebru Azapağası[2], Mutlu Uysal Yazıcı[2], İsmet Faruk Özgüner[3]

[1]Dr. Sami Ulus Kadın Doğum,Çocuk Sağlığı ve Hastalıkları, Eğitim ve Araştırma Hastanesi, Genel pediatri

[2]Dr. Sami Ulus Kadın Doğum,Çocuk Sağlığı ve Hastalıkları, Eğitim ve Araştırma Hastanesi, Pediatri Yoğun Bakım Kliniği

[3]Dr. Sami Ulus Kadın Doğum,Çocuk Sağlığı ve Hastalıkları, Eğitim ve Araştırma Hastanesi, Çocuk Cerrahisi Anabilim Dalı

Amaç: Bu yazıda 2018 yılında merkezimize başvuran ve çocuk yoğun bakım yatışı gerektiren viral pnömoniye bağlı spontan pnömotorakslı olguların klinik değerlendirilmesi yapılarak bu nadir durumun izleminde literatüre katkıda bulunması amaçlanmıştır.

Yöntem: Çalışmada Ocak 2018–Aralık 2018 tarihleri arasında hastanemiz çocuk yoğun bakım ünitesinde viral pnömoniye bağlı spontan pnömotoraks gelişen hastalar geriye dönük olarak incelendi. Tüm hastaların başvuru yaşı, cinsiyet, sigara içen bireyle teması, üst solunum yolları enfeksiyonu teması, pnömoni etkeni, pnömotoraks zamanı, pnömotoraksa yönelik verilen tedavi, invaziv veya noninvaziv mekanik ventilasyonda kalma süresi, yoğun bakım yatış süresi ve taburculuk anındaki klinik durumları kaydedildi.

Bulgular: Ocak 2018-Aralık 2018 tarihleri arasında çocuk yoğun bakım ünitesine yatırılan 652 hastanın 230'unun pnömoni nedeniyle yatırıldığı ve bunların %3ünde viralpnömoniye bağlı spontanpnömotoraks geliştiği tespit edildi. Yaş dağılımı 42 gün ile 28 ay arasındaydı. Pnömoni etkenleri olarak respiratuarsinsityal virüs influenza A, rhinovirüs ve rhinovirüs ile Pseudomonas aeruginosa saptandı. Beş hastaya tüp torakostomi takılırken, diğer hastalar %100 oksijen desteği ile izlendi. Üç hastada invaziv mekanik ventilasyon ihtiyacı oldu. Bir hasta altta yatan yağ asidi oksidasyondefekti nedeniyle exitus olurken, diğer 7 hastada tam iyileşme gözlendi.

Tartışma: Pediatrik hasta grubunda oldukça nadir görülen, mortalite ve morbiditeyi arttıran bir durum olan spontan pnömotoraksın erken çocukluğu döneminde viral pnömonilerin bir komplikasyonu olarak karşımıza çıkabileceği ve yoğun bakım yatış süresini uzatabileceği akılda tutulmalıdır. Risk faktörlerinin belirlenmesi, izlem ve tedaviye karar vermede çok merkezli daha büyük çalışmalar planlanmalıdır.

Anahtar Kelimeler: Spontan pnömotoraks, Viral pnömoni, Çocuk yoğun bakım

Pnötoraks fotoğrafları

Resim-1: SpontanPnömotorakslı olgulardan bazıları (Olgu 5 ve 7)

Viralpnömoniye bağlı spontan pnömotorakslı olguların özellikleri

	Yaş	Cinsiyet	Sigara Teması	ÜSYE Teması	Pnömoni Etkeni	SP zamanı (gün)	SP tedavi	Ventilasyon /gün	YBÜ yatış süresi	Tabur culuk
Olgu 1	42 gün	Erkek	yok	Var	Rhinovirüs	3	%100 oksijen	NIV/5 gün	9	Tam iyilik hali
Olgu 2	44 gün	Kız	var	Yok	RSV	6	%100 oksijen	NIV/ 8 gün	12	Tam iyilik hali
Olgu 3	6 ay	Kız	yok	Var	Çalışılamadı	2	Tüp torak ostomi	IV/9gün	9	Exitus
OLgu 4	3 ay 10 gün	Kız	var	Yok	İnfluenza	7	%100 oksijen	NIV/47gün	47	Tam iyilik hali
Olgu 5	47 gün	Erkek	yok	Var	RSV	2	Tüp torak ostomi	IV / 7 gün NIV/ 13gün	20	Tam iyilik hali
Olgu 6	28 ay	Eekek	var	Var	RSV	1	Tüp torak ostomi	NIV 9 gün	28	Tam iyilik hali
Olgu 7	5 ay 20 gün	Kız	yok	Var	Rino Psödomonas	2	Tüp torak ostomi	IV 10 gün	20	Tam iyilik hali
Olgu 8	26 ay	Erkek	yok	Var	Çalıştırılamadı	2	Tüp torak ostomi	NIV/10gün	12	Tam iyilik hali

NIV: invaziv olmayan mekanik ventilasyon. IV: İnvaziv mekanik ventilasyon

[P-002]

EKSTRAKORPOREAL MEMBRAN OKSİJENİZASYONUNA BAĞLI FULMİNAN MİYOKARDİTLİ BİR OLGUNUN UÇAK AMBULANSIYLA BAŞARILI TRANSPORTU

Serdar Balsak[1], Tanıl Kendirli[1], Serhan Özcan[1], Ata Niyazi Ecevit[4], Mehmet Ramoğlu[2], Selen Karagözlü[2], Merve Havan[1], Edin Botan[1], Emrah Gün[1], Tayfun Uçar[2], Ercan Tutar[2], Ahmet Rüçhan Akar[3], Adem Dursun[5], Ömer Faruk Gülaştı[6]

[1]Ankara Üniversitesi Tıp Fakültesi, Çocuk Yoğun Bakım Bilim Dalı, Ankara
[2]Ankara Üniversitesi Tıp Fakültesi, Çocuk Kardiyoloji Bilim Dalı, Ankara
[3]Ankara Üniversitesi Tıp Fakültesi, Kalp Damar Cerrahisi Ana Bilim Dalı, Ankara
[4]Ankara Üniversitesi Tıp Fakültesi, Çocuk Kalp Damar Cerrahisi Bilim Dalı, Ankara
[5]Erzurum Bölge Eğitim Ve Araştırma Hastanesi, Çocuk Yoğun Bakım
[6]Erzurum Bölge Eğitim Ve Araştırma Hastanesi, Çocuk Kalp Ve Damar Cerrahi

Giriş-Amaç: Ekstrakorporeal Membran Oksijenizasyonu (ECMO) ağır refrakter hemodinamik ve solunum yetmezliğinde ihtiyaç duyulan hastalarda kullanılan bir tedavidir. Ülkemizde ECMO tedavisi, ihtiyacı olan çocuk hastalara belirli merkezlerde yapılabilmektedir. Bu vakada ünitemizin havayolu ile yaptığı başarılı ECMO transportu vakası sunulmaktadır.

Olgu: Önceden sağlıklı 12 yaşında, VA 40 kg olan kız hasta, bulantı ve kusma şikayeti ile başvurduğu hastanede transaminaz yüksekliği saptanınca yatırılmış. İzlemde solunum sıkıntısı, taşikardisi olması nedeniyle kalp yetmezliği düşünülerek ÇYBÜ'ne yatırılarak adrenalin, noradrenalin, dobutamin, milrinon ve lasiks tedavisi başlanmış. Takipte bilinci konfüze olan hasta entübe edilerek solunum desteği sağlanmış. İzleminin 3. gününde kardiyak arrest geçiren hastaya 1 dakika KPR yapılmış. Ekokardiyografisinde EF: %25, kalp boşlukları geniş, kalbin kasılması zayıf saptanmış. Çocuk kardiyoloji önerisiyle KVC tarafından sol femoral V-A ECMO kurulmuş. ECMO'nun 8. Gününde aritmisi olan, inotrop ihtiyacı devam eden hasta kalp nakil merkezi ihtiyacı nedeniyle 1 pediatrik kardiyo vasküler cerrah, 1 çocuk yoğun bakımcı, 1 perfüzyonist ve 2 hemşireden oluşan ECMO nakil ekibiyle uçak ambulansla 718 km uzaklıktaki Erzurum'dan Ankara'ya sorunsuz transfer edildi. VES nedeniyle başlanılan lidokain infüzyonuna devam edilerek, milrinon, adrenalin, levosimendan, lasiks infüzyonu başlandı. Tetkiklerinde Pro BNP: 17396 pg/mL, CK-MB: 1.53 ng/mL, SYVBP: İnfluenza A+, H1N1+ saptanan hastaya fulminan miyokardit tanısı ile IVIG (2 gün) verildi, tedaviye oseltamivir eklendi. Klinik durumu giderek düzelen, EF: % 42, kontrol Pro BNP: 5170 pg/mL saptanan hasta ECMO'nun 14. Gününde dekanüle edildi. 3 gün sonra hasta ekstübe edildi. ECMO dekanülasyonundan 10 gün sonra normal nörolojik bulgularla çocuk kardiyoloji servisine devredildi.

Sonuç: Uzun mesafeli ECMO transferi çocuk hastalar için nadiren yapılabilmektedir. Ülkemizde ECMO nakil ekibi bulunmamasına rağmen bu hasta uçak ambulansla ekibimizin transport ettiği beşinci vakaydı. ECMO'ya bağlı bir hastanın, gerekli durumlarda hava yolu ile güvenli bir şekilde transport edilebileceğini vurgulamak amacıyla bu olguyu sunduk.

Anahtar Kelimeler: ECMO, transport, miyokardit, çocuk

[P-003]

YENİDOĞAN VE PEDİATRİ YOĞUN BAKIMDA KÜLTÜR ANTİBİYOGRAM DEĞERLENDİRİLMESİ

Muhammet Asena[1], Pınar Aydın Ozturk[2], Ünal Öztürk[3]
[1]Sağlık Bilimleri Üniversitesi Gazi Yaşargil Eğitim Araştırma Hastanesi, Pediatri Bölümü, Diyarbakır
[2]Sağlık Bilimleri Üniversitesi Gazi Yaşargil Eğitim Araştırma Hastanesi, Nöroşirurji Bölümü, Diyarbakır
[3]Sağlık Bilimleri Üniversitesi Gazi Yaşargil Eğitim Araştırma Hastanesi, Nöroloji Bölümü, Diyarbakır

Amaç: Bakteriyemi ve üriner sistem enfeksiyonlarında tanının erken konması enfeksiyona neden olan organizmanın tespit edilmesi ve bu organizmanın antimikrobiyal ajanlara duyarlılığının saptanması hastanın prognozu için önemlidir. Özellikle sağlık bakım ilişkili enfeksiyonlarının yüksek mortalite ve morbiditesinin azaltılması için hastane florasının bilinmesi önem arz etmektedir.Bu çalışmanın amacı hastanemizde alınan kültür sonuçlarından izole edilen mikroorganizmaların tespiti, hastanemiz yenidoğan ve pediatri yoğun bakım florasına ait bilgi edinmek, sık görülen enfeksiyon nedenlerini tespitini sağlayarak daha sonraki süreçte enfeksiyonu önleyici çalışmalara temel oluşturmaktır. Yöntem: Hastanemiz pediatri ve yenidoğan yoğun bakımlarında yatan hastaların kültür sonuçları değerlendirilmiştir.

Bulgular: Çalışmaya dahil edilen 1081 kan ve idrar kültüründen 160'ının sonucu pozitif bulundu. Alınan 78 idrar kültüründen 14(%17.9), 1003 kan kültüründen 146(%14,5) tanesinde üreme olmuştur. İdrar kültür sonuçlarında mikroorganizma üremesi daha yüksek bulunmuştur. Kültür sonuçlarının 92(%57.6)'sinde gram negatif bakteri üremesi olurken, 55(%34.3)'inde gram pozitif bakteri üremesi, 13 (%8.1) tanesinde mantar üremesi olmuştur. Kültür sonuçlarının %85.1'nde üreme olmamıştır. En sık üreyen bakteri koagulaz negatif stafilokoklar (CNS) olup %51.2 oranında üremiştir. Sonra sırasıyla Klebsiella spp. (%13.7), Acinetobacter baumanii (%8.7), Candida spp. (%8.1), Escherichia coli (%5.6) oranında saptanmış, diğerileri ise %5'in altındaki oranlarda saptanmıştır. CNS dışındaki tüm gruplarda metisilin direnci (%49.8) saptanmıştır. E.coli ve Klebsiella türleri için genişletilmiş spektrumlu beta laktamaz pozitifliği %58.0 oranında saptanmıştır. Candida için mikafungin direnci oranı %84.6 olarak bulunmuştur. Pediatri yoğun bakımda kültürde üreme oranı %36.4 iken, yenidoğan yoğun bakımda kültürde üreme oranı %7.6 olarak bulunmuştur. Her iki grup için de en sık üreyen bakteri CNS iken daha sonra pediatri yoğunbakımda Klebsiella (%68.1) ve Acinetobacter (%100) üremesi olmuş, yenidoğan yoğunbakımda ise Candida (%92.3) ve Klebsiella (%31.9) üremesi olmuştur.

Sonuç: Kültür sonuçları hastaneden hastaneye hatta klinikler arasında bile değişebilmektedir. Yoğun bakımlarda floranın bilinmesi özellikli tedavi gerektiren bu hasta grubunda morbidite ve mortaliteyi azaltmakta etkili olacaktır. Bu nedenle kliniklere göre enfeksiyon etkenleri dağılımının belirli aralıklarla taranması hastalıklarda olası etkenlerin tahmini ve etkin tedavinin erken başlamasını sağlayabilecektir.

Anahtar Kelimeler: Pediatri yoğun bakım, yenidoğan yoğun bakım, kan kültürü, idrar kültürü

[P-004]

HİPERLÖKOSİTOZ İLE SEYREDEN BOĞMACA TANILI BİR HASTADA TEKRARLAYAN ÇİFT HACİMLİ KAN DEĞİŞİMİ

Gültaç Evren, Tolga Besci, Tolga Fikri Köroğlu
Dokuz Eylül Üniversitesi Çocuk Yoğun Bakım Ünitesi

Giriş: Boğmaca, çoğunlukla hastaneye yatış gerektiren, yüksek mortalite ve morbiditeyle ilişkili infeksiyöz bir hastalıktır. Yaşamın ilk 6 ayı, prematürite, ciddi pulmoner hipertansiyon ve aşılamanın yapılmamış olması boğmacada morbidite nedenleridir. Lökosit sayısının 100.000'in üzerinde olması önemli mortalite nedenidir. Biz aşılama yapılmayan, hiperlökositoz ile seyreden ve erken dönemde ET (Exchange transfüzyon) yapılan hastayı sunduk.

Vaka: 2 aylık kız hasta öksürük, siyanoz ve dispne bulgularıyla acil servise başvurmuş. Solunum sıkıntısı, hiperlökositoz ve taşikardisi olan hasta çocuk yoğun bakım ünitesine yatırıldı. Aşılaması henüz yapılmamıştı. Teyzesinde ÜSYE bulguları olduğu ve bir süredir aynı evde yaşadıkları öğrenildi. Fizik muayenesinde, takipnesi olan hasta 2L/kg'dan yüksek akımlı nazal kanüle alındı, spO2:%98 ve KTA:200/dk idi. Solunum sesleri dinlemekle bilateral eşit ve ralleri mevcuttu. KDZ: 2 sn, tansiyon 75/55 (64) mm/Hg ve vücut ısısı: 37.2 C°. Tam kan sayımında Hb:10g/dL, WBC: 47X10^3µL, lenfosit: 27 X10^3µL, nötrofil: 13 X10^3µL ve trombosit sayısı: 641 X10^3µL idi. Karaciğer ve böbrek fonksiyon testleri normal. Akciğer grafisinde infiltrasyon, atelektazi yok. Sulbaktam ampisilin ve klaritromisin tedavisi başlandı. Çocuk yoğun bakım yatışı sonrası hipoksemi ve bradikardinin eşlik ettiği öksürük atağı gelişen hasta entübe edilerek mekanik ventilatöre bağlandı. Hiperlökositozu için hidrasyon başlandı. Nazofaringeal aspiratta Bordatella pertussis PCR pozitif saptandı. Ekokardiyografide ılımlı pulmoner hipertansiyon saptandı. Çocuk yoğun bakım yatışının 2. gününde KTA:220/dk ve lökosit sayısı 108X10^3µl (nötrofil: 56X10^3µl) olan hastaya 180 ml/kg'dan eritrosit ve taze donmuş plazma ile çift volüm ET yapıldı. ET sonrası KTA: 180/dk ve WBC: 17,6X10^3µL. Yatışının 5. gününde KTA 220/dk civarında, lökosit sayısı: 44.6X10^3 µl ve ekokardiyografide ılımlı hipertansiyonu için milrinon infüzyonu ve sildenafil tedavisi başlandı ve 2. kez çift volüm ET yapıldı, taşikardisi düzeldi ve lökosit sayısı normal sınırlara düştü. Hasta yatışının 10. günü ekstübe edilerek servise çıkarıldı.

Sonuç: Boğmacalı hasta izleminde ciddi pulmoner hipertansiyon, dirençli hipoksemi ve kalp yetmezliği gelişirse ET erken yapılmalıdır. Tekrarlayan lökosit yüksekliği ve kalp yetmezliği gelişen olgularda ET tekrarlanabilir.

Anahtar Kelimeler: Boğmaca, Exchange Transfüzyon, hiperlökositoz

[P-005]

KALP YETMEZLİĞİNDEN KALP NAKLİNE GİDEN YOL: 4 OLGU

Ertuğ Toroslu[1], Ebru Atike Ongun[2], Erdem Çebişli[1], Nazan Ülgen Tekerek[1], Filiz Ekici[3], Fırat Kardelen[3], Salih Özçobanoğlu[4], Oğuz Dursun[1]
[1]Akdeniz Üniversitesi Tıp Fakültesi, Çocuk Yoğun Bakım Bilim Dalı, Antalya
[2]Antalya Eğitim ve Araştırma Hastanesi, Çocuk Yoğun Bakım Ünitesi, Antalya
[3]Akdeniz Üniversitesi Tıp Fakültesi, Çocuk Kardioloji Bilim Dalı, Antalya
[4]Akdeniz Üniversitesi Tıp Fakültesi, Kalp Damar Cerrahisi Ana Bilim Dalı, Antalya

Giriş: Bu sunumda, çocuk yoğun bakım ünitesinde kalp nakli endikasyonu ile takip edilen 4 olgu sunulmaktadır.

Olgu:
On dört yaş sağlıklı erkek hasta; çarpıntı nedeniyle başvurusunda viral miyokardite sekonder dilate kardiyomiyopati tanısı aldı. SVT atağı nedeniyle adenozin uygulanıp, amiodaron ve digoksin başlandı. IVIG uygulandı. Yetmezlik bulguları nedeni ile nakil listesine alınmasına karar verildi. Kliniğinde kötüleşme ve EF düşüşü nedeniyle hastaya sol ventrikül destek cihazı takıldı. Postoperatif yoğun bakım ünitesine alındı. Pulmoner hipertansiyon nedeniyle inhale nitrik oksit uygulandı. On üç gün yoğun bakım desteği sonrasında servise devredildi. Hasta LVAD ile takip edilmekte ve 15 aydır uygun donör beklenmektedir. Son bakılan EF %40-50 saptandı.

On dört yaş kız hasta; aritmojenik sağ ventrikül displazisi nedeniyle kalp nakli bekleme listesindeyken, acil servise göğüs ağrısı sonrası kardiyak arrest olarak getirildi. Otuz dakika resüsitasyon (KPR) yapılarak yoğun bakıma alındı. Kalp yetmezliği bulguları olması nedeniyle hasta periferik va-ECMO'ya alındı. Takibinin 27. gününde gelişen sepsis nedeni ile kaybedildi. Aritmojenik sağ ventrikül displazisi nedeniyle takipli ICD'si olan **on yedi yaş** kız hastaya genel pediatri servisinde yatarken ortaya çıkan nöbet nedeni ile bilgisayarlı tomografi çekilirken kardiyak arrest gelişti. 60 dakika KPR uygulanan hasta periferik va-ECMO'ya alınarak yoğun bakım ünitesine yatırıldı. Yirmi dokuzuncu gününde kalp nakli uygulandı. Nakil sonrası solunum yetmezliği, pulmoner kanama nedeni ile vv–ECMO'ya devam edildi. İzlemde tekrar va-ECMO'ya alınan hasta takibinin 42. gününde gelişen hipotansiyon nedeniyle kaybedildi.

Altı yaş erkek hasta; dilate kardiomiyopati nedeniyle kalp nakli bekleme listesindeyken, kalp yetmezliği nedeniyle LVAD takıldı. Pulmoner hipertansiyon için sildenafil ve inhale nitrik oksit tedavisi uygulandı. Toplamda 8 günlük çocuk yoğun bakım yatışı sonrası, hasta servise devredildi. Hasta LVAD ile takip edilmekte ve 17 aydır uygun donör beklenmektedir. Son bakılan EF %36 saptandı.
Sonuç: Medikal tedavilere yanıtsız kalp yetmezliğinde ECMO ve LVAD kalp nakline giden yolda köprü tedavilerdir. Komplikasyonların yönetilebilmesi iyi bir ekip organizasyonunu gerektirmektedir.

Anahtar Kelimeler: Kalp Yetmezliği, Ekstrakorporeal Membran Oksijenizasyonu, Sol Ventrikül Destek Cihazı, Kalp Nakli

[P-006]

KIRKDOKUZ YATAKLI ÇOCUK YOĞUN BAKIM ÜNİTESİNDE TRAKEOSTOMİ AÇILAN HASTALARIN İKİ YILLIK VERİLERİ

Eylem Kıral, Melike Acar, Ayşe Filiz Yetimakman
Şanlıurfa Eğitim ve Araştırma Hastanesi, Çocuk Yoğun Bakım Bilim Dalı, Şanlıurfa

Sosyoekonomik düzeyin çok düşük olduğu Şanlıurfa ili 49 yataklı Çocuk Yoğun Bakım Ünitesi'nde trakeostomi endikasyonları, trakeostomi açılma süresi ve komplikasyonları hakkındaki deneyimlerimizin paylaşılması planlandı.

2017- 2019 tarihleri arasında trakeostomi açılan 51 hastaya ait klinik bilgiler retrospektif olarak kayıtların taranması ile elde edilmiştir. 2017-2019 yılları arasında 3502 hasta yatırılmış olup, toplam 58 trakeostomili hasta izlenmiştir. Yedi hastanın trakeostomisi başka bir sağlık kuruluşunda takıldığı için çalışmaya dahil edilmemiştir. Trakeostomi açılması için birinci endikasyon nöromuskuler hastalıklar (29 hasta, % 56.8) ikinci endikasyon ise hipoksik iskemik sekel sonrası (21 hasta, %42.9) idi. Hastalarda trakeostomi endikasyonu sıklıkla uzamış entübasyon/ev tipi ventilasyona hazırlık (45 hasta, %88.2) idi. Üç hastaya (%5.8) hastaya üst hava yolu obstrüksiyonu, iki hastaya konjenital bronkomalazi (%3.9), bir hastaya (%1.9) hastaya travma sonrası trakesotomi açılması gerekmiştir. Hastalarımızda trakeostomi öncesi hastanede yatış süresi medyan 35 gündür, trakeostomi açılması sonrası yoğun bakımda yatış süresi medyan 64 gündür. Gecikmiş trakeostominin başlıca nedeni ebeveynlerin ilk planda işlemi kabul etmemesidir. Trakeostomi şlemine bağlı olarak iki hastada trakeostomi yerinde darlık, 5 hastada trakeostomi kanülü etrafında kanama ve akıntı, 1 hastada kanülün karinaya dayanması, 1 hastada pnömotoraks, 1 hastada kanülün trakeaya yapışması gözlenmiştir. Trakeostomi takılan hastalarımızın uzun dönem takibinde 12 hasta (%23.5) kaybedilmiştir. üç hasta oda havasında oksijen, kırk hasta ev tipi ventilatör desteği ile taburcu edilmiştir, bir hastanın trakeostomisi kapatılmıştır. On hasta halen çocuk yoğun bakımda izlenmektedir. Şanlıurfa ilimizde uzamış yatış süresi için en önemli sorun geniş aile yapısı nedeniyle işlemi kabul etmemesi, sık elektrik kesintisi ve evde solunum desteği için verilen aile eğitimidir. Sosyal güvenlik kurumunda (SGK) yeterli mekanik ventilatörün olmaması, T.C vatandaşı olmayanlara SGK' nın cihaz yardımında bulunmaması nedeniyle halen yoğun bakımda yatan hastaların %20 si cihaz beklemektedir.

Anahtar Kelimeler: Çocuk Yoğun Bakım, trakeostomi, uzamış yatış süresi

[P-007]

D VİTAMİNİ REDDİNE BAĞLI NADİR GÖRÜLEN BİR KOMPLİKASYON: DİLATE KARDİYOMİYOPATİ

Yüksel Kavas Yıldız[1], Ebru Azapağası[2], Selman Kesici[3], Tamer Yoldaş[4], Emine Polat[1]

[1]Dr Sami Ulus Kadın Doğum, Çocuk Sağlığı ve Hastalıkları EAH, Çocuk Sağlığı ve Hastalıkları A.D., Ankara

[2]Dr Sami Ulus Kadın Doğum, Çocuk Sağlığı ve Hastalıkları EAH, Çocuk Yoğun Bakım Ünitesi, Ankara

[3]Hacettepe Üniversitesi Tıp Fakültesi Çocuk Sağlığı ve Hastalıkları Hastanesi, Çocuk Yoğun Bakım Ünitesi, Ankara

[4]Dr Sami Ulus Kadın Doğum, Çocuk Sağlığı ve Hastalıkları EAH, Pediatrik Kardiyoloji A.D, Ankara

GİRİŞ : D vitamini eksikliği infantlarda hipokalsemi ve riketse neden olarak ciddi klinik bozukluklara yol açabilir. Bununla birlikte D vitamin eksikliğine bağlı hipokalseminin dilate kardiyomiyopati gibi ciddi sonuçları da vardır. Burada D vitamini proflaksi kullanımının reddedilmesi sonucu, hipokalsemi ve hipokalsemiye sekonder dilate kardiyomiyopati gelişen ve uygun tedavi ile kalp fonksiyonları tamamen düzelen bir olgu sunulmuştur.

OLGU : 9aylık erkek hastanın öyküsünden 3gün önce başlayan emmeme, huzursuzluk sonrasında ortaya çıkan inlemeli solunum ile acil servise başvurduğu ve entübe edilerek yoğun bakım ünitesine yatırıldığı öğrenildi. Yoğun bakım izlemi sırasında hipotansif olan hastaya SF yükleme ve ardından inotrop tedavileri başlanmış ancak genel durumu düzelmeyen hasta kardiyak arrest olmuş ve 20 dakika CPR uygulanmış.Kalp de ritim bozuklukları da olan hastaya amiodaron infüzyonu başlanmış ve hasta hastanemiz yoğun bakım ünitesine sevk edildi. Hastanın özgeçmişinden ailenin aşılarını yaptırmadığı ve Dvitamini kullanmadığı öğrenildi. Hasta genel durumu kötü, entübe ve sedasyon altında yoğun bakım ünitesine kabul edildi. Yapılan EKO da dilate kardiyomiyopati saptandı. Hastanın EF si %38 idi. Hastanın PAAG de kardiyomegalisi saptandı. (Şekil 1) İyonize kalsiyum ve kan kalsiyum düzeyi düşük olan hastaya 24 saatlik kalsiyum infüzyonu başlandı. Kalsiyum infüzyonu sonrası inotrop dozları azaltılabildi.Levosimendan infüzyonu başlandı. Hastanın bakılan laboratuvar parametrelerinde Ca↓, FosforN, ALP↑ 25 OHVi D3:4 ng/mL 1.25(OH) VitD:20,6 pg/mL PTH:1969,5pg/mL bulundu. Hastaya yüksek doz D vitamin tedavisi başlandı. İzlemde idrar çıkışı olmayan çoklu organ yetmezliği gelişen hastaya 13 gün CVVHD uygulandı. (Şekil 2) Yatışının 10. gününde extübe edildi 15. Günde servise çıkarıldı. Servise çıkarıldığı gün bakılan EKO sunda EF si %50 olarak saptandı Hasta aşı programına alındı.3 ay içinde kalp fonksiyonları tamamen düzeldi.

SONUÇ : Bu hasta D vitamini profalaksi reddinin en ağır sonucu olan dilate KMP tanısıyla takip edilmiştir. Tedavide inotroplar kadar yüksek doz kalsiyum infüzyonu da çok önemlidir Günümüzde aşı ve Dv vit profllaksi reddi çok artmıştır. “Aşı ve proflaksi reddinin önlenmesi” için ciddi çalışmalara ihtiyaç vardır.

Anahtar Kelimeler: D vitamini proflaksi reddi, dilate KMP, çoklu organ yetmezliği, infant

PAAG

Şekli 2

D vitamin eksikliğinin sonuçları

[P-008]

BEYİN ÖLÜMÜNDEN ORGAN BAĞIŞINA: 3 YILLIK YENİ BİR ÇOCUK YOĞUN BAKIM ÜNİTESİ DENEYİMİ

Murat Kanğın[1], Mehmet Nur Talay[1], Sibel Tanrıverdi Yılmaz[1], Muhammet Asena[2], Murat Öcal[2], Mansur İnalcan[3]

[1]SBÜ Diyarbakır Gazi Yaşargil Eğitim ve Araştırma Hastanesi Çocuk Yoğun Bakım

[2]SBÜ Diyarbakır Gazi Yaşargil Eğitim ve Araştırma Hastanesi Çocuk Sağlığı ve Hastalıkları

[3]SBÜ Diyarbakır Gazi Yaşargil Eğitim ve Araştırma Hastanesi Organ Nakil merkezi Koordinatörü

Çocuklarda beyin ölümü tanı sıklığının arttırılması ve bu konuda duyarlılığın gelişmesi ile çocuk yaş grubunda organ bağışında bulunma oranlarının artacağı değerlendirilmektedir. Travma hastalarının izlenmediği bir Eğitim Araştırma Hastanesi bünyesinde 3 yıllık bir yoğun bakım (YB) ünitesinde beyin ölümü tanısı konulan hastalar geriye dönük olarak incelenmiştir. Çalışmaya Eylül 2016- Eylül 2019 tarihleri arasında çocuk yoğun bakım ünitemize yatan ve beyin ölümü gerçekleşen 14 hasta alınmıştır. Bu tarihler arasında yoğun bakım ünitemize 3038 hasta yatırılmış, bunların 176'sı(% 5,79) ölmüştür. Beyin ölümü tespit oranı ölen hastalar içinde %7,95'tir. Hastaların 8'i kız, 6'sı erkektir, yaş ortalaması 101(3-184) aydı. Onbir hasta YB'a yatmadan önce kardiyak arrest geçirmiş olup, 3 hastanın serviste izlenirken beyin ölümü gerçekleşmiştir. Hastaların yatışından itibaren beyin ölümü tanısı konuluncaya kadar geçen süre ortalama 11,21(1-84 gün) gündü. Beyin ölümü tanısı konulduktan sonra da organ bağışında bulunmayan hastalar ortalama 13,8(5-30) gün izlenmiştir. Gelişmiş ülkelerde travmatik beyin hasarı 1 yaş üstü çocuklarda önde gelen ölüm nedeni ve beyin ölümünün en sık nedeni iken ülkemizde bu konuda net veriler yoktur. Travma merkezi olmayan (YB) ünitemizde kaba beyin ölümü oranı %7,95 olarak saptanmıştır. Organ bağışına uygun olan 13 hastamızdan 4'ü(%30,7) organ bağışçısı olmayı kabul etmiştir. Organ bağışında bulunan hastalarımızın yaş ortalaması 58,5(3-128) ay ve tümün cinsiyeti kızdı. Ülkemizde organ bağış oranlarının oldukça düşük olması ve çocuk yaş grubunda bu oranların daha da düşük olması nedeni ile ünitemizde sağlanan bu bağışların nedeni irdelendiğinde hastanın YB ünitesine kabul edildiği andan itibaren aile ile kurulan yakın iletişim ve gelişmeler ile ilgili anlık yapılan bilgilendirmeler sonucu kurulan güvene dayalı ilişkinin olduğu değerlendirilmektedir. Devlet istatistik kurumu verileri bağlamında nispeten daha olumsuz sosyoekonomik koşulların bulunduğu bir bölgede bu oranların sağlanabilmesi, toplumun bilgilendirilmesi ve YB hizmet sunucularının odağında bulunduğu aileler ile kurulacak güven ortamında verilecek sağlık hizmeti ile bu oranların artması hususunda ileriye dönük olarak daha umutlu olunabileceği vurgulanmak istenmiştir.

Anahtar Kelimeler: çocuk, beyin ölümü, organ bağışı

[P-009]

FEBRİL REFRAKTER STATUS EPİLEPTİKUSLU HASTADA PLAZMAFEREZİN ETKİNLİĞİ

Yasemin Çoban[1], Yılmaz Akbaş[2], Gökçen Öz Tuncer[1], Alper Köker[2]
[1]Hatay Devlet Hastanesi, Çocuk Yoğun Bakım, Hatay
[2]Hatay Devlet Hastanesi, Çocuk Nöroloji, Hatay

Febril refrakter status epileptikus sendromu (FRSE) non- spesifik bir ateşli enfeksiyon sonrasında ortaya çıkan ve anti-epileptiklere dirençli nöbetlerle seyreden bir sendromdur. FRSE prognozu %30 mortalite, %90-100 refrakter epilepsi ve değişik derecelerde entellektüel kayıpla sonuçlanmaktadır. Kesin bir tedavisi bulunmamakla birlikte genellikle vaka bazında immunoterapi yöntemleri veya derin sinir stimulasyonu, elektrokonvülziv terapiler denenmektedir.

Olgu: Öyküsünde 3 gündür soğuk algınlığı olan daha önce sağlam sağlıklı 4 yaşındaki kız hasta acile ateş, bilinç bulanıklığı ve nöbet ile başvurdu. Hasta ensefalit şüphesiyle çocuk yoğun bakım ünitesine yatırıldı. Hastanın laboratuar tetkiklerinde ve görüntüleme yöntemlerinde özellik yoktu. Hastada başlangıçta ensefalit düşünüldü ve tedavisi düzenlendi. Hastaya status epileptikus tedavi protokolüne göre sırasıyla; midazolam, tiyopental ve ketamin infüzyonu başlandı. Mitokondriyal patoloji açısından pridoksin ve biotin ve karnitin başlandı İdame tedavi olarak fenitoin, levetirasetam, valproik asit, karbamazepin, klozepam, fenobarbital, lakozamid ve topiramat sırasıyla eklendi Hastanın geleneksel tedaviye cevap vermemesi nedeniyle pulse-steroid tedavisi başlandı. Hastanın aralıklı olarak çekilen EEG'sinde elektriksel nöbet aktivitesinin hemisferler arası göç etmesi etyolojiyi aydınlatmak için yapılan laboratuvar ve görüntüleme tetkiklerinin normal gelmesi nedeniyle hasta FRSE kabul edilip immünoterapi tedavisine başlanmasına karar verildi. IVIG tedavisi başlandı. Hastanın kliniğinde değişiklik olmaması üzerine yatışının 9. gününde plazmaferez + IVIG kombine tedavisi başlandı. Hastanın yatışının 12. gününde EEG'de nöbet aktivitesinin belirgin azaldığı ve zemin aktivitesinin düzeldiği görülünce 9 doz plazmaferez uygulandı. Plazmaferez sonrası EEG'de elektriksel nöbet aktivitesi kayboldu ve zemin aktivitesi normale geldi. Sedatif- hipnotik ajanlar kesildi ve hasta ekstübe edildi. Takibinde hasta evine sağlıkla taburcu edildi.

TARTIŞMA: Plazmaferez çocukluk yaş grubunda görülen refrakter status epilepticus veya süper refrakter status epileptikusta kullanılan bir yöntemdir. FRSE etiyolojisi henüz belirlenememiştir İmmünolojik olabileceği düşünülülmektedir. Burada nadir görülen FRSE'lu bir hastada plazmaferez ve IVIG kombine tedavi denenmiş ve başarılı olunmuştur.

Sonuç olarak FRSE düşünülen hastalarda erken dönemde plazmaferez ve IVIG tedavisinin birlikte denenebileceğini düşünmekteyiz.

Anahtar Kelimeler: febril refrakter status epileptikus, plazmaferez, intravenöz immunglobulin, çocuk

Tablo 1: Hasta takip çizelgesi

Yatış günü	Klinik bulgu	Uygulanan tedavi	EEG bulgusu	Özellikli tetkikler
0. gün	Ateş Fokal başlayıp generalize devam eden nöbet	Midazolam, fenitoin, antibiyotik, Midazolam infüzyonu Keppra yükleme ve idame		BOS: N BBT: N Viral panel: N
1. gün	Generalize SE devam Ateş yok GKS:8	Midazolam 1 mg/kg/h Entübasyon Karbamazepin Karnitin Koenzim q Benvida Valproik asit Tiyopental	Zemin ritmi yaşıtlarına göre yavaş ve düşük amplütüdlü delta dalgaları ayrıca tek hemisferde başlayıp sekonder jeneralizasyon gösteren elektrografik nöbet aktivitesi	
2. gün	Hipotansiyon FM de nöbet aktivitesi yok	Tiyopental yükleme+ idame Adrenalin infüzyonu		Beyin MRG kontrastlı ve kontrastsız Difüzyon MR: N
3. gün		Ketamininfüzyonu, Pulse-steroid tedavisi	EEG nöbet ve ensefalopati	BOS kültür:Negatif
5. gün	Entübe, DTR hipoaktif IR +/+	IVIG 500mg/kg plan 4 gün alacak	Migrate jeneralize nöbet	Kontrol beyin MR ve difüzyon MR çekildi. Tutulum yok
8. gün	IVIG 4. gün EEG: nöbet var plazmaferez planlandı	Plazmaferez 1:1.5 IVIG 400mg/kg birlikte		
10. gün		Plazmaferez 3. dozu diğer tedaviler aynen	EEG de nöbet aktivitesi belirgin azalmış ve zemin aktivitesinin düzeldiği	
12. gün	Gün aşırı plazmafereze karar verildi. Bir günIVIG alacak diğer gün plazmaferez yapılacak	Plazmaferezin 5. dozu	Epileptik aktivite belirgin yok denecek kadar az Uyku iğcikleri mevcut	
20. gün		Plazmaferezin 9. dozu Hastanın tiyopentalin füzyonu azaltılmaya başlandı.	Normal beyin aktivitesi	
30. gün		Öncelikle tiyopental, sonra midazolam en son ketamin infüzyonu azaltılıp kesildi.		

		Hasta ekstübe edildi. Fizik tedavi başlandı		
40. gün	Hasta konuşamıyor Oral alımı başladı Yürümeye tekrardan başladı. Nöbet geçirmeye başladı. IVIG 500 mg/kg dan 4 doz verilmesi planlandı	Valproik asit yükleme yapıldı. midazolam infüzyonu IVIG 1. gün		Valproik asit ve karbamazepin düzeyi düşük geldi Lp yapıldı. BOS limbik panel gönderildi.
50. gün	Hasta şifaen taburcu edildi.			

EEG: Elektroensefalografi, BOS: Beyin omurilik sıvısı, BBT: Beyin bilgisayarlı tomografi, SE: Status epileptikus, GKS: Glaskow koma skoru, FM: Fizik muayene, MRG: Manyetik rezonans görüntüleme, IVIG:İntravenoz immun globülin

[P-010]

ÇOCUK YOĞUN BAKIM ÜNİTESİNDE YENİ BAŞLAYAN HEMŞİRELERİN VENTİLATÖR İLİŞKİLİ PNÖMONİNİN ÖNLENMESİNDE HEMŞİRELİK UYGULAMALARINDAKİ ROLLERİNİN ÖNEMİ

Figen Türkel, Nuriye Tezcan, Nurcan Bengü
VM Samsun Medikalpark Hastanesi

Giriş ve Amaç; Ventilatör İlişkili Pnömoni (VİP), yoğun bakım ünitelerinde görülen önemli hastane enfeksiyonlarından biridir. Önlenebilir risk faktörlerinin engellenmesinde yoğun bakım hemşirelerinin rolü önemlidir. Bu çalışmada çocuk Yoğun Bakım Ünitesinde (ÇYBÜ) Yeni başlayan hemşirelerin; hemşirelik uygulamalarının,kaliteli bakıma, VİP önlenmesine ve enfeksiyon kontrol önlemlerine olan etkisinin önemi konusunda bilinçlenmesini sağlamak amaçlanmıştır.

Yöntem; Yeni başlayan hemşirelerde VİP önlenmesine yönelik belirlenen maddeler üzerinden yeni başlayan hemşirelerin uygulamaları gözlemlenerek değerlendirilmiştir

Bulgular; Yeni başlayan hemşirelerin VİP önlenmesine yönelik eğitimlerinin tamamlanarak
- El hijyeninin öneminin anlatılması ve el hijyeni gözlem süresinin artırılması
- Bakım hizmeti veren personelin eğitiminin sağlanması
- Ağız bakımı sıklığının belirlenmesi
- Aspirasyon işleminin steril yapılmasının sağlanması
- Ventilatör cihazında kaset değişimleri ve devrelerinin bakımı
- Kliniği uygun olan hastalarda yatak başının 30-45 C° yükseltilmesinin sağlanması

Yukarıda belirlenen uygulamalar doğrultusunda yapılan gözlem sonuçlarına göre el hijyeni uyumunun %63'den %82'ye çıktığı; bakım sürecinde belirlenen maddeler doğrultusunda VİP önlenmesinde bu uygulamaların etkin olduğunun bilincinin yerleştiği gözlemlenmiştir.

Tartışma ve Sonuç: ÇYBÜ'sinde yeni başlayan hemşirelerde geleneksel yaklaşımdan uzaklaşarak talimatlar ve Enfeksiyon Kontrol Önlemleri dikkate alınarak yapılan hemşirelik uygulamalarının hasta sonuçlarını olumlu olarak etkilediği gözlemlenmiştir. Bilgilerin etkili uygulamalara dönüşmesi bakım standartlarını geliştirilmesine ve bu standartların hasta bakımında kullanılması ile yeni başlayan hemşirelerin yetkinlik bilgi düzeylerinin artmasını sağlamıştır.

Anahtar Kelimeler: Çocuk Yoğun Bakımda VİP önleme, Enfeksiyon Kontrolünde Hemşireliğin rolü, Hemşirelik uygulamaları

[P-011]

YOĞUN BAKIM ÜNİTESİNDE İZLENEN DİYABETİK KETOASİDOZLU ÇOCUK VE ERGENLERİN RETROSPEKTİF ANALİZİ

Mehmet Nur Talay[1], Murat Kanğın[1], Sibel Tanrıverdi Yılmaz[1], Edip Ünal[2], Meliha Demiral[2], Mehmet Nuri Özbek[2]

[1]SBÜ DiyarbakırGazi Yaşargil Eğitim ve Araştırma Hastanesi Çocuk Yoğun Bakım

[2]SBÜ DiyarbakırGazi Yaşargil Eğitim ve Araştırma Hastanesi Çocuk Endokrinoloji

Diyabetik keto asidozis (DKA) tip 1 diyabetes mellituslu (DM) çocuk ve ergenlerde akut morbitide ve mortaliteye yol açan en sık nedendir. Bu çalışma da DKA protokollerine uygun tedavi düzenlenerek yoğun bakım ünitesinde takip edilmiş olguların klinik ve laboratuvar özellikleri, yeni ve eski tanılı hastalar arasındaki farklılıklar ile tedavinin sonuçları değerlendirildi. Çocuk yoğun bakım ünitesinde DKA nedeniyle son iki yılda yatmış 67 hastanın kayıtları retrospektif olarak incelendi. Hastalar yeni tanı alan ve eski tanı almış diyabetliler şeklinde gruplandırıldı. Hastaların yaş ortalamaları 8.66±5.0 yıl (3 ay-17.9 yıl) ve 39 (%58.2)'u erkekti. Hastaların 45 (%67.1)'i hafif orta, 22 (%33.9)'u ağır DKA tablosu ile başvurmuştu. Ağır DKA olguların 14 (%63,6) nı yeni tanı tip 1 DM'lilerdi. Hastaların altısında hiponatremi (düzeltilmiş serum Na düzeyi <135 mmol/L), beşinde ise hipernatremi(serum Na düzeyi >145 mmol/L) vardı. Hiponatremik hastaların sadece biri ağır asidozlu iken hipernetremik hastaların dördü ağır asidozlu idi. Ortalama 14. saatte kan şekerleri 200 mg/dl'in altına geldi, ortalama 5.8 saatte kan ketonları negatifleşti, ve ortalama 9.1 saatte ise kan pH ve/veya HCO3 düzeyleri normalleşerek iyileşme kriterleri tamamlanarak subcutan insülin injeksiyonuna geçildi. Hastaların 38(56.7)'i yeni tanı Tip 1 DM'liydi. Yeni tanı Tip 1 DM hastalarının yaş ortalamaları daha küçük (7.40±4.96), başvuru anındaki solunum sayıları daha yüksek, pCO2 düzeyleri daha düşüktü. Yeni tanı tip 1 DM'li hastaların kan şekerleri, kan keton negatifleşmesi, asidozları ve GKS puanları eski tanılara göre daha geç düzeldi. İki yaş altında ve pH 6.89 olan bir hastaya HCO3 verildi. Onun dışındaki hiçbir hastaya bikarbonat infüzyonu yapılmadı. Hiçbir hastada semptomatik beyin ödemi ve ölüm gözlenmedi. Sonuç olarak DKA küçük bireysel değişikler dışında kılavuzlara uygun şekilde yönetildiği zaman

sonuçları yüz güldürücü olan diyabetin akut ve ciddi bir komplikasyonudur. Çok ağır asidozlu hastalar dışında bikarbonat verilmesine ihtiyaç olmamaktadır. Hasta başı kan keton monitorizasyonu daha erken oral alım kararı sağladığı için kan keton ölçümü önemli görünmektedir.

Anahtar Kelimeler: Diyabetes mellitus, Diyabetik ketoasidoz, Sıvı tedavisi, keton

[P-012]

AKUT DİSSEMİNE ENSEFALOMYELİT TANILI HASTALARDA ÇOCUK YOĞUN BAKIM DENEYİMİ

Tuğçe Kandemir[1], Ebru Azapağası[2], Mutlu Uysal Yazıcı[2], Halil Çelik[3], Selman Kesici[4], Erhan Aksoy[3], Hasibe Gökçe Çınar[5], Nesrin Ceylan[3]

[1]Ankara,SBÜ Dr.Sami Ulus Kadın Doğum,Çocuk Sağlığı ve Hastalıkları Hastanesi Eğitim ve Araştırma Hastanesi,Çocuk Sağlığı ve Hastalıkları

[2]Ankara,SBÜ Dr.Sami Ulus Kadın Doğum,Çocuk Sağlığı ve Hastalıkları Hastanesi Eğitim ve Araştırma Hastanesi,Çocuk Yoğun Bakım Kliniği

[3]Ankara,SBÜ Dr.Sami Ulus Kadın Doğum,Çocuk Sağlığı ve Hastalıkları Hastanesi Eğitim ve Araştırma Hastanesi,Çocuk Nöroloji Kliniği

[4]Ankara,Hacettepe Üniversitesi Tıp Fakültesi,Çocuk Sağlığı ve Hastalıkları Ana Bilim Dalı,Çocuk Yoğun Bakım Kliniği

[5]Ankara,SBÜ Dr.Sami Ulus Kadın Doğum,Çocuk Sağlığı ve Hastalıkları Hastanesi Eğitim ve Araştırma Hastanesi,Radyoloji Kliniği

Giriş: ADEM tipik olarak multifokal nörolojik semptomlar ve ensefalopati ile karakterize monofazik bir hastalık olarak ortaya çıkan merkezi sinir sisteminin demiyelinizan bir hastalığıdır. Tedavide enfeksiyöz etiyoloji dışlanana kadar geniş spektrumlu antibiyotik ve asiklovir tedavisi başlanmalıdır. Temel tedavi yüksek doz glukokortikoidlerdir. Ek seçenekler arasında intravenöz immünglobülin (IVIG) ve plazma değişimi vardır. Bu sunumda hastanemizde ADEM tanısı alıp tedavi gören 4 olguya yer verilmiştir.

Olgu: Ocak 2019-Haziran 2019 tarihleri arasında Ankara Dr.Sami Ulus Kadın Doğum Çocuk Sağlığı ve Hastalıkları Eğitim ve Araştırma Hastanesi çocuk yoğun bakım ünitemizde tedavi edilen 4 ADEM vakası anlatılmıştır. Hastalara ait tanımlayıcı özellikler, başvuru şikayetleri, nörolojik muayeneleri, laboratuar bulguları, MR bulguları,tedavileri ve 1. ay kontrol muayene bulguları Tablo 1 de yer almaktadır.Olgu 2 'nin solunum yetmezliği olup mekanik ventilatör ihtiyacı olması ve MOG pozitif olması nedeniyle steroid ve IVIG tedavilerine ek olarak plazmaferez yapıldı. Resim 1 ve resim 2 de olgulara ait MR görüntülerine yer verilmiştir.

Tartışma: ADEM temel tedavisi yüksek doz glukokortikoidlerdir. Ek seçenekler arasında IVIG ve plazma değişimi vardır. Hastalığın tekrarladığı hastalarda akut tedavi için intravenöz glukokortikoidler ve ardından uzun süreli glukokortikoid oral tedavisi önerilir.

Anahtar Kelimeler: Akut Dissemine Ensefalomyelit, ADEM, anti-MOG, pulse streoid, IVIG

Resim 1

Olgu 1 MR görüntüsü

Resim 2

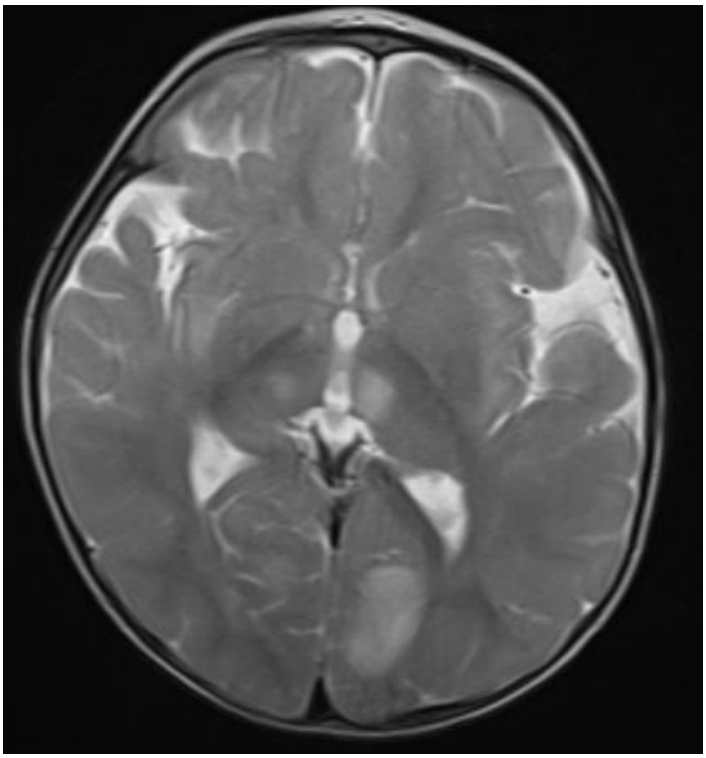

Olgu 4 MR görüntüsü

Tablo 1

Klinik Özellikler	Olgu 1	Olgu 2	Olgu 3	Olgu 4
Başvuru yaşı(Ay)	11 yıl 6 ay	7 yıl	2 yıl 9 ay	1 yıl 4 ay
Cinsiyet	Erkek	Erkek	Kız	Erkek
Prodromal semptomlar (süre- gün olarak)	3 gün(bulantı, kusma)	2 hafta önce üşüme	2 gün (ateş, öksürük)	5 gün (ishal)
Şikayet	Bilinç bulanıklığı, uykuya meyil	Ateş, bilinç bulanıklığı	Sol gözde içe kayma, uyku hali	Uykuya meyil
GKS	10	9	10	10
BOS bulguları (hc/pleositoz)	10kk/-	80kk/-	10kk/-	Mücre yok/-
Viral seroloji	Negatif	Negatif	Solunum PCR: Rhinovirus	Negatif
Vaskülit markerları	Negatif	Negatif	Negatif	Negatif
NMO	Negatif	Negatif	Negatif	Negatif
Anti-MOG	Negatif	1/100 pozitif+	Negatif	Negatif
Oligoklonal Bant	Pozitif	Negatif	Negatif	Negatif
Beyin MRG	Her iki orta serebellar pedinküldе, sol krus serebride, her iki sentrum semiovale ve sol paryetel periventriküler beyaz cevherde, her iki temporalde hiperintens lezyon	Beyin sapı, serebellar ve serabral pedinküllerde sağ frontal juxtakortikal ve sol talamus lateral kesimi hiperintens lezyon	Beyin sapında ve talamuslar düzeyinde hiperintens alanlar	Solda süperior serebellar perinküldе ve sağda daha fazla olmak üzere her iki parietal lobda ve oksipital lobda beyaz cevherde hiperintens lezyon
Tedavi	Pulse steroid, IVIG	Pulse steroid, IVIG Plazmaferez	Pulse steroid, IVIG	Pulse steroid, IVIG
1.Ay Takipleri				
Mobilite	Bağımsız yürüme	Bağımsız yürüme	Bağımsız yürüme	Bağımsız yürüme
Konuşma	Normal	Normal	Dizartrik	Normal
Yutma	Normal	Normal	Normal	Normal
Solunum	Normal	Normal	Normal	Normal

Hastaya ait tanımlayıcı özellikler

[P-013]

KAFA İÇİ BASINÇ ARTIŞI KLİNİĞİ ETYOLOJİSİNDE NADİR BİR TANI: SİSTEMİK LUPUS ERİTEMATOZUS

Leyla Telhan[1], Murat Beğenik[2], Önder Yavaşcan[3]
[1]Medipol Üniversitesi Tıp Fakültesi, Çocuk Yoğun Bakım Ünitesi, İstanbul
[2]Medipol Üniversitesi Tıp Fakültesi, Çocuk Sağlığı ve Hastalıkları Ana Bilim Dalı
[3]Medipol Mega Üniversitesi Hastanesi Çocuk Nefroloji Bilim Dalı, İstanbul

Sistemik lupus eritematozus (SLE), hemen hemen tüm organları tutabilen otoimmün bir hastalıktır. Baş ağrısı, jüvenil sistemik lupus eritematozusta; özellikle nöropsikiyatrik SLE (NPSLE) hastalarında görülen yaygın bir klinik bulgu olmasına rağmen bu duruma nadir olarak psödotümör serebri eşlik etmektedir. Baş ağrısı yakınması ile başvuran ve yapılan değerlendirmelerinde papilödem saptanarak SLE'ye bağlı pseudotumör serebri tanısı konan bu olgu ile SLE'nin farklı bir başvuru şekline dikkat çekilmek istenmiştir. 12 yaşında kız hasta 10 gündür devam eden şiddetli baş ağrısı şikayeti ile başvurdu. GKS 15 olup cildinde soluk görünüm ve yanaklarında hafif kızarıklık dışında fizik muayenesinde özellik yoktu. Hb 6.6 gr/dl, idrar tetkikinde proteinüri saptandı. Göz dibi incelemesinde papil ödem(evre 1-2) mevcuttu ve kraniyal MR'da kanama, tromboz, kitle ve hidrosefali saptanmadı. KİBAS etyolojiisi açısından ileri tetkik, tedavi ve izlem için yoğun bakım ünitesine alındı. LP yapıldı ve BOS basıncı yüksek ölçüldü(35 cm H20). Psödotümör serebri olarak değerlendirildi. Periferik yaymasında ve kemik iliği

incelemesinde bir patoloji yoktu. Direk Coombs testi pozitif, ANA ve Anti ds DNA antikorları pozitif saptanması ve böbrek biyopsisinin mezengial proliferatif lupus nefriti(CLASS-2) ile uyumlu bulunması üzerine Sistemik Lupus Eritematozus tanısı kondu. Sistemik steroid ve klorokin tedavisi başlandı. Hastanın başağrısı ve KİBAS bulguları geriledi. Pseudotümor serebri tablosu nadir de olsa SLE'nin ilk klinik bulgusu olarak karşımıza çıkabilir. Başağrısı yakınması ile başvuran ve papilödem saptanan hastaların ayrıcı tanısında SLE akla gelmelidir.

Anahtar Kelimeler: Papilödem, kafa içi basınç artışı sendromu, Sistemik Lupus Eritematozus

[P-014]

Komplike Seyirli Streptococcus pneumoniae Menenjit Olguları

Cankat Geniş[1], Mutlu Uysal Yazıcı[2], Ebru Azapağası[2], Fatma Nur Öz[3], Seda Kaynak Sahap[4], Serhat Emeksiz[5], Ülkühan Öztoprak[6]

[1]Dr Sami Ulus Kadın Doğum, Çocuk Sağlığı ve Hastalıkları EAH, Çocuk Sağlığı ve Hastalıkları Anabilim Dalı, Ankara

[2]Dr Sami Ulus Kadın Doğum, Çocuk Sağlığı ve Hastalıkları EAH, Çocuk Yoğun Bakım Ünitesi, Ankara

[3]Dr Sami Ulus Kadın Doğum, Çocuk Sağlığı ve Hastalıkları EAH, Çocuk Enfeksiyon ABD, Ankara

[4]Dr Sami Ulus Kadın Doğum, Çocuk Sağlığı ve Hastalıkları EAH, Çocuk Radyoloji Anabilim Dalı, Ankara

[5]Ankara Şehir Hastanesi, Çocuk Hastanesi, Çocuk Yoğun Bakım Ünitesi, Ankara

[6]Dr Sami Ulus Kadın Doğum, Çocuk Sağlığı ve Hastalıkları EAH, Pediatrik Nöroloji ABD, Ankara

Giriş: Streptococcus pneumoniae çocukluk çağında bakteriyel menenjit, pnömoni ve bakteremi gibi invaziv infeksiyonların en sık nedenlerinden biridir. Etkin tedaviye ve konjuge pnömokok aşısına rağmen pnömokok menenjitiyüksek mortalite ve morbidite ile birliktedir. Burada S.pnemoniaemenenjit komplikasyonu olarak subdural koleksiyon, ampiyem gelişen 3 olgu sunulmuştur.

Olgu-1 : Konjenital kalp nedeniyle takipli, aşıları yaşına uygun yapılmış 10 aylık kız hasta nefes darlığı,uykuya meyil ve ateş yakınmasıyla başvurdu.Genel durumu kötü, letarjik,kapillerrefili uzun,taşikardik olan hasta septik şok ön tanısıylayatırıldı. Ampirik seftriakson-vankomisin başlanan hasta entübeedildi. Hemodinamik stabilizasyonu takiben lomber ponksiyon yapıldı.Tetkikleri Tablo-1'dedir. Akut bakteriyel menenjit (ABM) tanısıyla izleminde 40 saniye süren sağ bacakta myokloniknöbeti gözlendi.Kranial görüntülemesinde subduralampiyem saptandı. Hastanın BOS kültüründe S.pnemoniae üredi. Takibinde fokal nöbetleri devam eden hasta beyin cerrahisi tarafından operasyona alındı. Ancak hasta operasyon sırasında kaybedildi.

Olgu-2: Öncesinden sağlıklı, aşıları yaşına uygun yapılmış beş aylık erkek hasta 2 gündür ateş,huzursuzluk,şüpheli nöbet ile başvurdu. Fizik incelemesinde ön fontanel bombe-pulsatil, diğer sistemler normaldi.Beyin BT sonrası LP yapılan hastanın tetkikleri tablo-1'dedir. ABM tanısıyla uygun antibiyotik başlanan hastanın takibinde anizokorisi gelişti, görüntülemesinde artan ekstraaksiyel BOS

mesafesi vedansitesi görüldü.BOS-PCR'ındaS.pnemoniae saptanan hasta beyin cerrahisi yakın izlemi ve 22 gün iv. antibiyotik tedavisi sonrasında şifa ile taburcu edildi.

Olgu-3: Öncesinde sağlıklı, aşıları yaşına uygun yapılmış 5 yaşında kız hasta, 5 günlük ateş ve yeni gelişen bilinç değişikliği ile getirildi.Fizik incelemesinde genel durumu kötü, bilinciletarjikti. KranialBT'deintratentorial yerleşimli iki adet abseve herniasyon saptandı. Beyin cerrahisi kliniğine sevkedilen hastanınkan kültüründe S. pneumoniaeüredi. Takibinde hasta kaybedildi.

Tartışma: Bu 3 olgu uygun tedaviye ve konjugepnömokok aşısına rağmen S. pneumoniae menenjiti komplikasyonlarının mortalitesi ve morbitiditesine dikkat çekmek amacıyla sunulmuştur.

Anahtar Kelimeler: S. Pnömonia, akut bakteriyel menenjit, subduralabse, ampiyem

Resim 2

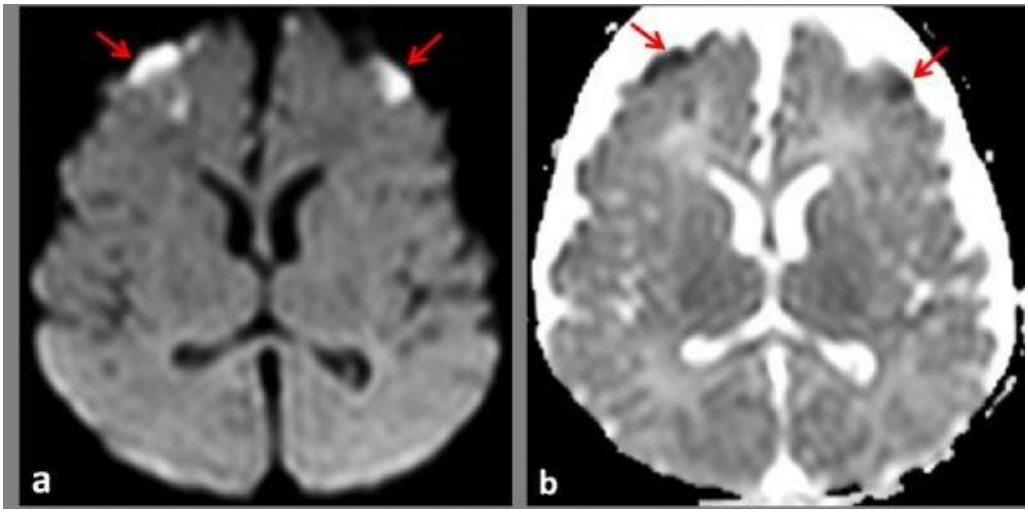

Beyin MR'da DWI sekansta (a) hiperintens ve ADC haritasında (b) hipointens enfarkt ile uyumlu difüzyon kısıtlanması alanları izleniyor.

Resim 3

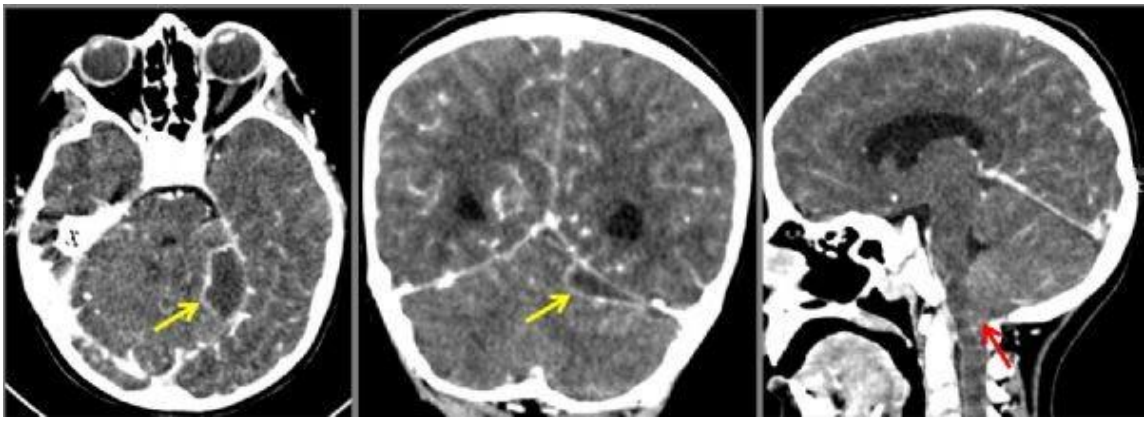

Kontrastlı beyin BT incelemesinde, solda tentoryal yerleşimli subdural apse koleksiyonu (sarı oklar) ve difüz leptomeningeal kontrastlanma izleniyor. Ayrıca ödeme bağlı serebellar tonsiller herniasyon bulguları da görülüyor (kırmızı ok).

Resin 1

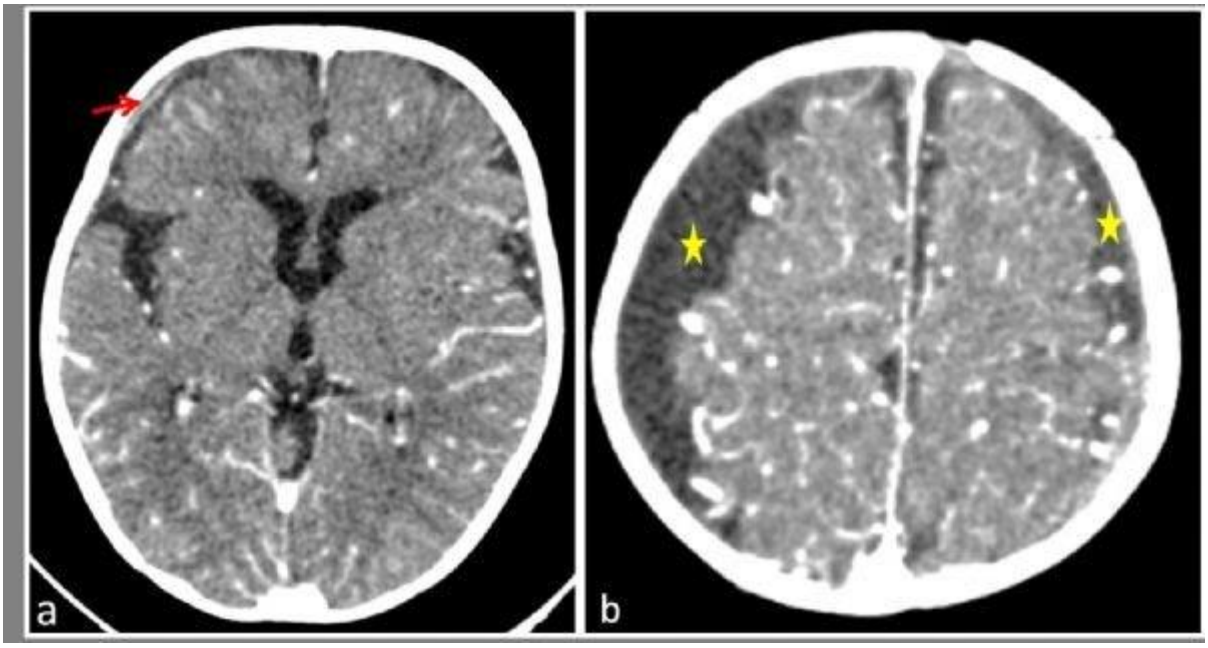

Kontrastlı beyin BT incelemesinde bilateral frontoparyetalde subdural koleksiyonlar (yıldızlar) ve sağ frontalde subdural ampiyem ile uyumlu kontrastlanma (ok) izleniyor.

Tablo 1: Hastaların klink özellikleri

	Olgu 1	Olgu 2	Olgu 3
Yaş	10 ay	5 ay	5 YAŞ
Cinsiyet	K	E	K
Başvuru sırasında GSK	9	8	6
Hemogram (g/dl)	17.1	10.4	11.6
Beyaz küre sayısı (mm3)/ANS	10.000	3560	24.000
C-Reaktif protein (mg/L)	456	182	80
BOS glukoz /Protein (mg/dl)	1/386	14/321	Kontraendike-yapılamadı
BOS Kültürü/BOS PCR	Streptococcus pneumoniae	Streptococcus pneumoniae	
Kan Kültürü	Streptococcus pneumoniae	Üreme olmadı	Streptococcus pneumoniae
Komplikasyon	Subduralampiyem	Enfarkt	Herniasyon, abse
Sonuç	Exitus	Şifa ile taburcu	Exitus

S. pneumoniaemenenjiti ile takip edilen olguların klinik, laboratuvar özellikleri

[P-015]

AKUT MİYELOİD LÖSEMİLİ BİR OLGUDA AKUT RESPİRATUVAR DİSTRESS SENDROMUNUN VENÖ-ARTERİYEL EKSTRAKORPOREAL MEMBRAN OKSİJENİZASYONU İLE TEDAVİSİ

Damla Pınar Yavaş, Gültaç Evren, Tolga Besci, Göktuğ Özdemir, Özgür Ökkeş Mart, Tolga Köroğlu
Dokuz Eylül Üniversitesi Tıp Fakültesi, Çocuk Yoğun Bakım Bilim Dalı, İzmir

Giriş: Akut solunum sıkıntısı sendromu (ARDS) hematolojik maligniteli hastalarda yoğun bakım yatışının önemli bir sebebidir. Bu hastalarda koagülopati ve immunsupresyon, ekstrakorporeal membran oksijenizasyonu (ECMO) tedavisi sırasında kanama ve enfeksiyon riskini arttırmaktadır. ECMO tedavisi sırasında subdural hematom gelişen AML tanılı olguyu, komplikasyonların yakın izlemi amacıyla sunduk.

Olgu: AML M5 tanılı 14 aylık erkek olgu, kemoterapi sırasında gelişen sağ gözde dışa bakış kıstlılığı, MR'da transvers ve sigmoid sinüste tromboz saptanması nedeniyle clexane tedavisi başlanmıştı. İzleminde solunum sıkıntısı gelişmesi sebebiyle çocuk yoğun bakıma yatırıldı. Fizik muayenesinde takipne, interkostal çekilmesi olan olgu BİPAP desteğine alındı. Yatışının 2. gününde kusma sonrası aspirasyona bağlı gelişen solunum arresti nedeniyle entübe edildi. İzleminde hemofagositik sendrom gelişti, plazmaferez uygulandı. ARDS gelişen olguda oksijenizasyon indeksi:47, yüksek PEEP, çoklu inotrop ihtiyacı nedeniyle venö-arteriyel ECMO tedavisine başlanıldı. Dirençli trombosit düşüklüğü olan olgunun en düşük trombosit sayısı 27 X 10^3µL saptandı ve replase edildi. Diürezinin azalması, furosemid tedavisine yanıtsız anüri nedeniyle 7 gün devamlı venövenöz hemodiafiltrasyon (CVVHDF) uygulandı. ECMO tedavisinin 15. gününde, dekanülasyon hazırlık testi sonrası sol alt ekstremitede hareketsizlik, serebral NIRS'de düşme olan olgu intrakranial hemoraji ön tanısıyla acil olarak dekanüle edildi. Beyin tomografisinde subdural hematom saptandı, takibinde anizokori gelişmesi üzerine hematom drene edildi. Yatışının 34. gününde ekstübe edildi. Nörolojik olarak sekel kalmayan, sol alt esktremite kas gücü iyileşme gösteren olgu, yatışının 44. gününde servise devredildi.

Sonuç: Hematolojik maligniteli ve solunum yetmezliği olan çocuklarda ECMO tedavisi kararı etik açıdan zorluklar içermektedir. Ancak erken ölümleri azaltmak, tedaviye bağlı mortalite ve komplikasyonları daha iyi yönetmek için, ECMO geliştirilmesi gereken bir tedavi rejimi olabilir. ECMO tedavisi sırasında önceden başlanan antitrombotik tedavi, düşük trombosit sayısı ve düşük kreatinin klerensi intrakranial hemoraji riskini arttırmaktadır. Komplikasyon gelişen, iyi seçilmiş hastalarda erken cerrahi tedavi hayat kurtarıcı olabilmektedir. Kanama riski yüksek olan hematolojik maligniteli hastalar, ECMO tedavisi sırasında yakın izlenilmeli ve komplikasyonlar açısından dikkatli olunmalıdır.

Anahtar Kelimeler: ARDS, ECMO, subdural hematom, trombositopeni

[P-016]

3 SAĞLIKLI İNFANTTA EKTİMA GANGRENOSUM İLE PRESENTE OLAN TOPLUM KAYNAKLI PSÖDOMONAS SEPSİS VAKALARI

Ebru Azapağası[1], Mutlu Uysal Yazıcı[1], Fatma Nur Öz[2], Emre Ocak[3], Caner Aytekin[4]

[1]Dr Sami Ulus Kadın Doğum, Çocuk Sağlığı ve Hastalıkları EAH, Çocuk Yoğun Bakım Ünitesi, Ankara

[2]Dr Sami Ulus Kadın Doğum, Çocuk Sağlığı ve Hastalıkları EAH, Çocuk Enfeksiyon Bilim Dalı, Ankara

[3]Ankara Üniversitesi Tıp Fakültesi Kulak Burun Boğaz Anabilim dalı, Ankara

[4]Dr Sami Ulus Kadın Doğum, Çocuk Sağlığı ve Hastalıkları EAH, Çocuk İmmünoloji Bilim Dalı,Ankara

Giriş: Sağlıklı infantlarda toplum kaynaklı psödomonas olguları son derece nadir ancak mortalitesi yüksek durumlardır. Burada nodüler cilt bulguları ile başvuran, bu nodüllerin hızlıca ektima gangrenosuma dönüşen ve psödomonas sepsisi nedeniyle yoğun bakımda izlenen 3 olgu sunulmuştur. Olgu 1: 6 aylık erkek hasta sağ kulakta akıntı, vücutta döküntü ve genel durumunda bozukluk olması nedeniyle hastanemiz yoğun bakım ünitesine sevk edildi. Öyküsünden 4 gündür ateşinin olduğu, kulağındaki akıntı nedeniyle amoksisilin- klavulanik asit başlandığı ama şikayetlerinin gerilemediği, genel durumunun kötüleşmesi ve döküntülerinin olması üzerine dış merkeze başvurduğu öğrenildi. Hasta genel durumu kötü, hipotansif, takipneik ve taşikardik olarak yoğun bakım ünitesine kabul edildi. Entübe edildi,inotrop tedavileri ve seftriakson başlandı. Başvuru anında nodüler vasıfta olan döküntülerin (Resim 1) 2. günde ortasında ülsere lezyonlar olması üzerine antibiyotik meropenem ile değiştirildi. TAMOF nedeniyle hastaya 5 seans plazma exchange yapıldı. 5. günde kan kültüründe psödomonas aeroginosa üremesi oldu. Genel durumunun kötüleşmesi üzerine tedavisine vankomisin ve amikasin eklendi. Döküntüler 4. günde büllöz lezyonlara ardından ektima gangrenosuma (Resim 2) dönüştü. Hastanın büllöz lezyonlarından ve kulak akıntısından gönderilen kültürlerinde de psödomonas aeroginosa üremesi oldu.14. günde extübe edildi. Hastanın extübe olduğunda solda fasiyal paralizisinin olması üzerine çekilen kraniyal MR da mastoidit saptandı.18. günde servise devredilen hastanın mastoiditi KBB tarafından opere edildi.(Resim 3). Hastanın immünolojik tetkikleri normal saptandı. Nörolojik olarak iyi olan hastanın sağ kulağına işitme cihazı takılması planlanıyor.

Olgu 2-Olgu 3: 6 aylık kız hasta ve 6 aylık erkek hasta ishal, ateş, döküntü ve genel durum bozukluğu nedeniyle yoğun bakım ünitesine kabul edildi. Hastalarla ilgili detaylı klinik ve laboratuar bulguları Tabo 1 de özetlenmiştir.

Tartışma: Ektima gangrenosum sık görülmemekle birlikte psödomonas sepsisinin ciddi bir bulgusudur. Erken tanı ve tedavi ile mortalitesi %55 olan psödomonas sepsis vakaları yoğun bakım ünitesinden sekelsiz olarak taburcu edilebilmektedir

Anahtar Kelimeler: Psödomonas Aeroginosa, sağlıklı infant, ektima gangrenesoum, sepsis

Resim 2

Ektima gangrenosum

Resim 3

Dış kulak yolu kanalı ve perfore timpanik membran Siyah alan; mastoid sahada kemik erezyonu

Resin 1

Nodüler görünüm

Tablo 1

	Olgu 1	Olgu 2	Olgu 3
Başvuru semptomu	Sağ kulakta akıntı, döküntü ateş	Ateş, ishal, döküntü	Ateş, huzursuzluk, döküntü
Özgeçmiş-Soygeçmiş	Özellik yok	Özellik yok	Özellik yok
Aşı/D vit	Yok/Kullanmıyor	Düzenli	Düzenli
Kan gazı	PH: 7.28 Laktat:37	PH:7.30 Laktat:42	PH: 7.22 Laktat:32
Hb	10g/dl	9.2 gr/dl	9.6 gr/dl
BK/ANS	2210/ 340 g/L	5500/2200 g/L	12000/3500 g/L
Trom	100000/20000	248000/150000	300000/235000
PT/PTT/INR	31.7/114/2.8	16/36/1.5	14/25/1.3
D Dimer/Fibrinojen	> 5986 ng/Ml /177 g/L	>10322/477	> 8000/237
CRP	125	285	168
PAAG	Normal	Normal	Normal
Ventilasyon	İnvaziv	Non invaziv	Non invaziv
Extübasyon	14. gün	-	-
Servis	18. gün	8.gün	9.gün
Taburculuk	iyileşme	Tam iyileşme	Tam iyileşme
Komplikasyon	Mastoidit	Yok	Yok
İmmün tetkikler	Normal	Normal	Normal
Ek destek tedavi	Plazma exchange	Yok	Yok

3 olgu ile ilgili klinik ve laboratuvar bulguları

[P-017]

ERKEN DÖNEMDE ANTİTOKSİN UYGULAMASI İLE HIZLA DÜZELEN BİR BOTULİZM OLGUSU VE TANIDA ENMG KULLANIMI

Edin Botan[1], Tanıl Kendirli[1], Özge Güzelmansur[2], Serhan Özcan[1], Merve Havan[1], Emrah Gün[1], Serdar Balsak[1], Merve Feyza Yüksel[3], Ömer Bektaş[3]

[1]Ankara Üniversitesi Tıp Fakültesi, Çocuk Yoğun Bakım Bilim Dalı, Ankara

[2]Ankara Üniversitesi Tıp Fakültesi, Çocuk Sağlığı ve Hastalıkları Anabilim Dalı, Ankara

[3]Ankara Üniversitesi Tıp Fakültesi, Çocuk Nörolojisi Bilim Dalı, Ankara

Botulizm, Clostridium botulinum bakterisinin oluşturduğu bir nörotoksinin etkisinden kaynaklanan, nadir ancak potansiyel olarak yaşamı tehdit eden nöroparalitik bir sendromdur. Tanıya olabilecek en erken zamanda ulaşılıp, tedavinin gecikmemesi büyük önem arz etmektedir. Botulizmin özellikle sporadik olarak ortaya çıktığı durumlarda, serolojik testlerin yapılamaması, geç sonuçlanması veya negatif sonuçlanabilmesi nedeniyle klinik tanıyı doğrulamak için kolay uygulanabilir, hızlı sonuç veren yardımcı yöntemlere ihtiyaç vardır.

Olgu : 6 yaş 8 aylık uykuya meyil ve dizartrik konuşma şikayetiyle acil servise başvuran hastada, izleminde bilateral pitozis, nistagmus, fasiyal asimetri, çift görme, yutma güçlüğü gelişti. Aile bireylerinde konserveli gıda tüketme sonrası bilinç bozukluğu ve solunum yetmezliği geliştiği, mekanik ventilasyon ihtiyacı olduğu öğrenildi. Olgumuza ENMG(Elektronöromiyografi) yapıldı. ENMG'de repetitif stimulasyonda increment cevabı gözlendi. Botulismus ile uyumlu olarak değerlendirildi. Anti-toksin uygulaması yapıldı. Antitoksin infüzyonu bitiminden 6 saat sonra göz bulguları geriledi, yutma fonksiyonu düzeldi, dizartrik konuşması düzeldi. ENMG, toksin tespiti ile tanı konulmadan önce, tedavi kararlarında yardımcı olduğu görüldü. Toksin hastalarda tespit edilemese de, ENMG bulguları, botulizm tanısında önemli rol oynamaktadır.

Sonuç : Akut başlangıçlı flask paralizi durumunda botulizm akla gelmeli, tanıyı doğrulamada ENMG kullanımı göz önünde bulundurulmalıdır. Erken dönemde başlanan anti-toksin tedavisi ile hızlı ve tam iyileşme sağlanabilir. Biz olgumuzda kesin tanıyı ENMG çalışması ile koyduk ve tedaviyi bu şekilde planladık.

Anahtar Kelimeler: Botulismus, Elektronöromiyografi, flask paralizi

[P-018]

NADİR GÖRÜLEN BİR LUPUS PREZENTASYONU: LUPUS PNÖMONİSİ

Gamze Mutlucan[1], Ebru Azapağası[2], Mutlu U. Yazıcı[2], Gökhan Yörüsün[1], Semanur Özdel[3], Mehmet Bülbül[3]
[1]Dr.Sami Ulus Çocuk Hastanesi Çocuk Sağlığı Ve Hastalıkları
[2]Dr.Sami Ulus Çocuk Hastanesi Çocuk Yoğun Bakım Ünitesi
[3]Dr.Sami Ulus Çocuk Hastanesi Çocuk Romatoloji Anabilim Dalı

Giriş: SLE sistemik, otoimmun, inflamatuar bir hastalıktır. Hastalığın seyrinde pulmoner tutulum sık görülmekle beraber,tanının pulmoner tutulum ile konulması oldukça nadirdir. Olgumuz antibiyotik tedavisine cevap vermeyen pnömoni ile 112 ile dış merkezden kabul edildi.

Olgu: Daha öncesinden sağlıklı,9 yaşında kız hastanın öksürük,ateş ve solunum zorluğu şikayetleri başladığı,dış merkezde pnömoni olarak değerlendirildiği, vankomisin,meropenem,klaritromisin ve enfluvir gibi çoklu antibiyoterapiye rağmen klinik remisyon sağlanamaması sebebiyle hastanemiz yoğun bakım ünitesine sevk edildi. Hastanın başvurusunda genel durumu orta,ateş yüksekliği mevcut, dinlemekle bilateral akciğerbazallerindesolunum sesleri azalmıştı. (resim1) Antibiyoterapisi vankomisin,meropenem,klaritromisin olarak düzenlendi. Solunum desteği olarak HFNC'ye alındı. Hastanın alınan ilk tetkiklerinde Hgb:7.9,wbc:6400,plt:248bin'di.T.bilirubin 2.4,direkt bilirubin:0.7,ldh:1460 görüldü. Ön planda hemolitik anemi düşündüren bulgular vardı ve periferik yayma hemoliz ile uyumluydu, retikülosit sayısı %5idi. Hastanın pnömonisinin atipik olması, tedaviye yanıt vermemesi, CRP'nin düşük olması, hemolitik anemi birlikte değerlendirildiğinde lupus olabileceği düşünüldü. Öykü derinleştirildiğindeyüzünde malar raşı olduğu öğrenildi.C3:0.2 (0.8-1.2) C4:<0.07 (0.12-0.4) görüldü. ANA 4+,anti-dsDNA>100 saptandı Hastanın tam idrar analizinde 2+ proteinüri saptandı. Spot idrar/kreatinin oranı 8,24 saatlik idrarda protein > 40 mg/m2/saat saptandı.Lupus tanısıyla hastaya 30 mg/kg/gün pulse steroid başlandı. Takibinde ateş yüksekliğinin devam ettiği görüldü, tedaviye hidroksiklorokin eklendi. 5 gün pulse steroid sonrasında 2 mg/kg/gün idameye geçildi. Başvusurunda normal sınırlarda olan kreatinin düzeyinin artma trendinde olması,solunum çabasının artması,non-invaziv mekanik ventilatörde izlenirken desatüre olması,akciğer grafisinde yüklenme bulguları olması sebebiyle hasta CVVHDF'e alındı. Hastanın steroid tedavisine rağmen nefrit bulgularında gerileme olmaması sebebiyle CVVHDF tedavisi sürerken siklofosfamid eklendi.Takibinde kreatinin düzeyi gerileyen,solunum sıkıntısı ve yüklenme bulguları azalan hastanın CVVHDF tedavisi sonlandırılarak hasta romatoloji servise devredildi.

Tartışma: Lupus pnömonisi öksürük,ateş,dispne gibi non-spesifk bulgularla ortaya çıkmaktadır. Enfeksiyöz etkenler ekarte edildikten sonra yüksek doz steroid tedavisi önerilmektedir. Ancak tedaviye yanıt alınmasına rağmen lupus pnömonisi kliniğinde %50'ye varan mortaliteler bildirilen seriler mevcuttur. Steroid yanıtsız olgularda hidroksikolorokin azotiopürin,siklofosfamid,metotreksat tedaviye eklenebilir. Yüksek mortalitesi sebebiyle antibiyotik yanıtsız pnömonilerde kollajen bağ doku hastalıkları akılda tutulmalıdır.

Anahtar Kelimeler: lupus, düzelmeyen pnömoni, çocuk

Resim 1

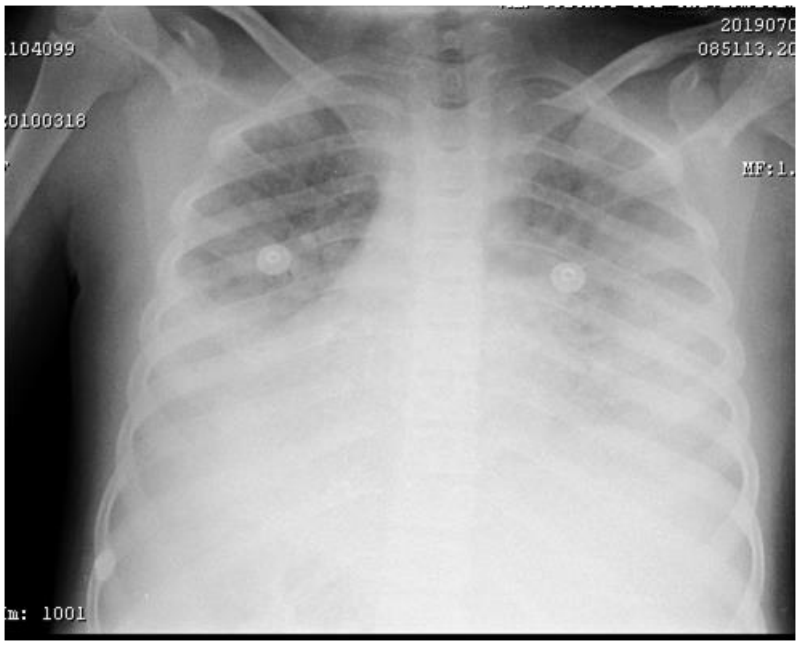

Hastanın Paakc

[P-019]

AKUT PORFİRİA BENZERİ PERİFERİK NÖROPATİ GELİŞEN TİROZİNEMİ TİP 1 OLGUSU

Emine Akkuzu[1], Pamir Özen[2], Özlem Ezgi Özmen[1], Aslı İnci[3], İlyas Okur[3], Fatih Süheyl Ezgü[3]
[1]Gazi Üniversitesi Tıp Fakültesi Pediatri Ana Bilim Dalı, Çocuk Yoğun Bakım Bilim Dalı, Ankara
[2]Gazi Üniversitesi Tıp Fakültesi Pediatri Ana Bilim Dalı, Ankara
[3]Gazi Üniversitesi Tıp Fakültesi Pediatri Ana Bilim Dalı, Çocuk Metabolizma Bilim Dalı, Ankara

GİRİŞ : Tirozinemi Tip 1, fumaril asetoasetat hidrolaz (FAH) enzim eksikliğine bağlı özellikle fumaril asetoasetat ve süksinilaseton gibi tirozin metabolitlerinin birikmesiyle karakterize karaciğer, böbrek ve periferal sinirlerin hastalığıdır. 5-Aminolevulinik hidrataz enziminin süksinilaseton tarafından inhibisyonu aminolevulinik asit (ALA) düzeyini artırır. ALA doku birikimi nörotoksiktir, nörovisseral semptomlara yol açar. Tedavide tirozin degradasyonunu 4-hidroksifenil piruvat dioksijenaz (4-HPPD) basamağında engelleyen Nitisinon kullanılmaktadır. Burada üç yıldır Tirozinemi Tip 1 ile takipli hastanın akut gastroenterit tablosuyla başvurusu sonrası gelişen akut porfiria benzeri periferik nöropati tablosu ve tanı ve tedavideki zorlukları tartışmak amaçlandı.

OLGU : Postnatal 6. ayından itibaren Çocuk Metabolizma tarafından Tirozinemi Tip 1 ile takipli hasta kusma, oral alımda azlık şikayetiyle başvurdu. İzleminde alt ekstremitelerde güçsüzlük, derin tendon refleksinde kayıp izlendi. Çekilen kraniyal manyetik rezonans görüntülemesinde patoloji saptanmadı. Hastaya Guillain Barre sendromu ön tanısıyla intravenöz immunglobulin (IVIG) tedavisi ve akut porfiri ön tanısıyla yüksek dekstrozlu mayi başlandı. Trizinomi için aldığı tedaviler tekrar düzenlendi. Alt ekstemitelerden başlayan kas güçsüzlüğünün üst ekstremite ve solunum kaslarına ilerlemesi üzerine

hasta entübe edilerek Çocuk Yoğun Bakım Ünitesi'nde takibe alındı. Hastaya yapılan elektromyografi (EMG)'de motor tipte periferik nöropatiyle uyumlu bulgular saptandı. Beş günlük IVIG tedavisine yanıt vermeyen hastaya plazmaferez tedavisi başlandı. İzleminde üriner ALA ve süksinilaseton düzeyi yüksek, Nitisinone serum düzeyi düşük saptanan hastaya akut porfiria benzeri periferal nöropati tanısı koyuldu, tedavileri düzenlendi.

TARTIŞMA : Tirozinemi Tip 1 hastalarında akut porfiria benzeri akut periferal nöropati atakları etkilenen çocukların yaklaşık %40'ında görülür. Bu krizler genellikle enfeksiyon ile tetiklenir. Sıklıkla bacaklarda olan şiddetli ağrı, boyun ve gövdede ekstensör hipertoni, kusma, paralitik ileus ile karakterizedir. Solunum yetmezliğine yol açabilen belirgin güçsüzlük ve paralizi atakların yaklaşık %30'unda görülür ve en sık ölüm sebebidir. Krizler yaklaşık 1-7 gün sürer ancak paralitik kriz sonrası iyileşme aylar sürebilir.

Anahtar Kelimeler: Tirozinemi, akut porfiria, periferik nöropati, Guillain Barre sendromu

[P-020]

ÇOCUKLUK ÇAĞI ZEHİRLENMELERİ: TEHLİKENİN FARKINDA MIYIZ!

Serhat Emeksiz, Oktay Perk
Ankara Şehir Hastanesi, Çocuk Yoğun Bakım Ünitesi, Ankara

Amaç: Bu çalışmada iki yıllık süre içinde hastanemiz çocuk yoğun bakımına kabul edilen zehirlenme olgularının demografik özelliklerini, zehirlenme nedenlerini, yoğun bakımdaki prognozlarını ve kalış sürelerini, mekanik ventilatör ve ekstrakorporeal destek tedavisi gereksinimlerini değerlendirmeyi amaçladık.

Gereç ve Yöntemler: Çocuk Yoğun bakım ünitemize 1 Ocak 2017- 31 Aralık 2018 tarihleri arasında kabul edilen 138 hastanın yaş ve cinsiyet dağılımları, zehirlenme nedenleri, acil servise başvuru süreleri ve acil servisten yoğun bakıma alınma süreleri, yoğun bakımda ve hastanede kalış süreleri geriye dönük araştırıldı.

Bulgular: Zehirlenme nedeni ile çocuk yoğun bakıma kabul edilen 138 hastanın 74'ü kız (%53,6), 64'ü erkekti (%46,4). Yaş ortalaması 118,4±67,4 aydı. Olguların %34,8'i kaza, %50,8'i özkıyım amaçlı ve %14,4'ü keyif verici madde sonucu zehirlenmeydi. Hastaların 106'sı (%76,8) ilaçlarla, 32'si (%23,2) ilaç dışı maddeler ile zehirlenmişti. İlaç ilişkili zehirlenmelerde santral sinir sistemi ilaçları en sık rastlanan ajan iken, ilaç dışı etkenlerden en sık sentetik kanabinoidler gözlendi. Zehirlenme etkenleri en sık n=122 ile oral yolla (%88,4) alınırken, n=12 inhalasyon yoluyla (%8,6), n=4 deri yoluyla (%3) alınmıştı. 14 hastanın (%10,1) entübasyon ihtiyacı oldu. Entübe takip edilen hastalar değerlendirildiğinde 8 hastanın (%57,2) özkıyım amaçlı ilaç aldığı, 6 hastanın (%42,8) da keyif verici madde aldığı saptandı. Yoğun bakımda ortalama kalış süresi 2,2±1,2 gündü. Mortalite oranı %2,1'di.

Tartışma: Çocukluk çağı zehirlenmeleri hastaneye başvuruların en sık nedenlerinden biridir. Zehirlenmenin erken farkedilmesi ve uygun tedavi yaklaşımları hayat kurtarıcıdır. Aile eğitimi, ilaçların çocukların ulaşamayacağı yerlerde saklanması, reçetesiz ilaç satılmaması gibi koruyucu önlemler önemlidir. Çalışmamızda keyif verici maddeler ile zehirlenme oranı yüksek bulunmuştur. Aile yapısı, sosyo-kültürel ve çevresel faktörler, keyif verici madde kullanımında belirleyicidir. Aile içi ilişkiler, halkın bilinçlendirilmesi ve hükümetin politikaları madde kötüye kullanımının önlenmesinde kilit rol oynamaktadır.

Anahtar Kelimeler: zehirlenmeler, sentetik kanabinoidler, özkıyım

Tablo I

	0-144ay n (%)	>145 ay n (%)	Toplam n (%)
Cinsiyet Kız Erkek	21 (15,2) 19 (13,8)	53 (38,4) 45 (32,6)	74 (53,6) 64 (46,4)
Zehirlenme Nedeni Kaza Özkıyım Keyif verici madde	40 (29) 0 0	8 (5,8) 70 (50,8) 20 (14,4)	48 (34,8) 70 (50,8) 20 (14,4)
Zehirlenme etkeni İlaç İlaç dışı	32 (23,2) 8 (5,8)	74 (53,6) 24 (17,4)	106 (76,8) 32 (23,2)

Zehirlenme olgularının yaşa göre demografik verilerinin değerlendirilmesi

Tablo II

1)İlaçlar	158 (100)
Santral Sinir Sistemi İlaçları	40 (25,3)
Analjezik ve Antipretikler	35 (22,1)
Kardiyovasküler sistem ilaçları	24 (15,2)
Antibiyotik grupları	16 (10,2)
Mide koruyucuları	14 (8,8)
Antihistaminikler	12 (7,6)
Demir preperatları	6 (3,8)
Diğer ilaçlar	11 (7)
2)İlaç dışı nedenler	32 (100)
Sentetik kanabinoidler	8 (25)
Alkol ve türevleri	6 (18,8)
Mantar	4 (12,6)
Korozif madde	4 (12,6)
Amfetamin ve türevleri	2 (6,2)
Esrar ve türevleri	2 (6,2)
Çakmak gazı (bütan)	2 (6,2)
Yılan sokması	2 (6,2)
Akrep sokması	2 (6,2)

Zehirlenmeye neden olan ilaç ve ilaç dışı nedenler

[P-021]

SUDA BOĞULMA TANISIYLA GÖNDERİLEN VE KATEKOLAMİNERJİK POLİMORFİK VENTRİKÜLER TAŞİKARDİ TANISI ALAN ADOLESAN OLGU

Sümeyye Yüce[1], Mutlu Uysal Yazıcı[2], Ebru Azapağası[2], Tamer Yoldaş[3], Nesrin Ceylan[4], Senem Özgür[3]
[1]Dr.Sami Ulus Çocuk Hastanesi Çocuk Sağlığı Ve Hastalıkları
[2]Dr.Sami Ulus Çocuk Hastanesi Çocuk Yoğun Bakım Ünitesi
[3]Dr.Sami Ulus Çocuk Hastanesi Çocuk Kardiyoloji Anabilim Dalı
[4]Dr.Sami Ulus Çocuk Hastanesi Nöroloji Anabilim Dalı

Giriş: Katekolaminerjik polimorfik ventriküler taşikardi (CPVT) Çoğunlukla hücre içi kalsiyum salınımı ve kasılma ile ilişkili olan ryanodine reseptörünü kodlayan RYR2 daha az sıklıkta, calsequestrin 'i kodlayan CASQ2 mutasyonlarına bağlı olarak ortaya çıkan,egzersiz ve aşırı emosyonel stresle tetiklenen senkop yada ani ölüme sebep olan klinik bir tablodur.

Olgu sunumu; 12 yaşında kız hastanın öyküsünden,ilk kez 3 ay öncesinde nöbet geçirdiği,o dönem beyin BT ve EEG'sinin norma lolduğu ve epilepsi nedeniyle valproik asit başlandığı öğrenildi.Hasta havuz kenarında yüzmek için beklerken aniden gelişen vücutta katılık sonrasında yere yığılma olduğu,müdahale için başına gidildiğinde kalp tepe atımı ve solunumun olmadığı fark edilerek CPR yapılmaya başlanmış.Toplamda 45 dakika CPR uygulanan hastada VF ritmi izlenmesi üzerine hastaya bir kez defibrilasyon uygulanmış sinüs ritmine dönen hasta tarafımıza yönlendilmişti.. Hastanın gelişinde genel durumu kötü,entübe,saturasyon:90 KTA:160 TA:110 /60 Geliş eks'si (Resim 1) VF ritminde olan hastaya bir kez defibrilasyon uygulandı sonrası sinüs ritmine döndüğü izlendi. (Resim 2) Hastanın izleminde aritmisinin devam ettiği izlendi (resim 3) ekstrasistollerinin morfiziminin benzer olmaması,taşikardisinin devam etmesi,hastanın olay öncesinde babası ile tartıştığı sonrasında birkaç kat merdiven çıktığı ve yüzmek için hazırlandığı öğrenilmesi üzerine emosyonel stresin tetiklediği katekoleminerjik polimorfik ventriküler taşikardi düşünüldü. Hastaya dideral ve flekainid tedavisi başlandı. Geliş ekg'sinde torsade ritminden ayırt edilemeyen atımları olması, bu durumun da long qt sendromunda görebilmesi nedeniyle hastanın ayırıcı tanılarının arasına eklenerek CPVT ve Long qt ye yönelik genetik inceleme gönderildi. Öyküsünden 2 dayısında da ritm problemi olduğu öğrenildive aile taraması yapıldı.Hasta genel durumu orta, çocuk yoğun bakımda entübe izlenmekte ve ICD takılması planlanmaktadır.

Tartışma: CPVT tanısı egzersiz testi sırasında bidirectional VT veya polimorfik VT görülmesi ile konur.Eko'da yapısal kardiyak anormallik beklenmez.Klinik semptomların ortalama başlangıç yaşı 7-9 yıl arasındadır. Bazı hastalara yanlışlıkla epilepsi tanısı da konabilmektedir. CPVT'nin mortalite oranı yüksek olup taşi artimilerin ayırıcı tanısında göz ardı edilmemelidir.

Anahtar Kelimeler: Aritmi, VF, epilepsi, ICD

Resim 1

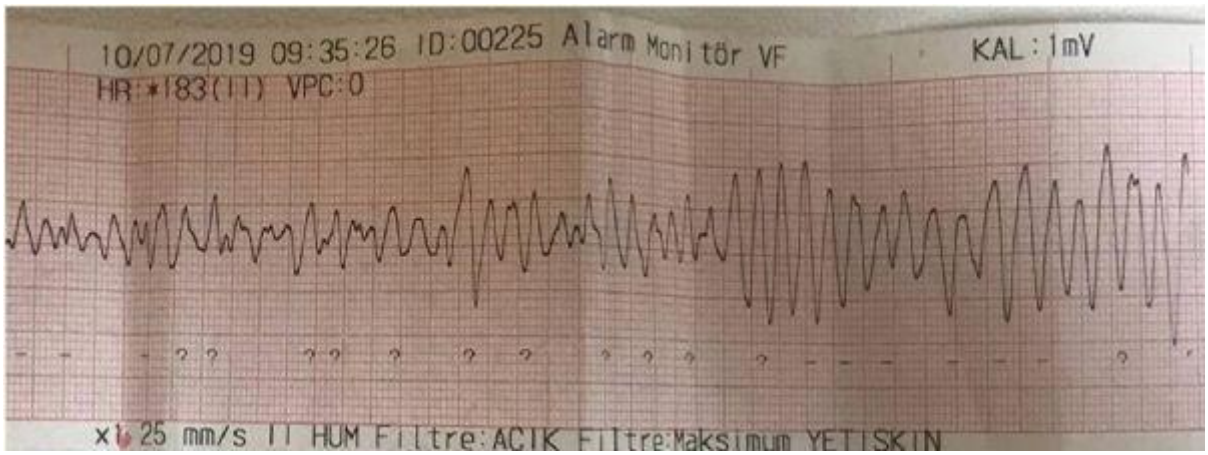

Hastanın geliş EKG'si

Resim 2

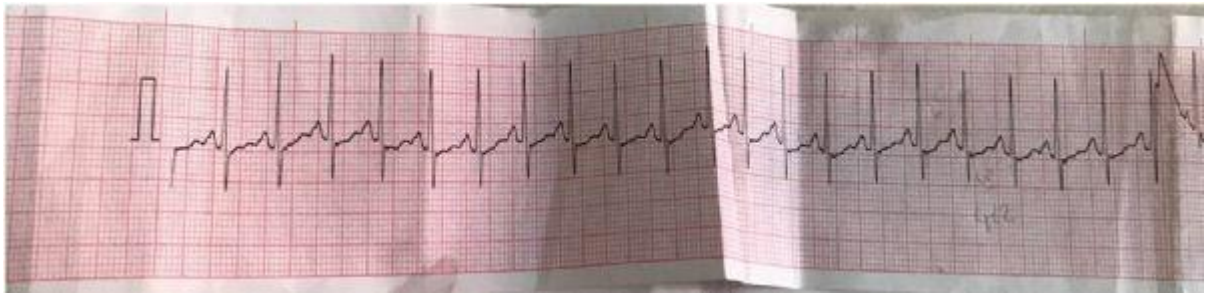

Defibrilasyon sonrası ekg

Resim 3

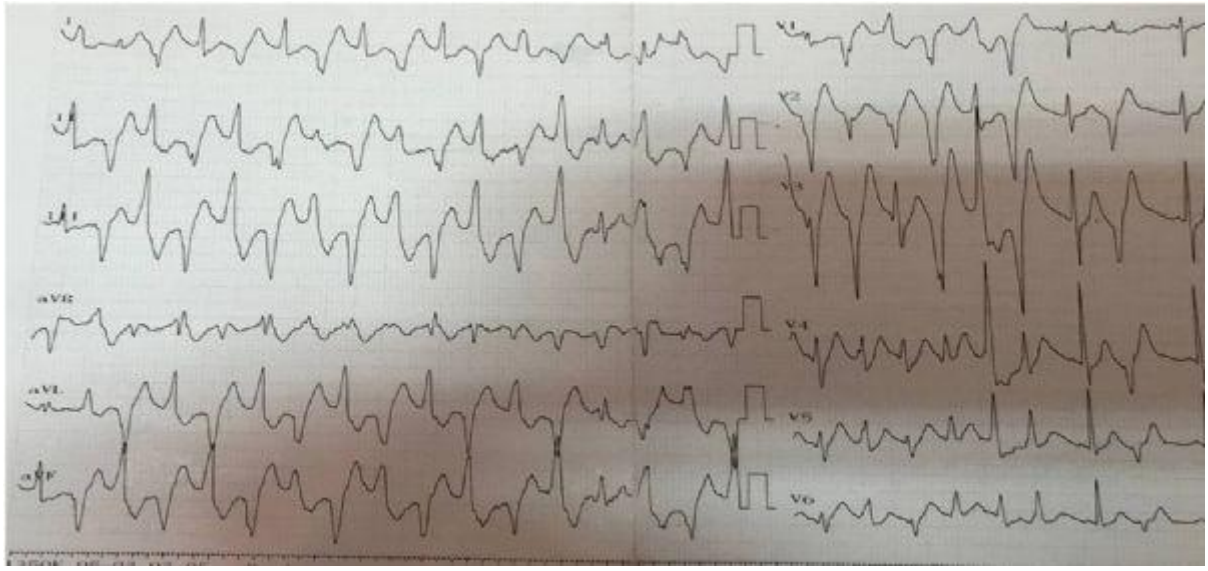

Bidirectional VT

[P-022]

DATURA STRAMONİUM ZEHİRLENMESİ: İKİ OLGU SUNUMU

Şahin Sincar, Emine Akkuzu
Gazi Üniversitesi Tıp fakültesi, Çocuk Sağlığı ve Hastalıkları ABD, Çocuk Yoğun Bakım Ünitesi /Ankara

Giriş : Datura stramonium (DS) ülkemizde yaygın olarak yetişen ve halk arasında boru çiçeği, şeytan elması, domuz pıtırı olarak bilinen yabani bir bitkidir. Oral alımı atropin, skopolamin ve hyosiyamin içermesi nedeniyle hayati tehlike yapabilecek antikolinerjik etkilere neden olabilir. Bu olgu sunumunun amacı ajitasyon ve deliryum ile hastanemize başvuran, bulgularının datura stramonium zehirlenmesine bağlı olduğunu tespit ettiğimiz iki kardeş olgu üzerinden ülkemizde de astım, bronşit, egzema, hemoroid tedavileri ve peyzaj işlerinde kullanılan DS bitkisine bağlı zehirlenme ile ilgili klinisyenlerde farkındalık oluşturmaktır.

Olgu : Daha önce bilinen hastalıkları olmayan iki kardeş refüjden alıp çiğnedikleri DS alımından birkaç saat sonra anlamsız konuşma, sersemlik hali, yüzünde kızarıklık, işitsel ve görsel halüsinasyon şikâyetleriyle dış merkez acil servise götürülmüş. Mide lavajı ve aktif kömür verilerek hastanemiz çocuk yoğun bakım ünitemize sevkedilmiş. İlk olgu 8 yaşında kız hasta, ikinci olgu 6 yaşında erkek hasta; fizik muayeneleri ile vital bulguları stabildi. Olguların Glaskow koma skalası 13, bilinci konfü, oryantasyon ve kooperasyonu kısıtlı, pupilleri bilateral midriyatikti. Tüm ekstremitelerde derin tendon refleksleri, motor kuvveti, duyu ve kranial sinir muayeneleri olağandı. Deri, mukozalar, dil kuru, yüz plethorik görünümde ve bağırsak sesleri azalmıştı. Laboratuvar olarak tam kan sayımı, tam idrar tetkiki, kan biyokimyası ve elektrokardiyografilerinde patoloji saptanmadı. Hastaların intravenöz hidrasyonu sağlandı. Her iki hasta çocuk yoğun bakım kliniğine takip amacıyla yatırıldı. Ailenin beraberinde getirdiği bitki parçalarından oral aldıkları bitkinin DS bitkisi olduğu anlaşıldı. Hastaların nörolojik bulguları 24.saatte geriledi. Takiplerinde vital bulguları ve genel durumları stabil seyreden hastalar 48 saatlik izlem sonrası taburcu edildi.

Sonuç : Ülkemizde genellikle astım, bronşit, egzema, hemoroid tedavileri ve peyzaj işlerinde kullanılan DS bitkisinin olgunlaştığı özellikle ilkbahar ve yaz aylarında hastane acil polikliniğine açıklanamayan antikolinerjik belirti ve şikâyetlerle başvuran olgularda DS zehirlenmesi akla gelmeli, hastalar bu açıdan değerlendirmelidir.

Anahtar Kelimeler: Antikolinerjik etkiler, datura stramonium, zehirlenme

Datura stramonium bitkisi

[P-023]

İMMUNYETMEZLİK ZEMİNİNDE GELİŞEN HEMAFAGOSİTİK SENDROM VE PRİMER HİPERFERRİTİNEMİ

Gülcan Sarıkaya[1], Mutlu Uysal Yazıcı[2], Ebru Azapağası[2], Semanur Özdel[3], Selman Kesici[4], Ali Fettah[5], Caner Aytekin[6]

[1]Dr.Sami Ulus Çocuk Hastanesi Çocuk Sağlığı Ve hastalıkları

[2]Dr.Sami Ulus Çocuk Hastanesi Çocuk Yoğun Bakım Ünitesi,

[3]Dr.Sami Ulus Çocuk Hastanesi Romatoloji Bilim Dalı

[4]Hacettepe Üniversitesi İhsan Doğramacı Çocuk Hastanesi Çocuk Yoğun Bakım Ünitesi

[5]Dr.Sami Ulus Çocuk Hastanesi Çocuk Hematoloji Bilim Dalı

[6]Dr.Sami Ulus Çocuk Hastanesi Çocuk İmmunoloji Bilim Dalı

Giriş: Hemafogositik sendrom; Sitotoksik T-lenfositler ve natural killer hücrelerin fonksiyonlarında bozulma,makrofaj ve T-lenfositlerin aktivasyonu, proinflamatuvar sitokinlerin aşırı üretimi ve hemofagositoz sonucu ateş, hepatosplenomegali ve sitopeninin ön planda olduğu klinik tablo ile karakterizedir.

Olgu: Daha öncesinden sağlıklı, 14 aylık erkek hasta,dış merkezde bir ay süren ateş ve ishal nedeniyle yatırılarak önce sulbaktam-ampısılın sonra seftrıakson tedavisi almış,takipte bisitopeni olması ve ateşin devam etmesi üzerine kemik iliği aspirasyonu yapılmış,5-6 adet hemofagositer hücre görülüp,malignite saptanmamış.Antibiyotik revizyonu,deksametazon tedavileri düzenlenip takibinde ateşi devam etmesi üzerine sistemik JIA ve tekrarlayan ateş sendromu ön tanılarıyla hastanemiz romatoloji bölümünce servislerine kabul edilmiş.Serviste bilinç bulanıklığı,taşikardi ve solunum sıkıntısı olduğundan hasta

çocuk yoğunbakıma devralındı.Geliş fizik muayenesinde taşikardik,takipneik,bilinci konfüze,kapiller refil uzun,göz kapakları ve bacakları ödemli,karaciğer ve dalak 4-5 cm ele geliyordu. GeliştetkiklerindeBeyazküre:610,Trombosit:66.000,Hb:8.6gr/dl,aptt:51,INR:2.83, AST:721, ALT:869, kreatinin:2.86,LDH:1920,trigliserit:288;Ferritin:45.000 saptandı. Hastaya hemofagositik sendrom, TAMOF, primer hiperferritinemi tanılarıyla CVVHDF ve plazma exchange tedavilerine başlandı.Hastanın laboratuar bulguları Tablo-1'de gösterilmiştir.(Tablo-1)Hastada ön planda immunyetmezlik zemininde gelişen primer/sekonder hemafogositik sendrom düşünüldü. Meropenem, vankomisin, deksametazon, anakınra ve HLH protokolü başlandı. Hastada kompleman C8A TİP1,LYST geni heterozigot,TYK2 geni heterozigot olarak sonuçlandı,Kompleman sistemindeki bozukluk sonucu hemafagositik sendrom geliştiği düşünüldü.Hastaya toplamda 10gün plazma değişimi ve CVVHDF uygulandı. Tüm organ yetmezlikleri düzeldi,ferritin:1057'e kadar geriledi,bisitopeni düzeldi,organomegali geriledi.Anne yanında izleminde hastanın sol gözünde kızarıklık ve şişlik başladı ve hızlıca ilerledi, oradan alınan patoloji sonucu mucor olarak görüldü ve Hacettepe üniversitesi'ne çocuk yoğun bakıma debritman ve cerrahi amacıyla gönderildi. Oradaki izleminde de mucor saptanan hasta 3 kez opere edildi, ekstübe genel durumu iyi olarak servis izlemine devam ediyor.

Tartışma: Viral,bakteriyel, protozoal, mantar ve paraziter hastalıklar,malignensi, radikal stres, metabolik hastalıklar, immunyetmezlik ve kollagen doku hastalığına bağlı Hemafogositik sendrom gelişebilir. Tedavide ilk hedef hiperinflamasyonun baskılanması, ikinci hedef olayı tetikleyen stimulusun ortadan kaldırılmasıdır. Akkiz HLH'da primer etkenin düzeltilmesi veya tedavi edilmesiyle HLH bulguları düzelebilir. Ancak klinik bulgular HLH nedeniyle ilerliyorsa intravenöz immunglobulin, steroid veya cyclosporin A ve etoposid gibi ilaçlar kullanılabilir. Primer hiperferritinemide plazma exchange mortaliteyi azaltır.

Anahtar Kelimeler: Hiperferritinemi, hemafagositik sendrom, plazmaferez

Tablo 1

	Beyaz Küre	Hemoglobin (gr/dl)	Trombosit	Ferritin	AST	ALT	Kreatinin	Trigliserid	LDH	INR
Yatışının 1.günü	610	8.6	48.000	45.000	721	869	2.86	288	1920	2.83
Yatışının 5.günü	1300	9.8	56.000	30.000	308	495	1.32	181	999	1.44
Yatışının 10.günü	2400	11.6	112.000	1057	95	101	0.67	149	500	1.3

Hastanın yatışından itibaren laboratuar değerlerinin trendi

[P-024]

SEKELSİZ TABURCU EDİLEN AŞILANMAMIŞ TETANOZ OLGUSU

Serhat Emeksiz[1], Oktay Perk[1], Aslınur Parlakay[2]
[1]Ankara Şehir Hastanesi, Çocuk Yoğun Bakım Ünitesi, Ankara
[2]Ankara Şehir Hastanesi, Çocuk Enfeksiyon Bölümü, Ankara

Tetanoz, Clostridium tetani adlı anaerobik basilin etken olduğu tonik kasılmalarla karakterize, nöromüsküler sistemi toksin (tetanospazmin) aracılığıyla etkileyen ölümcül seyredebilen, akut toksemik bir enfeksiyon hastalıktır. Bu yazıda çocukluk çağı aşılarının hiçbirini yaptırmamış, ayağına çivi batması sonrası ciddi tetanoz gelişen bir olguyu ve yoğun bakım tedavi sürecini sunmayı amaçladık.

Çocukluk çağının hiçbir aşısı yapılmamış olan 15 yaşındaki erkek hasta ağzını açamama ve sırt ağrısı nedeniyle dış merkeze başvurmuş. İzleminde opistotonusu gelişmesi üzerine klinik olarak tetanoz ön tanısıyla hastanemiz yoğun bakım ünitesine kabul edildi. Hastanın öyküsünden başvurudan 4 gün önce sağ ayağına çivi batma öyküsü olduğu, travma sonrası başvurduğu dış merkezde pansumanı yapılıp oral antibiyotik tedavisi verildiği ancak tetanoz aşısının yapılmadığı öğrenildi. Yoğun bakıma geliş fizik muayenesinde ense sertliği, trismus, risus sardonicus ve opistotonusu vardı, bilinci açık, kas tonusu artmıştı, sağ ayağında nekrotik olmayan çivi giriş yarası mevcuttu. Tetanoz aşısı ve 6000 ünite insan tetanoz immunglobulini kas içi yapıldı. Midazolam infüzyonu (0,1 mg/kg/saat) başlandı. Yatışının 2. gününde hastaya magnezyum sülfat infüzyonu (2 gr/gün) başlandı. Solunum sıkıntısı olan ve kasılmalası artan hasta entube edildi. Yatışının 5.gününde kasılmaları devam eden hastaya veküronyum infüzyonu (0,1 mg/kg/saat) başlandı. Ayrıca baklofen (3x5 mg) düşük dozdan başlanıp dozu tedricen artırıldı. Aralıklı ateşi ve taşikardisi olan hastanın akut faz reaktanlarında artış olmaması nedeniyle ateş sebebinin otonomik disfonksiyon olduğu düşünüldü, antibiyotik değişimine gidilmedi. Yatışının 13.gününde kasılmalarının devam etmesi nedeniyle deksmedetomidin infüzyonu (0.35 mcg/kg/saat) başlandı. Deksmedetomidin sonrası kasılmalarında azalma oldu, taşikardisi ve ateşi geriledi. Yatışının 21. gününde, 16 gün aldığı veküronyum infüzyonu kesildi ve ekstübe edildi. Deksmetadomidin ve midazolam infüzyonu ekstübasyon sonrası yoksunluk sendromunu engellemek amacıyla minimal dozlarda azaltılarak tedavinin ve yatışının 34. gününde kesildi. Yatışının 51. gününde iyilik haliyle taburcu edildi.

Aşıları düzenli olarak yapılmamış çocuklarda yaralanma sonucu yaygın tetanoz gelişebileceğini bunların tedavilerinin yoğun bakım ünitelerinde yapılması gerektiğini ve otonomik disfonkisyonun kontrol altına alınmasında deksmetadomidinin kullanımının akılda bulunması gerektiğini belirtmek isteriz.

Anahtar Kelimeler: tetanoz, İmmunizasyon, Yoğun bakım

[P-025]

AĞIR KARDİYOJENİK ŞOK İLE BAŞVURAN PEDİATRİK MİKSÖDEM KOMA OLGUSU

Gazi Arslan[1], Onur Çağlar Acar[2]
[1]Sağlık Bilimleri Üniversitesi Derince Eğitim ve Araştırma Hastanesi, Çocuk Yoğun Bakım Ünitesi
[2]Sağlık Bilimleri Üniversitesi Derince Eğitim ve Araştırma Hastanesi, Çocuk Kardiyolojisi

Giriş: Miksödem koması çocuklarda sıklıkla konjenital hipotiroidi zemininde gelişmekte olup, kardiyak etkileri nedeni ile ölümcül olabilen bir tablodur. Bu yazıda miksödem komasına bağlı ağır kardiyojenik şok tablosu ile başvuran olgu sunuldu.

Olgu: Bilinç kaybı ve bradikardi nedeniyle 112 tarafından çocuk acil servise getirilen ve kardiyak arrest nedeniyle entübe edilerek 5 dakika kardiyopulmoner resüsitasyon uygulandığı öğrenilen bir yaşında kız hasta çocuk yoğun bakım ünitesine alındı. Üniteye kabulünde genel durumu kötü, bilinci kapalı ve entübe olan hastanın kalp tepe atımı 64/dk, kan basıncı 55/23 mmHg, oksijen satürasyonu %94, vücut sıcaklığı 34,5^{o}C, periferik ve santral nabızlar zayıf, kapiller geri dolum 7-8 sn, deri turgor tonusu azalmış, bilateral akciğerde yaygın ralleri, barsak seslerinde azalma mevcuttu. Karaciğer kot altı dört cm ele geliyordu. Acil serviste bir kez 20 ml/kg SF yükleme yapılan hastaya adrenalin infüzyonu başlandı. Kan şekeri 38 g/dl olması nedeniyle %10 dekstroz bolus yapıldı ve idame 100 ml/kg/g mayi başlandı. Laboratuvar tetkiklerinde beyaz küre 2500/mm3, hemoglobin 9 g/dl, trombosit 103000/mm3, venöz kan gazında pH 6,9, pCO2:21, HCO3:7, laktat:9,1, scVO2:45 saptandı. Elektrokardiyogramında voltaj düşüklüğü ve sinüs bradikardisi saptandı. Akciğer grafisi ve toraks ultrasonu pulmoner ödemle uyumluydu. Ekokardiyografide 7 mm perikardiyal efüzyon, yaygın hipertrofi ve kontraktilitede belirgin azalma saptandı (Ejeksiyon fraksiyonu %26). Katekolamin dirençli şok tablosu devam eden hastanın serbest tiroksin (T4) 0,05 mmol/L, tiroid stimüle edici hormon (TSH) >150 IU/mL, kortizol 87 mcg/dl saptandı. Hastaya intravenöz tiroid hormonu olmadığı için oral levotiroksin 100 mcg/kg/g tek doz nazogastrik yol ile başlandı. Çoklu organ yetmezliği nedeni ile inotrop tedavi, mekanik ventilasyon ve sürekli renal replasman tedavisi uygulanan hasta yatışının 4. gününde dirençli hipoksemi ve hipotansiyon nedeni ile kaybedildi.

Sonuç: Ağır bradikardi, hipotansiyon, hipoglisemi ve hipoterminin eşlik ettiği ve inotrop tedavilere yanıtsız kardiyojenik şok hastalarında miksödem koması akılda tutulmalıdır.

Anahtar Kelimeler: Çocuk yoğun bakım, hipertrofik kardiyomiyopati, miksödem koması

[P-026]

HEMOLİTİK ÜREMİK SENDROMA BAĞLI AKUT KALP YETMEZLİĞİ VE ECMO TEDAVİSİ

Güner Özçelik, Kübra Boydağ Güvenç, Ayşe İrem Sofuoğlu, Nihal Akçay, Ülkem Koçoğlu Barlas, Esra Şevketoğlu
Bakırköy Dr. Sadi Konuk Eğitim ve Araştırma Hastanesi

Hemolitik üremik sendrom (HÜS) mikroanjiyopatik anemi, trombositopeni ve akut böbrek yetmezliği ile seyreden nadir görülen bir hastalıktır. HÜS vakalarının çoğunun nedeni Shiga-toksin üreten Escherichia colidir (STEC-HÜS). HÜS'te kardiyak tutulum çok nadir olarak görülür. Bunun primer hastalığa bağlı myokardit mi yok koroner sirkülasyonun bozulması nedeniyle ortaya çıkan iskemik kalp hastalığı mı olduğunu anlamak zordur. Bu hastalarda ECMO (Ekstrakorporal membran oksijenasyonu) tedavisi hayat kurtarıcı olabilirken PİCCO (pulse contour cardiac output) ile kardiyak monitorizasyon klinik sürecin yönetilmesi açısından önemlidir.

Vaka sunumu : Dışarıda et yeme sonrasında karın ağrısı, kusma, ishal şikayetleri ile hastaneye başvurmuş. Bakılan tetkiklerinde plt:45000 hgb 6.7 üre:105 kreatinin 4.5 mg/dl gaita mikroskopisinde bol lökosit, periferik yaymada bol şistosit görülmüş ve HÜS ön tanısı ile yatırılmış. İzleminde anüri gelişmesi nedeniyle hemodiyaliz başlanan hasta hipotansif olması nedeniyle inotrop infüzyonu başlanmış. Bakılan ekokardiyogafide EF %33 olarak saptanmış. Pro-bnp >35000 troponin 3500, gaitada verotoksin pozitif E.Coli saptanmış. 15 -20 saniye süren müdahale sonrası düzelen kardiyak arrestler geçiren olgu ECMO tedavisi yapılması amacıyla hastanemize sevk edildi. Gelişinde hipotansif olan olguya terlipressin başlandı. EF değeri %8-10 civarında olan olgunun kardiyak hemodinamiyi daha yakın izleyebilmek için PİCCO monitorizasyonu yapıdı. PİCCO da bakılan ELWI: 24 PCCI: 1.34 GEDI: 563 SVRI: 2356,GEF %10 görüldü. Kardiyak kontraktiliteyi arttırmak için levosimendan yüklenip idameye geçildi. EF de artma olmaması tekrarlayan kısa süreli arrestler geçirmeye devam eden hastaya femoral ven ve femoral arterden venoarteryel ECMO kataterleri takılıp ECMO başlandı, eş zamanlı olarak hemodiyaliz yapıldı. İzleminde inotrop destek ihtiyacı belirgin azaldı. ECMO sonrası kardiyak EF % 45-50 ye kadar yükseldi. Günlük plazmaferez tedavisine devam edildi. Sitokin tutucu filtre hemodiyaliz cihazına eklendi (CYTOSORB) toplamda 3 kez kullanıldı. ECMO arter kanülü giriş yerinde belirgin kanaması olan hastanın kanaması kontrol altına alınamaması nedeniyle ECMO tedavisinin 5. günü ECMO kanülü çıkarıldı. ECMO kanülü çıkarıldıktan 2 gün sonra ani olarak kardiyak dekompanzasyon görülen hasta yatışının 8. Günü ex oldu

Anahtar Kelimeler: hemolitik üremik sendrom, miyokardit, ecmo

[P-027]

BİVENTRİKÜLER MEKANİK KALP DESTEK CİHAZI İLE TAKİP EDİLEN AKUT FULMİNAN MİYOKARDİTLİ OLGU

Merve Havan[1], Tanıl Kendirli[1], Serhan Özcan[1], Selen Karagözlü[2], Ebru Azapağası[4], Ata Niyazi Ecevit[3], Nur Dikmen Yaman[3], Mehmet Çakıcı[3], Tayfun Uçar[2], Zeynep Eyileten[3], Ahmet Ruchan Akar[3]
[1]Ankara Üniversitesi Tıp Fakültesi Çocuk Yoğun Bakım Bilim Dalı, Ankara
[2]Ankara Üniversitesi Tıp Fakültesi Çocuk Kardiyoloji Bilim Dalı, Ankara
[3]Ankara Üniversitesi Tıp Fakültesi Kalp ve Damar Cerrahisi Bilim Dalı, Ankara
[4]Dr. Sami Ulus Çocuk Sağlığı ve Hastalıkları Hastanesi, Yoğun Bakım Bölümü, Ankara

Giriş : Akut fulminan miyokardit subklinik hastalıktan kardiyojenik şok, aritmi ve ani ölüme kadar çok geniş spektrumda klinik gösteren ciddi bir hastalıktır. Son yıllarda medikal tedavinin yetersiz kaldığı durumlarda ekstrakorporeal membran oksijenizasyonu (ECMO) ve ventriküler yardımcı cihazlar (VAD) gibi mekanik dolaşım desteği kullanımı yaygınlaşmıştır. Burada fulminan miyokardit tanısı ile biventriküler destek tedavisi ile iyileşen bir olgu sunulmuştur.

Olgu Sunumu: 16 aylık erkek hasta halsizlik ve nefes almada zorluk şikayeti ile acil servise başvurmuş. Takibinde ventriküler taşikardisi (VT) olan hastaya kardiyoversiyon yapılıp, çocuk yoğun bakıma alınarak entübe edilmiş. Ekokardiyografide ejeksiyon fraksiyonu (EF) %15 ölçülmüş, dilate kardiyomiyopati tanısı konulmuş. Takibinde VT ataklarının devam etmesi, metabolik asidozunun derinleşmesi ve tekrarlayan kısa süreli arresti olması nedeni ile yatak başında venoarteryel (V-A) ECMO kurulmuş. ECMO desteği altında hemodinamisi stabilleşmesi üzerine hasta kardiyak transplantasyon yapılması amacı ile ileri tetkik ve tadavi amacı ile hastanemize kabul edildi. Bakılan tetkiklerinde troponin 441,5 (0-14) pg/ml, BNP:3500 pg/ml ekokardiyografisinde EF %15 olarak saptanan hasta transplantasyon konseyinde değerlendirildi. Ulusal acil nakil listesine alınması kararlaştırılan hastaya sol ventrikül apeks-aorta arası (uzun süreli), sağ atrium-pulmoner arter (kısa süreli) olacak şekilde biventriküler destek cihazı yerleştirildi. Sağ destek setinde tombüs saptanan hastanın seti üç kez değiştirildi. Gönderilen solunum yolu viral panelinde İnluenza A saptandı. Hasta takibinin on ikinci gününde ekstübe edildi, kardiyak fonksiyonlarının düzelmesi üzerine on sekizinci gününde sağ destek cihazından dekanüle edildi. 19 gün nazal cpap desteği altında takip edilen hastanın yatışının otuz birinci gününde sol destek cihazı dekanüle edildi (biventriküler destek süresi 18 gün, sol ventrikül destek süresi 31 gün). İki gün entübe takip edildikten sonra ekstübe edilen hasta 6 gün sonra inotrop desteği almadan Çocuk Kardiyoloji servisine devredildi.

Sonuç: Akut fulminan miyokarditin tedavisinde ECMO ve ya VAD cihazı ile takibin ardından kalp nakline gerek kalmadan iyileşme sağlanabilir.

Anahtar Kelimeler: Akut fulminan miyokardit, ekstrakorporeal membran oksijenizasyonu, biventriküler mekanik kalp destek cihazı

[P-028]

TOKSİK DOZDA PROPRANOLOL ALIMI SONRASI ANİ KARDİYOVASKÜLER KOLLAPS GELİŞEN OLGUDA İNTRAVENÖZ LİPİD İLE BAŞARILI BİR ŞEKİLDE TEDAVİ EDİLEN OLGU

Edin Botan[1], Esin Gizem Olgun[2], Merve Havan[1], Serhan Özcan[1], Serdar Balsak[1], Emrah Gün[1], Tanıl Kendirli[1]

[1]Ankara Üniversitesi Tıp Fakültesi, Çocuk Yoğun Bakım Bilim Dalı, Ankara

[2]Ankara Üniversitesi Tıp Fakültesi, Çocuk Sağlığı ve Hastalıkları Anabilim Dalı, Ankara

Erişkinlerde Beta Blokerler(BB) sıkça kullanılan ilaçlar olmasına rağmen çocuklarda kullanımı oldukça nadirdir. Konjestif kalp yemezliği, hipertansiyon, iskemik kalp hastalığı ve aritmi tedavisi başlıca kullanıldığı durumlardır. Kalsiyum Kanal Blokerleri(KKB) ve BB ilaçların aşırı miktarda alımını takiben kardiyovasküler kollaps gelişen olgularda sıvı ve vazopressör ilaç desteği yanında glukagon, kalsiyum glukonat ve hiperinsülinemik öglisemi tedavisi(HİÖT) gibi tedaviler de kullanılmaktadır. Son zamanlarda standart tedaviye yanıtsız KKB ve BB zehirlenmelerinde, öncelikle lipofilik lokal anestezik ve kimyasal ajanlarla olan zehirlenmelerde kullanılan intravenöz lipid infüzyonu(İLİ) tedavisi gündeme gelmiştir. Biz burada, propranolol alımı sonrası ciddi kardiyovasküler toksisite gelişen, standart tedavilere dirençli bir olguda uyguladığımız İLİ tedavisinin etkinliğini vurgulamak istedik.

Olgu : 2 yaş 3 aylık kız hasta daha önce bilinen hastalığı yokken uykusundan kusarak uyanmış. Sonrasında ağız çevresinde morarma olması üzerine ailesi tarafından çocuk acil polikliniğine başvurmuş. Genel durumu kötü, letarjik hastanın KTA:35/dk solunumu yüzeyel, SaO2:65 olması üzerine entübe edilerek kardiyopulmoner resüsitasyon(KPR)'a başlandı ve yoğun bakıma alındı. Hastanın öyküsü derinleştirildiğinde babaannesinin propranolol(dideral) isimli ilacının olduğu ve hastanın ulaşabileceği yerde olduğu öğrenildi. Beta bloker intoksuna yönelik 1gr/kg'dan aktif kömür ve sıvı tedavisi başlandı. Hastaya insülin 1Ü/kg intravenöz bolus uygulandı ve 0,5Ü/kg/saat infüzyona geçildi. %10 kalsiyum glukonat 1mL/kg intravenöz, glukagon dozu 0,5mg deri altı(intravenöz formu olmadığından) uygulandı. İzlemin 60.dakikasında intravenöz sıvı, kalsiyum, insülin(2Ü/kg/saat) ve yüksek doz vazopressörlere(1mcg/kg/dk) rağmen hipotansiyonu devam eden olguya %20'lik lipit solüsyonundan 1,5mL/kg infüzyon, 15 dakikada verildi. Lipit tedavisine yanıt alınan olgunun intravenöz adrenalin ve noradrenalin dozları hızla azaltıldı. İzlemin 24.saatinde yaşamsal bulguları, kan gazı, kan şekeri, kan biyokimyası ve EKG'si normal olan olgu ekstübe edildi. Aynı gün ekstübe olan hasta ertesi gün yoğun bakımdan servise alındı ve hastaneye yatışının 3.gününde taburcu oldu.

Sonuç : BB zehirlenmeleri kardiyovasküler kollaps yaparak hayatı tehdit eden zehirlenmelere neden olabilir. Bu zehirlenmelerde önerilen klasik destek tedavileri yetersiz kaldığında İLİ tedavisi, hayatı tehdit edici kardiyovasküler kollaps gelişen olgularda hayat kurtarıcı bir tedavi seçeneği olabilir.

Anahtar Kelimeler: İntravenöz lipid tedavisi, kardiyovasküler kollaps, propranolol

[P-029]

ÇOKLU ANTİBİYOTİK DİRENÇLİ ACİNETOBAKTER MENENJİTİNİN İNTRATEKAL KOLİSTİN İLE BAŞARILI TEDAVİSİ

Ezgi Özlem Özmen[1], Emine Akkuzu[1], Şahin Sincar[1], Gökhan Kalkan[1], Melis Deniz[2], Hasan Tezer[2]
[1]Gazi Üniversitesi Tıp Fakültesi, Çocuk Sağlığı ve Hastalıkları Ana Bilim Dalı, Çocuk Yoğun Bakım Bilim Dalı, Ankara
[2]Gazi Üniversitesi Tıp Fakültesi, Çocuk Sağlığı ve Hastalıkları Ana Bilim Dalı, Çocuk Enfeksiyon Hastalıkları Bilim Dalı, Ankara

Giriş : Acinetobacter baumannii (A.baumannii) özellikle yoğun bakım ünitelerinde çoklu antibiyotik direnci gösterebilmesi nedeniyle tedavisi zor, mortalitesi yüksek nozokomiyal enfeksiyonlara neden olan gram negatif non-fermentatif kokobasildir. Bu bildiride çoklu antibiyotik dirençli A.baumannii'ye bağlı olarak nozokomiyal menenjit gelişen intratekal kolistin ile beyin-omurilik sıvısı (BOS) bulguları düzelen 4.5 yaşında bir kız hasta sunulmuştur.

Olgu : Dört buçuk yaşındaki kız hasta dış merkezde posterior fossa tümörü nedeniyle beyin cerrahisi tarafından opere edilmiş. Hastanın postoperatif 5. gününde BOS gram boyamasında gram negatif kokobasil görülmesi üzerine hastaya acinetobacter menenjiti şüphesiyle meropenem ve kolistin tedavileri başlanmış. Postoperatif 7. gününde genel durumunun kötüleşmesi üzerine hastanemiz Çocuk Yoğun Bakım ünitesine kabul edildi. Hastanın fizik muayenesinde oksipital bölgedeki insizyon skar hattında pürülan akıntısı mevcuttu. Bilinç açık, vital bulguları stabildi. Elektrolit imbalansı desteklerle düzeltildi. Diyabetes insipitus tablosu için desmopressin tedavisi başlandı. Hastanın izleminde gelişen letarjisi nedeniyle çekilen beyin bilgisayarlı tomagrafisinde (BBT) hidrosefali olduğu görüldü. Hasta entübe edilerek yatak başı ekstraventriküler drenaj katateri (EVD) takıldı ve BOS örneklemesi yapıldı. Operasyon skarı altındaki koleksiyon alanı boşaltıldı. Hastanın BOS kültür antibiyogramında gentamisin, kolistin, levofloksasin, meropenem, siprofloksasin, tobramisin, piperasilin/tazobaktam, seftazidim dirençli; tigesiklin orta duyarlı *A.baumannii* üremesi oldu. İzlemindeki BOS kültürlerinde *A.baumannii* üremesi devam ettiği için hastanın EVD katateri değiştirilerek oral rifampisin ve intratekal kolistin tedaviye eklendi. Hastanın yatışının 15. ve İntratekal kolistinin 2. gününde BOS kültürlerinde üreme olmadı. İntratekal kolistin tedavisi 11. gününde, kolistin 28. gününde, meropenem, tigesiklin ve oral rifampisin tedavileri 21. gününde kesildi. Hasta primer hastalığı için radyasyon onkolojisi ve çocuk onkoloji bölümlerinin takibine alındı.

Sonuç : Literatürde intratekal kolistin ile tedavi edilen çoklu ilaç dirençli A.baumannii'ye bağlı nozokomiyal menenjit olgu örnekleri çok az sayıda bulunmaktadır. Bu hastalarda tedavi seçenekleri kısıtlı olduğundan parenteral tedaviye ek olarak intratekal kolistin tedavisinin düşünülmesi gerekir. Olgumuzdaki tedavi yaklaşımımızın benzer vakalarda yol gösterebileceği görüşündeyiz.

Anahtar Kelimeler: A.baumannii, ekstraventriküler katater drenajı, intratekal kolistin, nozokomiyal menenjit

[P-030]

NADİR GÖRÜLEN VASKÜLER RİNG: PULMONER ARTER SLİNG ANOMALİSİ VE ECMO TEDAVİSİ

Mutlu Uysal Yazıcı[1], Ebru Azapağası[1], Utku Arman Örün[2], Murat Koç[3], Hasibe Gökçe Çınar[4]
[1]Dr.Sami Ulus Çocuk Hastanesi Çocuk Yoğun Bakım Ünitesi
[2]Dr.Sami Ulus Çocuk Hastanesi Çocuk Kardiyoloji Anabilim Dalı
[3]Dr.Sami Ulus Çocuk Hastanesi Kalp Damar Cerrahisi Anabilim Dalı,
[4]Dr.Sami Ulus Çocuk Hastanesi Radyoloji Anabilim Dalı

Giriş: Pulmoner arter sling anomalisi; trakea basısı ile birlikte 10 milyonda bir görülen nadir bir vasküler ring anomalisi olup, düzelmeyen solunum sıkıntısı ya da zor entübasyon şeklinde prezente olup ameliyat mortalitesi yüksek olan bir hastalıktır.

Olgu: 40 günlük, erkek bebek; öksürük ve morarma nedeniyle 112 ile acil servisimize getirildi.Hasta pnömoni ve kalp yetmezliği tanılarıyla Çocuk yoğun bakım ünitemize kabul edildi.Öyküsünden 29 yaşındaki annenin G1Y1 39 haftalık IVF C/S ile 2690 gr doğduğu, 15 günlükken emerken morarma şikayeti nedeniyle Yozgat Devlet Hastanesine başvurduğunda ASD,VSD tanısı aldığı, doğduğundan beri beslenme sonrası öksürük, morarma ve solunum sıkıntısı olduğu öğrenildi.Genel durumu orta- kötü, taşikardik, takipneik, Ateş: 37.8 C KTA: 180 atım/dk TA: 90/50 mmHg O2'siz saturasyonu: %82 kapiller dolum zamanı: 2 sn Fizik muayene'de 4/6 apexte pansistolik üfürüm, Heriki akciğerde krepitan ral(+) expiryum uzun, subcostal ve interkostal retraksiyonlar mevcut. Organomegaliyok. PAAKC: Hafif Kardiyomegali, Bilateral havalanmafazlalığı, EKO: VSD, sekundum ASD görüldü. Hastanın izleminde Bronkospazmı hiç düzelmedi, antibiyotik tedavisi genişletildi, O2 ihtiyacı devam etti, entübe edildi. EKO tekrarlandı, VSD, ASD saptanırken, Sol Pulmoner arter değerlendirilmedi.Sol pulmoner arter agenezisi?Ön tanısıyla hastadanToraks anjiyografi istendi.Toraks CT: Sol akciğerde total kollaps, Toraks CT AnjiyografiSol pulmoner arter trakeal bifurkasyonun inferiorunda sol ana bronş posteriorundan seyretmektedir.(Pulmoner arter sling anomalisi)(Şekil 1,2). Hastanın mekanik ventilasyon ve medikal tedaviyerağmen akciğeri ventile edilemedi,kan gazında ağır respiratuar asidozu mevcuttu hastaya Venövenöz ECMO kararı alındı.Kalp-Damar cerrahisine haber verildi ve hastaya ECMO takıldı. ECMO'da

Amaç: 1)Hastanın Akciğerlerini ventile etmek2)Uygun operasyon zamanına kadar süre kazanmak3)Akciğere hasar vermeden asidozu tedavi etmekti,izlemde idrar çıkışı olmayan hastaya CVVHDF takıldı.5 gün sonra hasta stabil olunca ameliyata alındı, Trakea onarımı uzun ve komplikasyonlu olabileceğinden ve pulmoner arter 2mm'ye kadar daralmış olduğundan hastada santral ECMO'ya geçildi(şekil 3)fakat hasta intraoperatif kaybedildi.

Tartışma: Doğumdan itibaren morarma ve solunum şikayeti olan ve konjenital kalp hastalığı tanısı alan çocuklarda altta yatan vasküler malformasyonlar akılda tutulmalı ve semptomlar devam ediyorsa ileri tetkik ve inceleme yapılmalıdır.

Anahtar Kelimeler: vasküler ring, solunum sıkıntısı, ECMO

Şekil 1

Sol pulmoner arter trakeal bifurkasyonun inferiorunda sol ana bronş posteriorundan seyretmekte

Şekil 2

pulmoner arter 2mm'ye kadar daralmış

Şekil 3

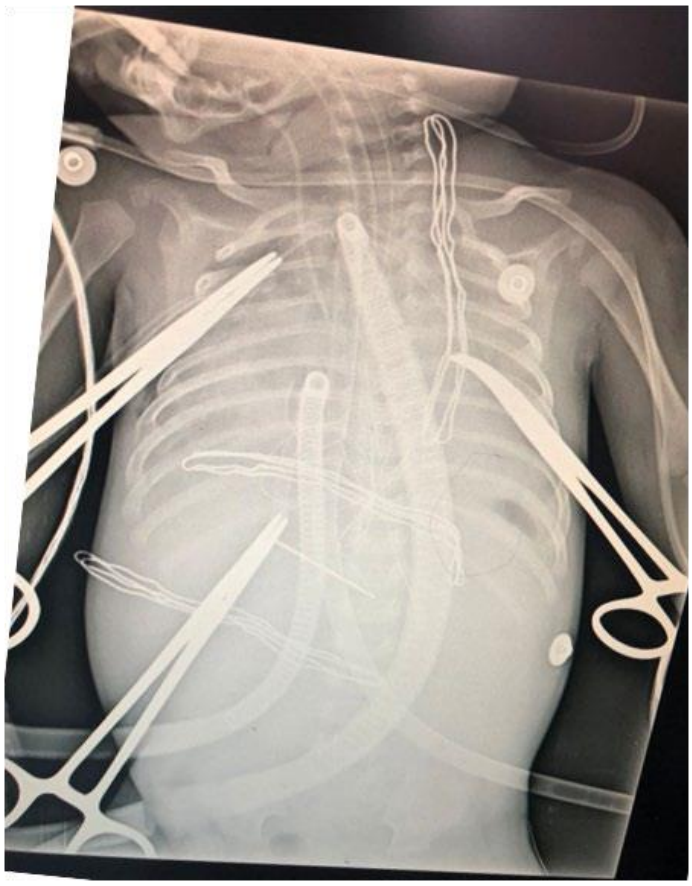

santral ECMO

[P-031]

KOLŞİSİN İNTOKSİKASYONU OLGUSUNDA TAM KAN DEĞİŞİMİ TEDAVİSİ

Gülşah Emine Torun[1], Selman Kesici[2], Ebru Azapağası[3], Mutlu Uysal Yazıcı[3], Ayşe Akkuş[1]
[1]Dr Sami Ulus Kadın Doğum, Çocuk Sağlığı ve Hastalıkları EAH, Çocuk Sağlığı ve Hastalıkları ABD, Ankara
[2]Hacettepe Üniversitesi Tıp Fakültesi Çocuk Sağlığı ve Hastalıkları Hastanesi, Çocuk Yoğun ABD, Ankara
[3]Dr Sami Ulus Kadın Doğum, Çocuk Sağlığı ve Hastalıkları EAH, Çocuk Yoğun Bakım Ünitesi, Ankara

Giriş: Kolşisin intoksikasyonu nadir görülmekle beraber mortalitesi ve morbiditesi yüksektir. Ölümler hipovolemik şok ve kardiyovasküler kollaps veya hızlı ilerleyen multiorgan yetmezliğine bağlı ortaya çıkar. Burada kolşisin intoksikasyonu nedeniyle tam kan değişimi yapılan bir olgu sunulmuştur. Olgu: Ailevi Akdeniz Ateşi (AAA)tanısı ile kolşisin kullanmakta olan 16 yaşındaki kız hasta kusma şikayetiyle dış merkez acile başvurmuş. Acil servis takibinde kusmaları devam eden ve kliniği kötüleşen hasta intihar amacıyla yaklaşık 95 adet (0,5 mg) kolşisin tablet içtiğini itiraf etmesi üzerine (letal doz olan 0.8 mg/kg ın üzerine) hastanemiz yoğun bakım servisine ilaç içiminin 28. saatinde kabul edildi. Hastanın gelişinde genel durumu orta kötü, bilinç konfü idi. Batında hassasiyeti mevcuttu. Fizik muayenesinde tansiyonu 83/55 mmHg, diğer vital bulguları ve sistem muayeneleri normaldi.

Gelişindeki tetkiklerinde; lökosit sayısı 24.000 /mm3, hemoglobin: 16.1 g/dl, trombosit: 194 000/mm3, serum kreatinin: 2,6 mg/dl, AST: 295 U/L, kalsiyum: 8.8 mg/dl, iyonizekalsiyum: 0,96 mmol/lt, PT: 27 sn, PTT: 47 sn, kangazında pH: 7.35, PaCO2: 31 mmHg, HCO3: 17,4 mmol/L, laktat: 26 mg/dl idi. Diğer laboratuar parametreleri normaldi. Hipotansiyonu olan hastaya hızlı bir sekilde sıvı resusitasyonu ve takibinde inotrop desteği başlandı. Tam kan değişimi ve ardından plazma exchange yapıldı. Hemoglobin,trombosit ve lökosit değerlerinde düşme olan hastaya aralıklı eritrosit ve trombosit suspansiyonu, taze donmuş plazma ve G-CSF verildi. Yatışının 3 günü tedavisine nötropeniye giren hastaya sulperazona ilaveten vankomisin başlandı. Hastanın inotrop tedavisi tansiyon düzeyine göre titre edildi. Hastaya toplamda 4 kez plasma exchange yapıldı. Yatışının 6. Gününde aktif kanaması olamayan hastanın oral beslenmesi açıldı Genel durumu düzelen, vital bulguları stabil seyreden hasta yatışının 10. Gününde taburcu edildi.

Tartışma: Yüksek dozda kolşisin aldığından şüphelenilen hastaya, pediatrik yoğun bakım ünitesinde hızlı bir şekilde sıvı ve elektrolit resüsitasyonunu başlanmalı ve invaziv hemodinamik monitörizasyon yapılmalıdır. Ölümcül dozda kolşisinin toksikasyonuyla başvuran hastalarda tam kan değişimi ve/veya plazma değişimini erken dönemde düşünülebilir.

Anahtar Kelimeler: kolşisin, plazma değişimi, tam kan değişimi, zehirlenme

[P-032]

SALMONELLA İLİŞKİLİ AKUT DİSSEMİNE ENSEFALOMİYELİTİNDE RİTUKSİMAB TEDAVİSİ

Gürkan Bozan[1], Ebru Kaçmaz[1], Mehmet Özgür Arslanoğlu[1], Kürşat Bora Çarman[2], Uğur Toprak[3], Aslı Kavaz Tufan[4], Coşkun Yarar[2], Ener Çağrı Dinleyici[1]

[1]Eskişehir Osmangazi Üniversitesi Tıp Fakültesi Çocuk Yoğun Bakım Bilim Dalı, Eskişehir

[2]Eskişehir Osmangazi Üniversitesi Tıp Fakültesi Çocuk Nöroloji Bilim Dalı, Eskişehir

[3]Eskişehir Osmangazi Üniversitesi Tıp Fakültesi Çocuk Radyoloji Anabilim Dalı, Eskişehir

[4]Eskişehir Osmangazi Üniversitesi Tıp Fakültesi Çocuk Nefroloji Bilim Dalı, Eskişehir

Giriş: ADEM (akut dissemine ensefalomiyelit), merkezi sinir sisteminin multifokal tutulumuyla seyreden demiyelinizan bir hastalığıdır. Burada ekstiremitelerinde uyuşma, güçsüzlük, bilinç değişikliği yakınmaları ile Çocuk Acil Servise başvuran, standart tedaviye dirençli ADEM tanısı alan 17 yaşında bir kız hasta sunulmuştur.

Olgu: 17 yaşında kız hasta, 15 gündür devam eden baş ağrısı, kol ve bacaklarda uyuşma, güçsüzlük, bilinç değişikliği yakınmaları ile başvurdu. Fizik muayenesinde bilinci uykuya meyilli, kooperasyon-oryantasyonu bozuk, GKS 9, derin tendon refleksleri hiperaktif, bilateral babinski refleksi pozitifti. Takibinde bilinci kapanan ve GKS 6'ya gerileyen hasta entübe edildi. Bilgisayarlı beyin tomografisi normal olarak değerlendirildi. Jeneralize tonik-klonik konvülzyonları gözlenen hastaya, sefotaksim, asiklovir, levatiresetam ve fenitoin tedavileri başlandı. BMRG'nde (beyin manyetik rezonans görüntülemesi) frontoparietal beyaz cevherde T1A hipo ve T2A hiperintens sinyal değişikliği, sol parietal ve bazal ganglia seviyesinde ve pons mezensefalon bileşkesinde perivasküler boyanma nedeni

ile ADEM tanısını düşünülerek pulse steroid ve IVIG tedavileri verildi. Klinik bulgularında düzelme olmaması üzerine yatışının 5. gününden itibaren plasmaferez beş gün, ardından bir kez immünadsorbsiyon uygulandı. Beyin omurilik sıvısı incelemesi ve romatolojik tetkikleri normal olan hastanın Salmonella typhi antijen titresi 1/160 saptandı. Yatışının 23. Gününde klinik ve laboratuvar bulgularında gerileme olmaması üzerine endikasyon dışı ilaç onayı alınarak rituksimab protokolüne (375 mg/m2/haftada bir) başlandı. İlk rituksimab dozu sonrası bilinci açılan, genel durumu düzelen hasta ekstübe edildi. 26. gün kontrol BMRG'nde lezyonlarda regresyon izlenen ve klinik bulguları gerileyen hasta bir ay yoğun bakım takibi sonrası servise devredildi. Halen Çocuk Nöroloji Polikliniği'nde takibine devam edilmektedir.

Tartışma: Erken tanı ve uygun tedavi ile ADEM olgularının %80'i nörolojik sekel kalmadan iyileşmektedir. ADEM olgularında etiyolojide enfeksiyon etkenleri rol oynayabilmektedir. Hastamızda da ADEM klinik bulgularının Salmonella enfeksiyonu ile ilişkili olduğu düşünülmüştür. Rituksimab, standart tedaviye dirençli ağır seyirli ADEM olgularında alternatif bir tedavi seçeneğidir ve hastamızda dört hafta haftada bir rituksimab tedavisi ile hastalık bulgularında belirgin düzelme saptanmıştır.

Anahtar Kelimeler: rituksimab, ADEM, salmonella

[P-033]

AÇIK GASTROSTOMİ SONRASI GELİŞEN NADİR GÖRÜLEN BİR KOMPLİKASYON: ABDOMİNAL KOMPARTMAN SENDROMU

Ahmet Yöntem[1], Dinçer Yıldızdaş[1], Özden Özgür Horoz[1], Faruk Ekinci[1], Şeref Selçuk Kılıç[2]
[1]Çukurova Üniversitesi Tıp Fakültesi, Çocuk Yoğun Bakım Bilim Dalı, Adana
[2]Çukurova Üniversitesi Tıp Faküültesi, Çocuk Cerrahisi Ana Bilim Dalı, Adana

Gastrostominin tüpünün yerleştirilmesinde kullanılan birkaç teknik bulunmakla birlikte uzun süredir kullanılan açık gastrostomi tekniğidir. Gastrostomi tüp uygulamasının başarısı uygulanan tekniğe ve cerrahi tecrübeye göre değişiklik göstermektedir. Cerrahi işlemle ilgili gelişebilecek minör ve majör komplikasyonlar ise hastane yatış süresini ve morbiditeyi arttırabilmektedir. Kritik hasta çocuklarda abdominal kompartman sendromu ise yüksek mortalite ve morbidite ile ilişkiliyken mortalite oranı %50-60 olarak bildirilmiştir Nörometabolik hastalık tanısıyla takip edilen 16 aylık kız hasta trakeostomi ve açık gastrostomi operasyonu sonrası takip amacıyla çocuk yoğun bakım ünitemize yatırıldı. Yatışının 6. gününde gastrostomi tüpü yerinden ayrılması nedeniyle tüp çocuk cerrahi hekimleri tarafından yoğun bakım içinde tekrar yerleştirildi. Gastrostomi tüpünden kontrast madde verilmesinin ardından direk batın grafisi çekilerek tüpün mide içine olduğu doğrulandı. Beslenme tekrar başlandı ve kademeli olarak arttırıldı. Yatışının 10. gününde taşikardi, dolaşımında bozulma, intraabdominal basınç artışı (15mmHg) ve serum laktat düzeyinde artış gelişti. Hastaya parasentez yapıldı ve yaklaşık 400 ml enteral beslenme solüsyonuna benzer yapıda berrak beyaz renkli batın içi sıvı boşaltıldı. Acil olarak tekrar opere edilen hastanın mide ön duvarı ile batın ön duvarını bağlayan süturun ayrılığı görüldü ve yaklaşık 2000 ml kadar aynı özelliklere sahip batın içi serbest sıvı boşaltıldı. Yatışının 21. gününde

intraabdominal sepsis ve septik şok nedeniyle kaybedildi. Sonuç olarak gastrostomi tüpü yerleştirilen ve komplikasyon gelişebileceği düşünülen vakalarda intaabdominal basıncın takip edilmesi ve klinik kötüleşme durumunda abdominal kompartman sendromunun göz önünde bulundurulması gerektiği düşüncesindeyiz.

Anahtar Kelimeler: Abdominal Kompartman Sendromu, Gastrostomi, İntraabdominal Sepsis

[P-034]

ÇOCUKLUK ÇAĞININ AKUT NEKROTİZAN ENSEFALOPATİSİ BİR OLGU

Güner Özçelik, Kübra Boydağ Güvenç, Ayşe İrem Sofuoğlu, Nihal Akçay, Ülkem Koçoğlu Barlas, Esra Şevketoğlu
Bakırköy Dr. Sadi Konuk Eğitim ve Araştırma Hastanesi

Çocukluk çağının akut nekrotizan ensefalopatisi (ANE), talamusta tipik, simetrik lezyonlarla; ak madde, beyin sapı ve serebellumun değişken tutulumuyla nitelenen, etiyolojisi bilinmeyen, nadir bir akut ensefalittir. Klinikte, gastrointestinal veya solunum sistemini etkileyen viral enfeksiyonlar sonrasında hızlı nörolojik bozulma izlenir. Asya kökenli çocuklarda daha sık görülür. Olguların çoğu semptomların başlangıcından birkaç gün sonra ya ölümle ya da ciddi nörolojik sekelle sonuçlanır ve hastaların %10'undan azı tamamen iyileşir. Bu çalışmada, ANE tanısı alan 1 yaşındaki kız olgu klinik ve radyolojik bulguları ile birlikte tartışılmıştır. Ateş, kusma, ishal şikayetiyle ayaktan tedavi alan hasta ateş şikayetinin gerilememesi ve konvülsiyonların olması üzerine dış merkeze yatırılmış. Hastaya LP yapılıp seftriakson, asiklovir,oseltamivir, ampilin-sulbaktam başlanmış. Kraniyal MR da multifokal kontrastlanma göstermeyen ensefalit ile uyumlu olabilecek tutulmalar görülmüş. Bos glukoz:66 mg/dl protein:44,9mg/dl saptanmış. Bos viral paneli gönderilip 2mg/kg/dan prednol başlanmış, 2 kez 1gr/kg dan İVİG verilmiş. Hasta ileri tetkik ve tedavi amaçlı tarafımıza yönlendirildi. Akut nekrotizan ensefalit ön tanısıyla yatışı yapılan hastaya 30mg/kg dan pulse steroid başlandı. Kraniyal MR görüntülemesi tekrarlandı; her iki talamusta, periventriküler beyaz cevherde, pons posteriorunda, her iki cerebellar hemisferde T1A sekanslarda hiperintens; difüzyon sekanslarında difüzyon kısıtlanması gösteren lezyon alanları izlendi. Batı nil virüsü, solunum yolu viral ve bakteriyel pcr, uzun zincirli yağ asitleri, tandem ms, serum aa profili, idrarda organik asit analizi istendi. Dış merkezden gönderilen bos viral paneli ve diğer mikrobiyolojik test sonuçları negatif saptandı. Hastanın kliniğinde gerileme olmadığı için pulse steroid tedavisi 4. Gününde kesilip plazmaferez tedavisi başlandı. Nöbet geçirmeyen hastaya EEG çekildi, epileptik aktivite saptanmadı. Kontrol kraniyal mr çekildi; eski mr incelemesi ile karşılaştırıldığında her iki talamusta kanamaya ait T1 sekanslarda hiperintensitenin daha belirginleştiği, ödemin aynı şekilde sebat ettiği, diffüzyon kısıtlılıklarının ise bir miktar azaldığı görüldü. Gönderilen mikrobiyolojik tetkikleri negatif olarak görüldü. Plazmaferez tedavisi tedavisi 14 güne tamamlandı. Nörolojik bulguları düzelen, desteksiz oturmaya ve oral beslenmeye başlayan olgu taburcu edildi.

Anahtar Kelimeler: akut nekrotizan ensefalit, plazmaferez, ivig, pulse steroid, kraniyal mr

2. mr

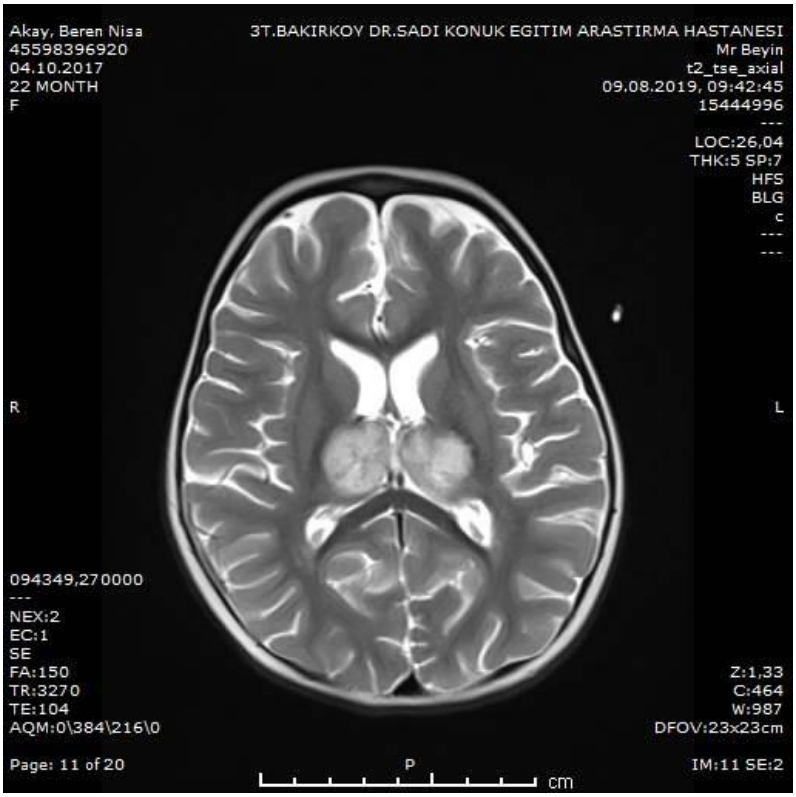

difuzyon mr

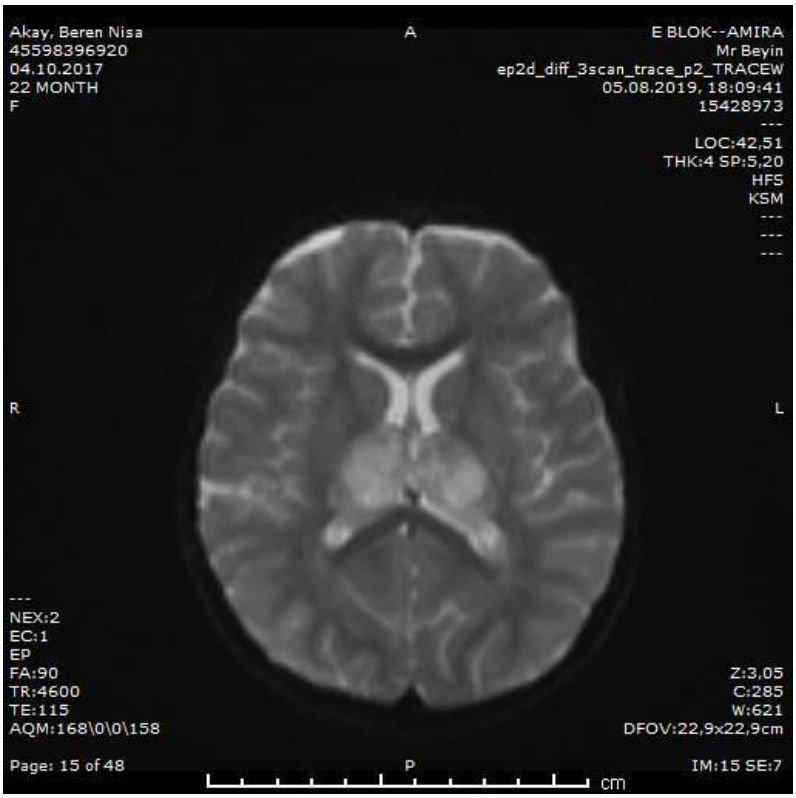

kraniyal mr

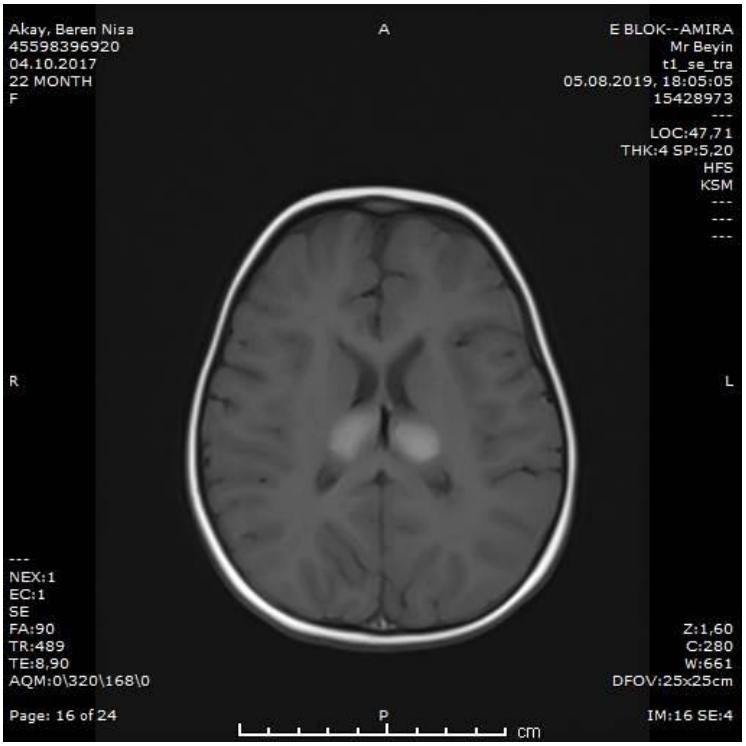

[P-035]

KALP YETMEZLİĞİ AYIRICI TANISINDA İNTRAKRANİYAL KANAMA

Eşe Eda Turanlı, Pınar Yazıcı Özkaya, Hamdi Metin, Kazım Zararcı, Gülizar Koç, İrem Ersayoğlu, Bülent Karapınar
Ege Üniversitesi Tıp Fakültesi, Çocuk Yoğun Bakım Ana Bilim Dalı, İzmir

Giriş : Beyin ve kalp arasındaki ilişki, normal kardiyovasküler fonksiyonları sürdürmek için gereklidir. Bu ilişki merkezi ve otonom sinir sistemleriyle ilgilidir. Beyin parankimindeki bozukluklar kardiyovasküler sistemi olumsuz yönde etkileyebilmekte, strese bağlı kardiyomiyopatiye (SRC) neden olabilmektedir. İntrakraniyal kanama ile ilişkili akut sol ventrikül disfonksiyonu ve ekg değişiklikleri; endojen katekolimin salınımı ve sempatik sistem aktivasyonu sunucu oluşabilmektedir. Bu yazıda akut miyokard infarktüsü öntanısı ile yönlendirilen hastada, arteriyovenöz malformasyona bağlı subaraknoid kanama saptanması anlatıldı.

Olgu : Dış merkeze baş ağrısı ve baş dönmesi şikayetiyle başvuran 16 yaşındaki kız olgunun fizik muayenesinde GKS:11, kan basıncı 240/70 mmHg, kalp tepe atımı 55/dk saptanmış. Solunumunun yüzeyelleşmesi üzerine entübe edilen hastaya, EKG'sinde ST elevasyonu saptanması üzerine miyokard infarktüsü düşünülerek enoksaparin sodyum 100 Ü/kg yapılmış. Ekokardiyografisinde (EKO) sol ventrikül ejeksiyon fraksiyonu (EF) %35, sol ventrükül dilate saptanan hasta, dobutamin başlanarak kalp yetmezliği ön tanısı ile yoğun bakıma kabul edildi. Gelişinde fizik muayenesi olağan, sistem

muayenelerinde özellik yoktu. Tetkiklerinde hemogram, biyokimya ve koagulasyon testleri normal, troponin T: 637 ng/L, CK-MB: 0,32 ug/L saptandı. EKO' da sol ventrikül EF %30, sol ventrikül dilate saptandı. İzleminde hipertansiyon ve bradikardisinin olması üzerine intrakranial patolojileri dışlamak için kranial görüntüleme yapıldı. Görüntülemede posterior fossada ventrikül içine uzanan kanama, vermian AVM saptanması üzerine acil operasyona alındı. Operasyon sonrası antiödemi ve antiepileptik tedavi başlandı. Klinik olarak ve EKO bulguları düzelen hastanın inotrop tedavisi azaltılarak kesildi. Takibinde ekstübe edildi. Kontrol kraniyal BT'de serebellumda iskemi dışında bulgu saptanmadı. Taburculuk öncesi EKO'sunda EF %50 saptandı.

Sonuç : Yapılan çalışmalarda ciddi subaraknoid kanamalı hastaların yaklaşık üçte ikisinde QT aralığının uzaması, ST segment elevasyonu ve kardiyak troponinde artış saptanmıştır. Nörojenik SRC'nin akut miyokard infarktüsünden ayırt edilmesi zordur. Kardiyak troponinde artış ile beraber ekokardiyografide sol ventrikülün bazal ve midventriküler kısmında hipokinezi görülmesi akut miyokard infarktüsünden ziyade nörojenik strese bağlı kardiyomiyopati olduğunu düşündürmektedir. Nörolojik bulguların eşlik ettiği miyokard infarktüsü düşünülen olgularda kraniyal patolojiler ekarte edilmelidir.

Anahtar Kelimeler: Kalp Yetmezliği, İntrkraniyal Kanama, Arteriyovenöz Malformasyon

AVM

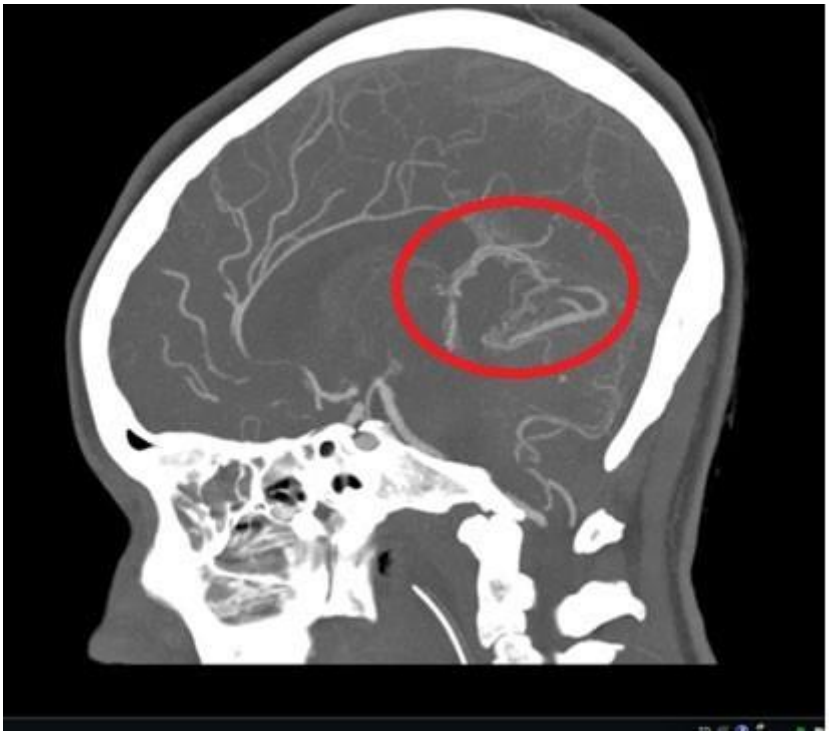

AVM

İntrakraniyal Kanama

[P-036]

PRİMER KAPATMAYA UYGUN OLMAYAN POST-OP CERRAHİ YARA BAKIMI

Semih Uçar, Rümeysa Akkoz, Neşe İmancı, Mey Talip Pekmezci
Sağlık Bilimleri Üniversitesi Okmeydanı Eğitim ve Araştırma Hastanesi, Çocuk Sağlığı ve Hastalıkları Ana Bilim Dalı

GİRİŞ : Cerrahi yara, genellikle cerrahi işlem sırasında bistüri kullanılarak ciltte açılan kesik veya insizyondur. Cerrahi yaralar, dikişler, zımbalar, cerrahi yapıştırıcı veya meshlerle kapatılır. Yaranın hangi yöntemle kapatılacağına lokal ve sistemik koşullara göre verilmektedir. Burada post operatif (post-op) yarası lokal sebeplerle primer kapatmaya uygun olmayan, bu sebeple atelo kollajen membran kullanılan olgu sunulmuştur.

OLGU : 8 aylık erkek hasta; metabolik hastalık, epilepsi, solunum yetmezliği, septik şok tanıları ile çocuk yoğun bakıma yatırıldı. İntravenöz (IV) antibiyoterapi, IV inotrop desteği, IV mayi başlandı. Takiplerinde oral alımı tolere edemeyen, batın distansiyonu olan ve gaz gaita çıkışı olmayan hasta çocuk cerrahi bölümüne konsüte edildi. Çocuk cerrahi uzmanının önerisi ile çekilen batın bilgisayarlı tomografisinde splenik infarktus ve yaygın ileus saptandı. Hasta yatışının 8. gününde opere edildi. Operasyon sırasında perfore dokulara rastlanıp ileostomi ve kolostomi açıldı, operasyon kesisi vicryl ile dikildi ve hasta post-op yoğun bakıma alındı. Hastanın operasyon kesisine bir hafta çocuk cerrahi tarafından batikonla pasuman yapıldı. Hasta, yatışının 13. gününde yara uçlarının birleşmemesi sebebi ile çocuk cerrahi ve plastik cerrahi uzmanına konsülte edildi. Yara yerinin değerlendirilmesi sonucunda primer kapatmaya uygun olmadığı saptandı, açık-temiz yara olarak değerlendirilip atelo kollojen membran ile yara bakımının başlanmasına karar verildi. Kollojenli bakım başlanan hastanın yara bakımı 37. güne kadar üç günde bir yenilendi. 37. günde yara yerinde iyileşme gözlendi. Bunun üzerine 53. güne kadar beş gün aralıklarla kollajenli bakıma devam edildi. Sonrasında tekrar batikonla bakıma geçildi ve bir ay sonunda tam yara iyileşmesi sağlanması üzerine hastanın pansuman ihtiyacı kalmadı.

SONUÇ : Post-op yarası primer kapatmaya uygun olmayan hastalarda atelo kollajen membran kullanımı yara iyileşme süresini kısaltan ikincil tedavi seçenek olarak göz önünde bulundurulabilir.

Anahtar Kelimeler: cerrahi yara, mesh, cerrahi

[P-037]

ANTİKOLİNERJİK BULGULARLA SEYREDEN NADİR BİR İNTOKSİKASYON; DATURA STRAMONİUM

Ali Korulmaz[1], Sadık Kaya[1], Mehmet Alakaya[1], Gülçin Bozlu[2], Fazilet Esen[3], Ali Ertuğ Arslanköylü[1]
[1]Mersin Üniversitesi Tıp Fakültesi Çocuk Yoğun Bakım Bilim Dalı, Mersin
[2]Mersin Üniversitesi Tıp Fakültesi Çocuk Acil Bilim Dalı, Mersin
[3]Mersin Üniversitesi Tıp Fakültesi Çocuk Sağlığı ve Hastalıkları Anabilim Dalı, Mersin

GİRİŞ : Datura stramonium (boru çiçeği), Türkiye'nin birçok bölgesinde yaygın olarak yetişen ve halk arasında şeytan elması, boru çiçeği, abu zambak, cin otu, tatula, tatala veya domuz pıtırı olarak bilinen yabani bir bitkidir. Bu bildiride datura stramonium bitkisi yenilmesine bağlı intoksikasyon gelişen sekiz yaşındaki kız hasta sunulmuştur.

OLGU SUNUMU : Sekiz yaşında kız hasta vücudunda yaygın kızarıklık olması nedeniyle acil polikliniğimize getirilmiş. Acil servisteki ilk muayenesinde genel durumu iyi, bilinç açık, yüz, gövde ve tüm ektremiteler makülopapüler döküntü, diğer sistemik muayene bulguları normal saptandı. Alerjik reaksiyon ön tanısıyla antihistaminik yapılarak müşadeye alındı. Takipte hastanın döküntüleri geriledi, ancak bir saat sonra kooperasyon ve oryantasyon bozukluğu gelişmesi, hastanın halusinasyon görmesi, pupillerin midriyatik olması, ışık refleksi yanıtının zayıf olması ve taşikardi izlenmesi üzerine anamnez derinleştirildi. Hastanın acil servise başvurmadan bir saat önce datura bitkisinden yapılan dolma yediği ve aynı yemekten yiyen diğer aile bireylerinin de benzer yakınmalarla erişkin acil servise başvurduğu öğrenildi. Çocuk yoğun bakım ünitesine kabul edilen hastamızın takibinde bilinçsiz hareketleri, yer ve zaman oryantasyon bozukluğu, anlamsız konuşma ve ses çıkarma, sorulara geç ve yanlış cevap verme şeklinde deliryum tablosu devam etti. Bu dönemde antikolinerjik bulgular progresyon göstermedi. Takipte taşikardisi düzeldi, ancak pupilleri midriyatik olarak devam etti. Yatışının 30. saatinde bilinci açılan, deliryum tablosu ve antikolinerjik bulguları düzelen hasta sağlıklı olarak pediatri servisine devir edildi.

SONUÇ : Datura stramonium'un oral alımı atropin, skopolamin ve hyosiyamin içermesi nedeniyle potansiyel olarak tehlikeli olabilecek antikolinerjik etkilere ve santral sinir sistemi etkilerine neden olabilir. Antikolinerjik zehirlenmelerde tedavi konservatiftir. Hemodinamik bozulmaya neden olan taşidisritmi, hastada tehlike oluşturan ciddi ajitasyon, koma, konvülziyon, ciddi diskinezi, ve solunum depresyonu varsa fizostigmin kullanılabilir.

Anahtar Kelimeler: Datura stramonium, intoksikasyon, deliryum

[P-038]

VALPROİK ASİT ZEHİRLENMESİ OLAN ÇOCUK HASTANIN LEVOKARNİTİN İLE TEDAVİSİ: OLGU SUNUMU

Mehmet Özgür Arslanoğlu[1], Ebru Kaçmaz[1], Gürkan Bozan[1], Burak Özkan[2], Sabiha Şahin[3], Ener Çağrı Dinleyici[1]

[1]Eskişehir Osmangazi Üniversitesi Tıp Fakültesi, Çocuk Sağlığı ve Hastalıkları Anabilim Dalı, Çocuk Yoğun Bakım Bilim Dalı

[2]Eskişehir Osmangazi Üniversitesi Tıp Fakültesi, Acil Tıp Anabilim Dalı, Eskişehir

[3]Eskişehir Osmangazi Üniversitesi Tıp Fakültesi, Çocuk Sağlığı ve Hastalıkları Anabilim Dalı, Çocuk Acil Bilim Dalı, Eskişehir

Giriş: Valproik asit çocukluk çağı epilepsilerinde yaygın kullanılan ilaçlardan biridir. Valproik asitin doza bağımlı ve doza bağımlı olmayan yan etkileri bulunmaktadır. Valproik asitin bazı yan etkileri doz bağımlı olmamakla beraber, >1800 mg/gün doz ve 100 µg /mL üstündeki kan seviyelerinde toksik etkileri gözlemlenebilmektedir. Akut zehirlenmelerin en yaygın bulgusu koma ve solunum depresyonuna kadar ilerleyebilen santral sinir sistemi depresyonudur. Ayrıca pankreatit, hiperamonyemi, metabolik ve hematolojik bozukluklar da görülebilmektedir. Burada hiperamonyemi ile seyreden valproik asit zehirlenmesin olan bir olguda L-karnitin tedavisi tartışılmıştır.

Olgu: İki yıldır epilepsi tanısı olan ve valproik asit kullanan 3 yaşındaki erkek hasta kendi ilacından içmesi nedeniyle başvurdu. Kan valproik asit düzeyi 235 µg/ml (50 –100 µg/ml) gelen hastanın serum amonyak düzeyi 103 µg/dL, yüksek olarak saptandı. Rutin izleminde, amonyak düzeylerinde 151 µg/dL'ye kadar yükselme görülen hastaya 100mg/kg/gün dozunda L-karnitin başlandı 48.saat kontrol amonyak düzeyi 89 µg/dL, valproik asit düzeyi 3.01 µg/ml olarak saptandı. Yatışının 3.gününde taburcu edildi.

Tartışma: Son yıllarda terapötik aralığının dar olması ve çocuklarda epilepsi nedenli kullanımının yaygın olması nedeni ile akut valproik asit zehirlenmesi sıklığını arttırmaktadır. Ayrıca bazı metabolik hastalıkların valproik asit etkisini arttırdığı ve buna bağlı olarak bulguların daha şiddetli olabildiği bildirilmiştir. Valproik asit zehirlenmelerinde, 4-en-VPA metaboliti birikerek karnitin eksikliği meydana gelir ve sonuç hiperammonemi gelişebilmektedir. Karnitin desteği valproik asit zehirlenmelerinde metabolik anormalliklerin geri döndürülmesinde tedavi seçenekleri arasında düşünülebilir.

Anahtar Kelimeler: levokarnitin, valproik asit, zehirlenme

[P-039]

ÜÇ AYLIK BEBEKTE PERFORE APANDİSİT

Bahri Elmas[1], Onur Bircan[1], Aybars Özkan[2]
[1]Sakarya Üniversitesi Tıp Fakültesi, Pediatri Anabilim Dalı, Sakarya
[2]Sakarya Üniversitesi Tıp Fakültesi, Pediatrik Cerrahi Anabilim Dalı, Sakarya

Akut apandisit çocuklarda en sık cerrahi tedavi uygulanan patolojidir. Çocuklarda bir yaş altında %2.3 sıklıkta, yenidoğanlarda ise oldukça nadir görüldüğü bildirilmektedir. Tanı ayrıntılı anamnez, tekrarlayan fizik muayene, rutin laboratuvar tetkikleri ve görüntüleme ile konulmaktadır. Özellikle küçük yaşlarda bulguların nonspesifik olması, çocukların şikâyetleri tarif edememesi veya huzursuzluk nedeni ile batın muayenesinin yeterli sonuç vermemesi tanıyı güçleştirmektedir. Küçük çocuklar bulguların sıklıkla atipik olması nedeniyle tanıda gecikme sonucu perforasyon ile başvurmaktadırlar. Erken süt çocukluğu döneminde nadir görülen perfore apandisit vakası ön tanılarda düşünülmesi gerektiğini vurgulamak amacı ile sunulmuştur. Üç buçuk aylık kız hasta huzursuzluk, batında şişlik ve beslenme sonrası kusma nedeniyle acil servise getirildi. Özgeçmişinden 31 gestasyonel haftada 1230 gram ve ikiz eşi olarak doğduğu; doğum sonrasında yenidoğan yoğun bakım ünitesinde prematürite, respiratuar distres sendromu, gram negatif sepsis ve nekrotizan enterokolit tanılarıyla takip edildiği öğrenildi. Hikayesinden bir ay önce infantil kolik tanısıyla simetikon damla başlandığı, son bir haftadır huzursuzluk ve karında şişliğinin olduğu ve son iki gündür beslenme sonrası kusma ile birlikte subfebril ateşinin başladığı öğrenildi. Fizik muayenesinde ileri derecede huzursuz, batında distansiyon mevcut idi. Lökosit sayısı 13700/mm3, nötrofil sayısı 6700/mm3, CRP 168 mg/L, prokalsitonin 5,17 ng/mL bulundu. Ultrasonografisinde; apendiks görüntülenememekle birlikte sağ subhepatik bölgede yoğun içerikli koleksiyon imajı saptandı. Akut batın ön tanısı ile opere edilen hastada perfore apandisit tespit edildi. Huzursuzluk şikayeti ile başvuran infantlarda en sık neden infantil kolik olmakla birlikte organik patolojiler de düşünülmelidir. Akut apandisit çocuklarda bir yaş altında nadir görülmekte ve tipik klinik bulgular çoğunlukla bulunmamaktadır. İnatçı huzursuzluk ve batında distansiyonu bulunan süt çocuklarında ayırıcı tanıda akut apandisit de unutulmamalıdır.

Anahtar Kelimeler: Batında distansiyon, infant, perfore apandisit

[P-040]

ANTİFİRİZ ZEHİRLENMESİNE BAĞLI (ETİLEN GLİKOL) GELİŞEN CİDDİ METABOLİK ASİDOZ VE TEDAVİ YAKLAŞIMI

Serhat Emeksiz, Oktay Perk
Ankara Şehir Hastanesi, Çocuk yoğun Bakım Ünitesi, Ankara

Etilen glikol (EG) dihidrik alkoller grubundan, kokusuz, renksiz, berrak, uçucu olmayan, tatlı, şurup kıvamında ve sıvı şeklinde bir alkoldür. Etilen glikol, 1930'lardan beri çeşitli endüstriyel ve ev ortamlarında kullanılmaktadır. Ağız yoluyla alındıktan sonra kısa sürede bağırsaklardan emilir. Toksik

sınırı oldukça dardır. Etilen glikol içeren maddelerin alınmasıyla ağır bir metabolik asidoz, konvulziyonlardan komaya kadar giden SSS bulguları, kardiyopulmoner bozukluklar ve oligürik böbrek yetmezliği ortaya çıkar. Burada özkıyım amaçlı etilen glikol alımı sonrası akut böbrek yetmezliği ve ciddi metabolik asidoz gelişen ve sürekli renal replasman tedavisi ile tedavi edilen bir olgu sunmayı amaçladık.

Özkıyım amaçlı yaklaşık bir litre antifiriz içtikten altı saat sonra konuşma bozukluğu, denge kaybı, karın ağrısı, mide bulantısı şikayetleri ile dış merkeze başvuran 16 yaşındaki erkek hasta ileri tetkik ve tedavi amacı ile çocuk yoğun bakım ünitemize kabul edildi. Fizik muayenesinde genel durumu kötü, şuur kapalı, Glaskow Koma Skoru 7, kan basıncı 146/84 mmHg, kalp tepe atımı 132/dk, ateş 36,40 C, solunum sayısı 36/dk idi. Arteryel kan gazında artmış anyon açıklı metabolik asidoz ve hipokalsemi mevcuttu. Takibinde hasta entübe edildi ve mekanik ventilasyon tedavisi başlandı. Biyokimyasal parametlerinde kalsiyum 8.0 mg/dl, kreatinin 1.3 mg/dl, diğer değerleri normaldi. Metabolik asidozu için sürekli renal replasman tedavisi başlandı. Zehir danışma ile görüşülerek EG antidotu olarak etanol ve fomeprizol teminine gidildi. Fomeprizol başlangıçta temin edilemediği için %45 lik etanolden 10 ml/kg 30 dakikada yüklendikten sonra 1 ml/kg/st infüzyona geçildi. Diyalizin 16. Saatinde fomeprizol temin edildi ve 15mg/kg dozla başlandı. Sürekli renal replasman tedavisinin 20. saatinde metabolik asidozu düzeldi, bilinci açıldı. Takibinde hasta ekstübe edildi. Hemodiyaliz ihtiyacı kalmayan hastanın diyalizi 36. saatinde sonlandırıldı. Yoğun bakım yatışının 4. gününde taburcu edildi.

Sonuç olarak EG zehirlenmesi düşünülen hastalarda, fomepizol uygulaması, gerekirse mekanik ventilatör desteği ve acil hemodiyalizin etkin bir tedavi yöntemi olduğu ve bu uygulamalarla birlikte iyi bir yoğun bakım desteği ile mortalitenin azaltılabileceği düşünmekteyiz.

Anahtar Kelimeler: antifiriz, hemodiyaliz, fomeprizol

[P-041]

POSTERİOR REVERSİBLE ENSEFALOPATİ SENDROMUNDA NADİR BİR BULGU: İNTRASEREBRAL HEMORAJİ

Yasemin Çoban[1], Gökçen Öz Tuncer[2], Hakan Yeral[3]
[1]Hatay Devlet Hastanesi, Çocuk Yoğun Bakım, Hatay
[2]Hatay Devlet Hastanesi, Çocuk Nöroloji, Hatay
[3]Hatay Devlet Hastanesi, Radyoloji, Hatay

GİRİŞ: Posterior reversible ensefalopati sendromu (PRES) akut- subakut gelişen başağrısı, görme keskinliğinde azalma, görme alanı defektleri, bilinç bulanıklığı, nöbet ya da fokal defisit gibi nörolojik semptomlarla karakterizedir ve bulgular geri dönüşümlüdür. Özellikle MRG yardımı ile tanı daha sık konabilse de patogenez halen net değildir. Bununla birlikte PRES'da kanama nadir görülmektedir.

Olgu: On üç yaşında opere meningomyelosel, kronik böbrek yetmezliği tanılı düzenli takibi olmayan Suriyeli hasta dış merkeze bilinç bulanıklığı ve nöbet ile başvurdu, servisimize nakledildi. Muayenesinde paraplejik hastanın uyanık olduğu fakat sözlü uyaranlara anlamsız yanıtlar verdiği izlendi. Hastanın kan basıncı 150/80 mmHg olduğundan antihipertansif tedavi başlandı ve intermittant diyalize alındı. Hastanın kan şekeri:124mg/dl, üre: 48 mg/dl, cre: 5,4mg/dL, Na: 139mmol/L, K:6,7mmol/L, Ca:7,4mg/dl, albümin:3,5g/L, WBC:8400, PLT:180000, hb: 7,9g/dL, CRP: 26,6mg/L, pH:7,46, PCO2: 27,5mmHg, HCO3:19, BE:-3,3, INR:1,1 olarak saptandı. Çekilen kranial BT'de hafif ventriküler dilatasyon, pons, bilateral parieto-oksipital beyaz cevherde hipodens alanlar, ayrıca sağ parietal alanda 7 mm çapında, solda corpus kallosum komşuluğunda parasagittal alanda 7 mm çaplı hemoraji ile uyumlu nodüler hiperdens alanlar izlendi. Hastanın vazojenik ödemi için anti-ödem tedavisi başlandı. Antiepileptik olarak fenitoin yüklendi ve idameye geçildi. Takipte nöbet yenilemedi. EEG'si normaldi. Bilinci düzelme kaydetti. Görmesinin azaldığını ifade etmeye başladı. Kranial MRG'de ise T2A ve FLAİR sekanslarda bilateral parieto-oksipitalde belirgin olmak üzere serebral ve serebellar hiperintens alanlar, BT ile aynı lokalizasyonda hematom ile uyumlu hipointens alanlar izlendi. MR anjiografi ve diffüzyon MRG normaldi. Mevcut bulgular ile hasta PRES tanısı aldı. Takipte hastanın bilinci ve görmesi düzeldi. Kan basıncı geriledi.

Sonuç: Serebral kanama PRES'te erişkinde %5-17 sıklıkta izlenen nadir bir bulgudur. Hipertansif kanamalar genellikle putamen, pons ve talamusa kanamaktadır. Bu hastada ise kanama alanları kortekste ve beyaz cevherde görülmektedir. PRES 'da kanamanın patogenezi net olmamakla beraber hipertansiyon & hiperperfüzyon ya da vaskülopati & hipoperfüzyona bağlı olabileceği düşünülmektedir. Çocukluk çağında görülen PRES de de kanamanın olabileceği akılda tutulmalıdır.

Anahtar Kelimeler: intraserebral hemoraji, kronik böbrek yetmezliği, posterior reversible ensefalopati sendromu

Kraniyel BT hemoraji görüntüsü

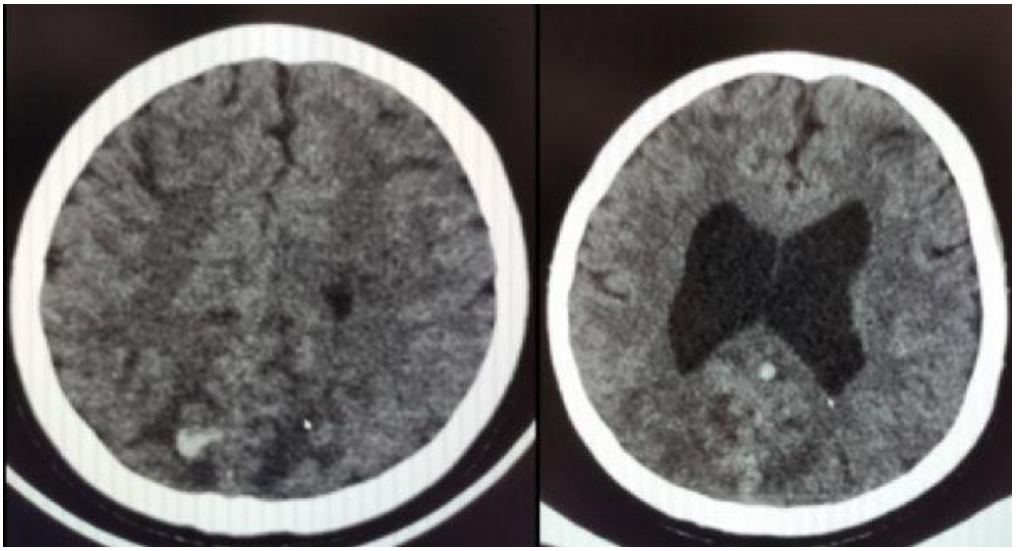

Kranial BT; bilateral parietooksipital beyaz cevherde hipodansite, sağ parietalde ve solda corpus kallosum komşuluğunda parasagittal alanda hemoraji ile uyumlu nodüler hiperdens alanlar, ventriküler dilatasyon

Kraniyel MRG de hemoraji görüntüsü

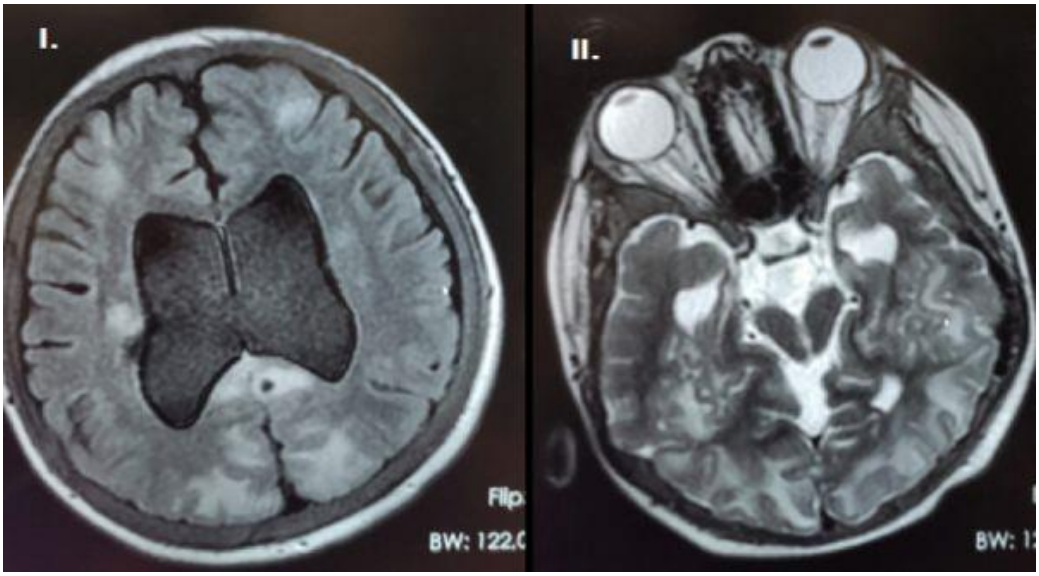

I. Kraniyel MRG FLAİR sekansta bilateral parietooksipitalde belirgin olmak üzere serebral hiperintens alanlar ve solda corpus kallosum komşuluğunda hematom ile uyumlu hipointens alan, ventriküler dilatasyon Kraniyel MRG T2A sekansta bilateral parietooksipital alanda hiperintens al

[P-042]

ORGAN DONÖRU OLAN SOL VENTRİKÜL DESTEK CİHAZLI HASTA

Eşe Eda Turanlı, Pınar Yazıcı Özkaya, Hamdi Metin, İrem Ersayoğlu, Gülizar Koç, Kazım Zararcı, Bülent Karapınar
Ege Üniversitesi Tıp Fakültesi, Çocuk Yoğun Bakım Ana Bilim Dalı, İzmir

GİRİŞ : Günümüzde organ nakli bekleyen hastaların sayısı giderek artmaktadır. Ülkemizde canlı vericiden yapılan nakil sayısı kadavradan yapılan nakillere göre daha fazladır. Kadavradan organ nakli sayısını arttırmak için beyin ölümü olan olguların tanınarak uygun donör bakımının sağlanması oldukça önemlidir. Bu yazıda, ülkemizde sol ventrikül destek cihazı (LVAD) desteği altında iken beyin ölümü tanısı alarak organ donörü olan olgu tartışılacaktır.

OLGU: Bir yıl önce dilate kardiyomyopati tanısı ile LVAD takılan 9 yaşında olgu, acil servise nöbet ve sonrasında sağ kolda güçsüzlük nedeni ile başvurdu. LVAD nedeniyle kumadin ve aspirin kullanan olgunun çekilen kranial bilgisayarlı tomografisi normal olarak değerlendirilirken, anjiografisinde sağ internal karotis arter, sol terminal internal karotis arter düzeyinde stenoz ve sol orta serebral arter sulama alanında geniş infarkt saptandı. Çocuk yoğun bakım ünitesindeki fizik bakısında sağ alt ve üst ekstremitede kas gücü 3/5 saptandı. INR:2,8 aPTZ:38 saptandı. Kumadin tedavisi kesilerek düşük moleküler ağırlıklı heparine geçildi. İzleminde bilinç ve solunumun kötüleşmesi üzerine entübe edilerek mekanik ventilatöre alındı. Kontrol kranial BT'de infarkt alanının genişlediği, sol hemisferde iskemik alan oluştuğu ve subaraknoid kanama görüldü. Subaraknoid kanama nedeniyle antikoagulan tedavisi

kesilerek taze donmuş plazma verildi. Antiödem tedavi başlandı. Takibinde ani gelişen anizokori, hipertansiyon ve bradikardi nedeni ile tekrar görüntüleme yapıldı. Bilateral serebral hemisferlerde diffüz iskemi, beyin ödemi ve orta hatta şift saptanması üzerine beyin cerrahisi tarafından dekompresif kraniektomi yapıldı. Antiödem tedavilere rağmen izlemde beyin ölümü bulguları saptanan olgunun Kranial BT anjiografisi beyin ölümü ile uyumluydu. Aileden alınan onam ile karaciğer, böbrekler, ince barsak ve kornea nakli için donör oldu.

SONUÇ: Günümüzde organ nakli bekleyen hastaların sayısı giderek arttığı için beyin ölümü tanısı koymak ve iyi bir donör bakımı uygulamak önemlidir. Olgumuzda kalp nakli beklerken 5 hasta için dönor olmuştur. Ventrikül destek cihazlarının desteklediği organların donör olarak kullanılmasıyla yapılan organ nakli dünyada çok azdır. Olgumuz Türkiye'de LVAD altında iken organ verici olan ilk olgudur.

Anahtar Kelimeler: intrakraniyal kanama, organ nakli, ventrikül destek cihazı

İntrakraniyal Kanama

[P-043]

İMMUN YETMEZLİK ZEMİNİNDE GELİŞEN ARDS VE AĞIR PNÖMONİ ETKENİ: *COXİELLA BURNETİİ* İKİ OLGU SUNUMU

Tuğçe Kandemir[1], Mutlu Uysal Yazıcı[2], Ebru Azapağası[2], Gamze Mutlucan[1], Selman Kesici[3], Fatma Nur Öz[4]
[1]SBÜ,Dr.Sami Ulus Kadın Doğum, Çocuk Sağlığı ve Hastalıkları Eğitim ve Araştırma Hastanesi,Çocuk Sağlığı ve Hastalıkları,Ankara
[2]SBÜ,Dr.Sami Ulus Kadın Doğum, Çocuk Sağlığı ve Hastalıkları Eğitim ve Araştırma Hastanesi, Çocuk Yoğun Bakım Kliniği,Ankara
[3]Hacettepe Üniversitesi Tıp Fakültesi,Çocuk Sağlığı ve Hastalıkları Anabilim Dalı,Çocuk Yoğun Bakım Kliniği,Ankara
[4]SBÜ,Dr.Sami Ulus Kadın Doğum, Çocuk Sağlığı ve Hastalıkları Eğitim ve Araştırma Hastanesi,Çocuk Enfeksiyon Kliniği,Ankara

Giriş: Çocuklarda pnömoniye neden olan enfeksiyon etkenleri hastanın yaşı,immün durumuna göre değişir.Atipik pnömoniye neden olan etkenler immun yetmezlikli hastalarda mortal seyredebilir.Burada çocuklarda nadir görülen Q ateşi ilişkili pnömoni ve ARDS olguları sunulmuştur.

Olgu: Öncesinde sağlıklı 30 aylık erkek hasta dış merkezde pnömoni tanısıyla yatırılmış ve iki hafta geniş spektrumlu antibiyotik, antiviral,antifungal tedavi rejimleri almasına rağmen klinik kötüleşmesinin olması nedeniyle sevk edilmişti.Yoğun bakıma kabulündeki fizik incelemesinde vücut sıcaklığı 37.8 C,solunum sayısı 60/dk,nabız 160/dk,kan basıncı 100/60 mmhg,oksijenli-saturasyonu %86,genel durumu kötüydü.Ekspiryumu uzun,bilateral ralleri mevcuttu.Avuç içi/ayak tabanında makülopapüler döküntüleri görüldü.Laboratuarında;hemoglobin 10 g/dL, beyaz küre 19.880/mm3,platelet sayısı 270000 mm3,C-reaktif protein 96 mg/L,IgE düzeyi 4100 IU/ml idi.Diğer biyokimyasal parametreleri normaldi.Akciğer grafisinde yaygın retikülonodüler görünüm ve intertisyel infiltrasyon artışı mevcuttu(Resim 1).Ekokardiyografi, abdomen ultrasonografisi normaldi.Hastanın öyküsü derinleştirildiğinde ailenin hayvancılıkla uğraştığı,hastanın büyük/küçükbaş hayvan temasının yoğun olduğu öğrenildi.Aldığı geniş spektrumlu antimikrobiyal tedaviye rağmen hastanın kliniğinin kötüleşmesi,epidemiyolojik öyküsüyle birleştirilince Q ateşi pnömonisi düşünülerek tedavisine doksisiklin eklendi. Hasta ağır solunum yetmezliği olduğundan entübe edildi,ARDS tablosu düzelmeyince HFO mekanik ventilasyona geçildi.İnotrop tedavisine ve CVVHDF tedavisine alınan hasta ağır ARDS, dirençli asidoz, hipoksi nedeniyle venö-venöz ECMO'ya alındı(Resim2).Ancak tüm destek tedavilere rağmen yatışının 30.saatinde kaybedildi.Yatışındaki tetkiklerinde *Coxiella burnetii* IFA IgG (faz II)1/1024 saptandı.Periferik yaymasında eosinofili olması, Ig E yüksekliği nedeniyle immun yetmezlik düşünüldü.İki hafta sonra hastanın kardeşi aynı akciğer bulguları ve solunum sıkıntısı şikayetiyle acile başvurdu,ex olan hastada immun yetmezlik düşünüldüğünden kardeşi Hacettepe Üniversitesi Çocuk Yoğun Bakıma devredildi.Orada hastanın NBT:%0 ve *Coxiella burneti*i pozitif saptandı ve iki kardeş kronik granülomatöz hastalık tanısı aldı.Kardeşi iyileşerek hastaneden taburcu oldu.

Tartışma: *C. burnetii* pnömonisi çocuklarda çok nadir görülen atipik pnömoni etkenidir. Bulaş yolları ve klinik bulguları açısından Bruselloz ile benzerlik göstermektedir. Ağır atipik pnömoni olgularında anamnez iyi sorgulanmalı, büyük/küçükbaş hayvan teması öyküsü olanlarda *C. burnetii* mortalitesi yüksek olduğundan akılda tutulmalıdır.

Anahtar Kelimeler: Atipik Pnömoni, *Coxiella Burnetii*, Doksisiklin, Kronik Granülamatöz Hastalık, Q ateşi

Resim 1

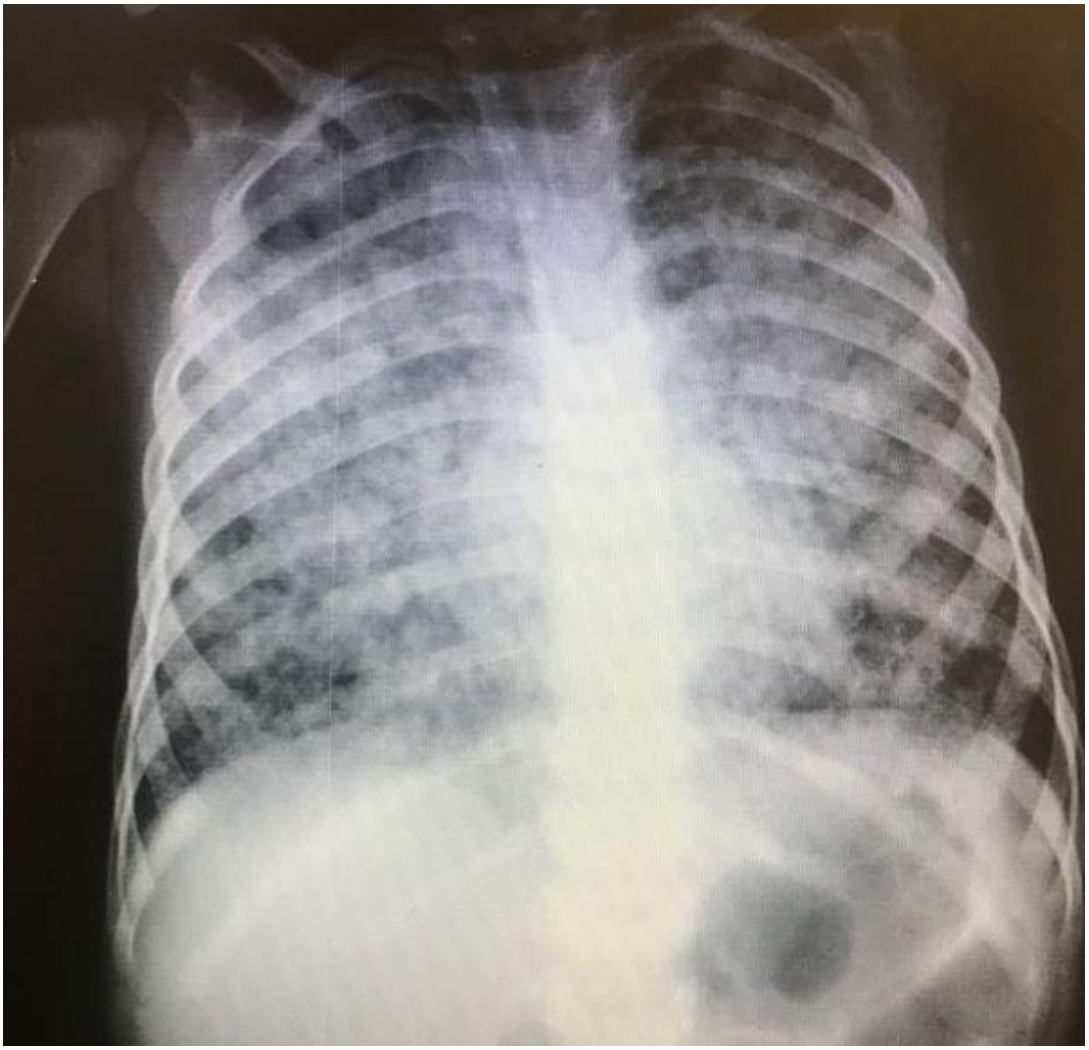

Resim 2

[P-044]

ASTIM HASTASINDA BRONKOSKOPİ SONRASI GELİŞEN ÖLÜMCÜL KOMPLİKASYONUN ECMO İLE TEDAVİSİ

Sinan Yavuz[1], Zeynelabidin Öztürk[1], Banu Katlan[1], Özlem Sarıtaş Nakip[1], Selman Kesici[1], Ahmet Aydın[2], Benan Bayrakci[1]
[1]Hacettepe Üniversitesi İhsan Doğramacı Çocuk Hastanesi, Pediatri Ana Bilim Dalı, Ankara
[2]Hacettepe Üniversitesi Erişkin Hastanesi, Kalp Damar Cerrahisi Ana Bilim Dalı, Ankara

Giriş: Ekstracorporeal membran oksijenasyonu (ECMO) tedavisi veno-arteriyel kanül bağlantısı ile arteriyel, venö venöz kanül bağlantısı ile solunum yetmezliği olan ve mekanik ventilatör tedavileri ile yeterli gaz değişimi sağlanamayan hastalarda akciğer destek cihazı olarak kullanılabilir. Sunduğumuz vakada astım tanısı hastaya yabancı cisim şüphesi nedeni ile yapılan bronkoskopi sonrasında gelişen komplikasyonlar ve solunum yetmezliği nedeni ile ventilasyonun sağlanması ve iyileşmeye köprü olarak venö-venöz ECMO uygulanmıştır.

Olgu: 3 yaş kız hasta solunum sıkıntısı öksürük şikayeti ile dış merkeze başvuran ve astım tanısı ile takipte olduğu öğrenilen hasta solunum sıkıntısı nedeni ile servise yatırılmış. Hastanın kliniğinde uygun ve yeterli bronkodilatör tedavilere rağmen düzelme olmaması ve ayrıntılandırılan anamnezde yabancı cisim aspirasyonu şüphesi oluşması üzerine hastaya bronkoskopi yapılmış. Bronkoskopi sonrasında pnömomediastinum, pnömotoraks gelişen hasta tarafımıza sevk edilerek yoğun bakım ünitesine kabul edildi(Şekil-1). Kabülde solunum sıkıntısı ve cilt altı amfizemi mevcut olan hasta izlemde hipoksisinin derinleşmesi üzerine entübe edildi. Hipoksisi ve respiratuvar asidozu konvansiyonel mekanik ventilasyon yöntemleri ile düzeltilemeyen hastada ilk olarak High Frekans Ossilasyon(HFO) desteğine geçildi. HFO ile takibinde de solunum yetmezliği bulguları gerilemeyen ve hipoksisi derinleşen hasta venö-venöz bağlantılı ECMO ya bağlandı(Şekil-2). ECMO destek tedavisi sonrasında mekanik ventilatör basınçları azaltıldı, cilt altı amfizem, pnömomediastinum ve pnömotoraksı dramatik olarak geriledi. ECMO altındaki izleminde akciğer parankimi ve ventilasyonu düzelen hasta 10. günde dekanüle edildi. Dekanülasyon sonrası 2. günde ekstübe edilerek, yoğun bakıma yatışının 15. Gününde servise devredildi(Şekil3).

Sonuç: Reaktif hava yolu hastalığı olan ve solunum sıkıntısı olan çocuklarda hem bronkoskopi hem entübasyon kararı vermek zor olup, her ikisi de gelişebilecek komplikasyonlar açısından oldukça risklidir. Hastamızda astım tanısı mevcut olup, bronkoskopi ve entübasyon sonrasında gelişen komplikasyonlar ancak ECMO ile tedavi edilmiştir.

Anahtar Kelimeler: Astım, Bronkoskopi, ECMO, Entübasyon

Şekil-1

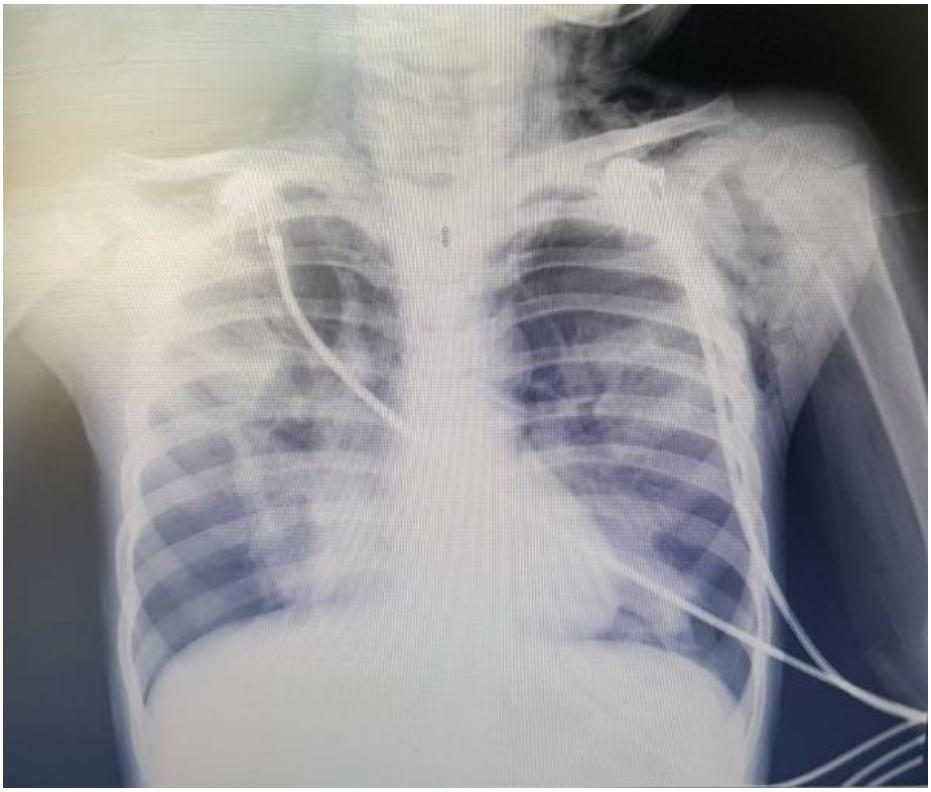

Hastanın başvuru sırasındaki akciğer grafisi

Şekil-2

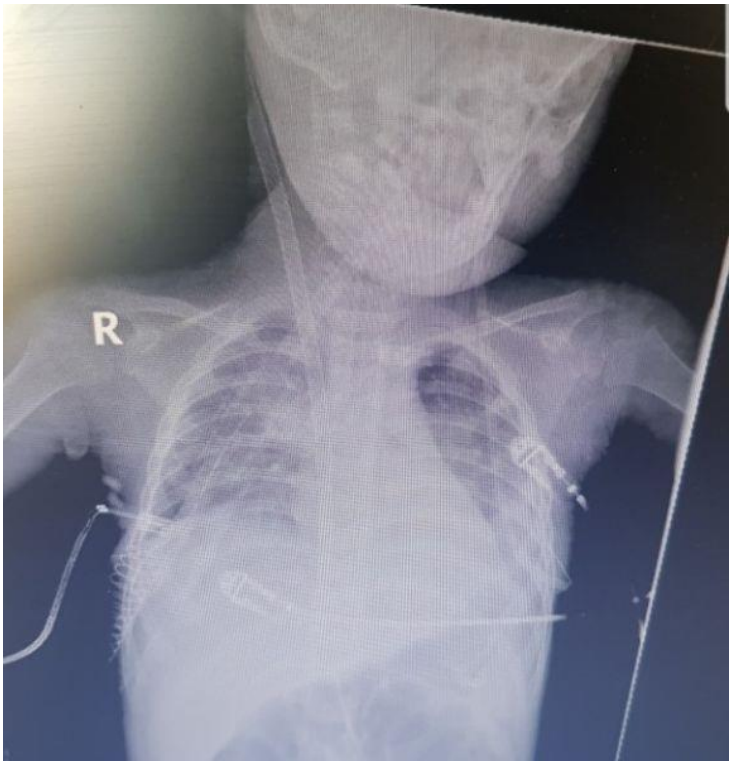

Hastanın venö-venöz ECMO'ya alındıktan sonraki akciğer grafisi

Şekil-3

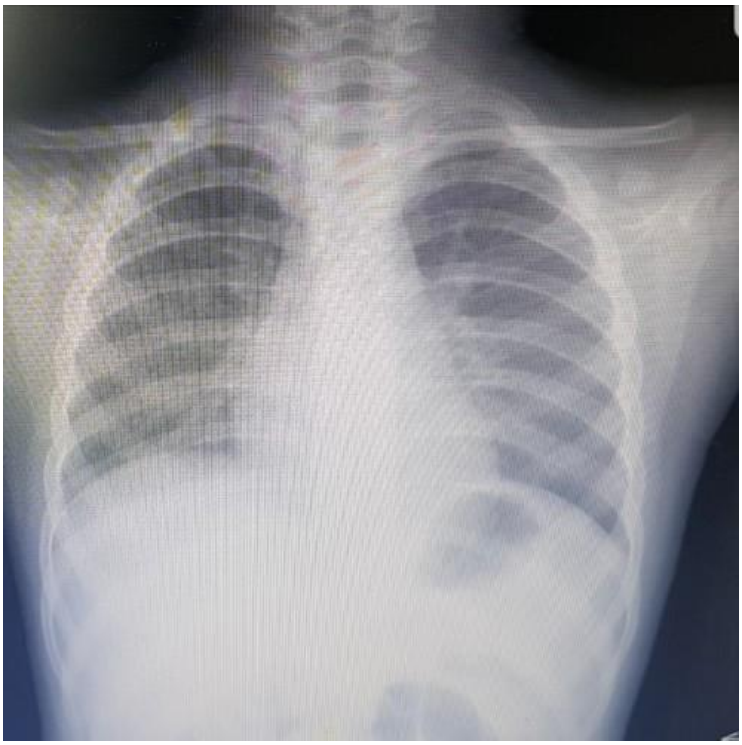

Hastanın servise devir esnasında akciğer grafisi

[P-045]

SEPSİSTE SIRADIŞI BİR GÖRÜNTÜLEME BULGUSU: PORTAL VENDE GAZ

Resul Yılmaz[1], Mehmet Öztürk[2], Metin Gündüz[3]
[1]Selçuk Üniversitesi Tıp Fakültesi, Çocuk Yoğun Bakım Bilim Dalı, Konya
[2]Selçuk Üniversitesi Tıp Fakültesi, Radyoloji Anabilim Dalı, Konya
[3]Selçuk Üniversitesi Tıp Fakültesi, Çocuk Cerrahisi Anabilim Dalı, Konya

12 yaşında erkek çocuk, kusma öyküsü ile hastaneye başvurdu. 6 yıldır epilepsi ve 3 yıldır serebral palsi tanısı ile takip edilmekte olan hastanın 1 ay önce safralı kusmaları başlamış bir sağlık kuruluşunda 6 gün yoğun bakımda tedavi edilmiş, taburculuk sonrası kusmaları kanlı hale gelince çocuk cerrahisi olan hastanemize sevk edilmiş. Çocuk Yoğun Bakıma Kabul edildiğinde ateşi 39 C ölçüldü. Kaşektik ve dehidrate görünümde idi.

Hematolojik ve biyokimyasal analiz belirgin bir lökopeni ve akut faz reaktanlarında artış saptandı. Düz bir karın grafisinde üst karın bölgesinde ince bağırsakta ince bağırsak ilmekleri görüldü. Batın ultrasonu dilate ince bağırsak halkalarının varlığını ve karaciğerin portal venöz sisteminde, portal venöz gazla uyumlu olarak geniş ekojenik alanlar mevcuttu. Dinamik kontrastlı abdomen BT, portal venöz gaz varlığını doğruladı. Ek olarak, ince bağırsak duvarında pnömatozis intestinalis ile uyumlu gaz olduğuna dair kanıtlar vardı. Toraks BT'de pnömoni ile uyumlu konsolide alanlar ve plevral efüzyon saptandı. Torasentez uygulamasında sıvı sadece tetkik için alındı fazla sıvı akışı sağlanamadı. Hastaya uygun intravenöz sıvı ve teikoplanin ve meropenem tedavisi başlandı, enteral beslenme kesildi. Yatışının 2 günü sol akciğer alanlarında havalanma azlığı sonrası pnömotoraks saptandı, tüp torakostomi uygulandı. Genel durumu giderek bozuldu. Plevral sıvıdan alınan kültür materyalinde candida crusei üretildi. Antibiyogram sonucuna göre amfoterisin b başlandı. Yatışının 7. Günü eksitus gelişti. Yenidoğan dönemi dışında çocuklarda pnömatozis intestinalis ve portal venöz gaz nadir görülür ve tipik olarak konjenital kalp defektleri, sepsis, polisitemi, fetal kokaine maruz kalma, akut solunum sıkıntısı sendromu, enterokolit, gıda alerjisi gibi mezenterik perfüzyonun bozulmasından kaynaklanır ve kötü bir prognoza sahiptir.

Bu vaka, sıradışı görüntüleme bulgularına yol açan kandida sepsisi gibi kötü bir durumu göstermektedir ve görüntüleme bulgularını hastanın klinik durumu ve ilişkili görüntüleme yöntemleri ile yorumlama gereğini vurgulamaktadır.

Anahtar Kelimeler: portal vende gaz, sepsis, pmömatozis intestinalis

Resim 1

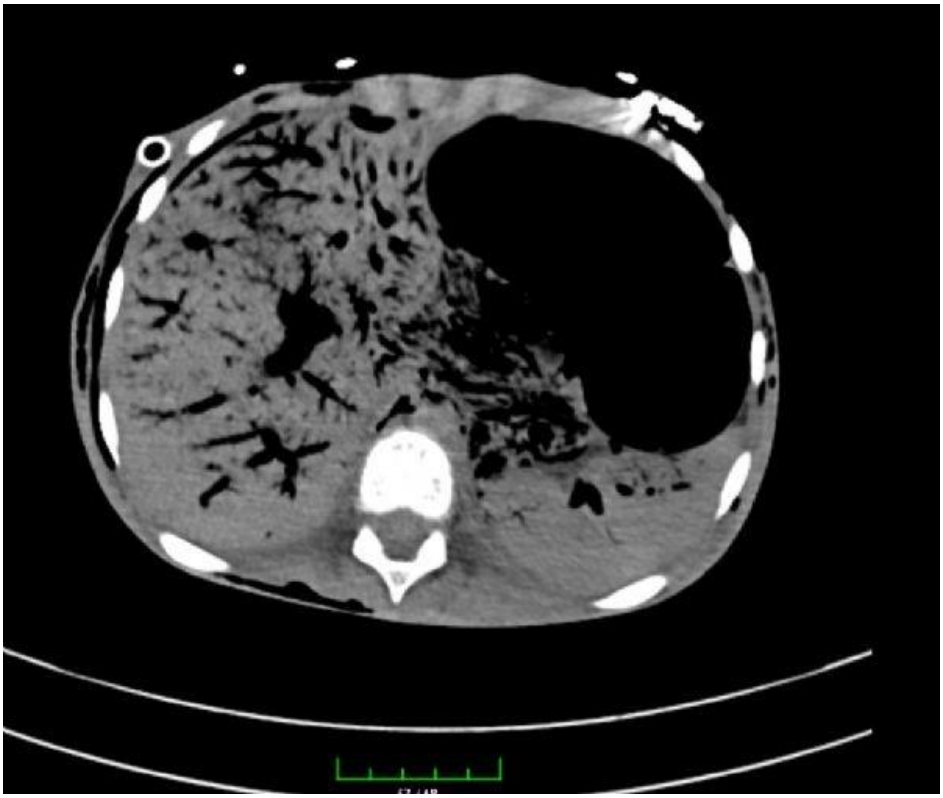

Portal vende gaz

Resim 2

Portal vende gaz

Resim 3

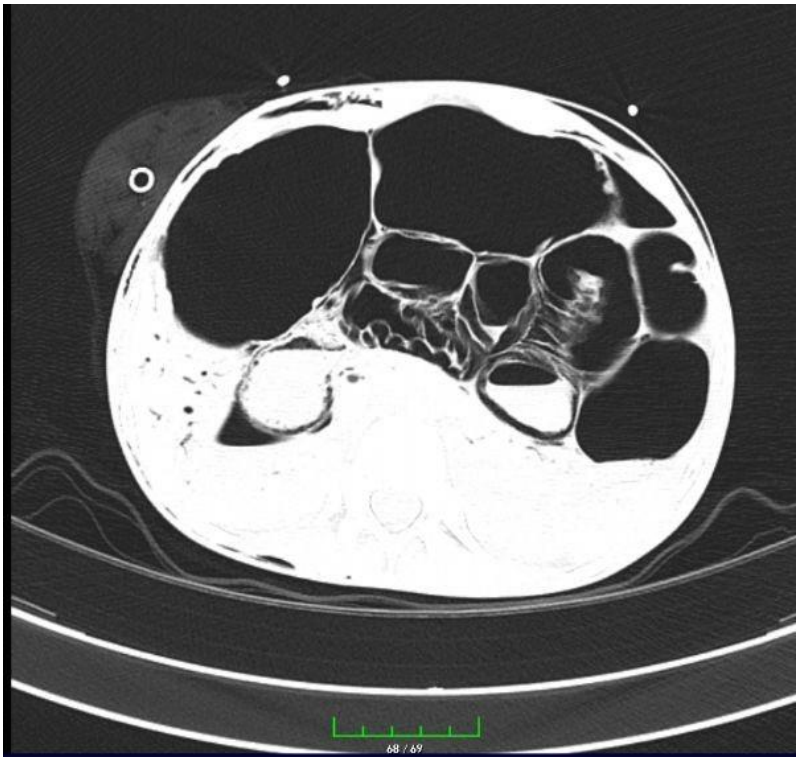

Pnömatozis intestinalis

[P-046]

HİPOMAGNEZEMİ İLE İLİŞKİLİ POSTERİOR REVERSİBL ENSEFALOPATİ SENDROMU

Ekin Soydan, Sevgi Topal, Mustafa Çolak, Gülhan Atakul, Utku Karaarslan, Hasan Ağın
Sağlık Bilimleri Üniversitesi Dr. Behçet Uz Çocuk Hastalıkları ve Cerrahisi Eğitim Araştırma Hastanesi

Giriş: Posterior reversibl ensefalopati sendromu (PRES), farklı etiyolojik nedenlere bağlı olarak ortaya çıkan, bilinç durum bozukluğu, bulantı-kusma, baş ağrısı ve nörolojik bulgularla seyreden, klinik ve radyolojik bulguların bir arada görülmesi ile tanı konulabilen ve altta yatan nedenin ortadan kaldırılmasıyla genellikle geri dönüşümlü olan bir hastalıktır.

Olgu: İdiyopatik epilepsi tanısıyla hastaneye yatırılan 7 yaşındaki kız olgu, yatışının 8. gününde bulantı-kusma, kan basıncı yükseklikleri ve 30 dakika süren jeneralize tonik-klonik nöbeti olunca status epileptikus tanısıyla çocuk yoğun bakım ünitesine alındı. Hastanın yatışında Glaskow koma skalası (GKS):10, PRISM skoru: 5 (%9) saptandı. Hastanın kusmasının ve bilinç durum bozukluğunun devam etmesi ile birlikte kan basıncı çoklu antihipertansif tedavilere rağmen yüksek seyretmesi nedeniyle kraniyal görüntüleme yapılmasına karar verildi. Manyetik rezonans görüntülemede bilateral oksipital bölgelerde hiperintensite artışı saptanmasıyla klinik ve radyolojik olarak hastaya PRES tanısı kondu. Hastanın laboratuvar tetkiklerinde; hipomagnezemi dışında diğer parametreleri olağan saptandı. Hastanın laboratuvar tetkikleri geriye dönük incelendiğinde yaklaşık bir haftadır serum magnezyum

değerlerinin normal aralığın alt sınırında olduğu görüldü. Hastaya yoğun bakım yatışının 3. gününde 25 mg/kg intravenöz magnezyum sülfat 1 saatlik infüzyon olarak verildi. Magnezyum verildikten 4 saat içinde hastanın kan basıncı yükseklikleri kontrol altına alındı ve hastanın bilinç bozukluğu geriledi (GKS:15). Yoğun bakım yatışının 4. gününde yaşına uygun servise devredildi.

Tartışma: PRES patogenezinde, serebral otoregülasyon bozulmasıyla oluşan serebral hipoperfüzyon ve arteriyel hidrostatik ödemin rol oynadığı düşünülmektedir. Etiyolojide hipertansif ensefalopati, immunsupresif kullanımı, vaskülitler, malignite, hiperkalsemi, hipomagnezemi gibi birçok faktör tanımlanmıştır. Etiyoloji açısından; bir haftadır devam eden magnezyum düşüklüğünün olması ve magnezyum sülfat infüzyonu sonrası hastanın kliniğinin tamamen düzelme göstermesiyle; hastamızda, hipomagnezemi ile ilişkili PRES tanısı konuldu.

Sonuç: Magnezyum eksikliğine bağlı gelişen PRES için, literatürde çok az vaka olmakla birlikte; magnezyumun direk ya da dolaylı olarak patogenezde rol oynadığı düşünülmektedir. Bu nedenle hastaneye yatarak izlenen hastalarda; hipomagnezeminin, gözden kaçabilen bir elektrolit bozukluğu olduğu ve PRES etyolojisinde düşünülmesi gerektiği unutulmamalıdır.

Anahtar Kelimeler: çocuk yoğun bakım, hipertansif ensefalopati, hipomagnezemi, posterior reversibl ensefalopati sendromu

Olgunun kraniyal MR görüntüleri

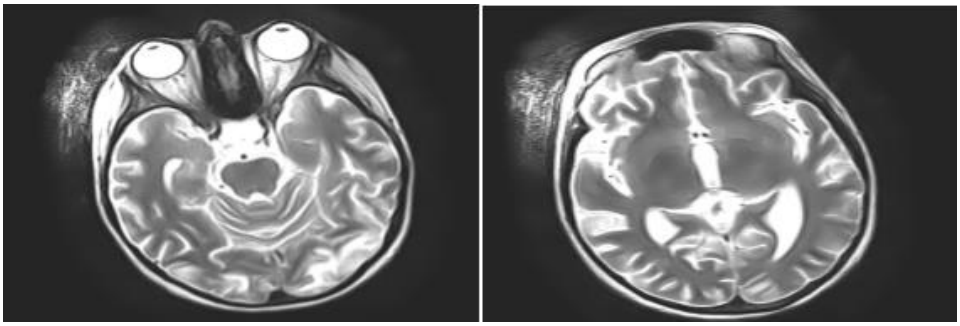

Olgununn günlük magnezyum değerleri

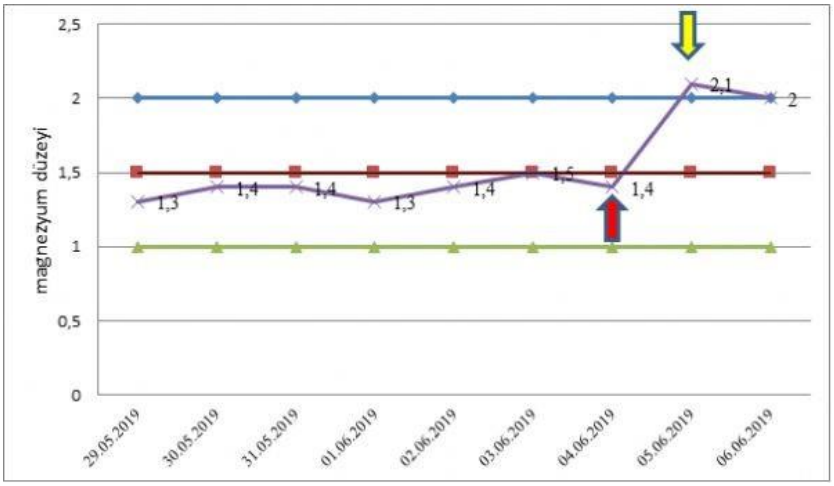

[P-047]

NADİR BİR ENFEKSİYON ETKENİ: ELİZABETHKİNGİA ANOPHELİS; TÜRKİYE'DEN İKİNCİ OLGU

Özlem Aydemir[1], Bahri Elmas[2], Elif Şahin Özözen[1], Mehmet Köroğlu[1], Mustafa Altındiş[1]
[1]Sakarya Sakarya Üniversitesi, Tıp Fakültesi, Tıbbi Mikrobiyoloji Anabilim Dalı, Sakarya
[2]Sakarya Sakarya Üniversitesi, Tıp Fakültesi, Pediatri Anabilim Dalı, Sakarya

Elizabethkingia türleri, aerobik, nonfermentatif, hareketsiz, katalaz, oksidaz ve indol pozitif Gram negatif basillerdir. Günümüzde halen Elizabethkingia cinsi bakterilerin bulaşma yolları, patofizyolojisi ve antibiyotik direnç durumları ile ilgili bilgiler yetersizdir. E. anophelis genellikle yüksek mortalite oranları ile seyreden pnömoni ve bakteriyemiye neden olur. E.anophelis'in etken olduğu enfeksiyonlarda bakterinin çoklu ilaç direnci ve ilaç duyarlılığı test standartlarının eksikliği nedeniyle ampirik tedavi seçenekleri sınırlıdır. Genellikle florokinolonlara duyarlı olduğu görülmektedir. Ancak E. anophelis, yeni tanımlanan bir bakteri olması, antibiyotik direnç spektrumları ve direnç mekanizmaları hakkındaki bilgiler yetersiz kalmaktadır. Acil servise nöbet şikayeti ile gelen 6 aylık kız bebeğin genel durumu kötü, solunumu takipneik olması üzerine; hasta entübe edilerek yoğun bakıma alındı. Yapılan radyolojik görüntüleme sonucunda intrakraniyal kitle tespit edilen hastaya yatışının 21. gününde beyin tümörü operasyonu yapıldı. Postoperatif dönemde genel durumu kötü seyreden hastanın ateşinin 38.8 oC olması üzerine alınan kan kültüründe Candida albicans ve trakeal aspirat örneğinde Elizabethkingia anophelis üremesi oldu. Bakteri, tüm beta laktam antibiyotiklere ve karbapenemlere dirençli iken sadece siprofloksasin ve levofloksasine duyarlı bulundu. Antibiyotik başlanmadan önce alınan idrar kültüründe de Elizabethkingia anophelis üremesi oldu. Hastaya 10 gün antibiyogram sonucuna uygun antibiyotik tedavisi uygulandı. 10. Günde alınan trakeal aspirat kültüründe etken saptanmadı. Bu olgu, Mirza ve ark. tarafından bildirilen hastadan sonra Türkiye'den bildirilen ikinci E.anophelis enfeksiyonu olgusudur. Bu vaka ülkemizde de bu bakterinin artık etken olarak karşımıza çıkmaya başladığını göstermiştir. E. anophelis'in antibiyotik duyarlılıkları hakkında oldukça sınırlı bilgi mevcuttur. Bakterinin yüksek direnç oranlarına sahip olması erken teşhis ve uygun antibiyotik tedavisinin önemini artırmaktadır. E. anophelis hakkında daha detaylı bilgi edinilebilmesi, bulaşma yolları, direnç mekanizmalarının belirlenerek uygun tedavi protokollerinin oluşturulabilmesi için daha fazla çalışmaya ihtiyaç vardır.

Anahtar Kelimeler: Elizabethkingia anophelis, antibiyotik direnci, fırsatçı patojen

[P-048]

ADÖLESAN KIZ HASTADA ŞİDDETLİ ÖKSÜRÜĞE BAĞLI SPONTAN TRAKEAL RÜPTÜR: VAKA SUNUMU

Muhammed Üdürgücü, Nazik Yener, Eda Şahin
Ondokuz Mayıs Üniversitesi Tıp Fakultesi, Çocuk Yoğun Bakım Bilim Dalı, Samsun

GİRİŞ: Trakeal rüptür nadiren gözlenen ancak hayatı tehdit eden komplikasyonlara neden olabilen bir yaralanmadır. Spontan trakeal rüptür çok nadir bir durum olup erişkinlerde akut bronşit, astım, kronik

steroid kullanımına bağlı spontan trakeal rüptür olguları bildirilmiştir. Literatürde çocuk yaş grubunda çok az sayıda spontan trakeal rüptür vakası olması nedeniyle bu olguyu sunduk.

Olgu: 15 yaşında kız hasta çocuk acil servisine öksürük, solunum sıkıntısı, şiddetli göğüs ağrısı ve ateş şikayeti ile başvurdu. Öksürük ve ateşinin 3 günden beri olduğu, göğüs ağrısı ve solunum sıkıntısının aniden ortaya çıktığı öğrenildi. Muayenesinde boyun bölgesinde önde ve iki taraflı yanlara doğru uzanan şişlik mevcuttu. Kısa ve zorlu solunumu olan hastada palpasyonla boynunda klavikula hizalarına ve enseye kadar uzanan cilt altı krepitasyon alındı. Travma, yaralanma izine rastlanmadı. Akciğer grafisinde kalp sınırları boyunca seçilen pnomomediastineum ve göğüs duvarı ile boyun bölgelerinde cilt altı kas dokular ve fasyalar arasında serbest hava kaçağı görüldü. (Resim1) Toraks BT'de cilt altı yumuşak dokuda, kas planları arasında, ekstrapulmoner alanlarda, mediasten ve peribronşial alanlarda yaygın amfizem, trakea posterior sağ lateral kesiminde 8 mm boyutunda rüptür lehine defekt saptandı. (Resim2) Kontrol grafilerinde cilt altı ve mediastendeki hava kaçakları azalarak kayboldu. Hasta takibinin 10. gününde tam iyilik hali ile taburcu edildi.

Sonuç: Nedeni ortaya konulamayan trakeal rüptür vakalarında öksürük ve kusma gibi glottis kapalıyken intratrakeal basıncın artmasına yol açan durumlar suçlanmaktadır. Bizim hastamızın da müracaatından önce başlayan, öksürüğün eşlik ettiği üst solunum yolu enfeksiyonu mevcuttu. Hastamızda şiddetli bir öksürük atağı sonrası artan intratrakeal basınca bağlı trakeal rüptür geliştiğini düşündük. Şiddetli öksürük sonrası ani gelişen solunum sıkıntısı ve göğüs ağrısı varlığında cilt altı amfizem bulguları da eşlik ediyorsa trakeal rüptür mutlaka akla gelmelidir.

Anahtar Kelimeler: Spontan trakeal rüptür, pnomomediastineum, cilt altı amfizem

Resim 1

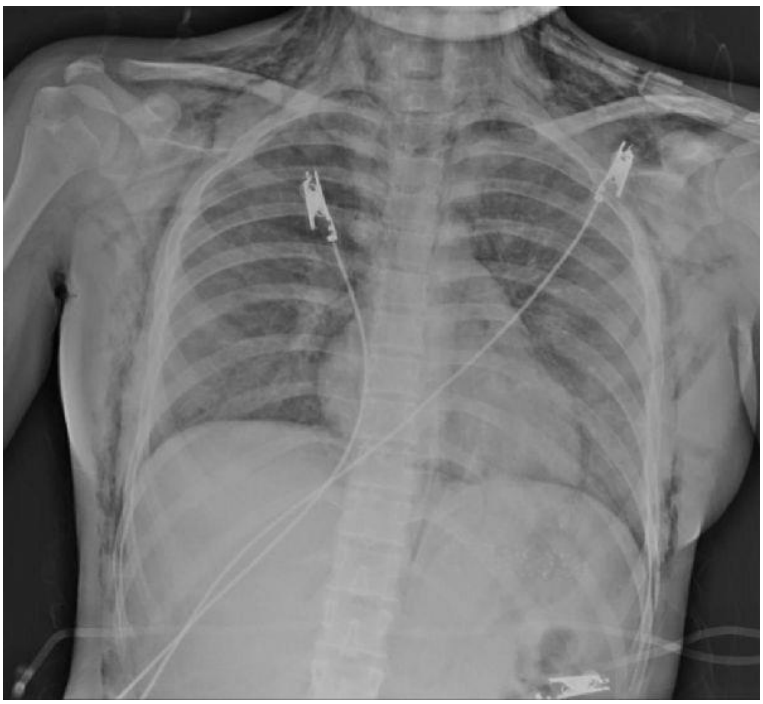

Pnomomediastineum ve cilt altı dokular ile fasyalar arasında hava kaçağı görülmektedir.

Resim 2

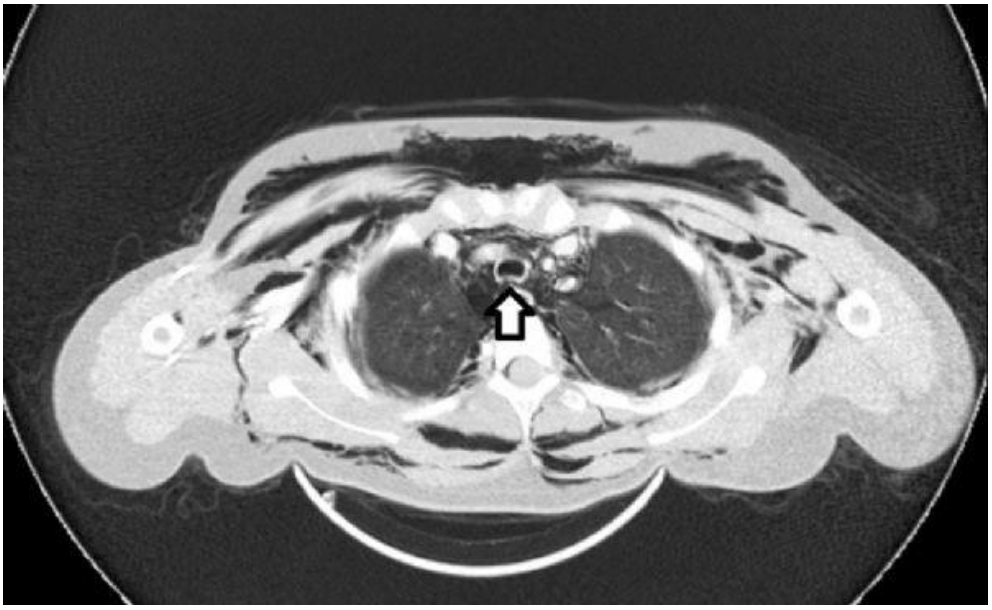

Trakea posterior sağ lateralinde rüptür görülmektedir.

[P-049]

İNFANTİL DÖNEMDE SOLUNUM SIKINTISININ NADİR BİR NEDENİ: ALCAPA SENDROMU

Şahin Sincar, Emine Akkuzu, Ezgi Özlem Özmen, Gökhan Kalkan
Gazi Üniversitesi Tıp fakültesi, Çocuk Sağlığı ve Hastalıkları ABD, Çocuk Yoğun Bakım Ünitesi /Ankara

Giriş : Sol koroner arterin pulmoner arterden çıkış anomalisi olarak tanımlanan ALCAPA sendromunda solunum sıkıntısı, öksürük, kardiyomegali, kalp yetmezliği gibi yakınma ve bulgular genellikle infantil dönemde ortaya çıkar. Nadir görüldüğünden, düşünülmediği durumlarda atlanma ihtimali yüksektir. Burada öksürük ve solunum sıkıntısı şikayetleri ile başvuran, çeşitli defalar hastanede yatış öyküsü olan on üç aylık olgunun sunum amacı, ALCAPA sendromunun hastaneye yatış ve operasyon öyküsünün bulunduğu hastalarda bile gözden kaçabileceğini vurgulamaktır.

Olgu : On üç aylık kız çocuğu öksürük ve solunum sıkıntısı şikayetleri ile acil polikliniğimize başvuran hasta takip amacıyla çocuk yoğun bakıma yatırıldı. Fizik muayenesinde genel görünümü orta, huzursuzdu. Ventriküloperitoneal (VP) şant skarı mevcut, ateş 36.8 C, taşikardik ve takipneik, tansiyon 84/58 mmHg, mezokardiyak odakta 3/6 sistolik üfürüm, vücut ağırlığı 9550 gr (25-50 p), boy 75 cm (50 p) idi. Özgeçmişinde Dandy-Walker anomalisi, daha önce 11 kez VP şant operasyonu ve üç kez menenjit öyküsü mevcuttu. Soygeçmişinde anne ve baba ikinci dereceden akrabaydı. Laboratuvarında tam kan sayımı ve serum biyokimyası normaldi. EKG'de tüm göğüs derivasyonlarında ST yüksekliği saptandı. Brain natriüretik peptit (BNP) düzeyi 3213 pg/ml (N<=100), troponin-I 8380 ng/l (N <=30) bulundu. Ekokardiyografide sol kalp boşlukları normalden geniş, ileri derecede mitral yetmezlik saptandı. Sağ koroner arterin normal yerinden çıktığı, sol koroner arterin ise pulmoner arterden çıktığı izleniminin alınmasıyla hastada ALCAPA sendromu düşünülerek kardiyak anjiyografi yapılmasına karar verildi.

Anjiyografide sol koroner arterin pulmoner arterden köken aldığı görüldü. Hasta kardiyovasküler cerrahi bölümü tarafından opere edildi, intrapulmoner tünel ile anormal koroner arterin aortaya devamlılığı (Takeuchi Prosedürü) sağlandı. Postop dördüncü günde genel durumu iyi olan hasta servise devredildi.

Sonuç: ALCAPA sendromu genellikle infantil dönemde gözlenir. Yenidoğan veya erken süt çocukluğu döneminde kalp yetersizliği olan hastada, sol koroner arterin pulmoner arterden çıktığına dair muhtemel bir görüntü durumunda ALCAPA mutlaka düşünülmelidir. Tedavisi cerrahidir. Erken tedavide başarı oranı yüksektir.

Anahtar Kelimeler: ALCAPA, anormal sol koroner arter, dilate kardiyomiyopati

[P-050]

AKUT FULMİNAN MİYOKARDİT Mİ ?- DİLATE KARDİYOMİYOPATİ Mİ ?

Ebru Azapağası[1], Mutlu Uysal Yzıcı[1], Tamer Yoldaş[2], Merve Havan[3], Tanıl Kendirli[3]

[1]Dr Sami Ulus Kadın Doğum, Çocuk Sağlığı ve Hastalıkları EAH, Çocuk Yoğun Bakım Ünitesi, Ankara
[2]Dr Sami Ulus Kadın Doğum, Çocuk Sağlığı ve Hastalıkları EAH, Pediatrik Kardiyoloji ABD, Ankara
[3]Ankara Üniversitesi Tıp Fakültesi Çocuk Sağlığı ve Hastalıkları Hastanesi, Çocuk Yoğun Bakım Ana Bilim Dalı Ünitesi, Ankara

Giriş: Dilate KMP tanısı ile yoğun bakıma yatırılan çocuklar kalp nakli gerektirebilecek kadar ağır seyretmekle beraber, bir kısım hastada bulgular tamamen geri dönebilmektedir. Burada başlangıçta dilate KMP tanısı alan, yoğun bakımda izlenen ve uygun destek tedavileri ile tamamen düzelen ve taburcu edilen fulminan seyirli iki miyokardit olgusu sunulmuştur.

Olgu 1: 14aylık erkek hasta, 1.5aydır devam eden öksürük ve halsizlik yakınması ile çocuk acile başvurdu. Hastanın çekilen PAAGde KTO>0.5 olduğu görüldü.. Bu sırada VTye giren hasta entübe edilerek yoğun bakım ünitesine alındı. İdameden sıvı, adrenalin ve milrinon tedavileri başlanan hastanın ritim sorununu düzeltmek için amiodoran ve lidokain infüzyonları başlandı. Hastanın yapılan EKO sunda EF si %15 olarak saptandı.Hastaya dilate KMP tanısı konuldu. Hasta takibinde 5kez kardiyak arrest oldu. Ventiküler taşikardi kontrol altına alınamadı. Metabolik asidoz, ciddi ventriküler taşikardi, yüksek doz inotrop ihtiyacı ve düşük EF nedeniyle hasta santral ECMO ya bağlandı.(Şekil1) ECMO ya bağlandıktan sonra hastaya levosimendan infüzyonu başlandı ve hasta nakil ihtiyacı olabileceği için Ankara Tıp Çocuk Yoğun Bakım Ünitesine ECMO altında sevk edildi.(Resim 2) Burada ulusal acil listesine alınan hasta, Hastaya biventriküler destek sağlamak amacıyla Sol ventrikül apex – aorta (uzun süreli) Sağ atrium - pulmoner arter ECMO takıldı. ECMO altnda beklerken kalp fonksiyonları 33gün sonra düzeldi ve hasta ECMO dan dekanüle edildi. 40.Gün servise çıkarıldı. Burada 30gün izlenen hasta nörolojik olarak tamamen normal olarak taburcu edildi.

Olgu 2: 10aylık kız hasta bir haftadır devam eden ishal, öksürük ve halsizlik yakınması ile genel durumu kötü bir şekilde çocuk acile getirildi. Hastanın kan gazında derin bir metabolik asidozu vardı. PH 6.9idi. Çekilen PAAGde KTO>0.5 bulundu.(Şekil2)Yapılan EKOda EF%30 saptandı. Hasta dilateKMP tanısı ile yoğun bakım ünitesine yatırıldı. Her iki olgunun klinik ve laboratuvar bulguları Tablo1de özetlenmiştir.

Sonuç: Asıl tanıları primer dilate KMP sanılan hastalar, aslında fulminan miyokardite sekonder gelişmiş dilate KMP olguları olabilir. Uygun destek tedavisi ile bu hastalar tamamen düzelebilir

Anahtar Kelimeler: Akut fulminan miyokardit, dilate kardiyomiyopati, ECMO, çocuk

Şekil 1:Santral ECMO

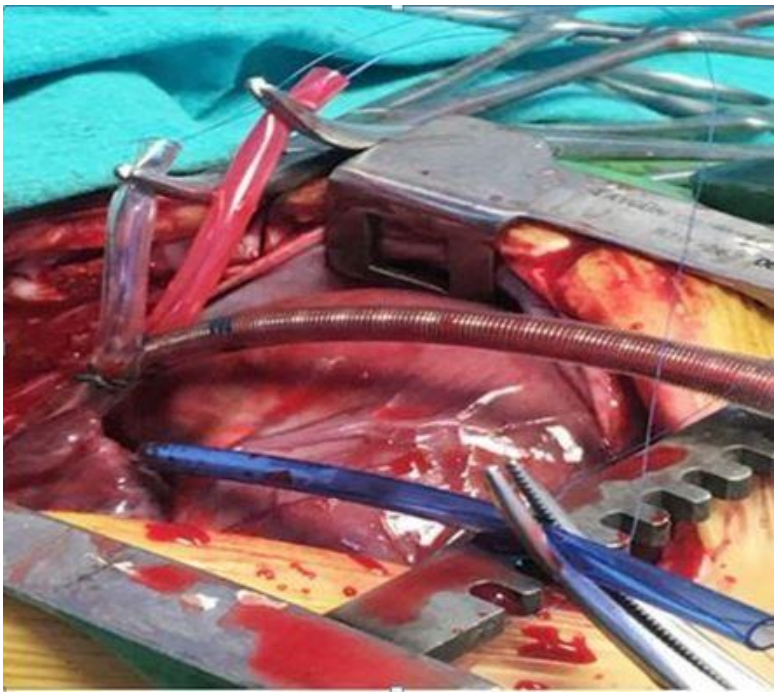

Şekil 2: ECMO altında transport

Şekil 3-PAAG

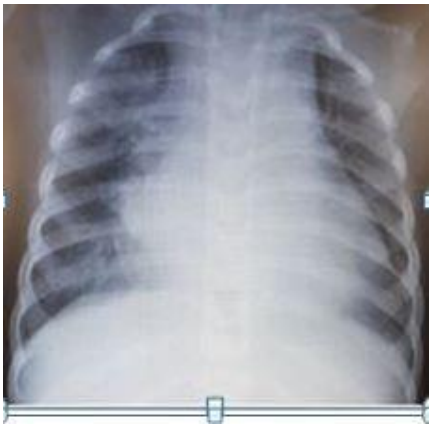

Olgu 2 PAAG

Tablo 1: 2 olgunun klinik ve laboratuvar bulguları

	Olgu 1	Olgu 2
Başvuru bulgusu	Öksürük, halsizlik, terleme	İshal, öksürük, halsizlik
Semptomların süresi	1,5 ay	1 hafta
Hb	9.7 gr/dl	6.6 grdl
BK/ANS	7550/3500 µL	22000/11200 µL
Trombosit	152000 µL	472000 µL
PT/PTT/INR	25/38/2.1	32/40/2.9
D-Dimer/Fib	15000/140	37000/117
AST/ALT	77/35 IU/L	1044/358 IU/L
BUN/Kreatinin	35/0.86 mg/dl	40/0.8mg/dl
PH/Laktat	6.79/130	6.9/155
Troponin	0.362 ng/mL(0-0.1)	1,211 ng/mL(0-0.1)
PAAG	Normal	Normal
Solunum yolu viral PCR	İnfluenza A	Etken saptanmadı
Aritmi	Var	Var
İnotrop	Adrenalin, Milrinon, Levosimendan	Adrenalin, Milrinon, Dobutamin Levosimendan
EKO /EF	Dilate KMP /%15	Dilate KMP /%30
Entübasyon	Evet	Evet
Kaç gün mekanik ventilatörde izlendi	33 gün	13 gün
Kalp destek tedavi	Evet/ECMO	Hayır
Kaç gün ECMO da izlendi	31 gün	-

Yoğun bakımda yatış süresi	40 gün	15 gün
Hastaneden kaçıncı gün taburcu oldu	70. gün	40 gün
Sonuç	Yaşadı	Yaşadı
Nörolojik durum	Tam iyileşme	Tam iyileşme

[P-051]

AĞIR SUBGLOTTİK STENOZU OLAN HASTANIN VENÖ-VENÖZ ECMO İLE PREOPERATİF DÖNEMDE AMELİYATA VE POSTOPERATİF ERKEN DÖNEMDE İYİLEŞME SÜRECİNE KÖPRÜLENMESİ

Banu Katlan, Selman Kesici, Öner Günaydın, Ulaş Kumbasar, Benan Bayrakci
Hacettepe Üniversitesi Tıp Fakültesi Çocuk Yoğun Bakım Ana Bilim Dalı, İstanbul

GİRİŞ : Ekstrakorporal Membran Oksijenizasyonu (ECMO) destek tedavisi ciddi solunum ve/veya kardiak yetmezliği olan kritik hastalarda giderek artan sıklıkta kullanılan modifiye kardiyopulmoner bypass teknolojisidir. Venö-venöz bağlantı ile ECMO desteği herhangi bir sebeple solunum yetersizliği gelişen ve yeterli gaz değişimi sağlanamayan hastalarda akciğer destek cihazı olarak kullanılmaktadır. Bu bildiride kritik üst hava yolu darlığı sebebi ile operasyonu planlanırken ventilasyon yetersizliğine bağlı solunumsal arrest gelişen ve VV-ECMO bağlantısı ile ameliyata başarılı bir şekilde köprülenen bir vaka sunulacaktır.

OLGU SUNUMU: 5 yaş 3 aylık kız hasta, Nisan 2018'de koroziv madde içimi öyküsü olan hastaya sonrasında gelişen subglottik stenoz nedeni ile 4 kez balon dilatasyon uygulanmış. Hastada 4. dilatasyon işlemi sırasında trakea laserasyonu gelişmiş ve trakeal stent konulmuş. Nisan 2019' da solunum sıkıntısı nedeni ile hastanemize başvuran hastanın trakeal stenti daraldığı için stent çıkarılmış ve trakeostomi açılmış. Eylül 2019'da solunum sıkıntısı ile serviste izlenmekte iken solunumsal arrest gelişen hasta trakeostomi kanülünden havalandırılamaması nedeni ile entübe edilerek ÇYBÜ'ne devralındı. Ciddi solunum eforu olan ventilasyonu sağlanamayan respiratuar asidozu derinleşen hastaya venö-venöz (femoral-juguler) bağlantılı ECMO bağlandı. Aynı gün ameliyata alınan hastanın trakea distal son 4 halkasının tamamen stenotik olduğu görülerek rezeke edildi ve ucuca anastomoz yapıldı. Postoperatif erken dönemde cerrahi anastomoz alanı güvende tutmak amacı ile ECMO ile izlenen hasta 5. günde dekanüle edildi.

SONUÇ : Venö-venöz bağlantı ile ECMO solunum yetmezliği olan ve mekanik ventilatörde yeterli ventilasyon sağlanamayan hastalarda akciğer destek cihazı olarak kullanılmaktadır. Hastamızda akciğer parankimi normal iken üst hava yollarında mevcut stenoz nedenli akciğer havalanmasının yok denecek kadar az olması yetersiz ventilasyona sebep olmaktaydı. VV-ECMO ile ventilasyonu sağlanan hastamızda, ECMO desteği preoperatif dönemde ameliyata ve post-operatif erken dönemde iyleşme sürecine köprü olmuştur.

Anahtar Kelimeler: Subglottik stenoz, trakeal rezeksiyon, ECMO

[P-052]

YÜKSEKTEN DÜŞME SONRASI CRUSH SENDROMU GELİŞEN BİR OLGU SUNUMU

Göktuğ Özdemir, Gültaç Evren, Tolga Besci, Tolga Fikri Köroğlu
Dokuz Eylül Üniversitesi Tıp Fakültesi, Çocuk Yoğun Bakım Bilim Dalı, İzmir

Giriş: Rabdomiyoliz iskelet kasının hasar görmesi ve içeriğinin kan dolaşımına karışması ile sistemik komplikasyonlara yol açabilen klinik bir sendromdur. Kas hasarının nedeni doğrudan travma, yaralanma veya kompresyon ise genellikle "Crush Sendromu" terimi kullanılır. Daha çok sıkışma ve ezilme şeklindeki yaralanmalar sonrası görülen Crush sendromunun yüksekten düşme gibi farklı travma vakalarındada görülebileceğini hatırlatmak için bu olguyu sunmak istedik.

Olgu: 14 yaş kız hasta 5. kattan sert zemine düşme sonrası ambulans ile acil servise getirildi. Gelişinde hemodinamik olarak stabil ve GKS 15 idi. Gövde, baş ve ekstremitelerde abrazyon ve ekimozlar, sol uylukta deformite görüldü. Laboratuvar testlerinde kreatinin kinaz (CK) 914 IU/L, laktat 6.9 mmol/L idi. Bilgisayarlı tomografide akciğer parankim kontüzyonları, bilateral pnömotoraks ve hemotoraks, karaciğerde grade 2-3 yaralanma ve çoklu kemik fraktürleri mevcuttu. Acil servis takibinde taşikardi, hipotansiyon ve laktik asidoz (pH:6.7, HCO3: 7.6, laktat: 14.1) gelişen, bilinç durumu bozulan hasta entübe edildi. Hemorajik şok tanısıyla 5 L % 0.9 salin bolus verildi ve masif transfüzyon yapıldı. Ancak hemodinamik stabilizasyon sağlanamadı ve norepinefrin infüzyonu başlandı. Bilateral toraks tüpü takıldıktan sonra çocuk yoğun bakıma alındı. Sıvı replasmanı ve furosemid infüzyonu ile yeterli idrar çıkışı sağlanamadı. Tetkiklerinde BUN 29.9 mg/dL, kreatinin 2.74 mg/dL, potasyum 6.06 mmol/L, fosfor 7.57 mg/dL, kalsiyum 7.46 mg/dL idi. Crush sendromuna bağlı akut böbrek hasarı (AKI) düşünülen hastada kontrol CK 88.819 IU/L, idrar miyoglobin 380.3 ng/mL idi. Yatışının 21. saatinde renal replasman tedavi (RRT) başlandı ve 12 gün devam edildi. RRT başlandıktan 8 gün sonra kontrol CK 1.884 IU/L, 15 gün sonra kontrol idrar miyoglobin 52.7 ng/mL idi. 6 gün entübe kalan hasta toplam 34 gün yoğun bakım izlemi sonrası sekelsiz olarak servise çıkarıldı.

Sonuç: Akut böbrek hasarı rabdomiyolizin en sık görülen sistemik komplikasyonu olup RRT ihtiyacı %4-8 arasıdır. Crush sendromu ve komplikasyonu olarak AKI sıkışma veya ezilme şeklinde olmayan travmalardada göz önünde bulundurulması gereken önemli bir tıbbi durumdur.

Anahtar Kelimeler: akut böbrek hasarı, crush, rabdomiyoliz

[P-053]

RAYLI KAPIYA BAĞLI BİR EV KAZASI: AĞIR BİR ASFİKSİ OLGUSU

Şahin Sincar, Emine Akkuzu, Ezgi Özlem Özmen, Gökhan Kalkan
Gazi Üniversitesi Tıp fakültesi, Çocuk Sağlığı ve Hastalıkları Ana Bilim Dalı, Çocuk Yoğun Bakım Ünitesi

Giriş : Ev kazaları evin içerisinde ya da çevresinde meydana gelen kazalar olup morbidite ve mortaliteye neden olabilmektedirler. Sık rastlanmaları ve önlenebilir olmaları nedeniyle çocuk sağlığı açısından

önemli bir sorun teşkil etmektedirler. Bir ev kazası türü olarak tanımlanan ve günümüz yerleşik hayatının önemli öğelerinden olan raylı kapılara bağlı yaralanma ve ölümlerin ülkemizde son yıllarda artması dikkate alınarak bu olgu sunumu ile bu tür kazaların önlenebilmesi adına bir farkındalık oluşturulması amaçlanmıştır.

Olgu : Daha öncesinde bilinen bir hastalığı olmayan 18 aylık kız hasta babaannesiyle evlerinin bahçesinde oynarken raylı otomatik bahçe kapısnın açılmasıyla kapı demiri ile kapı arasında kafası ve göğsü sıkışacak şekilde kalmış. Hasta yaklaşık 20 dakika sonra 112 ekipleri tarafından çocuk acile getirildi. Acilde değerlendirilen hastanın genel durumu kötü, bilinci kapalı, siyanotik, hipotansif ve bradikardikti. Glaskow koma skalası 5, ışık refleksi mevcut, derin tendon refleksleri artmış, yalanma ve miyoklonik tarzda nöbetleri vardı. Laboratuvarında tam kan sayımı normal, derin metabolik asidozu mevcut, AST: 422 u/l ALT: 260 u/l idi. Serum fizyolojik yüklenen ve dopamin başlanan hasta entübe edilerek çocuk yoğun bakım servisine yatırıldı. Beyin bilgisayarlı tomografisi normal, altı saat sonraki kranial manyetik rezonans görüntülemede beyin parankiminde beyaz cevherde yaygın ödem, üçüncü ve lateral ventriküllerde hafif dilatasyon saptandı. Hastaya deksametazon, mannitol, %3 sodyum klorür, levotirasetam ve adrenalin başlandı, baş soğutması uygulandı. Elektroensefalografisi ağır derecede diffüz serebral disfonksiyon şeklinde raporlandı. İzleminin 21. günü santral etkilenmeye bağlı solunum paterni bozukluğu ve yutma disfonksiyonu nedeniyle trakeostomi ve perkütan endoskopik gastrostomi (PEG) açıldı. Genel durumu orta ancak nörolojik durumu kötü olarak, vital bulguları stabil şekilde yatışının 27. günü oksijen destek ihtiyacı olmadan servise devredildi.

Sonuç : Genel anlamda ev kazalarını özelde de yerleşik hayatın önemli öğelerinden raylı kapı kazalarını önlemek için, başta ebeveynler olmak üzere tüm aile bireylerine bu konuya yönelik farkındalık kazandırılması gerekmektedir. Kesinlikle hiçbir çocuğun gözetimsiz bırakılmaması gerektiği konusunda çocuklara bakım veren tüm bireyler uyarılmalıdır.

Anahtar Kelimeler: Asfiksi, ev kazaları, raylı kapı

[P-054]

ÇOK NADİR GÖRÜLEN LARENGEAL STENOZ VAKASI: LARENGEAL PAPİLLOMATOZİS

Mutlu Uysal Yazıcı[1], Ebru Azapağası[1], Selçuk Mülazimoğlu[2], Tanıl Kendirli[3]
[1]Dr.Sami Ulus Çocuk Hastanesi Çocuk Yoğun Bakım Ünitesi
[2]Dr.Sami Ulus Çocuk Hastanesi Kulak Burun Boğaz Hastalıkları
[3]Ankara Üniversitesi Tıp Fakültesi Çocuk Yoğun Bakım Anabilim Dalı

Giriş: Larengeal stenoz; çocuklarda çok çeşitli nedenlerle görülebilen toraks dışı hava yolu darlığına neden olup zor havayoluna ve zor entübasyona yol açabilir.

Olgu: 12 aylık, kız, hasta; öksürük ve solunum sıkıntısı şikayetleriyle acil servise başvuruyor ve bebek servisine pnömoni nedeniyle yatırılıyor.Öyküsünden Saray yuvasından geldiği doğduğundan beri stridor ve laringomalazisi olduğu, nöromotor gelişme geriliği olduğu,sık tekrarlayan akciğer

enfeksiyonu nedeniyle hastaneye yatışı olduğunu söylüyorlar.Özgeçmişinden prenatal: Annenin madde bağımlısı olduğu, natal: 22 yaşındaki annenin G2Y2 30 hafta 1600 gr NSVY ile doğduğu, 30 gün yenidoğan yoğun bakımda yattığı öğrenildi.postnatal: 50 günlükken frontal bölgede ekimoz, yanakta ve elde abrazyon ve hemoraji nedeniyle hastanede yatırıldığı, kraniyal CT'de sol paryetal kemikte kırık saptandığı, çocuk ihmal ve istismarı düşünüldüğü, hastanın mahkeme kararıyla yuvaya verildiği, 10 aydır Saray yuvasında izlendiği öğrenildi.Hasta servisten danışıldığında belirgin stridor ve extratorasik hava yolu darlığı mevcuttu. Sedasyon, inhale adrenalin, soğuk buhar ve streoid tedavileri denendi fakat hastada inspiryumda hiç hava girişi olmadığından entübe edilmek istendi fakat entübasyon sırasında larengoskopa şüpheli bir parça düştü. Patolojiye gönderildi. Hasta 3 mm kafsız tüple entübe edilip KBB Muayenesi istendi. Fiberoptik larengoskopla bakıldığında papillomatöz lezyonlar görüldü. (Şekil 1) Düşen parçanın patolojisi Epitelde orta derecede displastik değişiklik gösteren papillom olarak geldi. Hastaya Larengeal HPV tanısı koyuldu.Hasta Ankara Üniversitesi Tıp Fakültesi Çocuk Yoğun Bakım Ünitesi'ne gönderildi. Orada KBB tarafından bilateral vokal kord ve bant ventrikülü dolduran papillom ile uyumlu kitle lezyonları izlendi. Tüm papillomatöz lezyonlar vokal kord korunarak eksize edildi.(Şekil 2) Öykü detaylandırıldığında annenin Servikal HPV nedeniyle tedavi gördüğü ve çocuğun NSVY ile doğması nedeniyle konjenital olarak Enfeksiyon bulaşı olduğu düşünüldü.Eksizyon Sonrası Patoloji Tiplendirmesinde HPV 16,18 olarak saptandı ve malignensi açısından 6 aylık kontrollerle hastanın izlenmesi planlandı. Hasta genel durumu iyi ve solunum sıkıntısı olmayarak taburcu edildi.

Sonuç: Larengeal papillomatozis çocuklarda nadir olarak vajinal doğum sonrası görülür, doğumsal iyileşmeyen solunum sıkıntısı olan hastalarda akılda tutulmalıdır.

Anahtar Kelimeler: larengeal HPV, çocuk yoğun bakım, stridor

Şekil 1

bilateral vokal kord ve bant ventrikülü dolduran papillom ile uyumlu kitle lezyonları

Şekil 2

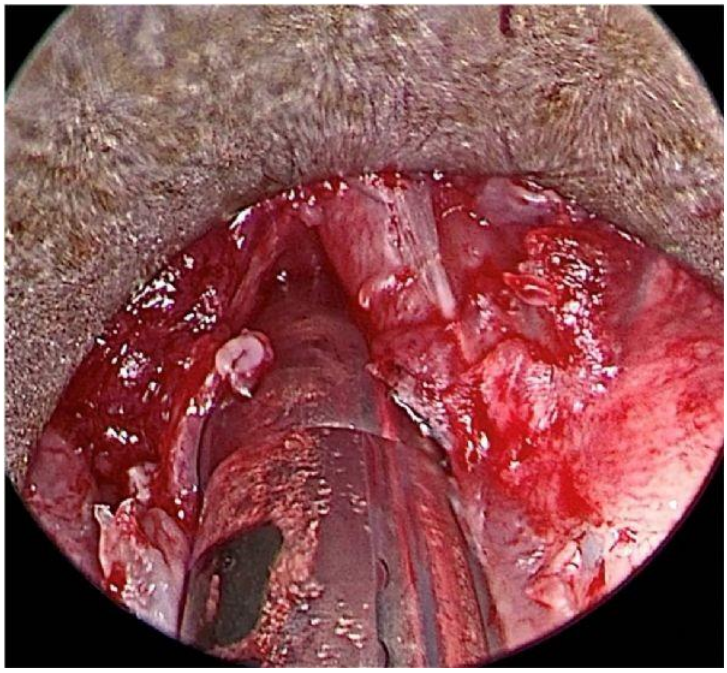

Tüm papillomatöz lezyonlar vokal kord korunarak eksize edildi

[P-055]

AKUT PANKREATİTİN NADİR BİR NEDENİ: PERİNDOPRİL İNTOKSİKASYONU

Merve Mısırlıoğlu[1], Faruk Ekinci[1], Özden Özgür Horoz[1], Rıza Dinçer Yıldızdaş[1], Sibel Yavuz[2], Gökhan Tümgör[2], Gamze Gökulu[3], Hayri Levent Yılmaz[3]

[1]Çukurova Üniversitesi Tıp Fakültesi, Çocuk Yoğun Bakım Bilim Dalı, Adana

[2]Çukurova Üniversitesi Tıp Fakültesi, Çocuk Gastroenteroloji Bilim Dalı, Adana

[3]Çukurova Üniversitesi Tıp Fakültesi, Çocuk Acil Bilim Dalı, Adana

Çocuklarda nadir görülen bir karın ağrısı nedeni olan akut pankreatit, pankreasın geri dönüşümlü inflamatuar durumudur. Genellikle travma, yapısal anormallikler ve kronik sistemik hastalıklar zemininde gelişmektedir. Perindopril, kalp yetmezliği ve hipertansiyon tedavisinde kullanılan bir çeşit anjiotensin converting enzim (ACE) inhibitörüdür. Perindopril kullanımı sonrasında pankreatit gelişen ilk vaka bildirimi 70 yaşındaki bir hastada 1997 yılında yapılmışken; PubMed veri tabanlı yaptığımız araştırmada perindopril kullanımı sonrasında pankreatit gelişen pediatrik olguya rastlanmamıştır. Bu olguda ilaç alımı sonrası gelişebilecek komplikasyonlardan biri olan pankreatite vurgu yapmak amacıyla, perindopril alımı sonrasında pankreatit gelişen pediatrik bir vaka sunulmuştur. 15 yaşındaki kız hasta; öz kıyım amaçlı 5 mg perindopril adlı ilaçtan 10 adet içmesinden 30 dakika içerisinde acil servise başvurdu. İlk başvurusu esnasında hafif hipotansif olup sonrasında vitalleri stabil seyretti, aktif şikayeti yoktu. Fizik muayenesi doğaldı. Hemogram, biyokimya, kan gazı tetkiklerinde

patolojik sonuç izlenmedi. Gelişebilecek komplikasyonlar açısından çocuk yoğun bakım ünitesinde takip altına alınan hastanın; ilaç alımından yaklaşık 6 saat sonrasında karın üst kadranda şiddetli ağrıya, mide bulantısı ve kusma şikayetleri başladı. Bakılan tetkiklerinde amilaz değerinde belirgin artış izlendi (Grafik 1). Lipaz değerlerinde yükselme olmadı. Karaciğer ve böbrek fonksiyon testleri, elektrolitleri, kan lipit düzeyleri normal sınırlarda idi. Batın ultrasonografisinde pankreas korpus düzeyinde geniş, hipoekoik ve sınırları düzensiz olarak pankreatit ile uyumlu görünüm saptandı. Akut pankreatit tanısı ile beslenmesi kesilerek intravenöz hidrasyon ve oktreotid (2 mcg/kg/saat) tedavisi başlandı. Klinik bulguları toparlayıp tedavinin 48. saatinde enteral beslenme başlandı. Yoğun bakıma yatışının 3. gününde bakılan amilaz değeri 221 U/L ve lipaz değeri 13 U/L olarak gelip aktif şikayeti olmayan hasta takibine serviste devam edilerek 1. haftanın sonunda taburcu edildi. Hastamızda izlemi süresince pankreatite sekonder komplikasyon gelişmedi.

Sonuç olarak, akut pankreatitin ilaçlara bağlı gelişebileceği, bunlardan biri de ACE inhibitörü olan perindopril olabileceği akla gelmelidir. İlaç kullanımından sonra epigastrik ağrı, bulantı ve kusma sadece gastrik yan etkilere bağlanmamalı; pankreatit gibi komplikasyonlar gelişebileceği unutulmamalıdır.

Anahtar Kelimeler: pankreatit, intoksikasyon, perindopril, karın ağrısı, amilaz

Grafik 1

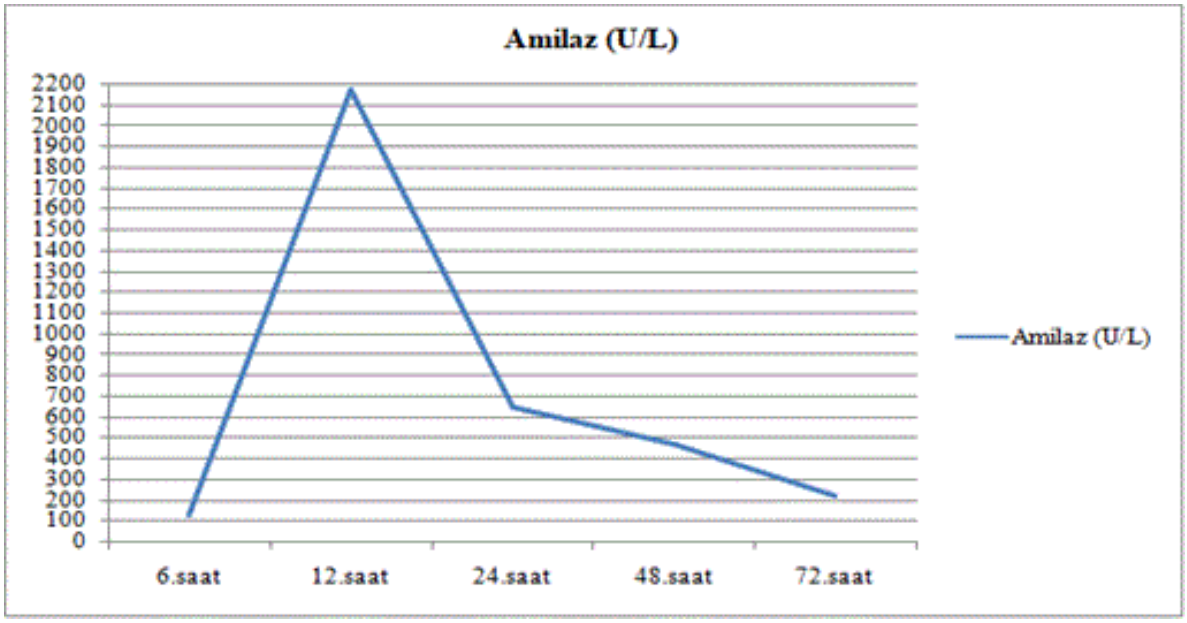

İlaç alımından sonraki saatlere göre hastanın amilaz sonuçları

[P-056]

TRANSFÜZYON İLE İLİŞKİLİ AKUT AKCİĞER HASARI: OLGU SUNUMU

Özlem Saraç Sandal, Ebru Atike Ongun
Cumhuriyet Üniversitesi Tıp Fakultesi Hastanesi, Çocuk Yoğun Bakım Bilim Dalı, Sivas

Transfüzyon ile ilişkili akut akciğer hasarı (Transfusion-related acute lung injury, TRALI) kan ürünlerinin tranfüzyonu ile ortaya çıkabilen, erken tanı ve tedavisi yapılmadığı takdirde mortal seyreden görülme sıklığı 5000 transfüzyonda bir olan nadir klinik bir sendromdur. Tanı transfüzyon sırasında veya sonrasındaki ilk altı saat içinde akut akciğer hasarı gelişmesi, transfüzyon öncesinde akut akciğer hasarı bulunmaması ve bu tabloya yol açabilen risk faktörlerinin olmaması ile konur. Klinik olarak transfüzyon sırasında veya sonrasındaki ilk altı saat içinde ani başlangıçlı solunum sıkıntısı, taşipne, taşikardi, hipoksemi, periferik oksijen satürasyonunda düşme ve pembe kopüklü sekresyonlar gelişmektedir. Arter kan gazında parsiyel oksijen basıncı düşüktür, akciğer filminde bilateral yaygın infiltratif görüntü tipiktir. Transfüzyon ile ilişkili akciğer hasarının pnömotoraks, bronkopnömoni, akciğer embolisi, konjestif kalp yetersizliği, sıvı yüklenmesi, lökositoz, anafilaktik reaksiyonlar ile ayırıcı tanısının yapılması gerekir. TRALI'nin özgül bir tedavisi yoktur. Tedavide transfüzyonu durdurmak, oksijen ve mekanik solunum desteği gibi bulguya yönelik tedavi ve destek ile çoğu kez tam ve sekelsiz iyleşme olur. Diüretikler kontrendike olup steroidlerin rolü kesin olarak kanıtlanmamıştır.Biz burada araç içi trafik kazası sonucu multiple travma tanısı ile izlediğimiz ve kan transfüzyonu sonrası 4. Saatinde transfuzyon ilişkili akciğer hasarı gelişen olgumuzu sunduk.

Anahtar Kelimeler: Akut akciğer hasarı, kan transfuzyonu, ayırıcı tanı, transfuzyon ilişkili akciğer hasarı

Figure 1.

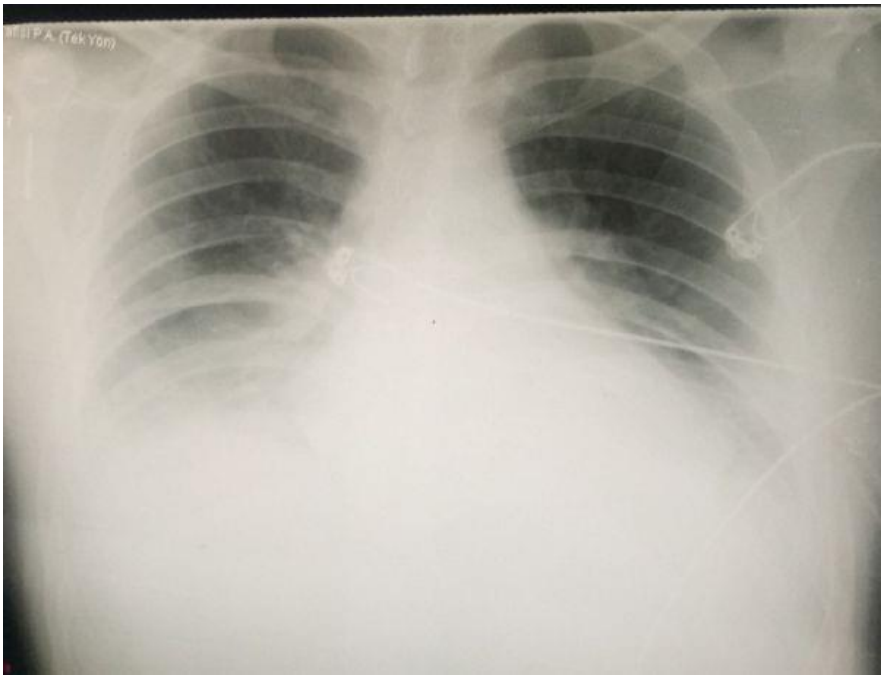

Transfuzyon öncesi akciğer filmi

Figure 2.

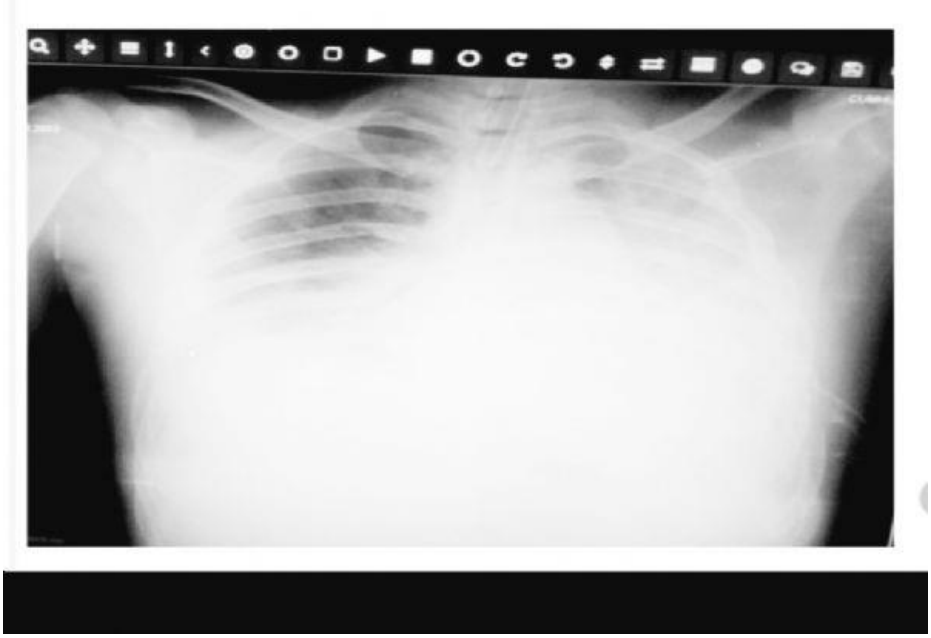

Transfuzyon sonrası akciğer filmi

Figure 3.

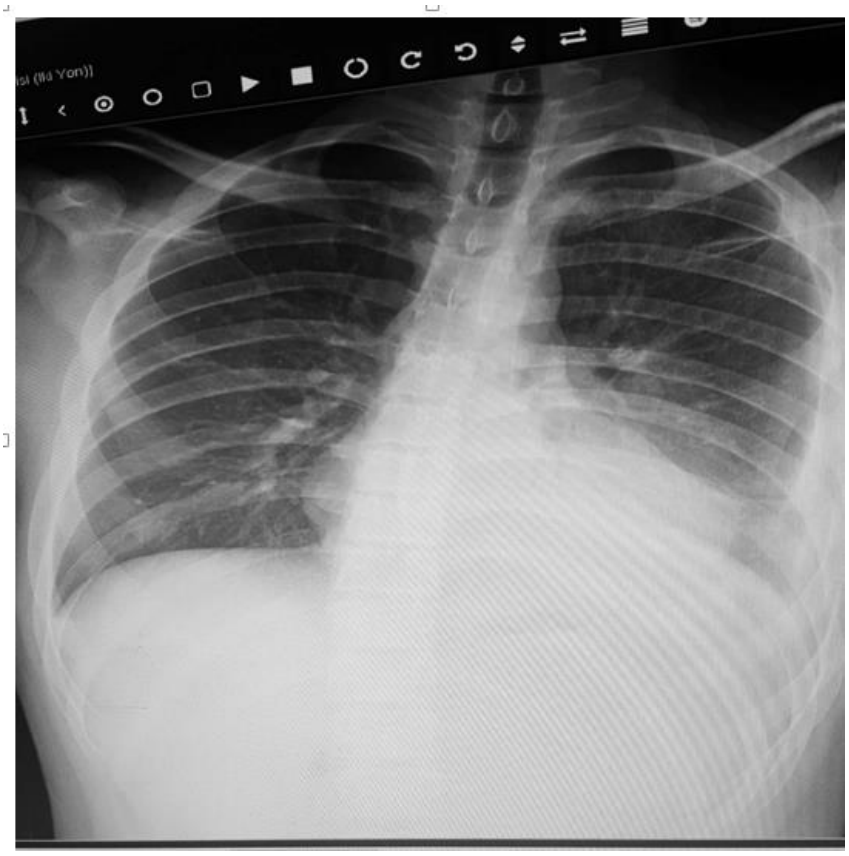

Tedavi sonrası akciğer filmi

[P-057]

EKSTAZİ ZEHİRLENMESİNE İKİNCİL RABDOMİYOLİZ,SEROTONİN SENDROMU, ARDS(AKUT RESPİRATUAR DİSTRESS SENDROMU) GELİŞEN ÇOCUK HASTA OLGU SUNUMU

Damat Baghıshov
Bezmialem Vakıf Üniversitesi, Çocuk Sağlığı ve Hastalıkları Ana Bilim Dalı, İstanbul

On üç yaşında kız hasta vücut ısısında artış(41,6C),yüzde kızarma, istemsiz titreme, terleme ve bilinç değişikliği nedeni ile Çocuk Yoğun Bakım Birimimize sevk edildi. Ajitasyonu, anksiyetesi, myoklonusu, solunum yetmezliği, parlak ışığa yanıtlı midriyatik pupilleri, horizontal nistagmusu ve artmış DTR saptandı. KTA 160/dk, TA 110/75 mm/hg, solunum seslerinin sola göre daha az olduğu saptandı. Artmış bağırsak sesleri mevcuttu.Kan gazlarında hafif metabolik asidoz mevcuttu. Hemogramda lökositoz(24800/mm3) dışında normaldi. Serum üresi 46mg/dL, kreatinin 1.79mg/dL, ürik asit 15.1 mg/dL, fosfor 7.2 mg/dL, LDH 507U/L, CK 1981 U/L, CK-MB 37.2 ng/mL ve Troponin I 541.2 pg/mL olarak saptandı. Elektrokardiyogramında sinus taşikardisi olan hastanın PAAG'de sağda belirgin olmak üzere infiltratif görünüm mevcuttu. Yatışından kısa süre sonra tecrübe etmek için parayla satın aldığı ve ismini bilmediği ilaçtan dokuz adet içtiğini söyledi. İdrarda toksikolojik taramasında amfetamin pozitif saptandı ve ekstaziye ikincil SS tanısı konuldu. GDRM ile solunum desteği başlandı. Dehidrate olduğu için 500 ml izotonik sodyum klorür yüklemesi yapıldı. Damar içi midazolam ve deksmedetomidin infuzyonu başlandı. Seftriakson tedavisi başlandı.Olası rabdomiyolize gidiş ihtimali ve prerenal böbrek yetmezliği için 3500 ml/m2/gün miktarında idame sıvı ve alkalinizasyon başlandı. Ürik asit yüksekliği için allopürinol tedaviye eklendi. Yatışının 4.saatinden itibaren saturasyonu %88'e geriledi. Titreme, ajitasyon ve anksiyetesi devam etti. Vücut ısısı antipiretiklere ve soğuk uygulamaya rağmen tekrar yükseldi (40.1C). Karaciğer enzimleri ile CK değerlerinin hızla artmakta olduğu görüldü. Tüm bu sebepler ile entübe edildi. Roküronyum infüzyonuda tedaviye eklenerek invaziv mekanik ventilasyon desteği başlandı. Çekilen akciğer grafisi orta seviyede ARDS ile uyumlu idi. mevcut tedaviler ile MV değerleri tedricen azaltılan hastanın vücut ısısı da geriledi. Yatışının ikinci gününde ekstübe edildi. Böbrek fonksiyon testleri yatışından kısa süre, karaciğer enzimleri, CK, CK-MB ve Troponin İ değerleri üçüncü günden sonra itibaren düşmeye başladı. Yatışının dördüncü gününde çocuk hastalıkları servisine devredildi. Daha altı gün sonra tüm değerleri normale gelen hasta sağlıklı bir şekilde taburcu edildi.

Anahtar Kelimeler: Akut respiratuvar distres sendrom, Ekstazi zehirlenmesi, Rabdomiyoliz, Serotonin sendromu

[P-058]

ATİPİK SEYİRLİ BİR SÜKSİNİL-KOA:3-OKSOASİT KOA TRANSFERAZ EKSİKLİĞİ: KETOASİDOZUN NADİR BİR NEDENİ

Yılmaz Yıldız[1], Ebru Azapağası[2], Mutlu Uysal Yazıcı[2]
[1]Dr Sami Ulus Kadın Doğum, Çocuk Sağlığı ve Hastalıkları EAH, Çocuk Yoğun Metabolizma BD, Ankara
[2]Dr Sami Ulus Kadın Doğum, Çocuk Sağlığı ve Hastalıkları EAH, Çocuk Yoğun Bakım Ünitesi, Ankara

GİRİŞ: Ketoliz bozukluklarından süksinil-KoA:3-oksoasit KoA transferaz (SCOT) eksikliği, literatürde bildirilmiş 40'tan az hasta ile çok nadir görülen, OXCT1 genindeki mutasyonlar sonucu oluşan, otozomal resesif kalıtımlı bir metabolik hastalıktır. Hastalığın ağır formunda kalıcı ketozis gözlendiği ve genellikle hemodiyaliz gerekmediği bildirilmiş olup burada OXCT1 geninde yeni bir mutasyona bağlı atipik seyirli bir SCOT eksikliği olgusu sunulmuştur.

Olgu: Öncesinde bilinen bir sağlık sorunu olmayan 10 aylık erkek çocuk, solunum sıkıntısı ve kusma yakınmaları ile başvurdu. Kussmaul solunumu ve koma nedeniyle entübe edildi. Lökositoz, belirgin ketonüri, hiperürisemi, hafif hiperamonemi ve normogliseminin eşlik ettiği yüksek anyon açıklı metabolik asidoz nedeniyle organik asidemi şüphesiyle karnitin, biotin ve hidroksikobalamin ile birlikte intravenöz glukoz (8-10 mg/kg/dk) ve lipid (1-2 g/kg/gün) başlandı. Asidozun anabolik tedavi ve bikarbonat replasmanlarına dirençli seyretmesi nedeniyle devamlı venövenöz hemodiyafiltrasyon başlandı; asidoz ve klinik bulgular 12-24 saat içinde düzeldi. Metabolik incelemelerde şiddetli ketonüri dışında anormallik saptanmaması üzerine organik asidemiler dışlanarak SCOT eksikliğinden şüphelenildi. OXCT1 geninde c.424G>C (p.Ala142Pro) mutasyonunun homozigot saptanması ile tanı doğrulandı.

TARTIŞMA: Acil başvuru sırasında kesin tanının bilinmediği bu olguda diyalize zamanında başlanması, hastada nörobilişsel sekelleri önlemiş oldu.

Akut ataklar dışında beyin hasarının beklenmediği bu metabolik hastalıkta hastanın beyin işlevlerinin korunması için anabolik tedavi ile birlikte destek tedavilerin hızlı, etkin ve agresif bir şekilde uygulanması, prognozu belirleyici olmuştur

Anahtar Kelimeler: Ketoliz bozukluğu, süksinil-KoA:3-oksoasit KoA transferaz eksikliği, ketoasidoz, devamlı venovenöz hemodiyaliz

[P-059]

SENKOPLA BULGU VEREN KOİNSİDENTAL KRANYAL KİTLE VE KARBONMONOKSİT ZEHİRLENMESİ OLGUSU

Şahin Sincar
Gazi Üniversitesi Tıp fakültesi, Çocuk Sağlığı ve Hastalıkları ABD, Çocuk Yoğun Bakım Ünitesi /Ankara

Giriş : Senkop hem karbonmonoksit zehirlenmeleri hem de kranyal kitlelerin ortak bulgularından birisidir. Ancak bu her iki klinik durumun aynı hastada ve aynı zamanda görülmesine çok nadiren rastlanılır. Bu olgu sunumunda senkop nedeniyle yapılan tetkiklerinde karbonmonoksit zehirlenmesi ve kranyal kitle saptanan 11 yaşında erkek hasta sunulmuştur.

Olgu : Daha öncesinde bilinen bir hastalığı olmayan on bir yaşında erkek hasta banyoya girdikten birkaç dakika sonra annesi tarafından baygın halde bulunmuş. Bulunduğunda nabız ve solumumu mevcut ve kendi ifadeleriyle normalmiş. Morarma ya da inkontinans şikayeti olmamış. Evde kullanılan şofben banyonun içerisinde ve tüpgaz ile çalışmaktaymış. Hasta ambulansla dış merkeze götürülmüş. COHb:%21 (N %0.4-0.7) saptanmış. Rezervuarlı maske ile oksijen desteği verilmiş. Yaklaşık 2 saat bilinci kapalı izlenmiş. Travma şüphesi nedeniyle çekilen bilgisayarlı beyin tomografisinde (BT) sol frontotemporal bileşkede orta hattan sağa şift yapan 59x45 mm boyutlarında yer kaplayıcı lezyon izlenmiş. İleri tetkik ve tedavi amacıyla tarafımıza sevkedilmiş. Yoğun bakım servisine alınan hastanın fizik muayenesinde genel görünümü orta-iyi, bilinci açık ve koopere, vital bulguları stabil, sistem muayeneleri doğaldı, üfürüm yoktu. Laboratuvarında tam kan sayımı ve serum biyokimyası, kardiyak enzimler, COHb düzeyi ve elektrokardiyografisi normaldi. Hastaya beyin ödemi açısından deksametazon, mannitol ve %3 sodyum klorür tedavileri başlandı ve karanyal Manyetik Rezonans Görüntüleme (MRG) çekildi. Nekrotik 50x35 mm yüksek gradeli glial kitle? olarak raporlandı. Hasta gelişinin ikinci gününde beyin cerrahisi tarafından opere edildi, kitle total olarak çıkarıldı, patolojisi kranial schwannom olarak raporlandı. Postop üçüncü günde genel durumu iyi olan hasta servise devredildi.

Sonuç : Tüpgazla çalışan şofbenli banyoda senkopla başvuran bir hastada karbonmonoksit zehirlenmesi her ne kadar ayırıcı tanılar arasında ön planda olsa da bu vakada olduğu gibi koinsidental olarak başka ciddi klinik durumların da olabileceği göz ardı edilmemeli, ayırıcı tanıya daha geniş bir perspektifle bakılması gerektiği görülmektedir.

Anahtar Kelimeler: Karbonmonoksit zehirlenmesi, kranial kitle, senkop

[P-060]

OTİZMLİ HASTADA YETERSİZ SIVI REPLASMANINA BAĞLI BÖBREK YETMEZLİĞİ VE SEPTİK ŞOK

Merve Nazlı Bener[1], Mutlu Uysal Yazıcı[2], Ebru Azapağası[2], Erhan Özel[1]

[1]Dr. Sami Ulus Kadın Doğum Çocuk Sağlığı ve Hastalıkları EAH Çocuk Sağlığı ve Hastalıkları ABD, Ankara

[2]Dr. Sami Ulus Kadın Doğum Çocuk Sağlığı ve Hastalıkları EAH Çocuk Yoğun Bakım BD, Ankara

Giriş: Şok, dokulara yeterli oksijen sunulmadığı durumlarda ortaya çıkan önemli bir klinik bozukluktur. Uygun şekilde tedavi edilmezse ciddi komplikasyonlar görülebilir. Burada ishal kusma nedeniyle hastaneye başvuran ve uygun sıvı replasmanı yapılmadığı için akut böbrek yetmezliğine giren ve sürekli venö-venöz hemodiyaliz (CVVHD) uygulanan bir olgu sunulmuştur.

Olgu: Otistik spektrum bozukluğu nedeniyle nörolojinin takibinde olan 11 yaşında kız hasta, aynı gün içinde başlayan ishal, kusma ve ateş şikayetleriyle dış merkeze başvurmuş. Burada akut gastroenterit düşünülen hastaya 60 cc/kg dan IV hidrasyon 24 saat olacak şekilde başlanmış. Yoğun ishale rağmen yetersiz sıvı tedavisi uygulanan hastanın takipte kreatinin düzeyleri 2 katına yükselmiş. Hasta akut böbrek yetmezliği nedeniyle hastanemize yönlendirildi ve çocuk yoğun bakım ünitesine yatırıldı. Gelişinde 3. derece dehidrate olan hastanın uygun sıvı tedavisi başlandı. Hiperkalemisi düzeltildi. KCFT yüksekliği için NAC infüzyonu ve sepsis dışlanamadığı için antibiyotik olarak sefotaksim başlandı. EKO normal, abdomen ultrason parankim ekosu grade 1 artmış, pelviste en derin yerinde 2,5cmye ulaşan az miktarda batın içi serbest sıvı izlendi şeklinde raporlandı. Ancak takibinde idrar çıkışı olmayan ve elektrolit imbalansı devam eden hastaya CVVHD 2 gün uygulandı. Yatışının 3.gününde hemodiyalize alındı ve hasta servise devir edildi. Hastanın takibinde kreatinin değerleri 7,4 mg/dL'e kadar yükseldi, günaşırı diyalizine devam edildi. ABY bulgularının devam etmesi üzerine hastaya renal biyopsi yapıldı, akut tubulointerstisyel nefrit ile uyumlu olarak raporlandı. Sefotaksim tedavisi 14. güne tamamlandı. Hasta toplamda 20 gün hemodiyalize alındı, takibinde idrar çıkışı artan, kreatinin değerlerinde gerileme (0,7 mg/dl) gözlenen hastanın diyaliz ihtiyacı kalmadı, genel durumu iyi olan hasta taburcu edildi.

Tartışma: Şok, tedavisi acil olan ve uygun tedavi edilmediği taktirde ciddi komplikasyonlara yol açan bir bozukluktur. Burada uygun tedavi edilmediği için prerenal akut böbrek yetmezliği gelişen bir olgu sunulmuştur.

Anahtar Kelimeler: Akut böbrek yetmezliği, dehidratasyon, hemodiyaliz, sürekli veno-venöz hemodiyaliz (CVVHD)

Dış merkez laboratuar sonuçları

Saat	09:00	19:00
Laboratuar sonuçları	Üre: 40 mg/dl BUN:19 mg/dL Kreatinin:0,88 mg/dL ALT: 23 U/L AST: 75 U/L Potasyum: 5,8 mEq/L Sodyum: 133 mEq/L Kalsiyum: 8,6 mg/dL BK: 19.000/mm3	Üre:75 mg/dl BUN: 35 mg/dL Kreatinin:1,87 mg/dL ALT: 456 U/L AST: - Potasyum: 6,9 mEq/L Sodyum: 131 mEq/L Kalsiyum: 9,5 mg/dL BK: 20.000/mm3

[P-061]

GEÇ BAŞVURAN AĞIR DİYABETİK KETOASİDOZLU OLGUDA: AKUT HEPATİK YETMEZLİK, AKUT RENAL YETMEZLİK

Esra Keskin[1], Mutlu Uysal Yazıcı[2], Ebru Azapağası[2], Şenay Savaş Erdeve[3], Nuran Yıldırım[3], Semra Çetinkaya[3]
[1]Dr.Sami Ulus Çocuk Hastanesi Çocuk Sağlığı Ve Hastalıkları
[2]Dr.Sami Ulus Çocuk Hastanesi Çocuk Yoğun Bakım Ünitesi
[3]Dr.Sami Ulus Çocuk Hastanesi Çocuk Endokrinoloji Anabilim Dalı

Giriş: Diyabetik ketoasidoz (DKA) insülin eksikliğine ve insülin karşıtı hormonların artışına bağlı hiperglisemi, metabolik asidoz, ketonemi/ketonüri ile seyreden, komplikasyonlarla seyredebilen bir tablodur. Burada ağır DKA ile başvuran yeni tanı Tip 1 diyabetes mellitus (T1DM) olgusu, izleminde akut hepatik ve renal yetmezlik geliştirmesi nedeniyle sunulmuştur.

Olgu: 14 yaşında kız olgu kusma nedeniyle dış merkeze başvurduğunda bakılan kan şekeri 650 mg/dl saptanarak, diyabet ön tanısı ile sevk edildi. Bilinci konfuze olgunun, belirgin asidotik solunumu ve 3.derece dehidratasyonu mevcuttu. Acil servisten yoğun bakıma yatış tetkiklerinde; kan gazı pH 6,78 PCO2: 16 mmHg, BE: -20,3, HCO3: 'low', glukoz: 676 mg/dl, kan ketonu +, idrar ketonu +++ idi. Yoğun bakım Ünitesi (YBÜ) takibinde hastanemiz DKA tedavi protokolü başlandı. Bilinci kapalı ve ağır asidozu olan olguya beyin ödemi tedavisi, 1 mEq/kg/doz bikarbonat desteği 1 saat infüzyonla verildi. Olgunun DKA tedavi protokolü ile asidozu 36 saatte düzeldi. Yatışının 3.gününde ALT, AST yüksekliği aPTT, protrombin zamanında uzama ve kreatinin değerinde kademeli olarak yükseklik gelişti (ALT: 3337, AST: 8332 Ü/l, crea: 2,86 mg/dl, INR: 3,12, PT: 36, aPTT: 32). Hızlı seyirli trombositopeni ilişkili çoklu organ yetmezliği (TAMOF) nedeniyle; plazma Exchange ve devamlı venovenöz hemodiyafiltrasyon (CVVHDF) başlandı, bu tedavilerle TAMOF 4 gün sonra düzeldi. Olgunun izlem laboratuvar verileri Tablo 1'de gösterilmiştir (Tablo1). Olgunun diğer otoimmün hastalık taramalarında patoloji saptanmadı. Olgunun kan ve idrar kültüründe üreme olmadı, solunum yolu viral panelinde parainfluenza 4 virüs pozitif idi.

Sonuç: Diyabetik ketoasidoz diyabetin hayatı tehdit eden komplikasyonlarından birisidir. Diyabet semptomları enfeksiyonlar sırasında gözden kaçabilir ve olgular hiperglisemi ve ketoz aşamasında tanı alamayıp ağır DKA tablosunda getirilebilirler. Ağır ketoasidozun, ağır dehidratasyonun getireceği çoklu organ yetmezlikleri; uygun tedavilerle ve multidisipliner takip ile düzeltilebilir.

Anahtar Kelimeler: diyabetik ketoasidoz, CVVHDF, TAMOF, Plazmaferez

Tablo 1

	Hb	Trombosit	AST	ALT	INR	LDH	Kreatinin	PTZ
Yatışının 3.günü	10.9	167.000	8332	3337	3.12	10.000	2.86	36
Yatışının 4.günü	11.5	82.000	9163	5096	3.22	15.712	4.00	36
Yatışının 5.günü	11.3	106.000	3084	1907	1.4	8633	2.9	16.8
Yatışının 7.günü	8.8	116.000	463	500	1.02	1522	2.7	12.8
Yatışının 10.günü	11.1	137.000	38	120	1.04	301	1.5	12.6

Hastanın Laboratuar Bulgularının Klinik Seyri

[P-062]

SAĞ AKCİĞER TOTAL KOLLAPS İLE BAŞVURAN ASTIM OLGUSU

Mehmet Özgür Arslanoğlu[1], Ebru Kaçmaz[1], Gürkan Bozan[1], Ener Çağrı Dinleyici[1], Koray Harmancı[2], Nilay Aktar[3], Nevin Aydın[4], Hüseyin İlhan[5]

[1]Eskişehir Osmangazi Üniversitesi Tıp Fakültesi, Çocuk Sağlığı ve Hastalıkları Anabilim Dalı, Çocuk Yoğun Bakım Bilim Dalı, Eskişehir

[2]Eskişehir Osmangazi Üniversitesi Tıp Fakültesi, Çocuk Sağlığı ve Hastalıkları Anabilim Dalı, Çocuk Alerji ve İmmünoloji Bilim Dalı, Eskişehir

[3]Eskişehir Osmangazi Üniversitesi Tıp Fakültesi, Çocuk Sağlığı ve Hastalıları Anabilim Dalı

[4]Eskişehir Osmangazi Üniversitesi Tıp Fakültesi, Radyoloji Anabilim Dalı, Eskişehir

[5]Eskişehir Osmangazi Üniversitesi Tıp Fakültesi, Çocuk Cerrahisi Anabilim Dalı, Eskişehir

Giriş: Astım solunum yollarında oluşan kronik inflamasyon ile seyreden çocukluk çağının en sık kronik hastalıklarından biridir. Hava yollarındaki düz kas kontraksiyonu, ödem, yeniden yapılanmaya bağlı duvar kalınlaşması, mukus sekresyonu artışı ve bunun oluşturduğu tıkaçlar hava yolu daralmasını ortaya çıkarır. Asrım olgularında yoğun bakım ihtiyacı sıklıkla ağır astım atağı ya da sessiz akciğer tablosunda olmaktadır. Burada bir yıldır astım tanısı ile takip edilen ve öksürük ve dispne yakınmaları ile başvuran 9 yaşındaki erkek olgu sunulmuştur.

Olgu: Son bir yıldır astım tanısı ile takip edilen 9 yaşında erkek hasta, iki gündür devam eden dispne ve öksürük yakınmaları ile başvurdu. Başvuru anından yapılan fizik muayenesinde, periferik oksijen satürasyonu %70 olan hastanın sağ akciğerde solunum sesleri alınamıyordu. PA akciğer grafisinde sağ

akciğerin havalanmadığı görülen hasta Çocuk Yoğun Bakım Ünitesi'ne alındı, entübe edilerek mekanik ventilatörde takip edilmeye başlandı. Enfeksiyon göstergeleri normal olan hastanın, akciğer bilgisayarlı tomografi incelemesinde sağ akciğer total kollabe olarak bulundu. Yabancı cisim şüphesi ile acil bronkoskopi yapılan hasta da yabancı cisim gözlenmedi, çok miktarda mukus tıkaçları temizlendi. Ter testi normal sınırlarda idi. Bronkoskopi sonrasında fizik muayene ve radyolojik incelemede sağ akciğerin havalanmaya başladığı görüldü. Ekstübe edilen hasta, önce yüksek akış oksijen tedavisi sonrasında ise oda havasında takip edilmeye başlandı. Klinik bulguları tamamen düzelen hasta astım tedavileri düzenlenerek taburcu edildi.

Tartışma: Akut akciğer kollapsında enfeksiyon ve yabancı cisim aspirasyonu ilk düşünülmesi gereken tanılardır. Astım hastası çocuklarda da mukus tıkaçlarına bağlı yoğun bakım gereksinimine neden olan ciddi akciğer kollapsı tablosunun gelişebileceği akılda tutulmalıdır. Mukus tıkaçları büyük çocuklarda daha az akciğer kollapsına neden olmakla birlikte astımlı hastalarda düşünülmelidir.

Anahtar Kelimeler: mukus tıkacı, astım, akciğer kollapsı

[P-063]

İÇ ANADOLU BÖLGESİ'NDE AKREP SOKMASINA BAĞLI MİYOKARDİT GELİŞEN OLGUDA AKREP ANTİVENOMU KULLANIMI

Muzaffer Kaan Aslan, Özlem Kurt, Rukiye Saç, İbrahim Ece
Ankara Eğitim Araştırma Hastanesi, Çocuk Sağlığı ve Hastalıkları, Ankara

Sırt ağrısı, bel ağrısı, terleme, titreme ve çarpıntı şikayetleri ile çocuk acil polikliniğine başvuran ve Ankara Kalecik ilçesinde yaşayan onyedi yaşındaki erkek hasta, şüpheli böcek sokması öyküsü olması nedeniyle klinik olarak izleme alındı. Hastanın fizik muayenesinde taşikardi ve ajitasyon dışında ek patolojik bulguya rastlanmadı. Klinik takiplerinde göğüs ağrısı gelişmesi, huzursuzluk, terleme, elektrokardiyografisinde (EKG) sinüs taşikardisi ve ventriküler ekstrasistol ile düzeltilmiş Qtc değerinin uzamış olması (510 ms) üzerine kardiyak enzim değerlerine bakıldı. İlk değerlendirmeden itibaren kardiyak enzimlerinde tedricen yükselme izlendi. Takibinin on sekizinci saatinde Troponin I: 1700 ng/L(referans aralığı <14) ve CK-MB: 64 mcg/L (referans aralığı <4.94) idi. Ayrıca kreatinin kinaz (CK) yüksekliğinin eşlik ettiği saptandı (CK:2700 U/L, referans aralığı <190). Bilinen kardiyak patolojisi olmayan hastanın ekokardiyografisinde (EKO) diyastolik fonksiyonlar azalmış olup 2. derece mitral yetmezlik ve eser derecede aort yetmezliği mevcuttu. Ejeksiyon fraksiyonu (EF) % 35 idi. Miyokardit ve kalp yetmezliği nedeniyle enalapril, furosemid ve karvedilol tedavileri başlandı. Şüpheli böceğin hasta tarafından tanımlanamaması, yaşadığı bölgede özellikle beklenen zehirli böcekler olmaması nedeniyle hastada akrep sokması düşünülmemişti. Ancak ciddi sistemik etkiler ve meydana gelen klinik tablonun zehirli akrep sokması ile uyumlu olduğu düşünüldü. İzleminin ilk 24 saati içerisinde akrep antivenom tedavisi verildi. Tetanoz profilaksisi uygulandı. Antivenom tedavisinin ikinci gününde kontrol EKO değerlendirmesinde ejeksiyon fraksiyonu % 40 olarak saptandı. Kardiyak enzim ve CK değerleri normal sınırlara geriledi. Tedavinin 9. gününde yapılan EKO kontrolünde ejeksiyon fraksiyonu % 58 olarak

değerlendirilmesi ve klinik olarak düzelme saptanması üzerine hasta şifa ile taburcu edildi. İç Anadolu bölgesi'nde yaşayan akrep türlerinin genellikle zehirsiz olduğu bilinmektedir. Ancak bazı türlerin zehirli olabileceği akılda tutulmalıdır. Akrep sokması sonrası sistemik etkilerin gelişmesi halinde antivenom tedavinin verilmesi hayat kurtarıcı bir role sahiptir.

Anahtar Kelimeler: akrep sokması, antivenom, miyokardit

[P-064]

KOLİSTİN ALAN HASTADA TEK DOZ ROKÜRONYUM SONRASI UZAMIŞ APNE VE SOLUNUM YETMEZLİĞİ: VAKA SUNUMU

Nazik Yener, Muhammed Üdürgücü
Ondokuz Mayıs Üniversitesi Tıp Fakultesi, Çocuk Yoğun Bakım Bilim Dalı, Samsun

Giriş: 1990'lı yılların sonunda hastane infeksiyonu etkenlerinden karbapenamaz salgılayan kökenlerin saptanmasıyla birlikte mevcut yan etkilerine rağmen kolistin kullanımını yeniden gündeme gelmiştir. Bu makalede kolistin almakta iken yapılan tek doz roküronyum sonrası apne gelişen ve 1 hafta süreyle mekanik ventilasyon ihtiyacı olan bir olgu sunulmuştur.

Olgu: Primer nöroendokrinolojik karaciğer tümörü nedeniyle safra drenaj kateteri yerleştirilen 12 yaşında kız hastada septik şok gelişmesi üzerine ÇYB servisine kabul edildi. Hemodinamisi bozuk olan hastaya vazopressör başlandı ve titre edilerek artırıldı. Alınan drenaj kateteri kültürlerinde tekararlayan MDR pseudomanas aeroginoza üremesi üzerine kolistin tedavisi başlandı. Kolistin tedavisinin üçüncü gününde hastada nefrotoksisite gelişti. Ancak hastanın safra kültüründe üreyen P aeroginoza sadece kolistin duyarlı olduğu için kolistine devam edildi. BUN 46 mg/dl, kreatinin 5.26mg/dl değerlerine kadar yükseldi. Hastanın izleminde 7 gündür uygun dozda kolistin almasına rağmen üremelerinin devam etmesi üzerine drenaj kateterinin kolonize olduğu düşünülerek genel anestezi altında değiştirildi ve bu işlem için propofol ve roküronyum yapıldığı öğrenildi. Hasta işlem sonrası mekanik ventilatörde izlendi ve kendi solunum eforunun olmadığı fark edildi. İşlemden 24 saat sonra uyanıklığının tam olması üzerine ekstübe edildi ancak hasta apneye girdi ve tekrar entübe oldu. Hastada aldığı kolistine bağlı kas blokajı etkisinin uzun sürdüğü düşünüldü ve 3 gün süreyle mekanik ventilatörde izlendi. Üçüncü gün NIV ile ekstübe edildi. Takibinin 8. gününde NIV dan ayrıldı. Kolistin tedavisi iki haftaya tamamlandı. Kolistine bağlı kas blokajı ve buna bağlı apne literatürde bildirilmiş olup olası mekanizmanın nonkompetetif presinaptik myonöronal blakaja bağlı olduğu düşünülmektedir. Literatürde kolistine bağlı nöromüsküler blokaj gelişen 29 olgudan 11 inde blokajın aminoglikozid, paralitik ve anestezik ilaçlar sonrası geliştiği bildirilmiştir. Bizim hastamızda da tek doz rekuronyum sonrası 1 hafta süren kas güçsüzlüğü ve apne gelişti, kolistine devam edildiği halde birinci hafta sonunda düzeldi. Kolistin alan hastalarda paralitik ajanların kullanımına dikkat edilmesi ve olası solunum yetmezliğine karşı gerekli önlemlerin alınması gerekliliğine dikkat çekmek için bu olguyu sunduk.

Anahtar Kelimeler: kolistin, rokuronyum, nöromusküler blokaj

[P-065]

TEDAVİYE DİRENÇLİ SEYİR GÖSTEREN BİR DİYABETİK KETOASİDOZ OLGUSU: MAURİAC SENDROMU

Özlem Temel Köksoy[1], Nesibe Akyürek[2]
[1]Sağlık Bilimleri Üniversitesi Konya Eğitim ve Araştırma Hastanesi, Çocuk Yoğun Bakım Ünitesi, Konya
[2]Sağlık Bilimleri Üniversitesi Konya Eğitim ve Araştırma Hastanesi, Çocuk Endokrinoloji, Konya

Giriş: Mauriac Sendromu, büyüme geriliği, gecikmiş puberte, hepatomegali ve Cushingoid özelliklerle karakterize, kötü glisemik kontrollü tip-1 diabetes mellitus (DM) hastalarında gözlenen nadir bir durumdur. Burada, dirençli ketoasidoz tablosu ile prezente olan Mauriac sendromlu bir olgu sunulmuştur.

Olgu: 3 yıldır Tip-1 DM tanısı olan 12 yaşında Suriye uyruklu hasta, iki gündür olan halsizlik ve kan şekeri yüksekliği yakınmalarıyla merkezimiz çocuk acil servisine başvurdu. Öyküsünden infeksiyonu işaret edecek bir semptomunun olmadığı, insülin dozlarını düzenli yapmadığı, diyetine dikkat etmediği, tanı aldıktan sonra zamanla kilo kaybının ve karın şişliğinin geliştiği öğrenildi. Başvurusunda genel durum kötü, bilinç konfü, kaşektik görünümdeydi. Vücut ağırlığı 18 kg (<3p), boy 135 cm (<3p), puberte muayenesi prepubertal kız görünümünde olan hastanın vücut sıcaklığı: 36^0C, nabız: 100/dk, solunum sayısı: 24/dk, kan basıncı: 79/57 mmHg, saturasyon: %98 idi. Asidotik solunumu ve batın distansiyonu olan, kan şekeri: 420 mg/dL, kan ketonu: 3,8 mmol/L, Kan gazı pH: 6,7, HCO_3: 3,1 mmol/L saptanan hasta, 20 cc/kg'dan serum fizyolojik yüklemesi yapılarak çocuk yoğun bakım ünitesine alındı. Çocuk Acil Tıp ve Yoğun Bakım Derneği ketoasidoz protokolü ile tedavisi düzenlenen hastanın izleminde ishallerinin olması, kan ketonu negatifleşmiş olmasına rağmen kan gazı pH ve HCO_3 düzeylerinin dirençli şekilde kriter sınırlarının altında olması üzerine yatışının ilk 3 gününde 1mEq/kg'dan bikarbonat infüzyonu verildi. Buna rağmen pH<7,20, HCO_3 <5 mmol/L olması üzerine yatışının 4. gününde çocuk endokrinoloji ile konsulte edilerek hastaya 2 mEq/kg/gün dozunda sürekli intravenöz infüzyon şeklinde sodyum bikarbonat verildi. İzlemde ishalleri azalan, HCO_3 düzeyi >15 mmol/L olan, kan pH'sı normale gelen, bilinci açılan hastanın bikarbonat infüzyonu kesildi. Çocuk endokrinoloji tarafından çoklu günlük insülin enjeksiyon dozları ayarlanan hasta, yatışının 6. gününde servise devredildi.

Sonuç: Kötü glisemik kontrollü tip-1 DM olguları ketoasidoz tablosuyla başvurduklarında, tedaviye dirençli bir klinik seyir gösterebilmektedirler. Bu olguda olduğu gibi komplike seyri olan vakalarda nadir de olsa protokolün dışına çıkmak durumunda kalınabilir. Böyle durumlarda yakın takiple komplikasyonlar önlenebilir.

Anahtar Kelimeler: Mauriac sendromu, diyabetik ketoasidoz, çocuk yoğun bakım, çocuk

[P-066]

ORGANOFOSFAT ZEHİRLENMESİNE BAĞLI ARDS VE MİYOKARD İNFARKTÜSÜ

Güner Özçelik, Kübra Boydağ Güvenç, Ayşe İrem Sofuoğlu, Nihal Akçay, Ülkem Koçoğlu Barlas, Esra Şevketoğlu
Bakırköy Dr. Sadi Konuk Eğitim ve Araştırma Hastanesi

Organofosfatlar genellikle tarım alanlarında insektisit olarak kullanılmaktadır. Organofosfat zehirlenmelerinde kardiyak etkilenme çok sık olmakla birlikte çok az myokard infarktüsü vakası bildirilmiştir. ARDS vakaları ise daha fazla bildirilmiştir. Bu vaka sunumda aynı anda organofosfat zehirlenmesine maruz kalan üç çocuktan birinde ARDS diğerinde ise myokard enfarktüsü gelişmesini anlatacağız.

OLGU 1: Sokakta oynarken buldukları böcek ilacını üstlerine döken çocukalar evde halsizlik baygınlık şikayetleri olması nedeniyle acil servise başvuran hastada yüzeyel solunum bradikardi ve myozisi görülüp entübe edildi. Organofosfat zehirlenmesi düşünülen hastaya ıv bolus atropin verilip infuzyona geçildi, 8mg/kg/saatten pralidoksim infuzyonu baslandı. ARDS gelişen hastanın ekokardiyografisi normal olarak değerlendirildi. Pnomotorks gelişmesi üzerine bilateral toraks tüpü takıldı. Kültürlerinde üreme olmayan hasta yatışının 21. gününde ex oldu.

OLGU 2: Yüzeyel solunum bradikardi ve myozisi görülüp entübe edildi. Organofosfat zehirlenmesi düşünülen hastaya 0,02mg/kg ıv bolus atropin verildi, bronkospazmın geriledigi izlendi, 10 dk ara ile 3 kez atropin uygulanıp 0.04 mg/kg/saat'dan atropin infuzyonu ve 8mg/kg/saatten pralidoksim infuzyonu baslandı. İzleminin 16. saatinde hipotansıyonu ve desaturasyonu olması nedeniyle kardiyak enzim düzeyleri alınıp ekg ve ekokardiyografi çekildi. EKG'de ST elevasyonu saptandı ekokardiyografide orta derecede mitral yetmezlik görüldü, EF %30 olarak ölçüldü. Sonucların geçirilmiş myokard enfarktüsü ile uyumlu oldugu düşünülerek perlınganıt inf. ve subkutan düşük molekül ağırlıklı heparin tedavısı baslandı. troponın:7130, pro bnp:21.600, ckmb:33 görüldü. Hastaya milrinon ınfuzyonu 0.5 mcg/kg/dk dan baslandı, PİCCO monitorizasyonu yapıldı. 24 saat sonra alınan kontrol kan tetkiklerinde troponın:2595, pro bnp:23.200 olarak sonuclandı. İzleminde st depresyonu normale dönen kardiyak enzimleri gerileyen genel durumu iyi olan hasta ekstübe edildi. Yatışının 9. gününde alınan pro bnp 2300 eko 'da ef %65 sistolik fonksiyonlar normal olan hasta taburcu edildi.

OLGU 3: Dış merkeze başvuru sonrası arrest olan 5 dk cpr olgu yoğun bakıma yatırıldı. Atropin ve pralidoksim infüzyonları başlandı. İzleminde bulguları gerileyen olgunun 2. gününde atropin ve pradioksim tedivileri kesildi. Yatışının 4. gününde ekstübe olan olgu taburcu edildi.

Anahtar Kelimeler: organofosfat zehirlenmesi, ards, miyokard infarktüsü

olgu 1 ards akciğer grafisi

olgu 1 ards akciğer grafisi

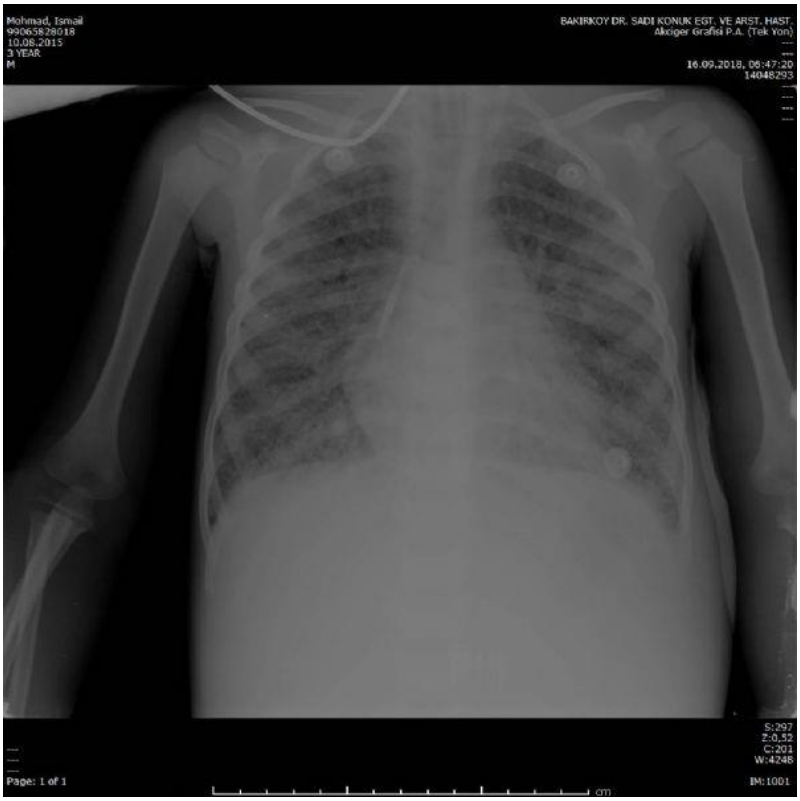

olgu 2 ekg

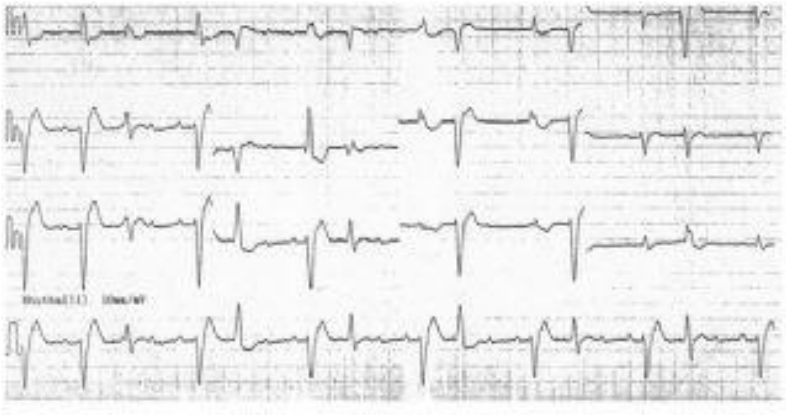

[P-067]

ADENOVİRÜS VE EBSTEİN-BARR VİRÜS İLE TETİKLENEN MAKROFAJ AKTİVASYON SENDROMU VE PEDİATRİK AKUT RESPİRATUVAR DİSTRES SENDROMU OLGUSU

Ertuğ Toroslu[1], Erdem Çebiçli[1], Nazan Ülgen Tekerek[1], Elif Çomak[2], Zeynep Selen Karalök[3], Oğuz Dursun[1]
[1]Akdeniz Üniversitesi Tıp Fakültesi, Çocuk Yoğun Bakım Bilim Dalı,Antalya
[2]Akdeniz Üniversitesi Tıp Fakültesi, Çocuk Nefroloji Bilim Dalı,Antalya
[3]Akdeniz Üniversitesi Tıp Fakültesi, Çocuk Nöroloji Bilim Dalı,Antalya

GİRİŞ: Bu sunumda, jüvenil idiopatik artrit (JİA) ile takip edilen, anakinra ve metotreksat tedavisi alan bir hastada adenovirüs ve Ebstein-Barr virüs (EBV) ile tetiklenmiş ARDS ve makrofaj aktivasyon sendromu (MAS) sunulmaktadır.

Olgu: 3 yaş 10 aylık JİA tanısı ile izlenen erkek hasta, pnömoni nedeniyle Çocuk Sağlığı servisinde takipli iken yatışının 5. gününde solunum sıkıntısında artış olması üzerine çocuk yoğun bakım ünitesine kabul edildi. Genel durumu kötü, uykuya meyilli olan hasta taşikardik ve takipneik, oksijen satürasyonu %94 idi. Fizik muayenesinde; krepitan raller, zorlu ekspiryum ve hepatosplenomegali mevcuttu. Non-invaziv mekanik ventilatöre alınmasından 6 saat sonrasında karbondioksit retansiyonu gelişmesi üzerine hasta entübe edildi. Akciğer grafisinde yeni saptanan infiltrasyon artışı olan, SaO2 /FiO2 oranı 92 ve oksijen satürasyon indeksi (OSİ) 16 hesaplanan hasta ağır ARDS kabul edildi. Viral solunum yolu etmenleri çalışmasında adenovirus saptanması üzerine tedaviye sidovofir eklendi. Kan tetkiklerinde, ferritin yüksekliği, LDH yüksekliği, fibrinojen düşüklüğü, sedimantasyon düşüklüğü, anemi ve trombositopeni saptanması üzerine kemik iliği yayması yapıldı. Hemofagositoz görülmedi. Laboratuvar bulguları ile MAS kabul edildi. Serum Adenovirus ve EBV kopya sayısı yüksek olan hastaya pulse-steroid tedavisi verilememesi sebebi ile 5 gün ardışık plazmaferez yapıldı. Antibiyotik tedavisine EBV enfeksiyonuna yönelik valgansiklovir eklendi. İzleminin 5. gününde akciğer bulguları düzelen hasta ekstübe edildi. Plazmaferez sonrası ferritin değeri düşmeye başlayan hastanın takip eden günlerde ferritin düzeyinde tekrar artış olması üzerine hastaya intravenöz immünglobulin tedavisi başlanarak

gün aşırı olacak şekilde 3 gün daha plazmaferez yapıldı. On dört günü yoğun bakım olmak üzere toplamda 24 gün hastane yatışı sonrası taburcu edildi. İzlemde pulse-steroid tedaviye eklendi.

Sonuç: Adenovirus ve EBV ile tetiklenen ARDS ve MAS tedavisinde etkene yönelik antiviral tedavi ve akciğeri koruyucu mekanik ventilasyon tedavisinin yanı sıra, plazmaferez ve düşük doz steroid ile birlikte İVİG tedavisinin klinik tablonun kontrol altına alınmasında etkili olduğu görülmüştür.

Anahtar Kelimeler: Makrofaj Aktivasyon Sendromu, Pediatrik Akut Respiratuvar Distress, Adeno Virüs, Ebstein-Barr Virüs

[P-068]

TİAMİN EKSİKLİĞİNE BAĞLI GELİŞEN REFRAKTER LAKTİK ASİDOZ VE WERNİCKE ENSEFALOPATİSİ

Tolga Besci, Gültaç Evren, Göktuğ Özdemir, Ökkeş Özgür Mart, Damla Pınar Yavaş, Tolga Köroğlu
Dokuz Eylül Üniversitesi, Çocuk Yoğun Bakım Bilim Dalı, İzmir

Giriş: Tiamin, karbonhidrat ve dallı zincirli amino asit metabolizmasında dekarboksilasyon ve transketolaz gibi pek çok reaksiyonda ko-enzim görevini üstlenmektedir. Eksikliğinde kan piruvat ve laktat seviyelerinde artış görülmektedir. Olgu, açıklanamayan refrakter laktik asidoz durumunda ayırıcı tanıda tiamin eksikliğinin akla getirilmesi amacıyla sunulmuştur.

Olgu: Altı yaşında kız hasta çocuk yoğun bakım ünitesine (ÇYBÜ) ensefalopati, taşikardi ve laktik asidoz nedeniyle kabul edildi. Megasistis mikrokolon intestinal hipoperistalsis tanılı hastanın özgeçmişinde total kolektomi, subtotal ileum rezeksiyonu ve endorektal pull through operasyonları bulunmaktaydı. Oral beslenememe, dehidratasyon ve elektrolit imbalansı nedeniyle 6 ay önce çocuk cerrahisi servisine yatırıldığı ve total parenteral nutrisyon (TPN) bağımlı hale geldiği öğrenildi. Yatışında nabzı 145/dakika, kan basıncı:100/65mmHg, periferik nabızları güçlü, kapiller dolum zamanı 2 saniyeydi. GKS:10, nörolojik muayenesinde nistagmus ve klonusu vardı. Laboratuvarında koagulopati ve laktik asidoz mevcuttu. Tam kan sayımında beyaz küresi normal sınırlardaydı ve anemisi mevcuttu. Prokalsitonin 1.42ng/ml ve CRP:9.5mg/L hafifçe artmıştı. Bir gün önce 38.1C ateşi olan, port kateter kültüründe üreme sinyali bulunan hastaya septik şokta olduğu düşünülerek 2 kez 20cc/kg normal salin yüklemesi yapıldı, taşikardide gerileme görülmemesi üzerine hastaya noradrenalin başlandı. Hastanın taşikardisi arttı, laktat 13mmol/L'ye yükseldi. Hastanın dosyası yeniden incelendiğinde 1 ay önce TPN içeriğinden suda çözünen multivitamin preperatının hastanede bulunmaması nedeniyle çıkarıldığı fark edildi. Hastaya 100mg tiamin intramüsküler olarak uygulandı. Bir saat sonra laktat 13mmol/L'den 2mmol/L'ye düştü. Taşikardi 12 saat içerisinde tamamen geriledi. MR incelemesinde bilateral temporal, frontal ve parietal kortex, korpus striatum, pons ve medulla oblangatada difüzyon kısıtlılığı ve T2 imajlarda sinyal artışı mevcuttu. Tiamin tedavisinin ikinci gününde bilinci iyileşmeye başladı ancak klonus persiste etti. Tiamin tedavisinin beşinci gününde ÇYBÜ'den taburcu edildi.

Sonuç: Tiamin eksikliği kritik hasta çocuklarda sıklıkla görülmektedir ve uygun vitamin replasmanı ile önlenebilir önemli bir mortalite ve morbidite sebebidir. Tedavi, tanının laboratuvar ile desteklenmesi beklenmeden en kısa sürede başlanmalıdır.

Anahtar Kelimeler: tiamin, wernicke ensefalopatisi, laktik asidoz, şok

[P-069]

YOĞUN BAKIM ÜNİTESİ İZLEMİNDE DELİRYUM GELİŞEN BİR SÜT ÇOCUĞU OLGUSU

Özlem Temel Köksoy
Sağlık Bilimleri Üniversitesi Konya Eğitim ve Araştırma Hastanesi, Çocuk Yoğun Bakım Ünitesi, Konya

Giriş: Deliryum; dikkat, odaklanma, dikkati sürdürme veya değiştirme yeteneğini azaltan, sempatik tonusta artışla sonuçlanan bir bilinç bozukluğudur. Burada, ekstübasyon sonrası deliryum gözlenen bir olgu sunulmuştur.

Olgu: Öncesinde sağlıklı olan 20 aylık kız hasta, araç içi trafik kazası sebebiyle 112 Acil Komuta Sistemi aracılığıyla merkezimiz erişkin acil-travma bölümüne olay yerinden getirilmiş. Getirildiğinde genel durumu kötü, hipotansif, Glasgow koma skoru: 8 olan hasta entübe edilmiş, diğer stabilizasyon işlemleri yapılmış. Beyin tomografisinde, sol parietal, sol temporal kemiğin skuamöz parçası ile frontal kemikte orbitaya uzanan deplase fraktürler, komşuluklarında pnömosefali, sol frontal lobda 6 mm kalınlığında epidural hematom, sağ frontoparietalde milimetrik subaraknoid kanamalar, yaygın beyin ödemi saptanmış. Akciğer ve batın görüntülemelerinde ek patoloji saptanmayan hasta, acil koşullarda nöroşirurji bölümünce opere edilmiş. Postoperatif dönemde hasta, yoğun bakım ünitemizde (YBÜ) yer olmaması ve dış merkezlerde yer bulunamaması sebebiyle acil YBÜ'de izlendi. Postoperatif 3. günde tarafımızca devir alındı. Kabulünde entübe, taşikardik ve derin asidozda olan hastanın sol kulaktan otoresi de mevcuttu. Sıvı, antiödem, antiepileptik, sedoanaljezi, antibiyotik tedavileri yaşına ve kliniğine göre tekrar düzenlendi, mekanik ventilasyon ayarları yapılıp, dinamik takip edildi. Klinik ve laboratuvar bulguları stabilize olan hastanın ünitemizdeki yatışının 7. gününde çekilen Manyetik rezonans görüntülemesinde beyin ödeminin rezorbe olduğu gözlendi, diffüz aksonal hasar ile uyumlu radyolojik bulgular saptandı. Hipertonik salin tedavisi azaltılarak kesildi. Hasta, yatışının 10. gününde ekstübe edildi. Hastanın ekstübasyon sonrası 4. saatinde izlenen aşırı korku, halüsinasyon, ajitasyon bulgularının olması üzerine deliryum düşünüldü, düşük dozda midazolam infüzyonu başlandı. Hastanın anne ile teması arttırıldı, bildiği oyuncak ve objeler yanına verildi. Tedavinin 24. Saatinde bulguları gerileyen hasta, 48. Saatte klinik olarak normal bilinç düzeyinde değerlendirildi. Oral beslenen ve nörolojik defisiti olmayan hasta, yatışının 17. Gününde nöroşirurji servisine devredildi.

Sonuç: Özellikle süt çocukluğu döneminde, deliryum bulguları müphem olabilir, tanısında zorluk yaşanabilir. Yaş ve kliniğiyle uyumsuz bilinç durumu ile davranış değişikliği izlenen yoğun bakım hastalarında deliryum mutlaka akılda bulundurulmalıdır.

Anahtar Kelimeler: Deliryum, çocuk yoğun bakım, çocuk

[P-070]

BALDIRAN OTU ALIMINA BAĞLI ZEHİRLENME OLGUSU

Nihal Akçay, Ayşe İrem Sofuoğlu, Ülkem Koçoğlu Barlas, Güner Özçelik, Kübra Boydağ Güvenç, Esra Şevketoğlu
Sağlık Bilimleri Üniversitesi Bakırköy Dr Sadi Konuk Sağlık Uygulama Araştırma Merkezi, Çocuk Yoğun Bakım Ünitesi, İstanbul

Giriş: Zehirlenme etkenleri coğrafi bölgeye, mevsimlere, toplumun gelenek ve göreneklerine, yaş grubuna ve sosyokültürel düzeye göre farklılıklar göstermektedir. Halk arasında “baldıran otu”, “ağuotu”, “şemsiye otu” veya “yılan otu” adıyla bilinen Conium maculatum bitkisinin yenmesi sonucu zehirlenme görülebilmektedir. Bu olgu sunumunda bu bitkiden dolayı olan zehirlenmeye dikkat çekmek amaçlanmıştır.

Olgu: Üç yaşında kız hasta kardiyopulmoner arrest sonrası resüsite edildikten sonra yoğun bakım ünitemize alındı. Öyküsünden ailesi tarafından kazayağı otu olduğu düşünülerek toplanıp yemek yapılan yemeği yedikten yaklaşık iki saat sonra kusma şikayetinin başladığı sonrasında bilincinin kapandığı öğrenildi. Hastaya başvurduğu merkezde kardiyopulmoner arrest olarak değerlendirildiği ve yaklaşık beş dakika süren kardiyopulmoner resüsitasyon yapıldığı (iki kez adrenalin 0,01 mg/kg intravenöz puşe), bilinci kapalı olması nedeniylede entübe edildiği öğrenildi. Olgunun ünitemizdeki ilk fizik muayenesinde genel durumu kötü, bilinci kapalı, Glaskow koma ölçeği 6 (G: 1, S: 1, M: 4), kan basıncı 84/47 (58) mmHg, kalp tepe atımı 156 /dk, vücut sıcaklığı 36,5 °C, solunum sayısı 37/dk olduğu gözlendi. Pupilleri dilate ve ışık refleksi mevcuttu. Diğer sistem muayeneleri doğaldı. Hastanın laboratuar tetkiklerinde; hemoglobin 10,1 g/dL, lökosit 15890/mm3, glukoz 221 mg/dL, potasyum: 2,99 mmol/L, aspartat aminotransferaz 211 U/L, alanin aminotransferaz 100 U/L, protrombin zamanı 15,9 s idi. Kan gazında pH: 7,24, pCO2: 57,5 mmHg, laktat: 2,8 mmol/L, bikarbonat: 21 mmol/L olduğu saptandı. Hastanın yediği otun zehir danışma merkezine danışılarak baldıran otu olduğu öğrenildi. Hastaya bir kez plazma değişimi yapıldı. Karaciğer ve böbrek fonksiyon testlerinin yakın aralıklı izlenmesi planlandı. Golytely kullanılarak gaita çıkışı takibi yapıldı. Akciğer grafisinde aspirasyonu düşündüren infiltratif görünümü nedeniyle ampisilin sulbaktam antibiyoterapisi başlandı. Mekanik ventilasyon ihtiyacı tedrici olarak azalan ve cihaz ayarları düşülen hasta yatışının altıncı gününde ekstübe edilerek noninvaziv mekanik ventilasyona alındı. Yatışının 10. gününde hasta çocuk servisine devredildi.

Sonuç: Yanlışlıkla da olsa baldıran otu yenmesi, hayatı tehdit eden bir intoksikasyon olup, agresif tedavi ile mortalite ve morbiditenin önüne geçilebilir.

Anahtar Kelimeler: baldıran otu, solunum depresyonu, zehirlenme

Fotoğraf 1

Baldıran Otu

[P-071]

AKUT BATIN KLİNİĞİ İLE GELEN BİR OLGUDA NEDEN: SEPTİK ŞOK

Merve Nazlı Bener[1], Ebru Azapağası[2], Mutlu Uysal Yazıcı[2], Furkan Donbaloğlu[1]

[1]Dr. Sami Ulus Kadın Doğum Çocuk Sağlığı ve Hastalıkları EAH Çocuk Sağlığı ve Hastalıkları ABD, Ankara

[2]Dr. Sami Ulus Kadın Doğum Çocuk Sağlığı ve Hastalıkları EAH Çocuk Yoğun Bakım BD, Ankara

Giriş: Sepsis, enfeksiyona karşı gelişen sistemik inflamatuvar yanıttır. Organ disfonksiyonu görülürse ciddi sepsis; yeterli sıvı tedavisine rağmen hipotansiyon ve perfüzyon bozukluklarıyla seyrederse septik şok olarak adlandırılır. Klinik bulguların çeşitliliği ve farklı klinik seyir nedeniyle tanıda gecikmeler yaşanabilmektedir.

Olgu: Daha önceden bilinen sağlık problemi olmayan 14 yaşında kız hasta, 2 gündür olan ateş, baş ağrısı şikayetleriyle dış merkeze başvurmuş. Burada yapılan tetkiklerinde lökosit sayısı:3700/mm3, platelet:126.000/mm3, hemoglobin:14,4 g/dl, CRP:2 (0-0,5), kranial BT normal olarak saptanmış. 3gün sonra şikayetlerine karın ağrısı şikayeti eklenmesi üzerine abdominal BT çekilerek ileri merkeze

yönlendirilmiş. Hasta hastanemiz acil servisine başvurdu. Geliş fizik muayenesinde batında yaygın hassasiyet,defans ve rebound vardı. Laboratuarında, lökosit sayısı:6900/mm3, hemoglobin:14,3g/dl, platelet sayısı:48.000/mm3, AST:82U/L, ALT:40U/L, BUN:26, kreatinin:1,28mg/dl, CRP:49mg/L idi. Abdominal BT'de:Sol hemitoraksta yaklaşık 1 cm derinlikte plevral effüzyon, batın içi tüm reseslerde en derin yerinde pelvik bölgede 4 cm ölçülen serbest mayii vardı. Seftriakson başlandı. Takiplerinde genel durumunda bozulma olması, akuz faz reaktanlarında yükseklik olması, akut böbrek yetmezliği tablosuna girmesi üzerine yoğun bakıma devralındı. Hastada malignite, kollajen doku hastalıkları ve diğer viral etkenler açısından ayrıntılı olarak değerlendirildi ve bu tanılar dışlandı. Hasta, akut peritonit olarak değerlendirildi. Hastanın antibiyoterapisi vankomisin ve meropenem olarak revize edildi. Mayisi düzenlendi, trombositopenisi daha da derinleşen hastaya TDP başlandı. İdrar çıkışı az olan hastaya furosemid infüzyonu başlandı. Karaciğer fonksiyon testleri normaldi, kreatinin yükselmesi devam eden hastaya CVVHD (sürekli veno-venöz hemodiyaliz) başlandı. CVVHD yaklaşık 24 saat döndürüldü, kreatinin değerlerinin gerilemesi üzerine sonlandırıldı. Antibiyoterapi revizyonunun 2.gününde klinik düzelmemesi üzerine peritonit şüphesiyle linezolid eklendi. Hastanın kan, idrar ve periton sıvısı kültüründe üreme görülmedi. Hastanın karın ağrısı kademeli olarak azaldı, trombositopenisi düzeldi. Genel durumu iyi, vitalleri stabil olan hasta pediatri servisine devir edildi. Hastanın kültürlerinde etken üretilemedi.

Tartışma: Sepsis tüm dünyada yüksek mortalite ve morbiditeye sahip ciddi bir sağlık sorunudur. Mortaliteyi azaltılabilecek en önemli unsur hızlı tedavidir. Bu olgu, sepsisin çeşitli klinik bulgularla gelebileceğine dikkat çekmek amacıyla sunulmuştur.

Anahtar Kelimeler: sepsis, septik şok, akut batın

[P-072]

CERRAHİ SONRASI TROMBOSİTOPENİ İLİŞKİLİ ÇOKLU ORGAN YETMEZLİĞİ GELİŞEN BİR OLGU

Merve Nazlı Bener[1], Mutlu Uysal Yazıcı[2], Ebru Azapağası[2]
[1]Dr. Sami Ulus Kadın Doğum Çocuk Sağlığı ve Hastalıkları EAH Çocuk Sağlığı ve Hastalıkları ABD, Ankara
[2]Dr. Sami Ulus Kadın Doğum Çocuk Sağlığı ve Hastalıkları EAH Çocuk Yoğun Bakım BD, Ankara

Giriş: Trombositopeni ilişkili çoklu organ yetmezliği (TAMOF), sepsisin en ciddi komplikasyonlardan biridir. Terapötik plazma değişiminin (TPE) prognozu olumlu yönde etkileyebileceği düşünülmektedir. Burada perfore apandisit nedeniyle opere edilip TAMOF gelişen ve TPE ile başarılı bir şekilde tedavi edilen bir olgu sunulmuştur.

Olgu: Opere VSD öyküsü dışında daha önce bilinen bir sağlık problemi olmayan 14 yaşında kız hasta, 2 gündür olan karın ağrısı şikayetiyle başvurduğu dış merkezde apandisit+ meckel divertiküliti+ volvulus nedeniyle opere olmuş. Seftriakson, amikasin, ornidazol tedavileri başlanmış. Dış merkezde takip edilirken üre, kreatininde artış olmuş, trombositopeni gelişmiş. Takibinin 3. gününde idrar çıkışı olmayan hasta tarafımıza sevk edildi. Gelişinde bakılan tetkiklerinde lökosit sayısı:15.240/mm3, hemoglobin:12,1 g/dl, trombosit sayısı:55.000/mm3, kreatinin: 2,9 mg/dl, BUN. - 72 mg/dL, AST: 165

U/L, ALT:68 U/L, total bil.: 0,8 mg/dL, direkt bil.: 0,2 mg/dL, CRP: 80,9 mg/L, kalsiyum: 7,3 mg/dL, fosfor:2,4 mg/dl, diğer elektrolitleri normal, lipaz: 141 U/L (7-39), amilaz: 162 U/L (25-125), albümin: 1,9 g/dL, sedimantasyon: 5 mm/saat idi. Trombositopenisinin geliştiği, karaciğer fonksiyon testlerinde yükselme ve böbrek yetmezliği geliştiği görülen hastada TAMOF düşünüldü. Takiplerinde idrar çıkışında azalma olması, kreatinin ve BUN artışı görülmesi üzerine, 3 kez CVVHD'e (sürekli veno-venöz hemodiyaliz) bağlandı ve 5 doz TPE yapıldı. Takibinde batında hassasiyet ve drenden gelenleri olması üzerine bakılan abdomen ultrasonu bağırsak ansları ileus ile uyumlu olup motilite göstermemektedir şeklinde raporlandı. Hasta çocuk cerrahisi tarafından opere edildi. İdrar kültüründe kandida üremesi görüldü, dışkı kültürü ve kan kültüründe üreme olmadı. Hastanın kontrol kültürlerinde üreme olmadı, kontrol akut faz reaktanlarında gerileme görüldü. Genel durumu iyi, vitalleri stabil olan, tam enteral beslenen hasta önerilerle taburcu edildi. Toplamda 33 gün hastanede yatışı oldu.

Tartışma: TAMOF, ciddi sepsis enfeksiyonları sonrası görülebilen ve mortalitesi yüksek olan bir durumdur. Erken dönemde TPE uygulanması mortalite ve morbiditeyi azaltabilir.

Anahtar Kelimeler: böbrek yetmezliği, çoklu organ yetmezliği, sürekli veno-venöz hemodiyaliz (CVVHD), terapötik plazma değişimi, trombositopeni ilişkili çoklu organ yetmezliği

[P-073]

SÜREKLİ VENO-VENÖZ HEMODİYAFİLTRASYON UYGULANAN METİLMALONİK ASİDEMİ OLGU SUNUMU

Özlem Sarıtaş Nakip[1], Selman Kesici[1], Banu Katlan[1], Sinan Yavuz[1], Zeynelabidin Öztürk[1], Kısmet Çıkı[2], Müge Çetiz Derman[1], Benan Bayarkci[1], Ayşegül Tokatlı[2]
[1]Hacettepe Üniversitesi Tıp Fakültesi, Çocuk Yoğun Bakım Bilim Dalı, Ankara
[2]Hacettepe Üniversitesi Tıp Fakültesi, Çocuk Metabolizma Bilim Dalı, Ankara

Amaç: Bu olgu sunumu ile diyaliz gereken metabolik hastalıklarda, özellikle küçük yaşlarda sürekli renal replasman tedavilerinin etkin ve başarılı olduğunun gösterilmesi amaçlanmıştır.

Olgu: Aralarında akrabalık bulunmayan sağ ve sağlıklı anne ve babanın ilk çocuğu olarak 35 hafta 4 günlük iken oligohidroamniyoz nedeniyle sezaryen doğum ile dünyaya gelen hastanın epikrizinden postnatal ilk 10 gün sepsis ön tanısı ile yoğun bakımda izlendiği, taburcu edildikten üç gün sonra kusma ve sarılık şikayeti olması üzerine başvurduğu hastanede hipotonik, dehidrate ve genel durumunun kötü olduğu, hastane kaynaklı sepsis düşünülerek geniş spektrumlu antibiyotik tedavisi aldığı öğrenildi. Antibiyotik tedavisine rağmen genel durumunda giderek kötüleşme olması üzerine bakılan tetkiklerinde metabolik asidoz ve hiperamonemi görülen hasta metabolik hastalık ön tanısı ile entübe bir şekilde merkezimize kabul edildi. 35 günlük iken hastanemize kabul edilen hastanın ilk başvuru anında genel durumunun kötü olması üzerine vakit kaybetmeden uygun örnekler alınarak %10 dekstroz ile hazırlanmış intravenöz (IV) mayi, IV karnitin, intramüsküler B12 ve sağ internal juguler vene kateter yerleştirilerek sürekli venö-venöz hemodiyafiltrasyon (CVVHDF) tedavisi başlandı. Tedavisi devam ederken sonuçlanan metabolik tetkikleri sonucunda karnitin düşüklüğü, propiyonil karnitin

yüksekliği ve idrarda metilmalonik asit atılımı olması nedeniyle metilmalonik asidemi düşünüldü. Üç gün CVVHDF uygulanan hastanın klinik ve laboratuvar bulgularının düzelmesi üzerine tedavisine son verildi. Dördüncü gün ekstübe edildi, oral beslenmesi düzenlendi. Yatışının 14. gününde taburcu edildi.

Sonuç: Başta organik asidemiler olmak üzere birçok metabolik hastalıkta akut metabolik dekompansasyon sırasında hızlı metabolik kontrolün sağlanabilmesi için hemodiyaliz tedavisi ilk seçenek olarak önerilmektedir. Ancak küçük çocuklarda özellikle vasküler erişim zorluğu, hemodinamik instabilite nedeniyle genellikle periton diyalizi tercih edilmektedir. Olguda olduğu gibi vasküler erişimin sağlanabildiği hastalarda sürekli venö-venöz hemodiyafiltrasyon tedavisi ile hızlı ve güvenli olarak metabolik kontrol sağlanabilir.

Anahtar Kelimeler: renal replasman tedavisi, metabolik hastalık, metilmalonik asidemi

[P-074]

GEÇ FARKEDİLEN MEZENTERİK VOLVULUS

Mehmet Arda Kılınç, Mehmet Erol
Diyarbakır Çocuk Hastalıkları Hastanesi Çocuk Yoğun Bakım Ünitesi

5 yaşında erkek hasta alınan hikayesinde doğduğundan beri kabızlık şikayeti ile takip edilmekte iken son günlerde karın ağrısı iştahsızlık ve halsizlik ile dış merkeze başvurmuş.hastanın ateşi ve crp yüksekliği olunca sepsis açısından ab tedavisi verilmiş.odak saptanamayınca lomber ponksiyon yapılmış.hastanın genel durumu dahada kötüye gidip tedrici inotrop ihtiyacı olup solunum yetmezliği oluşunca olgu tarafımıza danışıldı.hastanın güvenli transportu için önerilerde bulunuldu.hasta transport öncesi arrert oldu 10 dakika cpr yapıldı.Hasta kliniğimize geldiğinde dörtlü inotrop maksimumdan almaktaydı. ınr deger 4 olup creatin degeri 3,5 idi ağır hipokalsemisi ve metabolik asidozu vardı.olgunun ır mevcut olup mekanik ventiratörde idi.hastanın anamnezinden yola çıkılarak batın usg ve batın bt çekildi. hastadan mezenterik volvulus görüldü. çocuk cerrahisi ile degerlendirildi.operasyon için şuan için uygun olmadığı kararı verildi.ck degeri 85000 idi. trombositopenisi vardı. plazmaferez sonrası hastaya sürekli hemodiyafiltrasyon desteği başlandı. özellikle plazmaferez sonrası tansiyonları daha stabil olup inotropları azaltılmaya başlandı.sabaha hastanın ınr degeri normalize edildi.hasta cerrahiye verildi.cerrahide ince bağırsakta 80 cm volvulusa sekonder gangrene alan rezeke edildi. hastanın mevcut septik tablosu gangrene kitleden translokaslyonla geçen mikroorganizmalara bağlandı.gram negatif ve anaerob antimikrobiyali düzenlendi.Hasta postoperatif dönemde arrest,hipoperüzyon ve sepsisine bağlı anürik oldu.hastaya 2 hafta hemodiyaliz devam edildi. hastanın tedrici olarak idrar cıkışı oldu.böbrek fonksiyonları normalize oldu.çoklu defa extubasyon denendi fakat tolere etmiyodu.bakılan bronkoskopide larixte destruksiyon görüldü.hastaya trakeostomi açıldı. mekanik ventiratörden ayrıldı.hasta trakeostomi kanülü ile tam şifa ile taburcu edildi. bu olguda geç kalınan cerrahinin hastada çoklu organ yetmezliğine götürüşü ve yapılan müdahaleler anlatıldı.

Anahtar Kelimeler: volvulus, sepsis, cerrahi

[P-075]

Akut Ensefalit Tanısı İle Tedavi Edilen 4 Olgunun Sunumu

Sevim Onguner[1], Ebru Azapağası[3], Mutlu Uysal Yazıcı[3], Fatih Mehmet Akif Özdemir[2], Özge Kucur[2], Ülkühan Öztoprak[2], Fatma Nur Öz[4]

[1]Dr.Sami Ulus Kadın Doğum Çocuk Salığı ve Hastalıkları SUAM ABD,Ankara

[2]Dr.Sami Ulus Kadın Doğum Çocuk Salığı ve Hastalıkları SUAM Çocuk Nöroloji BD,Ankara

[3]Dr.Sami Ulus Kadın Doğum Çocuk Salığı ve Hastalıkları SUAM Çocuk Yoğun Bakım BD,Ankara

[4]Dr.Sami Ulus Kadın Doğum Çocuk Sağlığı ve Hastaıkları SUAM Çocuk Enfeksiyon BD,Ankara

Ensefalit nörolojik disfonksiyonla birlikte beyin parankiminin inflamasyonudur.Karakteristik klinik bulgular mental durum değişikliği,bilinç bulanıklığı,letarji, nöbet, çoğunlukla ateş,baş ağrısı,bulantı ve kusmanın da eşlik ettiği fokal nörolojik bulgularla kendini gösterir.Ağır vakalarda status epilepticus,serebral ödem,uygunsuz ADH,kardiyorespiratuar arrest de gelişebilir. Klinik bulgular etkene, beynin etkilenen bölgelerine, hastanın yaşına ve hastanın bağışıklık durumuna bağlı olarak değişir.Bu sunumda Ocak 2019 –Ağustos 2019 tarihleri arasında hastanemizde ensefalit tanısı alıp tedavi gören 4 olguya yer verilmiştir.

Olgu: Hastalarımızın yaş ortancası 4.4 yıl (min11 ay ile max 8.4 yaş) idi. Vakaların yarısı kız yarısı da erkektir.Hastaların demografik özellikleri,başvuru şikayetleri, prodromal semptomları,labaratuar bulguları,tedavileri ve 1.ay kontrol muayene bulguları Tablo 1 de yer almaktadır.(Tablo 1) Hastaların hepsinde ateş ve kusma semptomu mevcuttu. Hastaların ilk geliş GKS ortancası 8 (min 7- max 11) di. Hastaların 3 tanesinde viral etyoloji saptandı, 1 tanesinde etyolojik ajan gösterilemedi.Hastalarımızın MRG bulguları normal olarak raporlandı.Hastalarımızın otoimmun ensefalit markeları negatif olarak saptandı. İki hastada akut rabdomiyoliz bulguları ve AST,ALT,LDH yüksekliği ortaya çıktı(Hastaların CK düzeylerinin seyri grafikte gösterilmiştir)(Grafik1,Grafik2).Her iki hastanın tedavisi de yüksek mayi ve alkali hidrasyon ile yapıldı.Hastalarımızın tedavisinde 2 hastada MPZ(metilprednizolon), IVIG ve plasma değişimi uygulanmış.1 hasta sadece IVIG,1 hasta ise sadece MPZ ile tedavi edildi. Sonuç: Ensefalitlerde tedavi ve prognoz; etken,hastanın yaşı eşlik eden nörolojik sekel ve bulgularına göre değişmektedir. Altta yatan nedenin erken teşhisi, hasta yönetimi ve prognoz için çok önemlidir. Destekleyici bakım, rehabilitasyon ve izlem hastaneden taburcu olduktan sonra en az bir yıl devam etmelidir. Viral ensefalitin uzun dönem sekelleri (motor koordinasyon bozukluğu, nöbetler, işitme bozukluğu ve davranış bozuklukları) akut hastalık sırasında ortaya çıkmayabilir. Ensefalit yaşayan çocuklar ve ergenler gelişimsel ve zihinsel engellilik riski altındadır. Gelişimsel sürveyans çocukluk süreci boyunca devam etmelidir.

Anahtar Kelimeler: akut ensefalit, rabdomyoliz, ateş, bilinç bulanıklığı, nöbet

Grafik 1

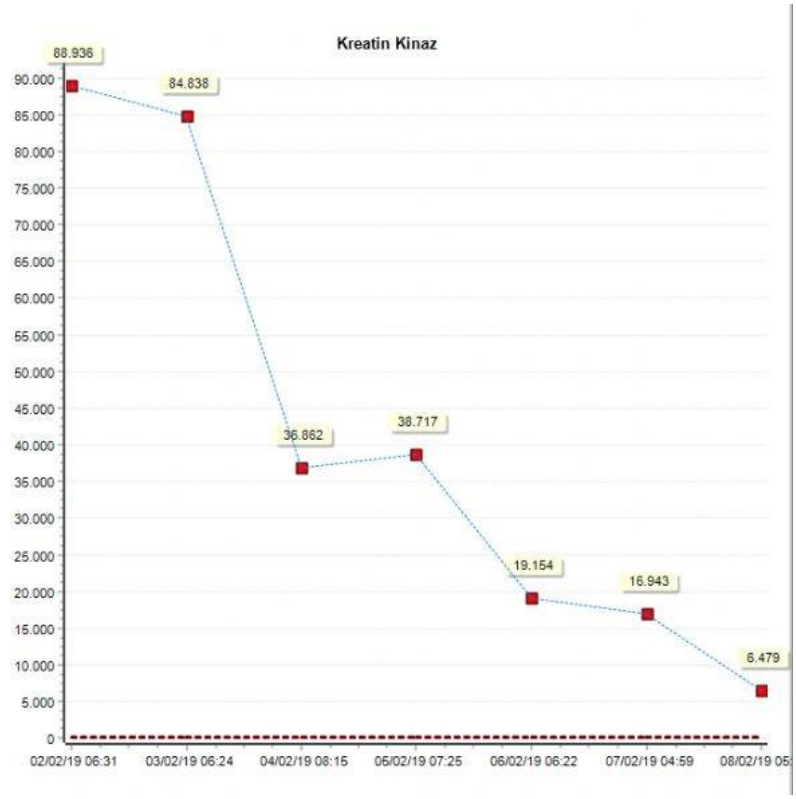

CK düzeylerinin klinik seyri (olgu 2)

Grafik 2

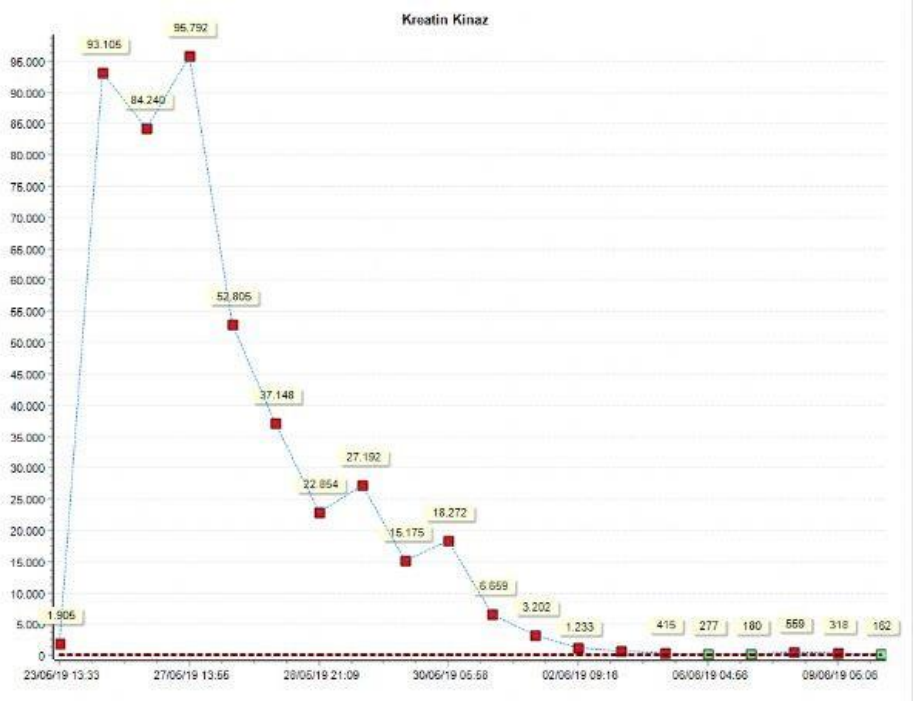

AST,ALT,CK düzeylerinin klinik seyri (olgu 3)

Tablo 1

Klinik Bulgular	Olgu 1	Olgu 2	Olgu 3	Olgu 4
Başvuru Yaşı	8 yaş 4 ay	11 ay	6 yaş	3 yaş
Cinsiyet	Kız	Erkek	Erkek	Kız
Prodromal Semptomlar	4-5 gün(ateş,bulantı,kusma,baş ağrısı)	3-4 gün(ateş,öksürük,kusma,ishal)	1 gün(ateş,kusma)	6 gün(kusma,ishal,ateş)
Şikayet	Bilinç bulanıklığı,huzursuzluk,ateş,bulantı, kusma)	Nöbet	Yürüyememe, nöbet,ateş	Uykuya eğilim,apati,gözde kayma
GKS	11	7	9	11
BOS bulguları(hc/pleositoz)	5 kırmızı küre/-	50 lökosit	10 lökosit	Hücre yok
Viral-bakteriyel Seroloji	EBV VCA IgM +	Solunum PCR (Rhinovirus+,RSV+) Dışkı Adenovirus+	Negatif	BOS EBV PCR+,Solunum PCR Parainfluenza 3+,Mycoplasma IgM+
Vaskülit Markerları	Negatif	Negatif	Negatif	Negatif
NMO	Negatif	-	Negatif	Negatif
Anti-MOG	Negatif	-	Negatif	-
Oligoklonal Bant	-	Negatif	Negatif	Negatif
Beyin MRG	Normal	Normal	Normal	Normal
Tedavi	Seftriakson,asiklovir,klaritromisin,ampisilin,İVİG,MPZ,Plazmaferez	Asiklovir,Meropenem,İVİG	Seftriakson,Asiklovir,İVİG,MPZ,Plazmaferez	MPZ,Asiklovir,Meropenem,Vankomisin,Klaritromisin
1. Ay Takipleri				
Mobilite	Bağımsız yürüme	Destekli oturma	Destekli oturma	Bağımsız yürüme
Konuşma	Normal	Kelime söyleme	Anlamsız sesler çıkarma	Normal
Yutma	Normal	Normal	Kalıcı NG	Normal
Solunum	Normal	Normal	Normal	Normal
Eşlik eden bulgu	Yok	Akut rabdomyoliz	Akut rabdomyoliz	Yok

[P-076]

ROTAVİRÜS'ÜN SANTRAL SİNİR SİSTEMİ TUTULUMU: MERS VE SEREBELLİT

Nazlı Gülenç[1], Selen Duygu Arık[1], Ebru Azapağası[2], Mutlu Uysal Yazıcı[2], Seda Kaynak Sahap[3], Halil Çelik[4], Erhan Aksoy[4]

[1]Dr Sami Ulus Kadın Doğum, Çocuk Sağlığı ve Hastalıkları EAH, Çocuk Sağlığı ve Hastalıkları Anabilim Dalı, Ankara

[2]Dr Sami Ulus Kadın Doğum, Çocuk Sağlığı ve Hastalıkları EAH, Çocuk Yoğun Bakım Ünitesi, Ankara

[3]Dr Sami Ulus Kadın Doğum, Çocuk Sağlığı ve Hastalıkları EAH, Çocuk Radyoloji Anabilim Dalı, Ankara

[4]Dr Sami Ulus Kadın Doğum, Çocuk Sağlığı ve Hastalıkları EAH, Pediatrik Nöroloji Anabilim Dalı, Ankara

Giriş: Rotavirus enfeksiyonu tüm dünyada ciddi gastroenteritin en sık nedenidir. Rotavirüsün primer enfeksiyon alanı gastrointestinal sistem olmakla birlikte, gastroenterit geçiren çocukların yaklaşık olarak %2'sinde nöbet, bilinç değişiklikleri, ataksi, serebellit, mutizm ve ensefalopati gibi santral sinir sistemi komplikasyonları görülmektedir. Hafif ensefalopati ve reversible splenial lezyon (MERS) kendine özgü manyetik rezonans (MR) bulguları olan bir akut ensefalopati tablosudur. Rotavirus MERS arasındaki ilişki iyi tanımlanmıştır. Biz bu vaka ile karakteristik MR bulguları olan, çocuklarda akut ensefalopatinin ayıcısı tanısında akılda tutulması gereken durum olan MERS'li bir vaka sunduk.

Olgu: Daha önceden bilinen bir yakınması olmayan 5 yaşında kız hasta kusma, ateş, ishal ve nöbet geçirme yakınmaları ile acil servise başvurdu. Dışkıda rotavirus hızlı antijen testi pozitif saptanan hastanın izleminde saatler içinde mutizm ve ataksi geliştiği görüldü. Elektrolit bozukluğu olmayan, akut faz reaktanları negatif olan ve Beyin omurlik sıvısı bulguları normal olan hastanın T2 ve diffüzyon ağırlıklı MR görüntülerinde korpus callosumun splenium bölgesinde hafif inperintensite saptandı (Şekil1); Sağ dentat nükleusta ve orta serebellar pedinkülde belirgin hiperintensite;sağ serebellumda akut serebelliti düşündüren kortikal ve beyaz madde hiperintensitesi saptandı (Şekil2). Hastanın şikayetlerinin IVIG ve pulse steroid sonrası gerilediği görüldü. Taburculuk sonrası kontrollerinde konuşması ve yürümesi normal olan hastanın 3. ayda çekilen kontrol beyin MR'ında hafif serebellar atrofi saptandı.

Tartışma: MERS, hafif ensefalopati ve reversible splenial lezyon genellikle enfeksiyon sonrası görülen kendine özgü manyetik rezonans (MR) bulguları olan bir akut ensefalopati tablosudur. Genellikle corpus kollosumun splenium bölgesinde izole bir lezyon bulunur. Corpus kollosum beyindeki en büyük sinir bağlantısı olması nedeni ile prefrontal, motor ve duyusal alanlarla bağlantısı bulunmaktadır. Bu bölgedeki lezyonlar motor kontrol, uzaysal algılama, dil ilişkili semptomlara neden olabilir.

Sonuç: Genellikle benign paraenfeksiyöz bir durum olan MERS akut ensefalopati ve karakteristik MRI bulguları ile ayırıcı tanıda akılda tutulmalıdır.

Anahtar Kelimeler: MERS, reversible splenial lezyon, rotavirüs

Şekil 1

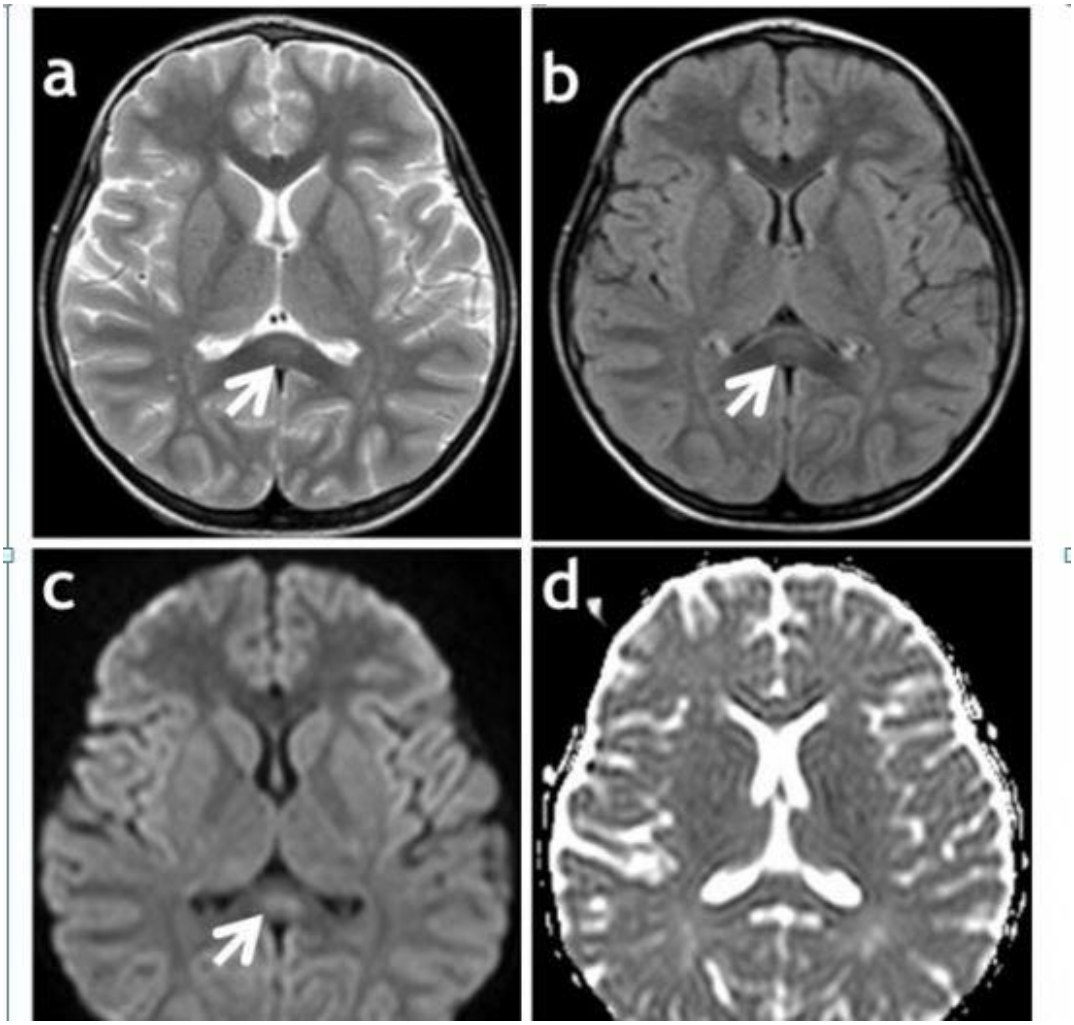

Korpus callosumun splenium bölgesinde hafif interintensite

Şekil 2

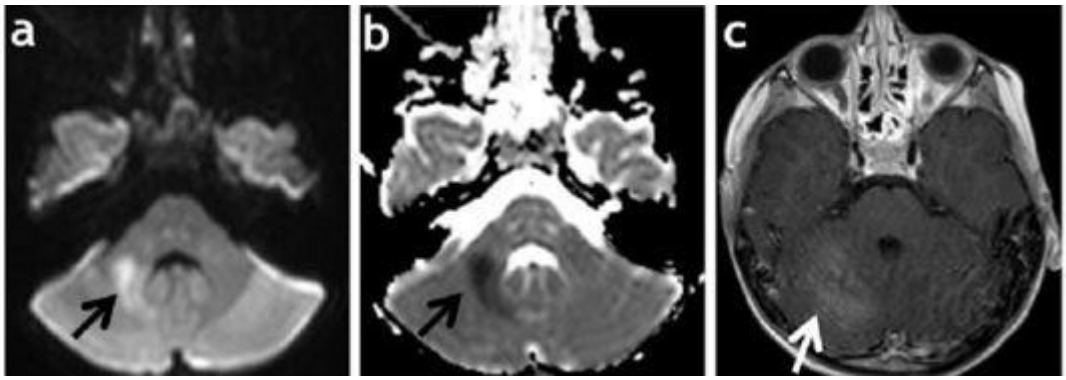

Sağ dentat nükleusta, orta serebellar pedinkülde belirgin hiperintensite; Sağ serebellumda kortikal ve beyaz madde hiperintensitesi(Şekil2).

[P-077]

ARGON GAZI İNHALASYONU SONRASI GELİŞEN ARDS

Serhat Emeksiz, Oktay Perk
Ankara Şehir Hastanesi, Çocuk yoğun Bakım Ünitesi, Ankara

Argon gazına maruziyet düzeyinin ağırlığına bağlı olarak kardiyak iskemi, ileti bozuklukları, konvülsiyon, apne gözlenebilir; ardından çoklu organ yetmezliği ortaya çıkabilir. Bu yazıda argon gazı inhalasyonuna sekonder gelişen akut repiratuar distress sendromu (ARDS) ve yoğun bakım yönetimi sunulmuştur.

On beş yaşında, sigara içmeyen, bilinen bir hastalığı olmayan erkek hasta, sanayide çelik su deposu işinde yaklaşık 1 aydır Tungsten İnert Gaz (TİG) yöntemiyle argon gazı ile kaynak işçisi olarak çalışmaktaymış. Koruyucu materyali olmadan, kapalı ortamda, günde yaklaşık 9 saat, öğle arası dışında mola vermeden çalışmakta olan hasta nefes darlığı ve kusma şikayeti ile başka bir sağlık kuruluşuna başvurmuş. Saturasyon düşüklüğü olan hasta iler tetkik ve tedavi amacıyla yoğun bakımımıza kabul edildi. Akciğer grafisinde bilateral yaygın infiltrasyon saptanan, maske ile 10 lt/dk oksijen desteği ile oksijen satürasyonu yükselmeyen hasta entübe edildi ve mekanik ventilatöre SIMV-PS modunda bağlandı. Takibinde hastanın arter kan gazında Ph:7,27 pCO2:50,2 mmHg, pO2:68,3 mmHg laktat:2,1 mmol/L geldi. Eş zamanlı FiO2:%100 olan hastanın PaO2/FiO2: 69 olarak gelmesi, PA akciğer grafisinde yaygın bilateral diffüz akciğer infiltrasyonu olması tablonun akut gelişmesi nedeniyle hastanın klinik durumu ARDS ile uyumlu değerlendirildi ve yüksek PEEP basıncı (10 cmH2O) verildi. Yatışının 2. gününde PAAG'de belirgin iyileşme saptanması üzerine PEEP değeri kademeli olarak azaltılarak ekstübasyona hazırlandı. Yatışının üçüncü gününde ekstübe edildi. Yatışının 6. gününde genel durumu iyi vitallerinin stabil olması nedeniyle hasta servis izlemine alındı.

Çocuğun zihinsel, bedensel, ruhsal ve genel olarak sosyal gelişimini olumsuz yönde etkileyen çocuk işçiliği, küresel ve ulusal çapta hala en önemli sorunların başında gelmektedir. Hastamızın erken yaşta çalışmak zorunda kalması onu yalnızca sosyal boyutta etkilemekte kalmamış hayatını tehdit eden sağlık sorunları yaşamasına neden olmuştur. Basit asfiksanlara maruziyet acil servislere nadir başvuru nedenlerinden birisidir. İş yerinde bu maddelerle temas edebilecek hastaların solunum sıkıntısı, baş dönmesi, bulantı, kusma ve bilinç bozukluğu ile yaptığı başvurularda, hekimler ayırıcı tanılar arasında argon gazı inhalasyonunu göz önünde bulundurmalıdır.

Anahtar Kelimeler: argon, ards, yoğun bakım

[P-078]

VENA KAVA SÜPERİOR SENDROMU İLE GELEN İNTRATORASİK KİTLE: OLGU SUNUMU

Merve Erdem[1], Mehmet Çeleğen[2], Özüm Türkoğlu[1], Nilgün Kurucu[3], Selman Kesici[2], Benan Bayrakcı[2]
[1]Hacettepe Üniversitesi Tıp Fakültesi, Çocuk Sağlığı ve Hastalıkları Anabilim Dalı, Ankara
[2]Hacettepe Üniversitesi Tıp Fakültesi, Çocuk Yoğun Bakım Bilim Dalı, Ankara
[3]Hacettepe Üniversitesi Tıp Fakültesi, Çocuk Onkoloji Bilim Dalı, Ankara

Giriş: Çocuklarda intratorasik kitlelerin çoğu mediastinal yerleşimli olur. %60'ı ön ve orta, %40'ı ise arka mediastendedir. Özellikle ön ve orta mediasten kitlelerinin büyük damarlara, trakea ve bronşlara yaptığı bası sonucu venöz konjesyon ve havayolu obstruksiyonuna bağlı ciddi klinik sorunlar ortaya çıkabilir. Biz burada dev intratorasik kitlesi ve buna bağlı olarak vena cava superior sendromu kliniğinde başvuran bir olgu sunacağız.

Vaka: Üç yaş dokuz aylık erkek hastanın hastanemize başvurusundan iki gün öncesinde burun akıntısı yakınması nedeniyle başka bir hastaneye başvurduğu, takip önerildiği, izleminde gözlerinde şişme ve solunum sıkıntısı başlaması üzerine çekilen posteroanterior akciğer grafisinde sağ hemitoraksı kaplayan kitle, plevral efüzyon ön tanılarını düşündüren görünümü mevcut olduğu, Toraks bilgisayarlı tomografi (BT) çekildiği ve burada ön mediastende kitle olarak değerlendirildiği, mevcut klinik tablonun süperior vena cava sendromu olarak değerlendirildiği ve hastanemize Çocuk Yoğun Bakım Ünitesi'ne sevk edildiği öğrenildi. Geldiğinde yüzde yaygın ödem, boyunda juguler venlerde dolgun, takipneik, subkostal-suprasternal retraksiyonlar, hipoksi, dinlemekle sağ akciğerin daha az havalandığı, organomegali, boyunda lenfadenopatiler şeklinde değerlendirildi. Vena cava süperior sendromu bulguları belirgin olması nedeniyle 60mg/m2 prednisolon tedavisi damar yolu ile tekrarlandı. Torakal BT'de; mediastende ana vasküler yapıları ve trakeayı saran, lobule konturlu yumuşak doku kitlesi, sağda plevral efüzyon saptandı. Plevral efüzyondan yapılan torasentez ile örneklemede direkt mikroskopisi 'silme blast' olarak değerlendirildi ve akım sitometri ile T hücreli lenfoma tanısı aldı. İki gün yoğun bakım ünitesinde izlendi. Entübasyon ihtiyacı olmadı.

Tartışma: Çocukluk çağında süperior vena kava sendromu nedenleri arasında ilk sırada Hodgkin dışı lenfoma, T hücreli akut lenfoblastik lösemi yer alır. Süperior vena kavanın obstruksiyonu sonucunda kalbe olan venöz dönüş azalır, baş-boyun ve üst toraksta venöz basınç artar. Tümöre yönelik tedavi ile bası bulgularının gerilemesi sağlanabilir; acil tedavide kortikosteroid, kemoterapi ajanları ve radyoterapi kullanılabilir. Her pediatri uzmanının karşılaşabileceği ve erken müdahale edilirse hastanın hayatının kurtulabileceğini bilmesi gereken bir durumdur.

Anahtar Kelimeler: *Çocuklarda solunum sıkıntısı, mediastinal kitleler, vena kava superior sendromu*

Hastanın ilk posterior-anterior akciğer grafisi

[P-079]

YENİ TANILI AĞIR DİYABETİK KETOASİDOZ VAKASINDA UZAMIŞ KAS GÜÇSÜZLÜĞÜ, KLONUS VE HİPERREFLEKSİ

Erdem Çebişli[1], Ertuğ Toroslu[1], Nazan Ülgen Tekerek[1], Oğuz Dursun[1], Aynur Bedel[2]
[1]Akdeniz Üniversitesi Tıp Fakültesi, Çocuk Yoğun Bakım Bilim Dalı, Antalya
[2]Akdeniz Üniversitesi Tıp Fakültesi, Çocuk Endokrinoloji ve Metabolizma Bilim Dalı, Antalya

Bu sunumda Diabetik Ketoasidoz kliniği ile başvuran, ağır letarji, kas güçsüzlüğü, hiperrefleksi, klonus bulguları ve hiperkloremik metabolik asidoz nedeniyle yatırılan bir vakada edinilen tecrübelerin paylaşımı amaçlanmıştır. On beş yaşında erkek hasta; hiperglisemi, idrarda keton pozitifliği ve asidozu saptanması üzerine kristalize insülin infüzyonu başlanarak, Tip 1 DM ön tanısı ile çocuk yoğun bakım ünitemize yönlendirildi. Başvuruda fizik muayenesinde Glasgow Koma Skoru 12, letarjik, kas kuvveti ekstremitelerde 4/5, derin tendon refleksleri normoaktif ve klonus yoktu. Serum glukoz düzeyi 364 mg/dl, kan gazı analizinde pH:6.97 idi ve bikarbonat düzeyi okunamayacak kadar düşüktü. Ağır dehidrate olarak değerlendirilen hastanın iv sıvı tedavisi ve insülin tedavisi düzenlendi. Derin metabolik asidoz, hipokalemi, hipofosfatemi uygun şekilde tedavi edildi. Letarjik olması sebebiyle çekilen beyin tomografisinde beyin ödemi saptanmadı. İzleminin 10. saatinde hastanın bilincinin beklenen şekilde açılmaması, bradipneik olması nedeniyle entübe edilerek, mannitol tedavisi verildi. İkinci gününden itibaren derin tendon refleksleri canlı ve her iki ekstremitede klonus saptanması ve sodyum düzeyinde hızlı değişim nedeni ile santral pontin miyelinozis tanılarının dışlanması için yapılan manyetik rezonans görüntülemesi normaldi. EEG'de ve lomber ponksiyonda patoloji saptanmadı.

Hiperkloremik metabolik asidoz nedeni ile bikarbonat infüzyonu verildi. Üçüncü gününde asidozu düzelen kan şekeri normal sınırlarda seyreden hasta ekstübe edilerek non-invaziv mekanik ventilatör ile takip edildi. Altıncı gününde oksijen ihtiyacı kalmayan, oral beslenmeye başlayan hasta subkutan insülin tedavisine geçilerek servise devredildi Nörolojik bulguları düzelen hastanın taburculuk sonrası santral pontin myelinozis açısından çekilen kontrol kraniyal MR görüntülemesi normal olarak değerlendirildi. Ağır diyabetik ketoasidoz vakalarında ciddi hipokalemi ve hipofosfateminin görülmesi durumunda invaziv mekanik ventilasyon ile solunum desteği ihtiyacı duyulabilir. Hiperkloremi metabolik asidozun uzun sürmesine neden olabilir, bikarbonat kullanımı tartışmalıdır. Bu vakalarda hiperrefleksi ve klonus beklenen bir bulgu değildir. Bu durumda santral patolojilerin ortaya koyulması amacıyla kraniyal görüntüleme ve EEG tetkiklerinin yapılması tanıya yardımcı olabilir. Beklenmeyen nörolojik bulguların etyolojiye yönelik immün inflamatuvar belirteç düzeylerinin değerlendirildiği ileri çalışmalara ihtiyaçolduğu görüşündeyiz.

Anahtar Kelimeler: Diyabetik Ketoasidoz, Hiperrefleksi, Klonus, Hipokalemi

Labaratuvar değerleri ve tedaviler

saat	pH	HCO3	Baz Açığı	Na (mEq/L)	Düzeltilmiş Na (mEq/L)	K(mEq/L)	P (mg/dl)	Cl (mEq/L)	Glukoz mg/dl	Insülin (U/kg/sa)	IV Potasyum replasmanı (KCL ve/veya KPO4- meq/L)	Enteral potasyum replasmanı (meq)	
0	6.97	ölçülemedi	ölçülemedi	139	145	2.55	1.93	119	364	0.1	60		Bikarbonat infüzyonu verildi
2	6.99	1.2	-27.9							0.1			
4	7.06	5.3	-23.1	146	149	2.19	1.57	124	324	0.1	80		
8	7.01	8.2	-22	143	147	2.16	2	124	328	0.1	80		
10	6.97	10	-21.4							0.1	80		Entübasyon
12	7.10	6.6	-21.2	145	150	1.53			391	0.1	80		
14	7.20	6	-19.6	151	156	1.5		125	394	0.1	80		Bikarbonat infüzyonu verildi.
16	7.16	6.4	-20	146	151	1.19			394	0.1	80	2 meq/kg/gün	

20	7.24	8.7	-13	161	164	1.42	1.7	126	272	0.1	80	2 meq/kg/gün	
24	7.28	11.4	13.6	159	160	1.58		131	216	0.1	100	2 meq/kg/gün	
30	7.28	11	-13	152	155	2.7	3	128	182	0.05	100	2 meq/kg/gün	
36	7.35	12.4	-11.7	157	159	3	3.1	137	269	0.1	100	1 meq/kg/gün	
44	7.37	17.9	-6.3	159	160	4.4			142	0.05	80	1 meq/kg/gün	
48	7.36	17.5	-6.9	155	157	4.4	3.2	124	267	0.05	80	Enteral potasyum desteği kesildi.	Sürekli infüzyon ile tam enteral beslenme ye geçildi.
72	7.49	24.1	1.8	150	151	4.3	3.8	118	212	0.05	IV mayi kesildi		
122	7.51	30	7.4	147	149	4.1	4	111	366	0.05			Ekstubasyon-NIMV
152	7.49	25.2	2.2	146	146	4.2	3.8	113	145				Spontan solunum Oral beslenme başlandı. Subkutan insülin (glarjin, lispro)

[P-080]

KALSİYUM KANAL BLOKÖRÜ ENTOKSİKASYONU SONUCU HER ÜÇ TİP ATRİOVENTRİKÜLER BLOK TİPİNİN GELİŞTİĞİ BİR OLGU

Ezgi Özlem Özmen[1], Şahin Sincar[1], Emine Akkuzu[1], Semiha Tokgöz[2]

[1]Gazi Üniversitesi Tıp Fakültesi, Çocuk Sağlığı ve Hastalıkları Ana Bilim Dalı, Çocuk Yoğun Bakım Bilim Dalı, Ankara

[2]Gazi Üniversitesi Tıp Fakültesi, Çocuk Sağlığı ve Hastalıkları Ana Bilim Dalı, Çocuk Kardiyoloji Bilim Dalı, Ankara

Giriş : Aşırı doz verapamil alımı nadir görülmesine rağmen mortal seyretmesi nedeni ile önemlidir. Burada vazopresör tedavisine dirençli ağır kardiyak depresyon bulguları gösteren, takibinde her üç

dereceden Atrioventriküler (AV) blokların geliştiği verapamil entoksikasyonu ile yoğun bakımda izlenen 14 yaşında erkek hasta sunulmuştur.

Olgu : Daha öncesinde bilinen bir hastalığı olmayan 14 yaşındaki erkek hasta; baş dönmesi, göz kararması şikayeti ile acil servise başvurdu. Öyküsünden yanlışlıkla babasının hipertansiyon ilacı olan verapamil HCl (240 mg)'den yedi adet içtiği öğrenildi. Mide lavajı ve aktif kömür tedavileri verildi. Hastanın fizik muayanesi normal, tansiyon 80/50 mm/Hg, kalp tepa atımı 72/dakika idi. Laboratuvar bulgularında patolojik bulgu saptanmadı. Elektrokardiyografisinde sinüs bradikardisi mevcuttu. Hastanın tansiyon regülasyonu için vazopressör tedavi başlandı. Kalsiyum kanal blokoru etkilerini azaltmaya yönelik intravenöz kalsiyum glukonat, glukagon; verapamilin sistemik etkilerini azaltmak için yüksek doz insülin ve intravenöz lipid emüsyon (İLE) tedavileri başlandı. Hastanın yatışı sırasında elektrokardiyografi bulguları sinüs bradikardisi ve 1. Derece Atrioventriküler blok ile uyumluyken, izleminin 3. saatinde 2. Derece AV blok geliştiği gözlendi. Ancak hastada hemodinamik değişikliğe yol açmadı. Yatışının 6. saatinde kısa süreli 3. Derece AV blok geliştiği gözlendi. Ancak spontan olarak 1. Derece ve 2. Derece AV blok paternine geri döndüğü görüldü. Yüksek doz insülin tedavisi ve intravenöz lipid emüsyon tedavilerinden 3 saat sonra hastanın kan basıncı değerlerinde iyileşme, 10. Saatinde de vazopressör tedavilerine yanıt alındı ve tansiyon değerleri tamamen normale döndü. Hasta iki gün destek tedavi sonrası şifa ile taburcu edildi.

Sonuç : Kalsiyum kanal blokeri zehirlenmeleri yaşamı tehdit eden komplikasyonlar gelişebilen, bu nedenle acil, agresif destek ve antidotal tedavi gerektiren zehirlenmelerdir. Çocuklarda verapamil entoksikasyonu nadir görülmesine rağmen beraberinde her üç tip AV bloğun eşlik edebilmesi nedeniyle agresif ritim bozuklukları açısından bu hastalar çok yakın takip edilmelidir.

Anahtar Kelimeler: intravenöz lipit emülsiyon tedavisi, kalsiyum kanal blokeri entoksikasyonu, verapamil entoksikasyonu, yüksek doz insülin tedavisi

Şekil 1

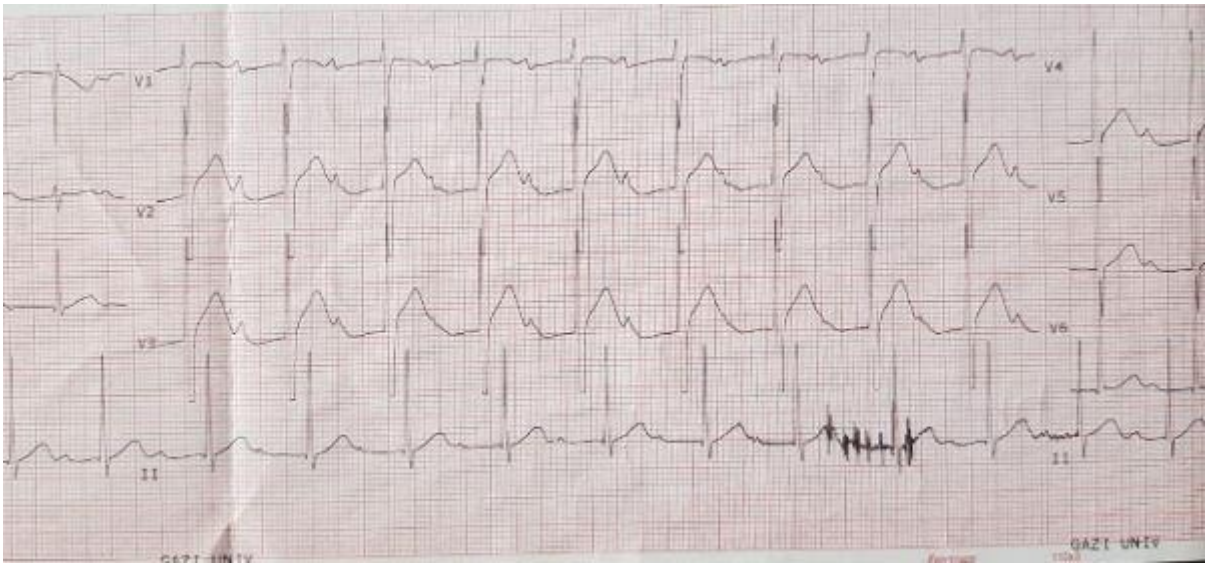

1. Derece AV blok

şekil 2

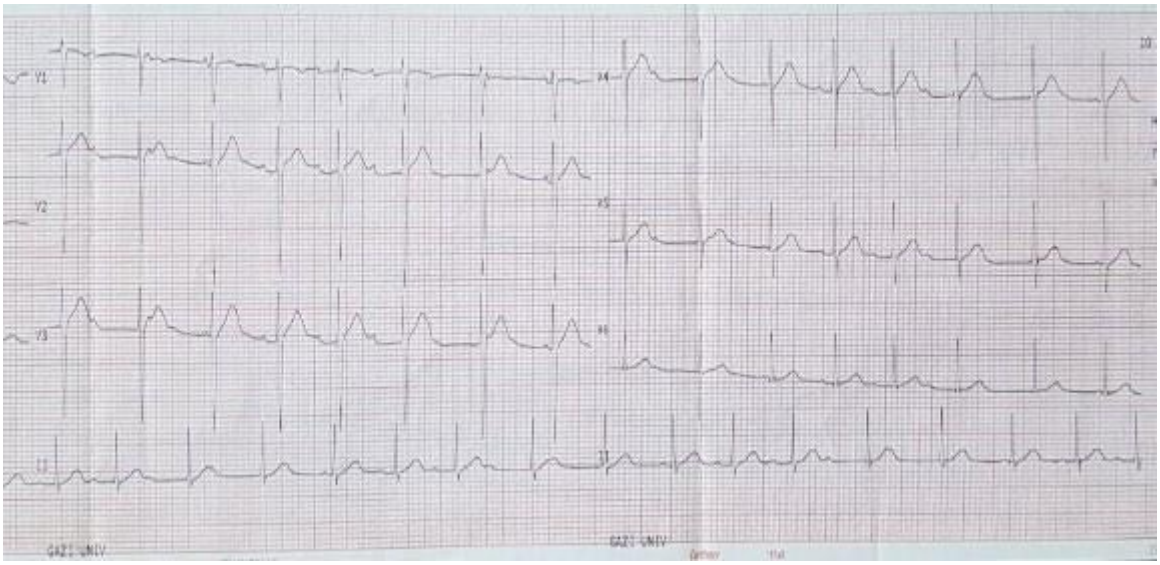

2. Derece wenkebach AVblok

şekil 3

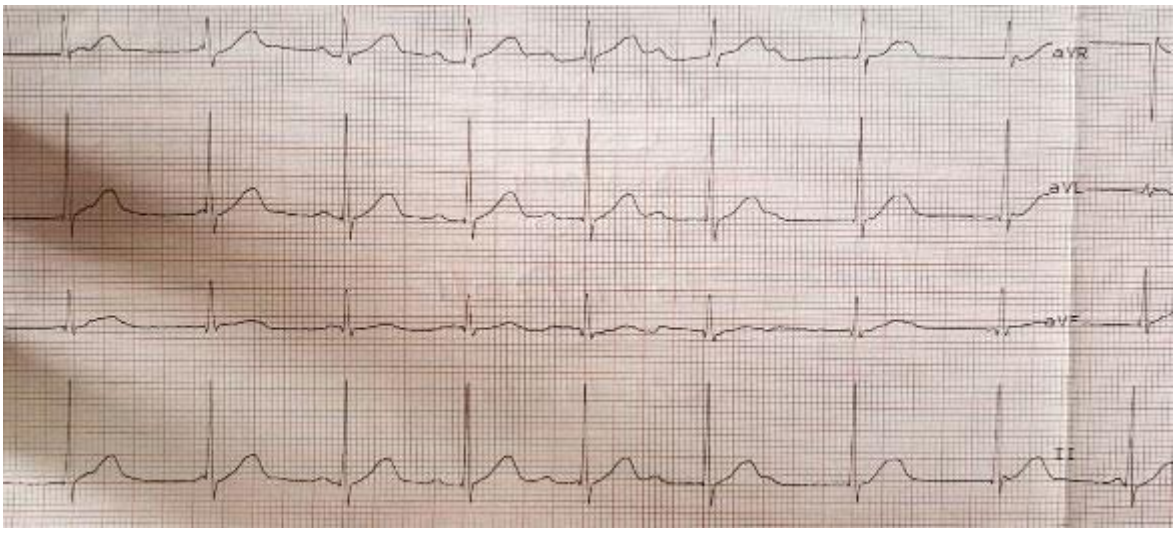

Tam AV blok

[P-081]

CİDDİ RABDOMİYOLİZ VE İNFERİOR SEREBRAL ARTER İNFARKTI İLE PREZENTE OLAN NÖROBRUSELLOZ OLGUSU

Feyza İnceköy Girgin[1], Nigar Takhizade[1], Nilüfer Yalındağ Öztürk[1], Eda Kepenekli Kadayıfçı[2], Mustafa Sakar[3], Gülten Thomas[4]

[1]Marmara Üniversitesi Tıp Fakültesi, Çocuk Yoğun Bakım Bilim Dalı

[2]Marmara Üniversitesi Tıp Fakültesi, Çocuk Enfeksiyon Bilim Dalı

[3]Marmara Üniversitesi Tıp Fakültesi, Beyin ve Sinir Cerrahisi Anabilim Dalı

[4]Marmara Üniversitesi Tıp Fakültesi, Çocuk Nörolojisi Bilim Dalı

Giriş: Bruselloz çeşitli klinik tablolarda görülen multisistemik bir hastalıktır. Nörobruselloz brusellozun nadir bir komplikasyonudur ve menenjit, meningoensefalit, miyelit, radikülonörit, periferal nöropati, intrakranial basınç artışı veya kranial sinir felci ile ortaya çıkabilir. Status epileptikus tablosunda gelen; ciddi rabdomiyoliz,akut böbrek yetmezliği ve inferior serebral arter infarktı ile seyreden olgumuzla, hastalığın akla getirilmesini hatırlatmayı amaçladık.

Olgu: Serebral palsi, epilepsi tanılı hasta karın ağrısı ve nöbet geçirme şikayetiyle başvurduğu acil polikliniğimizden status epileptikus tablosunda, entübe olarak yoğun bakım ünitemize alındı. Hastanın hikayesi son 3 aydır Placenta Suis isimli domuz plasenta proteini kaynaklı bir ilacın evde annesi tarafından hergün subkutan enjeksiyon ile uygulanmsı dışında normaldi. Hasta gelişinde genel durumu kötü, bilinç kapalı, vücut ısısı:38,5 C, solunum sayısı 33/dk, kalp tepe atımı:199/dk, TA: 98/37 mmHg sPO2: 92, kapiller dolum zamanı > 4 saniye, ekstremiteler soluk ve soğuk, periferik nabızlar silik, sistem muayeneleri doğaldı. Biyokimyasında ALT:1139 U/L, AST:4560 U/L, CK: 554600 U/L, Potasyum:6.3 mg/dl, LDH:30000 U/L idi. Lomber ponksiyon yapıldı, hücre saptanmadı, mikobakteri, mantar ve piyojen kültürü üremesiz olarak sonuçlandı. Rabdomiyoliz ve akut böbrek yetmezliği bulguları olan hastaya plazmaferez ve hemodiyafiltrasyon tedavisi başlandı. Ani gelişen anizokorisi olması üzerine çekilen beyin tomografisinde sağ inferior serebral arter infarktı, ve sağ tarafta beyin ödemi saptandı (Resim 1,2), antiödem tedavisi başlandı. Dekompresif kraniektomi yapıldı. Hastanın gönderilen Brucella Spot Pozitif, Brucella Wright tüp aglütinasyon testi 1/80 titrede pozitif olarak sonuçlandı. Rifampisin ve Trimetoprim Sülfometaksazol tedavisi başlandı. Hastanın Plasenta suis isimli ilacının ve tüm kan kültürlerinin brucella kültür sonuçları negatif olarak sonuçlandı. Tedavisinin 6 haftaya tamamlanması planlandı.

Sonuç: Nörobruselloz açıklanamayan nörolojik semptomları olan hastalarda akla getirilmelidir. Ciddi rabdomiyoliz bulguları ile seyredebilir. Hastamızda rabdomiyoliz devam eden nöbetlere veya hastalığa sekonder gelişmiş olabilir. Brusellozun akla getirilmesi erken tanı ve tedavi başlanması açısından önemlidir.

Anahtar Kelimeler: bruselloz, çocuk, rabdomiyoliz, santral sinir sistemi enfeksiyonları

Resim 1

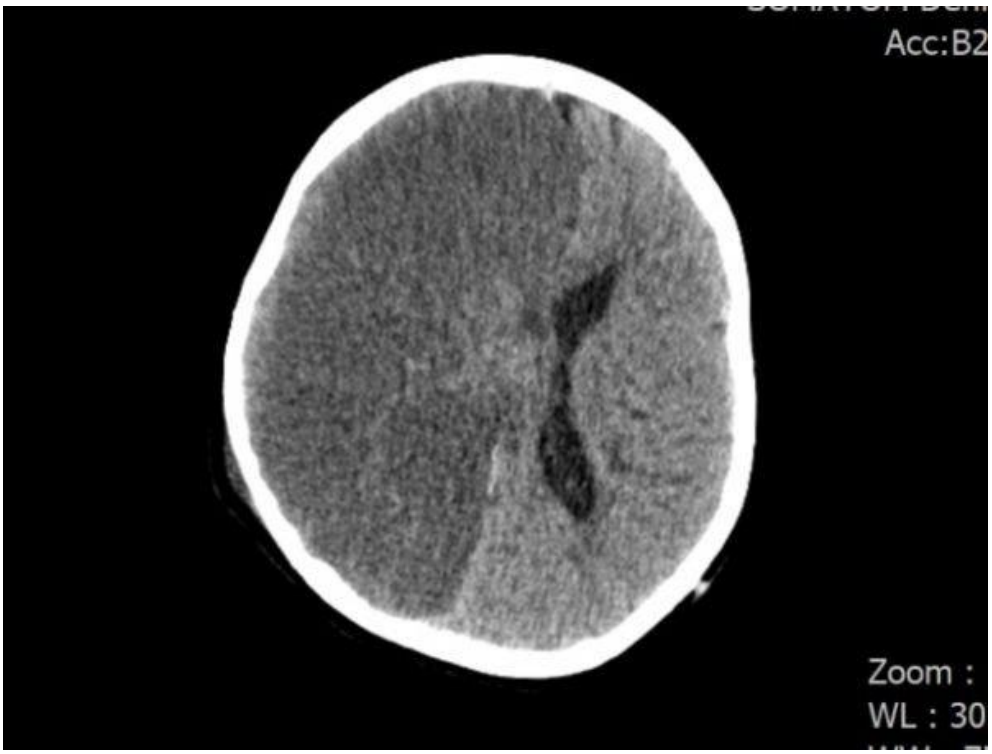

Resim 2

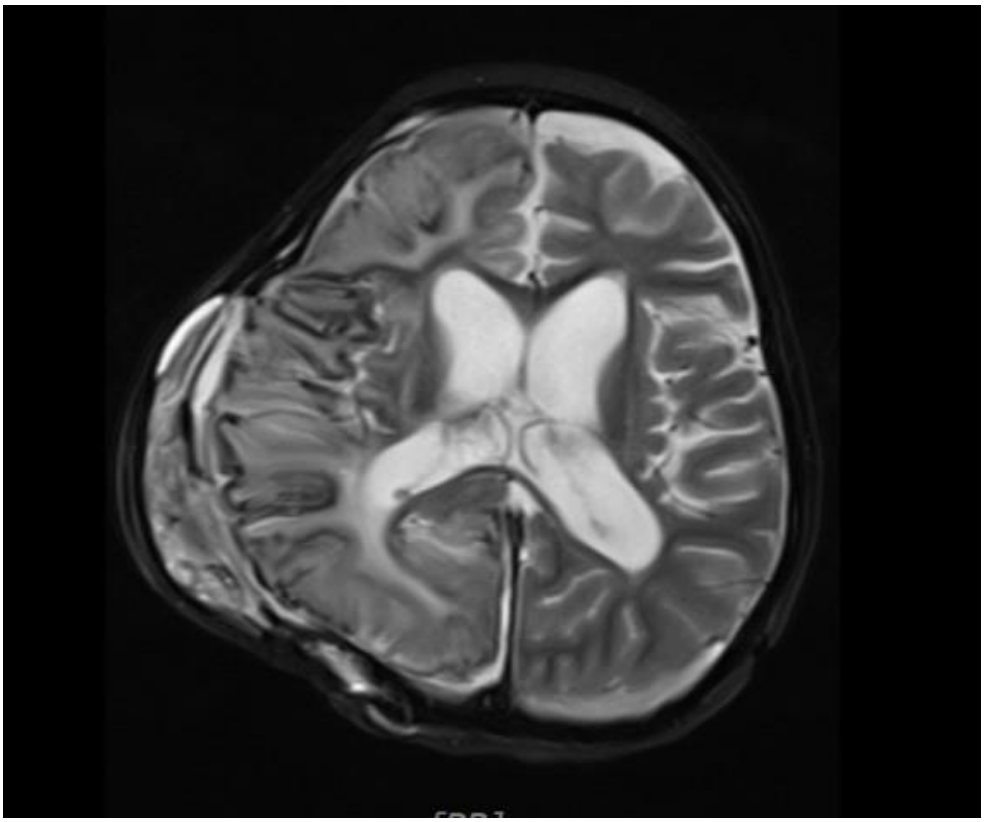

[P-082]

BİLİNCİ KAPALI ÇOCUĞUN AYIRICI TANISINDA PTOZİS, NİSTAGMUS, FİKS DİLATE PUPİLLER, EMMEDE AZALMA, KONSTİPASYON VE FLASK PARALİZİ: İNFANTİL BOTULİZM OLABİLİR Mİ ??

Feyza İnceköy Girgin[1], Mehmet Cihan Şentürk[2], Öznur Özer[2], Eda Kepenekli Kadayıfçı[3], Gülten Thomas[4], Nilüfer Yalındağ Öztürk[1]

[1]Marmara Üniversitesi Tıp Fakültesi, Çocuk Yoğun Bakım Bilim Dalı

[2]Marmara Üniversitesi Tıp Fakültesi, Çocuk Sağlığı ve Hastalıkları Anabilim Dalı

[3]Marmara Üniversitesi Tıp Fakültesi, Çocuk Enfeksiyon Bilim Dalı

[4]Marmara Üniversitesi Tıp Fakültesi, Çocuk Nörolojisi Bilim Dalı

Giriş : İnfantil botulizm, Dünyada en sık %90 oranında Amerika Birleşik Devletleri(ABD)'nde bildirilen nadir bir enfeksiyon hastalığıdır(1). Türkiye'de son 10 yılda 1 vaka bildirimi olduğundan bu konuda kesin ve sağlıklı veri sunmak güçtür(2). Olgumuz ani flask paralizi ile başvuran hastalarda infantil botulizmin akla getirilmesinin önemini vurgulamak amacıyla sunulmaktadır.

Olgu Sunumu: 3 aylık hasta emmede ve idrar çıkışında azalma, tiz sesle ağlama ve kabızlık nedeniylebaşvurduğu hastanede; akut meningoensefalit ön tanısı ile steroid, antibiyotik, barbitürat ve valproik asit tedavisi uygulanarak, entübe şekilde pediatri yoğun bakım ünitemize getirildi. Vitalleri normal, bilinci kapalı(sedatize), pupillaları orta hatta, bilateral fiks dilate (6 mm) ve izokorik, direkt ve indirekt ışık refleksi negatif, kas gücü dört ekstremitede 0/5, derin tendon refleksleri ve gag refleksi alınamamaktaydı. Beyin-omurilik sıvısı (BOS) incelemesinde; mikroskopta hücre görülmedi, protein 43.3 mg/dL, glukoz 103 mg/dL, eş zamanlı parmak ucu kan şekeri 122 mg/dL ve BOS basıncı 13 cm/H_2 O olarak saptandı. Elektromiyelografi(EMG) incelemesi presinaptik tipte motor son plak işlev bozukluğu ile uyumlu bulundu. Hikayede emmede ve hareketlerde azalma, kabızlık olması, flask paralizi, midriyazis, pitoz, ışık refleksi olmaması nedeniyle ayırıcı tanıda öncelikli olarak infantil botulizm düşünülen hastadan; dışkı, mide suyu, rektal sürüntü ve kan serum örnekleri toksin analizi için gönderildi. Klinik şüphe yüksek olduğu için toksin analizi sonuçları beklenmeden Ulusal Zehir Danışma Merkezi aracılığıyla temin edilerek 'Botulism Heptavalent Antitoksin, (A,B,C,D,E,F,G), BAT ®' uygulaması yapıldı. Allerjik reaksiyon gözlenmedi. Klinik bulguları giderek düzelen hasta yatışının 21. gününde emmesi iyi ve ek tedavi gereksinimi olmadan taburcu edildi.

Sonuç ve Tartışma : İnfantil botulizm tanısında en önemli nokta, hastalıktan şüphe edilmesidir. Ani gelişen emmede zayıflık, hipotoni, konstipasyon ve flask paralizi görülen çocuklarda infantil botulizm akla getirilmelidir. Bu hastalarda mevcut olan ptozis ve paralizi nedeniyle uyanıklığı tayin etmek zor olabilir. Botulizm antitoksininin morbiditeyi ciddi anlamda azaltması nedeniyle hastalıktan şüphelenilmesi durumunda kesin tanıyı beklemeden hızlı verilmesi komplikasyonları azaltıp prognozu olumlu etkileyecektir.

Anahtar Kelimeler: Ptozis, Nistagmus, Konstipasyon, Flask Paralizi, İnfantil Botulizm

[P-083]

DAMARSAL GİRİŞİM KOMPLİKASYONU: İATROJENİK BRAKİAL ARTER PSÖDOANEVRİZMASI

Merve Mısırlıoğlu[1], Faruk Ekinci[1], Özden Özgür Horoz[1], Rıza Dinçer Yıldızdaş[1], Umur Anıl Pehlivan[2], Hasan Bilen Onan[2]

[1]Çukurova Üniversitesi Tıp Fakültesi, Çocuk Yoğun Bakım Bilim Dalı, Adana

[2]Çukurova Üniversitesi Tıp Fakültesi, Radyoloji Ana Bilim Dalı, Adana

Çocuklarda kardiak kateterizasyonlar, anjiografi, arterial tansiyon monitorizasyonu amaçlı kateter yerleştirilmesi, venöz kan alma veya damar yolu açma esnasında iğne ile delinmeler sonrası iatrojenik damar yaralanmaları görülebilmektedir. Psödoanevrizma iatrojenik damar yaralanmalarının seyrek görülen bir komplikasyonudur. Bu olgu sunumunda; 2 yaşında bir hastada damar yolu girişimi sonrasında meydana gelen brakial arter psödoanevrizmasından bahsedilerek, periferik damar yolu girişimleri sırasında iatrojenik arteriel psödoanevrizma gelişebileceğine dikkat çekilmek istenmiştir. Spinal muskuler atrofi tip1 tanısı ile takipli 2 yaşındaki kız hasta, pnömoni nedeniyle çocuk yoğun bakım ünitemize yatışı yapıldı. İntravenöz antibiyotik tedavisi alması için hastaya periferik damar yolu girişimi uygulandı. Damar yolu açıldıktan birkaç saat sonrasında sol üst ekstremite distalinde morluk ve soğukluk fark edilmesi üzerine yapılan muayenesinde, sol üst ekstremitede nabızlar alınırken brakial arterde fistülize akım ve tril hissedildi. Damar yolu ihtiyacı nedeniyle antekubital bölgeye tekrarlayan girişimler yapıldığı öğrenildi. Hastanın üst ekstremite arteriel doppler ultrasonografide (US) 1 cm'den küçük psödoanevrizma (Resim 1) saptanması üzerine, kalp damar cerrahisi ve girişimsel radyoloji bölümüne konsulte edilerek baskılı pansumanla takibe alındı. Üst ekstremitesindeki renk ve ısı değişikliği kendiliğinden geriledi. Takibi esnasında problem yaşanmadı; aralıklı doppler US kontrolü önerisiyle hasta komplikasyon yaşanmadan ve operasyona gerek kalmadan taburcu edildi.

Sonuç olarak; tromboz, hemoraji ve psödoanevrizma oluşumu damarsal girişimlerin komplikasyonlarındandır. Damarsal girişimler sonrasında komplikasyon gelişimini azaltmak için kanama kontrolünün iyi yapılması gerekmektedir. Asemptomatik, 1 cm'den küçük psödoanevrizmalarda spontan tromboz beklendiğinden izlem önerilmekte iken; daha büyük psödoanevrizmalar büyüme, etraf yapılara bası uygulama, rüptür ve kanama riski nedeniyle tedavi edilmesi gerekmektedir.

Anahtar Kelimeler: psödoanevrizma, damarsal girişim, komplikasyon, brakial arter, komplikasyon

Resim 1

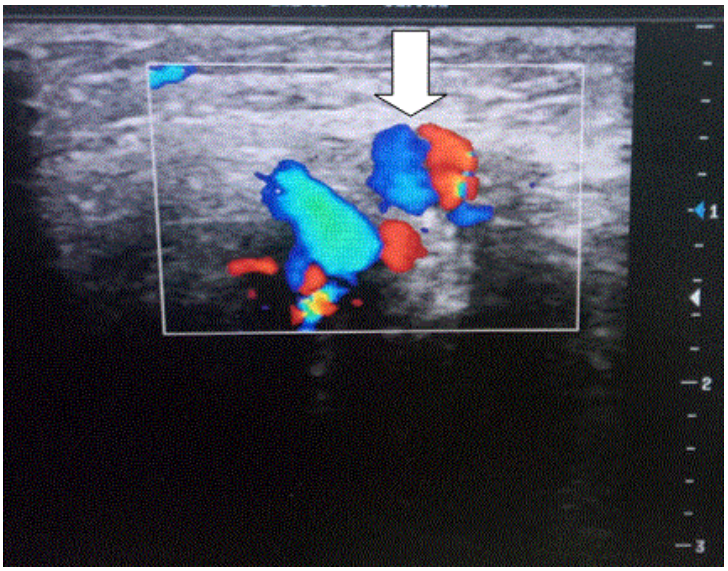

Brakial arter renkli doppler US incelemesinde psödoanevrizma içerisinde karakteristik girdap akımı yansıtan (ok işareti işareti ile gösterilmiş mavi- kırmızı alan) "Yin-yang" bulgusu izlenmektedir.

[P-084]

ÇAKMAK GAZI VE ENERJİ İÇECEĞİ İNTOKSİKASYONU BİRLİKTELİĞİ OLAN NADİR BİR OLGU SUNUMU

Ebru Azapağası[1], Mutlu Uysal Yazıcı[1], Fatih Mehmet Akif Özdemir[2], Nesrin Ceylan[2]
[1]Dr. Sami Ulus Kadın Doğum, Çocuk Sağlığı Ve Hastalıkları Eğitim Ve Araştırma Hastanesi, Çocuk Yoğun Bakım Ünitesi
[2]Dr. Sami Ulus Kadın Doğum, Çocuk Sağlığı Ve Hastalıkları Eğitim Ve Araştırma Hastanesi, Çocuk Nöroloji Kliniği

Giriş: Çakmak gazı olarak da bilinen bütan gazı intoksikasyonu günümüzde önemli ve yaygın bir sağlık sorunudur. Bu olgularda klinik tablo öfori ve konfüzyondan, aritmi ve kardiyopulmoner kollapsa kadar ciddi sonuçlara neden olabilmektedir.

Bu yazıda; bütan gazı intoksikasyonu ve enerji içeceğinin birlikte alımasının klinik sonuçları anlatılmıştır. Olgu: Daha önceden bilinen bir sağlık sorunu olmayan 13yaşındaki kız hasta, acil servisimize akut bilinç değişikliği, kasılma ve anormal motor ve hareket bozuklukları nedeniyle başka bir hastaneden sevkli geldi. Hasta geldiğinde entübeydi ve bilinci kapalıydı. Sistem bulgularında belirgin bir özellik yoktu. Nörolojik muayenesinde; IRbilateral zayıf, pupiller miyotikti, rotatuar nistagmusu vardı. DTRler normaldi.Kasılmalara hiperkinetik, koreoatetoid hareket bozuklukları eşlik ediyordu.Hasta yoğun bakıma kabul edildiğinde belirgin asidozu vardı. Kan gazında PH6.8, HCO:3:4.2, pCO2:47, laktat 120, KŞi341idi. Diğer tetkikleri normaldi. Konvülziyonları kontrol altına alınamayan hastaya dormicum infüzyonu, diazepam, fenitoin, propofol ve asidozu için Na bikarbonate tedavileri başlandı. Antiepileptik olarak levatresetam başlandı. Hareket bozukluğu kontrol edilemeyince hasta tiyopental

komasına sokuldu.Antibiyotik olarak seftriakson, asiklovir tedavileri başlandı. Etyolojiye ve ayırıcı tanıya yönelik olarak yapılan metabolik tetkikleri normaldi. Kültürlerinde üreme olmadı. BOS normal saptandı. EEGnormaldi. Hastanın toksik taraması negatif olarak bulundu. Hastanın öyküsü derinleştirildiğinde her gün 2veya daha fazla sayıda enerji içeceği içtiği, (günde 500ml, redbull-kafein, taurin, Bkompleks vitaminleri ve şeker içermektedir) ayrıca o gün bütan gazını inhale ettiği öğrenildi. Hastaya tedavide plazma değişimi ve CVVHD uygulandı. Çekilen KrMRI da bilateral, asimetrik yaygın sitotoksik ödemle uyumlu lezyonlar, sağ hipokampüste fokal lezyonlar diffüz hipokampal ödem izlendi. Kontrol MRI önerildi.

Bulgular toksik madde alımına bağlı olarak değerlendirildi. Hasta yoğun bakım yatışının 4.gününde extübe edildi. 8.gün yoğun bakım ünitesinden servise çıkarıldı ve nörolojik olarak tam iyileşme ile şifa ile taburcu edildi. Hastanın 2 ay sonra çekilen MRIda tüm bulguların düzeldiği görüldü. Bulguların bütan gazı ve enerji içeceği birlikteliğinin bulguluru olduğu düşünüldü.

Tartışma: Bu vaka ergenlerde madde kullanımı ve enerji içeceği birlikteliğinin toksik sonuçlarına dikkat çekmek için sunulmuştur.

Anahtar Kelimeler: Bütan gazı, enerji içeceği, intoksikasyon, koreatetoid hareket bozukluğu

[P-085]

ANTİ –GAD ANTİKOR İLİŞKİLİ NADİR BİR LİMBİK ENSEFALİT OLGUSU

Ebru Azapağası[1], Mutlu Uysal Yazıcı[1], Senem Özgür[2], Gülin Karacan Küçükali[3], Şenay Savaş Erdeve[3], Semra Çetinkaya[3], Ayşe Aksoy[4]

[1]Dr. Sami Ulus Kadın Doğum, Çocuk Sağlığı Ve Hastalıkları Eğitim Ve Araştırma Hastanesi, Çocuk Yoğun Bakım Ünitesi

[2]Dr. Sami Ulus Kadın Doğum, Çocuk Sağlığı Ve Hastalıkları Eğitim Ve Araştırma Hastanesi, Çocuk Kardiyoloji Kliniği

[3]Dr. Sami Ulus Kadın Doğum, Çocuk Sağlığı Ve Hastalıkları Eğitim Ve Araştırma Hastanesi, Çocuk Endokrin Kliniği

[4]Dr. Sami Ulus Kadın Doğum, Çocuk Sağlığı Ve Hastalıkları Eğitim Ve Araştırma Hastanesi, Çocuk Nöroloji Kliniği

Giriş: Anti-GADAb ilişkili limbik ensefalit çocuklarda nadir görülen bir hastalıktır. Burada otonomik disfonksiyonla giden Anti-GADab ilişkili bir limbik ensefalit olgusu sunulmuştur. Olgu: Tip1DM ve Graves Hastalığı ile 1.5yıldır takipli olan 13yaşındaki kız hasta tüm vücutta kasılma, idrar kaçırma, ağzından köpük gelme şeklinde 15dakika süren status epileptikus tanısı ile yoğun bakım ünitemize kabul edildi. Bilinç kapalı, GSK:8. pupiller midriatik, izokorik, gözdibi normal, IR+/+di. Aralıklı gözlerini açıyor, anlamlı bakmıyor, sözel uyaranlara tepkisizdi. Oryante ve koopere değildi. Kranyal sinirler intakt, DTR normoaktifdi. Fokal motor defisit saptanmadı. Hastanın öyküsünden daha önce nöbet geçirmediği, en son takiplerinde antiTPO düzeyinin (>1300), Anti-GAD65Ab(>800)ve HbA1c değerinin yüksek olduğu öğrenildi. İntoksikasyon öyküsü yoktu. Glukoz, elektrolitleri ve kraniyal BTsi

normaldi. Kan ve idar toksik metabolitler negatif bulundu. Seftriakson, asiklovir tedavileri başlandı. BOS tetkikleri normal ve viral PCR negatif bulundu. Yoğun bakım yatışının 4.gününde Kranyal MRG de temporo-paryetal bölgede difüzyon kısıtlanması izlendi Bilinç değişikliği devam eden hastanın öyküsünden bir süredir kişilik değişikliği olduğu öğrenildi. Kan ve BOS tetkiklerinde Anti-GADAb düzeyi çok yüksek titrede pozitif (kan >1775)saptandı. DM ve Graves tanısı ile izlenmesi nedeni ile AntiGADAb ilişkili limbik ensefalit olabileceği düşünüldü. Hastaya 7seans plazma-exchange tedavisi, 5 gün pulse steroid ve 5 kez IVIG tadavileri verildi. Yoğun bakım yatışının 8.gününde kardiyak arrest olan hastaya 10 dakika CPR yapıldı. CPR sonrası ritmi VT de (Şekil1) dönen hastaya 2 kez kardiyoversiyon yapılıp amiodaron infüzyonu başlandı. Takipte ritim düzeldi. Arrest olduktan 4 gün sonra hipotansiyonu gelişen hastaya SF defisiti sonrası inotrop tedavisi başlandı. Hastanın inotroplara abartılı yanıt vermesi nedeni ile olası otonomik disfonkiyonun geliştiği düşünüldü. Hasta entübasyonun 10.günü extübe edildi. 25.gün servise çıkarıldı. Hasta şifa ile taburcu edildi. AntiGADAb yüksekliği nedeniyle halen ayaktan izlemine devam ediliyor.

TARTIŞMA: Anti-GADAb ilişkili limbik ensefalit çocuklarda nadir olup olası diğer sistemik etkilenimlerden olan otonom disfonksiyon ve kardiyak ileti bozuklukları nedeni ile yüksek mortaliyete sahiptir. Takibi multidisipliner yaklaşım gerektirir.

Anahtar Kelimeler: AntiGADAb, Limbik ensefalit, otonomik disfonksiyon

şEKİL 1: EKG

[P-086]

GEÇ HEMORAJİK HASTALIĞI OLAN YENİDOĞANDA MİNÖR CERRAHİ GİRİŞİM SONRASI GELİŞEN HEMORAJİK ŞOK OLGUSU

Zhala Abdullayeva[1], Tanıl Kendirli[2], Edin Botan[2], Melda Berber[3], Elif İnce[3]
[1]Ankara Üniversitesi Tıp Fakültesi, Çocuk Sağlığı ve Hastalıkları Ana Bilim Dalı, Ankara
[2]Ankara Üniversitesi Tıp Fakültesi, Çocuk Yoğun Bakım Bilim Dalı, Ankara
[3]Ankara Üniversitesi Tıp Fakültesi, Çocuk Hematoloji ve Onkoloji Bilim Dalı, Ankara

GİRİŞ : Yenidoğanın hemorajik hastalığı K vitamini eksikliğine bağlı olup, erken, klasik ve geç tip olarak üçe ayrılır. Yenidoğanın bağırsak florasının oluşmamış olması ve anne sütünde K vitamininin yetersiz olması nedeniyle; K vitamini bağımlı pıhtılaşma faktörlerinin (faktör II, VII, IX, X) düzeyi düşüktür. Hastalar ciddi morbidite ve mortaliteye neden olan kanamalarla başvurabilir. Burada sünnet sonrası durmayan kanama ile başvuran yenidoğanın geç hemorajik hastalığı olgusu sunulmuştur.

OLGU : 1 aylık erkek hasta sünnet sonrası sızıntı şeklinde devam eden kanama, emmede azalma ve solukluk farkedilmesi nedeniyle acil servise getirildi. 1 gün önce dış merkezde sünnet olan hastanın acil servise gelişinde genel durumu kötü, rengi soluk, refleksleri azalmış ve yüzeyel solunumu mevcuttu. Bu bulgularla hemorajik şok olarak değerlendirilen hasta entube edilerek uygun tedavi başlandı ve YBÜ'ne yatırıldı. Metabolik asidozu olan hastanın laboratuvar incelemelerinde hemoglobin: 2.9 gr/dL, hematokrit %8.8, trombosit: 287.000/mm3, lökosit: 3640/mm3, PT: 257.2/sn, aPTT: 88/sn, INR: 21.38 saptandı. Hastaya intravenöz K vitamini uygulandı, eritrosit suspansiyonu ve taze donmuş plazma destekleri verildi. 4 saat sonra bakılan kontrol hemoglobin 12.1 gr/dl, INR değeri 1,41 olarak saptandı. Yenidoğanın geç hemorajik hastalığı olarak değerlendirilen hastaya intrakranial kanama açısından transfontanel USG yapıldı, kanama saptanmadı. Öyküsünden 38 hafta sezeryan ile 2320 gram doğan hastanın göbeğinin 10 günlükken düşdüğü ve sonrasında 1-2 gün süren az miktarda kanaması olduğu öğrenildi. Doğum sonrası K vitamini profilaksisi şüpheli olan hastanın soygeçmişinde kanama bozukluğu yoktu. Genel durumu iyi olan hasta izleminin 3.gününde taburcu edildi.

TARTIŞMA : Doğum sonrası K vitamini profilaksisi yapılmayan durumlarda koagulasyon mekanizmasında gelişebilecek bozukluklar nedeniyle ciddi morbidite ve mortaliteye neden olan kanamalar olabilmektedir. Bazı durumlarda K vitamini profilaksisi yenidoğanın erken ve klasik tip hemorajik hastalığına karşı etkili olup, geç hemorajik hastalığı önlemekte yetersiz kala bilir.

Anahtar Kelimeler: Yenidoğan, hemoraji, K vitamini

[P-087]

GEÇ TANI ALAN EDWARD'S SENDROMU

Eylem Kıral, Süleyman Geter
Şanlıurfa Eğitim ve Araştırma Hastanesi, Çocuk Yoğun Bakım Bilim Dalı, Şanlıurfa

Edward's sendromu (trizomi 18), Down sendromundan sonra canlı doğumlar arasında en sık görülen kromozomal bozukluktur.Ağır bir anomali türüdür, bebeklerin % 80'i doğumdan sonraki ilk haftada genellikle ağır kardiyak patolojiler nedeniyle, geri kalanların çoğu ilk yılda kaybedilir. Yaşayan olgularda ciddi düzeyde mental retardasyon mevcuttur. Doğan bebeklerin çoğunun en dikkati çeken özellikleri belirgin şekilde düşük kilolu olmaları, mikrosefali, mikrognati, kulakların normalden daha aşağı konumda yer almaları, ekstremite anomalileri gibi özelliklerdir. Bizim oğlumuz 35 yaşındaki annenin ikinci çocuğu,41 aylık olup pnömoni nedeniyle serviste izlenirken kardiyak nedeniyle 15 dk kardiyopulmoner resüsitasyon yapılıp entübe olarak çocuk yoğun bakım ünitemize kabul edildi. Olgunun muayenesinde;, nörolojik refleksler azalmış durumda idi, Cilt altı yağ dokusu az ve elastikiyette artış, birinci dereceden üfürümü, alın ve ensede hirşutizm, bilateral düşük kulak, mikrognati, mikrosefali, kısa ve yele boyun, iki el parmaklarında fleksiyon ve parmakların üst üste binmiş görünümü, her iki üst ekstremitesinde radial hipoplazi ve el bileği displazisi mevcuttu(Şekil 1,2). Ekokardiyografik incelemesinde PFO olup normal olarak değerlendirildi. Batın usg her iki böbrek batın orta hatta füzyone görünümdedir (at nalı böbrek malformasyonu). Kromozom analizi sonucunda trizomi 18 tespit edildi. Olgunun tedavi ve takibinde antibiyoterapi, mekanik ventilatör desteği, nazogastrik sonda ile beslenme, dolaşım bozukluğu nedeniyle inotrop desteği sağlandı. Yaklaşık üç buçuk yaşında olan olgu çocuk yoğun bakım ünitemize yatışının 23. gününde sepsis ve pnömoni nedeniyle kaybedildi.Etyolojisinde anne ve babanın germ hücrelerinin gelişim sırasında tam ayrışamaması, çevre kirliliği ve anne yaşının etkili olduğu saptanmış ve olguların prenatal tanısının mevcut olması nedeniyle sosyo ekonomik faktörlerin kısmen etkili olduğunu belirtmişlerdir.Yüksek mortalite riski olan tirozomi 18 sendromunda prenatal tanı ve tanı konduktan sonra aileye genetik danışma verilmesi için gebelik takibi çok önemlidir. Bizim vakamızda olduğu gibi vakaların geç tanı alması sonraki gebeliklerde de oluşacak yeni vaka riskini artırmaktadır. Gebelik takibinin düzenli yapılması için aile hekimliğinin saha çalışmalarının ve toplumun eğitilmesinin çok önemli olduğunu düşünmekteyiz.

Anahtar Kelimeler: Edward's sendromu, ekstremite anomalisi, prenatal tanı

Morfoloji

[P-088]

RUTİN TEDAVİLERE DİRENÇLİ LONGİTUDİNAL EXTENSİVE TRANSVERS MİYELİT OLGUSU

Emine Akkuzu[1], Şahin Sincar[1], Pınar Özbudak[2], Kıvılcım Gücüyener[2]
[1]Gazi Üniversitesi Tıp Fakültesi, Pediatri Ana Bilim Dalı, Çocuk Yoğun Bakım Bilim Dalı, Ankara
[2]Gazi Üniversitesi Tıp Fakültesi, Pediatri Ana Bilim Dalı, Çocuk Nöroloji Bilim Dalı, Ankara

Giriş : Longitudinal extensive transvers miyelit (LETM) potansiyel olarak yıkıcı klinik sonuçları olan hızlı ilerleyen ve geniş yayılımlı spinal kord inflamasyonudur, T2 ağırlıklı manyetik rezonans görüntülemesinde (MRG) en az üç vertebrayı kapsayan anormal hiperintens sinyal göstermektedir. Burada quadriplejiye ilerleyen kas güçsüzlüğü nedeniyle başvuran 14 yaşında erkek hastanın tanı ve tedavi süreci tartışıldı.

Olgu : Daha önce bilinen bir hastalığı olmayan 14 yaş yaşında erkek hasta kol ve bacaklarda uyuşma, solunum sıkıntısı ve sırt ağrısı şikayetleri ile acil servise başvurdu. Öyküsünde ateş, kusma, ishal, burun akıntısı yoktu. Hastanın acile başvurusunda bilinci açık, GKS 13, obez görünümde, solunum sesleri yüzeyel, kas gücü dört extremitede azalmış. Başvurusundan sonra dakikalar içinde GKS 4'e kadar düştü, pupiller miyotik, ağrılı uyaran yanıtı yok, DTR'ler alınamıyor, kas gücü 0/5 idi. Hasta entübe edilerek

çocuk yoğun bakım ünitesine yatırıldı. Tetkiklerinde respiratuvar asidoz dışında bir anormallik yoktu, akut faz reaktanları negatifti. Çekilen beyin bilgisayarlı tomografi (BT) ve toraks anjiografi BT normaldi. İntoksikasyon ve ensefalit ön tanısıyla takip edilen hastanın yatışının 8. Saatinde bilinci açıldı ancak boyun hizasından aşağıda kas gücü ve spontan solunumu yoktu. Hastaya hemen transvers myelit, Gullian Barre ön tanılarıyla intravenöz immünglobilin (IVIG) başlandı. Beyin ve spinal MRG çekildi, C2-T1 düzeyleri arasında, T7 düzeyinde, T8-9 intervertebral disk aralığı düzeyinde, T12 düzeyinde ve T12-L1 intervertebral disk aralığı düzeyinde spinal kord anterior kesiminde diffüzyon kısıtlanmasıda gösteren hiperintens lezyonlar saptandı (Şekil 1). Medulla spinaliste çoklu ön segment tutulumu olması nedeni ile hastaya LETM tanısı kondu. Pulse steroid, IVIG, plazmaferez tedavilerine belirgin cevap vermeyen hastaya Rituksimab başlandı. Hastanın takip eden 9 aylık döneminde yoğun fizik tedavi ile kol ve bacaklarda 2-3/5 kas gücü başladı, trakeostomisi kapatıldı.

Tartışma : Longitudinal extensive transvers miyelit, en iyi Neuromyelitis Optica Spectrum Disorders hastalık gurubunun parçası olarak tanımlanmıştır. Ancak travmatik, iskemik, vasküler, inflamatuar ve infeksiyöz sebeplerle oluşabilir. Bu hastalarda multidisipliner yaklaşım ve yoğun immünmodülatör tedavi ile başarı şansı arttırılabilir.

Anahtar Kelimeler: Transvers miyelit, İmmünmodülatör tedavi, Gullian Barre sendromu, Neuromyelitis Optica Spectrum Disorders

Şekil 1

Servikal MRG'de T2A görüntülerde C1-T3 düzeyleri arasında anterior kesimlerde hiperintens lezyonlar (Oklar)

[P-089]

UZUN SÜRELİ YÜKSEK DOZ D VİTAMİNİ KULLANIMINA BAĞLI CİDDİ D VİTAMİNİ İNTOKSİKASYONU OLGUSU

Gürkan Bozan[1], Övgü Özenli[3], Ebru Kaçmaz[1], Mehmet Özgür Arslanoğlu[1], Enver Şimşek[2], Ener Çağrı Dinleyici[1]

[1]Eskişehir Osmangazi Üniversitesi Tıp Fakültesi,Çocuk Yoğun Bakım Bilim Dalı, Eskişehir

[2]Eskişehir Osmangazi Üniversitesi Tıp Fakültesi, Çocuk Endokrin Bilim Dalı, Eskişehir

[3]Eskişehir Osmangazi Üniversitesi Tıp Fakültesi, Çocuk Sağlığı ve Hastalıkları Anabilim Dalı, Eskişehir

Giriş: 25-hidroksi vitamin D3 düzeyinin 100 ng/ml üzerinde olması D hipervitaminozu, 150 ng/ml üzerinde olması ise intoksikasyon olarak kabul edilir. Ülkemizde son yıllarda iyatrojenik olarak D vitaminin yanlış ve yüksek dozlarda verilmesine bağlı D vitamini intoksikasyonu olan olgular bildirilmektedir. Burada hiperkalsemi nedeni ile Çocuk Yoğun Bakım Ünitesi'nde takip edilen, D vitamini intoksikasyonu olan bir olgu sunulmuştur.

Olgu: 6 aylık erkek hasta 3 haftadır devam eden yüksek ateş, halsizlik, beslenmeye karşı isteksizlik ve kusma yakınmaları ile başvurduğu sağlık kuruluşunda hiperkalsemi (15 mg/Dl) saptanması üzerine kliniğimize gönderildi. Hastanın doğumdan sonra D vitamini damlayı her gün 3 damla yerine 10 damla (1500 U/gün) olarak verdiği öğrenildi. Başvuru anında ön fontanel 3x2 cm, kapiller dolum zamanı 3 saniye, turgor tonus hafif azalmış, mukozolar hafif kuru olup monitorize edilerek 3000 cc/m2/gün IV hidrasyona başlanan hastanın çekilen EKG'si sinüs ritminde, QTc 0.46 ms idi. Biyokimya incelemesinde kalsiyum 15.88 mg/dl, fosfor 2.9 mg/dl, ALP 124 U/L, parathormon <1.2 pg/ml, 25-hidroksi vitamin D >172.50 ng /ml olarak görüldü. İdrar spot kalsiyum/kreatinin oranı 1.07 mg/mg olarak yüksek saptandı. D vitamin intoksikasyonuna sekonder hiperkalsemi olarak kabul edilerek furosemid ve metilprednizolon tedavileri başlandı. Takibinde serum kalsiyum değerlerinin kademeli olarak 12.1 mg/dl'a kadar düştüğü gözlendi. Renal ultrasonografi normaldi. Klinik ve laboratuvar bulgularında düzelme gözlenen olgu servis takibi sonrasında taburcu edildi.

TARTIŞMA: Yüksek doz D vitamini alınması gastrointestinal sistemden kalsiyum absorpsiyonun ve kemik rezorpsiyonunun artmasına sebep olarak hiperkalsemiye yol açmaktadır. Ülkemizde rutin olarak 1 yaşında kadar D vitamini 400 U/gün olarak tüm bebeklere verilmesi önerilmektedir. Ülkemizde ailelerin bebeklerine uygunsuz dozda D vitamini (hastamızda yaşa göre güvenli olarak belirlenen günlük dozdan 3 kat daha fazla ve uzun süreli) vermelerinden kaynaklı hiperkalsemi ve D hipervitaminozu görülebilmektedir. D vitamini kullanımının rutin poliklinik kontrollerinde doz ve süre yönünden kontrol edilmesi önerilmektedir.

Anahtar Kelimeler: D vitamini, Hiperkalsemi, İntoksikasyon

[P-090]

KLONAZEPAM İNTOKSİKASYONUNA BAĞLI GELİŞEN UZUN QT VE RABDOMİYOLİZ

Bilge Akkaya[1], Ebru Azapağası[2], Mutlu Uysal Yazıcı[2], Tamer Yoldaş[3], Ayşegül Danış[4], Ayşe Aksoy[4]
[1]Dr. Sami Ulus Kadın Doğum, Çocuk Sağlığı Ve Hastalıkları Eğitim Ve Araştırma Hastanesi, Çocuk Sağlığı ve Hastalıkları Kliniği
[2]Dr. Sami Ulus Kadın Doğum, Çocuk Sağlığı Ve Hastalıkları Eğitim Ve Araştırma Hastanesi, Çocuk Yoğun Bakım Ünitesi
[3]Dr. Sami Ulus Kadın Doğum, Çocuk Sağlığı Ve Hastalıkları Eğitim Ve Araştırma Hastanesi, Çocuk Kardiyoloji Kliniği
[4]Dr. Sami Ulus Kadın Doğum, Çocuk Sağlığı Ve Hastalıkları Eğitim Ve Araştırma Hastanesi, Çocuk Nöroloji Kliniği

GİRİŞ: Klonazepam uzun etkili benzodiazepin türevi bir ilaçtır.. Bu yazıda uzun QT sendromu. nistagmus, nöbet, rabdomiyoliz ve metabolik asidoza neden olan bir klonazepam intoksikasyon vakası sunulmuştur.

Olgu: Epilepsi nedeniyle klonezapam kullananan ve takipsiz olan serebral palsi hastası 12yaşındaki erkek hasta, dış merkeze nöbet geçirme şikayeti ile başvurmuş. İlk başvurusunda kan değerlerinde metabolik asidoz tespit edilen hasta için bikarbonat tedavisi uygulanmış. Ancak nöbetleri kontrol edilemeyen hasta yoğun bakım ihtiyacı olması açısından tarafımıza sevk edildi. Hastanın fizik muayenesinde; genel durumu orta- kötü, dehidrate görünümdeydi.Vital bulguları stabildi. Tetraparezik ve ekstremitelerin distalleri spastik, eklem kontraktürleri olan hastanın nistagmusu da mevcuttu. Laboratuar incelemelerinde; pH:7.17, pCO2: 27 mmHg, Lactat: 90 mg/dL, HCO3: 9,8 mmol/L, hemoglobin 14,6 g/dL, WBC48860/mm3, trombosit sayısı 255000/mm3, Kreatin kinaz 5973 IU/L idi. Periferik yaymasında özellik yoktu. Akut faz reaktanları normaldi. Hastanın sıvı ve elektrolit destek tedavileri başlandı. İzleminde monitorde aritmisi ve non sustained VT leri farkedilmesi nedeni ile EKG si çekildi ve uzun QT olduğu görüldü.(Şekil1-2)Lidokain infuzyonu başlandı. Lidokoin puşeleri ile birlikte kardiyoversiyon yapılarak ritim kontrol edilebildi. Hastanın takibinin 4.gününde uzun QT geriledi, EKG normal sinüs ritmine döndü. Hastanın öyküsü derinleştirildiğinde on yıl önce hastaya epilepsi tanısı ile klonazepam başlandığı ve bir daha takibe gitmediği, ailenin çocuğu ihmal ettiği, beslenmesinin sadece su ve ekmek ile olduğu öğrenildi. Hastada nöbet, uzun QT, nistagmus, metabolik asidoz, rabdomiyoliz olması nedeni ile klonezapam intoksikasyonu düşünüldü. Dış laboratuvara ilaç düzeyi gönderildi ancak hastanın kanları ilk hastane başvurusundan 28 saat sonra gönderildiği için klonezapam düzeyinde yükseklik gösterilemedi. Ayırıcı tanıda düşünülen diğer hastalıklar; sepsis, mitokondrial hastalık krizi, CO intoksikasyonu, tirotoksikoz, tiamin eksikliği tetkiklerle dışlandı. Takipte tüm bulguları gerileyen hasta servise devredildi.

TARTIŞMA: Yeni gelişen nöbet, rabdomiyoliz, aritmi, nistagmus ve metabolik asidoz varlığında klonezapam intoksikasyonu akılda tutulmalıdır.

Anahtar Kelimeler: Klonezapam intoksikasyonu, uzun QT, rabdomiyoliz, nöbet, nistagmus

Şekil 1:QTc uzaması,V1-V2 de brugada işareti

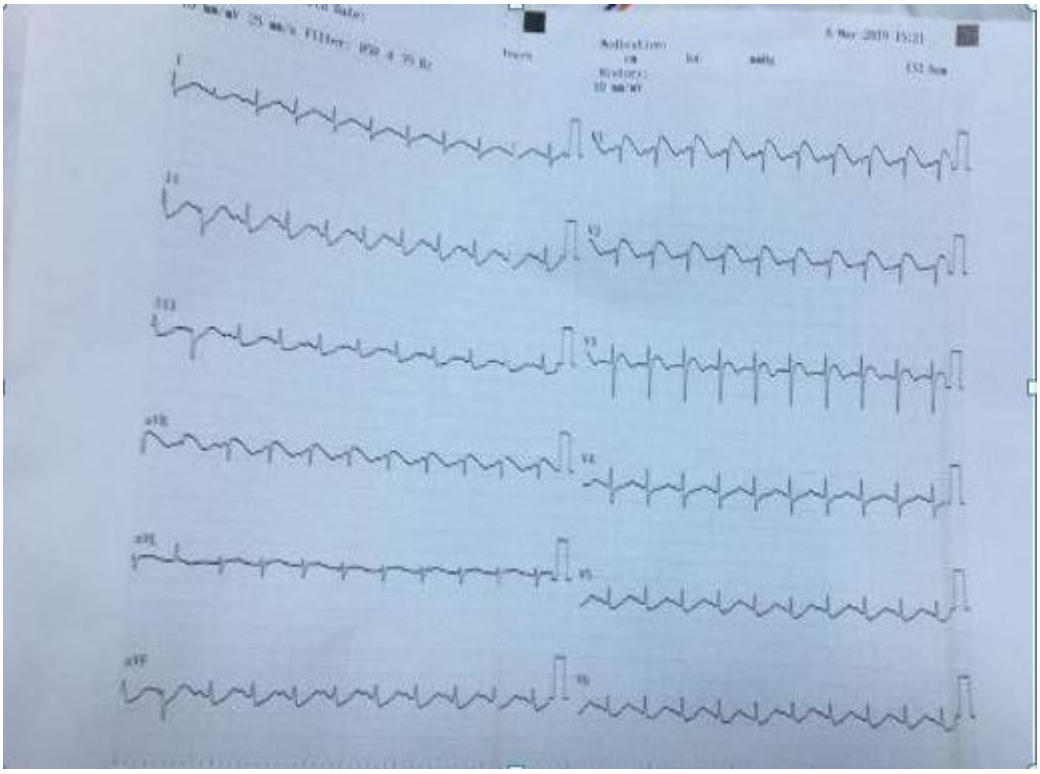

Şekil 2:QTc uzaması, bigemine VES

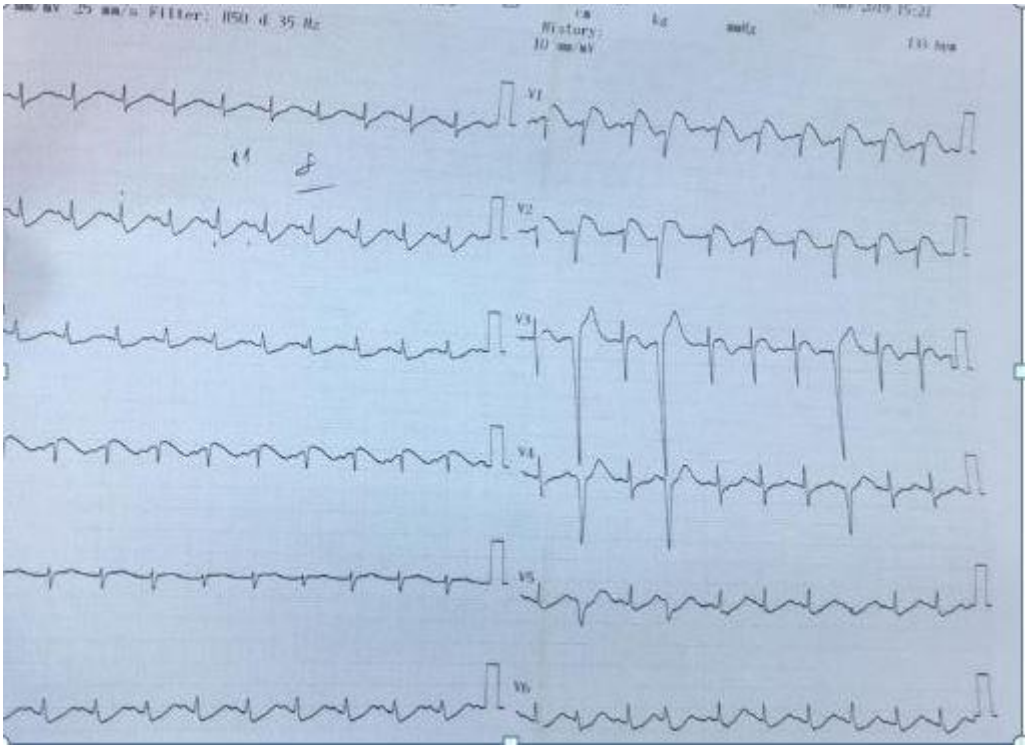

-Şekil 3: Kreatinin kinaz seyri

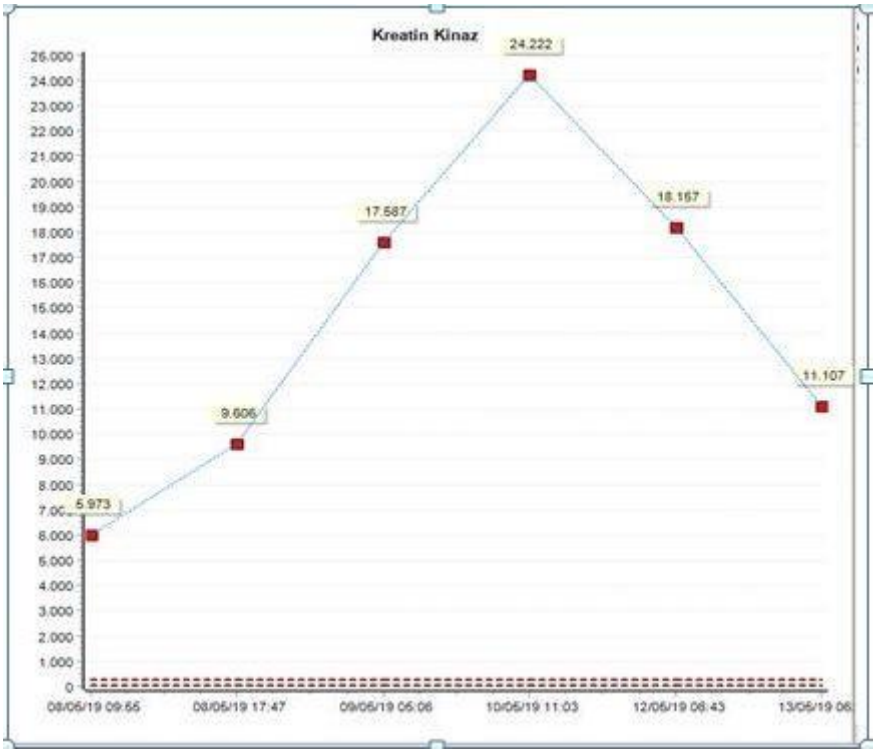

[P-091]

AMİTRİPTİLİN ZEHİRLENMESİNE BAĞLI STATUS EPİLEPTİKUS: OLGU SUNUMU

Ayyüce Ünlü[1], Mehmet Alakaya[2], Sadık Kaya[2], Ali Korulmaz[2], Ali Ertuğ Arslanköylü[2]
[1]Mersin Üniversitesi Tıp Fakültesi Çocuk Sağlığı ve Hastalıkları Ana Bilim Dalı,Mersin
[2]Mersin Üniversitesi Tıp Fakültesi Çocuk Yoğun Bakım Bilim Dalı, Mersin

Amaç: Bu bildiride acil servise status epileptikus klinik tablosunda başvuran ve izleminde çoklu organ yetmezliği gelişen ve yoğun bakım ünitesinde trisiklik antidepresan zehirlenmesi tanısı konularak tetkik ve tedavisi yapılan bir olgu sunulmuştur.

Olgu: Yirmi üç aylık kız hasta kollarda titreme, tüm vücutta kasılma, uyandırılamama şikayeti ile dış merkeze başvurmuş. Status epileptikus tanısı ile intravenöz midazolam ve fenitoin yüklenmesi uygulamalarının ardından solunum yetmezliği nedeniyle entübe edilerek merkezimize sevk edilmiş. Yoğun bakım ünitesine entübe olarak kabul edilen hastanın bilinci kapalı, glasgow koma skoru 3, pupilleri fiks dilate, ışık refleksi bilateral alınamıyordu. Hastanın dolaşımı bozuk, bradikardi ve hipotansiyonu mevcuttu. Serebral bilgisayarlı tomografi görüntilemesi normal olan hastanın, idrar toksik madde analizinde trisiklik antidepresan pozitifliği saptandı. Öykü ve ailenin incelemeleri sonucunda hastanın amitiriptilin (babasının ilacı) aldığı öğrenildi. İzleminde QRS uzunluğu, ventriküler aritmi, metabolik asidozu olan hastaya NaHCO3 ve lipid infüzyonu başlandı. Hipotansiyon ve dolaşım bozukluğu nedeniyle nedeniyle dopamin ve adrenalin infüzyonu yapıldı. Takibinde nabızlı ventriküler taşikardi gelişen hastaya lidokain infüzyonu başlandı. Sinüs ritmine dönen atımları sonrasında lidokain

infüzyonu kesildi. Yatışının üçüncü gününde kan basıncı ve nabızları normale dönen hastanın almakta olduğu inotroplar kesildi. İzlem sırasında kan gazları düzelen pupilleri izokorik, ışık refleksi pozitif ve bilinci açık olan hasta ekstübe edilerek oda havasında takip edilmeye başlandı. Oral beslenmesi başlanan hasta yatışının dokuzuncu gününde sağlıklı şekilde servise devredildi.

Sonuç: Trisiklik antidepresan zehirlenmelerine bağlı konvülsiyon, solunum baskılanması, hipotansiyon, aritmi gelişebilmektedir. Klinik bulguların ani olarak başladığı ve birden fazla organ ve sistemin etkilendiği hastalarda zehirlenmeler akla gelmelidir.

Anahtar Kelimeler: amitriptilin, status epileptikus, çocuk, zehirlenme

[P-092]

OLGU SUNUMU: STEVENS- JOHNSON SENDROM'LU ÇOCUĞUN GORDON'UN FONKSİYONELL SAĞLIK ÖRÜNTÜLERİ MODELİNE GÖRE BAKIMI

Rümeysa Akkoz, Semih Uçar, Neşe İmancı, Mey Talip Petmezci
SBU Okmeydanı SUAM, Çocuk Sağlığı ve Hastalıkları Ana Bilim Dalı,Çocuk Sağlığı ve Hastalıkları Kliniği, İSTANBUL

Stevens- Johnson Sendromu (SJS), nadir olarak görülen fakat yaşamı tehdit eden, sıklıkla ilaçlar / aşılar / viral enfeksiyonlar ile ilişkili şekilde gelişen ve epidermal hücrelerde nekroz oluşumuna sebep olan hipersensivite hastalığıdır. SJS'nin ciddi boyutlara ulaşmadan iyileştirilmesinde hemşirelik bakımı oldukça önemlidir. Bakımdaki amaçlar; gelişebilecek komplikasyonları erken belirlemek, doğru ve uygun önlemleri almak ve bireyin yaşam kalitesini arttırmaktır. Bu olguda çocuk yoğun bakım ünitesinde tedavi gören SJS'li çocuğun ailesinden onam alınmıştır. Hemşirelik bakımının özellikle tanılama aşamasında kolaylık sağladığı ve bireysel bakım, hastayı bütüncül olarak değerlendirme imkanı verdiği için Gordon'un fonksiyonel sağlık örüntüleri modeli kullanılmıştır. Olgunun hemşirelik bakım planı bu model üzerinden incelemek amacıyla yazılmıştır.

Anahtar Kelimeler: Stevens- Johnson Sendromu, hemşirelik bakımı, çocuk, yoğun bakım, Gordon Fonksiyonel Sağlık Örüntüleri

[P-093]

RİNOSİNÜZİT KOMPLİKASYONU OLARAK ORTAYA ÇIKAN, ETKEN OLARAK S. ANGİNOSUS SAPTANAN SUBDURAL AMPİYEM, BEYİN APSESİ VE SİNÜS VEN TROMBOZU OLGUSU

Uzeyir Jafarov
Bezmialem Vakıf Üniversitesi, Çocuk Sağlığı ve Hastalıklrarı, Ana Bilim, Dalı, İstanbul

On üç yaşında kız hasta, bilinç değişikliği, konuşamama ve anlamsız davranışlar nedeni ile çocuk yoğun bakım ünitemize sevk edildi. Beyin BT incelemesinde; sol frontal sinüsten frontal interhemisferik alana ve sol hemisferik duraya uzanım gösteren subdural ampiyem ile sağ frontal, etmoid ve maksiller sinüste rinosinüzit ile uyumlu yoğun içerikli kolleksiyon tespit edildi. İntravenöz seftriakson, vankomisin ve metronidazol tedavisi başlandı. Cerrahi olarak ampiyem boşaltıldı. beyin MR ve venografi görüntülemelerinde; ağır serebrit ve süperior sagital sinüs trombozu gözlendi. Bunun üzerine enoksaparin tedaviye eklendi. Pürülan ampiyem materyalinden alınan örnekte S. Anginosus üremesi oldu. Yatışının üçüncü gününde kafa içi basınç artışı bulguları ortaya çıkması üzerine beyin BT incelemesi tekrar edildi. Sol beyin yarım küresinde belirgin olmak üzere beyin ödemli ve önceden boşaltılan subdural ampiyemde hızlı bir artış gözlendi. Tekrar opere edilerek dekompresif kraniyektomi uygulandı. Yatışının beşinci günü fokal epileptik nöbetleri ortaya çıktı. Almakta olduğu levetirasetam tedavisine fenitoin eklendi. Tekrarlanan beyin MR incelemesinde interhemisferik alanda beyin apsesi izlendi. Almakta olduğu antibiyotikler intravenöz vankomisin ve meropenem olarak değiştirildi. Antibiyogramında penisiline hassas (mic<0.06) olduğu için, altıncı günde tedavisine Penisilin G de eklendi. Frontal sinüsten subdural alana püy geçişi ihtimali nedeniyle frontal sinüs drenajı yapıldı. Yatışından itibaren lenfopenik olan hastanın immünglobulin düzeyleri, lenfosit alt grup incelemesi, dihidrorodamin testi, kompleman 50 ve galaktomannan düzeyi normal saptandı. Akut faz reaktanları gerileyen ve bilinci açılmaya başlayan hasta yatışının 10. gününde çocuk hastalıklrı servisine devredildi. Yatışının 30. gününde tekrarlanan beyin MR incelemesinde serebrit ve apse bulgularının iyileşmesi üzerine vankomisin tedavisi altı haftaya tamamlandıktan sonra taburcu edildi. Sonuç olarak, S. Anginosus un neden olduğu, rinosinüzitlerin diğer patojenler ile karşılaştırıldığında daha kötü prognozlu olduğu, subdural ampiyem, beyin apsesi ve sinüs ven trombozu gibi komplikasyonlara neden olabileceği unutulmamalıdır.

Anahtar Kelimeler: Beyin Apsesi, Sinüs Ven Trombozu, Subdural Ampiyem, Streptococcus Anginosus

[P-094]

SANTRAL VENÖZ KATETER İLİŞKİLİ KANDİDA ENDOKARDİTİ VE MEDİKAL TEDAVİSİ

Alper Köker[1], Yasemin Çoban[1], Hasan Demetgül[2], Derya Duman[2], Tuğçe Tural Kara[2]
[1]Çocuk Yoğun Bakım Ünitesi, Hatay Devlet Hastanesi, Antakya/ Hatay
[2]Çocuk Sağlığı ve Hastalıkları, Hatay Devlet Hastanesi, Antakya/ Hatay

GİRİŞ: Mantar endokarditi, çocuklarda nadir görülen, mortalitesi medikal ve cerrahi tedaviye rağmen yüksek olan bir enfeksiyondur. Kandida türleri en yaygın görülen etkenlerdir.

Olgu: 14 yaşında hipoksik iskemik ensefalopati tanılı, tekrarlayan pnömonilerle birçok kez yoğun bakımda yatışı olan hastaya ekstübasyonu tolere edemediği için trakestomi açılması planlandı. Hastanın yatışı sosyal nedenlerle planlanandan uzun sürdü. Yatışının 146.gününde dirençli ateş ve sepsis nedeniyle yapılan enfeksiyon taraması sırasında ekokardiyografisinde atriyumda trikuspid kapak lateral leaflet komşuluğunda 20x17mm boyutlarında saplı ve hareketli hiperekojen lezyon izlendi, eş zamanlı gönderilen kan kültüründe kandida albicans üremesi saptandı, kandida endokarditi olarak değerlendirildi. Trikuspit kapak yetmezliği veya kalp yetmezliği gelişmeyen hastada cerrahi ilk tedavi yaklaşımı olarak düşünülmedi. Konservatif yaklaşım olarak medikal tedavi 5mg/kg amfoteresin B ile başlandı, sepsis tablosu gerileyen hastanın tedavisine 6 hafta devam edildi. Kontrol ekokardiyografisinde vejetasyonun kaybolduğu görüldü. Kan kültürleri negatifleşen, akut faz reaktanları normale gelen hasta profilaktik flukonazol tedavisi ile taburcu edildi.

TARTIŞMA: İnfektif endokardit bakteriyel, viral veya fungal ajanlara bağlı gelişen, endokartta veya kalp kapaklarında inflamasyon sonucu ortaya çıkan enfeksiyonlardır. Santral venöz kateter varlığı ve/veya uzun süre tutulması hem endokardiumda hasar oluşturarak endokardit riskini hemde kandida enfeksiyonu gelişme riskini arttırmaktadır. SVK'nın yanısıra immun yetmezlikler, total parenteral beslenme, geniş spektrumlu antibiyotik kullanımı, konjenital kalp defektkleri ve romatizmal kalp hastalıkları İE için başlıca risk faktörleridir. Kandida endokarditi, kandidemi olgularının %5'inden azında görülmektedir. Mortalite ve morbiditesi yüksek olan endokardit olgularında tedavi için mümkün ise medikal ve cerrahi tedavi kombinasyonu tercih edilmelidir. Medikal tedavide ilk seçenekler amfoteresin B yada ekinokandin türevleridir. Son dönemdeki bazı seriler izole medikal tedavi yanıt oranının kombine tedaviye yakın olduğunu belirtmektedir. SVK varlığı ve uzun süreli yatışa bağlı kandida endokarditi gelişen olgumuzun tedavisinde tekli medikal tedavi uygulanmış ve olumlu sonuç alınmıştır.

Sonuç: Kandida endokarditinde cerrahi ve medikal tedavi kombinasyonu ilk tercih olmakla birlikte şartlar dahilinde ve hastanın kliniğine göre tek başına medikal tedavi ile de yanıt alınabilmektedir.

Anahtar Kelimeler: Santral venöz kateter, kandidemi, infektif endokardit, medikal tedavi

Candida vejetasyonu ekokardiografi görüntüsü

Candida enfeksiyonuna bağlı triküspit kapakta vejetasyon görüntüsü

Tedavi sonrası ekokardiografi görüntüsü

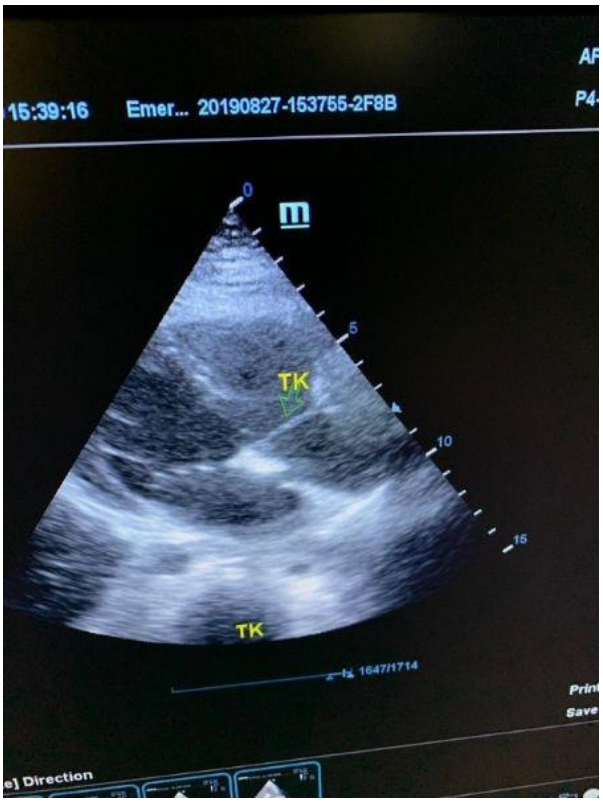

6 haftalık antifungal tedavi sonrası kaybolmuş vejetasyon ve normal triküspit kapak görüntüsü

[P-095]

PERİKARDİYAL EFÜZYONUN NADİR BİR NEDENİ; ÜREMİK PERİKARDİT

Tolga Besci, Gültaç Evren, Tolga Köroğlu
Dokuz Eylül Üniversitesi, Çocuk Yoğun Bakım Bilim Dalı, İzmir

Giriş: Son dönem böbrek yetmezliği(SDBY) bulunan hastalarda perikardiyal tutulum önemli bir mortalite ve morbidite sebebidir. Üremik perikardit, SDBY olan hastalarda renal replasman tedavisi başlanmadan önce veya başlandıktan sonraki ilk 8 haftada perikardit bulgularının görülmesi ile tanınır. Genellikle fibrinöz perikardit şeklinde görülür, sıklıkla perikardiyal efüzyon eşlik eder. Olgumuz diyalize henüz başlanmamış kronik böbrek yetmezliği hastalarında, perikardit gelişimi ve hemodiyalize başlanma gereksinimini ortaya koyma amacıyla sunulmuştur.

Olgu: 2 yıl önce ARA pankarditi geçiren, sekel nedeniyle mitral kapak replasmanı yapılan ve takibinde evre 3 KBY gelişen 11 yaşında kız hasta kalp yetmezliği nedeniyle çocuk yoğun bakım ünitesine yatırıldı. Hasta çocuk sağlığı servisinde kalp yetmezliğine yönelik dopamin ve dobutamin, diürezin arttırılmasına yönelik aminofilin infuzyonu almıştı. Fizik incelemesinde taşikardik (supraventriküler taşikardi), nabız:160/dk, kapiller dolum zamanı 1 saniye, kan basıncı:130/70 idi. Transtorasik ekokardiyografik incelemede orta derecede sol ventrikül disfonksiyonu (E/F:%42), triküspit yetmezliği ve en geniş sol ventrikül posterior duvar komşuluğunda 23 mm perikardiyal efüzyonu vardı. Laboratuar inclemelerinde BUN:120 mg/dl, kreatinin: 2.41 mg/dl, Fosfor:6.13mg/dl, diğer elektrolitleri normal sınırlardaydı. Tam kan sayımında beyaz küre 6100/mm3, CRP:20.7 mg/l, eritrosit sedimantasyon hızı:11mm/st idi. Aminofilin, düzeyi terapötik sınırın üstünde bulunması üzerine kesildi. Supraventriküler taşikardisi(SVT) olması nedeniyle hastaya adenozin verildi, SVT'nin devam etmesi üzerine amiodoron infuzyonu başlandı. Hastanın perikardiyal efüzyonu, perkutan yollarla boşaltılamaması üzerine torakotomi yapıldı. Perikard içerisinde yapışıklıklar olduğu öğrenildi, fibrinöz efüzyon sıvısının laboratuvar incelemeleri eksuda ile uyumlu sonuçlandı. Bakteriyel ve mikobakteri kültüründe üreme saptanmadı. Plevral sıvıda adenozin deaminaz aktivitesi (ADA) negatif sonuçlandı. Hastaya akut perikardit tedavisi olarak metilprednisolon 2mg/kg/gün ve kolşisin 1x0.5mg başlandı. Altta yatan kronik böbrek yetmezliğine bağlı üremik perikardit geçirdiği düşünülen hastaya 2 gün devamlı venö-venöz hemodiyafiltrasyon uygulandıktan sonra BUN:19.1mg/dl, kreatinin: 0.97mg/dl'ye geriledi. Düzenli aralıklı hemodiyalize başlandıktan sonra perikardiyal efüzyonda rekürens izlenmedi.

Sonuç: KBY hastalarında akut üremik perikardit gelişimi önemli bir mortalite sebebidir. Özellikle diyalize henüz başlanmamış hastalarda perikardit bulguları ortaya çıktığında tanıya hızlıca gidilmeli, diyalize başlanmalıdır.

Anahtar Kelimeler: perikardit, perikardiyal efüzyon, kronik böbrek yetmezliği

[P-096]

NADİR GÖRÜLEN MALİGN AKCİĞER KİTLESİ: PLEVROPULMONER BLASTOM

Muhammed Üdürgücü, Nazik Yener, Fatma Hale Örs
Ondokuz Mayıs Üniversitesi Tıp Fakultesi, Çocuk Yoğun Bakım Bilim Dalı, Samsun

Giriş : Plevropulmoner blastom intratorasik mezenkim kaynaklı nadir görülen, agresif seyirli, disembriyonik bir tümördür. Tüm malign akciğer kitleleri içinde insidansı %0,25-0,5 arasında olup sıklıkla hayatın ilk 6 yılında görülmektedir. Konjenital akciğer lezyonlarından ve benign akciğer kistlerinden erken dönemde ayırt edilmesi önemlidir.

Olgu : İki gündür devam eden ateş ve solunum sıkıntısı şikayetleri ile acil servise başvuran 20 aylık kız hastanın özgeçmişinde bir özellik yoktu. Fizik muayenede takipneik (56/dk) ve interkostal retraksiyonları vardı, dinlemekle sol hemitoraksta solunum sesleri azdı. Diğer sistem muayenelerinde özellik saptanmadı. Tetkiklerinde Hb:12g/dl, beyaz küre:10170bin/uL, CRP 253 mg/L, kan gazları ve biyokimyası normaldi. PA akciğer grafisinde sol hemitoraksı dolduran, mediasteni sağa iten, düzgün sınırlı kitlesel lezyon gözlendi (Resim 1). Toraks ultrasonografisinde solda 45*55 mm boyutlarında anekoik kist ve kistin inferiorunda solid yapı görüldü. Toraks tomografisi sol akciğer alt lobda plevra ile ilişkili, 78*94*113 mm boyutlarında, düzensiz septasyonlar ve hava sıvı seviyelenmesi gösteren multilokule kistik lezyon olarak değerlendirildi (Resim 2). Hastaya geniş spektrumlu antibiyotik tedavisi başlandı. Torasentez yapılıp toraks tüpü yerleştirildi. Alınan sıvı örneği eksuda vasfında olup bol eritrosit ve lokosit içerirken, boyalı incelemede mikroorganizma görülmedi. Sitolojik incelemede sıvı içeriği kan elemanları ve nekrotik fibrinli materyal olarak değerlendirildi, kültüründe üreme olmadı. Hastada mevcut klinik ve görüntüleme bulgularıyla enfekte kistik adenoid malformasyon düşünüldü. Ancak hastanın 4 aylıkken dış merkezde kontrol amaçlı çekilen akciğer grafisinde ulaşıldı, konjenital kiste ilişkin bir bulgu görülmedi. Antibiyotik tedavisi ile solunum sıkıntısı düzelen hastanın akciğer grafi bulgularının sebat etmesi üzerine hastaya cerrahi planlandı (Resim.3). Hasta opere edildi, sol alt akciğerde görülen solid kitle sol alt lob ve komşu plevra dokularıyla birlikte çıkarıldı. Kitlenin patolojik incelemesinde andiferansiye blastemik hücreler ile geniş sitoplazmalı rabdomyosarkomatöz hücreler görüldü, plevropulmoner blastom tip 2 olarak raporlandı. Hastanın tedavisine çocuk onkoloji servisinde devam edildi.

Sonuç: Çocukluk döneminde tek taraflı, hızlı ilerleyen solid-kistik yapılara sahip kitle tespit edilen hastalarda plevropulmoner blastom akla gelmelidir.

Anahtar Kelimeler: Plevropulmoner blastom, Konjenital kistik akciğer hastalıkları, İntratorasik kitle

Resim 1

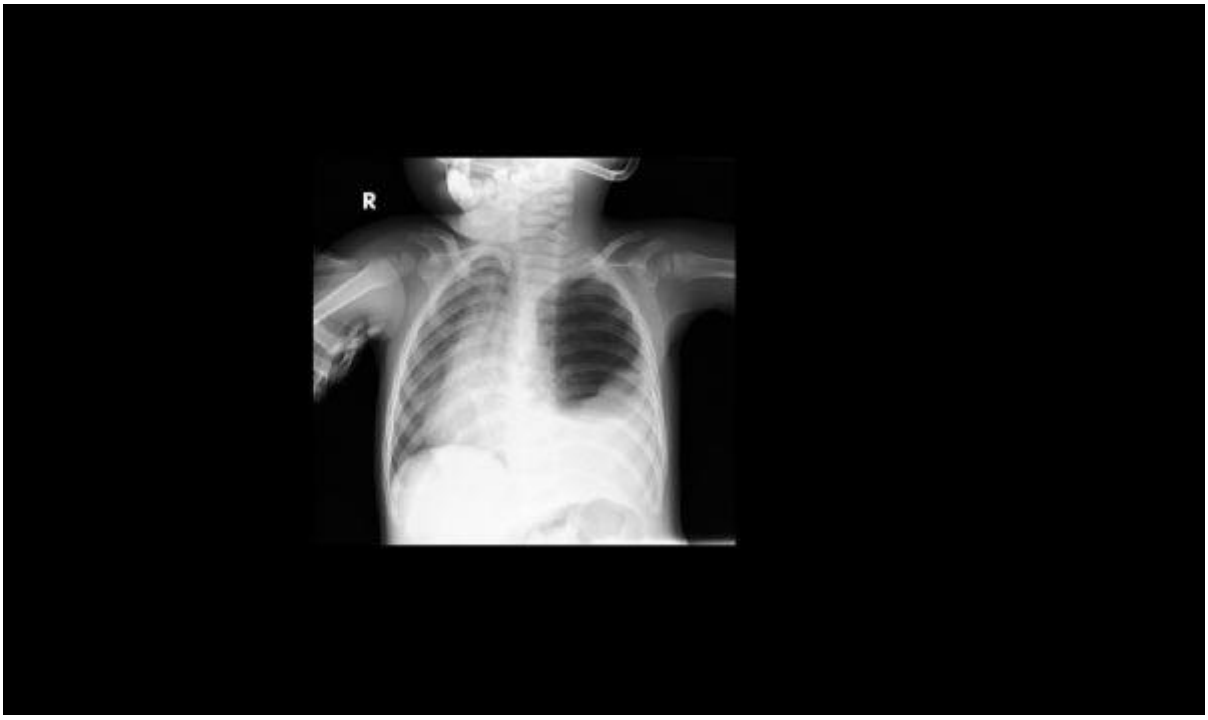

Hastanın ilk müracaatında çekilen grafisi. Soldaki geniş lezyon görülmektedir.

Resim 2

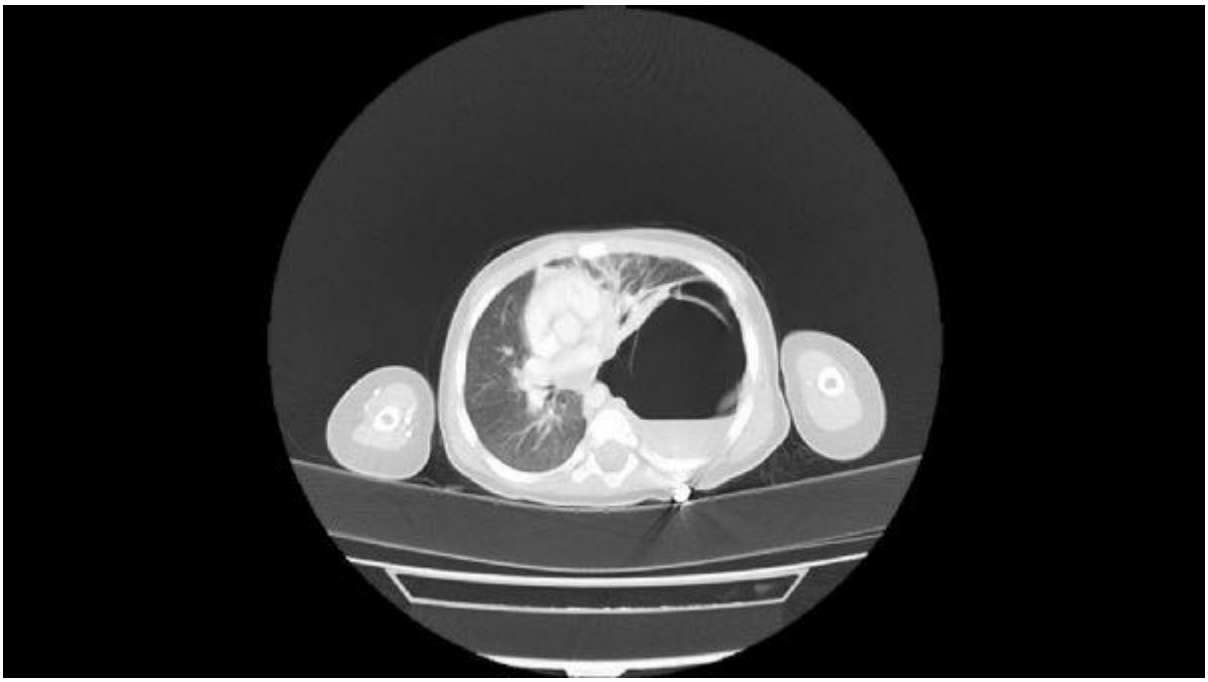

Tomografi kesitinde septasyonlar ve hava sıvı seviyelenmeleri görülmektedir.

resim 3

Tüp drenaj ve antibiyotik tedavileri sonrası devam eden akciğer bulguları görülmektedir.

[P-097]

POSTTRAVMATİK BEYİN HASARI SONRASI NÖBET GEÇİREN ÇOCUK; TRAVMAYA SEKONDER? İATROJENİK?: VAKA TAKDİMİ

Selman Kesici[1], Kübra Cebeci[2], Banu Katlan[1], Benan Bayrakcı[1]

[1]Hacettepe Üniversitesi Tıp Fakültesi, İhsan Doğramacı Çocuk Hastanesi, Çocuk Yoğun Bakım Bilim Dalı, Ankara.

[2]Hacettepe Üniversitesi Tıp Fakültesi, İhsan Doğramacı Çocuk Hastanesi, Çocuk Sağlığı ve Hastalıkları Ana Bilim Dalı, Ankara

Amaç: Fenitoin, sodyum kanallarını bloke ederek etki gösteren, generalize ve parsiyel nöbetlerin önlenmesi ve tedavisinde sık kullanılan bir antiepileptik ajandır. Bu bildiride travma sonrası nöbet proflaksisi için verilmesi amaçlanan fenitoninin yüksek dozda verilmesi sonucu nöbet gelişen bir çocuk hasta sunulacaktır.

Vaka: Bilinen bir hastalığı olmayan 9 aylık kız hastanın, 10 gün önce 1 metre yüksekten sert zemine düşme sonrası sol temporoksipitalde gelişen yumuşak doku şişliği nedeni ile aile hekimliğinden dış merkeze sevkedildiği, yapılan görüntülemelerinde subdural hematom tespit edilen hastaya proflaktik fenitoin intravenöz verildiği, ilaç bitiminde trunkal ataksisi ve nistagmusu geliştiği öğrenildi. Yakın takip ve izlem amacı ile çocuk yoğun bakım ünitesine kabul edildi. Kabulünde hastanın yaşamsal bulgularının stabil olduğu görüldü,ancak trunkal ataksisi, ellerinde tremoru ve nistagmusu fark edildi. İzlemde 2 kez absans, 2 kez generalize tonik klonik vasıfta nöbet geçiren hastanın nöbeti benzodiazepin tedavisi ile

kontrol altına alındı. Biyokimyasal tetkiklerinde ve kan gazında herhangi bir patolojiye rastlanmadı. Beyin bilgisayarlı tomografisi merkezimizde değerlendirildi ve sıvama tarzı minimal subdural kanama olduğu öğrenildi, gönderilen kan fenitoin düzeyi 39,2 mg/L (referans aralığı 10-20 mg/L) olarak saptanan hastanın nöbetinin yüksek doz fenitoine bağlı olduğu düşünüldü ve sevk alınan merkez ile görüşüldüğünde hastaya 50 mg/kg fenitoin verildiği öğrenildi. İzlemde fenitoin düzeyi 14,2 ye dek gerileyen hastanın tekrar nöbeti olmadı ve taburcu edildi.

Sonuç: Fenitoin zehirlenmesi, ataksiden komaya dek geniş bir spektrumda görülebilirken, nadiren nöbet aktivitesini de tetikleyebilir. Fenitoin toksitesinin, yüksek kan düzeylerinde (50 mg/L üzeri) nöbet aktivitesine neden olabildiği bilinmektedir, hastamızın kanda bakıldığı andaki düzey bu değerin altında olsa da, bireysel metabolizma farkları göz önünde bulundurulduğunda kanda herhangi bir an bu miktarda bulunabileceğini ve nöbet aktivitesini tetiklediği kanaatindeyiz. Posttravmatik beyin hasarında intrakranyal kanama ve ensefalopati varlığında proflaktik antiepileptik endikasyonu vardır. Çocuk hastalarda verilecek doz titizlikle hesaplanmalı ve infuzyon süresinin kısa olmamasına dikkat edilmelidir.

Anahtar Kelimeler: fenitoin, overdoz, epilepsi

[P-098]

ÇOCUK YOĞUN BAKIMDA KOMŞU HASTADA PROBİYOTİK KULLANIMI SONRASI GELİŞEN SACCHROMYCES CEREVİSİAE FUNGEMİSİ

Emrah Gün[1], Tanıl Kendirli[1], Dilara Beşli Çelik[2], Esra Çakmak Taşkın[3], Halil Özdemir[3]
[1]Ankara Üniversitesi Tıp Fakültesi,Çocuk Yoğun Bakım Bilim Dalı,Ankara
[2]Ankara Üniversitesi Tıp Fakültesi,Çocuk Sağlığı ve Hastalıları Ana Bilim Dalı,Ankara
[3]Ankara Üniversitesi Tıp Fakültesi,Çocuk Enfeksiyon Hastalıkları Bilim Dalı,Ankara

Saccharomyces Cerevisiae doğada yaygındır ve nadir fungemi ajanı olabilir. Saccharomyces Boulardi, S.Cerevisiae' nin bir alt türüdür, Clostridium Difficile enfeksiyonu veya parenteral beslenme ile ilişkili gastroenteritlerin önlenmesi ve tedavisi için probiyotik preparasyonunda kullanılır. S.Boulardii ve S.Cerevisiae'nın genetik özellikleri neredeyse aynıdır ve S.Boulardii'yi S.Cerevisiae'den ayırt etmek mümkün değildir. S.Cerevisiae (boulardii) fungemisi ilk kez 1970 yılında, prostetik mitral kapağı olan bir hastada rapor edildi ve o zamandan beri, bu mayanın neden olduğu birçok başka fungemi vakası rapor edilmiştir. S.Boulardii ile probiyotik tedavisine ilişkin açıklanamayan ateş, fungemi, endokardit, pnömoni, karaciğer absesi, peritonit ve septik şok gibi sistemik enfeksiyon vakaları vardır. Biz bu olguda gastroenterit nedeniyle probiyotik kullanan hastayla aynı serviste yatan ve S.Cerevisiae fungemisi gelişen 6 aylık erkek hastayı sunuyoruz.

Olgu: 6 aylık erkek hasta, intrakranyal kitle ve hidrosefali nedeniyle ventrikülostomi yapılan, ventriküloperitoneal şant takılan ve eksternal drenaj yapılarak beyin cerrahisi tarafından takip edilmekte iken postoperatif 14. günde solunum sıkıntısı nedeniyle entübe edilerek çocuk yoğun bakım ünitesine devralındı. Patolojik tanısı atipik rabdoid teratoid tümör olan hasta, inoperable kabul

edilerek, kemoterapi tedavisi olarak ATRT rejimi A kolu (doksorubisin+kardioksan) başlandı. Hastanın izlem sırasında direngen giden ateşleri olması üzerine alınan kan, kateter, BOS, idrar, trakeal aspirat kültürlerinden sadece kan ve kateter kültürlerinde kontaminasyon olarak kabul edilen metisilen rezistans koagülaz negatif stafilokok üremesi oldu. Kademeli olarak meropenem, flukonazol, amikasin, vankomisin ve kolistin tedavileri başlandı. Takibinde alınan kateter kültüründe Saccharomyces Cerevisiae üremesi olması üzerine kateteri çekildi ve flukonazol tedavisine devam edildi. Bunun üzerine yoğun bakım ünitesinde izlenen başka bir hastanın ishal nedeniyle Saccharomyces Boulardi içerikli bir probiyotik kullandığı fark edilerek hemen kesildi. Hastanın izleminde ateşinin düştüğü görüldü ve flukonazol tedavisi 14 güne tamamlandı.Probiyotik kullanımı kritik hastalarda infeksiyon için yüksek risk faktörüdür ve bizim hastamızda olduğu gibi kendisi kullanmasa bile aynı ünitede yatan hastalarda kullanımında bile diğer hastalardan havayla veya kişilerarası kolonizasyon sonucu ortaya çıkabilir ve sepsise yol açabilir.

Anahtar Kelimeler: çocuk, fungemi, probiyotik, Saccharomyces Cerevisiae

[P-099]

ÇOCUKLARDA NADİR BİR İNFARKT NEDENİ; İNTERNAL KAROTİD ARTER DİSEKSİYONU

Nihal Akçay, Ülkem Koçoğlu Barlas, Mey Talip Petmezci, Esra Şevketoğlu
Sağlık Bilimleri Üniversitesi Bakırköy Dr Sadi Konuk Sağlık Uygulama Araştırma Merkezi, Çocuk Yoğun Bakım Ünitesi, İstanbul

Giriş: Karotis arter diseksiyonları genç hastalarda iskemik strokun en önemli sebebi olarak kabul edilmektedir. Karotis arter diseksiyonları spontan veya travmatik olabilirler. Spontan diseksiyonlar olguların %60 kadarını oluştururken, geri kalan kısmı travmatik sebeplidir. Bu olgu sunumunda çocuk hastalarda akut infarkt nedeninin internal karotid arter diseksiyonu olabileceğine dikkat çekmek istedik.

Olgu: On dört yaşında erkek hasta ailesi tarafından evde bilinci kapalı halde bulunmasın 30 dakika sonra başvurdukları merkezde yapılan değerlendirmeler sonucu ensefalit düşünülmesi üzerine yoğun bakım ünitemize kabul edildi. İlk başvurduğu merkezde bilincinin kapalı olduğu, vankomisin, seftriakson, asiklovir tedavilerine ek olarak nöbet benzeri öykü tarifledikleri için levetrisetam başlanıldığı öğrenildi. Olgunun öz geçmişinde ve soy geçmişinde özellik yoktu. Olgunun ilk fizik muayenesinde bilinci uykuya meyilli, ağrılı ve sesle uyarana yanıt mevcuttu. Meningeal irritasyon bulgusu ve taraf bulgusu yoktu. Ataksi, dismetri, disdiadokinezi pozitif saptandı. Sağ üst ve alt ekstrimitede kas gücü 3/5, solda ise 4/5 olarak saptandı. Diğer sistem muayeneleri normaldi. Hastanın beyin MR incelemesinde; sol serebri media sulama alanı derin ve kortikal gri maddede akut infakt ve MRA incelemesinde sol internal karotid arter(İKA) petröz segment hızasında akım sinyalı kaybı izlendiği görüldü. Mevcut tablo; sol İKA diseksiyonu ve diseksiyon zemininde gelişen hemodinamik ve tromboembolik enfaktı uyumlu bulundu. Tarama amacıyla çekilen ekokardiyografi, karotis doppler ultrason görüntülemeleri normal olarak saptandı. Çocuk nöroloji, girişimsel radyoloji, çocuk hematoloji ve romatoloji bölümüne danışılan

hastanın klinik takip edilmesi, enoksaparin tedavisi başlanması, tromboz paneli, otoimmün ve genetik tetkiklerinin gönderilmesi planlandı. Hastanın tromboz ve genetik paneli normal saptandı. Hastaya fizik tedavi başlandı.

Sonuç: Diseksiyon sonrası geçici iskemik atak, serebral iskemi sonucu unilateral motor ve duyu kayıpları, afazi, görme kaybı, başağrısı, gelişebileceği gibi asemptomatik olgular da bildirilmiştir. Özellikle genç hastalarda travma ya da boyun ağrısı anamnezi alınmasa bile diseksiyon mutlaka akla gelmesi gereken nedenler arasında olmalıdır.

Anahtar Kelimeler: çocuk, diseksiyon, infarkt

Resim:1

Sol internal karotid arter petröz, kavernöz segmentleri ve sol orta serebral arter kalibrasyonunda incelme

[P-100]

LEVETİRASETAM İLE İLİŞKİLİ AKUT RABDOMİYOLİZ OLGUSU

Behruz Hüseyinli[1], Nagehan Aslan[2], Dinçer Yıldızdaş[2], Faruk Ekinci[2], Gülen Gül Mert[3], Duygu Özcan Yavuz[3], Özden Özgür Horoz[2]

[1]Çukurova Üniversitesi Tıp Fakültesi, Çocuk Sağlığı ve Hastalıkları Ana Bilim Dalı, Adana

[2]Çukurova Üniversitesi Tıp Fakültesi, Çocuk Yoğun Bakım Bilim Dalı, Adana

[3]Çukurova Üniversitesi Tıp Fakültesi, Çocuk Nöroloji Bilim Dalı, Adana

Giriş : Rabdomiyoliz, travmatik ve travmatik olmayan nedenlerle ilişkili olarak görülen, kas hücrelerinin yıkımı sonucu intraselüler materyallerin sistemik dolaşıma katılması sonucu oluşan, klinik ve biyokimyasal sendromudur. Rabdomiyolizin etiyolojisinde, travma, ağır egzersiz, viral enfeksiyonlar, ilaçlar, intoksikasyonlar ve hipotiroidizm sayılabilir. Levetirasetam hem fokal hem de generalize nöbetlerin tedavisinde yaygın olarak kullanılan, iyi tolere edilen ve güvenli bir antiepileptik olarak kabul edilmesine rağmen Levetirasetam tedavisi sonrası bildirilen rabdomiyoliz vakalarında artış gözlenmektedir. Burada epilepsi tanılı adölesan hastada Levetirasetam tedavisi ile ilişkilendirilen akut rabdomiyoliz sunulacaktır.

Olgu: Yaklaşık 10 yıldır epilepsi tanısı ile takipli 15 yaşındaki erkek hasta 5 gündür olan miyalji, halsizlik ile başvurdu. Hasta 4 yıldır Levetirasetam tedavisi alıyordu ve son 1,5 yıldır nöbeti yoktu. Hastanın yakın zamanda ağır egzersiz ve travma öyküsü yoktu. Çocuk acil servisteki ilk değerlendirmesinde sistem muayeneleri doğaldı. Biyokimyasal testlerde; BUN: 7,6 mg/dL, kreatinin: 0,53 mg/dL, ürik asit: 3,9 mg/dL, sodyum: 140 mmol/L, potasyum: 3,9 mmol/L, fosfor: 8 mg/dL, AST: 388 U/L, ALT: 89 U/L, LDH: 501 U/L idi. Serum kreatin kinaz (CK) 24064 U/L, kan ve idrar miyoglobini 3900 ng/mL'nin üzerindeydi. Tiroid fonksiyon testleri normaldi, viral seroloji negatifti, ANA, anti-ds-DNA negatifti. Klinik ve laboratuvar parametreleri ile rabdomiyoliz tanısı alan hastada rabdomiyoliz levetirasetam kullanımıyla ilişkilendirildi. Hastaya hidrasyon ve alkalizasyon tedavisi başlandı. Levetirasetam kesildi. Tedavi sonrası CK ve miyoglobin düzeyleri kademeli azalarak normal değerlere döndü. Sürekli renal replasman tedavisi endikasyonu oluşmadı.

Sonuç : Rabdomiyoliz tablosunda başvuran hastalarda kullanılan ilaçlar dikkatle sorgulanmalıdır. Levetirasetama bağlı rabdomiyoliz oldukça nadir görülmekle birlikte rabdomiyoliz etyolojisinde mutlaka akılda tutulmalıdır.

Anahtar Kelimeler: adölesan, levetirasetam, rabdomiyoliz

[P-101]

TERAPÖTİK PLAZMA DEĞİŞİMİ İLE BAŞARILI ŞEKİLDE TEDAVİ EDİLEN PARAİNFLUENZA TİP 3'E BAĞLI AKUT NEKROTİZAN ENSEFALİT OLGUSU

Gazi Arslan[1], Betül Aydın Kılıç[2]
[1]Sağlık Bilimleri Üniversitesi Derince Eğitim ve Araştırma Hastanesi, Çocuk Yoğun Bakım Ünitesi
[2]Sağlık Bilimleri Üniversitesi Derince Eğitim ve Araştırma Hastanesi, Çocuk Nörolojisi

Giriş: Akut nekrotizan ensefalit (ANE); viral enfeksiyonları takiben ortaya çıkabilen, hızlı başlangıçlı bilinç bozukluğu, kusma, konvülziyon ve karaciğer hasarının eşlik ettiği, spesifik görüntüleme bulgularına sahip fulminan bir klinik durum olup tedavisinde terapötik plazma değişimi (TPD) hakkında yeterli literatür bulunmamaktadır. Bu yazıda TPD ile başarılı şekilde tedavi edilen ANE olgusu sunuldu.

Olgu**:** Daha öncesinde sağlıklı, 5 gün önce üst solunum yolu enfeksiyonu geçiren 2 yaşında kız hasta, akut gelişen kusma, ateş, uykuya meyil ve konvülziyon nedeni ile yoğun bakım ünitesine kabul edildi. Fizik muayenesinde, kalp tepe atımı 186/dk, kan basıncı 98/53 mmHg, oksijen satürasyonu %97, vücut sıcaklığı 38,8^{o}C, uykuya meyilli, ajite, deserebre postürde, derin tendon refleksleri (DTR) artmış, Glascow Koma Skoru 6 olup meningeal irritasyon bulgusu yoktu. Seftriakson-asiklovir tedavileri başlanan hasta entübe edildi, midazolam infüzyonu başlandı. Laboratuvar tetkiklerinde beyaz küre 19700/mm3, hemoglobin 9,6 g/dl, ALT 174 U/L, AST 226 U/L, CRP 6,4 mg/L olan hastanın kraniyal manyetik rezonans görüntülemesinde bilateral talamusta ödem ve nekroz, bilateral periventriküler alan, kaudat nükleus ve pons posteriorunda hiperintensite ve kontrast tutulumu saptandı. Lomber ponksiyonda beyin omirilik sıvısı (BOS) glukoz ve proteini yüksek, direk bakıda hücre saptanmadı. Nazal sürüntü örneğinde Parainfluenza tip 3 PCR pozitifliği saptandı. Hastaya kafa içi basınç artışı protokolü, 30 mg/kg pulse metilprednizolon ve 400 mg/kg intavenöz immunglobulin (IVIG) tedavisi başlandı. Tedavinin beşinci gününde nörolojik açıdan belirgin düzelme gözlenmeyen hastaya 1,5 kat volüm ile TPD uygulandı. Sekiz seans TPD'den sonra yeterli uyanıklığı sağlanan hasta ekstübe edildi. Antiepileptik tedavileri düzenlenen, nörolojik olarak bilinci açık, aksiyal hipotoni, alt ekstremitede DTR artışı ve aralıklı nistagmusu dışında özellik olmayan hasta fizyoterapi programına alınarak yatışın 16. gününde taburcu edildi.

Sonuç: Parainfluenza sağlıklı çocuklarda sıklıkla benign bir hastalık olup nadiren, tüm güncel tedavilere rağmen ağır nörolojik sekel ve mortaliteye neden olan ANE tablosuna yol açabilir. Pulse metilprednisolon ve IVIG tedavisine yanıt alınamayan hastalarda TPD'nin tedavi seçeneği olarak uygulanabileceği vurgulanmak istenmiştir.

Anahtar Kelimeler: Akut nekrotizan ensefalit, parainfluenza, terapötik plazma değişimi

[P-102]

KALSİYUM KANAL BLOKÖRÜ İNTOKSİKASYONU OLGU SUNUMU

Ece Demirel[1], Ebru Azapağası[2], Mutlu Uysal Yazıcı[2], İlker Ufuk Sayıcı[3], Sercan Tak[4], Mehmet Taş[4]
[1]Dr.Sami Ulus Çocuk Hastanesi Çocuk Sağlığı Ve Hastalıkları
[2]Dr.Sami Ulus Çocuk Hastanesi Çocuk Yoğun Bakım Ünitesi
[3]Dr.Sami Ulus Çocuk Hastanesi Çocuk Kardiyoloji Anabilim Dalı
[4]Dr.Sami Ulus Çocuk Hastanesi Kalp Damar Cerrahisi Anabilim Dalı

Giriş: Kalsiyum kanal blokörleri(KKB) hipertansiyon, angina pectoris ve supraventriküler taşikardi tedavisinde kullanılmaktadır.Son 50 yıla bakıldığında Türkiye'de reçetelenmiş ilaçlar arasında zehirlenmeye bağlı ölümlerde ikinci sırada KKB'ler bulunmaktadır. Bu vakada suicid amacı ile aşırı dozda KKB kullanan bir olgu anlatılmıştır.

Olgu: Bilinen hastalığı olmayan 16 yaşında kız hastanın başvuru günü gündüz başlayan baş dönmesi, bulantı ve kusma şikayetleri olduğu,uyku hali başladıktan 5 saat sonra dış merkeze başvurduğu, orada yapılan değerlendirmesinde hastanın hipotansif ve bradikardik olduğu,sıvı yüklendiği, idrarda azalma görüldüğü öğrenildi. Hasta şikayetlerinin başlamasından 12 saat sonra, 112 aracılığı ile çocuk yoğun bakım ünitemize kabul edildi. Öyküsünden hastanın annesiyle tartıştığı ve evde eksik ilaçların olduğu öğrenildi. Geliş EKG'sinde(resim 1) 1.derece av blok,PR uzaması,QRS genişliği görüldü. Hastanın intoksikasyon olabileceği düşünüldü, Kardiyolojiye av blok açısından konsülte edildi, eko normal olarak yorumlandı.Hastanın izleminde hipotansiyon ve bradikardisinin derinleşmesi üzerine uygun dozlardan inotrop desteği başlandı. Kayıp ilaçların arasında verapamil olduğu öğrenildi. Bradikardi hipotansiyon devam eden bilinci açık olan hasta verapamil intoksikasyonu kabul edildi. Kalsiyum glukonat infüzyonu ve glukagon başlandı. Tedaviye insülin ve glukozlu mayi eklendi. Hasta verapamil içtiğini itiraf etti. İzleminde idrar çıkarımı az kreatini yüksek görülmesi üzerine hastaya cvvhd başlandı. Eş zamanlı olarak lipofilik ajanların uzaklaştırılması amacıyla lipid emülsiyon tedavisi başlandı. Tedavide plazmaferez uygulandı. Ancak çoklu inotrop altında hipotansiyon devam etmesi üzerine, Plazmaferez kesildi. Takıbında solunumu yüzeyelleşmesi bilinç bozulması üzerine hasta entübe edildi. Hipotansiyonu devam etmesi üzerine kalp damar cerrahi tarafından ECMO(resim 2)'ya alındı. İzleminde inotroplardan çekilerek hasta ecmodan başarıyla ayrıldı ancak wean'den 5 gün sonra hasta nazokomial sepsisten kaybedildi.

Tartışma: Kalsiyum kanal blokörleri negatif inotropik, kronotropik, dromotropik etkili ilaçlardır. Hastaların kullandığı ilacın tipi, miktarı, süresi, uzun/kısa salınımlı olmasına göre toksikasyon bulguları farklılık gösterir. Non dihidropiridin grubu ilaçların nöroprotektif etkisi nedeni ile santral sinir sistemi bulgularının geç gelişebileceği unutulmamalıdır.

Anahtar Kelimeler: intoksikasyon, kalsiyum kanal blokörü, ECMO

Resim 1

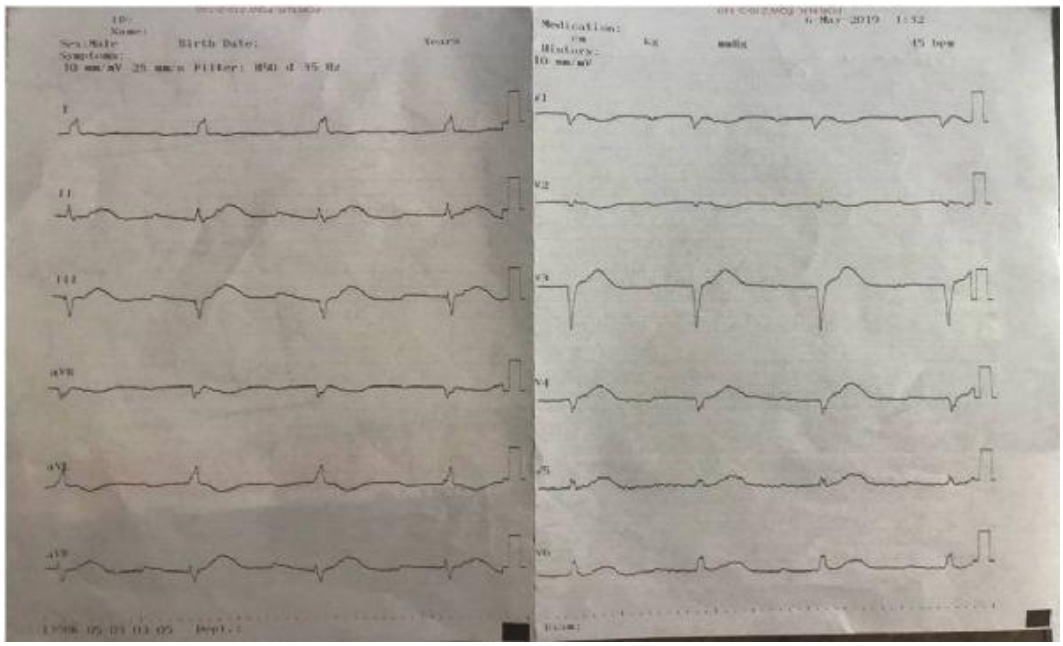

Hastanın Geliş EKG bulguları

Resim 2

Hasta ECMO'ya alındı.

[P-103]

HAYATI TEHDİT EDEN KALSİYUM KANAL BLOKERİ VE BETA BLOKER ZEHİRLENME OLGUSUNDA BAŞARILI TERAPÖTİK PLAZMAFEREZ UYGULAMASI

Serhat Emeksiz, Oktay Perk, Harun Sivilim
Ankara Şehir Hastanesi, Çocuk Yoğun Bakım Ünitesi, Ankara

Kalsiyum kanal blokörleri (KKB) ile olan zehirlenmelerde hayatı tehdit edici kardiyovasküler kollaps bulguları gelişmekte ve tedavi için spesifik bir antidot bulunmamaktadır. Kardiyovasküler kollaps gelişen olgularda sıvı ve vazopressör ilaç desteği yanında glukagon, kalsiyum glukonat ve hiperinsülinemik öglisemi tedavisi gibi tedaviler de kullanılmaktadır. Bu yazıda, özkıyım amaçlı içinde yavaş salınımlı bir kalsiyum kanal blokeri olan verapamil ve hızlı salınımlı bir ACE inhibitörü olan trandolapril (Tarka tablet®; 180 mg Verapamil+ 2mg Trandolapril) içen ve plazamaferez tedavisine yanıt veren bir olgu sunulmuştur.

OLGU SUNUMU : 16,5 yaşında kız özkıyım amaçlı 10 adet Tarka tablet® (180 mg Verapamil + 2 mg Trandolapril) içme sonrası dışmerkeze başvurmuş. Tansiyon değerinin 60/30 mmHg değerlerinde seyretmesi nedeniyle 2 kez %0.9'luk serum fizyolojik yüklemesi yapıldıktan sonra çocuk yoğun bakımımıza kabul edildi. Hastanın yapılan fizik muayenesinde; genel durumu orta, bilinci letarjik, dinlemekle kalp sesleri ritmikti. Tansiyon:70/35 mmHg, Nb:64/dk, SS:18/dk, cilt rengi hafif soluk, terli, diğer sistem muayeneleri doğaldı. Hastanın çekilen EKG'sinde patolojiye rastlanmadı. Kreatinin değeri 1,2 mg/dL, diğer biyokimyasal değerleri normal saptandı. Tanisiyon düşüklüğü nedeni ile inotrop başlandı (sırasıyla adrenalin, noradrenalin ve dopamin). %10 kalsiyum glukonat 0,5 mL/ kg intravenöz, glukagon 5 mg deri altı (intravenöz formu olmadığından) uygulandı. Üçlü inotropa rağmen ciddi hipotansif olan hastaya insülin 1 Ü/kg/saat infüzyona geçildi. İzlemin ikinci saatinde hipotansiyonu devam eden olguya %20'lik lipit solüsyonundan 1,5 mL/kg infüzyon, 1 saatte verildi. Takibinde lipitten fayda görebileceği düşünülen hastaya lipit infüzyonu 20cc/h den başlandı. Hastanın dirençli hipotansiyonları devam etmesi nedeniyle hastaya terapötik plazmaferez yapıldı. Plazmaferezin bitiminden 6 saat sonra hastanın tansiyonları kontrol altına alındı ve inotropları kademeli olarak azaltılmaya başlandı. Yatışının 5. gün servise devir edildi.

Sonuç : Proteine bağlanma oranı yüksek bir ilaç olan verapamil ile zehirlenmelerde önerilen klasik destek tedavileri ek terapötik plazmaferez tedavisi akılda bulunmalıdır.

Anahtar Kelimeler: verapamil, zehirlenme, terapötik plazmaferez

[P-104]

SUBDURAL KANAMA İLE BAŞVURAN HEMİKONVÜLZİYON HEMİPLEJİ EPİLEPSİ SENDROMLU BİR VAKA

Ufuk Yükselmiş, Yakup Çağ
SBÜ Lütfi Kırdar Kartal EAH,Çocuk yoğun Bakım,İstanbul

Hemikonvulsion-Hemipleji-Epilepsi sendromu fokal status epileptikusun infantil bir sunumunu içerir ve başlangıçta etkilenen tarafın hemiplejisi ile birlikte görülür. Bu nadir görülen pediatrik epilepsi sendromu, altta yatan bir genetik veya metabolik anormallik ile ilişkili olabildiği gibi vakaların bazılarında etyoloji aydınlatılamamıştır. Burada Subdural kanama ile hastanemiz çocuk aciline başvuran yapılan tetkikler sonucunda Hemikonvulziyon-Hemipleji-Epilepsi tanısı alan 2 aylık bir kız çocuğunu sunduk. Sol fokal nöbet ile hastanemiz aciline başvuran midazolam infüzyonu gerektiren status epileptikus tablosunda olan hastanın, 24 saat boyunca aralıklı tekrarlayan nöbetleri oldu. Takiplerinde beyin ödemi gelişti. Kanamalı enfakt alanı için herhangibir girişim yapılmadı. Yapılan tüm tetkiklerinde altta yatan herhangibir neden bulunamadı.

Anahtar Kelimeler: status epileptikus, hemikonvülziyon hemiparazi epilepsi sendromu, subdural kanama

[P-105]

AKUT BAŞLANGIÇLI ARTERYEL EMBOLİYE YAKLAŞIM

Mehmet Arda Kılınç, Serhat Samancı, Murat Boztaş, Ramazan Demir, Mehmet Erol
Diyarbakır Çocuk Hastalıkları Hastanesi Çocuk Yoğun Bakım Ünitesi

15 yaşında serebral palsi ve mental retardasyonu olan kız hasta solunum sıkıntısı ve huzursuzluk ile yatırıldı.Hastanın yatışında takipnesi vardı.takiplerinde akciğer infiltrasyonu giderek artıp respiratuvar asidozu olunca hasta entübe edildi. Hastanın entübe izleminin 2. günü yapılan muayenede sağ alt extremitede soğukluk fark edildi. Eş zamanlı kapiller dolum 2 saniye altında olup laktat degeri < 2 idi.hastaya dopler usg planlandı.Yapılan sonografik degerlendirmede hastanın ana femoral arterden popliteal artere kadar monofazik akım saptandı.Hastanın popliteal arter altında ise akım hiç görülmedi.hemen düşük molekül ağırlıklı heparin uygulandı.hasta için çocuk hemotolojive kalp damar cerrahisine konsultasyonlar istendi.trombofili paneli yollandı.ekosu yapıldı. asd saptandı. kalp damar degerlendirmesi için geçen sürede sağ alt extremitede dolaşım dahada bozuldu. hastaya batın artı alt extremite anjio bt çekildi.iliak arterden itibaren tromboz görüldü.hasta operasyona alınarak embolektomi yapıldı. ilk cerrahiden sonra fayda görmedi.Hasta stabilize edildikten sonra ikinci defa cerrahiye alındı. emboliktemi cerrahısı bu sefer daha başarılı oldu. Hastaya postoperatif 10 mic/kg/dak dopamin başlandı.idame mayi, heparin infüzyonu açıldı.aptz degeri 60-80 arasında tutulması planlandı. reumakrodex ve pentoksifilin açıldı. hasta postoperatif ikinci gününde tibialis posteriorda dolaşım döndü. 4. gün medikal tedavi desteği ile dorsalis pedistede dolaşım görüldü. hastanın hepairin tedavisi düşük molekül ağırlıklı heparine dönüldü.reumakrodex ve pentoksifilin stoplandı.hastanın etiolojik olarak degerlendirmesinde hareketsizlik zemininde olası bir derin ven trombozunun asd üzerinden

paradoksal emboli yapması üzerinde duruldu.muayedeki extremite soğuklugundan yakalanan emboliye yapılan ivedi tedavi ile extremite tam dolaşımına kavuştu.

Anahtar Kelimeler: arter, emboli, dolaşım bozukluğu

[P-106]

BİLİNÇ BULANIKLIĞI İLE BAŞVURAN NADİR BİR OLGU; SCHİLDER'S HASTALIĞI

Emine Özçelik[1], Ebru Azapağası[2], Mutlu Uysal Yazıcı[2], Halil Çelik[3], Erhan Aksoy[3]
[1]Dr. Sami Ulus Kadın Doğum Çocuk Sağlığı ve Hastalıkları EAH Çocuk Sağlığı ve Hastalıkları ABD
[2]Dr. Sami Ulus Kadın Doğum Çocuk Sağlığı ve Hastalıkları EAH Çocuk Yoğun Bakım Bilim Dalı
[3]Dr. Sami Ulus Kadın Doğum Çocuk Sağlığı ve Hastalıkları EAH Nöroloji Bilim Dalı

GİRİŞ : Multipl skleroz (MS) enflamasyon, demiyelinizasyon ve akson hasarı ile karakterize otoimmün bir santral sinir sistemi hastalığıdır. Pediatrik yaş başlangıçlı MS, tüm MS hastalarının yaklaşık %2-10'unu kapsamaktadır. Schilder's hastalığı, myelinoklastik diffüz skleroz olarak da bilinen sıklıkla çocukları etkileyen nadir, agresif seyirli MS varyantıdır.

OLGU : 13 yaşında erkek hasta ateş ve burun akıntısından 3 gün sonra bilinç bulanıklığı, konuşma bozukluğu, idrar kaçırma şikayetiyle başvuruyor. Meningoensefalit olarak değerlendiriliyor ve meropenem, asiklovir tedavisi başlanıyor. Takibinin 3. gününde kliniğinde düzelme olmaması nedeni ile hastanemiz yoğun bakım ünitesine sevk edildi. Geliş fizik muayenesinde; genel durumu orta, bilinç açık, vitalleri stabildi. Glaskow Koma Skalası:14, ışık refleksi +/+, pupiller izokorik,göz hareketleri serbest,sağ santral fasial paralizi,(Şekil1) dizartrik konuşması mevcut.Kas gücü sağ üst/alt: 4/5, sol üst/alt: 5/5. DTR alt eksremite canlı, nörokutan cilt bulgusu yok. Serebellar testler becerikli, Babinski pozitifti. (Şekil2)CBC ve biyokimya normal saptandı. Hastaya kraniyal ve spinal MRI çekildi. ''Sol piramidal yol boyunca etkilenme, sağ lateral ventrikül, bilateral temporal horn ve korpus kallozumda difüzyon kısıtlanması, sağda lateral ventrikül korpus kallozum genusunda demiyelizan lezyon''Schilder hastalığı, enfeksiyonun tetiklediği demiyelizan hastalık? olarak yorumlandı. (resim-1)Gönderilen metabolik, romatolojik ve enfeksiyöz tetkikleri normal, çok uzun zincirli yağ asitleri normal idi. Demiyelizan hastalığa yönelik NMO, oligoklonalband, MOG negatif sonuçlandı. Schilder's hastalığı tanısı ile 30 mg/kg/g dozunda IV metilprednizolon 5 gün ardından 2 mg/kg/g dozunda metilprednizolon 4-6 hafta verildi. 2. günde semptomlarda gerileme, 2. haftada klinik iyileşme görüldü. Laktat yüksekliği ve servikalspinal tutulum nedeni ile LBSL (Lökoensefalopati beyin sapı ve spinal kort tutulumu ve laktat yüksekliği) ön tanısı ile gönderilen DARS mutasyon analizi negatifti. Hasta şu anda genel durumu iyi, sekelsiz ayaktan takip ediliyor.

TARTIŞMA : Schilder's hastalığı non-spesifik klinik, patolojik ve nöroradyolojik bulgularla karakterize oldukça nadir bir demyelinizan hastalık olup çoğunlukla çocuklarda görülen fulminan seyirli bir MS varyant olarak kabul edilir. Prognozu değişken olup genellikle kortikosteroidlere iyi yanıt verir

Anahtar Kelimeler: MS Varyantı, Schilder's hastalığı, Pulse steroid

Resim-1 Fasiyal asimetri

Resim-2 Babinski pozitifliği

Resim-3 MRI görüntüleri

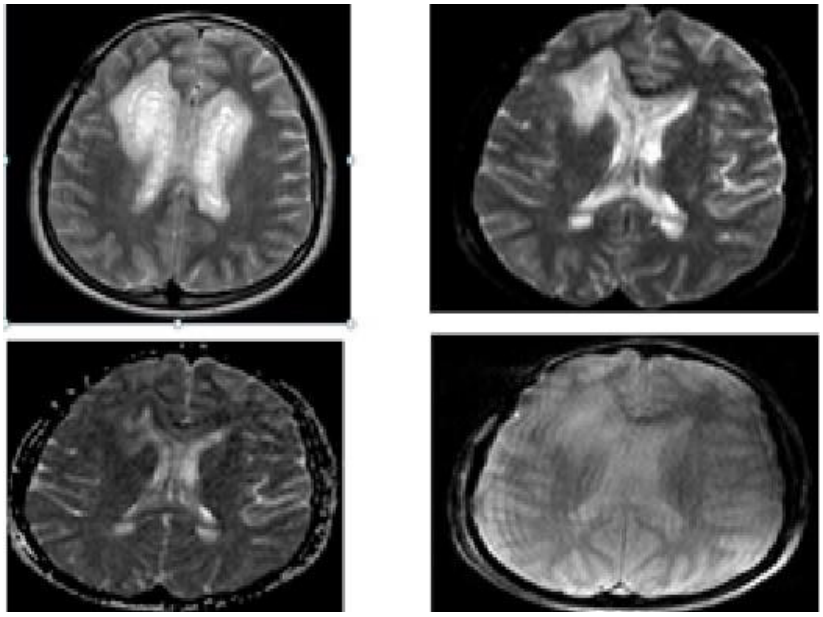

[P-107]

NADİR GÖRÜLEN BİR BİRLİKTELİK; AV TAM BLOK VE UZUN QT SENDROMU

Nilay Kan Menkü[1], Mutlu Uysal Yazıcı[2], Ebru Azapağası[2], Tamer Yoldaş[3], Senem Özgür[3]
[1]Dr.Sami Ulus Çocuk Hastanesi Çocuk Sağlığı Ve Hastalıkları
[2]Dr.Sami Ulus Çocuk Hastanesi Çocuk Yoğun Bakım Ünitesi
[3]Dr.Sami Ulus Çocuk Hastanesi Çocuk Kardiyoloji Anabilim Dalı

Giriş: Uzun QT sendromu; çarpıntı atakları, tekrarlayan senkop, konvulsiyonlar ve ani ölüme neden olabilen ventriküler aritmilerle karakterize, heterojen bir sendromdur.

Olgu: Bilinen bir hastalığı olmayan, 12 yaşında kız hasta;dış merkezden 112 aracılığıyla hastanemize aritmi nedeniyle sevk edildi.Öyküsünden öğürme, kasılma, dişlerinin kilitlenmesi ve söylenenlere cevap vermemesi üzerine nöbet geçirdiği düşünülerek ambulans çağrıldığı öğrenildi. Dış merkezde yapılan ilk muayenesinde bradikardisinin saptanması üzerine çekilen EKG'sinde av tam blok fark edilmesi üzerine tarafımıza sevk edildi. Soygeçmişinde; ailede ani kardiyak ölüm ve aritmi öyküsü yoktu. Gelişinde; genel durumu iyi,bilinci açık, nabız:45/dk, glaskow koma skoru:15 idi.Geliş elektrokardiyografide av tam blok görüldü, (RESİM1) Qtc:0.48sn ölçüldü,ekokardiyografide; eser mitral yetmezlik saptandı, ejeksiyon freksiyonu %70 olarak ölçüldü. Hastaya yatışının 2. saatinde transvenöz geçici pacemaker takıldı. İşlem sırasında ventriküler taşikardi gelişmesi nedeniyle 2 kere kısa süreli kardiyopulmoner resüsitasyon ve adrenalin uygulandı. 24 saatlik holter kaydında sürekli pace ritmi izlendi. qrs:95msn, qtc:0.48 sn ölçüldü. Klinik, holter ve EKG dikkate alınarak hastada AV tam blok ve uzun QT sendromu düşünüldü, gen analizi gönderildi. Dobutamin, milrinon, lidokain infüzyonu,naproxen ve enalapril tedavisi başlandı. Yatışının 2. Gününde ağlama sonrası ventriküler fibrilasyon gelişti. Hastaya defibrilasyon uygulandı. Normal ritmine döndüğü görüldü. Hastaya kalıcı transvenöz pacemaker (ICD özellikli) takıldı(Resim 2).Dobutamin, milrinon ve lidokain kademeli olarak kesilerek propranolol başlandı.Uzun QT sendromuna ilişkin genetik test sonucunda 41. Ekzonda uzun qt hastalığı ile ilişkili c.10348C>P p.Arg3450 genomik değişikliği ve Brugada sendromu ile ilişkili c.1702C>G p.Arg568Gly te genomik değişikliği tespit edildi. Takibinde tekrar aritmisi olmayan hasta propranolol tedavisi ve kalıcı pacemaker ile taburcu edildi.

Tartışma: Uzun QT sendromu genellikle ventriküler taşikardi ve QT mesafesinde uzama sonucu gelişen acil müdahale edilmesi gereken bir durumdur. Klinik seyir;nöbet benzeri durumlar,stres ile gelen senkop atakları ve ani kardiyak arrest gibi değişken şekillerde olabilir. Olgumuzda olduğu gibi AV blok ve bradikardi ile başvuran hastalarda da uzun QT sendromu birlikteliği ayırıcı tanıda akılda tutulmalıdır.

Anahtar Kelimeler: AV tam Blok, Uzun QT sendromu, Pacemaker

Resim 1

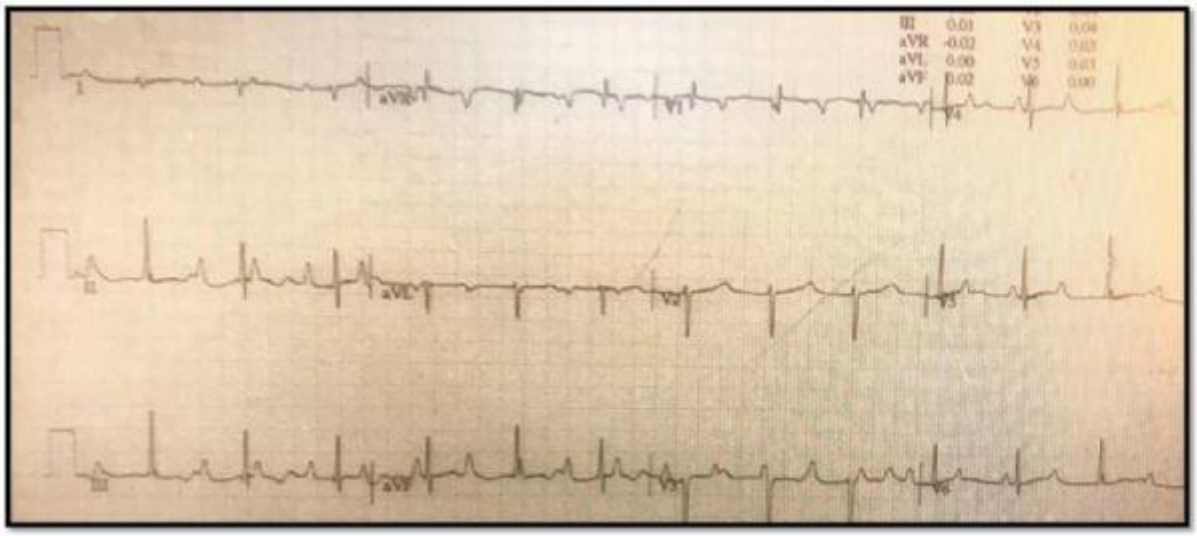

Hastanın geliş EKG'si

Resim 2

Hastanın holter kaydından bir kesit

Resim 3

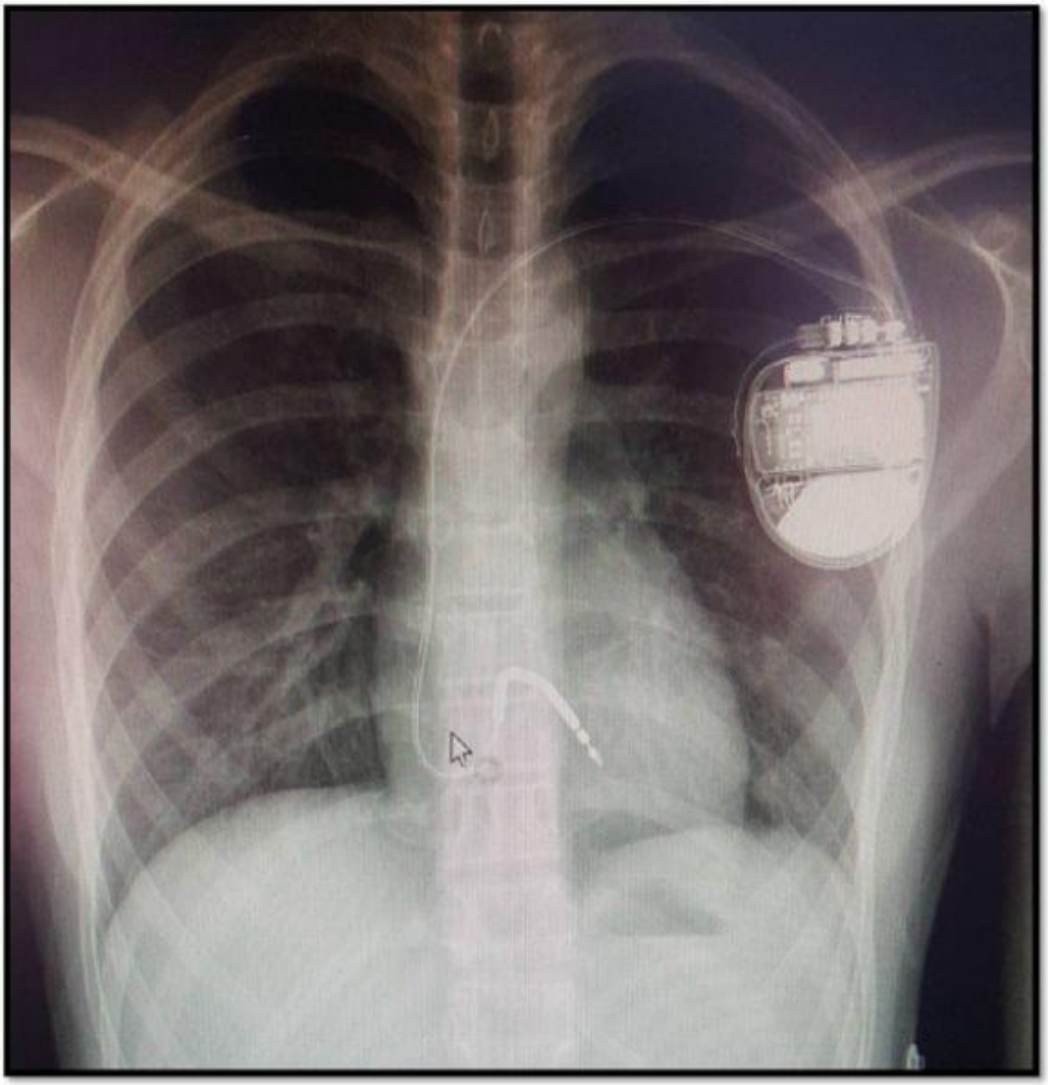

ICD sonrası postero-anterior akciğer grafisi

[P-108]

DONÖR GRANÜLOSİT TRANSFÜZYONU SONRASI TRANSFÜZYON İLİŞKİLİ AKUT AKCİĞER HASARI GELİŞEN İKİ OLGU

Didar Arslan[1], Rıza Dinçer Yıldızdaş[1], Özden Özgür Horoz[1], Vahide Nagehan Aslan[1], Göksel Leblebisatan[2]
[1]Çukurova Üniversitesi Tıp Fakültesi, Çocuk Yoğun Bakım Bilim Dalı, Adana
[2]Çukurova Üniversitesi Tıp Fakültesi, Çocuk Hematoloji Bilim Dalı, Adana

Giriş: Transfüzyon ilişkili akut akciğer hasarı (TRALI), transfüzyonun nadir fakat ciddi komplikasyonlarından biridir. Transfüzyon sırasında veya transfüzyonun ilk 6 saati içinde hipoksemi (PaO2/FiO2<=300 veya oda havasında SpO2<%90), posteroanterior akciğer (PA_AC) grafisinde bilateral

pulmoner infiltrasyonla karakterizedir. TRALI düşünüldüğünde transfüzyon durdurulmalı ve solunumsal, hemodinamik destek yapılmalıdır.

Olgu 1: 9 ay önce Akut Lenfoblastik Lösemi (ALL) tanısı alıp kemoterapi tedavisi başlanmış olan 4 yaş 2 aylık erkek hasta ishal, kusma nedeniyle başvurduğu çocuk acilden septik şok ve tifilitis ön tanılarıyla çocuk yoğun bakıma kabul edildi. Takibinde hasta entübe edildi ve çoklu organ yetmezliği gelişen hastaya TAMOF (trombositopeni ilişkili çoklu organ yetmezliği) kabul edilip plazmaferez yapıldı. İnotrop tedavileri kesilen hasta yatışının 6. Gününde trakvente alındı. Donör granülosit transfüzyonu (DGT) verilmesi planlandı. Trakventte olan hastanın DGT'nin 4. Saatinde satürasyon düşüklüğü (SpO2 %30-40), subkostal çekilmeleri oldu (Resim 1). Hasta TRALI olarak kabul edilip DGT kesildi. Hasta tekrar SIMV+PS moduna alınıp sonrasında HFOV'ye alındı. İzlemde mekanik ventilatör desteği azaltılan hasta DGT'den 48 saat sonra ekstübe edilip servise verildi (Resim 2).

Olgu 2: Daha önceden bilinen bir hastalığı olmayan 3 yaş 2 aylık kız hasta çocuk hematoloji servisine ateş ve bisitopeni (anemi, trombositopeni) nedeniyle yatırılmış. Takipte hasta entübe edilmiş. Hastanın yapılan kemik iliği aspirasyonu sonucu hemofagositik sendrom ile uyumlu gelmiş. Hasta septik şok ön tanısıyla çocuk yoğun bakıma devir alındı. Çocuk hematolojinin önerisiyle DGT verilmesi planlandı. Yatışının 10.gününde trakventte takibi esnasında DGT verilen hastada infüzyonun 5. saatinde satürasyon düşüklüğü (%50) ve pulmoner kanama oldu. Hasta tekrar SIMV+PS moduna alındı. TRALI olarak kabul edildi. Takibinde tekrar kanaması olmayan, ventilatör değerleri azaltılan hasta 20.günde ekstübe edilip yatışının 27. Günü servise devredildi.

Sonuç: Plazma içeren kan ürünlerinin verilmesini takiben nadir de olsa görüldüğünde hayatı tehdit eden bir komplikasyon olan TRALI'nin DGT ile de gelişebileceği akılda tutulmalıdır. TRALI gelişen olgularda transfüzyonun sonlandırılması ve uygun destek tedavisi verilmesi hayat kurtarıcı olacaktır.

Anahtar Kelimeler: Çocuk, Donör granülosit transfüzyonu, TRALI

Resim 1: DGT'nin 5.saatinde çekilen PAAC grafisi

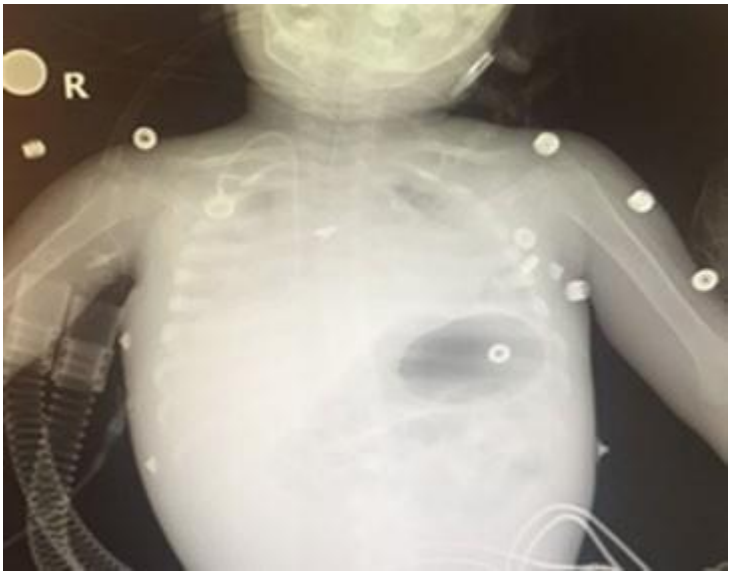

olgu 1'in DGT'nin 5.saatinde çekilen PAAC grafisi

Resim 2: TRALI sonrası 36.saatte çekilen PAAC grafisi

Olgu 1'in TRALI sonrası 36.saatindeki PAAC grafisi

[P-109]

AĞIR FORM GULİAN BARRE SENDROMUNDA FERMUAR TEDAVİSİ

Mehmet Arda Kılınç[1], Bahattin Sayınbatur[2], Remazan Demir[1], Mehmet Erol[1]
[1]Diyarbakır Çocuk Hastalıkları Hastanesi Çocuk Yoğun Bakım Ünitesi
[2]Diyarbakır Çocuk Hastalıkları Hastanesi Çocuk Nöroloji

14 yaşında erkek hasta son 4 gündür giderek artan güçsüzlük ve yürürken zorlanma şikayeti ile dış merkezde erişkin nöroloji uzmanına başvurmuş.Bakılan ilk fizik muayenesinde alt extremitede 3/5 kas gücü görülürken üst extremitelerinde 5/5 imiş.hastanın santral ve spinal görüntülemesinde patoloji görülmezken çekilen emgde hastada akut motor aksonal nöropati ile uyumlu kas tutulumu saptanmış.hasta tarafımızca kabul edildiğinde kliniğin anlatılandan biraz daha ağır oldugu alt extremite 2/5 üste 3-4/5 motor güç görüldü.sekresyonu yutmakta zorlanmaya başlanmıştı gks:15 olup öksürebiliyordu ama güçsüzdü.hastaya ıvıg tedavisi başlandı. hastaya atelektaziye karşın bipap desteği başlanırken sık aspire edildi fakat giderek akciğer grafisinde atelektazisi belirginleşip hastanın solunum yetmezliği ön plana çıkınca hasta entübe edildi.hastanın mevcut durumunda sadece ıvıg tedavisi yerine fermuar tedavisi verilmesi planlandı.hastaya eş zamanlı plazmaferez ve plazmaferez sonrası ıvıg tedavisi verildi.ıvıg tedavisinin erken temizlenmemesi için hastaya plaznmaferez ıvıg sonrası 24. saatte yapıldı.hasta ilk gün bire bir buçuk plazmaferez yapıldı.özellikle ikinci günden itibaren hastanın kas gücünde belirgin artış izlendi.3 gün extube edildi.hastanın tedavisi 5 güne tamamlandı.hasta fizyoterapi desteğine alındı.lp degerlendirmesinde albiminositolojik değişiklik görüldü.hasta motor gücü 4-5 olacak şekilde tam kür ile çocuk nöroloji servisine devredildi.bu olguda hızlı ve ağır seyreden gulian barre olgularında zaman yitirmeden fermuar tedavisi olarak degerlendirilen ikili tedavi yani

plazmaferez sonrası ıvıg verilmesinin hastanın daha erken toparlanması ve mekanik ventiratörden erken ayrılmasındaki faydasının belirtilmesi için sunuldu.

Anahtar Kelimeler: gulain barre, plazmaferez, fermuar, ıvıg

[P-110]

SİSTEMİK LUPUSERİTEMATOZUS'UN BAŞLANGIÇ BAŞVURUSU OLARAK PERİKARDİYAL EFÜZYON

Eylem Kıral
Şanlıurfa Eğitim ve Araştırma Hastanesi Çocuk Yoğun Bakım Bilim Dalı, Şanlıurfa

Perikardiyal efüzyon etiyolojik faktörlere göre sınıflandırıldığında oldukça heterojen bir grup olduğu görülmektedir. Pürülan, üremik, viral, tüberküloz perikardit, kollajenöz, malignensi, kalp yetersizliği, hipotiroidi, down sendromu, postperikardiyotomi sendromu, travmatik ve idiopatik olabilir.Sistemik lupuseritematozus (SLE), hümoral ve hücresel birçok immünolojik anormallikle karakterize, inflamatuvar, multisistemik bir hastalıktır. Özellikle seröz efüzyonlar SLE olgularında sık görülür. Hatta efüzyonlar SLE olgularının bir kısmında ilk bulgu da olabilir.9 yaş kız hasta 1 haftadır olan solunum sıkıntısı nedeniyle başvurduğu sağlık kuruluşunda çekilen akciğer filminde kardiyomegali tespit edilen, yapılan ekokardiyografik incelemesinde perikardiyal efüzyon tespit edilen hasta takipneik taşikardik olması nedeniyle yoğun bakım ünitemize yatırıldı. Öyküsünden 2 aydır anemi nedeniyle tetkik edildiği, her iki dirsek, avuç içleri ve bacak arka kısmında mor renkli döküntüler çıktığı öğrenildi. CK-MB, Troponin normal, EKG de göğüs derivasyonlarında amplitüd kaybı,Perikardiyal 2cm, plevral bilateral 4cm efüzyon tespit edilen hastanın antibyoterapisi düzenlendi, diüretik verildi. Prokalsitonin negatif, eritrosit sedimentasyon hızı 59, fibrinojen 510mg/dl CRP: 223mg/L Hb: 8.2g/dlolan hastanın çalışılan tetkiklerinde Anti Nükleer Antikor 1/100 pozitif, AntiDs Dna 31IU/mLpozitif olarak saptandı. C3-C4 ve idrar tetkiki normaldi.viral serolojide özellik saptanmadı. The Systemic Lupus Collaborating Clinics (SLICC) 2012 tanı kriterlerine (Tablo 1) göre sistemik lupus eritamatozus tanısı konuldu. Üç gün yüksek doz metilprednizolon (30 mg/kg/gün en fazla 1 gram/gün) tedavisi verildi. Beş gün sonra çekilen akciğer grafisinde plevral efüzyonu belirgin gerilemiş olarak bulundu. Bir hafta sonra kontrol EKO'da ise perikardiyal efüzyonu tamamen düzelmişti. Olgumuz hem yaş hem de hastalığın ortaya çıkış belirtileri açısından SLE'nin az bilinen yönlerini bir arada bulundurduğu için ilginç bulunarak sunulmuştur.

Anahtar Kelimeler: Perikardiyal efüzyon, Sistemik Lupus Eritamatozus, ANtinükleer antikor

Akciğer grafisi

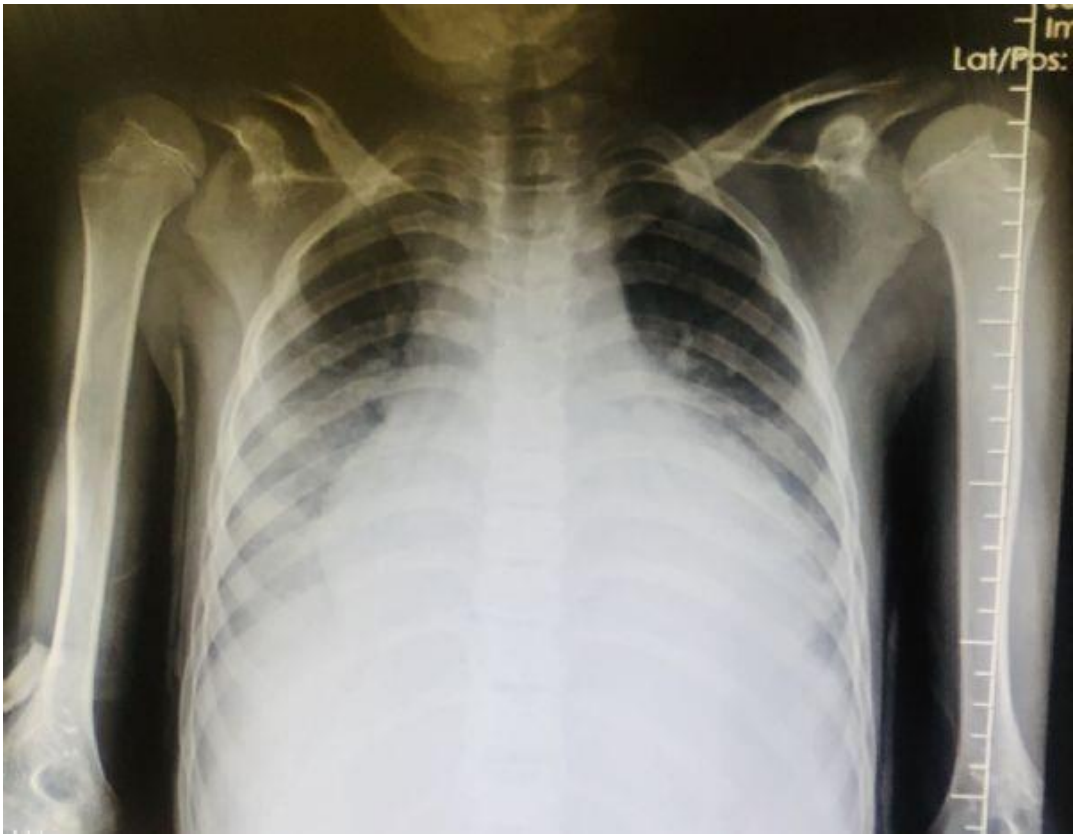

Yatışının 1.günü akciğer filmi

Tablo1.

Tablo 1. Sınıflandırma kuralı

-4 kriter (en az 1 klinik, 1 immünolojik kriter)	
veya	
-Biyopsi ile kanıtlanmış Lupus Nefriti + ANA veya Anti-ds DNA pozitifliği	
Klinik Kriterler	**İmmünolojik Kriterler**
1. Akut deri lupusu	1. ANA+
2. Kronik deri lupusu	2. Anti-ds DNA+ (2 Kez doğrulanmış)
3. Oral veya nazal ülser	3. Antifosfolipid antikor
4. Alopesi	LAK+
5. Sinovit (şişlik veya hassasiyet)	Yalancı RPR
6. Serozit (plörit, perikardit)	Antikardiyolipin+ (orta yüksek düzey/IgA, IgG, IgM)
7. Böbrek tutulumu (proteinüri, hematüri)	Anti b2GP-1 (IgA, IgG, IgM)
8. Nörolojik tutulum	4. Düşük kompleman
9. Hemolitik anemi	C3, C4, CH50
10. Lökopeni veya lenfopeni	5. Direkt Coombs (hemolitik anemi olmadan)
11. Trombositopeni	

ANA: antinükleer antikor; LAK: lupus antikoagülanı; RPR: rapid plasma reagin; Ig: immunoglobülin; Anti b2GP-1: anti-beta-2-glycoprotein-1

SLICC kriterleri

[P-111]

SİSTEMİK LUPUS ERİTEMATOZİS' İN NADİR BİR PREZENTASYONU: MASİF PERİKARDİYAL EFFÜZYON

Ezgi Özlem Özmen[1], Emine Akkuzu[1], Şahin Sincar[1], Yasemin Men Atmaca[2], Okşan Derinöz Güleryüz[2], Sevcan Bakkaloğlu Ezgü[3]

[1]Gazi Üniversitesi Tıp Fakültesi, Çocuk Sağlığı ve Hastalıkları Ana Bilim Dalı, Çocuk Yoğun Bakım Bilim Dalı, Ankara

[2]Gazi Üniversitesi Tıp Fakültesi, Çocuk Sağlığı ve Hastalıkları Ana Bilim Dalı, Çocuk Acil BD, Ankara

[3]Gazi Üniversitesi Tıp Fakültesi, Çocuk Sağlığı ve Hastalıkları Ana Bilim Dalı, Çocuk Romatoloji Bilim Dalı, Ankara

Giriş : Sistemik Lupus Eritematozis (SLE) konnektif dokularda, kan damarlarında, serozal yüzeylerde yaygın inflamatuvar degisiklikler ile giden sistemik bir hastalıktır. Burada masif plevral effüzyon ile başvurarak SLE tanısı alan bir olgu sunulmuştur.

Olgu : Bilinen bir hastalığı olmayan 10 yaşında kız hasta sabah başlayan nefes darlığı şikayeti ile çocuk acile başvurdu. Hastanın acil gözleminde vücut ısısı: 38°C, kalp tepe atımı 150/dk, solunum sayısı 30/dk, tansiyon 120/80 mmHg, saturasyon % 99 (oda havasında) olarak değerlendirildi. Fizik muayanesinde takipneik, taşikardik, ortopneik ve bilateral boyun venöz dolgunluğu mevcut olup organomegalisi yoktu. Kalp sesleri derinden duyuluyordu. Hastanın elektrokariyografik (EKG) incelemesinde sinüs taşikardisi ve elektriksel voltaj azalması izlendi. Hastanın ekokardiyografi (EKO)'sinde masif perikardiyal effüzyon olup miyokard fonksiyonları normaldi. Hasta yakın takip amacıyla çocuk yoğun bakıma alındı. Hastanın öyküsü derinleştirildiğinde son 1 aydır olan iştahsızlık, istemsiz kilo kaybı, halsizlik ve saç dökülmesi olduğu öğrenildi. Perikardiyal effüzyon ve ateş nedeniyle bakteriyal perikardit ön tanısı ile vankomisin ve seftriakson tedavileri başlandı. Hastanın kliniği, laboratuvar ve görüntüleme bulguları ile değerlendirilerek malignite ve enfeksiyon nedenleri dışlandı. SLE ön planda düşünüldü. Perikardiyosentez ile 235 cc eksüdatif vasıfta sıvı boşaltıldı. Perikardiyal sıvıda polimorfonükleer lökosit hakimiyeti mevcut olup kültürde üreme olmadı. Hastanın **ANA** (Anti-nükleer antikor) ve **Anti ds DNA** pozitif, **C3 51,9 mg/dL (79-152) C4 3,95 mg/dl (16-38)** düşük olarak saptandı. Hastanın yatışının ikinci gününde sol el bileğinde artrit saptandı. Hasta 2012 SLE SLICC Kriterlerinin en az 1 klinik ve immünolojik olmak üzere toplam dört kriterini sağlayarak SLE tanısı aldı. Çocuk Romatoloji tarafından değerlendirilen hastaya 5 gün pulse steroid, sonrasında mikofenolat mofetil ve idame steroid ile tedavisine devam edildi. Hastanın 3 hafta sonraki poliklinik kontrolünde perikardiyal effüzyonun tamamen gerilediği görüldü.

Sonuç : Sistemik Lupus Eritematozis'de serozit önemli tanı kriterlerinden biridir. Ancak literatürde masif perikardiyal effüzyon ile SLE tanısı alan nadir olgu bulunmaktadır. Olgumuz masif perikardiyal effüzyon ile SLE tanısı alması nedeniyle sunulmuştur.

Anahtar Kelimeler: dispne, perikardiyal effüzyon, serozit, steroid, sistemik lupus eritematozis

Ekokardiyografi

perikardiyal effüzyon görüntüsü

parasternal kısa-aks perikardiyal effüzyon görüntüsü

Ekokardiyografi **Telekardiyografi**

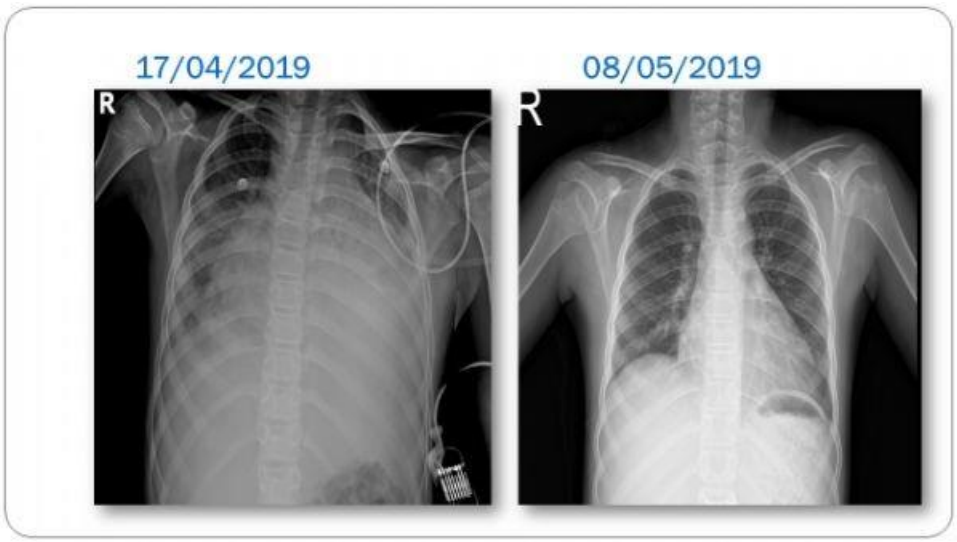

Başvuru ve poliklinik kontrol

[P-112]

TÜM TOKSİK ETKİLERİYLE KOLŞİSİN ZEHİRLENMESİ

Eylem Kıral
Şanlıurfa Eğitim ve Araştırma Hastanesi, Çocuk Yoğun Bakım Bilim Dalı, Şanlıurfa

Kolşisinin < 0.5 mg/kg dozlarında minör toksisite geliştiği ve %100 iyileşme olduğu, 0.5-0.8 mg/kg arasındaki dozlarda majör toksisite geliştiği ve %10 mortalite gözlendiği ve > 0.8 mg/kg dozlarda hastaların 72 saat içinde kardiyojenik şok sonucu kaybedildiği bildirilmiştir. Ancak alınan ilaç miktarı ile klinik bulguların ciddiyeti ve prognoz doğru orantılı değildir.Baş ağrısı nedeni ile babasının ağrı kesici sandığı ilaçlardan (sayısını net olarak söyleyemeyen)içtiği öğrenilen 17 yaş erkek hasta mide bulantısı nedeniyle başvurduğu sağlık kuruluşunda trombositopeni saptanması üzerine çocuk yoğun bakım servisine yatırıldı; intravenöz sıvı replasmanı, aktif kömür verildi AST, ALT, CK ve LDH değerleri sırası ile 374, 500, 2762, 1672 U/L değerlerine yükseldi ve trombosit sayısı 36.000/µL değerine düştü. C reaktif protein(CRP): 180mg/L ye yükseldi. Hipopotasemi ve Hipofosfatemi görülmeye başlandı Dördüncü günde trombosit sayısı 5000/µL bulundu. Periferik yaymasında blast görülmedi. Pt, aPTT uzun olup ALT 550 AST 600 olan hastaya Plazma değişimi tedavisi uygulandı. Hastanın kemik iliği tutulumuna ikincil sitopeni tablosu belirginleşti. Hastada yatışının beşinci gününde gününde batın distansiyonu gelişti, barsak sesi olmayan, ADBG de hava sıvı seviyesi olan hastada muayene ve radyolojik bulgu olarak ileus düşünüldü, nazaogastrik sonda serbest drenajda izlendi. Makroskopik hematürisi gelişen hastanın ultrasonografisinde sağ distal üreterde 1cm Taş, Sağ böbrekte Grade 3 hidronefroz görüldü, üroloji ile konsülte edilen hastaya stabil olduğunda cerrahi önerildi. Yoğun bakım yatışının 10. Gününde trombosit sayısı 90000 e yükseldi ve servise devredildi. Kolşisin intoksikasyonunun tüm laboratuvar ve klinik bulgularının görülmesi ve paralitik ileusa da neden olan kolşisin zehirlenmesi klinik tablonun cerrahi akut batını taklit edecek düzeyde ağır seyredebileceği göz önünde bulundurulmalıdır.

Anahtar Kelimeler: İleus, Kolşisin, Trombositopeni, Zehirlenme

Kolşisin zehirlenmesi klinik evreleri

TABLO 3: Kolşisin intoksikasyonu klinik fazları ve bulguları.[14]

Faz	Komplikasyon	Tedavi
	Gastrointestinal semptomlar	Gastrik lavaj
I (0-24 saat)	Volüm açığı	İntravenöz sıvı replasmanı, şok tedavisi ile birlikte gerekirse vazopressör ajan kullanımı
	Lökositoz	
II (2-7 gün)	Solunum sıkıntısı	Oksijen desteği, endotrakeal entübasyon ve mekanik ventilasyon desteği
	ARDS, hipoksemi	
	Kardiyovasküler şok	Monitör, SVB, Swan-Ganz kateteri, vazopressör ajan kullanımı
	Trombositopeni, DIC	Kan ürünleri ile replasman
	Miyelosüpresyon, nötropeni	Kan kültürü, antibiyotik tedavisi
	Hiponatremi, hipokalsemi, hipofosfatemi	Elektrolit replasmanı
	Metabolik asidoz	Volüm dengesinin korunması
	Rabdomiyoliz, miyoglobinüri, oligürik renal yetmezlik	Sıvı replasmanı ve diüretik ile zorlu diüroz
III(1-2 hafta)	Reboundlökositoz, alopesi	

[P-113]

SANTRAL HİPOTİROİDİYE BAĞLI MİKSÖDEM KRİZİ GELİŞEN OLGU SUNUMU

Gültaç Evren, Tolga Besci, Tolga Fikri Köroğlu
Dokuz Eylül Üniversitesi Çocuk Yoğun Bakım Ünitesi

Giriş : Miksödem krizi (MK) nadir görülen, yaşamı tehdit eden, predispozan faktörlere bağlı olarak ortaya çıkan dekompanse hipotiroidi tablosudur. Mental durum değişikliği, hipotermi, metabolizmada azalmayla ilişkili semptomlarla karakterizedir. Miksödem komasının erken tanınması ve tedavisi önemlidir. Laboratuvar sonuçları beklenmeden klinik şüphe halinde tedavi başlanan hastayı sunduk.

Olgu : 12 yaşında kız hasta 2 yıl önce kranial germ hücreli tümör rezeksiyonu yapılmış, cerrahi sonrası panhipopitüitarizm gelişmiş. Oral desmopressin ve L-Tiroksin kullanıyor. 3 haftadır devam eden öksürük ve aralıklı ateş yüksekliği, son iki gündür oral alım bozukluğu şikayeti ile getirildi, L-Tiroksin ve desmopressin tedavilerini alamamıştı. Muayenesinde KTA:130/dk, TA:72/37 mmHg, ateş:38,9°C, kan gazında metabolik asidoz, laktat:6,7, taşikardi, hipotansiyon ve KDZ:1 sn olan hasta septik şok olarak değerlendirilip noradrenalin, hidrokortizon infüzyonu başlandı. Sodyum:161 mmol/L, idrar çıkışı aldığının %50 fazlası olduğu için desmopressin tedavisi İV olarak başlandı. Piperasilin tazobaktam, teikoplanin ve klaritromisin tedavisi başlandı. İzlemde vücut ısısı <=35,5°C, bradikardi, bilinç değişikliği gelişti. Hiperkarbi (pCO2:85), laktat:14 ve saturasyon düşüklüğü gelişen hasta entübe edilerek mekanik ventilatörde izleme alındı. TSH:0.11 µIU/ml (referans aralığı: 0.38-5.33), fT4:0.96 ng/dl (referans aralığı:0.5-15), fT3:1.72 pg/ml (referans aralığı:2.5-3.9) geldi. Santral hipotiroidiye bağlı TSH düşüklüğü, fT4 normal ve T4'ün T3'e dönüşümü bozuk olduğu için fT3 düşük geldi. Santral hipotiroidisi olan, 2 gün tiroid hormon tedavisini düzenli kullanmayan hastada sepsisin tetiklediği miksödem krizi düşünülerek aldığı L-Tiroksin tedavisi 100mcg/g'e artırıldı. Desmopressin ve hidrokortizon tedavisi orale geçildi. İzlemde bradikardi, tip 1 AV blok gelişti. Yoğun bakım izleminin 5. gününde plevral efüzyon gelişti, sağ toraksa kateter takıldı. Yatışının 10. günü hasta ekstübe edilerek çocuk servisine çıkarıldı.

Sonuç : Miksödem krizi çocuklarda nadir görülür. Hipotermi ve mental durum değişikliği olan hastalarda şüphelenilmelidir. %95'ten fazlası primer hipotiroidiye, %5 'i hipotalamik veya hipofizer nedenlere bağlıdır. Hipotiroidi tanısı olan hastalarda sepsis ve diğer tetikleyici faktörlerin erken tespit edilmesi, hızlı müdahale, klinik şüphe halinde laboratuvar sonuçları beklenmeden başlanan erken tedavi miksödem kriziyle ilişkili mortalite ve morbiditeyi önleyebilir.

Anahtar Kelimeler: Hipotiroidi, Miksödem Krizi, L-Tiroksin

[P-114]

ANİ KARDİYAK ARREST OLGUSU: YABANCI CİSİM ASPİRASYONU? ARİTMİ?

Nilay Korgal[1], Ömer Nazım Gülçek[1], Rıdvan Ocak[1], Merve Erdem[1], Banu Katlan[2], Zeynel Öztürk[2], Sinan Yavuz[2], Ayşe Doğan Korkut[2], Selman Kesici[2], Hayrettin Hakan Aykan[3], İlker Ertuğrul[3], Benan Bayrakçı[2]
[1]Hacettepe Üniversitesi Tıp Fakültesi, Çocuk Sağlığı ve Hastalıkları Anabilim Dalı, Ankara
[2]Hacettepe Üniversitesi Tıp Fakültesi, Çocuk Yoğun Bakım Bilim Dalı, Ankara
[3]Hacettepe Üniversitesi Tıp Fakültesi, Çocuk Kardiyolojisi Bilim Dalı, Ankara

Giriş: Çocuklarda ani kardiyak arrestin etyolojisinde yapısal kardiyak hastalıklar, elektrofizyolojik sorunlar, ilaçlar, travma, yabancı cisim aspirasyonu yer alır. Biz burada yabanci cisim aspirasyonuna sekonder kardiyopulmoner arrest olduğu düşünülen ancak sonrasındaki incelemelerde katekolaminerjik polimorfik ventriküler taşikardi (CPVT) olduğu görülen bir hastayı sunacağız.

Olgu: Bilinen hastalığı olmayan, haftada 2-3 gün amatör futbol takımında oynayan 12 yaşında erkek hasta futbol maçı izlediği sırada mısır yerken morarmış; 6-7 dakika sonra bayılmış. Bu süreçte kusan ve aspire eden hasta, yakındaki bir merkeze götürüldüğünde kardiyopulmoner arrest olarak kabul edilmiş. 15 dakika kardiyopulmoner resüsitasyon yapıldıktan sonra, kardiyak ritmi ventriküler taşikardi olarak görülmüş. Kardiyoversiyon sonrası sinüs ritmi olduğu görülen, sedasyon ve inotrop desteği altında izlenen hastanın akciğer grafisinde sağ üst-orta lob atelektazisi mevcutmuş. Hasta merkezimize sedasyon ve inotrop desteği altında kabul edildi. Beyin ödemine yönelik destek tedavisi ve antibiyotik başlandı. Yabancı cisim aspirasyonu ön tanısı ile bronkoskopi yapıldı. Bronkoskopide; trakea, her iki ana bronşta mısır artıkları görüldü. Elektrokardiyografi ve transtorasik ekokardiyografi bulguları normal olan hastanın 24 saatlik Holter monitorizasyonu CPVT ile uyumlu olarak değerlendirildi. Yatışının 9. gününde hastanın beyin ölümü gerçekleşti, 16. gününde hasta eksitus oldu. Aile taramasında hastanın annesinde uzun QT sendromu, ablasında ise CPVT olduğu görüldü.

Tartışma: CPVT nadir ancak ölümcül komplikasyonları olan bir aritmidir. Primer elektrofizyolojik sorunlardan bir tanesi olan CPVT'nin ilk bulgusu senkop ya da ani kardiyak arrest olabilir. Kardiyomyositlerdeki kalsiyum dengesi ve kontraksiyonla ilişkili kanal proteinlerini kodlayan gen mutasyonları nedeniyle oluşan bu aritmi, emosyonel stres ya da egzersizle tetiklenebilir. Tedavisinde beta blokerler, flecainide ya da sol kardiyak sempatik denervasyon düşünülebilir. Özellikle daha öncesinde bilinen hastalığı olmayan çocuk ve adolesanlarda primer elektrofizyolojik hastalıklara tanı koymak zorlu olabilir. Hastaların çoğunluğu normal EKG ve EKO bulgularına sahiplerdir. Bu hastaların %30 kadarı 20-30 yaşından önce ani kardiyak arrest ile prezante olduğundan, CPVT tanısına yönelik farkındalığı artırmak mortalite ve morbiditeyi azaltmak açısından önemlidir.

Anahtar Kelimeler: ani kardiyak arrest, CPVT, yabancı cisim aspirasyonu

[P-115]

KARDİYOJENİK ŞOKUN NADİR BİR NEDENİ PÜRÜLAN PERİKARDİT

Abdullah Erol[1], Mutlu Uysal Yazıcı[2], Veysel Çam[1], Ebru Azapağası[2], Emre Arı[3], Murat Koç[4], Fatma Nur Öz[5]
[1]Dr.Sami Ulus Çocuk Hastanesi Çocuk Sağlığı Ve Hastalıkları
[2]Dr.Sami Ulus Çocuk Hastanesi Çocuk Yoğun Bakım Ünitesi
[3]Dr.Sami Ulus Çocuk Hastanesi Çocuk Kardiyoloji Anabilim Dalı
[4]Dr.Sami Ulus Çocuk Hastanesi Kalp Damar Cerrahisi Anabilim Dalı
[5]Dr.Sami Ulus Çocuk Hastanesi Çocuk Enfeksiyon Anabilim Dalı

Giriş: Pürülan perikardit çok nadir görülür, en sık pnömoni ve ampiyem kaynaklı enfeksiyon sonrası oluşur.Pürülan perikardite bağlı kardiyak tamponatın hızlı ve beklenmedik gelişmesi ölümle sonuçlanabilir.Bu vakada sepsise bağlı pürülan perikardit, buna bağlı kardiyak tamponat ve kardiyojenik şok gelişen bir olgu anlatılmıştır.

Olgu: Daha önceden bilinen bir hastalığı olmayan11 aylık erkek hastanın1 hafta önce ateş ve ishal şikayeti başladığı,bu şikayetlerle acil servisimize başvurduğu öğrenildi. Genel durumu kötü, taşikardik, asidotik solunum, kapiller refil uzaması olan hastaya septik şok nedeniyle SF yüklemesi yapılıp, seftriakson verildi.Hastanın gelişinde Wbc: 37.020 (ans: 27600, als:5760), Hb:9.3, PLT:764bin, PY:%80parçalı, %18lenfosit,%2monosit, Na:129, K:3.83, Ca:9.7, P:5.6, ALT:18, AST:27, LDH:263, PTZ:16.6, aptt:25.4, INR:1.41, CRP:96.4, Sedim:54, Kan gazı; ph:7.09, pCo2:36.4, HCO3:11.1, Lac:76 olarak görüldü.Hasta entübe edilip çocuk yoğun bakıma alındı.İzlemde inotrop'a rağmen hipotansif oldu ve kardiyak arrest gelişti, 20dk etkin cpr sonrası hastanın kalp tepe atımı normale geldi. Hastaya adrenalin, dopamin ve milrinon infüzyonu başlandı. Hastanın paag'de kardiyomegalisi ve kalp sesleri derinden geliyordu.EKG'de voltaj supresyonu mevcuttu, EKO yapılan hastada kardiyak tamponad saptandı ve hastaya acil perikardiyosentez işlemi yapıldı. 125cc pürülan sıvı çekildi. Hastaya KVC tarafından median sternotomi yapıldı. Perikardı belirgin gergin olan ve kalp hareketleri gözlenmeyen hastanın perikardı ksifoid üzerinden rezeke edildi. Perikardial boşluktan 100-150cc kadar sıvı boşaltıldı. Her iki plevral boşluktan da aynı karakterde sıvı boşaltıldı.Perikardiyal effüzyondan gönderilen tetkikleri; Glukoz:2, LDH:4258, Hücre sayımı: Bol beyaz küre Gram boyama:Gram + diplokok görüldü. Hastanın antibiyoterapisi düzenlendi. Hastanın kültürlerinde üreme olmadı. Bakteri PCR negatif olarak sonuçlandı.Ig'ler ve metabolik tetkikler normaldi.Hastanın takibinde inotropları azaltılarak kesildi. Hasta ekstübe edilerek servise devredildi.

Tartışma: Pürülan perikarditte etken olarak ensık pnömokok ve stafilokoklar görülmekle beraber Hemophilius influenzae ve Neisseria meningitides yanı sıra çeşitli bakteri ve mantarlar da ajan olarak izole edilmiştir. Perikardiyosentez tanısaldır ve tedavi yöntemidir.Uygun intravenöz antibiyotik tedavisi başlanmalı,hastaların takibinde perikardiyal kalınlaşma ve buna bağlı olarak perikardiyal daralma olması nedeniyle median sternotomi ile profilaktik perikardiyektomi önerilmektedir.

Anahtar Kelimeler: Tamponad, pürülan perikardit, perikardiyosentez, çocuk

Resim 1

Hastanın Paakc

Resim 2

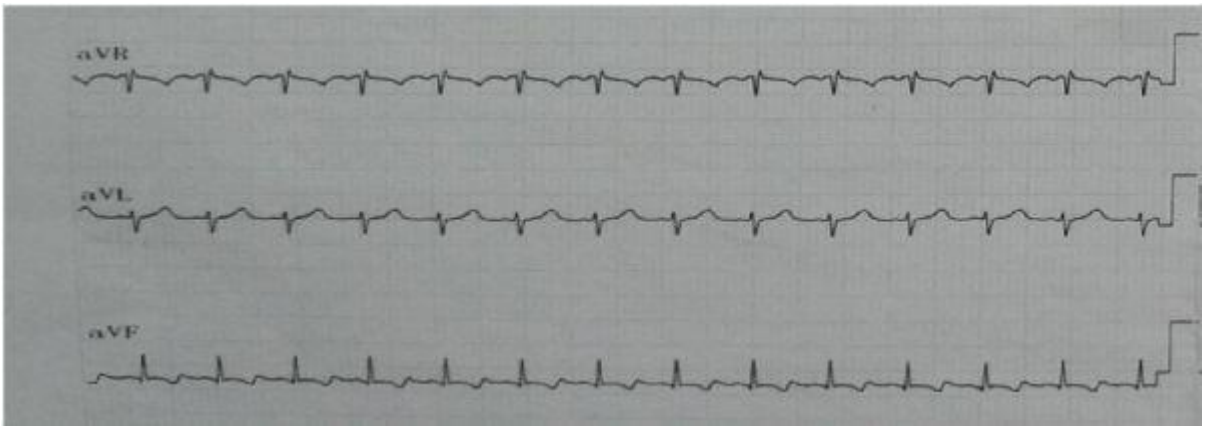

EKG

Resim 3

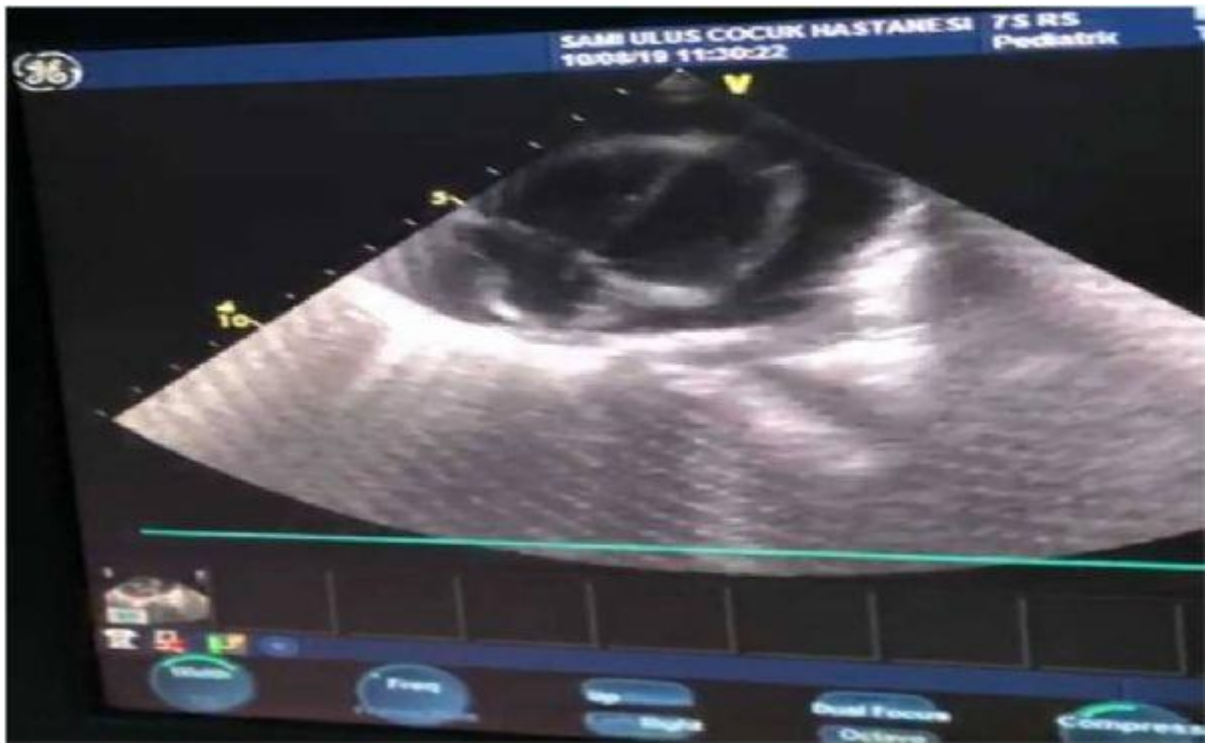

Hastanın EKO bulguları

[P-116]

YÜKSEKTEN DÜŞMEYE BAĞLI TRAVMATİK KAROTİS ARTER DİSEKSİYONU İLİŞKİLİ İNME: OLGU SUNUMU

Gürkan Bozan[1], Nil Cefa Aslan[2], Kürşat Bora Çarman[2], Uğur Toprak[3], Ebru Kaçmaz[1], Mehmet Özgür Arslanoğlu[1], Coşkun Yarar[2], Ener Çağrı Dinleyici[1]

[1]Eskişehir Osmangazi Üniversitesi Tıp Fakültesi,Çocuk Yoğun Bakım Bilim Dalı, Eskişehir

[2]Eskişehir Osmangazi Üniversitesi Tıp Fakültesi, Çocuk Nöroloji Bilim Dalı, Eskişehir

[3]Eskişehir Osmangazi Üniversitesi Tıp Fakültesi, Radyoloji Anabilim Dalı, Eskişehir

Giriş: Pediatrik inme ani gelişen, en az yirmi dört saat süreyle devem eden, beyin fonksiyonlarındaki fokal veya yaygın bozukluk olarak tanımlanmaktadır. Çocukluk çağı inme sıklığı 2-3/100.000 olarak bildirilmiştir. İskemik inme travmatik nedenlere bağlı gelişebilir. İskemik inmenin nadir bir nedeni olan arteriyel diseksiyon duvar bütünlüğünde bozulma sonrasında subintimal hematom oluşumudur. Burada yüksekten düşme sonrası arter diseksyonuna bağlı inme gelişen 10 aylık olgu sunulmuştur.

Olgu sunumu: On aylık erkek hastanın, evde tavana kurulan beşikten düşme sonrasında sol kolunda güçsüzlük yakınması ile getirildiği sağlık kuruluşunda, bilgisayarlı beyin tomografi (BBT) incelemesinin normal saptandığı ve sol klavikula fraktürü nedeni ile velpau bandajı uygulandığı öğrenildi. 12 saatlik izlem sonrasında, kusma, gözlerde kayma, kol ve bacakta fokal nöbet gözlenen hastanın yenilenen BBT incelemesinde sol orta serebral arter sulama alanına uyan hipointensite saptanması üzerine

hastanemize sevk edilmişti. Başvuru anında, genel durumu orta, kas gücü sağ kol ve bacakta azalmış, babinski sağda pozitif, diğer nörolojik muayene bulguları normal saptandı. Yapılan BBT anjiyografi incelemesinde (yüksekten düşmenin 36.saatinde) sol orta serebral arterde oklüzyon ve sol internal karotis arterde klavikula fraktürüne ikincil diseksiyon saptandı. Düşük molekül ağırlıklı heparin ve epdantoin tedavisi başlandı. Klinik izleminde kas gücü kaybı gerileyen ve komplikasyon gözlenmeyen hasta önerileri ile taburcu edildi.

Tartışma: İskemik inme tanısı, travma sonrasında 7-10 güne kadar konulabilir. Hastamızda ilk başvuru anında BBT incelemesi normal olmakla birlikte, travmadan 36 saat sonrasında yapılan görüntülemede proksimal sol orta serberal arter oklüzyonu gelişmiştir. Minör travma hastalarında ilk yapılan görüntüleme tetkiklerin normal olmasına rağmen, takipte nörolojik bulgularının gelişmesi durumunda iskemik inme akılda tutulmalıdır. Bu çocuklarda minör travmalarda disseksiyon açısından hekimlerin dikkatli olması, tekrarlayan görüntüleme yapılması ya da mevcut görüntülemelerin tekrar tekrar incelenmesi gerektiğine hastamız iyi bir örnektir.

Anahtar Kelimeler: Pediatrik inme, diseksiyon, görüntüleme, nörolojik muayene

[P-117]

KOLŞİSİN İNTOKSU PEDİATRİK HASTANIN ÇOCUK YOĞUN BAKIM ÜNİTESİNDEKİ HEMŞİRELİK BAKIMI

Nagihan Eyi, İlknur Kaya, Fatma Gökçe Ertav, Seda Korkut Orhan
Sarıyer Hamidiye Etfal Eğitim ve Araştırma Hastanesi,Çocuk Yoğun Bakım Ünitesi,İstanbul

Kolşisinin mutlak endike olduğu tek hastalık Ailevi Akdeniz Ateşi (AAA) hastalığıdır(Kallinich,2007). Kolşisinin terapötik dozuyla toksik dozu birbirine çok yakındır. Kolşisin intoksikasyonu bir multiorgan toksisitesidir. İntoksikasyonun şiddeti ve mortalite, alınan miktar ile doğrudan ilişkilidir (Ben-Chetrit,1998) İlacın ilk yan etkileri genellikle gastrointestinal sistemden(bulantı, kusma, karında kramp ve diyare) başlamaktadır. (Sayarlıoğlu,2003). 16 yaşında S.G. isimli kız hasta 08.06.2019 tarihinde 23:00 te 60 adet Kolşisin tb'i kendi isteğiyle içmiş ve ertesi gün saat 10:00 da Şişli Hamidiye Etfal EAH Acil Tıp Kliniğine başvurmuştur. Adli raporu tutulan, Aktif kömür ve Ranitidin başlanan hasta 114 zehir danışmanın letal doz bildirimi üzerine 14 gün ÇYBÜ'nde izlemi planlanarak yatışı yapılmıştır. Bilinci açık aralıklı rezervuarlı maske ile O2 verilen hasta monitörize edilip, vital bulguları ve kan gazı yakından takip edilmiştir. Bulantı kusması olan hastaya NG sonda takılıp oral alımı stoplanmıştır. Günlük EKG si takip edilerek kardiyoloji konsültasyonu istenmiştir. Yatışının ilk günü inotrop desteğine başlanmış ve 5 gün devam etmiştir. Mesane sondası takılarak saatlik AÇT takibi yapılmıştır. Arter kateteri takılarak kan basıncı yakından izlenmiştir. 2. Gün CRP 'i yükselen hastaya antibiyoterapi başlanmıştır. Juguler SVK takılarak Aferez Trombosit ile 3 doz Plazma Exchance (2. 3.ve 5 gün) yapılmıştır. 8. gün orali açılan hastanın karın ağrısı bulantı ve epigastrik alanda hassasiyet olması üzerine MR ı çekilmiş Komplikasyonsuz Akut Pankreatit olarak yorumlanmıştır. Oral alımına yağsız tuzsuz gıdalarla devam edilmiştir. 9. Gün SVK i çekilmiş, 14. Gün Çocuk Gastroentereloji Kliniğine transferi sağlanmıştır. Yoğun Bakım takibi sürecinde Çocuk Psikiyatrisi ve Sosyal Hizmetler ile iş birliği yapılmıştır.

Kolşisin zehirlenmesi sık görülmemekle birlikte, birçok organı etkileyebilmesi ve hayatı tehdit edici semptomlara neden olabilmesi nedeniyle önemlidir. Hastaya bütüncül bakımı gerektirir. Hastaya yoğun bakımda bulunduğu bu dönemde NANDA hemşirelik tanılarıyla sistematik ve bütüncül bakım sağlanarak hasta kliniğe transfer edilmiştir.

Anahtar Kelimeler: kolşisin, hastalık, ilaç, intoksikasyon, toksisite

[P-118]

ÇOCUKLARDA ÇOK NADİR GÖRÜLEN SERVİKAL KONJENİTAL/İNFANTİL FİBROSARKOM; BİR OLGU İLE

Feyza İnceköy Girgin[1], Özge Günal[2], Nilüfer Yalındağ Öztürk[1], Mustafa Sakar[3]
[1]Marmara Üniversitesi Tıp Fakültesi, Çocuk Yoğun Bakım Bilim Dalı
[2]Marmara Üniversitesi Tıp Fakültesi, Çocuk Sağlığı ve Hastalıkları Anabilim Dalı
[3]Marmara Üniversitesi Tıp Fakültesi, Beyin ve Sinir Cerrahisi Anabilim Dalı

Giriş: Konjenital/infantil fibrosarkom sıklıkla ilk 1 yaş içinde ortaya çıkan,genellikle ekstremiteleri,özellikle üst ekstremiteleri tutan malign bir tümördür. İnfant döneminde çok nadirdir. Bu çalışmada servikomedüller bileşkede intrauterin kitle tespit edilen ve bir aylıkken yapılan eksizyonel biyopsi ile infantil fibrosarkom tanısı alan bir olgu sunuldu.

Olgu: Gebelik takipleri esnasında serebellum ve spinal kordda kitle saptanan hastanın çekilen kontrastlı servikal magnetik rezonans görüntülemesinde servikomedüller bileşkeden servikal spinal kanal boyunca inferiora uzanan, spinal kanalı tama yakın dolduran(Resim 1), yoğun kontrast tutan lezyon izlendi.Servikal bölgede paraspinal kaslarda yoğun heterojen kontrast tutulumu izlendi(Resim 2). Biyopside benign yada lokal agresif iğne hücreli mezenkimal tümör,desmin %50-60 pozitif,SMA %70 pozitif olarak sonuçlandı ve infantil fibrosarkom tanısı aldı. Periferik sinir ve ganglion yapılarında da tümör invazyonu mevcuttu. Operasyon sonrasında servikal sinir zedelenmesine bağlı Erb-duchenne paralizisi gelişen ve solunum eforu yetersiz olduğu için trakeostomi açılan hastanın yoğun bakım takipleri esnasında kateter idrar kültürü ve rektal sürüntüsünde aralıklı olarak klebsiella pneumoniae üremeleri oldu.Hastanın genel durumu iyi olması üzerine serviste takip edildiği 2 hafta içinde kan kültüründe klebsiella pneumoniae üremesi ve solunum sıkıntısı olması üzerine yeniden pediatri yoğun bakım ünitesine yeniden devralındı. Kemoterapi doz ayarlanması için çekilen kontrastlı beyin tomografisinde hidrosefali tespit edilmesi üzerine hastaya ventriküloperitoneal şant takıldı.Hastanın postop takibinde aralıklı desatürasyon ve bradikardi atakları devam etti.

Tartışma: Konjenital/infantil fibrosarkom çocukluk yaş grubunda erişkin yaş grubundan daha nadir ve iyi seyirlidir. Genellikle üst ekstremite yerleşimlidir. Olgumuzda servikomedüller bileşke yerleşimli olup bu, çok nadir görülmektedir. Hastamıza geniş lokal eksizyon tedavisi uygulanmıştır. Cerrahi eksizyonu takip eden 3 ay içerisinde nüks izlenmemiştir.

Anahtar Kelimeler: çocuk, servikal konjenital, infantil fibrosarkom

Resim 1

Resim 2

[P-119]

KAFA TRAVMALI OLGUDA HİPONATREMİ ETYOLOJİSİNDE SEREBRAL TUZ KAYBI SENDROMU

Leyla Telhan[1], Cem Atabay[2], Hatice Sınav Ütkü[2]
[1]Medipol Üniversitesi Tıp Fakültesi, Çocuk Yoğun Bakım Ünitesi, İstanbul
[2]Medipol Üniversitesi Tıp Fakültesi, Çocuk Sağlığı ve Hastalıkları Ana Bilim Dalı

Hiponatremi, hastanede yatan hastalarda en sık karşılaşılan elektrolit bozukluğudur. Kafa travmasına maruz kalmış yoğun bakım hastalarında da uygunsuz ADH sendromu ile karışan; ayırıcı tanısı ve uygun tedavisi yapılmadığı takdirde mortalite ile sonuçlanabilen serebral tuz kaybı sendromu gelişebilmektedir. Bu olgu sunumu ile kafa travmalı hastalarda sodyum dengesinin yakın takip edilmesi ve ayırıcı tanıya göre gerekli replasmanların yapılmasının önemi vurgulanmak istenmiştir. 14 yaşında erkek hasta araç içi trafik kazası nedeniyle 3 gün dış merkezde yoğun bakımda takip edildikten sonra hastanemize sedatize ve entübe şekilde sevk edildi. Fizik muayenesinde pupiller normoizokorik, direkt-indirekt ışık refleksi pozitifti ve ağrılı uyarana ektensör cevap alınıyordu. Skalp yaralanması, sol gözünde periorbital ekimoz, sol üst bacak bölgesinde şiddetli ödem ve deformasyon, sol ayak sırtında abrazyon saptandı, ateşi 39.5 C, hemodinamisi stabildi. Kranial MR tetkikinde sol üst temporal bölgede ödem ve hematom alanları tespit edildi. Serum Na değeri 147mg/dl olan hastaya LP yapıldı. BOS ve kan kültürü alınarak Vankomisin ve Seftirikason başlandı. Levetirasetam ve antiödem tedavi olarak mannitol, %3'lük NaCl ve dexametazon uygulandı. Propofol ile sedatize izlenen hastanın ICP monitörizasyonunda hipertansiyon saptanmadı. 3. Günde monitörizasyon sonlandırıldı. 6. günde hasta ekstübe edildi. GKS 10 olan hastada aralıklı ajitasyon ve hiperventilasyon gözlendi. Poliürik seyreden hastanın serum sodyumu 128 mg/dl'ye kadar düştü. İdrar dansitesi 1010, idrar Na 262 mg/dl saptandı. Serebral tuz kaybı sendromu olarak değerlendirildi. 5 gün boyunca sıvı ve sodyum replasmanı yapıldı. Yatışının 23.gününde sol gözde görme kaybı dışında sorunu kalmayan hasta şifa ile taburcu edildi. Kafa travmalı hastalarda sodyum dengesinin yakın takip edilmesi ve ayırıcı tanıya göre gerekli replasmanların yapılması hayati önem taşımaktadır.

Anahtar Kelimeler: Kafa travması, hiponatremi, serebral tuz kaybı sendromu

[P-120]

TRAFİK KAZASI SONRASI GELİŞEN GECİKMİŞ DİAFRAGMA HERNİSİ OLGUSU

Ebru Kaçmaz[1], Gürkan Bozan[1], Mehmet Özgür Arslanoğlu[1], Umut Alıcı[2], Hüseyin İlhan[2], Ener Çağrı Dinleyici[1]
[1]Eskişehir Osmangazi Üniversitesi Tıp Fakültesi Çocuk Yoğun Bakım Bilim Dalı, Eskişehir
[2]Eskişehir Osmangazi Üniversitesi Tıp Fakültesi Çocuk Cerrahisi Anabilim Dalı, Eskişehir

Giriş: Gecikmiş diafragma hernisi sıklığı torako-abdominal travma sonrası %0.8-5'dir. Olguların %30'u geç bulgu verebilmektedir ve ilk travmadan sonra geçen süre 20 günden 28 yıla kadar değişebilmektedir. Gecikmiş posttravmatik diafragmatik herni erken tanı ve tedavi edilemezse ciddi

morbidite ve mortaliteye sebep olabilmektedir. Burada trafik kazasından günler sonra diafragma hernisi gelişen 4.5 yaşında erkek olgu sunulmuştur.

Olgu: Trafik kazası sırasında araç içinden fırlayan 4.5 yaşında erkek hastanın başvuru anında, bilinci uykuya meyilli, DTR hipoaktif, GKS 12 olarak değerlendirildi. Saçlı deride sol parieto-tempero-oksipital ayrılma olan hastanın tomografi incelemelerinde subarakoid kanama, bilateral pulmoner kontüzyon, spinal BT ve FAST normal, sol radiusta ve sakrumda fraktür saptandı. Bilinci kapanan hasta entübe edilerek Çocuk Yoğun Bakım Ünitesi'ne alındı ve antibiyotik, antiödem ve diğer destek tedavileri başlanan hasta, izleminin 4. gününde genel durumu düzelmesi ile ekstübe edildi. Kranial MR incelemesinde korpus kallosumda diffüz aksonal hasar görülen hasta 14 günlük yoğun bakım takibi sonrası servise devredildi. Travma sonrası 19. günde 5-6 kez safrasız kusma, karın ağrısı şikayetleri olan hastanın, sol akciğer bazalinde solunum sesleri azalmış, batın muayenesinde perumbilikal hassasiyeti mevcuttu. İki gündür gaita çıkışı olmadığı öğrenilen hastanın lavman ile gaz ve gaita deşarjı gerçekleşti. Akciğer ve batın grafisinde sol hemitoraksta akciğerin yerinde şüpheli barsak segmenti mevcuttu. Toraks BT'de sol hemitoraksa midenin yer değiştirdiği görüldü, baryumlu opak grafi ile de eşlik eden anomali olmadığı teyit edildi. Geç bulgu veren diafragma hernisi tanısı konan hasta çocuk cerrahisi tarafından opere edildi. Postoperatif akciğer grafisi düzeldiği görüldü ve entübe olarak yoğun bakım ünitesine alındı. Postoperatif 3.hafta taburcu edilen hasta halen sorunsuz izlenmektedir.

Tartışma: Diafragma hernisi travma sonrası nadir olarak gelişebilmektedir ve gecikmiş tanı morbidite ve mortalite ile ilişkilidir. Künt göğüs travması öyküsü olan olgularda, gastrointestinal yakınmaları olması durumunda şüphelenilmelidir. Ev içi ve trafik kazaları çocukluk çağında sık görülen hastane başvuruları olup, geç ortaya çıkabilecek diafragma hernisinin akılda tutulması gerekliliği vurgulandı.

Anahtar Kelimeler: gecikmiş, diafragma hernisi, trafik kazası

[P-121]

TANISI GECİKMİŞ BİR SUPERİOR MEDİASTİNAL SENDROM OLGUSU

Coşkun Armağan[1], Tolga Besci[2], Gültaç Evren[2], Tolga Köroğlu[2]
[1]Dokuz Eylül Üniversitesi Tıp Fakültesi, Çocuk Sağlığı ve Hastalıkları Anabilim Dalı, İzmir
[2]Dokuz Eylül Üniversitesi Tıp Fakültesi, Çocuk Yoğun Bakım Bilim Dalı, İzmir

Giriş: Superior Vena Cava (SVC) sendromu; SVC'dan sağ atriyuma kan akışının trombus,direkt tümör invazyonu gibi içeriden veya lenf nodu,akciğer,mediastinal yapılardaki tümoral oluşumlar ile dışarıdan engellenmesi durumudur. Klinik bulguları baş, boyun ve kollarda ödem, dispne, stridor ve öksürüktür. Superior vena cava sendromuna trakea basısı ve solunum yolu obstrüksiyonu eşlik etmesi durumuna Superior Mediastinal Sendrom (SMS) adı verilmektedir. Olgu, superior mediastinal sendromun zamanında tanınıp müdahale edilmediğinde önemli bir mortalite ve morbidite sebebi olabileceğini ortaya koymak için sunulmuştur.

Olgu**:** Yemek sırasında nefes darlığı ve öksürük nöbeti başlayan ardından bilinç bulanıklığı gelişen 12 yaşında erkek hastanın, ailesi tarafından götürüldüğü acil servis başvurusunda kardiyopulmoner arrest

olduğu tespit edilmiş, hasta entübe edilerek kardiyopulmoner resüsitasyona başlanmış. Öyküsünden yüzde ödem/kızarıklık, yatınca artan kuru öksürük ve yorgunluk hissi şikâyetlerinin 1 hafta önce başladığı ve giderek arttığı, bu nedenle 2 kez sağlık merkezine başvurduğu, 3 gündür kullandığı antihistaminik ve oral antibiyotik tedavilerinden fayda görmediği öğrenildi. Kardiyopulmoner resüsitasyona cevap alınan hasta çocuk yoğun bakım ünitesine devralındı. Yoğun bakıma gelişinde bilateral ışık refleksi alınamadı, solunum sesleri her iki hemitoraksta azalmıştı, yüz ve kollarda belirgin ödem ve konjesyon saptandı. Akciğer grafisinde mediasten genişliği dikkat çekmesi üzerine yapılan bilgisayarlı tomografi incelemesinde anterior mediasteni dolduran, ana vasküler yapıları kısmen çevrelemiş 13x7,5cm boyutlarda lezyon izlendi. Lenfoma ön tanısı ile hastaya kemik iliği aspirasyon/biyopsi yapıldı torasentez ile plevral sıvıdan patolojik inceleme yapıldı (Pre-T hücreli lenfoblastik lenfoma). Malign superior vena cava sendromu düşünülen hastada solunum yoluna bası olması nedeniyle tanı beklenmeden acil olarak deksametazon ve vinkristin tedavisi uygulandı. Deksametazon ve vinkristin tedavisinden 12 saat sonra ventilasyon güçlüğü ortadan kalkan ve ödemi gerileyen hastanın beyin sapı reflekslerinin alınamaması sebebiyle yapılan apne testi pozitif sonuçlandı. Yatışının 3.gününde hastaya beyin ölümü tanısı kondu.

Sonuç: SMS bulgularını tanımak, altta yatan hastalığı aydınlatmak ve özellikle hava yolu obstrüksiyonu ve serebral ödemi olan vakalarda acil müdahale etmek gereklidir. Olgumuz zamanında tanınamayarak tedavi şansını kaybetmiştir.

Anahtar Kelimeler: Havayolu obstrüksiyonu, Mediastinal kitle, Superior Mediastinal Sendrom

[P-122]

SİLİMARİN VE PLAZMA DEĞİŞİMİ İLE TEDAVİ EDİLEN MANTAR ZEHİRLENMESİ OLGU SUNUMU

Özlem Sarıtaş Nakip[1], Selman Kesici[1], Banu Katlan[1], Sinan Yavuz[1], Zeynelabidin Öztürk[1], Benan Bayrakci[1], Duygu Demirtaş[2], Meryem Seda Ergül Boyraz[2], İncinur Saltık Temizel[2], Hülya Demir[2]
[1]Hacettepe Üniversitesi Tıp Fakültesi, Çocuk Yoğun Bakım Bilim Dalı, Ankara
[2]Hacettepe Üniversitesi Tıp Fakültesi, Çocuk Gastroenteroloji Bilim Dalı, Ankara

Amaç: Bu olgu sunumunda hayatı tehdit eden mantar zehirlenmesi olgularında hayat kurtarıcı tedavilerin doğru zamanda uygulanmasının öneminin vurgulanması amaçlanmıştır.

Olgu**:** Üç yaşında erkek hasta, başvurusundan bir hafta önce ailesi ile birlikte gittikleri piknik alanından topladıkları mantarları yedikten iki gün sonra anne ve babası, bulantı, kusma şikâyeti ile hastaneye başvurduklarında mantar zehirlenmesi tanısıyla yoğun bakıma yatırılmış. Beş gün sonra da hastamızda aynı şikayetler olması üzerine başvurdukları bölge hastanesinde akut karaciğer yetmezliği bulguları olması üzerine mantar zehirlenmesi ön tanısı ile hastanemize kabul edildi. Hastanın ilk bakılan tetkiklerinde alanin aminotransferaz (ALT): 9025 U/L, aspartat aminotransferaz (AST) 9456 U/L, *international normalised ratio* (INR): 3,21 olduğu görüldü. Hastaya penisilin G, K vitamini, taze donmuş plazma, N-asetilsistein infüzyonu, metronidazol tedavileri başlandı. Transaminaz düzeyleri ve INR değerinin hızla artış göstermesi üzerine hastaya bir kez plazma değişimi yapıldı ve ardından silimarin

tedavisi başlandı. Bu tedaviler ile transaminaz düzeylerinde hızla düşme olduğu görüldü. Karaciğer yetmezliğinin laboratuvar bulguları giderek düzelen hasta dördüncü gününde yoğun bakımdan çıkarak servise devredildi. Yatışının 10. gününde taburcu edildi. Diğer olguda ise sekiz yaşında erkek hasta, doğadan kendilerinin topladığı mantarı çiğ olarak tükettikten bir gün sonra bulantı, kusma ve uykuya eğilim şikayetleri ile götürüldüğü hastanede karaciğer enzimlerinde yükseklik saptanması üzerine mantar zehirlenmesi ön tanısı ile N-asetilsistein, penisilin G, K vitamini, taze donmuş plazma ve silimarin tedavileri başlanarak, nakil ihtiyacı doğması ihtimaline karşın hastanemize sevk edildi. Hastanın ALT:4067 U/L, AST: 5195 U/L, INR: 4,01 olduğu görüldü. Hastaya plazma değişimi başlandı ve transaminaz düzeylerinde dalgalanmalar görülmesi üzerine üç kez plazma değişimi yapıldı. Yatışının sekizinci gününde laboratuvar bulguları düzelen hasta taburcu edildi.

Sonuç: Nakil gerektiren karaciğer yetmezliğinin önlenebilir nedenlerinden biri olan mantar zehirlenmelerinde silimarin ve plazma değişimi tedavileri ile hastaların karaciğer nakline gitmeleri önlenmiştir.

Anahtar Kelimeler: Mantar zehirlenmesi, plazma değişimi, silimarin

[P-123]

DİYABETİK KETOASİDOZ İLE İLİŞKİLİ SUPRAVENTİKÜLER TAŞİKARDİ: OLGU SUNUMU

Murat Kanğın[1], Mehmet Nur Talay[1], Osman Akdeniz[2], Sibel Tanrıverdi Yılmaz[1], Edip Ünal[3], Mehmet Nuri Özbek[3]

[1]SBÜ DiyarbakırGazi Yaşargil Eğitim ve Araştırma Hastanesi Çocuk Yoğun Bakım-

[2]SBÜ DiyarbakırGazi Yaşargil Eğitim ve Araştırma Hastanesi Çocuk Kardiyoloji

[3]SBÜ DiyarbakırGazi Yaşargil Eğitim ve Araştırma Hastanesi Çocuk Endokrinoloji

Diyabetik ketoasidoz (DKA), tip 1 Diyabetes Mellitusun (DM) sık görülen akut bir komplikasyonudur. Kardiyak aritmiler genç ergen diyabetik hastalarda DKA'un sık görülen komplikasyonu olarak kayda geçmemiştir. Aritminin olası nedenleri doğrudan metabolik asidoz olabileceği gibi dehidratasyon ve elektrolit dengesizlikleri de diğer olası nedenleri oluşturur. Diyabetik ketoasidoz hipofosfataemi ve hipomagnezemi oluşturabilir, bu elektrolit dengesizliklerinin her ikisi de Supraventriculer taşikardi (SVT) de dahil olmak üzere taşiaritmilere neden olabilir. Tip 1 Diyabetes Mellitus tanılı 15 yaşında kız hasta, DKA nedeni ile çocuk yoğun bakım ünitesine yatırıldı. Diyabetik ketoasidozun klinik ve laboratuvar bulgularının yanında tedavinin 6. saatinde SVT izlenmeye başladı. Tekrarlanan Adenozin tedavisine yanıt alınamayınca amiodaron tedavisi eklendi ve hastanın SVT'si kontrol altına alındı. Tedavi başlangıcında normal olan potasyum, magnezyum ve fosfor değerleri SVT süresince düşük seviyelerde ölçüldü. Metabolik asidoz ve bozulmuş iyon değerleri kalp kasının kasılma ve iletim sistemini etkileyebilir ve kalp fonksiyon bozukluğu ile aritmiye neden olabilir. bu olguda SVT, tedavi sırasında alınan önlemlere rağmen, potasyum, magnezyum ve fosfordaki düşüş nedeniyle asidoz bazında gelişen bir semptom olarak değerlendirilmiş ve DKA seyrinde sıklıkla karşılaşılan bir klinik olmadığından sunulmuştur.

Anahtar Kelimeler: Diyabetes Mellitus, Diyabetik Ketoasidoz, Supraventriküler Taşikardi

[P-124]

CİDDİ SUBDURAL VE SUBARAKNOİD KANAMA İLE PREZENTE OLAN 32 GÜNLÜK BEBEK; YENİDOĞANIN GEÇ HEMORAJİK HASTALIĞI: OLGU SUNUMU

Feyza İnceköy Girgin[1], Mahmut Çırakoğlu[2], Nilüfer Yalındağ Öztürk[1], Ömer Doğru[3]
[1]Marmara Üniversitesi Tıp Fakültesi, Çocuk Yoğun Bakım Bilim Dalı
[2]Marmara Üniversitesi Tıp Fakültesi, Çocuk Sağlığı ve Hastalıkları Anabilim Dalı
[3]Marmara Üniversitesi Tıp Fakültesi, Çocuk Hematoloji Bilim Dalı

Giriş: Yenidoğanın Hemorajik Hastalığı; erken, klasik ve geç tip olarak üçe ayrılır. K vitaminine bağlı faktörlerin eksikliğinde hastalar ciddi morbidite ve mortaliteye yol açan; nazal, umblikal, ürogenital, gastrointestinal ve intrakraniyal kanamalarla başvurabilmektedir. Olgumuzu günümüzde halen K vit uygulamasının yapılamayabildiğini ve ciddi seyirli kanama ile prezente olması nedeniyle sunmayı amaçladık.

Olgu: 32 günlük erkek hasta huzursuzluk, emmede azalma şikayetleriyle başvurduğu hastanede kan alınan bölgeden sızma şeklinde olan kanamasının durdurulamaması üzerine ertesi gün başka hastaneye başvurmuş, burada tampon yapılarak kanama durdurulmuş ve hasta kontrol önerilerek taburcu edilmiş. Kontrol başvurusunda tetkiklerinde hastada Hemoglobin 5,2 mg/dl saptanması üzerine hastaya K-vitamini uygulanarak kanama bozukluğu, sepsis, metabolik hastalık ön tanılarıyla tarafımıza sevk edilmiş. Özgeçmişinde doğum sonrası K vitamini yapılmadığı, 13 günlükken sarılık, sepsis tanılarıyla 5 hastane yatışının olduğu öğrenildi. Başvurusunda ateş:36,7 C, kalp tepe atımı:160/dk, solunum sayısı: 45/dk, tansiyonu:86/40 mmHg idi. Genel durumu iyi, aktif, hareketli, ağlıyor, periferik dolaşımı iyi, cildi sarı, yenidoğan refleksleri normaldi. Pupilleri anizokorik sol pupil dilate, direkt ışık refleksi solda gecikmiş ve azalmıştı. 1 doz K vitamini uygulama sonrasında bakılan PT:19,3 sn, aPTT:53,9 sn ve INR:1,52 idi. Kraniyal tomografide:Sol frontal, sol serebral hemisfer komşuluğunda 8 mm subdural kanama, sağ frontomedialde subaraknoid kanama, sol lateral ventrikül bası altında silinmiş, 10 mm sağa doğru orta hatta shift mevcuttu. Gözdibi değerlendirildi; grade 1 papilödem saptandı, retinal hemoraji gözlenmedi. Hastaya K vit yapıldı, taze donmuş plazma ve eritrosit süspansiyonu verildi. Beyin ödemine yönelik hipertonik salin infüzyonu başlandı. İzleminde 24. saatinde anizokorisi düzeldi, beyin ödemi ve şifti geriledi.

Sonuç ve Tartışma: Yenidoğanın geç başlangıçlı hemorajik hastalığı ciddi seyirli intrakraniyal kanamalarla seyredebilmektedir. K vitamininin profilaktik kullanımı, tüm bunları önleyebilmesi açısından çok önemlidir.

Anahtar Kelimeler: çocuk, subaraknoid kanama, subdural kanama, yenidoğanın geç hemorajik hastalığı

Resim

[P-125]

İNFLUENZA VİRÜSE BAĞLI ARDS: OLGU SUNUMU

Muhammed Üdürgücü, Nazik Yener, Bahar Ataş
Ondokuz Mayıs Üniversitesi Tıp Fakultesi, Çocuk Yoğun Bakım Bilim Dalı, Samsun

GİRİŞ: İnfluenza, risk grubundaki hastalarda yüksek mortalite ve morbiditeye neden olabilmektedir. Komplikasyonlar açısından kronik hastalığı olanlar ve küçük çocuklar risk altında olup, riski olmayan çocuklarda da ciddi seyredebilmektedir. Akut respiratuar distres sendromu (ARDS), influenza ilişkili morbidite ve mortalite nedenlerinin başında gelmektedir. Önceden sağlıklıyken influenzaya bağlı ARDS gelişen, uygun tedavi ve ventilatör stratejileriyle iyileşen 2 vaka sunduk.

Olgu-1: 1,5 yaşında kız hasta 5 gün önce başlayan ateş ve öksürük şikayeti ile sevkedildi. Dış merkezde 3 gün ampisilin-sulbaktam ve klaritromisin tedavileri almıştı. Acil servisteki değerlendirilmesinde bilateral ralleri ve şiddetli retraksiyonları olan hasta desatüre olduğu için entübe edildi. Kan gazında Ph:7.15, PCO2:76, Hb:11,5g/l, beyaz küre: 4520 bin/uL (%56 lenfosit), CRP:2 mg/L idi. Akciğer grafisinde bilateral yaygın infiltrasyon gözlendi.(Resim 1) ARDS tanısı ile Piperasilin-tazobaktam, teikoplanin ve oseltamivir tedavisi başlandı. Yüksek PEEP, prone pozisyonu ve APRV uygulanan hastanın satürasyonları düzelmedi. Bunun üzerine hastaya sürfaktan uygulandı ve yüksek PEEP ile ventilasyonu sağlandı, satürasyonları düzeldi. Hastanın nazal sürüntüsünde İnfluenza A virüsü gösterildi. Entübasyonun 21. gününde BIPAP ile ekstübe edilebilen hasta, yatışının 25. gününde ses kısıklığı dışında bir sekel olmaksızın taburcu edildi.

Olgu-2: 8 yaşında erkek hasta ağır solunum sıkıntısı ve ateş şikayetleriyle başvurdu. Muayenesinde solunum sesleri azalmış olan hastanın akciğer grafisinde yaygın infiltrasyon gözlendi. (Resim 2) Dış merkezde çekilen göğüs tomografisi nekrotizan pnömoni olarak raporlanıp teikoplanin, meropenem ve oseltamivir başlandı. Tetkiklerinde Hb:11,7g/l, Wbc:3610 bin/uL (%51 lenfosit), CRP:2 mg/L idi. Yüksek akımlı nazal oksijen tedavisi ile desatüre olan hastaya ARDS tanısıyla BIPAP ile noninvaziv ventilasyon uygulandı. Nazal sürüntüde H1N1 virüsu tespit edildi. İnvaziv ventilasyon ihtiyacı olmayan hasta, yatışının 13. gününde tam düzelme ile taburcu edildi.

Sonuç: İnfluenzaya bağlı ARDS gelişen 2 vakamızda erken oseltamivir, uygun ventilatör stratejileri ve birinci vakada sürfaktan tedavisiyle sekelsiz iyileşme gördük. İnfluenza virusunun sağlıklı çocuklarda da yüksek mortalite ile seyreden ARDS'ye neden olabileceğini ve influenza aşısının bu komplikasyondan koruyabileceğini vurgulamak için bu vakaları sunduk.

Anahtar Kelimeler: Akut respiratuar distres sendromu, H1N1, İnfluenza A

Resim 1

Entübe edilen hastanın ARDS ile uyumlu grafisi görülmektedir.

Resim 2

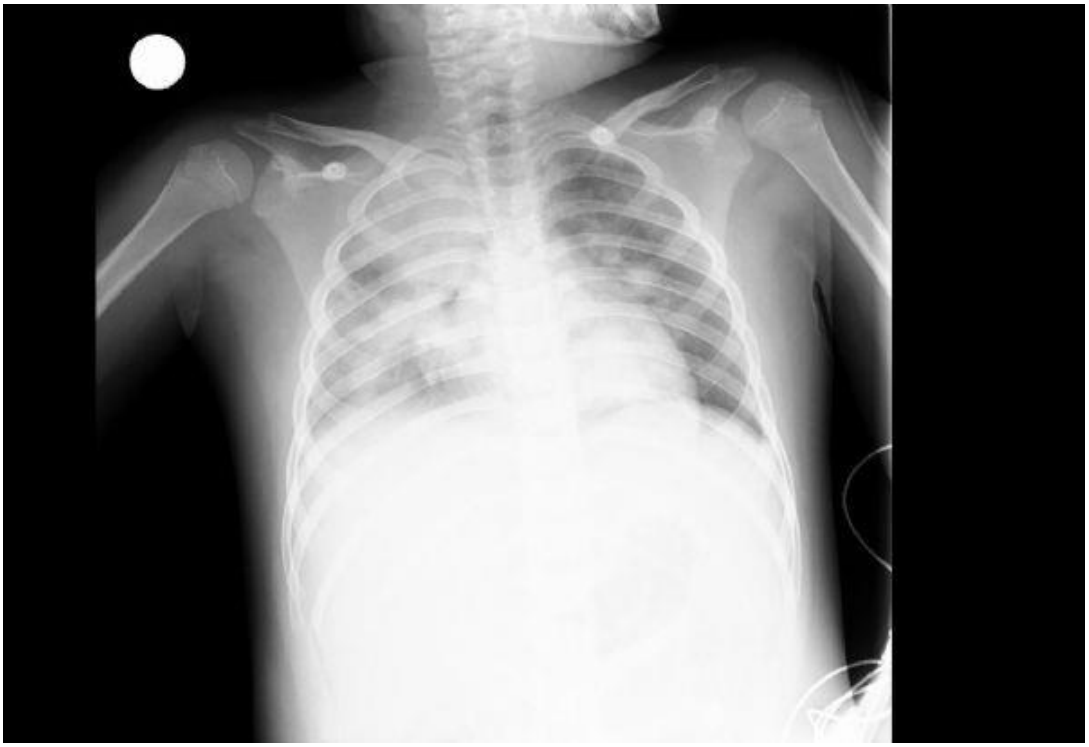

Tam yüz maske ile BIPAP uygulanan hastanın grafisi görülmektedir.

[P-126]

ALTERNATİF TIP UYGULAMALARININ MUCİZEVİ SONUÇLARI

Genco Ali Gençay[1], Zeynep Tütüncü[2], Demet Demirkol[3], Mustafa Bilici[4], Ayşegül Ünüvar[4]
[1]Doğubayazıt Dr Yaşar Eryılmaz Devlet Hastanesi, Çocuk Sağlığı ve Hastalıkları Kliniği
[2]İstanbul Tıp Fakültesi, Çocuk Sağlığı ve Hastalıkları Anabilim Dalı
[3]İstanbul Tıp Fakültesi, Çocuk Yoğun Bakım Bilim Dalı
[4]İstanbul Tıp Fakültesi, Çocuk Hematolojisi Bilim Dalı

OLGU : İki yaşında, üç ay önce tip 1 diyabet tanısı konmuş ve düzenli insülin tedavisi alan kız hasta, ateş, burun akıntısı, öksürük şikayetleriyle hastaneye başvurmuş. Amoksisilin - klavulanat tedavisi verilmiş. İki gün sonra halsizlik yakınması ile tekrar hastaneye götürülmüş. Tetkiklerde derin anemi (Hb 4.9 g/dL) saptanan hasta, otoimmün hemolitik anemi ön tanısıyla yoğun bakım ünitemize sevk edildi. Başvuru anında soluk, ikterik, uykuya eğilimliydi. Kalp tepe atımı 185/dak, dakika solunum sayısı 50, kan basıncı 108 / 75 mmHg idi, S3 işitiliyordu ve karaciğeri 2 cm ele geliyordu. Kan sayımında Hb 4.3 g/dL olması dışında özellik yoktu. İndirekt hiperbilirubinemi (serum total bilirubin düzeyi; 4.1 mg/dL, serum direkt bilirubin düzeyi; 0.6 mg/dL) ve laktik asidozu (serum laktat düzeyi; 6.9 mmol/L) vardı. Dolaşım yetersizliği mevcut olan hasta transfüze edildi ve sıvı tedavisine başlandı. Hemolitik anemiye yönelik gönderilen tetkikleri otoimmun fizyopatolojiden uzaklaştırdı. Hasta öyküsü derinleştirildiğinde, ailenin tip 1 diyabet tedavisi için aktardan aldığı klorin dioksit içeren "mucize mineral solüsyonunu"

(MMS) kullandığı öğrenildi. MMS kullanmaya başladıktan üç gün sonra hemoliz tablosunun geliştiği düşünüldü. Kan gazları geriye dönük değerlendirildiğinde, methemoglobin düzeyi yüksekti (%4.4). Akut hemolitik durum MMS kullanımına bağlandı.

SONUÇ : Öykü alırken, ailelerin bitkisel ürünleri, tamamlayıcı tıp uygulamalarını ve aktardan alınan maddeleri ilaç olarak kabul etmeyebilecekleri hatırlanmalı, bu maddelerin kullanımı dikkatle sorgulanmalıdır. Kan gazı sonuçlarında methemoglobin düzeyi mutlaka değerlendirilmeli, yüksek ise intoksikasyonlar akılda tutulmalıdır.

Anahtar Kelimeler: hemoliz, klorin dioksit, mucize mineral solüsyonu

[P-127]

Kortikosteroide yanıtlı bir mycoplazma pnömonia ensefalit olgusu

Ayşe Akkuş[1], Emine Gülşah Torun[1], Mutlu Uysal Yazıcı[2], Ebru Azapağası[2], Seda Kaynak Sahap[3], Ayşegül Danış[4], Ayşe Aksoy[4]

[1]Dr Sami Ulus Kadın Doğum, Çocuk Sağlığı ve Hastalıkları EAH, Çocuk Sağlığı ve Hastalıkları ABD, Ankara

[2]Dr Sami Ulus Kadın Doğum, Çocuk Sağlığı ve Hastalıkları EAH, Çocuk Yoğun Bakım Ünitesi, Ankara

[3]Dr Sami Ulus Kadın Doğum, Çocuk Sağlığı ve Hastalıkları EAH, Çocuk Radyoloji Anabilim Dalı, Ankara

[4]Dr Sami Ulus Kadın Doğum, Çocuk Sağlığı ve Hastalıkları EAH, Pediatrik Nöroloji Anabilim Dalı, Ankara

Giriş: Mycoplasma pneumoniae, çocukluk çağında solunum yolu infeksiyonlarına sebep olan önemli bir etkendir. Solunum sistemi dışında Mycoplasmapneumoniae'nın etkilediği en önemli bölgelerden biri de santral sinir sistemidir. Meningoensefalit, ensefalit, transversmiyelit, akut dissemineensefalomiyelit, beyinde infarkt ve Gullian-Barresendromu etkenin santral sinir sisteminde sebep olduğu hastalıklardandır. Ensefalitin patogenezinde. mikroorganizmanın santral sinir sistemini direkt invazyonu veya otoimmünitenin rol oynadığı ileri sürülmektedir. Burada M. pneumonia ilişkili bir ensefalitte kortikosteroid tedavisine dramatik yanıt veren bir olgu sunulmuştur.

Olgu: Daha önce bilinen bir hastalığı olmayan 13 yaşında ki erkek hasta acil servise 3 gün önce başlayan anormal konuşma, halüsinasyon ve bilinç değişikliği şikayeti ile getirildi Öyküsünden yaklaşık 9 gün önce üst solunum yolu enfeksiyonu geçirdiği öğrenildi. Hastanın genel durumu orta, bilinci konfü idi. Sorulara anlamsız yanıtlar veriyordu. Ense sertliği vardı. Akciğer grafisi, kranial BT ve EEG sinde patoloji saptanmadı. BOS incelemesinde normal glukoz düzeyine, hafif artmış protein düzeyi ve pleositoz eşlik etmekteydi. Başlangıç tedavisi olarak seftriakson ve asiklovir tedavisi başlandı. MycoplasmapneumoniaIg M(>1:10) ve Ig G (>1:10) düzeyi pozitif gelen hastanın tedavisine klaritromisin eklendi. Kranial MR tetkikinde bilateral talamus ödemi, pontin tegmentum ve periaquaduktal alanda T2 serisinde patolojik sinyal artışı ve diffüz leptomeningeal tutulum gözlendi. (Şekil1) Hastaneye başvurusunun 3. Gününde semptomlarında gerileme olmaması üzerine tedavisine metilprednizolon (MPZ 30 mg/kg/gün 3 gün süre ile) eklendi. MPZ tedavisinin 3. Gününde bilinci açıldı ve semptomları hızlı bir şekilde gerilemeye başladı. 2 hafta sonra mycoplasma Ig G antikor düzeyi tekrarlandı ve titre artışı görüldü. Başvurusunun 9.gününde desteksiz yürüyebiliyordu. Kontrol kranial

MRda patolojik sinyaller ve leptomeningeal tutulum kaybolmuştu (Şekil2). 20. günün sonunda hasta nörolojik sekel olmadan tam iyileşme ile taburcu edildi.

Tartışma: M.penumonia ensefaliti, solunum yolu enfeksiyonu sırasında nörolojik anormallikler gelişen hastalarda akılda tutulmalıdır. Çalışmalarda mycoplasma pneumonia ensefalitinde sekel oranı %18-27 olarak belirtilmiş olup, tedavi stratejileri içinde antibiyotikler, kortikosteroid, IVIG (intravenözimmunoglobulin), plazmaferez bulunmaktadır Hastalığın olası otoimmunolojik kökeni nedeniyle kortikosteroid tedavisine yanıt olduğu düşünülmektedir.

Anahtar Kelimeler: M.Pnömonia ensefaliti, çocuk, kortikosteroid

Şekil 1 -Kraniyal MRI

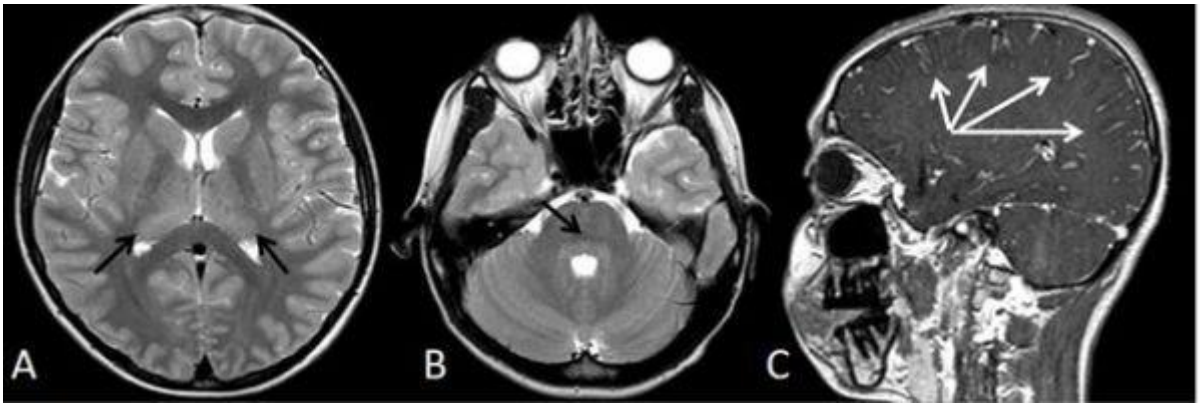

Bilateral talamus, pontin tegmentumda T2 hiperintens sinyal değişiklikleri

Şekil 2-Kraniyal MRI

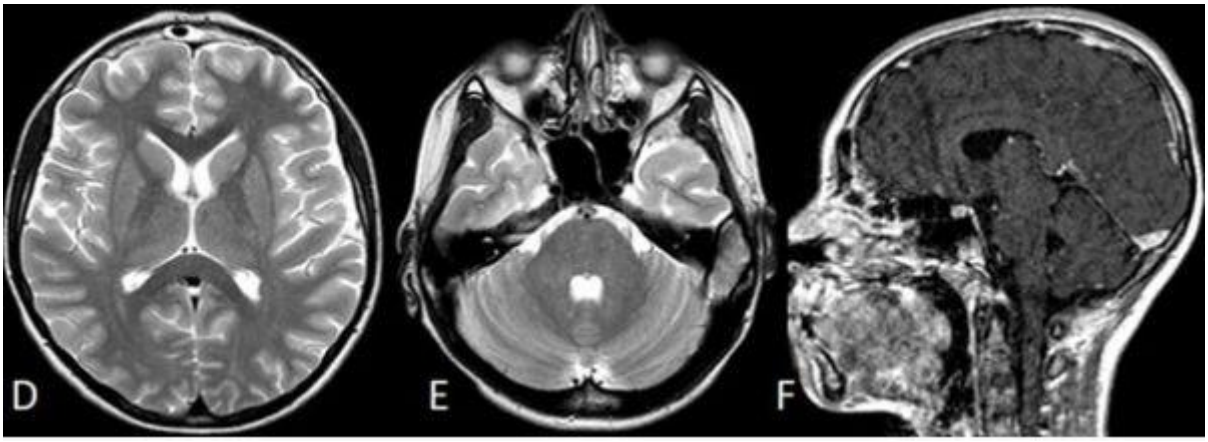

Lezyonlar kaybolmuş

[P-128]

SEREBRAL PALSİLİ BİR ÇOCUKTA ADENOVİRÜSE BAĞLI AĞIR ARDS' NİN SİDOFOVİRLE BAŞARILI BİR ŞEKİLDE TEDAVİSİ

Emrah Gün[1], Tanıl Kendirli[1], Merve Havan[1], Serhan Özcan[1], Serdar Balsak[1], Edin Botan[1], Hatice Kübra Konca[2], Erdal İnce[2]
[1]Ankara Üniversitesi Tıp Fakültesi,Çocuk Yoğun Bakım Bilim Dalı,Ankara
[2]Ankara Üniversitesi Tıp Fakültesi,Çocuk Enfeksiyon Hastalıkları Bilim Dalı,Ankara

Giriş: Adenovirüs enfeksiyonu genellikle 4 yaşından küçük çocuklarda görülür ve bu enfeksiyonların %80' ini hümoral immünitenin immatür olmasından kaynaklanmaktadır. Adenovirüs, akut alt solunum yolu enfeksiyonlarının %5-10' unundan sorumludur. Adenovirüse bağlı solunum yolu enfeksiyonları önemli bir morbidite ve mortalite nedenidir ve mortalite oranı %12 gibi yüksek bir orandır. Adenovirüse bağlı alt solunum yolu enfeksiyonun şiddeti adenovirüsün tipi, başlangıç yaşı, immün durumu ve çevreyle ilişkilidir. Biz burada ağır ARDS gelişen ve ileri araştırmalarımızda adenovirüs saptadığımız ve sidofovir tedavisi ile düzelen serebral palsili hastayı sunuyoruz.

Olgu: 15 yaşında erkek hasta dış merkezden tarafımıza akut böbrek yetmezliği nedeniyle sevk edildi. Serebral palsi ve epilepsi nedeniyle takip edilen hastanın genel durumu kötü, bilinci uykuya meyilli, Glasgow Koma Skoru 12 idi. Hastanın fizik muayenesinde mikrosefali, pektus carinatus, göz küreleri çökük, mukozaları kuru, nabızları filiform, solunum sayısı 24/dakika, kalp hızı 104/ dakika, vücut sıcaklığı 36°C, kan basıncı 77/64 mmHg idi.Hastaya 3 defa 20cc/kg'dan serum fizyolojik yüklemesi yapıldı. Mayisi 2500 cc/m2 olarak başlandı ve 2. Gününde 1500 cc/m2 ye düşüldü. Hastanın 3. Gününde böbrek fonksiyon testleri normal idi. Solunum sıkıntısı artan hastanın akciğer grafisinde daha önceden olmayan solda belirgin infiltrasyon mevcuttu(şekil1). Hasta entübe edilerek mekanik ventilatörde basınç kontrollü-SIMV+PS moduna alındı. Hastadan 10. gününde alınannazofarengeal sürüntü kültür örneğinde adenovirüs pozitifliği saptandı. Hastanın oksijen indeksi 16.5'idi ve ağır pediatrik akut respiratuar distress sendromla uyumluydu. Solunum yolu viral panelinde adenovirüs pozitifliği saptandı ve hastanın ağır ARDS' sinin devam etmesi ve malnütrisyonu olması nedeniyle meropenem haricindeki antibiyotikleri kesilerek haftada 1 defa olmak üzere 2 hafta sidofovir tedavisi verildi ve sidofovir tedavisi sonrası ateşleri olmadı. Akciğer grafisinde daha önceden solda belirgin olan infiltrasyon alanı izlenmedi(şekil2). Hasta 19. gününde ekstübe edildi. Vitalleri stabil, genel durumu iyi olan hasta yatışının 21. gününde enfeksiyon servisine devredildi.

Sonuç: Sidofovir tedavisi adenovirüs pnömonisi tedavisinde temel ilaçtır. İmmün yetmezliği olmayan hastalarda da ağır seyreden adenovirüs enfeksiyonlarında sidofovir tedavisi düşünülmelidir.

Anahtar Kelimeler: adenovirüs, çocuk, pediatrik respiratuar distress sendromu, pnömoni, sidofovir

şekil 1

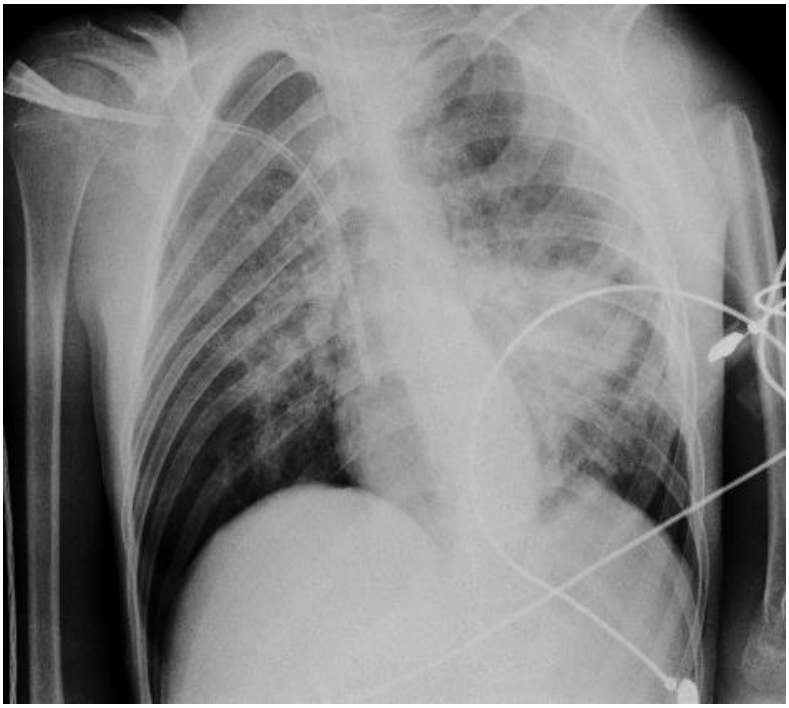

Hastanın yatışının 12.günü sidofovir tedavisi başlandığı gün; Akciğer filminde entübe, solda belirgin olmak üzere bilateral infiltrasyonu vardı.

şekil 2

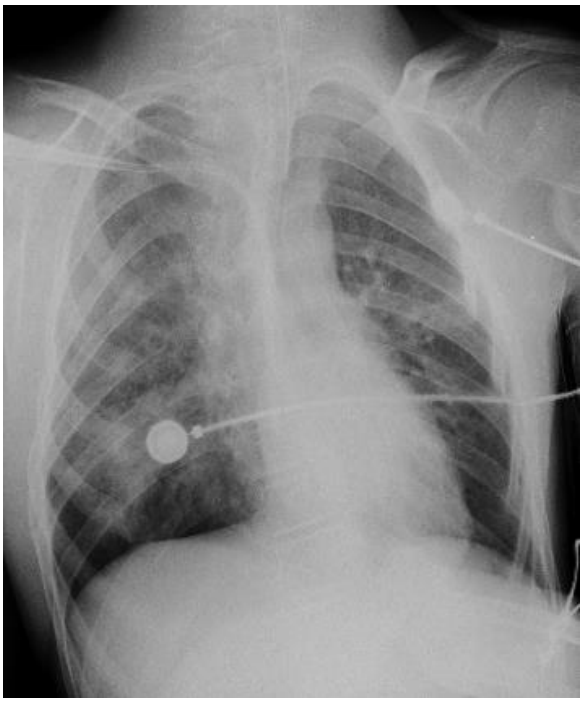

Sidofovir tedavisi sonrası; Akciğer grafisinde sağda minimal infiltrasyon, solda normal akciğer dokusu görülmektedir.

[P-129]

MİTOKONDRİYAL DNA DEPLESYON SENDROMU;FBXL-4 MUTASYONU: LAKTİK ASİDOZ VE HİPERAMONYEMİ

İlknur Atalay[1], Ebru Azapağası[2], Mutlu Uysal Yazıcı[2], Yılmaz Yıldız[3]
[1]Dr.Sami Ulus Çocuk Hastanesi Çocuk Sağlığı Ve Hastalıkları
[2]Dr.Sami Ulus Çocuk Hastanesi Çocuk Yoğun Bakım Ünitesi
[3]Dr.Sami Ulus Çocuk Hastanesi Çocuk Metabolizma Anabilim Dalı

Giriş: FBXL4'e bağlı ensefalomiyopatik mitokondriyal DNA(mtDNA) deplesyon sendromu, konjenital laktik asidoz,büyüme gelişme geriliği, hipotoni,beslenme zorluğu ile karakterize OR geçişli bir hastalıktır.Etkilenen bireylerin ortalama tanı yaşı 3.5 yıl. Bugüne kadar 50 kişide bildirilmiştir. Yaşam süresi ortalama2 yıl (2gün-75ay)'dır.

Olgu: 7 yaş 4 aylık, kız hasta, bilinen mitokondriyal dNA deplesyon sendromu FBXL4 mutasyonu tanısıile takipli, mitokondriyal kokteyl(karnitin, koenzim Q10, riboflavin,tiamin).kullanıyor.2 gündür halsizlik ve solunum sıkıntısı nedeniyle dış merkeze başvurmuş, pH:7.25,hco3:8, asidotik solunumu görülmüş,bikarbonat defisit tedavisi verilen hasta hastanemize sevk edildi. Hastanın geliş tetkiklerinde: pH:7.39, co2 ölçülemeyecek kadar düşük,hco3 ölçülemiyor, laktat:59 mg/dl,derin kussmaul solunumu mevcut, amonyak:480 mcg/dl, kontrolü:583 mcg;/dl olarak görüldü. Hiperamonyemi ile hastaya CVVHD yapılması planlandı. Hastanın solunum sıkıntısının artması nedeniyle entübe edildi. CVVHD uygulandı. Amonyak düzeyleri 234-166mcg/dl gerilediği görüldü,asidozu ve laktat yüksekliği düzeldi.Aspartat yetersizliğinin üre siklus disfonksiyonu ve sitrat eksikliğinin TCA disfonksiyonu oluşturması hiperamonyemi ile seyredebileceği düşünüldü. Hastaya Aspartat, sitrat, karnitin, biotin,tiamin başlandı.Hiperamonyemiye yönelik tedavisine oral sodyum benzoat verildi.. Hiperamonyemisi ve metabolik asidozu düzelmiş olmasına rağmen hasta extübasyonu tolere edemedi.Hastanın akciğer fonksiyonlarını azaltan pectus carinatus deformitesi nedeniyle trakeostomi açıldı.Genel durumu iyi olarak serviste takip ediliyor.

Tartışma: FBXL4'e bağlı ensefalomiyopatik mitokondriyal DNA (mtDNA) deplesyon sendromunda TCA ara maddelerinin ve anaplerotik amino asit aspartatın tükenmesine bağlı,üre siklus işlevi bozulmasının hiperalmonemiyi açıklayabileceğini düşünen yayınlar mevcuttur.Hastalık Laktik asidoz ve hiperamonemi ile karakterize epizodik alevlenmeler ile seyreder.Takibinde mitokondriyal kokteyl, asidozun (sodyum bikarbonat) ve hiperamonyeminin (sodyum benzoat) yönetimi önemlidir.İOA düzeylerine göre aspartat ve sitrat tedaviye eklenmesi TCA ve üre siklus fonksiyonlarını koruyucudurVakalarda etkilenen diğer sitemler arasında kalp (hipertrofik kardiyomiyopati, aritmi), karaciğer,göz (katarakt,optik atrofi), işitme ve kemik iliği(nötropeni) yer alabilir.Hastalığı tanısı FBXL4'teki bialelik patojenik varyantların moleküler genetik testler ile tanımlanmasıyla gösterilir.

Anahtar Kelimeler: Hiperamonemi, FBXL4, mitokondriyal DNA deplesyon sendromu

Resim 1

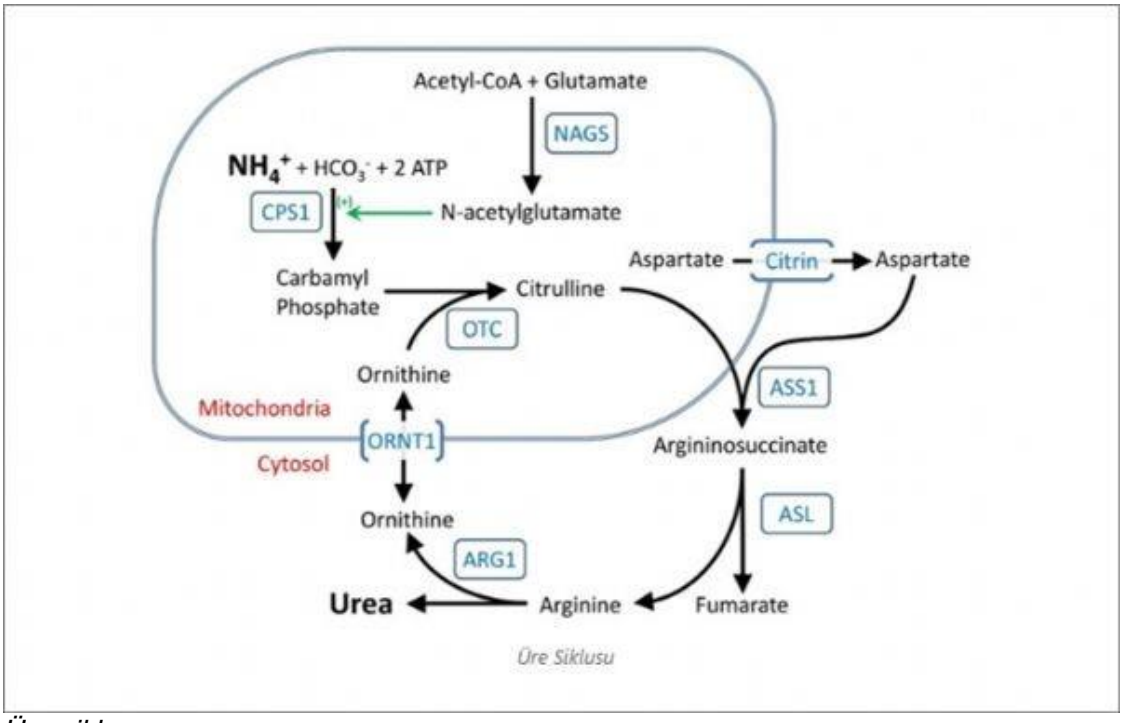

Üre siklusu

Resim 2

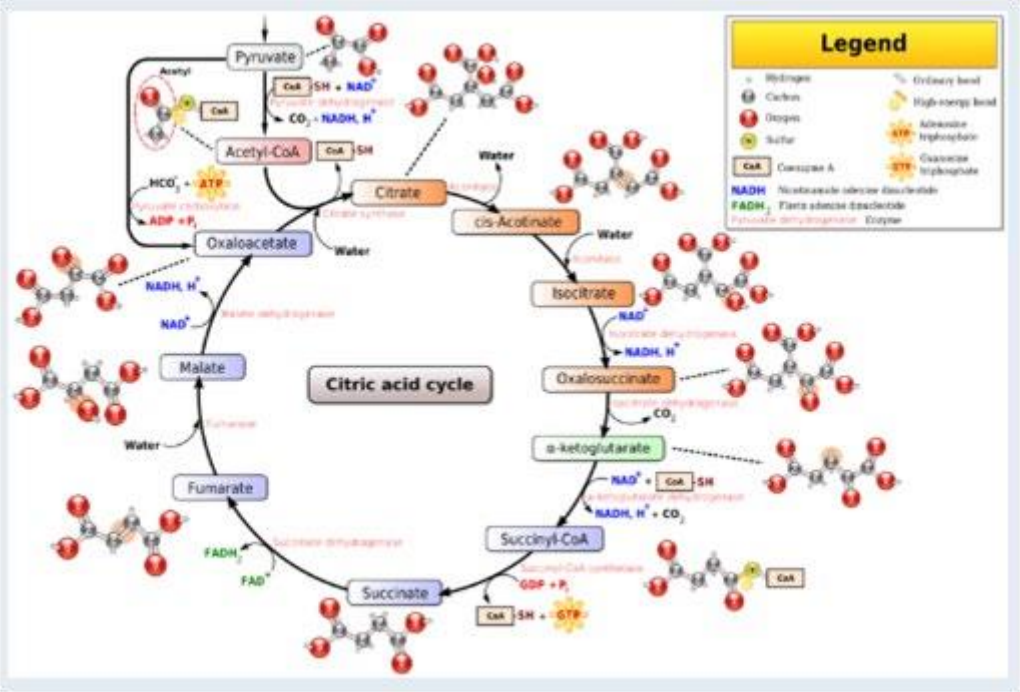

Trikarboksilik Asit Siklusu

[P-130]

AKREP SOKMASI VE HEMŞİRELİK BAKIMI

Hüseyin Savaş
Başkent Üniversitesi Adana Dr. Turgut Noyan Uygulama ve Araştırma Merkezi

Amaç : Akrep sokmaları ülkemizin özellikle Güneydoğu Anadolu bölgesinde ve yaz aylarında sıkça görülmektedir. Dünyada yılda 1.23 milyon akrep sokması gerçekleştiği ve bunlardan yaklaşık 3250'sinin ölümcül seyrettiği varsayılmaktadır. Ölüm genellikle solunum ve dolaşım yetmezliğine bağlıdır. Akrep sokmalarında değişmeyen tek şey erken başlanan tedavinin mortalite ve morbiditeyi etkileyen en önemli belirleyici olduğudur. Bu yazıda akrep sokması nedeniyle izlediğimiz hastamızda hemşirelik bakımının önemini vurgulamayı amaçladık.

Yöntem: Akrep sokması nedeniyle izlenen altı yaşındaki kız hasta sunulmuştur.

Bulgular: Altı yaşındaki kız hasta böcek ısırması sonrası genel durum bozukluğu nedeni ile dış merkezden servisimize kabul edildi. Öyküsünden bahçede oynarken sol bacağından böcek ısırdığı, bacakta ağrı ve yanma olduğu, hastaneye başvurduğu, intamüsküler steroid ve antihistaminik yapıldığı, izlemde bilinç değişikliği, kusma, ağzından salya geldiği, el ve ayaklarda soğukluk başladığı, takip ve tedavi amacıyla hastanemze gönderildiği öğrenildi. Fizik muayenede vücut ısısı 36,6 C˚, nabız 150/dakika, solunum sayısı 38/dakika, tansiyonu 80/40 mmHg SO2 %96 idi. Bilinci uykuya meyilli, ağızdan salya akışı olan hasta taşikardikti. El ve ayakları soğuktu. Hasta monitörize edilerek oksijen tedavisi ve uygun sıvı tedavisi başlandı. Klinik olarak akrep sokması ve katekolamin deşarjı olduğu düşünüldü. Kardiyak enzimler dahil olmak üzere kan tetkikleri alındı. EKG çekildi. Hastaya antivenom yapılarak doksazosin tedaviye eklendi. Kan tetkiklerinde CK-MB ve Troponin-I yüksek, EKG'de miyokadit ile uyumlu bulguları mevcuttu. EKO'sunda sol atriyum ve sol ventrikül normalden geniş 2. derece mitral kapak yetersizliği ve sistolik disfonksiyonu tespit edildi. Miyokadit ve kalp yetmezliği olan hastaya dopamin,dobutamin ve lasiks infüzyonu başlandı. İzlemde klinik, EKG ve EKO bulgularında belirgin düzelme gözlenen hasta yatışının altıncı gününde taburcu edildi.

Sonuç : Akrep sokması özellikle çocukluk çağında acil tedavi gerektiren bir durumdur. Ölümcül olabilen bu olguların takip ve tedavisi konusunda hemişire eğitimlerin artırılması, hayati ilaçların hızlı temininin sağlanması ve doğru uygulanması hastalarda mortalite riskini azaltıcaktır.

Anahtar Kelimeler: akrep sokması, antivenom, kalp yetmezliği

[P-131]

YENİDOĞANDA BUPİVAKAİNE BAĞLI GELİŞEN METHEMOGLOBİNEMİ

Bahri Elmas[1], Ayşegül Pala[1], Aybars Özkan[2]
[1]Sakarya Üniversitesi Tıp Fakültesi, Pediatri Ana Bilim Dalı, Sakarya
[2]Sakarya Üniversitesi Tıp Fakültesi, Pediatrik Cerrahi Ana Bilim Dalı, Sakarya

Methemoglobinemi, hemoglobindeki ferröz demirin oksidize olup ferrik duruma geçmesiyle karakterize bir klinik durumdur. Konjenital methemoglobinemiler yapısal hemoglobin bozuklukları ve MetHb redüksiyon enzimlerindeki yetersizlikler kaynaklanırken, edinsel methemoglobinemiler oksidan özelliği bulunan lokal anestezik ilaç, kimyasal madde ve gıda alımlarına bağlı gelişebilir. Çocuk cerrahisi kliniğinde frenüloplasti ve sünnet işlemi nedeni ile lokal anestezik olarak bupivakaine kullanılan 29 günlük erkek hastada işlemden 3 saat sonra huzursuzluk, alacalı cilt ve santral siyanoz saptandı. Methemoglobin düzeyi %31,9 bulunan hastaya methemoglobinemi tanısı ile intravenöz 1 mg/kg metilen mavisi ve 300 mg/kg askorbik asid uygulandı.Genel durumu düzelen ve methemoglobin düzeyi normal düzeyde ölçülen hasta şifa ile taburcu edildi. Lokal anestezi uygulamalarında sıklıkla prilokaine bağlı gelişmekle birlikte methomoglobineminin bupivakaine bağlı da gelişebileceği unutulmamalıdır.

Anahtar Kelimeler: Bupivakain, Methemoglobinemi, Yenidoğan

[P-132]

H1N1'E BAĞLI NADİR BİR KOMPLİKASYON: PNÖMOMEDİASTİNUM

Ebru Cihan[1], Ebru Azapağası[2], Selman Kesici[3], Fatma Nur Öz[4], Sevgi Yaşar Durmuş[4]
[1]Dr Sami Ulus Kadın Doğum, Çocuk Sağlığı ve Hastalıkları EAH, Çocuk Sağlığı ve Hastalıkları ABD, Ankara
[2]Dr Sami Ulus Kadın Doğum, Çocuk Sağlığı ve Hastalıkları EAH, Çocuk Yoğun Bakım Ünitesi, Ankara
[3]Hacettepe Üniversitesi Tıp Fakültesi Çocuk Sağlığı ve Hastalıkları Hastanesi, Çocuk Yoğun Bakım Ünitesi, Ankara
[4]Dr Sami Ulus Kadın Doğum, Çocuk Sağlığı ve Hastalıkları EAH, Çocuk Enfeksiyon Bilim Dalı, Ankara

Olgu: 3 aylık kız hasta öksürük şikayeti ile dış merkeze başvurmuş. Ateş şikayeti olmayan hastanın fizik muayenesinde takipne ve retraksiyonunun olduğu görülmüş. Dış merkezde bakılan tetkiklerinde hemogram normal, crp negatif, akciğer grafisinde sağ üst ve sol orta lobda infiltrasyon, toraks BT'de sağ akciğer apeksinde aktif infiltrasyon, sol akciğer alt lobda yaygın pnömonik infiltrasyon saptanmış. Sefotaksim tedavisi verilen hasta, tedavinin 7. gününde solunum sıkıntısında artış olması üzerine, hastanemiz yoğun bakım ünitesine kabul edildi. Hastanın özgeçmişinde miadında 3020 gr doğduğu, 12 günlükken alt solunum yolu enfeksiyonu nedeniyle 9 gün hastane yatışı olduğu öğrenildi. Ev içi üst solunum yolu enfeksiyonu teması yoktu, sigara teması mevcuttu. Geliş fizik muayenesinde takipneik, ekspiryum uzun zorlu, subkostal retraksiyonu olan hastaya yüksek akımlı nazal kanül ile oksijen verilmeye başlandı. Ateşi olan hastanın antibiyotiği piperasilin tazobaktam ile değiştirilerek, tedavisine mevsim göz önünde bulundurularak oseltamivir eklendi. Yoğun bakım yatışının 5.gününde cilt altı amfizemi gelişen hastanın kontrol akciğer grafilerinde pnömomediastinum olduğu görüldü. Oksijen

tedavisine yüksek akımlı nazal kanül ile devam edildi hastanın takibinde cilt altı amfizeminin ve pnömomediastinumunun gerilediği görüldü.(yatışının 16.gününde) Hastanın solunum yolu viral panelinde H1N1 pozitif olarak sonuçlandı.

Sonuç: H1N1' e bağlı pnömonilerde spontan pnömomediastinum görülebilmektedir; bu durum hastalarda yoğun bakım yatış süresini uzatan ciddi bir komplikasyondur. Entübasyon bu hastalardaki hava kaçağı sendromlarını artırabilmektedir; bu nedenle endikasyon açısından dikkatli karar verilmelidir.

Anahtar Kelimeler: H1N1, pnömomediastinium, cilt altı amfizem, non invaziv mekanik ventilasyon

PAAG

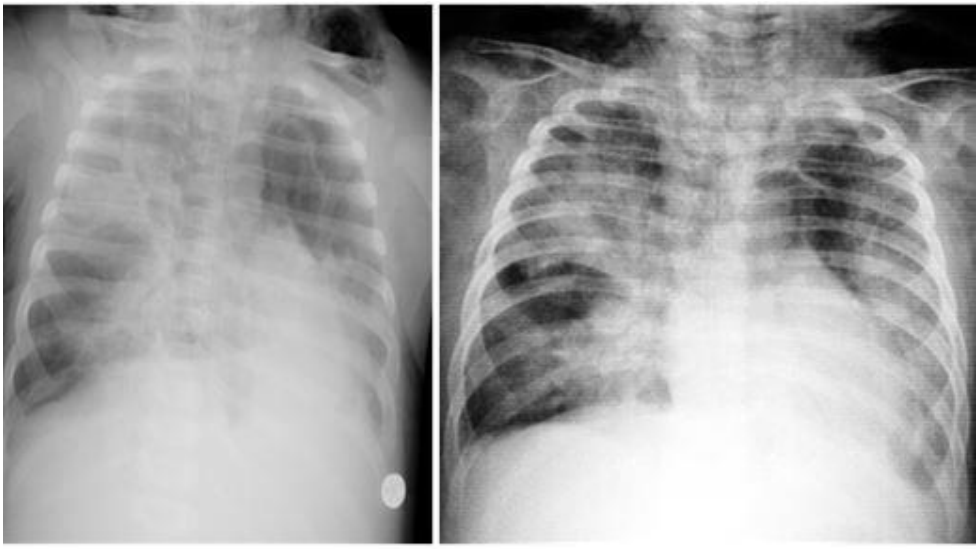

[P-133]

AĞIR KAFA TABANI KIRIĞI OLAN HASTANIN YÖNETİMİ

Fatih Akın[1], Esra Türe[2], Abdullah Yazar[2], Funda Kesebir[2], Özge Metin Akcan[3], Fatih Erdi[4]
[1]Necmettin Erbakan Üniversitesi Meram Tıp Fakültesi, Çocuk Sağlığı ve Hastalıkları Anabilim Dalı, Çocuk Yoğun Bakım Bilim Dalı, Konya
[2]Necmettin Erbakan Üniversitesi Meram Tıp Fakültesi, Çocuk Sağlığı ve Hastalıkları Anabilim Dalı, Çocuk Acil Bilim Dalı, Konya
[3]Necmettin Erbakan Üniversitesi Meram Tıp Fakültesi, Çocuk Sağlığı ve Hastalıkları Anabilim Dalı, Çocuk Enfeksiyon Bilim Dalı, Konya
[4]Necmettin Erbakan Üniversitesi Meram Tıp Fakültesi, Beyin Cerrahisi Anabilim Dalı, Konya

Çocukluk dönemi travmalarının büyük kısmını kafa travmaları oluşturmaktadır. Bu yazıda ciddi kafa tabanı kırığı ve beyin ödemi olan olgu tartışılmıştır.

Olgu: 8 yaşında erkek hasta araç dışı trafik kazası nedeni ile acil servisten çocuk yoğun bakım ünitesine devralındı. Kabülünde genel durumu kötü, entübe ve glaskow koma skoru (GKS) üç idi. Fizik

muayenesinde pupilleri miyotik, kalp tepe atımı 90/dk, tansiyon arteriali 87/63mmHg ve oksijen satürasyonu %95 idi. Hastanın sol yüz yarısında abrazyonları mevcuttu. Rinore ve otoresi mevcut idi.Tomografisinde, nazal kemik sol yarısında lineer, solda temporal kemik skuamöz parçasında kafa tabanına doğru ilerleyen, sol pterygoid plate gövdesinde, lateral pterygoidde uzanan, zigomatik arkta, sol maksiller sinüs lateral duvarında, sfenoid sinüs lateral duvarlarında, sağda mastoid selül düzeyinde posteriordan anteriora doğru uzanan ve petröz kemikte devam eden fratür hatları, tüm paranazal sinüslerde hemorajik koleksiyonlar, beyin parankiminde yaygın pnömosefali, sol temporal lobda subdural hemoraji, bazal sisternalar seviyesinde subaraknoid kanama, beyin ödemi ile uyumlu olarak yorumlandı. Hasta mekanik ventilatöre bağlandı, tiyopental, fentanil, beyin ödemi tedavisi, seftriakson, vankomisin ve metranidazol tedavileri başlandı. Beyin omurilik sıvısı (BOS) sızıntısı olması nedeni ile asetazolamid başlandı. Ateşinin yükselmesi nedeni ile seftriakson kesilerek meropenem başlandı. Böbrek fonksiyon testlerinde bozulma ve idrar çıkışında azalma nedeni ile hemodiyaliz başlandı. Asetazolamid tedavisine rağmen BOS sızıntısının devam etmesi üzerine günlük boşaltıcı lomber ponksiyon yapıldı. BOS kültüründe acinetobacter baumannii üremesi nedeni ile intravenöz ve intratekal kolistin tedavisi eklendi. Takibinde GKS'si düzelen, ateşi düşen, böbrek fonksiyon testleri, beyin ödemi, otore ve rinoresi düzelen hasta ekstübe edilerek yüksek akım nazal kanül oksijen desteğine alındı. Hasta halen çocuk yoğun bakım ünitemizde takip edilmektedir.

Tartışma: Kafa tabanı kırığı morbidite ve mortalitesi yüksek bir kafa travması çeşididir. Tedavi seçenekleri arasında olgulara göre değişen cerrahi yaklaşımlar olmakla beraber bu müdahelelerin ciddi komplikasyonları olabilmektedir. Bu nedenle vakamızda olduğu gibi cerrahi öncesi medikal tedaviler ile hastanın spontan iyileşmesinin yakından takibi yüz güldürücü sonuçlar verebilmektedir.

Anahtar Kelimeler: travma, kafa tabanı kırığı, çocuk

[P-134]

FULMİNAN PURPURA VE ŞOKLA GELEN 10 AYLIK ERKEK HASTAYA YAKLAŞIM

Mehmet Arda Kılınç, Serhat Samancı, Mehmet Erol
Diyarbakır Çocuk Hastalıkları Hastanesi Çocuk Yoğun Bakım Ünitesi

10 aylık erkek hasta gribal bulguları var iken ailesi tarafından acil servise getirildiğinde olguya üst hava yolu viral enfeksiyonu tanısı konularak hasta kontrole çağrılmış.Aynı gece aile hastanın cildinde basmakla solmayan gittikçe çoğalan döküntüler görmesi ve hastanın huzursuzluğunun artması tepkilerinin azalması üzerine tekrar acile başvuruyor.Hastanın ikinci degerlendirmesinde genel durumu orta kötü hipotansif (60/20) saptanıyor kan gazında metabolik asidozu olup laktat degeri 8 civarında idi.Hastanın ateşi 38,2 derece iken dinlemekle rahat idi taşikardikti kapiller dolum zamanı 3 sanıye vücudunda yaygın mor renkli basmakla solmayan gittikçe birleşme eğilimi gösteren döküntüsü vardı.Hastaya meningokoksemiye sekonder soğuk septik şok tanısı konularak acil serviste 30 cc/kg sf yüklendi.seftirakson tedavisi 100mg kg 2 doz başlandı. yogun bakımda izole odaya alındı. hastanın mayisi 100 cc/kg ayarlanırken halen hipotansif olunca hastaya 10 cc/kg sf bir daha yüklendi.hastaya adrenalin 0,2 mic/kg dak + dopamin 10 mic/kg dak başlandı.hastanın dirençli pnömokok şuşlarına

karşın vankomisin tedavisi eklendi.hastaya 2 mg kg hidrokortizon puşelendi ardından 2 mg kg hidrokortizon idame infüzyon başlandı.hastaya santral katater açıldı.hastanın takiplerde tansiyonları stabil olup laktat değeri düştü.tansiyonlarına binayen en son hidrokortizon azaltılacak şeklide inotroplar tedrici azaltıldı.crp degeri 350 kadar yükseldi.hastanın trombosit degeri 34000 kadar indi.ilk gün şokta olduğundan sonraki 4 gün trombositopeniden dolayı lp yapılamadı.Hasta 14 gün gram pozitiflere 21 gün gram negatiflere yönelik tedavi aldı. takipte çalıştırılan n meningitis pcr negatif geldi.mevcut durum bakteriyel soğuk septik şok olarak kabul edildi. hastanın takipte sol ayak sırtı ve sol el bileğinde septik emboliye sekonder dolaşım bozukluğu oldu.dopller takiblerinde ana arterler açıktı.plastik cerrahi takibinde sol el sırtı debride edildi.hasta tam şifa ile plastik cerrahi kontrolleri önerilerek taburcu edildi.

Anahtar Kelimeler: purpura, şok, hipotansiyon

[P-135]

ROTA ENFEKSİYONUNA BAĞLI GELİŞEN VE İYİ YÖNETİLEMEYEN BİR ŞOK OLGUSU

Ebru Azapağası[1], Mutlu Uysal Yazıcı[1], Ayşegül Danış[2], Ülkühan Öztoprak[2]
[1]Dr Sami Ulus Kadın Doğum, Çocuk Sağlığı ve Hastalıkları EAH, Çocuk Yoğun Bakım Ünitesi, Ankara
[2]Dr Sami Ulus Kadın Doğum, Çocuk Sağlığı ve Hastalıkları EAH, Çocuk Nöroloji Bilim Dalı, Ankara

Giriş: Şokun tanınması ve doğru yönetilmesi çok önemlidir.

Burada; akut gastroenterit sonrası dekompanse şoka giren ve bu tablo tanınmadığı ve doğru yönetilemediği için kardiyak arrest olup hipoksik iskemik ensefalopati bulguları gelişen ve sekel kalan 10 aylık bir erkek olgu sunulmuştur .

Olgu: Daha önceden bilinen bir yakınması olmayan hastanın 4 gün önce ishal ve kusma şikayeti başlamış. Hastanın ilk bakılan tetkikleri normal, gaita tetkikinde rota saptanmış. Hasta orta derecede dehidrate kabul edilmiş ve servise yatırılarak idameden sıvı başlanmış. İzlemde genel durumu kötüleşen ve hipotansiyonu belirginleşen hasta yoğun bakım ünitesine alınıyor. Yoğun bakıma kabülünde hastanın hiperpnesi, takipnesi ve çekilmeleri var. SF 1 kez yükleniyor, kan gazında PH:6.8 PCO2:30, hco3:5.4 saptanıyor, bikarbonat puşeleniyor . Ardından 10birim yükseltecek şekilde bikarbonat infüzyonu başlanıyor, yarısı ilk 3saate kalan yarısı 6saatte gidecek şekilde infüzyon ayarlanıyor. Hasta yoğun bakım ünitesine kabul edildiğinde tansiyon ölçülemiyor. Hastaya sonda takılıyor ve idrar çıkışı takip edilmeye başlanıyor, idrar tetkiki gönderiliyor. Yoğun bakıma alındıktan 25dakika sonra hastanın idrar çıkışlarının olduğu görülüyor,20cc/kg SF 1saatte gidecek şekilde başlanıyor. Yoğun bakım yatışının 1.saatinde; Hastanın ağrılı uyaran yanıtı yok,bilinç kapalı, hipotansif ve taşikardik. İnotrop yoğun bakım yatışının 4.saatinde başlanıyor. Önce dopamin, ardından noradrenalin ekleniyor.Hastanın kan gazı takipleri ve laboratuvar parametreleri tablo1 ve tablo2 de gösterilmiştir. Yoğun bakım yatışının 12.saatinde kardiyak arrest oluyor ve CPRdan geçiyor. Beyin ödemi gelişebileceği düşünülerek dekort başlanıyor. Antibiyotik tedavisi başlanmıyor. Hasta ileri tetkik

ve tedavi amaçlı ünitemize kabul edildi. Geldiğinde entübeydi, genel durumu orta kötüydü. Uyandırılınca dekortike postüre geçip, kendini kasıyordu. Nöbet geçiriyor, ikili antiepileptik kullanıyordu. Babinski pozitif, GSK6 idi. Beyin MRI; hipoksikiskemikensefalopati bulguları. Metabolik tetkikler; normal. Hasta FTR programına alındı.

Tartışma: Bu olgu bize periferde şok ve sıvı yönetiminin çok iyi bilinmediğini göstermesi açısından son derece önemlidir. Doğru yönetilemeyen şok olgusunun mortalite ve morbiditesinin yüksek olduğunu göstermesi açısından bu vaka vurgulanmak istenmiştir

Anahtar Kelimeler: Şok, kötü yönetim, çocuk, sekel

[P-136]

HERPESSİMPLEKSVİRUSUENSEFALİTİ: BİR OLGU SUNUMU

Serhat Emeksiz, Oktay Perk
Ankara Şehir Hastanesi, Çocuk Yoğun Bakım Ünitesi, Ankara

Bu yazıda, ateş yüksekliği, nöbet geçirme şikayetleri ile başvuran, BOS'ta PZR ile HSV-DNA pozitifliği saptanan, MRG ve EEG bulguları herpes ensefalitini destekleyen bir olgu sunuldu. Olgu: Medulloblastom nedeniyle 3 ay önce opere olan ve 1 cm rezidü kalması nedeniyle tarafımıza başvurusundan 1 ay önce başlayan KT ve RT alma öyküsü olan 11 yaşında erkek hasta, çocuk acil servisimize nöbet geçirme şikayetiyle getirildi. İv midazolam ile nöbeti gerileyen hastanın sonrasında 3 kez kısa süreli JTK vasıfta nöbeti olması nedeniyle 10 mg/kg dan Fenitoin yüklemesi yapıldı. Labaratuvar testlerinde Wbc:3000/µ, Plt:90.000 mm3 CRP:21,5 mg/dl (0-0,5 mg/dl) olarak bulundu. Hastaya MSS enfeksiyonu açısından LP yapıldı. LP ile alınan BOS incelemesinde hücre görülmedi,BOS şekeri:55 mg/dl (eş zamanlı bakılan kapiller KŞ:75 mg/dl), BOS proteini:56 mg/dl (normal:15-45 mg/dl) olarak tespit edildi. Gram boyamada nadir lökosit olarak yorumlanan hastadan BOS Viral PCR ve BOS kültür gönderildi. Menenjit ön tanısıyla hastaya Sefepim ve Vankomisin başlandı. Çekilen EEG'si non-konvulsif status, özellikle sağda daha belirgin olmak üzere yaygın epileptik aktivite izlenmiş olarak yorumlandı. Başvurunun ertesi gün çekilen Kranial MRI'nda ''sol frontalde daha belirgin olmak üzere hipokampal ödem, bilateral hipokampal difüzyon kısıtlaması, artmış intrakranial basınç, meningoensefalit lehine bulgular' olarak raporlandı. Tedaviye asiklovir eklendi. BOS kültüründe üremesi olmayan hastanın BOS PCR da HSV-1 pozitif gelmesi üzerine Herpes Ensefalit tanısı konan hastanın 14.gün yapılan kontrol LP sinde BOS kültüründe üreme saptanmadı. BOS PCR da HSV-1 pozitifliği devam etmesi nedeniyle Asiklovir tedavisi 28 güne tamamlanması planlandı. Takibinde klinik olarak düzelmesi olan hastanın yoğun bakım ihtiyacı kalmaması nedeniyle tedavisini tamamlamak üzere servise devri yapıldı.

Sonuç: Herpes Ensefaliti, ateş yüksekliği ve konvulziyonlar ile kendini gösterebilir. Bu olgu sunumuyla mortalitesi ve morbiditesi yüksek bir hastalık olan, herpes ensefalitinde erken tanı ve tedavinin önemini vurgulamak istedik. Ensefalit sık görülen bir tablo olup bilinç bulanıklığı ile gelen çocuklarda akla gelmeli, doğru ve erken tedavi ile hastalığa dramatik yanıt alındığı unutulmamalıdır.

Anahtar Kelimeler: herpes ensefaliti, medulloblastom, yoğun bakım

[P-137]

SEREBRAL ENFARKTLA SEYREDEN SANTRAL SİNİR SİSTEMİ TÜBERKÜLOZU

Bahri Elmas[1], Onur Bircan[1], Didem Altunsoy[1], Muhterem Duyu[2]
[1]Sakarya Üniversitesi Tıp Fakültesi, Pediatri Ana Bilim Dalı, Sakarya
[2]Medeniyet Üniversitesi Göztepe Eğitim ve Araştırma Hastanesi, Çocuk Yoğun Bakım Ünitesi, İstanbul

Çocuklarda santral sinir sistemi tüberkülozu oldukça nadir görülmektedir. Tüberküloz menenjiti santral sinir sistemi tüberkülozunun en sık görülen formudur. Ülkemizde 2016 yılında 15 yaş altı çocuklarda tespit edilen toplam 24 santral sinir sistemi tüberkülozu olgusunun tamamının tüberküloz menenjiti olduğu bildirilmiştir. Dünya genelinde tüberküloza bağlı en yüksek ölüm oranları ve uzun dönem sekeller tüberküloz menenjitli çocuklarda görülür. Bu çocukların %33'ü ölmekte ve yaşayanların %50'si nörolojik sekelli kalmaktadır. Serebral infarkt ile seyreden santral sinir sistemi tüberkülozu vakası erken tanı ve tedavinin vurgulanması amacıyla sunulmuştur. Sekiz buçuk yaşında kız hasta acil servise bilinci kapalı olması ve sol kolunda tonik klonik kasılma nedeniyle getirildi. Hikayesinden bir hafta önce ateşinin olduğu, bir gün önce kusmasının başladığı ve hafif uyku halinin olduğu öğrenildi. Fizik muayenesinde genel durumu kötü, bilinci kapalı, ağrılı uyarana fleksör yanıt ve ense sertliği mevcuttu. Pupilleri anizokorik ve dilate, bilateral ışık refleksi alınamıyordu. Lökosit sayısı 16800/m3, sedimentasyon 47 mm/sa, CRP 123 mg/L, prokalsitonin 72,5 ng/ml bulundu. Hastaya menenjit, ensefalit ön tanısı ile vankomisin, seftriakson, asiklovir ve deksametazon başlandı. Beyin difüzyon MRG incelemesi sonucu sağda daha belirgin olmak üzere, bazal gangliyonlarda, talamusta, beyin sapında, temporal lob mediallerinde akut-subakut infarkt ile uyumlu difüzyon kısıtlılıkları izlendi. Tedaviye düşük molekül ağırlıklı heparin eklendi. Hastanın hikayesi, kliniği ve beyin MRG incelemesi tüberküloz menenjitini düşündürmesi üzerine hasta çocuk enfeksiyon hastalıkları olan bir merkeze sevk edilen hastaya santral sinir sistemi tüberkülozuna bağlı serebral infarkt tanısı konuldu. Takip ve tedavileri devam etmektedir. Bazal gangliyon ve orta beyni tutan vasküler lezyonlarla seyreden serebral infarktlar, santral sinir sistemi tüberkülozu vakalarının yaklaşık dörtte birinde görülebilmektedir. Bu nedenle çocukluk çağı inmeleri ve bilinç durumu değişikliklerinde mutlaka santral sinir sistemi tüberkülozu da düşünülmelidir. Özellikle erken dönemde yapılacak kontrastlı beyin MRG incelemesi ile saptanacak bir tutulum tanı ve erken tedavi şansını arttıracaktır.

Anahtar Kelimeler: Erken tanı, Santral sinir sistemi tüberkülozu, Serebral infarkt

[P-138]

K VİTAMİNİ PROFİLAKSİSİ ALAMAYAN YENİDOĞAN GEÇ HEMORAJİK HASTALIĞI, ÜÇ OLGU

Eylem Kıral, Nezihe Bilge Bahçeci
Şanlıurfa Eğitim ve Araştırma Hastanesi, Çocuk Yoğun Bakım Bilim Dalı, Şanlıurfa

Yenidoğan döneminde K vitamini seviyesi sıklıkla düşüktür ve doğum sonrası yenidoğan bebeğe K vitamini desteği yapılması gerekmektedir. Yenidoğanın hemorajik hastalığı(YHH), sıklıkla gastrointestinal sistemden olmak üzere beklenmeyen kanama, ekimoz ve kafa içi kanama ile kendini gösterir. Yenidoğanın hemorajik hastalığının nedeni K vitamininin prenatal depolarının az olması ve anne sütünde yetersiz olmasına bağlı gelişen K vitamini eksikliğidir. Intrakranial kanama, PT, aPTT de uzama faktör 7,9 düzeylerinde düşüklük saptanan üç olgumuzu sunmak istedik. OLGU 1;33 günlük erkek bebek miad C/s ile 3600 gr doğan hastane yatış öyküsü olmayan kusma, ateş yüksekliği yakınması ile acil servise başvurduğu intramuskuler enjeksiyon bölgesinde şişlik ekimoz tarifleyen hastanın aynı gün yüzde seğirme tarzında nöbetinin olması hemoglobin (Hb):6 mg/dl, çekilen beyin bilgisayarlı tomografisinde (BT) sağ frontotemporoparietalde 8 mm subdural hematom saptandığı için Çocuk yoğun bakım ünitesine kabul edildi. Operasyon önerilmeyen hastaya k vitamini, Taze donmuş plazma ve antikonvülzan olarak fenobarbital tedavisi başlandı.Hastanın yatışının 2. gününde koagulasyon tetkikleri normale geldi, 8. gününde ekstübe edildi, 10. gününde servise devredildi. OLGU 2; 34 günlük kız hasta, miad c/s ile doğan bilinen hastalığı olmayan hasta anne sütü ile besleniyor. Emmede azalma, solukluk ve tek gözde kapanma nedeniyle acil servise başvuran hastanın subaraknoid kanama (SAK) ve bilateral akut subdural hematom olması nedeniyle hasta yoğun bakım ünitesine kabul edildi. anizokori mevcuttu,ışık refleksi yoktu. Sağ kol hemiplejikti. Konvulziyon geçiren hastaya fenobarbital tedavisi başlandı. Annenin hastaya bir gece önce yarım tablet bebe aspirini verdiği öğrenildi. K vit ve TDP desteği verildi. Eritrosit süspansiyonu ve TDP desteği verildi ve opere edildi. OLGU 3; 4 aylık erkek hasta, anne sütü ile beslendiği ve doğumda kvit uygulanmadığı öğrenilen hasta, başını annenin omzuna çarpma sonrasında kusma, konvülsiyon yakınmaları nedeniyle çekilen beyin BT'sinde subdural kanama tespit edildi,sağ tarafta motor defisisti olan hastanın opere edildi.Doğumda yenidoğan bebeklerde görülen k vitamini eksikliği ve sonuçlarının önlenmesi açısından, doğumda rutin kas içi K vitamini uygulaması hayatidir.

Anahtar Kelimeler: İntrakranial kanama, K vitamini eksikliği, yenidoğan geç hemorajik hastalığı

Beyin BT

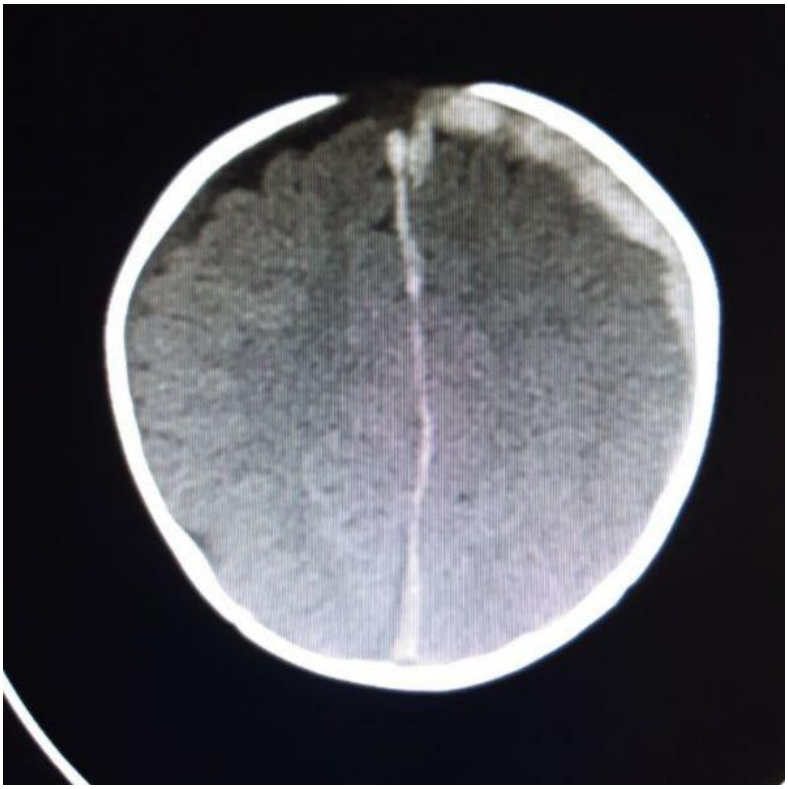

İntrakranial kanama

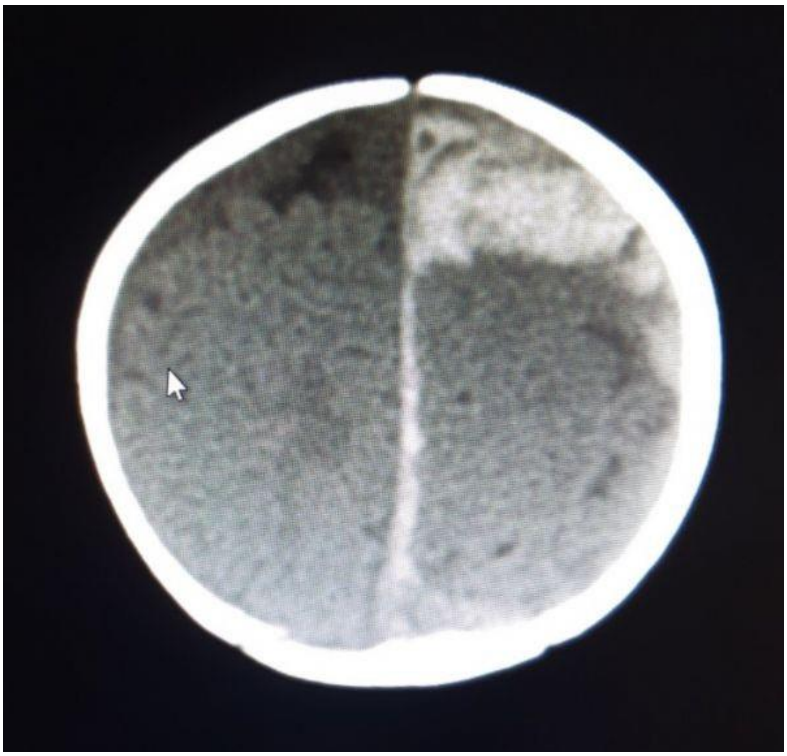

[P-139]

BRONŞİYOLİTLİ HASTADA NEBÜLİZE İPRATROPİUM BROMÜR TEDAVİSİNE BAĞLI GELİŞEN ANİZOKORİ

Sevcan Bilen[1], Gamze Gökulu[1], Pınar Çay[1], Rıza Dinçer Yıldızdaş[2], Hayri Levent Yılmaz[1]
[1]Çukurova Üniversitesi Tıp Fakültesi Çocuk Sağlığı ve Hastalıkları Anabilim Dalı, Çocuk Acil BD, Adana
[2]Çukurova Üniversitesi Tıp Fakültesi Çocuk Sağlığı ve Hastalıkları Anabilim Dalı, Çocuk Yoğun Bakım Bilim Dalı, Adana

GİRİŞ : Anizokori pupil boyutlarının birbirinden farklı büyüklükte olmasıdır. Ani gelişen anizokori nedenleri normal, fizyolojik bir durumdan yaşamı tehdit eden durumlara kadar ciddiyet aralığı gösterebilir.Çocuklarda göz veya kafa içi lezyonları sonucu anizokori daha sık görülmekle birlikte ilaçlar, travma, bazı sendromlar, enfeksiyonlar, epilepsi etyolojide akılda tutulması gereken nadir nedenleri arasındadır.Çocuk acil servisimizde nebülize ipratropium bromür tedavisine bağlı nadir görülen istenmeyen etki olan anizokori gelişmiş bir olgu tartışıldı.

OLGU : İki aylık erkek hasta hırıltı ve öksürük yakınmaları ile çocuk acil servisimize başvurdu.Bronşiyolit olarak değerlendirilen hastaya salbutamol inhaler tedavi başlanıp, prednol (1 mg/kg, iv) yapıldı.İzleminde saturasyonu %92-94 aralığında seyretti, önceki muayenelere göre dinleme bulgularının şiddeti azalmakla beraber devam etmesi nedeniyle tedaviye nebülize ipratropium bromür eklendi. İpratropium bromür tedavisinin 2. dozundan sonra hastada aniden daha önceki muayenesinde olmayan anizokori geliştiği saptandı.Eşlik eden konvülsiyon, kusma, bilinç değişikliği, desatürasyon, yaşamsal bulgularda değişiklik yoktu. Ayrıntılı fizik muayenesi yinelendi, nörolojik muayenesi doğaldı.Göze uygulanan topikal bir ilaç olmamıştı. Akut gelişen anizokori etyolojisine yönelik beyin BT çekildi, normal olarak rapor edildi. Anizokorinin ipratropium bromür tedavisine ikincil gelişebileceği düşünülerek bu tedavi sonlandırıldı.

TARTIŞMA : Anizokori lokal veya nörolojik nedenlere bağlı gelişebilen, pupillerin aynı boyutta olmamasıdır. Tek başına hastalık değil, fizyolojik veya başka hastalıklara bağlı ortaya çıkan bir sonuçtur.Literatürde ilk kez 1986 yılında yoğun bakımda tedavi gören erişkin astım hastasında nebülize atropin sülfat tedavisi sonrası anizokori rapor edilmiştir. O zamandan günümüze özellikle yoğun bakımda izlenen erişkin hastalarda nebülize salbutamol veya ipratropium bromür tedavileri sonrası tek taraflı midriyazis gözlendiği bildirilmiştir. Bu ilaçların kırık veya yüze uygun yerleştirilmeyen nebülizatör maskesi kullanımıyla muskarinik asetilkolin reseptörlerini bloke ederek tek taraflı midriyazise yol açtığı ileri sürülmektedir. Antikolinerjik bronkodilatör ajanlarla çocuklarda nebül tedavisine bağlı anizokori geliştiği bildirilen vaka sayısı ise nadirdir. İnhale bronkodilatör tedavisi alan hastada tek taraflı midriyazis gelişmesi durumunda akut kraniyal kitle, kanama, herniasyon gibi acil durumlar dışlandıktan sonra anizokorinin nedeni olarak ayırıcı tanıda bu ajanlar düşünülmelidir.

Anahtar Kelimeler: anizokori, ipratropium bromür, midriyazis

[P-140]

NADİR GÖRÜLEN ÖLÜMCÜL BİR ZEHİRLENME: ALÜMİNYUM FOSFİT ZEHİRLENMESİ

Gamze Gökulu, Sevcan Bilen, Pınar Çay, Hayri Levent Yılmaz
Çukurova Üniversitesi Tıp Fakültesi, Çocuk Sağlığı ve Hastalıkları Anabilim Dalı, Çocuk Acil BD, Adana

GİRİŞ : Alüminyum fosfit depolanmış tahılları korumak için kullanılan bir insektisittir. Nemle veya midedeki hidroklorik asit ile tepkimeye girdiğinde çoğul organ yetersizliğine neden olan zehirli fosfin gazı oluşur. Deneyimlediğimiz olgumuzu paylaşarak çoğunlukla ölümcül seyreden alüminyum fosfit zehirlenmesine dikkat çekmeyi amaçladık.

OLGU : On altı yaşında erkek olgu solunum sıkıntısı, bilinç bulanıklığı nedeni ile 112 ambulansıyla hastanemize getirildi. Dört saat önce 500 mg alüminyum fosfit içeren tabletten 2 adet içtiği öğrenildi. İçtikten 3 saat sonra ilk götürüldüğü merkezde midesinin yıkandığı ardından aktif kömür uygulandığı bilgisi alındı. Genel durumu kötü, GKS: 8-9, rezervuarlı maske ile 10-12 lt/dk'dan O2 alırken SpO2 %85-90, KTA: 120/dk, solunum sayısı 28/dk, kan basıncı 70/45 mmHg, KDZ: 5 sn, vücut sıcaklığı 36.7 0C idi. Solunumu yüzeyeldi ve bilateral krepitan ralleri mevcuttu. Kan gazında pH: 7,15, pCO2: 52 mmHg, bikarbonat: 8 mmol/L, baz açığı: -19 mmol/L, laktat: 17 mmol/L saptandı. İlk gönderilen tetkiklerinde kreatin: 1,2 mg/dL saptandı. Entübe edildi, idrar sondası ve santral venöz kateter yerleştirildi. Ekokardiyografide ciddi sistolik miyokardiyal işlev bozukluğu saptandı. SF (5ml/kg) ve bikarbonat tedavisi başlandı. İnotrop desteği verildi. İzleminde ventriküler fibrilasyon gelişti. Defibrilasyon, antiaritmik tedaviler ve kardiyopulmoner resüsitasyon uygulandı. Yapılan tedavilere yanıt alınamayan hasta gelişinin 3. saatinde kaybedildi.

TARTIŞMA : Alüminyum fosfit, ABD ve birçok Avrupa ülkesinde kullanımı kısıtlanmış olmasına karşın gelişmekte olan ülkelerde yaygın olarak bulunmaktadır. Mitokondriyal sitokrom c-oksidaz enzimini inhibe etmesi ile salınan serbest oksijen radikalleri sonucunda protein denatürasyonu oluşur. Çoğul organ yetersizliğine neden olur. Antidotu yoktur. Mortalite oranının çok yüksek olmasına karşın erken dönemde başvuran ve hızlı müdahale edilip kurtarılan olgular mevcuttur. Seçilmiş olgularda ECMO veya intraaortik balon pompası gibi yöntemler uygulanabilir. Hastamızın midesinin geç yıkanmış olması hayatta kalma şansını oldukça azaltmıştır. Salınan fosfin gazının hasta dışında hasta ile yakın teması olan kişileri de etkileyebileceği unutulmamalıdır. Sağlık çalışanları erken müdahalenin önemi, kendilerini koruma yöntemleri ve diğer tedavi seçenekleri konusunda bilgilendirilmelidir.

Anahtar Kelimeler: çocuk, acil, alüminyum fosfit, zehirlenme

[P-141]

TRİSMUSUN NADİR BİR NEDENİ; PTERYGOİD KAS MİYOZİTİ

Göksel Vatansever[1], İhsan Özdemir[1], Eda Süzen[2], Hatice Kübra Konca[3], Erdal İnce[3], Deniz Tekin[1]
[1]Ankara Üniversitesi Tıp Fakültesi, Çocuk Acil Bilim Dalı,Ankara
[2]Ankara Üniversitesi Tıp Fakültesi, Çocuk Sağlığı ve Hastalıkları Anabilim Dalı,Ankara
[3]Ankara Üniversitesi Tıp Fakültesi, Çocuk Enfeksiyon Hastalıkları Bilim Dalı,Ankara

Amaç: Trismusun çeşitli nedenleri olmakla birlikte, temporomandibular eklem hareketini kısıtlayan intraartiküler ve ekstraartüküler nedenler trismus sebebidir. Artrit, sinovit, menisküs patolojileri intraartiküler nedenlerken, konjetinal malformasyonlar, travma, diş tedavisi ve cerrahisi, antiemetik/antipsikotik ilaçlar, kanser tedavisi, enfeksiyonlar, miyozit ekstraartüküler nedenlerdir. Miyozitten kaynaklanan trismus oldukça nadir rastlanmakla birlikte pterygoid kas miyoziti daha da nadir rastlanan bir durumdur. Trismus şikayeti ile başvuran, sonrasında pterigoid kas miyoziti tanısı alan bir olguyu sunuyoruz.

Olgu**:** 17 yaşında kız hasta bugün başlayan boyun ağrısı ve ağzını açamama şikayeti ile başvurdu. Öyküsünde 2 hafta önce dişinin kırılması sonucu yanağının sol kısmında şişlik olduğu, diş absesi tanısı aldığı ve oral amoksisilin klavulonat (CAM) tedavisi başlandığı öğrenildi. Tedavisinin birinci haftasında çenesindeki şişliğin artması üzerine çekilen boyun ultrasonografinde (USG) sialadenit, boyun bilgisayarlı tomografisinde(BT) lenfadenopati, 2. molar diş kökü seviyesinde kemik defekti saptanmış. Tedavisinin ikinci haftasında boyun sol kısmında ağrı, çeneyi açamama, katı gıdaları çiğneyememe şikayeti ile acil servisimize başvurdu. Muayenesinde çene hareketinde kısıtlılık, ağız kenarında sağa kayma, sağ nazolabial sulkusta silinme, boyun sol kısmında lenfadenopati, boyun sol kısmında palpasyonla hassasiyet saptandı. Diğer sistem muayenesi, vital bulguları normal olarak değerlendirildi (Resim 1). Biyokimyasal incelemeleri CRP ve sedimantasyon yüksekliği dışında normaldi. Hastanın boyun USG ve boyun BT incelemelerinde patolojiye rastlanmadı. Hastaya intravenöz ampisilin sulbaktam başlandı. Tedavinin ikinci gününde şikayetlerinde gerileme olmaması üzerine hastaya boyun manyetik rezönans (MR) incelemesi planlandı. MR incelemesinde medial pterygoid kas ile kısmen lateral pterygoid kası ilgilendiren T2 intensite artışı, kontrast tutulumu saptandı(Resim 2). Trismusun pteregoid kas miyoziti sonucu oluştuğu düşünüldü. Tedavisi oral sefuroksim aksetil, metronidazol, tiyokolşikosit, naproksen olacak şekilde yeniden planlandı. Tedavinin 3. gününde ağız açıklığında kısmi artış saptandı ve tedavi üç haftaya tamamlandı. Tedavi bitiminde ağız açıklığının tamamen normale döndüğü görüldü (Resim 1).

Sonuç: Çocukluk yaş grubunda trismus nadir olmakla birlikte önemli bir durumun sonucu olarak ortaya çıkabilmesi nedeniyle sebeplerinin iyi bilinmesi, trismusun tanınması ve tedavisinin iyi yönetilmesi gerekmektedir.

Anahtar Kelimeler: medial ve lateral pterygoid kas miyoziti, temporomandibular eklem, trismus

Resim 1.

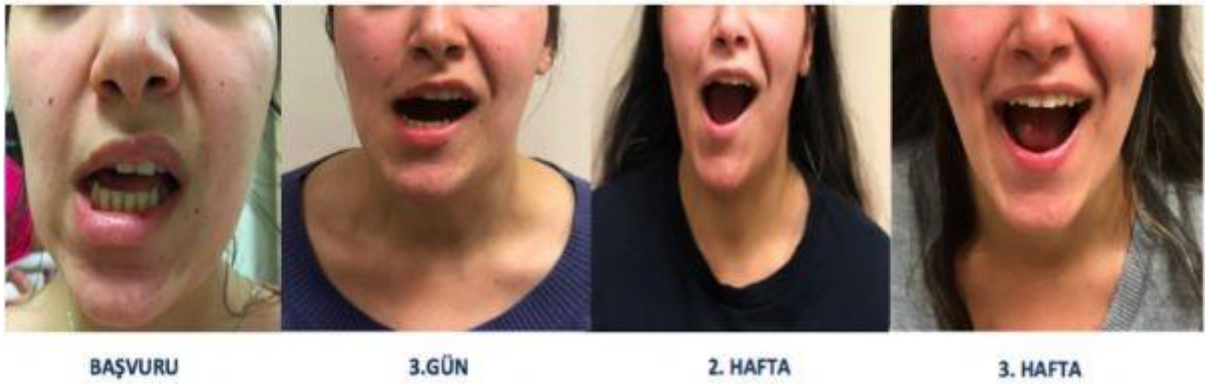

Hastanın başlangıç ve tedavi devamında ağız açıklığının muayenesi

Resim 2.

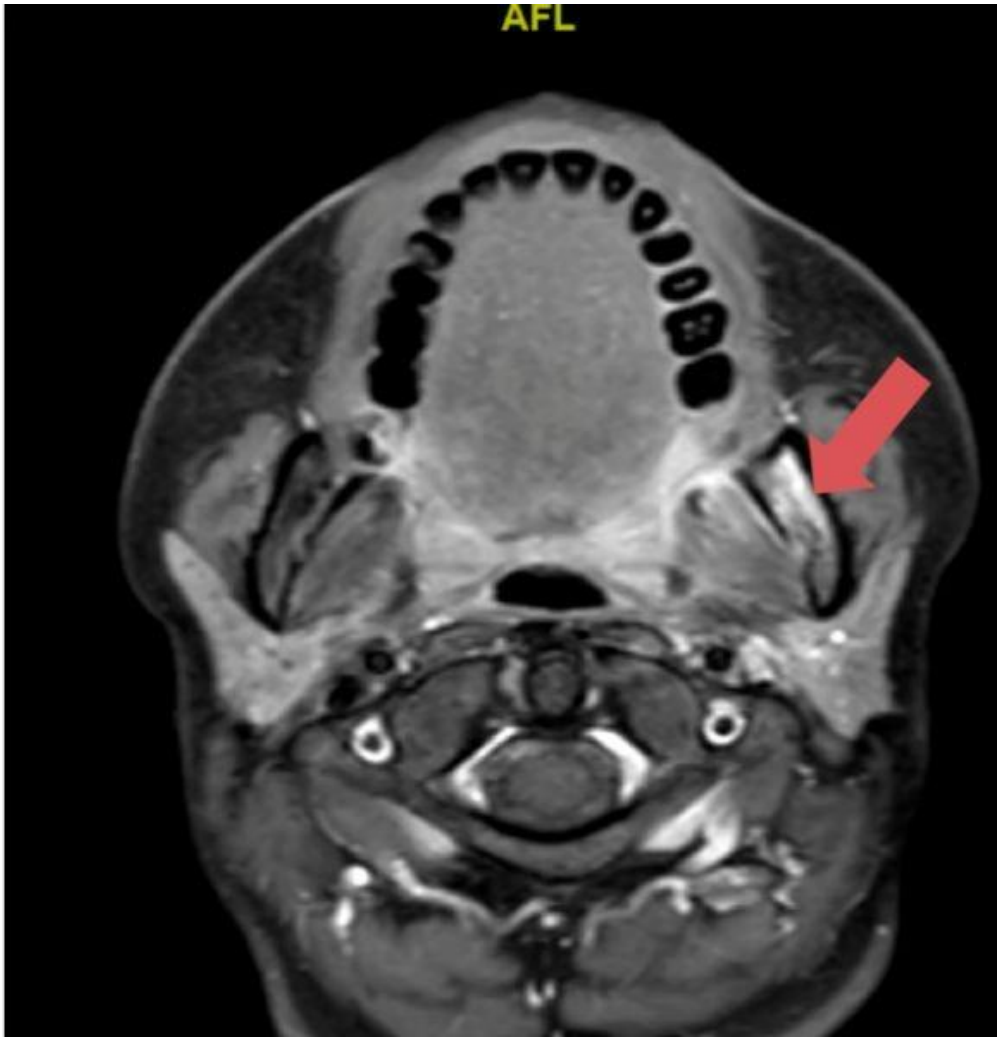

Boyun MR incelemesinde medial pterygoid kası ile kısmen lateral pterygoid kası da ilgilendiren intensite artışı ve kontrast tutulumu

[P-142]

İNFANTİL İDİYOPATİK İNTRAKRANİYAL HİPERTANSİYON: BİR OLGU SUNUMU

Betül Öztürk, Ayla Akça Çağlar, Aysun Tekeli, İlknur Bodur, Nilden Tuygun, Nesrin Ceylan
Dr. Sami Ulus Kadın Doğum, Çocuk Sağlığı ve Hastalıkları Eğitim ve Araştırma Hastanesi

Giriş : İdiopatik intrakraniyal hipertansiyon (İHT) normal beyin omurilik sıvısına sahip ve nörogörüntülemede tıkanıklık yapacak hidrosefali, kitle, venöz sinüs trombozu gibi organik bir neden saptanmayan kişilerdeki kafa içi basıncı artışı sendromudur. Hastalar klasik olarak baş ağrısı, tinnitus, geçici görme kaybı, papil ödem ve bazen de 6. Kraniyal sinir paralizisine bağlı çift görme, dışa şaşılıkla başvurabilir. Tedavi edilmezse görme kaybı gelişebilir. Çocuklardaki yıllık insidansı 0,5/100.000'dir. Bebekler pozisyonel baş ağrısı, diplopi veya tinnitus gibi tipik semptomları sözlü olarak ifade edemediklerinden tanı koymak zorlaşır. Ayrıca, bu yaş grubunda papil ödemin değerlendirilmesi de zordur. İnfantil İHT hakkında çok az şey bilinmektedir ve yaşa özgü tedavi kılavuzları eksiktir. Bu olgu sunumunun amacı oldukça nadir görülen İHTT hakkındaki farkındalığı arttırmaktır.

Olgu sunumu : Sekiz aylık kız hasta acil servise kusma ve ateş yakınmaları ile getirildi. Genel durum iyi, bilinci açık ve sistem muayeneleri doğaldı. Vücut sıcaklığının 37,9 °C ölçüldü. Tam kan sayımı, serum elektrolitleri, böbrek fonksiyon testi, kan şekeri ve karaciğer fonksiyon testleri ile ayakta direk batın grafisi doğaldı. Oral intoleransı nedeniyle acil gözleme alınan ve mayi desteği verilen hastanın tekrarlanan muayenesinde sol gözünde içe şaşılık geliştiği fark edildi. Göz dibi değerlendirmesinde papil ödem gözlenmedi. Kraniyal magnetik rezonans görüntüleme normaldi. Lomber ponksiyonda beyin omurilik sıvı (BOS) açılış basıncı 83 cm H2O olarak ölçüldü. BOS tetkikleri normaldi. İnfantil İHT tanısı konulan hastaya deksametazon tedavisi başlandı ve 48. saatinde kesildi. Dışa bakış kısıtlılığı gerileyen hasta asetazolamid tedavisine geçilerek taburcu edildi.

Tartışma : İnfantil İHT literatürde henüz iyi tanımlanmamış nadir bir durumdur. Kraniyal görüntülemesi normal olan sağlıklı bir bebekte ani gelişen içe şaşılık, tanı şüphesini arttırmalı ve bu çocuklarda nörogörüntüleme sonrası BOS basıncı rutin olarak ölçülmelidir. Tedavi prensipleri erişkin kılavuzlarına dayanmaktadır ancak asetazolamidin hem erişkinlerde hem de pediatrik popülasyonda etkinliği bildirilmiştir

Anahtar Kelimeler: İnfantil İdiyopatik İntrakraniyal Hipertansiyon, Altıncı Kraniel Sinir Paralizisi, Psödo Tümor Serebri

Resim A

Tedavi Öncesi

Resim B

Tedaviden 10 gün sonra

[P-143]

METAMFETAMİN BAĞIMLILIĞINDA GÖRÜLEN NADİR KOMPLİKASYON: TOKSİK HEPATİT

Pınar Çay[1], Gamze Gökulu[1], Gökhan Tümgör[2], Sevcan Bilen[1], Sibel Yavuz[2], Hayri Levent Yılmaz[1]
[1]Çukurova Üniversitesi Tıp Fakültesi, Çocuk Sağlığı Ve Hastalıkları Ana Bilim Dalı, Çocuk Acil BD, Adana
[2]Çukurova Üniversitesi Tıp Fakültesi, Çocuk Sağlığı Ve Hastalıkları Ana Bilim Dalı, Çocuk Gastroenterolojisi Bilim Dalı, Adana

GİRİŞ : Metamfetamin (Meth) yüksek derecede bağımlılık yapan, dünyada esrardan sonra en çok kötüye kullanılan uyuşturucu maddedir. Dikkat eksikliği hiperaktivite bozukluğu ve obezite tedavilerinde kullanılan metamfetaminin yasadışı laboratuvarlarda yeniden kristalleşme ile elde edilen formu sokakta kristal, cam, met ismi ile pazarlanmaktadır. Santral sinir sistemi üzerindeki etkilerini ekstraselüler monoamin nörotransmitter düzeyini arttırarak gösterir. Methamfetamin hepatotoksisitesinin hücresel ve moleküler mekanizması tam olarak aydınlatılamamıştır. Bu olgu sunumunda, çocuk acil servisimizde 3 ay arayla başvurularında toksik hepatit tanısı konularak takip edilen Meth bağımlısı bir ergenden bahsedilecektir.

OLGU: 16 yaşındaki erkek hasta çocuk acil servisimize 5 gün önce başlayan sarılık yakınması ile başvurdu. Hastanın fizik muayenesinde karaciğer kot altında 3 cm, traube kapalı, tüm vücut ikterik idi. Diğer sistem muayeneleri ve yaşamsal bulguları doğal olan hastanın tetkiklerinde total bilirübin: 20,7 mg/dl, direkt bilirübin: 12,8 mg/dl, AST: 593 U/L, ALT: 945 U/L, INR: 1,2, amonyak: 113 □mol/l, ALP: 557 U/L, GGT: 171 U/L olarak geldi. K vitamini, taze donmuş plazma desteği, asist infüzyonu, ursodeoksikolik asit ve sefotaksim tedavileri başlanan hasta toksik hepatit ön tanısı ile çocuk gastroenterolojisi bölümüne yatırıldı. Takibinde 2 kez plazmaferez yapılan hasta taburculuk sonrası 3 ay sonra aynı yakınmalar ile servisimize yeniden başvurdu.

TARTIŞMA : 2013 yılında dünya genelinde ortalama 33,900,000 kullanıcı olduğu rapor edilmiştir. Yaygın kullanımına rağmen yan etkileri henüz net olarak belirlenmemiştir. Kardiyovasküler ve serebrovasküler komplikasyonlar (MI, hemorajik/ iskemik inme, kardiyomiyopatiler, aritmi), malign hipertermi daha sık görülmekle birlikte, metamfetamin ile ilişkili iskemik kolit, retinal vaskülit ve akut kortikal nekroz olguları da tanımlanmıştır. Literatürde kristal metamfetamin kullanımı sonucu tekrarlayan toksik hepatit gelişen çocuk hastaya rastlanılmamış olup, çocuk acil servise benzer yakınmalar ile başvuran ergen hastalarda madde kullanımı akılda tutulması gerekmektedir.

Anahtar Kelimeler: Acil, Çocuk, Metamfetamin, Toksik hepatit

[P-144]

ULTRASONOGRAFİ İLE PNÖMATOZİS İNTESTİNALİS SAPTANAN AKUT GASTROENTERİT OLGUSU

Sevcan Bilen[1], Pınar Çay[1], Gamze Gökulu[1], Sevgül Köse[2], Hayri Levent Yılmaz[1]
[1]Çukurova Üniversitesi Tıp Fakültesi Çocuk Sağlığı ve Hastalıkları Anabilim Dalı, Çocuk Acil BD, Adana
[2]Çukurova Üniversitesi Tıp Fakültesi Radyoloji Anabilim Dalı, Adana

GİRİŞ : Pnömatozis intestinalis (PI), gastrointestinal sistemin duvarında gaz varlığı olarak tanımlanır. Bazı durumlarda rastlantısal bir bulgu olsa da, genellikle bağırsak iskemi ve enfarktüsünde görülür. Akut gastroenterit ilişkili pnömatozis intestinalisin nadir görülmesi nedeniyle çocuk acil servisimizde ultrasonografi (USG) ile tanı alan bu olgu sunuldu.

OLGU : Üç aylık erkek hasta, kanlı dışkılama, ishal, kusma yakınmalarıyla acil servisimize getirildi. Öyküsünden 2 gündür, günde 4-5 kere sarı renkli, sulu ishalinin ve 2 kere yediklerini içerir şekilde kusmasının olduğu öğrenildi. En son yumuşak kıvamda olan dışkılamasında kan içeriği (kaka ile karışık kırmızı renkte) fark edince acil servisimize başvurdular.Hastaya damar yolu açıldı, kan, idrar ve gaita tetkikleri alındı, oral alımı kapatılarak iv sıvı desteği başlandı. Hastaya acil servisimizde batın USG yapıldı; invaginasyona ait bulgu saptanmadı, portal vende ve ince bağırsak duvarı boyunca yaygın hava izlendi, pnömatozis intestinalis olarak değerlendirildi. Batın BT çekildi; portal sistemde ve ince bağırsak duvarı boyunca yaygın hava izlendi, Pnömatozis İntestinalis etyoloji (NEK?) araştırılmasına karar verildi. Çocuk gastroenterolojisi, çocuk cerrahisi, çocuk enfeksiyon hastalıkları bilim dallarına danışıldı. Sepsis ön tanısıyla Seftriakson, Amikasin, Metronidazol tedavileri başlandı.

TARTIŞMA : Pnömatozis intestinalis bağırsak duvarı içindeki gazın klinik veya radyolojik bulgusunu ifade eder. Patolojisinde mukozal ve bağışıklık sistemindeki hasara bağlı lümen içindeki gazın bağırsak duvarına geçmesi, lümen içerisinde aşırı bakteriyel gaz üretiminin mukozayı aşarak bağırsak duvarına ulaşması ve pulmoner hasara bağlı mediastene geçen gazın retroperitona, oradan da mezentere ve bağırsak duvarına yer değiştirmesi gibi mekanizmalar sorumlu tutulmaktadır.Tıbbi tedavi ile çoğu vakada iyileşme gözlenmektedir. Ancak cerrahi müdahale gerektirebilecek peritonit, perforasyon, abdominal sepsis gibi ciddi durumlarda gelişebileceğinden tanıda gecikilmemesi gerekmektedir. Hastamıza acil servisimizde yapılan USG ile ishale bağlı gelişen PI tanısı konulup, tedavisi geciktirilmeden başlandı, cerrahi müdahale ihtiyacı gelişmeden enfeksiyonu kontrol altına alınarak şifa ile taburcu edildi. Taburculuk sonrası kontrol USG'de PI bulgusuna rastlanmadı. Bu olgumuzu sunarak çok çeşitli acil durumlarda klinisyenin yapacağı USG ile hızlı tanı konulmasının önemini vurgulamak istedik.

Anahtar Kelimeler: ishal, pnömatozis intestinalis, ultrasonografi

[P-145]

AKREP SOKTU EYVAH! ÜÇ FARKLI OLGU! NASIL YAKLAŞMALI?

Özlem Tolu Kendir[1], Güldane Dikme[1], Ferman Selçuk[3], Sevinç Özsevik[1], Fatih Durak[2], Ali Evren Bilgiç[1]
[1]Gaziantep Cengiz Gökçek Kadın Doğum Ve Çocuk Hastalıkları Hastanesi-Çoçuk Acil
[2]Gaziantep Cengiz Gökçek Kadın Doğum Ve Çocuk Hastalıkları Hastanesi-Çoçuk Yoğun Bakım
[3]Cerablus Türk Hastanesi

Akrepler sıcak nemli bölgelerde yaşayan eklembacaklılar olup, yaşadıkları çevreye bağlı olarak renkleri saman renginden sarıya, açık kahverenginden siyaha kadar değişmektedir. Ülkemizde özellikle Güneydoğu Anadolu bölgesinin batısında sarı, Doğu Anadolu, Güneydoğu Anadolu ve Doğu Akdeniz'de kara akrep olarak bilinen çok ölümcül akrep türlerinin yaşadığı bilinmektedir. Zehirlenmenin şiddeti çocuğun yaşı ve kilosu ile ters orantılıdır. Akrebin türü, sokma sayısı ve zehir enjeksiyonunun derinliği zehirlenmeyi etkiyen faktörler arasındadır. Yönetimde zehirlenmenin şiddetinin belirlenmesi ile klinik bulgu ve belirtilerin takibi esasdır. Gaziantep Çocuk Hastanesi'nde izlenen farklı şiddetlerde zehirlenmeler ile sonuçlanan üç akrep sokması olguları, klinik takibin önemi ve hasta yönetiminin tartışılması amacıyla sunulmuştur.

Anahtar Kelimeler: Akrep Sokması, Çoçuklarda Akrep Sokmasında Zehirlenme, Akrep Zehirlenmesinin Şiddeti

[P-146]

SALBUTAMOL- DESLORATADİN İLE ZEHİRLENME: SALBUTAMOL OVERDOSE TROPONİN I ARTIŞI YAPAR MI?

Yasemin Men Atmaca, Okşan Derinöz Güleryüz
Gazi Üniversitesi Tıp Fakültesi, Çocuk Acil Bilim Dalı, Ankara

Giriş: Myokart hasarını göstermek için en sık kullanılan biyobelirteçler troponin ve kütle CKMB düzeyleridir. Özellikle troponin I'nın myokart hasarını belirlemede özgüllüğü yüksektir. Ancak kardiyak nedenler dışında da troponin yüksekliği yapan böbrek yetmezliği, sepsis, travma, yanıklar, ilaçlar ve toksinler gibi durumlar vardır. Bu olgu ilaç ilişkili troponin I yüksekliğinin nadir görülmesi nedeniyle sunulmuştur.

Olgu: Üç yaş kız hasta, Lordes (desloratadin, 2.5 mg/5 ml şurup 150 ml) şuruptan yaklaşık 35 cc ve Ventosal (salbutamol, 2 mg/5 ml şurup (150 ml) şuruptan yaklaşık 50 cc (Salbutamol 1,25 mg/kg (tedavi dozunun 20 katı) ve desloratadin 1 mg/kg (tedavi dozunun 14 katı) içtikten sonra evde halsizleşmiş ve uykuya dalmış. Kusma ile uyanan hastanın arka arkaya 5-6 kez, besin içerikli kusması olmuş. Bu şikayetlerle ilaç alımının 10. saatinde başvurdukları tıp merkezinde kan şekeri:164 mg/dl, potasyum:2,58 mmol/L, CK MB ve Troponin I değerlerinin yüksek olması nedeniyle hidrasyon başlanarak hastanemize yönlendirilmiş. İlaç içiminden yaklaşık 13 saat sonra Çocuk Acil Servisimize başvuran hastanın fizik incelemesinde genel durumu iyi, GKS:15 idi. Yaşamsal bulguları ve sistemik incelemesi normaldi. Hemogram, kangazı ve biyokimyası normal (potasyum: 3,3) olan hastanın CK: 133 U/L (0-171), CK-MB: 13,6 ng/mL (3,61-4,88) hs-Troponin I:224 ng/L (0-11,6) saptandı. Elektrokardiyogram normaldi (Şekil 1). Potasyumlu mayisine devam edilen hastanın ek semptomu olmadı. 6 saat arayla CK MB ve troponin I değerleri tekrarlandı. Sırasıyla CK MB:13,6-5,46-8,88 ng/mL, ve troponin I: 224- 77-33 ng/ ml şeklinde geriledi. Hastanın ecokardiyografisi normaldi. 3 gün sonra poliklinik kontrolünde CK MB ve troponin I değerlerinin normale döndüğü görüldü.

Tartışma: Çocuklarda troponin yüksekliğinin sebepleri yetişkinlerden farklıdır ve literatürde önde gelen sebepler kardiyomyopati ve myokardit gibi primer kardiyak nedenler olmasına rağmen karbonmonoksit zehirlenmesi, akrep sokması ve ilaç intoksikasyonlarına bağlı da troponin yükseklikleri bildirilmektedir. Prospektif bir çalışmada orta-ağır astım atağı nedeniyle verilen sürekli alburetol tedavisinin 6. Saatinde hastaların bir kısmının troponin değerleri yüksek saptanmıştır.

Anahtar Kelimeler: desloratadin, ilaç ile zehirlenme, salbutamol, troponin artışı

Şekil 1

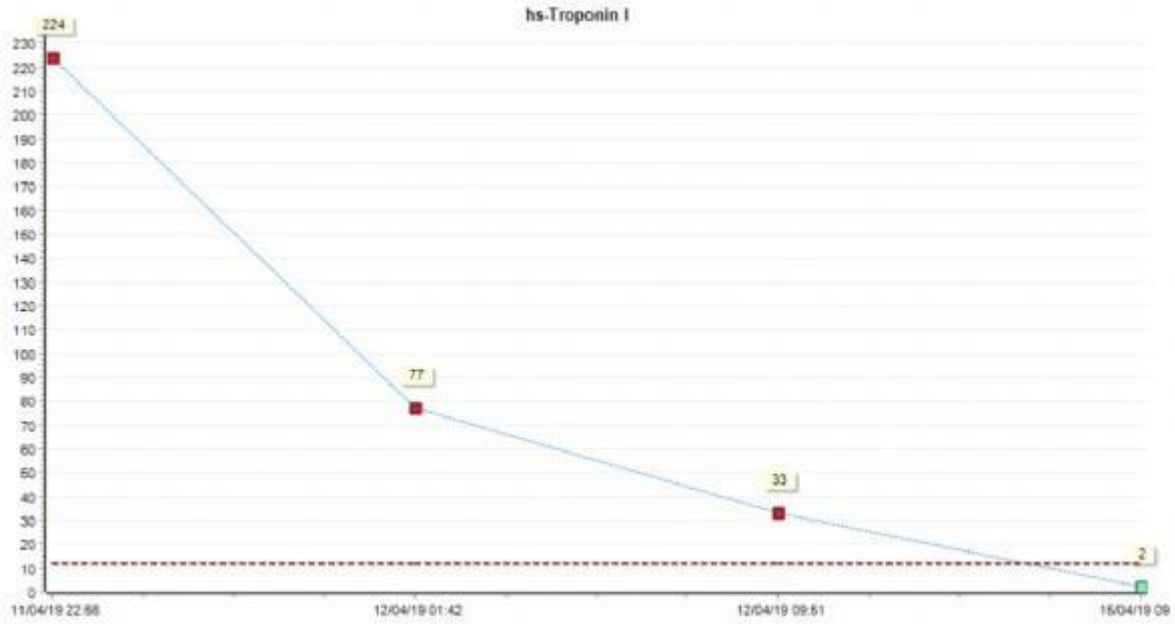

Hastanın troponin I düzeyleri

Şekil 2

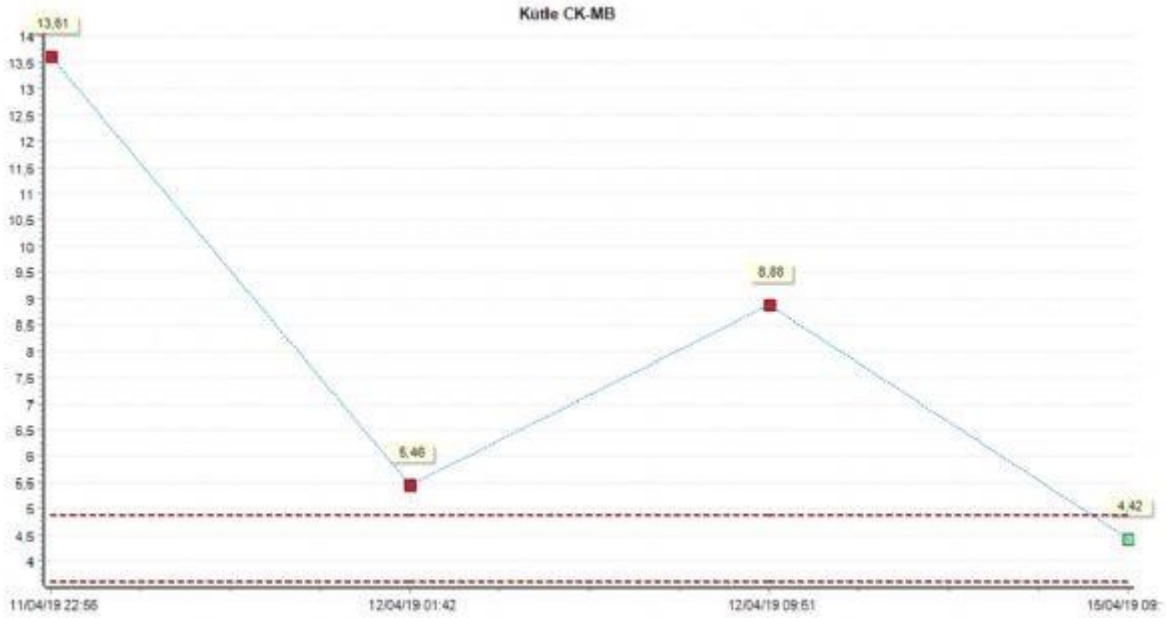

Hastanın kütle CK MB düzeyleri

[P-147]

BAŞ AĞRISINDA KIRMIZI BAYRAK: AKUT SİNUZİT KOMPLİKASYONU

Betül Öztürk, Aysun Tekeli, Ayla Akça Çağlar, İlknur Bodur, Can Demir Karacan, Nilden Tuygun
Dr.Sami Ulus Kadın Doğum, Çocuk Sağlığı ve Hastalıkları Eğitim ve Araştırma Hastanesi

GİRİŞ : Akut sinüzit (AS) paranazal sinüslerin 4 haftadan kısa süren inflamasyonudur. Baş ağrısının sık görülen nedenlerinden biridir. Burun tıkanıklığı, pürülan burun akıntısı, ateş, öksürük AS'in diğer semptomlarıdır. Tanı genellikle klinikle konur. Tedavisi semptomatiktir, antibiyotik başlanabilir. Nadiren beyin apsesi, subdural veya epidural apse, pürülan menenjit gibi ciddi komplikasyonlar geliştirebilir. Burada çocuk acil servisimize baş ağrısı ile başvuran ve izleminde subperiostal abse ve periorbital ödem gelişen, antibiyotik tedavisine cevap alınmadığı için cerrahi tedavi uygulanan olgu sunulmuştur.

OLGU : On dört yaşında erkek hasta frontal bölgede bir haftadır süren, zonklayıcı, pozisyonla değişmeyen, son üç gündür ağrı kesicilere cevap vermeyen şiddetli baş ağrısı şikâyeti ile başvurdu. Hastaya 3 gün önce akut sinüzit tanısı ile klindamisin tedavisi başlanmış. Fizik muayenede vital bulguları stabil, sol gözde pitozis, frontal bölgede hassasiyet, tonsillerde hiperemi ve hipertrofi, postnazal seröz akıntı mevcuttu, diğer sistem muayeneleri normaldi. C-reaktif protein 29,9mg/L, beyaz küre sayısı 15.750/mm3 idi. İzleminde hızla frontal bölgede 5x5cm boyutlarında, ciltten kabarık, sıcaklık artışı ve kızarıklık gözlenmeyen lezyon ve sol üst göz kapağında ödem, şişlik ve hiperemi gelişti. Göz hareketleri her yöne serbestti, hareketle hassasiyet, diplopi ya da görme bozukluğu yoktu. Sol preseptal sellülit tanısı konuldu. Kraniyal ve paranazal magnetik rezonans görüntülemesinde frontal ve nazal kemik anteriorunda solda preseptal alana uzanan 12mm cilt altı kolleksiyonu izlendi. Seftriakson ve klindamisin başlanan hastanın bulgularında gerileme olmayınca cerrahi drenaj uygulandı.

TARTIŞMA : Baş ağrısı ile acil servise başvuruların önemli bir kısmı primer veya akut sinüzit gibi basit enfeksiyonlar ile ilişkilidir. Ancak olgumuzda olduğu gibi baş ağrısının progresif ilerlediği ve tedaviye yanıtsız durumlarda acil görüntüleme yapmak gerekir. Akut sinüzite eşlik eden preseptal veya orbital sellülit çocuklarda daha sık görülmektedir. Tedavi gecikir veya yetersiz kalırsa 24-48 saatte görme kaybı veya hayatı tehdit eden beyin apsesi, menenjit, kavernöz sinüs trombozu vb komplikasyonlar gelişebilir. Orbital komplikasyonların erken teşhisi ve tedavisi son derece önemlidir. Tıbbi tedaviyle düzelmeyen hastalarda drenaj uygulanmalıdır.

Anahtar Kelimeler: Baş Ağrısı, Akut Sinuzit, Preseptal Sellülit

Hastanın MR Görüntüleri

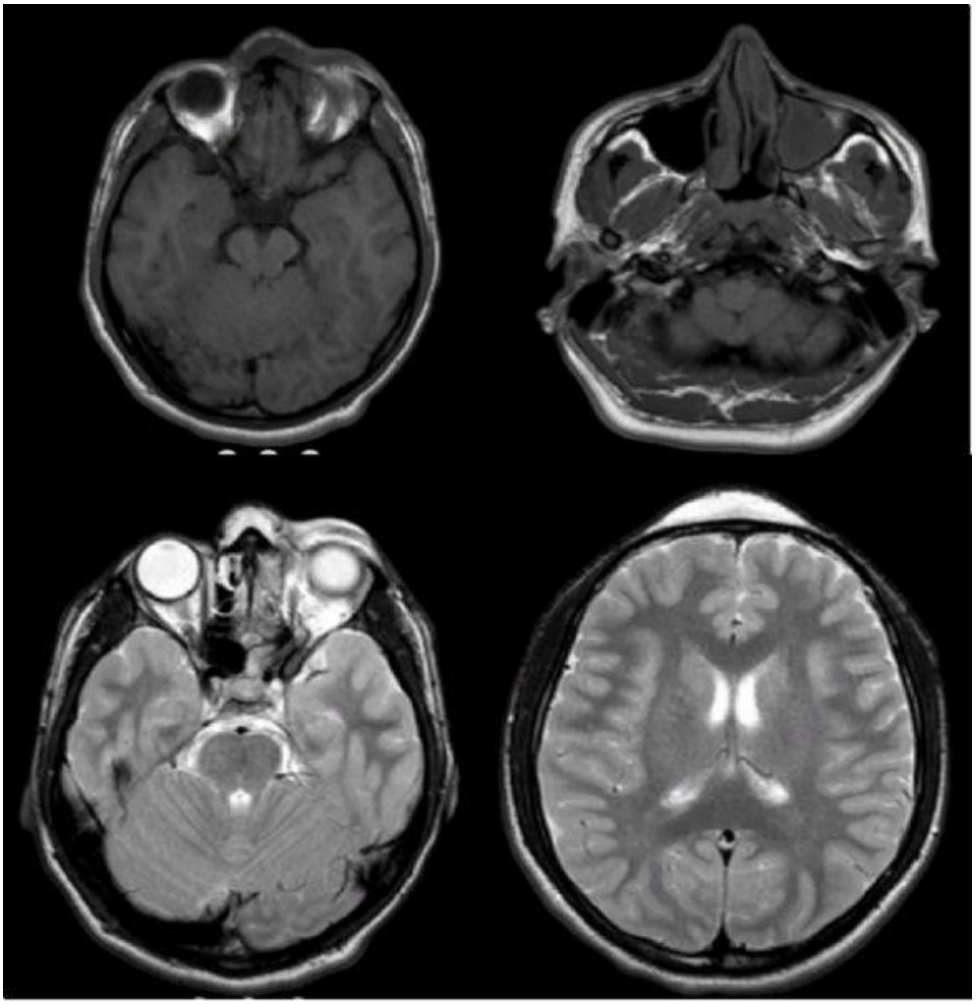

Resim-2

Hastanın Tedavi Öncesi Görüntüsü

[P-148]

KARIN AĞRISI ŞİKAYET İLE BAŞVURUP PEPTİK ÜLSER PERFORASYONU TANISI ALAN İKİ VAKA SUNUMU

Ertuğrul Sancak[1], Leman Akcan Yıldız[2], Ahmet Birbilen[2], Özlem Tekşam[2]
[1]Hacettepe üniversite pediatri anabilim dalı
[2]Hacettepe üniversitesi çocuk acil bilim dalı

Karın Ağrısı İle Başvurup Peptik Ülser Perforasyonu Tanısı Alan İki Vaka Sunumu

Giriş: Akut karın ağrısı çocuk acil başvuru sebeplerinin başında yer almaktadır. Akut karın ayırıcı tanısında bulunan peptik ülser ve gastrit, asitle ilişkili mide-bağırsak hastalıklarını ifade etmektedir. Peptik ülser ve gastrit için en uygun tanı yöntemi üst gastrointestinal sistem endoskopisidir. Perforasyon durumunda ayakta direkt karın grafisinde serbest hava görülebilir.

Vaka 1: 17 yaşında erkek hasta karın ağrısı ve pre-senkop yakınmaları nedeniyle çocuk acile başvurdu. Hastanın başağrıları için 3 haftadır ağrı kesici kullandığı, son günlerde mide yanması, ağza acı su gelmesi yakınmasının başladığı, evde yoğun karın ağrısı ile bayılacak gibi olma hissi olduğu öğrenildi. Fizik muayenede karında yaygın hassasiyet saptandı. Ayakta direk karın grafisinde iki taraflı diyafram altı serbest hava görüldü. Perfore peptik ülser ön tanısı ile ameliyata alınan hastada duodenal perforasyon saptandı.

Vaka 2: 16 yaşında kız hasta çocuk acile yeni başlayan sol yan ve sol omuz ağrısı yakınması ile başvurdu. Hastanın ishal, kusma, dizüri veya kabızlık yakınmalarının olmadığı, menstruasyon döneminde olmadığı öğrenildi. Fizik muayenede karın sol alt kadranda hassasiyet saptandı. Akut karın ön tanısı ile yapılan tetkikler ve abdomen ultrasonografi normaldi. İzlemde yakınmaları düzelen hasta çocuk cerrahisi tarafından da değerlendirildikten sonra kontrole gelmek üzere beslenme önerileri ve mide koruyucu ile taburcu edildi. Hasta ilk başvurusundan on gün sonra karın ağrısı ve sol kolda uyuşma şikayeti ile yeniden çocuk acile başvurdu. Hastanın ayakta direkt karın grafisinde bilateral diyafram altı serbest hava görülmesi üzerine hasta perforasyon şüphesi ile çocuk cerrahi bölümüne danışıldı. Ameliyata alınan hastada mide arka duvarında perforasyon saptandı.

Sonuç: Peptik ülser ve gastrit pediatrik karın ağrısı ayırıcı tanısında üst sıralarda yer almasa da ikinci vakada sunulduğu gibi geniş yelpazede klinik bulgularla ortaya çıkabilir. Özellikle nonsteroid antiinflamatuvar analjezik kullanma öyküsü olan, ilaç uyumu iyi olmayan adölesan hastalarda ayırıcı tanıda akla gelmelidir.

Anahtar Kelimeler: Ağrı, gastrit, karın ağrısı, nsaid, peptik ülser

Adbg serbest hava

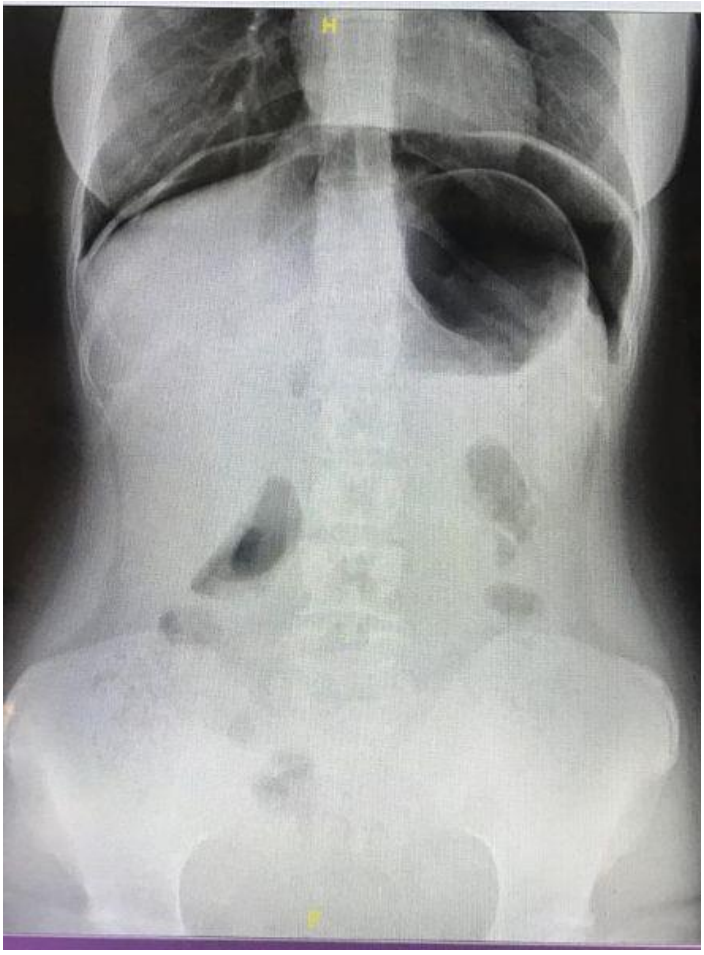

[P-149]

YENİDOĞANDA NADİR BİR KUSMA SEBEBİ: NEONATAL OVER TORSİYONU

Yasemin Men Atmaca[1], İsmail Akdulum[2], Nazmi Mutlu Karakaş[3], Okşan Derinöz Güleryüz[1]
[1]Gazi Üniversitesi Tıp Fakültesi, Çocuk Acil Bilim Dalı, Ankara
[2]Gazi Üniversitesi Tıp Fakültesi, Çocuk Radyoloji Bilim Dalı, Ankara
[3]Gazi Üniversitesi Tıp Fakültesi, Çocuk Sağlığı ve Hastalıkları Anabilim Dalı, Ankara

Giriş: Over torsiyonu nadir görülen akut batın nedenlerindendir. Kadınlardaki cerrahi acillerin sadece %3'ünü oluştursa da yenidoğan dönemi dahil çocuk yaş grubunda oldukça nadir görülmektedir. Burada kusma gibi nonspesifik bir semptomla başvuran ve neonatal over torsiyonu tanısı alan bir olgu çok nadir görülmesi nedeniyle sunulmuştur.

Olgu: Üç aylık kız hasta (düzeltilmiş yaş 1 hafta) 2 gündür olan kusma nedeniyle başvurdu. Kusması emme içerikliydi, bazı beslenmelerden yarım saat sonra oluyordu. Hastanın 28 haftalık doğum öyküsü olup yenidoğan yoğun bakımda 75 gün yatış öyküsü vardı, 3 hafta önce taburcu olmuştu. Anne sütü ve

mama ile besleniyordu. Fizik incelemede genel durumu iyi, sistemik muayenesi doğaldı. Kusma etiyolojisine yönelik yapılan tetkiklerde WBC:10750 U/L, AST/ALT:61/118 U/L dışında normaldi. Ayakta direk batın grafisinde bağırsak ansları genişlemişti ve yoğun gaz gölgeleri vardı. Abdominal ultrasonografide sol over 15x10 mm boyutlarında ve overde milimetrik boyutta folikül kistleri izlenmişti. Sağ adneksiyal lojda en geniş yerinde 35x20 mm boyutunda ölçülen kist içi kist görünümü bulunan iç kesimde izlenen kistin duvarında hafif kalınlık artışı ve her iki kistin içerisinde debris görünümü saptandı (şekil 1-2). Tanımlanan kistik lezyonda belirgin vaskülarite izlenmedi. Bu nedenle neonatal over torsiyonu ön tanısıyla hasta acil operasyona alındı. Operasyonda sağ overin saat yönünde iki tam tur döndüğü ve nekroze görünümde olduğu görülerek sağ ooferektomi yapıldı ve sol over kisti batın duvarına tespit edildi. Hasta postoperatif 3. Günde sorunsuz taburcu edildi.

Tartışma: Neonatal over torsiyonu etyolojiisinde tanımlanmış risk faktörleri içerisinde over kistleri, bening ya da malign tümörler, fallop tüplerinin aşırı mobil olması, ani intraabdominal basınç değişiklikleri yer almaktadır. Büyük çocuklar bile karın ağrısı, kusma, ishal, senkop gibi nonspesifik semptomlarla başvurduğundan over torsiyonu tanısında gecikmeler olabilmektedir. Bu nedenle semptom spektrumu dar olan yenidoğanlarda kusma ayırıcı tanısında over torsiyonu mutlaka akılda bulundurulmalıdır. Çünkü bu durum overin ve üreme fonksiyonlarının kaybedilmesini önlemek için acil cerrahi gerektirmektedir.

Anahtar Kelimeler: kist, kusma, neonatal, over, torsiyon

Şekil 1

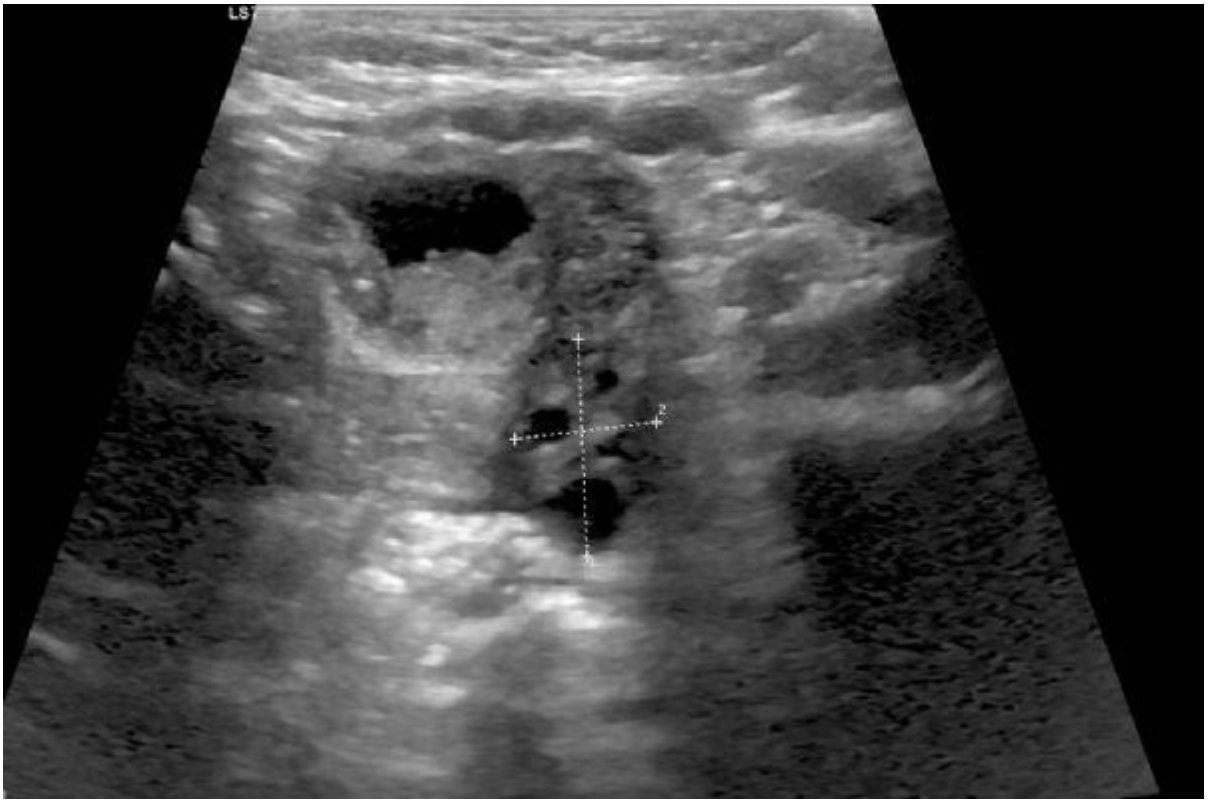

Normal iç yapıda, milimetrik boyutlu folikül kistleri içeren sol over. Yaşa göre normal sınırlardadır.

Şekil 2

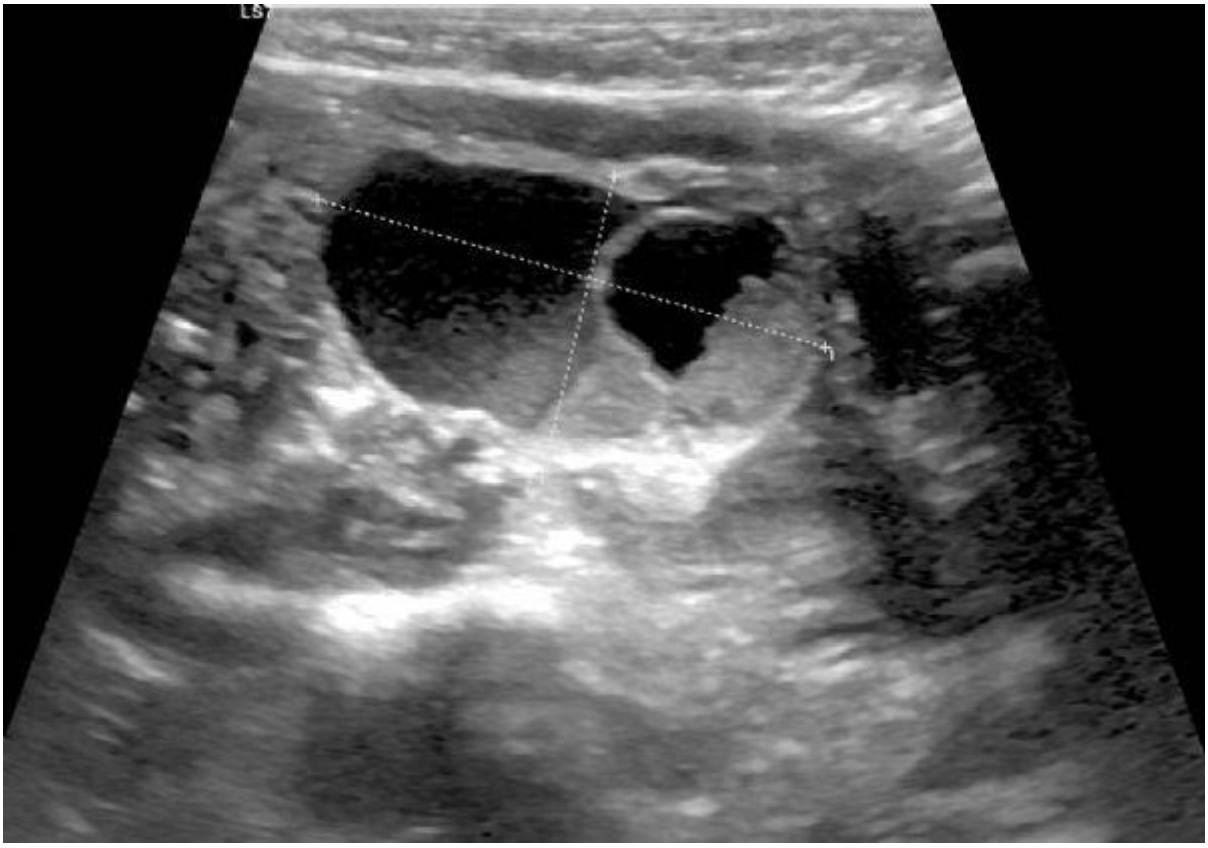

Sağ adneksiyal lojda 35x20 mm boyutunda kist içerisinde kist görünümü bulunan, içerisinde muhtemelen hemorajik debrise ait seviyelenme gösteren kistik lezyon.

[P-150]

Adrenal Kriz: İki Olgu Sunumu

Aysun Tekeli[1], Ayla Akca Çağlar[1], İlknur Bodur[1], Betül Öztürk[1], Semra Çetinkaya[2], Can Demir Karacan[1]

[1]SBÜ Dr.Sami Ulus Kadın Doğum, Çocuk Sağlığı Ve Hastalıkları Eğitim Ve Araştırma Hastanesi, Çocuk Acil Kliniği, Ankara
[2]SBÜ Dr.Sami Ulus Kadın Doğum, Çocuk Sağlığı Ve Hastalıkları Eğitim Ve Araştırma Hastanesi, Çocuk Endokrinoloji Kliniği, Ankara

GİRİŞ : Adrenal yetmezlik bulantı, kusma, karın ağrısı, halsizlik, hiperpigmentasyon, gelişme geriliği, baş ağrısı gibi müphem semptomlarla seyrederken; adrenal kriz dehidratasyon, hipotansiyon, hipoglisemi, hiponatremi, hiperkalemi, asidoz ve şok tablosu ile hayatı tehdit eden ve acil müdahale gerektiren bir durumdur. Burada farklı tanılarla takip edilen ve adrenal krizle başvuran iki olgu sunulmuştur.

OLGU1 : 13 yaşında erkek hasta bayılma ile çocuk acil polikliniğine getirildi. Hastanın bir yıldır bayılma, baş ağrısı, karın ağrısı, halsizlik, iştahsızlık, ayaklarda uyuşma yakınmalarının olduğu, son 4 ayda

şikayetlerinin arttığı, 5 kilo kaybettiği öğrenildi. Hasta halsiz, bilinci konfü, dudakları siyanotik ve ciltte koyulaşma mevcuttu. Sodyum 129 mmol/L, potasyum 4.9 mmol/L dışında diğer biyokimya parametreleri normaldi. Kortizol 2.1 µg/dl, ACTH>1250pg/mL, renin 919pg/ml, aldosteron 22 pg/ml tespit edildi. Primer adrenal yetmezlik nedenine yönelik yapılan tetkiklerinde çok uzun zincirli yağ asitleri (ÇUZYA) yüksek saptandı ve hastaya adrenolökodistrofi tanısı konuldu. Hidrokortizon, fludrokortizon ve ÇUZYA kısıtlı diyet tedavisi başlandı.

OLGU2 : 17 yaşında kız hasta bulantı, kusma ve halsizlik yakınmalarıyla çocuk acil kliniğine başvurdu. Hastanın iki haftadır bulantı, kusma, halsizlik, yorgunluk, baş dönmesi ve 3 kilogram kaybettiği öğrenildi. Bir yıldır Hashimoto tiroiditi-subklinik hipotiroidi tanısıyla Na-levotiroksin tedavisi aldığı öğrenildi. Hasta halsiz, kan basıncı 82/52mmHg, nabzı 100/dk, dudaklarda kuruluk ve yaygın hiperpigmentasyon saptandı. Sodyum 131mmol/L ve potasyum 5.2mmol/L dışında diğer biyokimya parametreleri normaldi. Kortizol 0.7 µg/dl, ACTH>1250pg/mL, renin11pg/ml, aldosteron 0pg/ml tespit edildi. Primer adrenal yetmezlik etiyolojisine yönelik tetkiklerinde Anti-GAD, Anti-TPO ve 21-Hidroksilaz antikorları pozitif olan hastaya otoimmun adrenalitis-poliglandüler endokrinopati tanısı konuldu. Hidrokortizon ve fludrokortizon tedavisi başlandı.

TARTIŞMA : Adrenal yetmezlik primer, sekonder veya tersiyer şekilde birçok etiyolojik nedene bağlı gelişebilir. Semptomlar silik başlangıçlı olabilir ve tanısı klinik şüphe ile başlar. Klinik prezentasyon hastalığın akut veya kronik başlangıç olup olmamasına göre değişir. Adrenal kriz hayatı tehdit eden bir durumdur ve acil müdahale gereklidir. Tanıda gecikilmesi halinde hastanın ölümüne yol açabilir. Acile başvuran olgularda cilt hiperpigmentasyonuna dikkat edilmesi tanısal önem taşımaktadır.

Anahtar Kelimeler: adrenal kriz, çocuk acil, hiperpigmentasyon

olgu1

olgu2

[P-151]

ÜST GASTROİNTESTİNAL KANAMA İLE BAŞVURAN ADÖLESAN HASTADA NADİR BİR TANI: AKUT MYELOİD LÖSEMİ

Tuğçe Nalbant[1], Şule Sarı Demir[1], Şefika Bardak[1], Gülşah Demir[1], Gülcan Erbaş[2], Gamze Gökalp[1], Emel Berksoy[1]

[1]Sağlık Bilimleri Üniversitesi Tepecik Eğitim Ve Araştırma Hastanesi, Çocuk Acil Kliniği, İzmir

[2]Sağlık Bilimleri Üniversitesi Tepecik Eğitim Ve Araştırma Hastanesi, Çocuk sağlığı ve hastalıkları kliniği, İzmir

Giriş: Treitz ligamentin proksimalinden kaynaklanan kanamalar üst gastrointestinal sistem (GİS) kanamaları olarak tanımlanır ve hematemez veya melena şeklinde olabilir. Çocuklardaki üst GİS kanamaların etiyolojisi yaş gruplarına göre değişkenlik gösterir. Akut miyeloid lösemi (AML) çocuklarda ikinci en sık lösemi türüdür. Akut löseminin ilk klinik belirtileri oldukça değişkendir ve spesifik değildir. Bu yazımızda, başlangıçta GİS kanaması ile başvuran ve sonunda AML teşhisi konan 14 yaşında bir kız hasta sunuldu.

Olgu: On dört yaşında kız olgu, kanlı kusma şikayeti ile dış merkeze başvurusu sonrası üst GİS kanama ön tanısı ile hastanemize yönlendirildi. Öyküsünden son üç gündür epigastrik bölgede ağrısı ve günde üç-dört kez olan kusma şikayetlerinin olduğu, başvuru günü parlak kırmızı kanlı kustuğu belirtildi. Fizik muayenesinde bilinç açık, genel durumu orta, soluk, taşikardik, vücut sıcaklığı 36,9°C, solunum sayısı

16/dk, kan basıncı 100/56 mmHg, oksijen saturasyonu %97 idi. Fizik muayenede epigastrik bölgede hassasiyet ve hepatomegali dışında patolojik bulgu saptanmadı. Laboratuvarında: WBC: 23,7x103/µL, Hb: 5,1 g/dL, PLT: 57x103/µL, MCV: 66,4 fl, RDW: %33, AST: 543 U/L, ALT: 320 U/L, LDH: 1587 U/L Ürik asit: 5,7 mg/dl, INR: 1,9 aPTT: 41,2 PT: 22.6 saptandı. Non-per oral izleme alınan, idame sıvı tedavisi alan hastanın nazogastrik sonda ile serbest drenajdan aktif kanama devam etmesi nedeniyle mide koruyucu, K vitamini uygulayıp taze donmuş plazma ve eritrosit süspansiyonu transfüzyonu planlandı. CRP: 187.4 mg/dl saptanan ateşi olan hastanın kültürleri ve viral serolojisi gönderildi, akciğer grafisinde sol parakardiak alanda daha belirgin infiltrasyonu görüldü, IV sefotaksim başlanıldı. Periferik kan yaymasında: %3 PNL, %13 lenfosit, %1 normoblast, %83 geniş sitoplazmalı, çekirdekte yarıklanma görülen ve bazılarının sitoplazmasında Auer Rod bulunan blastlar, her alanda ortalama 2-3 trombosit görülmesi üzerine hastada ön planda AML düşünüldü.

Sonuç: Bu olgu üst GİS kanama ile başvuran hastalarda altta yatan nadir bir neden olan akut lösemilerin de ayırıcı tanıda göz önünde bulundurulması gerektiğini göstermek için sunulmuştur

Anahtar Kelimeler: Üst gastrointestinal sistem kanaması, AML, Çocuk acil

[P-152]

ÇOCUK ACİLDE İNVAJİNASYON ÖN TANISINDAN İNTRAKRANİYAL TÜMÖRE: OLGU SUNUMU

Şule Demir, Şefika Bardak, Gamze Gökalp, Emel Berksoy, Gülşah Demir, Tuğçe Nalbant, Emine Nursel Akmaz
Sağlık Bilimleri Üniversitesi Tepecik Eğitim ve Araştırma Hastanesi Çocuk Acil Ana Bilim Dalı, İzmir

Giriş: Anamnez, hastanın teşhisi amacıyla sorgulanmasıdır. İyi bir anamnez tanıda ip ucu verir, hasta ile doktor arasında güvensağlar. İnvajinasyonöntanısı ile tarafımıza sevk edilipsantral sinir sistemi nöroblastomu tanısı alan olgu, acilde anamnezin önemini vurgulamak için sunuldu. Olgu: On beş aylık kız hasta iki gündür olan halsizlik, kabızlık, kusmaşikayetiile başvurduğu ikinci basamak bir devlet hastanesinden invajinasyon ön tanısı ile tarafımıza 112 aracılığıyla sevk edildi. Başvuru sırasında bilinç açık, vücut sıcaklığı 36,5℃, oksijen satürasyonu %98 (oda havasında), stik ile kan şekeri 85 mg/dL, kapiller geri dolum zamanı <2 sn., glasgow koma skoru 15 idi. Kan basıncı, kalp atım hızı ve solunum sayısı yaşına uygun normal değerlerdeydi.Fizik muayenede halsizlik dışında nörolojik bakı da dahil olmak üzere anormal bulguya rastlanmadı. Düşkün görünümde olan hasta acil gözleme alındı, oral alımı yetersiz olan hastaya idame sıvı başlandı. Tam kan sayımı, serum biyokimyası normaldi.Ayakta direkt batın grafisi ve abdomen ultrasonografide anormal bulguya rastlanmadı. Dış merkezden akut batın ön tanısıyla sevk edilen hasta tekrarlayan kusmaları nedeniyle Çocuk Cerrahisinedanışıldı, cerrahi patoloji düşünülmedi. Düşkün hali devam eden, vital bulguları normal seyreden hastanın, detaylı sorgulandığında miadında doğduğu, hastanede yatış öyküsü, ilaç kullanımı veyatravma öyküsü olmadığı, daha önce yürüyebilen hastanın son beş gündür yürümediği, anneyle göz temasının anlık bozulduğu öğrenildi. İntrakraniyal kitleden şüphelenilen hastanın kontrastlı beyin manyetik rezonans görüntülemesinde posterior fossa orta hatta 65x52x47 mm boyutlu,belirgin difüzyon kısıtlaması ve heterojen nodülerkontrastlanma gösteren kitle ve kitlenin yapmış olduğu basıya

bağlı supratentorial düzeyde obstrüktif hidrosefali bulguları saptandı. Beyin Cerrahisi hastaya acil tümör rezeksiyonu uyguladı. Patoloji raporu santral sinir sistemi nöroblastomu olarak raporlanan hasta takibi ve tedavisi için Çocuk Onkoloji bölümüne devredildi.

Sonuç: Bu vakada olduğu gibi bazı ciddi hastalıkların daha az önem teşkil eden patolojiler veya bulgular tarafından gölgelenebildiği ve detaylı anamnezin bu açıdan ne kadar önemli olduğu bir kez daha vurgulanmaktadır.

Anahtar Kelimeler: Tümör, Kusma, Anamnez

Aksiyel Kesit Beyin MR

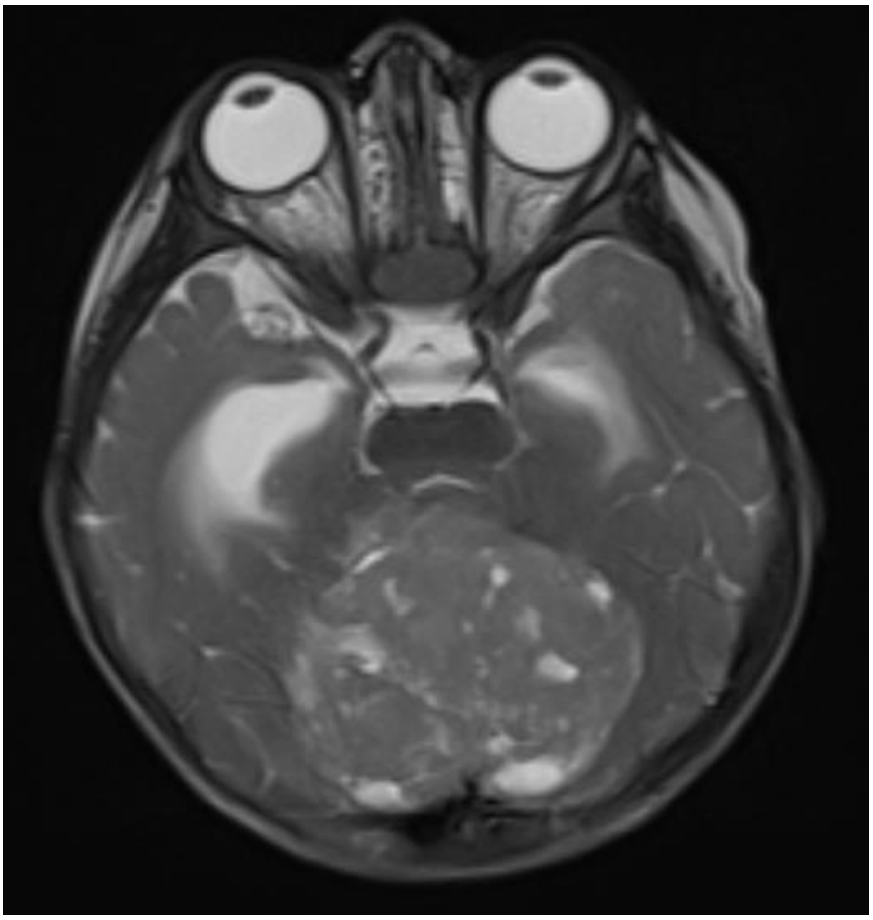

Beyin Kronal kesit MR

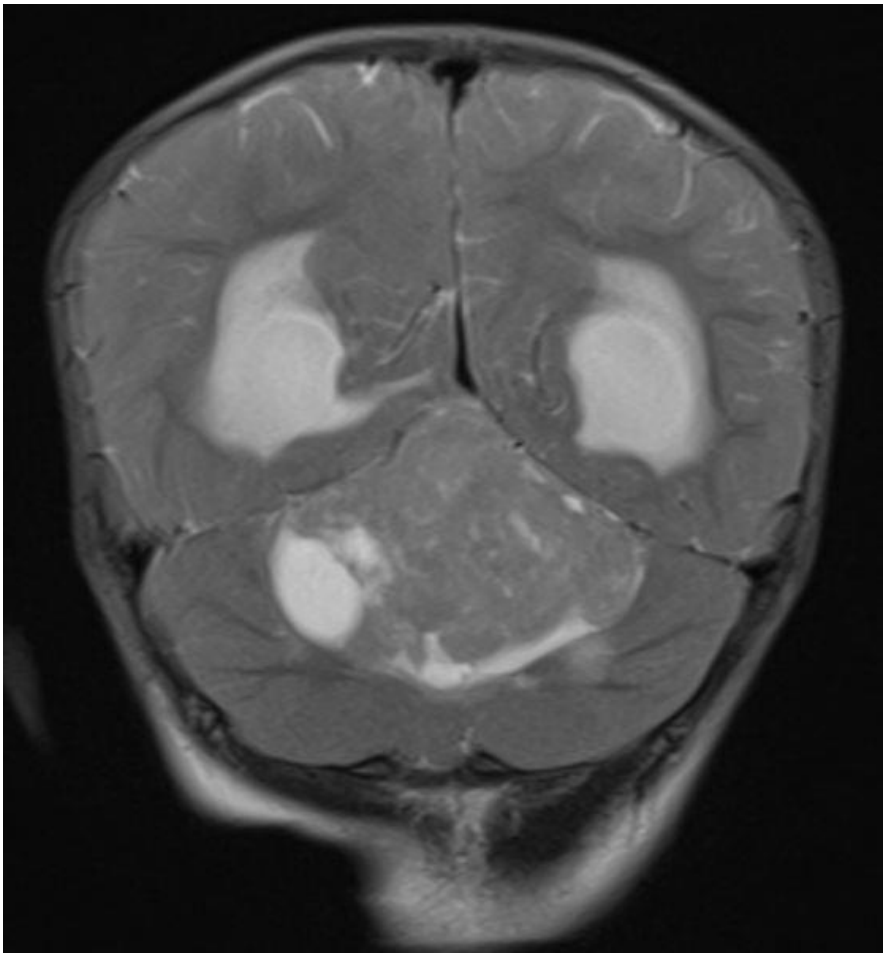

[P-153]

TARIMDA İŞ SAĞLIĞI VE GÜVENLİĞİ İHMALİ: ORGANOFOSFAT ZEHİRLENMESİ OLGUSU

Pınar Çay[1], Sevcan Bilen[1], Rıza Dinçer Yıldızdaş[2], Gamze Gökulu[1], Hayri Levent Yılmaz[1]
[1]Çukurova Üniversitesi Tıp Fakültesi, Çocuk Sağlığı Ve Hastalıkları Ana Bilim Dalı, Çocuk Acil BD, Adana
[2]Çukurova Üniversitesi Tıp Fakültesi, Çocuk Sağlığı Ve Hastalıkları Ana Bilim Dalı, Çocuk Yoğun Bakım Bilim Dalı, Adana

GİRİŞ : Organofosfatlar zirai ürünlerde ve haşere öldürücülerde yaygın kullanılan bileşiklerdir. Tarım ile uğraşanlarda kazara veya özkıyım amaçlı maruziyetlerde morbidite ve mortalite oranı yüksektir. Olgumuzda muz fidelerini nematodlardan korumak için fenamiphos etken maddeli zirai ürün ile cilt ve inhalasyon yoluyla teması sonrası gelişen organofosfat zehirlenmesinden bahsedilecektir.

OLGU : 15 yaşında erkek hasta muz bahçesinde çukur içine zirai ilaç döküp muz fidelerini çukurdaki ilaca batırıp çıkarmış, işlem sırasında maske veya eldiven kullanmamış, sonrasında ellerini yıkamadan sigara içmiş ve arkasından yemek yemiş. Yarım saat içinde mide bulantısı, kusma, ishal, tüm vücutta

titreme ve baş dönmesi yakınması başlayan hasta dış merkeze başvurmuş, 2 kez atropin verilen hasta tarafımıza sevk edildi. Gelişinde bilinci açık, GKÖ:15, yaşamsal bulguları doğaldı, pupilleri miyotik, kas gücü tüm ekstremitelerde 4/5 idi. Orali kapalı, iv hidrasyon ve atropin tedavisi başlanan hastanın takibinde yarım saat içinde bilinç bulanıklığı, anlamsız konuşmaları başladı. 5 dakikada bir atropin tedavisine devam edildi, pralidoksim başlandı. Psödokolinesteraz düzeyi 0,23 KU/L olarak geldi. Hasta, çocuk yoğun bakım servisimize yatırıldı. Altı gün yoğun bakım serviste takibi sonrası acil servise devir edilen hasta, yatışının 8. gününde önerilerle taburcu edildi.

TARTIŞMA : Ülkemizde, özellikle tarımla uğraşılan bölgelerde kaza neticesinde meydana gelen organofosfat zehirlenmeleri yaygın olarak gözlenmektedir. Maruz kalınan ajanın türü, potensi, alınan miktarı ve vücuda giriş yolu ile birlikte, etken ile karşılaşma sonrası süre mortalite ve morbiditeyi etkileyen faktörlerdendir. İnhalasyon ve oral alım ile meydana gelen zehirlenmelerde bulgular cilt yoluyla olan maruziyetlere göre daha erken dönemde ortaya çıkar. Her zirai ilacın prospektüsünde uygulayıcı ve çevre ile ilgili risk ibareleri ve güvenlik açıklamaları ayrıntılı olarak belirtilmektedir. Uyarılara rağmen hiçbir önlem alınmaması sonucu inhalasyon ve cilt yoluyla temasa bağlı zehirlenme meydana gelen bu olgumuzda tarım ile uğraşan kişilerin iş güvenliğinin sağlanması için bilinç düzeyinin arttırılması, uyarıların dikkate alınması, aynı zamanda ekolojik zararlı etkileri açısından kullanımının ilgili birimlerce denetlenmesi gerekliliğine dikkat çekilmek istenmiştir.

Anahtar Kelimeler: Acil, Çocuk, Organofosfat, Pralidoksim

[P-154]

ÇOCUKLUK ÇAĞI İSKELET SİSTEMİ YARALANMALARINDAN NADİR GÖRÜLEN BİR KIRIK: LOMBER VERTEBRA FRAKTÜRÜ

Gülşah Demir, Emel Berksoy, Gamze Gökalp, Tuğçe Nalbant, Şule Demir, Şefika Bardak
SBÜ Tepecik Eğitim ve Araştırma Hastanesi,İzmir

Giriş: Çocukluk yaş dönemi omurga yaralanmalarının önemli kısmı servikal bölgededir. Tüm çocuk kırıklarının %5'i omurgada meydana gelir; torakolomber omurga kırıkları tüm çocuk kırıklarının %1-%2'sini oluşturur. Çocukluk yaş döneminde omurganın daha elastiki özellik göstermesine bağlı olarak omurga yaralanmaları daha az oranda kırıkla sonuçlanır. Bu olguda araç içi trafik kazası sonrası oluşan yüksek enerjili travmaya bağlı olarak çocukluk çağında nadir görülen lomber vertebra fraktürü sunulmuştur.

Olgu: 15 yaş erkek hasta araç içi trafik kazası sonrası acil servise getirildi. GKS 15, hava yolu açık,solunum, dolaşım ve nörolojik değerlendirmesi normal olarak saptandı. Kanama yada açık yara saptanmadı. Yüz bölgesinde çoklu sıyrıklar mevcuttu. Kalp tepe atımı 99/dk, solunum sayısı 15/dk, kan basıncı 119/69mmHg, vücut sıcaklığı 36,9 °C, oksijen satürasyonu % 98 olarak saptandı. Monitörize edilerek izleme alındı. Olası intraabdominal yaralanma riski nedeniyle non-peroral izleme alındı ve idame mayi başlandı. Fizik muayenede lomber spinal hassasiyet ve sol ayak dorsalinde hassasiyet dışında tüm sistemik muayene normal olarak değerlendirildi. Kan gazı ve diğer kan tetkikleri normal

saptandı. Hastanın lomber vertebra BT'sinde L2 ve L3 vertebra üst platolarında kompresyon fraktürüne sekonder yükseklik kaybı izlenmiştir. Lomber vertebra MR'ında ise L2 ve L3 vertebra üst platolarda travmaya sekonder olduğu düşünülen fokal yükseklik kaybı izlenmiştir. Spinal kord ve korda ait elemanlarda belirgin patolojik sinyal intensitesi izlenmemiş olup paravertebral yumuşak dokular normal olarak değerlendirilmiştir. Beyin cerrahisi bölümü tarafından değerlendirilen hasta, 1 hafta yatak istirahati ve lumbosakral çelik balenli korse kullanımı sonrası ayaktan takibe alınmıştır.

Sonuç: Çocukluk yaş döneminde lomber omurga yaralanmaları nadir görülse de önemli bir mortalite ve morbidite nedenidir. Bu yaralanmalar sıklıkla yüksek enerjili travmalar olup toraks ve batın yaralanmaları eşlik eder ve multidisipliner yaklaşım gerektirir. Uzun dönemde meydana gelebilecek deformite ve nörolojik komplikasyonlar açısından omurga yaralanmalarında erken tanı ve tedavi büyük önem taşımaktadır.

Anahtar Kelimeler: Çocuk, Spinal Travma, Lomber Vertebra Fraktürü

Resim1

BT Sagittal Kesit

Resim2

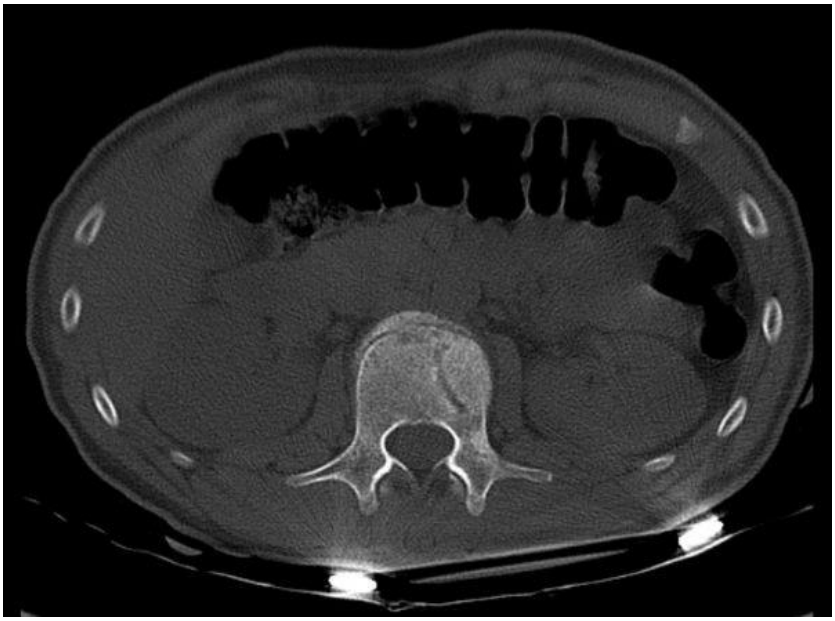

BT Aksiyel Kesit

Resim3

MR Sagittal Kesit

[P-155]

AĞIR HİPONATREMİNİN NADİR BİR NEDENİ: ANTİEPİLEPTİKLER

Yasemin Men Atmaca, Okşan Derinöz Güleryüz
Gazi Üniversitesi Tıp Fakültesi, Çocuk Acil Bilim Dalı, Ankara

GİRİŞ: En sık karşılaşılan elektrolit bozukluklarından biri hiponatremidir. Hiponatreminin etiyolojik nedenlerinin çoğu öykü ve fizik muayene ile saptanabilmektedir. İlaç kullanımı sonucu ortaya çıkan hiponatremiye "İlaca bağlı" veya "İlaçla indüklenen" hiponatremi denir. Antiepileptikler içinde hiponatremiye en çok sebep olanlar okskarbazepin ve sodyum valproattır. Daha az sıklıkla levatirasetam ve pregabalin de hiponatremi sebebi olarak bildirilen antiepileptik ilaçlardandır.

Olgu: Epilepsi nedeniyle takipli olan 17 yaş erkek hasta, 3 saat arayla 2 kez olan 20-30 sn süren jeneralize tonik klonik vasıfta nöbet geçirme sonrası çocuk acil servise getirildi. Kusma, ishal, çok su içme şikayeti yoktu. Fizik incelemesinde genel durumu iyi, GKS:15, yaşamsal bulguları normal, sistemik muayenesi doğaldı. Hasta okskarbazepin 30 mg/kg, levatirasetam 50 mg/kg, sodyum valproat 50 mg/kg, klobazam 0,5 mg/kg kullanmaktaydı. İlaçlarını aksatmadan kullanan hastanın son bir yıldır hiç nöbet geçirmediği öğrenildi. Hastanın tetkiklerinden sodyum düzeyi 112 mmol/L saptandı. Uygun sıvı tedavisi başlanan hastanın kliniği övolomik olduğundan, su ya da sodyum kaybı da olmadığından tekrar sodyum düzeyi gönderildi ve 115 mmol/L saptandı. Bir yıldır doktor kontrolüne gitmeyen ve 2 gündür olan hafif baş ağrısı dışında şikayeti olmayan hastanın hiponatremisi çoklu antiepileptik kullanımına ve özellikle okskarbazepin kullanımına bağlandı. Uygun sürede defisit tedavisi ile düzelen hiponatreminin poliklinik kontrollerinde de sebat etmedi ve ilaç kesilmesine gerek kalmadı.

TARTIŞMA: Antiepileptik kullanımına bağlı hiponatremi olgularında altta yatan patofizyolojik mekanizma uygunsuz antidiüretik hormon (ADH) salınımıdır. Literatür özellikle okskarbazepin kullanan hastaların hiponatremi açısından yakın takip edilmesini önermektedir. Okskarbazepin kullanan hastalarda gelişen hiponatremi de çoğunlukla asemptomatiktir ve nadiren ilaç kesilmesini gerektirecek kadar şiddetli olur. Serum sodyum değeri 120 mEq/L'nin altına indiğinde baş ağrısı, nöbet, beyin ödemi gibi ciddi komplikasyonlar gelişebilir. Olgumuz da nöbetle başvurdu ama kısa süreli konvülzyon öyküsü olduğundan hiponatremi ilişkili olmadığını düşündük. Olgumuz antiepileptik kullanan hastalarda özellikle de okskarbazepin kullananlarda hiponatremi gelişebileceğinin vurgulanması açısından önemlidir. Özellikle çoklu antiepileptik ilaç kullanımı olan hastaların serum sodyum düzeyleri belli aralıklarla izlenmelidir.

Anahtar Kelimeler: antiepileptik, hiponatremi, ilaca bağlı hiponatremi

Şekil 1

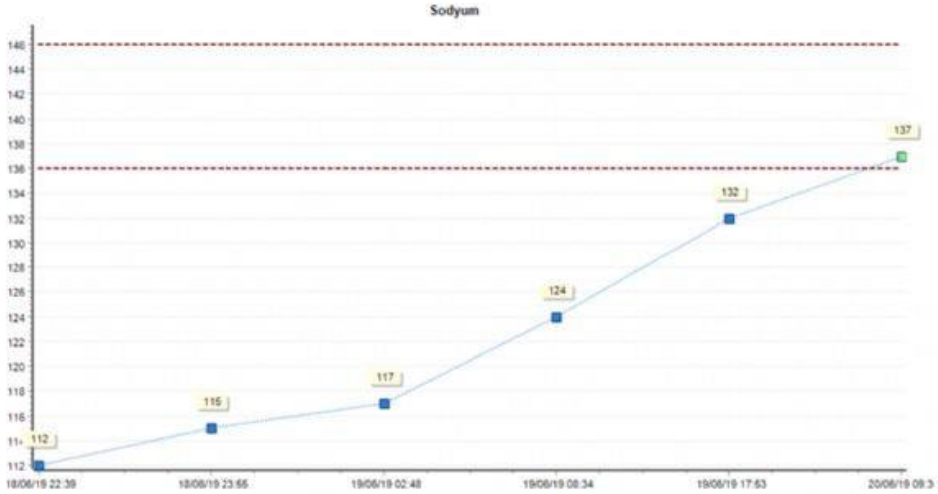

Hastanın sodyum değerleri

[P-156]

NADİR GÖRÜLEN BİR UVULA ÖDEMİ OLGUSU: UVULİT

Ayla Akca Çağlar, Aysun Tekeli, İlknur Bodur, Betül Öztürk, Can Demir Karacan, Nilden Tuygun
SBÜ Dr. Sami Ulus Kadın Doğum,Çocuk Sağlığı ve Hastalıkları Eğitim ve Araştırma Hastanesi, Çocuk Acil Kliniği, Ankara

Uvulit, uvulanın enfeksiyonudur. Ağrılı ve ödemli uvula ile karşımıza çıkan üst solunum yolu obstrüksiyonu ve solunum sıkıntısına yol açabilen nadir görülen üst solunum yolu acillerindendir. İzole olarak görülebileceği gibi Grup A Beta-hemolitik streptokokların (GABHS) neden olduğu tonsillit veya H.influenzae tip B'nin neden olduğu epiglotit ile birlikte de bulunabilir. Burada solunum sıkıntısı ve farklı öykü ile acil servise başvuran bir olgu sunulmuştur.

OLGU : Önceden sağlıklı 14 yaşında erkek hasta,bir gün önce sınıfındaki floresan lambanın kırılması ve ortama yayılan gazı soluması sonrasında boğazda ağrı, disfaji, dizartri ve nefes darlığı yakınmaları ile başvurdu. Fizik incelemede, subfebril ateş dışında vital bulguları stabildi. Orofarenks hiperemik, uvula hiperemik ve ödemli idi (Resim 1). Sınıf arkadaşlarında da benzer yakınmalarının olduğu öğrenildi. Hemoglobin 14.2gr/dl, beyaz küre sayısı 22.460/mm3, trombosit sayısı 266.000/mm3, C-reaktif protein 71mg/L ve biyokimya parametreleri normaldi.Hastaya oksijen desteği, hidrasyon, IV metilprednizolon ve inhaler adrenalin nebül tedavileri verildi.Streptokok hızlı ag testi pozitif saptanınca IV ampisilin-sulbaktam tedavisi başlandı. Acil gözlemde takip edilen ve saatler içerisinde uvula ödemi gerileyen hasta oral antibiyotik tedavisi ile taburcu edildi (Resim 2). Floresan lamba içerisinde ortalama 4-5 mg elemental civa (maks 20-40 mg) olması ve civa inhalasyonu zehirlenmesi riski dolayısıyla hastamız öksürük, ateş, titreme, nefes darlığı, metalik tat hissi, bulantı, kusma, ishal, dizfaji, hipersalivasyon, baş ağrısı, güçsüzlük gibi semptomlar yönünden izlendi. Sorunsuz olarak taburcu edilen hastanın civa düzeyi 3,6 µg/L (normal 0-10 µg/L)olarak sonuçlandı.

SONUÇ : Uvula ödemi, çocuklarda yaşamı tehdit edebilen nadir bir durumdur. Travma, alerjik nedenler, enfeksiyonlar gibi nedenlerin araştırılması gerekir. Uvula ödeminin tedavisinde öncelikli olarak hava yolunun sağlanması ve altta yatan sebebin tedavisi gerekir. Burada farklı bir öykü ile başvuran ve uvula ödeminin nadir bir nedeni olan GABHS uvuliti tanısı alan ve antimikrobiyal ve semptomatik tedaviye iyi yanıt veren bir olgu sunduk.

Anahtar Kelimeler: uvulit, grup A Beta-hemolitik streptokok, dispne

Resim 1

Başvuru anında uvula görünümü

Resim 2

Tedaviden 4 saat sonra uvula görünümü

[P-157]

MYCOPLASMA PNEUMONİA ENFEKSİYONU İLE BİRLİKTE KAWASAKİ HASTALIĞI

Nagihan Çakır[1], Yasemin Men Atmaca[2], Nazmi Mutlu Karakaş[1], Okşan Derinöz Güleryüz[2]
[1]Gazi Üniversitesi Tıp Fakültesi, Çocuk Sağlığı ve Hastalıkları Ana Bilim Dalı, Ankara
[2]Gazi Üniversitesi Tıp Fakültesi, Çocuk Acil Bilim Dalı, Ankara

GİRİŞ : Kawasaki Hastalığı (KH) etiyolojisinde genetik yatkınlığı olan kişilerde enfeksiyöz ajanların rolünün olabileceği düşünülen en sık görülen vaskulitlerindendir. Burada Mycoplasma pneumonia (MP) pozitifliği ile beraber KH 6 yaş erkek olgu sunulmuştur.

OLGU : Altı yaşında erkek hasta, altı gündür olan ateş, öksürük, döküntü ve başvuru günü başlayan yürüyememe şikayetleri ile Çocuk Acil Servise getirildi. Öyküsünden 4 gün önce ateş ve öksürük şikayeti ile dış merkeze başvurduğu, amoksisilin/klavulonat tedavisi başlandığı, antibiyotiğin ikinci gününde döküntülerinin başladığı, antibiyotiğin kesilerek antihistaminik verildiği, iki gün sonrasında bacak ağrısı, karın ağrısı ve kusma şikayetlerinin eklendiği öğrenildi. Fizik muayenesinde halsiz, soluk, dehidrate görünümdeydi, tüm vücutta döküntüleri mevcuttu. Tonsiller hiperemik, bilateral ön servikal milimetrik lenfadenopati, tüm kaslarda palpasyonla hassasiyet, ağrı ve tüm odaklarda 2/6 sistolik üfürüm vardı. Diğer sistem muayeneleri doğaldı. Laboratuar tetkiklerinde Hemoglobin: 10,2 g/dL,Trombosit:476000/uL,Lökosit:35.690/uL,CRP:234 mg/L ölçüldü. Yaymasında %90 nötrofil vardı. Akciğer grafisinde sol akciğer bazalinde kalp gölgesini silen infiltrasyon saptandı. Mycoplasma IgM ve IgG pozitif saptandı. Kan, idrar ve boğaz kültüründe üreme olmadı. Vankomisin, klindamisin ve klaritromisin tedavisi verildi. Ateşin 10. günü tüm vücutta ödem, albuminde 2,1 gr/dl düşme ve trombosit sayısında artma görüldü. KH düşünülerek 1 doz 1 gr/kg steroid ve 1 doz 2 gr/kg IVIG verildi. Asetil salisilik asit (ASA) antitrombotik dozda verildi. IVIG sonrasında ateşi düştü, döküntüler, ödem geriledi, ellerde soyulmaları başladı. Ekokardiyografi normaldi. ASA ve nonsteroid antiinflamatuar tedavisi ile taburcu edildi. İkinci hafta poliklinik kontrolünde laboratuvar tetkiklerinde Hemoglobin: 11,4 g/dl, Trombosit: 359000/ul, Beyaz küre: 4090/ul, Sedimentasyon: 29 mm/st, CRP:1,72 mg/L, Albumin: 4,1 g/dl ölçüldü, 2. Haftasında ve 2. Ayında yapılan Ekokardiyografileri normaldi.

TARTIŞMA: MP, KH'nin etiyolojideki yeri tam olarak bilinmemektedir. Yapılan bir çalışmada bu oranın %13,8 olduğu bildirilmiştir. KH her zaman kliniğin tam olarak oturduğu durumlarda karşımıza gelmeyebilir. Tanı kriterlerini tam sağlamayan inkomplet olgular görülebilmektedir. Bu nedenle uzamış ateş olgularında mutlaka akla gelmesi gerekir. Ateş etiyolojisinde KH gelişiminde MP ait klinik bulgularda araştırılmalıdır.

Anahtar Kelimeler: ateş, döküntü, IVIG, Kawasaki hastalığı, Mycoplasma pneumonia

Şekil 1

Hastanın döküntüleri

Şekil 2

Hastanın sol akciğer bazalinde kalp gölgesini silen infiltrasyon

[P-158]

BOYUNDA YENİ GELİŞEN ŞİŞLİK YAKINMASIYLA BAŞVURAN HASTADA HEMORAJİK TİROİD NODÜLÜ

Özlem Necipoğlu[1], Leman Akcan Yıldız[2], Özlem Tekşam[2]
[1]Hacettepe Üniversitesi Tıp Fakültesi, Çocuk Sağlığı ve Hastalıkları Anabilim Dalı, Ankara
[2]Hacettepe Üniversitesi Tıp Fakültesi, Çocuk Acil Bilim Dalı, Ankara

Boyunda Yeni Gelişen Şişlik Yakınmasıyla Başvuran Hastada Hemorajik Tiroid Nodülü

Giriş: Boyunda şişlik yakınmasıyla başvuran çocuk hastalarda ayırıcı tanıda konjenital, inflamatuar veya neoplastik nedenler düşünülmelidir. Hastanın yaşı ve şişliğin gelişme öyküsünün yanısıra eşlik eden sistemik yakınmalar ve fizik muayene bulguları tanısal süreçte sistematik yaklaşım için ipuçlarını sağlayabilir.

Vaka: 17 yaşında erkek hasta iki gündür boyun ön tarafında gelişen, yutkunma ve dokunmakla ağrılı şişlik yakınmasıyla acile başvurdu. Hastanın ağızda kötü koku, solunum sıkıntısı, kilo kaybı, gece terlemesi gibi yakınmalarının olmadığı öğrenildi. Fizik muayenede boynun ön tarafında orta hatta 2,5x2,5 cm boyutunda hareketli, ağrılı, düzgün sınırlı kitle palpe edildi. Ultrasonografide tiroid sol lobda 24x20 mm boyutlarında kistik, belirgin vaskülarizasyon farkı göstermeyen,içerisinde hemorajiye ait olabilecek ekojeniteler içeren nodül saptandı, beraberinde lenfadenopati görülmedi. Tetkiklerde serbest T4, TSH, anti-triglobulin antikor, anti-TPO Ab düzeyleri normal sınırlarda; tiroglobulin düzeyi yüksek saptandı. Hastaya hemorajik tiroid nodülü ön tanısıyla ince iğne aspirasyon biyopsisi yapıldı. Patolojide atipi içermeyen follikül epitel hücreleri görüldü. Hasta ötiroid olduğundan hormon replasmanı başlanmadı ve ultrasonografiyle takibi planlandı.

Sonuç: Çocukluk döneminde tiroid nodülleri nadir görülmekle birlikte malignite riski erişkinlere göre daha yüksektir. Tiroid bezi servikal lenf nodlarıyla değerlendirilmelidir. Tiroid nodüllerinin ayırıcı tanısında iyot eksikliği, tiroid hormon sentez defektleri, otoimmun tiroidit, radyasyon maruziyeti, foliküler adenom, tiroid kanseri ve kolloidal nodül gibi nedenler bulunur. İlk değerlendirmede TSH, serbest T4, boyun ve tiroid ultrasonografisi yapılmalıdır. TSH baskılanması durumunda hiperfonksiyonel nodül açısıdan sintigrafi gerekebilir. Ultrasonografi malignite açısından değerlendirilmelidir. Benign nodüllerin düzgün sınırlı, homojen yoğunlukta, hiperkojen, kaba, dağınık, geniş veya yumurta kabuğu kalsifikasyonlarla birlikte olması beklenirken malign nodüllerin düzensiz sınırlı, heterojen, hipoekojen, mikrokalsifikasyonlar ve renkli doppler akımının yüksek olması beklenir. Fizik muayenede nodülün sert, çevre dokulara yapışık olması, patolojik boyutta servikal lenf nodu palpe edilmesi, disfaji, ses kısıklığı, nefes darlığı gibi bası semptomlarının varlığında, nodül boyutları küçük olsa da boyuna radyoterapi alanlarda, iyonize radyasyona maruz kalanlarda, aile öyküsü olanlarda biyopsi önerilmektedir.

Anahtar Kelimeler: Boyunda şişlik, nodül, tiroid

[P-159]

BAŞAĞRISI VE PARESTEZİ ŞİKAYETİYLE BAŞVURAN BİR ANTİFOSFOLİPİD ANTİKOR SENDROMU

Orkun Aydın[1], Büşra Koçali[2], Ümmüşen Kaya Akca[3], Özlem Tekşam[1], Seza Özen[3]
[1]Hacettepe Üniversitesi Tıp Fakültesi, Çocuk Sağlığı ve Hastalıkları AD, Çocuk Acil Bilim Dalı
[2]Hacettepe Üniversitesi Tıp Fakültesi, Çocuk Sağlığı ve Hastalıkları Anabilim Dalı
[3]Hacettepe Üniversitesi Tıp Fakültesi, Çocuk Sağlığı ve Hastalıkları AD, Çocuk Romatoloji Bilim Dalı

GİRİŞ: Antifosfolipid antikor sendromu (AFS), tekrarlayan vasküler trombozlar, açıklanamayan fetal kayıplar, trombositopeni, livedo retikülaris, kardiyak, nörolojik semptomlar ve serumda antifosfolipid antikor varlığı ile karakterize otoimmün bozukluktur. Sistemik lupus eritematozus (SLE), otoimmün hastalıklar, infeksiyonlar, ilaç kullanımı ve malignitelerle birlikte görüldüğünde sekonder, altta yatan hastalık olmadığında primer AFS olarak adlandırılır.

Vaka: On yedi yaşında erkek hasta frontal bölgede ve göz arkasında ağrı şikayeti ile çocuk acil polikliniğine (ÇAP) başvurdu. Daha önce on yaşındayken on dakika kadar süren bulanık görme şikayeti olduğu, o dönemde hastane başvurusu olmadığı, on iki yaşındayken saniyelik bulanık görme ataklarının olduğu, geçiçi iskemik atak şüphesi ile tetkik edildiği, beyin Manyetik rezonans görüntüleme (MRG), ekokardiyografi, transkraniyal doppler ultrasonografi ve elektroensefalogram tetkiklerinin normal olduğu, yine o dönemde trombositopenisinin olduğu, ancak araştırılmadığı öğrenildi. Ailede önemli hastalık öyküsü yoktu. Başvuru anında vital değerleri, sistemik muayenesi, tam kan sayımı ve elektrolit değerleri, göz dibi muayenesi normaldi. Ağrı kontrolü için intravenöz parasetamol verildi. İzlemde şikayetlerinde düzelme görüldü, taburcu edildi. Ertesi gün sağ kolda ve sağ bacakta uyuşma şikayeti ile başvurdu. Vital bulguları normaldi. Nörolojik muayenesinde sağ üst ekstremite motor kuvvet kaybı (4/5) dışında patoloji saptanmadı, muayene sırasında bacaktaki uyuşmasının geçtiğini, koldaki uyuşmasının hafiflediğini ifade etti. Beyin MRG'de superior sagital sinüs ve drene olan venlerde özellikle solda belirgin kortikal ven trombozu, sol parietal venöz infarkt saptandı. İzleminde nöbet geçiren hastanın beyin bilgisayarlı tomografisinde sol parietal bölgede parankimal hemoraji odakları görüldü. Anti kardiyolipin antikor IgG, beta-2 glikoprotein IgG ve IgM, ANA, Anti-ds DNA, lupus antikoagülan pozitifliği, C3 ve C4 düzeylerinde düşüklük saptandı. Bu bulgularla SLE'ye sekonder AFS tanısı ile steroid, ritüksimab ve hidroksiklorokin tedavisi başlandı. Dördüncü aydaki kontrolünde şikayetinin olmadığı, antikorlarının negatifleştiği, muayenesinin normal olduğu görüldü.

SONUÇ: Başağrısı ÇAP'a sık başvuru nedenlerinden biridir. Çoğu zaman başağrısı ateşli hastalıklar sırasında görülse de, başağrısına eşlik eden diğer şikayetlerin ve hastanın özgeçmişinin dikkatle değerlendirilmesi gerekir.

Anahtar Kelimeler: İnme, baş ağrısı, antifosfolipid sendromu

[P-160]

BİSİKLET KAZASINA BAĞLI İZOLE TRAVMATİK PANKREAS YARALANMASI OLGUSU

Fadıl Berat Yeşil[1], Yasemin Men Atmaca[2], Okşan Derinöz Güleryüz[2]
[1]Gazi Üniversitesi Tıp Fakültesi, Çocuk Sağlığı ve Hastalıkları Ana Bilim Dalı, Ankara
[2]Gazi Üniversitesi Tıp Fakültesi, Çocuk Acil Bilim Dalı, Ankara

Giriş: Künt batın travması nedeniyle oluşan pankreatik travmalar nadir görülmekle birlikte (6/1000) yüksek morbidite ve mortaliteye sebep olabilir. Erken tanınması doğabilecek komplikasyonların önlenmesinde önemli rol oynar. Bu vakalarda Bilgisayarlı Tomografi (BT) önemli bir tanı aracıdır. Künt batın yaralanmalarında pankreatik travma oluştuktan sonra yüksek morbidite ve mortaliteye neden olmasından dolayı farkındalık yaratma amacıyla ve bisiklet gidonu sebepli izole pankreatik travma olgusunun nadir olması nedeniyle bu olguyu sunuyoruz.

Olgu: Onüç yaş erkek hasta, başvurudan bir gün önce bisiklet sürerken gidonun aniden kontrolünden çıkması sonucu karın bölgesine sert bir darbe almış. Vücudunda ek travma olmamış. Travma sonrasında karın ağrısı başlamış. 2 kez mide içerikli kusması olmuş. Hastanın başvuru anında GKS:15, yaşamsal bulguları yaşına uygun aralıktaydı. Batın muayenesinde epigatrik bölgede 3*2 cm boyutlarında ekimotik lezyon ve epigastrik hassasiyet, defans ve rebound mevcuttu. Hastadan istenen ayakta direk batın grafisi tetkikinde patoloji yoktu. Hastanın Hb:13,7 gr/dl Hct:%38,7 BK: 10.330 u/L, biyokimyasal parametrelerinden amilaz: 918 U/L, lipaz: 1356 U/L şeklinde sonuçlandı. Çekilen opaklı Abdominal BT'de "Gövde kesiminde proksimalde belirgin olmak üzere parankiminde ödem ve peripankreatik yağ planlarında konal fasialar boyunca inferiora uzanan sıvı izlenmektedir (pankreatik yaralanma?)" şeklinde raporlandı. Grade 1 pankreatik yaralanma olarak değerlendirilen hasta çocuk cerrahisi servisine yatırıldı. Cerrahi klinik takibinde proton pompa inhibitörü 2x1 mg/kg tedavisi ve 0.5 mcg/kg/saat somatostatin infüzyonu başlandı. Kontrol amilaz, lipaz değerlerinde yükseklik olduğu için takipte infüzyon hızı arttırıldı. 20 gün orali kapalı izlenen hasta total parenteral nutrisyonla beslendi. Hasta yatışının 25.gününde poliklinik kontrolüne gelmesi önerisiyle taburcu edildi.

Tartışma: Bisiklet kazaları, çocuklardaki pankreas yaralanmalarının yaygın sebeplerindendir. Pankreas retroperitoneal bir organ olup künt travma sonrası izole pankreas yaralanması çok nadir görülür. Özellikle epigastrik bölgeye doğrudan alınan künt travmaların, travma şiddeti çok ciddi olmasa bile pankreatik yaralanmaya neden olabileceği akılda tutulmalıdır.

Anahtar Kelimeler: acil, batın travması, künt, pankreas

Şekil 1

Epigastrik bölgede travmaya bağlı ekimotik lezyon

[P-161]

PREPUBERTAL DÖNEMDE İKİ GENİTAL ÜLSER OLGUSU

Yasemin Men Atmaca, Okşan Derinöz Güleryüz
Gazi Üniversitesi Tıp Fakültesi, Çocuk Acil Bilim Dalı, Ankara

Giriş: Genital ülserler, aşırı ağrılı, aile ve hekimde kaygı yaratan lezyonlardır. Çocukluk çağında çok nadir görülür ve bu nedenle sunulmuştur.

Olgu**:** Olgu 1: Oniki yaş kız hasta, genital bölgede şişlik, ağrı nedeniyle başvurdu. 4-5 gündür genital bölgede şişlik başlamış, ağrı, kaşıntı eşlik ediyormuş. Şişlik yaraya dönüşmüş ve idrar yaparken de zorlanıyormuş. Fizik incelemede yaşamsal bulguları normal, sol labia majus ve minus ödemli görünümde, çevre dokuya göre minimal ısı artımı var, sol labium minus üzerinde yaklaşık 2 cm çaplı ülsere lezyon, ülsere lezyon lateralinde 0,5 cm yüzeyel hematom alanı, sağ labium minus üzerinde 0,5 cm çaplı ülsere lezyon, vajenden artmış, gri renkte akıntı, bilateral inguinal multipl mikrolenfadenopatiler saptandı (Şekil 1). Vajinal sürüntü ve lezyondan gram, wright, kültür ve HSV PCR gönderildi. Kan viral serolojisi gönderildi. İdrar yaparken zorlandığından metilprednizolon 1 mg/kg ve analjezik yapıldı. Batikonlu oturma banyosu, lezyona asiklovir krem başlandı. Vajinal sürüntü örneği HSV 1 PCR pozitif saptandı.

Olgu 2: On yaş kız hasta, genital bölgedeki yara nedeniyle başvurdu. Bir hafta önce genital bölgede kızarıklık şikayeti başlamış, 2 gündür de ağrılı, kaşıntılı döküntüleri varmış ve anal bölgesine doğru yayılım göstermiş. Fizik incelemede genel durumu iyi, yaşamsal bulguları normaldi, vulvada, perianal bölgede eritemli zeminde papüller ve açık ülsere lezyonlar vardı (şekil 2). Genital herpetik ülser düşünülen hastaya semptomatik euborik solüsyon başlandı ancak hasta kontrole gelmediği için seroloji gönderilemedi. İki hasta da cinsel istismar açısından sosyal pediatri tarafından değerlendirildi, düşünülmedi.

Tartışma: Genital lezyonların en sık sebebi; genital herpestir (HSV 1 veya HSV 2). HSV 1'e bağlı gelişen herpes genitalis, tüm genital herpeslerin %20-50'sini oluşturur. Cinsel aktif yaştan önce görülen primer genital herpes enfeksiyonlarında cinsel istismar akılda tutulmalıdır. Tanıda altın standart viral kültürde HSV'nin üretilmesidir ancak uygulaması kolay, hızlı ve oldukça spesifik-sensitif olan vezikül sıvısından alınan sürüntü örneğinde PCR ile viral DNA varlığının gösterilmesi klinik uygulamada en yararlı tanı yöntemidir.

Anahtar Kelimeler: çocuk, genital herpes, ülser

Şekil 1

Olgu 1 genital lezyonları

Şekil 2

Olgu 2 genital lezyonları

[P-162]

POSTERİOR REVERSİBL ENSEFALOPATİ SENDROMU: İKİ OLGU SUNUMU

Gamze Gökulu[1], Pınar Çay[1], Sevcan Bilen[1], Faruk Ekinci[2], Merve Mısırlıoğlu[2], Aysun Karabay Bayazıt[3], Hayri Levent Yılmaz[1]

[1]Çukurova Üniversitesi Tıp Fakültesi, Çocuk Sağlığı ve Hastalıkları Anabilim Dalı, Çocuk Acil BD, Adana

[2]Çukurova Üniversitesi Tıp Fakültesi, Çocuk Sağlığı ve Hastalıkları Anabilim Dalı, Çocuk Yoğun Bakım Bilim Dalı, Adana

[3]Çukurova Üniversitesi Tıp Fakültesi, Çocuk Sağlığı ve Hastalıkları Anabilim Dalı, Çocuk Nefroloji BD, Adana

GİRİŞ: Posterior Rezersibl Ensefalopati Sendromu (PRES) ilk kez 1996 yılında Hinchey ve arkadaşları tarafından tanımlanmış, görüntüleme yöntemlerinde benzer bulguların görüldüğü, değişik etyolojilerin rol aldığı, klinik ve radyolojik olarak tanısı konulan bir sendromdur. Değişik belirti ve bulgulara sahip iki olgumuzu paylaşarak bu sendroma dikkat çekmeyi amaçladık.

OLGU1: On bir yaşında erkek olgu baş ağrısı, mide bulantısı yakınmaları ile servisimize getirildi. Çocuk nefroloji bölümü tarafından hızlı ilerleyici glomerulonefrit tanısıyla izlenen hastanın 3 gün yüksek doz metilprednizolon tedavisi aldığı ve 1 gün önce taburcu edildiği öğrenildi. Genel durumu orta, kan basıncı 150/95mmHg, diğer yaşamsal bulguları ve muayenesi normaldi. Amlodipin tedavisi verilen hasta başvurusunun 15. dakikasında generalize tonik klonik nöbet geçirdi. Antiepileptik ve antihipertansif tedavileri düzenlendi. Çekilen kranyal BT'de özellik saptanmadı. Kranyal MR ise 'frontal ve oksipital alanda kortikal ödem, PRESS ile uyumlu' şeklinde yorumlandı. Çocuk yoğun bakım birimine yatırıldı.

OLGU2: Dört yaşında erkek olgu ilk kez olan nöbet geçirme yakınması ile getirildi. Çocuk nefroloji bölümünün KBY tanısıyla takip ettiği, 1 yıldır periton diyalizi yapılan hastanın yarım saat önce 5 dk kadar süren sağ kol ve bacakta fokal tonik klonik nöbet geçirdiği öğrenildi. Uykuya meyilli hastanın kan basıncı 130/75mmHg, diğer yaşamsal bulguları ve muayenesi normaldi. Amlodipin tedavisi verildi. Kranyal BT de 'parieto-oksipital bölgelerde bilateral ödem' saptanması üzerine tedavisi düzenlenip PRES tanısı ile çocuk yoğun bakım birimine yatırıldı.

TARTIŞMA: Patofizyolojisi tam olarak aydınlatılamamış bu sendromun oluşmasında serebral otoregülasyon bozukluğunun ve/veya endotel işlev bozukluğu rol oynadığı düşünülmektedir. İmmunsüpresif tedavi alan, süreğen böbrek hastalığı veya otoimmün hastalığı bulunan kişiler risk altındadır. Baş ağrısı, değişmiş bilinç düzeyi, görme bozuklukları, nöbet gibi değişik bulgulara neden olabilmektedir. Hipertansiyon çoğu hastada olmasına rağmen, tansiyonu normal olan vakalar da mevcuttur. Olgularımızda olduğu gibi her zaman beynin posterior bölgesinde sınırlı kalmayabileceği akılda tutulmalıdır. Adının aksine her zaman geri dönüşümlü olmayabileceği de unutulmamalıdır.

Anahtar Kelimeler: çocuk, acil, pres

[P-163]

CAM EV EŞYALARI OYUNCAK YAPILMAMALI!

Yasemin Men Atmaca, Okşan Derinöz Güleryüz
Gazi Üniversitesi Tıp Fakültesi, Çocuk Acil Bilim Dalı, Ankara

Giriş: Kazalar, önlem alınmadığında ciddi mortalite ve morbiditeye neden olan durumlardır. Okul öncesi dönemde çocukların yaşam alanı evler olduğundan ev kazaları sık görülmektedir. Bu nedenle evlerde güvenli bir çevre ve oyun alanı oluşturulması açısından ebeveynlere büyük iş düşmektedir. Burada evdeki cam damacana ile oyun oynarken, damacananın kırılmasına bağlı meydana gelen batın kesisi sonrası gelişen bağırsak evisserasyon olgusu ciddi yaralanması olması nedeniyle sunulmuştur.

Olgu: Daha önce sağlıklı dört buçuk yaş erkek hasta, evde boş cam damacanayı iterek oyun oynarken takılıp damacananın üzerine düşme sonrası karında oluşan yaralanma nedeniyle çocuk acil servise 112 ekiplerince getirildi. Hastanın başvurusunda genel durumu orta, uykuya meyilli, sözel uyarı ile gözlerini açıyor, ağrıyı lokalize ediyordu. GKS:13 idi. Vücut ısısı: 36.7 °C, Nabız: 104/dk, solunum sayısı: 32/dk, kan basıncı: 100/60 mmHg, oksijen saturasyonu: %98 idi. Batında umblikus üstünde yaklaşık 8 cm transvers laserasyon ve laserasyondan batın dışına çıkmış barsak ansları mevcuttu (şekil 1). Diğer muayeneleri doğaldı. Hastaya rezervuarlı geri solumasız oksijen maskesi ile oksijen tedavisi başlandı. Nazogastrik sonda uygulanarak serbest drenaja alındı. Uygun hidrasyon başlanan hastaya antibiyotik ve tetanoz profilaksisi uygulandı. Hasta acil operasyona alındı. Operasyonda batın dışına çıkmış olan ince barsaklar treitz görülene kadar dışarı alınıp anatomik sıraya uygun olarak ek patoloji açısından incelendi, aktif kanama, perforasyon görülmedi, batın içinde yabancı cisim görülmedi. Sonrasında anatomik sıraya göre batın içine gönderilip, batın kapatıldı. Hasta post operatif 12. gününde sorunsuz taburcu edildi.

Tartışma: Çocukluk çağında görülen ev kazalarına bağlı ölüm ve sakatlıkların önlenmesi ve çocuklar için güvenli ev ortamlarının oluşturulması için başta aileye ve tüm topluma bu konuya yönelik farkındalık eğitimleri verilmelidir. Çocukların yaşam alanlarında soba ve ısıtıcılar, zehirli salon bitkileri, ilaçlar, abajur ve cam sehpalar, çeşitli seramik eşyalar ya da kırılgan olabilecek her türlü cam vb. eşya ortamdan arındırılmalıdır.

Anahtar Kelimeler: acil, cam, çocuk, ev kazaları

Şekil 1

Hastanın batın dışına çıkmış barsak ansları

[P-164]

NADİR BİR OLGU: KONJENİTAL BENİGN MUKOZAL LARENKS KİSTİ

Esra Türe[1], Abdullah Yazar[1], Fatih Akın[1], Betül Uğurlu[1], Özge Metin Akcan[2], Sevgi Pekcan[3], Hamdi Arbağ[4]
[1]Necmettin Erbakan Üniversitesi Meram Tıp Fakültesi, Çocuk Sağlığı ve Hastalıkları Anabilim Dalı, Çocuk Acil Bilim Dalı, Konya
[2]Necmettin Erbakan Üniversitesi Meram Tıp Fakültesi, Çocuk Sağlığı ve Hastalıkları Anabilim Dalı, Çocuk Enfeksiyon Bilim Dalı, Konya
[3]Necmettin Erbakan Üniversitesi Meram Tıp Fakültesi, Çocuk Sağlığı ve Hastalıkları Anabilim Dalı, Çocuk Göğüs Hastalıkları Bilim Dalı, Konya
[4]Necmettin Erbakan Üniversitesi Meram Tıp Fakültesi, Kulak Burun Boğaz Hastalıkları ABD, Konya

Giriş: Benign konjenital larengeal kist yeni doğanlarda çok nadir görülen ve doğum sonrasında ciddi solunum sıkıntısına neden olabilen bir hastalıktır. Olgularda kistin lokalizasyonuna veya büyüklüğüne bağlı değişebilecek düzeyde takipne, zayıf ağlama, beslenme zorluğu gibi semptomlar ve stridor, supraklavikuler ve retrosternal çekilmeler gibi bulgular gelişebilmektedir. Bu yazıda solunum sıkıntısı olan konjenital benign mukozal larenks kist olgusu tartışılmıştır.

Olgu: 2 aylık kız hasta doğumundan beri olan hırıltı şikayetinin artması üzerine çocuk acil servisimize başvurdu. Özgeçmişinde solunum sıkıntısı nedeni ile beş gün yeni doğan yoğun bakım ünitesinde takip edildiği, stridorunun olması nedeni ile kulak burun boğaz ile konsülte edildiği omega epiglot sonucuna varıldığı öğrenildi. Hastanın kabulünde genel durumu kötü, halsiz görünümde ve takipneik idi. Fizik muayenesinde kalp tepe atımı 180/dk, solunum sayısı 72/dk, tansiyon arteriali 75/46 mmHg, oksijen satürasyonu %89 idi. İnterkostal, subkostal ve suprasternal çekilmeleri mevcuttu. Hastanın ekspiratuar stridoru mevcuttu, ral ve ronkus duyulmadı. Solunum sıkıntısı olması nedeni ile hasta çocuk yoğun bakım servisine yatırıldı. Yüksek akım nazal kanül oksijen desteği verildi, inhale adrenalin ve oral dexametazon tedavileri başlandı. Hastanın şikayetlerinin doğduğundan beri devam etmesi ve verilen tedavilerden fayda görmemesi nedeni ile hem kulak burun boğaz hem de çocuk göğüs hastalıkları ile konsülte edildi. Bronkoskopi yapıldı subglottik ödem tespit edildi. Tedaviye rağmen stridorunun devam etmesi nedeni ile boyun yumuşak doku manyetik rezonans incelemesi yapıldı ve sonucu larenkste supraglottik seviyede sağ lateral duvarda, mukozal-submukozal yerleşimli, yaklaşık 8 mm boyutunda konjenital benign natürlü mukozal kist ile uyumlu görünüm tespit edildi. Hasta kulak burun boğaz tarafından operasyona alındı, kistik yapı patlatılıp, mukozalar traşlanarak bölge temizlendi. Takibinde stridoru ve solunum sıkıntısı düzelen hasta çocuk servisine devredildi.

Tartışma: Larengeal kist olguları semptomların benzemesi nedeniyle larengomalaziyle karışabilmektedir. Fleksibl laringoskopi bu vakaların tanısında hızlı ve etkili bir araçtır ancak kistin görülememiş olması şüpheyi kaybetmeye sebep olmamalı bu hastalara gerekirse ileri görüntüleme tetkikleri yapılmalıdır.

Anahtar Kelimeler: stridor, konjenital larenks kisti, çocuk acil

[P-165]

KIZIL VE MYOKARDİT TANISI ALAN OLGU

İlknur Bodur, Betül Öztürk, Ayla Akca Çağlar, Aysun Tekeli, Can Demir Karacan, Nilden Tuygun
T. C. Sağlık Bilimleri Üniversitesi Ankara Dr. Sami Ulus Kadın Doğum, Çocuk Sağlığı ve Hastalıkları Eğitim ve Araştırma Hastanesi Çocuk Acil Bilim Dalı, Ankara

GİRİŞ : Grup A beta hemolitik streptokok (GABHS) küresel bir morbidite ve mortalite nedeni olarak önemini korumaktadır. Çocuklarda pik insidansını 5-15 yaş arasında yapar. Streptokok farenjiti klasik olarak ani ateş, halsizlik ve boğaz ağrısına neden olur. Kızıl GABHS un neden olduğu sık görülen bulaşıcı bir formdur. Streptokoklar, hafif semptomlardan çok ağır bulgulara kadar değişen klinik tablolara yol açabilir. Burada kızıl ile eş zamanlı gelişen bir miyokardit olgusu sunulmuştur.

OLGU : Öncesinde sağlıklı 6,5 yaşındaki erkek hasta acil servisimize üç gündür devam eden ateş, gövdede başlayıp ekstremitelere yayılan döküntü, karın ağrısı ve göğüs ağrısı yakınmaları ile başvurdu. Vücut sıcaklığı 38.4°C, nabzı 150/dk, kan basıncı 100/60mmHg, solunum sayısı 38/dk idi. Tonsilleri hiperemikti, yüz, gövde ve ekstremitelerinde makulopapuler döküntü, ağız çevresinde solukluk ve çilek

dili görünümü vardı. Hemoglobin 11,4g/dl, beyaz küre 4800/mm3, trombosit 347x10³/mm3, C-reaktif protein 26,6 mg/L (normal: 0-6 mg/L), GABHS hızlı ag testi pozitif çıkan hastaya antibiyotik başlandı. Hastaya yapılan EKG ve ekokardiyogram normaldi, troponin I 0,253 ng/mL (normal: 0-0,06), CK-MB 26 U/L (normal değer 25) idi. Antibiyotikten 72 saat sonra troponin I düzeyi normale geriledi. Boğaz kültüründe A grubu beta hemolitik streptokok üremesi saptandı.

SONUÇ : Kızıl hastalığında streptokoksik anjinin belirti ve bulguları yanısıra deride skarlatiniform döküntüler olur. Kızıla bağlı akut romatizmal ateş, poststreptokoksik glomerülonefrit, bakteriyemi, pnömoni, endokardit, menenjit gelişebilir. Nadiren de hepatit, safrakesesi hidropsu ve hepatit gelişebilir. Myokardit kızılın oldukça nadir görülen bir komplikasyonudur. Kızıl ilişkili myokarditin toksin aracılığı ile gerçekleştiği öngörülmektedir. Antibiyotik tedavisi başlandıktan sonra semptom, bulgu ve laboratuvar değerlerinde iyileşme görülen hastanın tanısı klinik tipik prezentasyon, boğaz kültüründe GABHS saptanması ve enfeksiyonla eş zamanlı myokardit gelişimi ile konuldu.

Anahtar Kelimeler: Farenjit, kızıl, myokardit

Kızıla bağlı çilek dili

Kızıl olan olguda çilek dili görünümü

[P-166]

LÖKOSİT ADEZYON DEFEKTİ TANISI ALAN İKİ HASTA: 'İMMUN YETMEZLİK BİR PEDİATRİK ACİLDİR'

Sena Bocutçu[1], Özlem Necipoğlu[1], Leman Akcan Yıldız[2], Nazire Deniz Çağdaş Ayvaz[3], Özlem Tekşam[2]
[1]Hacettepe Üniversitesi Tıp Fakültesi, Çocuk Sağlığı ve Hastalıkları Anabilim Dalı
[2]Hacettepe Üniversitesi Tıp Fakültesi, Çocuk Sağlığı ve Hastalıkları AD, Çocuk Acil Bilim Dalı
[3]Hacettepe Üniversitesi Tıp Fakültesi, Çocuk Sağlığı ve Hastalıkları AD, Çocuk İmmunoloji Bilim Dalı

Giriş : Bebeklerde primer immun yetmezlikler (PİY) immun sistem bileşenlerindeki eksikliklere bağlı olarak ortaya çıkar. Nötrofillerle ilgili sayısal ve işlevsel problemler fagositer sistem hastalıkları adı altında sınıflandırılır. Yenidoğan döneminde sepsis öyküsü, tekrarlayan enfeksiyonları, lökositozu olan ve lökosit adezyon defekti (LAD) tanısı alan iki hasta sunuldu.

Vaka 1 : İki aylık kız bebek, beş gün önce boynun sağ tarafında başlayıp, intravenöz (IV) antibiyotiğe rağmen büyüyen şişlik nedeniyle başvurdu. Yenidoğan sepsisi nedeniyle IV antibiyotik verildiği, 40 günlükken parainfluenza ve adenovirus enfeksiyonu geçirdiği, aşılarının yapılmadığı ve anne baba akrabalığı olduğu öğrenildi. Fizik muayenesinde, sağ ön servikal bölgede 3x2 cm, kızarık, mobilitesi kısıtlı, fluktuasyon vermeyen şişlik; tam kan sayımında lökosit sayısı 49300/mm3 saptandı. Lenfadenopati drenaj örneğinde metisiline dirençli Staphylococcus aureus üredi. PİY şüphesiyle yapılan incelemelerde, CD11b ve CD18 %0 saptandı. Yeni nesil DNA dizi analizinde ITGB2 geninde mutasyonu saptanan hasta, LAD-1 tanısı aldı. Profilaktik antibiyotik tedavisi başlandı. Kemik iliği nakli için tarama başlatıldı.

Vaka 2 : İki aylık erkek bebek dış merkezde yapılan laboratuvar incelemelerinde beyaz küre yüksekliği (47.000/mm3) saptanarak sepsis şüphesiyle IV antibiyotik başlanmasına rağmen ateş ve genel durum bozukluğunun devam etmesi nedeniyle başvurdu. Antenatal dönemde ultrasonografide situs inversus totalis saptandığı, göbeğinin 18. günde düştüğü, yenidoğan döneminde omfalit nedeniyle 10 gün IV antibiyotik aldığı, anne babanın akraba olduğu öğrenildi. Fizik muayenesinde 2/6 sistolik üfürüm, tam kan sayımında, lökosit sayısı 44.300/mm3 saptandı. PIY şüphesiyle yapılan incelemelerde CD11b ve CD18 %0 ve ristosetin agregasyonu defektif saptanan hastada LAD-3 düşünüldü. Kemik iliği nakli için tarama başlatıldı.

Tartışma : LAD, ağır nötrofili ile seyreden nadir bir immun yetmezliktir. Lökosit adhezyonunda yer alan integrin ve selektinlerin defektleri sonucunda görülür. Tedavide gecikme, kötü klinik sonuçlara ve enfeksiyonlara bağlı komplikasyonlara neden olabilir. Çocuk acilde görev yapan hekimlerin immun yetmezlik tanısının bir pediatrik acil olduğunu akıldan çıkarmamaları gereklidir.

Anahtar Kelimeler: immün yetmezlik, lökositoz, lökosit adezyon defekti

[P-167]

HER İSTEMSİZ HAREKET EPİLEPTİK MİDİR?

Ramazan Gürlü, Nilgün Erkek, Ömerhan Başpınar
Akdeniz Üniversitesi Tıp Fakültesi, Çocuk Acil Bilim Dalı, Antalya

Giriş : Epilepsi kortikal nöronlardaki anormal ve aşırı elektriksel deşarj sonucu ortaya çıkan spontan ve yineleyici nöbetlerle karakterize kronik nörolojik bir hastalıktır. Hastaya yaklaşımda ilk basamak tanının doğru konulmasıdır. Paroksismal nonepileptik (PNE) olaylar, epileptik nöbetlere benzeyen ancak anormal iktal beyin elektrofizyolojik deşarjlarıyla ilişkili olmayan davranış, duyum veya bilinçteki epizodik değişikliklerdir. Burada PNE olaylara vurgu yapmak amacıyla epileptik nöbet ön tanısıyla tedavi verilen bir olgu sunulacaktır.

Olgu : Dört yaşında kız çocuk bilincinde değişiklik ve vücudunda, kol ve bacaklarında kasılmalar ve anormal hareketler olduğu için hastanemize sevk edildi. Epikrizinden; başvurusundan bir saat önce 6 ölçek peditusR şurup içtiği söylenen hastaya ilk merkezinde mide lavajı yapılarak aktif kömür verildiği, yatırılarak izleme alındığı, daha sonra nöbet geçirmeye başladığı için aralıklı olarak 2 kez 0,25 mg/kg diazepam IV ve 20 mg/kg fenitoin IV infüzyonu yapıldığı, kasılmaları durmayan hastanın status epileptikus tanısıyla merkezimize gönderildiği öğrenildi. Hastanın ilk değerlendirilmesinde solunum, dolaşım vw vitl bulguları normaldi. Şuuru açık, pupiller izokorik, ışık refleksi bilateral (+) olan hastanın anlamlı ritmik konuşabildiği, tüm vücutta olan istemsiz yılanvari hareketleri (dış merkezde çekilen videoları Video 1, Video 2) görüldü. Fizik muayenesinde ek patoloji yoktu. Hastanın öyküsü derinleştirildiğinde 5 adet Medikinet® 10 mg Değiştirilmiş Salımlı Kapsülden (1 kapsülde 10 mg metilfenidat hidroklorür) de aldığı öğrenildi. Muayenesi ve öyküsü birleştirilerek ön planda tanı olarak koreatetoz düşünülerek hastaya intramuskuler 0,1 mg/kg haloperidol yapıldı. 5 dakika içinde patolojik hareketleri duran hastanın takibinde ek sıkıntısı olmadı. Hastanın öz ve soygeçmişinde ek özellik yoktu. Alınan tetkikleri normaldi. Takibinde ek patoloji olmayan hasta Metilfenidat toksikasyonuna bağlı koreatetoz kabul edildi.

Tartışma ve Sonuç : Hareket bozuklukları uzun zamandır çeşitli ilaçlarla ilişkilendirilmektedir. Metilfenidatın yaygın yan etkileri geniş bir şekilde tanımlanmış olsa da diskinezi gelişen hastalar da bildirilmiştir. Yüksek doz veya kronik kullanımı sonucu diskinezi gelişen birçok vaka bildirimi mevcuttur. Sonuç olarak, sunduğumuz vakada olduğu gibi epilepsi hastalığı ayırıcı tanısında PNE olaylar da akılda tutulmalıdır.

Anahtar Kelimeler: Status epileptikus, Metilfenidat, Koreatetoz

[P-168]

PENETRAN YARALANMA SONRASI PNÖMOTORAKS OLMADAN GELİŞEN KARDİYAK TAMPONAD VAKASI

Cemile Kübra Zeybek[1], Halise Zeynep Genç[2], Kaan Yıldız[2], Ali Öztürk[3], Onur Taşcı[2], Mustafa Kır[2], Murat Duman[3], Nurettin Ünal[2]

[1]Dokuz Eylül Üniversitesi Tıp Fakültesi Çocuk Sağlığı ve Hastalıkları ABD, İzmir

[2]Dokuz Eylül Üniversitesi Tıp Fakültesi Çocuk Kardiyoloji BD, İzmir

[3]Dokuz Eylül Üniversitesi Tıp Fakültesi Çocuk Acil BD, İzmir

GİRİŞ : Pediatrik hastalarda göğüs travması en sık (%85) künt travmaları içerir. Kardiyak yaralanma,pediatrik toraks travmalarında %0.3–4.6 sıklıkta görülür.Künt travmalarda genelde miyokard kontüzyonu görülürken,penetran kardiyak yaralanmalarsa kalp tamponadıyla prezente olur.Hemodinamik stabiliteye bağlı olarak acil cerrahi müdahale gerektirebilir.Çocuk acil servisimize penetran yaralanmayla başvuran,pnömotoraks gelişmeden sol ventrikül apeksi yaralanan,acil cerrahi müdahale uygulanan bir olguyu sunduk.

OLGU: 14 yaşında erkek hasta, bıçaklanma nedeniyle dış merkezden tarafımıza nakledildiğinde ilk değerlendirmesinde letarjik,Glasgow koma sklası 13, dispneik,basit maskeyle oksijen almakta, SpO2:%100, kapiller dolum zamanı:2 saniye,taşikardik (154/dk),nabız basıncı daralmış (133/109 mmHg) olarak saptandı.Fizik muayenesinde her iki hemitoraks solunuma eşit katılmakta ancak kalp sesleri derinden geliyordu.Sol 4. İnterkostal aralık ön aksiller çizgi hizasında 2 cm'lik kesi mevcuttu.EKG'de sinüs taşikardisi saptandı.Voltaj düşüklüğü izlenmedi.Tetkiklerinde HGB:11,5 CK:256 CK-MB:6,1 HS-Troponin I: 195 ng/L olarak yüksek saptandı. Kan gazı pH:7,19 pCO2: 61,9 HCO3:18,6 Lac:5,6 saptandı.EKO'da kalp kontraksiyonları hafif azalmış,subkostal bakıda 3,5 cm,apikal dört boşluk bakıda 2,5 cm,içeriği fibrinöz yapıda perikardiyal efüzyon izlendi. Kontrastlı toraks BT'de perikard boşluğunda 2,5 cm yüksek dansiteli, hemorajik görünümde efüzyon,mediastende serbest hava görüldü. Pnömotoraks izlenmedi.Efüzyon içeriğinin fibrinöz yapıda olması nedeniyle perikardiyosentez düşünülmedi.Sistolik disfonksiyonu ve önemli düzeyde efüzyonu olması nedeniyle cerrahi olarak boşaltılması önerildi. Hasta acil operasyon için kalp damar cerrahisine devredildi.Perikardiyotomiyle basınçlı kanama ve hematom görüldü,apekste yaralanma saptandı.Defekt primer onarıldı. Postop EKO'sunda kalp kontraksiyonları iyiydi. Perikardiyal efüzyon izlenmedi.1 ay sonra poliklinik kontrolü planlanarak taburcu edildi.

SONUÇ : Kardiyak tamponad,altta yatan etiyolojinin tedavisiyle beraber perikardın dekompresyonunu gerektiren hayatı tehdit eden acil bir durumdur. Hızlı ve etkili yaklaşımın hayatta kalma oranını artırmasıyla birlikte nadir görülmesi tanıda gecikmeye neden olabilir.Hemodinamik unstabil hastalarda hızlı perikardiyosentez operasyona kadar yaşam şansını artırabilir ancak dekompresyon yoluyla tekrarlayan kanamalara da neden olabilir. Sonuç olarak çocuklarda penetran kardiyak travmalarda kanama ve tamponad nedeniyle çok kısa sürede şok gelişebileceği, bu nedenle erken tanı ve acil torakotominin yaşam şansını artıran temel faktörler olduğu unutulmamalıdır.

Anahtar Kelimeler: penetran yaralanma, tamponad, efüzyon

EKO

Grafi

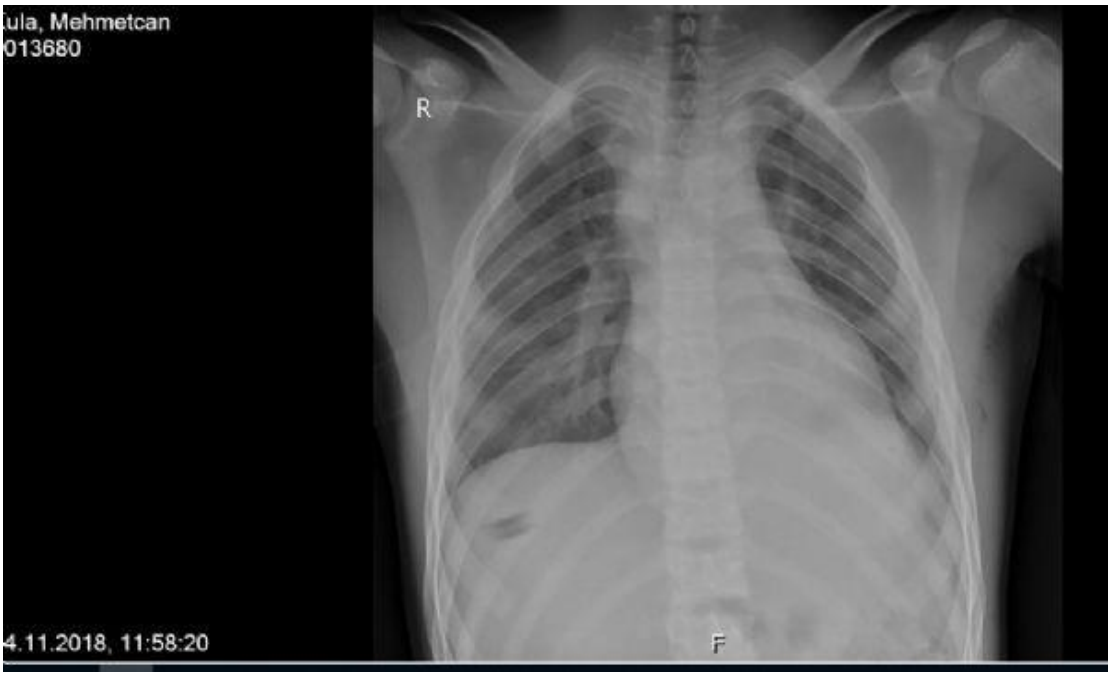

Yaralanma yeri

[P-169]

Ürtiker Benzeri Tablo ile Başvuran Stafilokoksik Haşlanmış Deri Sendromu: Olgu Sunumu

Nuriye Yarar[1], Ayşe Gültekingil[1], Zafer Ecevit[2]
[1]Başkent Üniversitesi Tıp Fakültesi Çocuk Sağlığı ve Hastalıkları Ana Bilim Dalı
[2]Başkent Üniversitesi Tıp Fakültesi Çocuk Sağlığı ve Hastalıkları Ana Bilim Dalı Çocuk Enfeksiyon Bölümü

Giriş : Çocukluk çağı deri enfeksiyonlarında en sık görülen etkenler, stafilokok ve streptokok gibi gram pozitif bakterilerdir, bu enfeksiyonlar farklı klinik spektrumlarda karşımıza çıkabilir. Ayırıcı tanıda pek çok dermatolojik sorun (alerjik kontakt dermatit, selülit, eritema multiforme, impetigo,toksik epidermal nekroliz, Stevens-Johnson sendromu) düşünülebilir. Burada tüm vücutta döküntü şikayeti ile başvuran bir olgu sunulmuştur.

Olgu Sunumu : Yedi yaşındaki erkek hasta, Çocuk Acil Polikliniğine ateş yüksekliği, eklem yerlerinde ve tüm vücutta döküntü, halsizlik şikayetiyle başvurdu. Başvurusundan dört gün önce döküntü şikayeti ile dış merkeze başvurduğu, intramüsküler steroid yapıldığı ve antihistaminik tedavi ile taburcu edildiği, ancak döküntülerinde artış ve sulanma olduğu öğrenildi. Fizik incelemesinde; vücut sıcaklığı 36.2 derece, nabız: 134/dk, oksijen satürasyonu %98 idi. Yüzde eritemli zemin üzerine kaşıntılı, sarı kurutlu, yaygın döküntü; boyunda, her iki diz arkası ve antekubital bölgelerde eritemli erode plaklar üzerinde akıntılı, sarı kurutlu, nikolsky belirtisi pozitif alanlar mevcuttu(Resim 1 ve 2). Her iki kulak helikste kızarıklık, ısı artışı, konjonktivalarda kızarıklık, periorbital bölgede de solukluk mevcuttu. Laboratuvar tetkiklerinde; hemoglobin: 13,2g/dl, lökosit:15,56 bin/µL, trombosit: 310 bin/µL,

sedimentasyon:3mm/saat,CRP: 2mg/L idi. Karaciğer ve böbrek fonksiyon testleri normal sınırlarda idi. Stafilokoksik haşlanmış deri sendromu ön tanısı ile servise yatırılan hastadan yara ve püy kültürü, kan kültürü alındı, klindamisin başlandı. Kaşıntısı için hidroksizin şurup ve lezyonları için mupirosin pomad başlandı. Sürüntü kültüründe stafilokokkus epidermidis üredi. Döküntülerinde belirgin düzelme olması nedeni ile klindamisin 3. gününde kesildi ve hasta amoksisilin-klavulonik asit 10 güne tamamlanmak üzere taburcu edildi.

Sonuç : Stafilokoksik deri enfeksiyonları büllöz impetigodan haşlanmış deri sendromuna kadar pek çok farklı klinik tabloda görülebilir. Stafilokoksik haşlanmış deri sendromu, eksfolyatif toksinlerin yol açtığı bir klinik durumdur, ateş, yaygın eritem ve nikolsky pozitif gevşek büllerle karakterizedir. Uygun tedavi almayan hastalarda fatal seyredebilmektedir, erken evrede ise pek çok dermatolojik sorunla karışabilmektedir, bu nedenle özellikle ateş, eksfoliasyon ve nikolsky belirtisi pozitifliğinde haşlanmış deri sendromunu ayırıcı tanıda düşünmek ve tedaviye erken başlamak çok önemlidir.

Anahtar Kelimeler: deri, enfeksiyon, stafilokok, haşlanmış deri, çocuk

Resim 1: Antekübital bölgede eritemli erode alan

Resim 2: Boyunda eritemli erode alan üzerinde kurutlanma

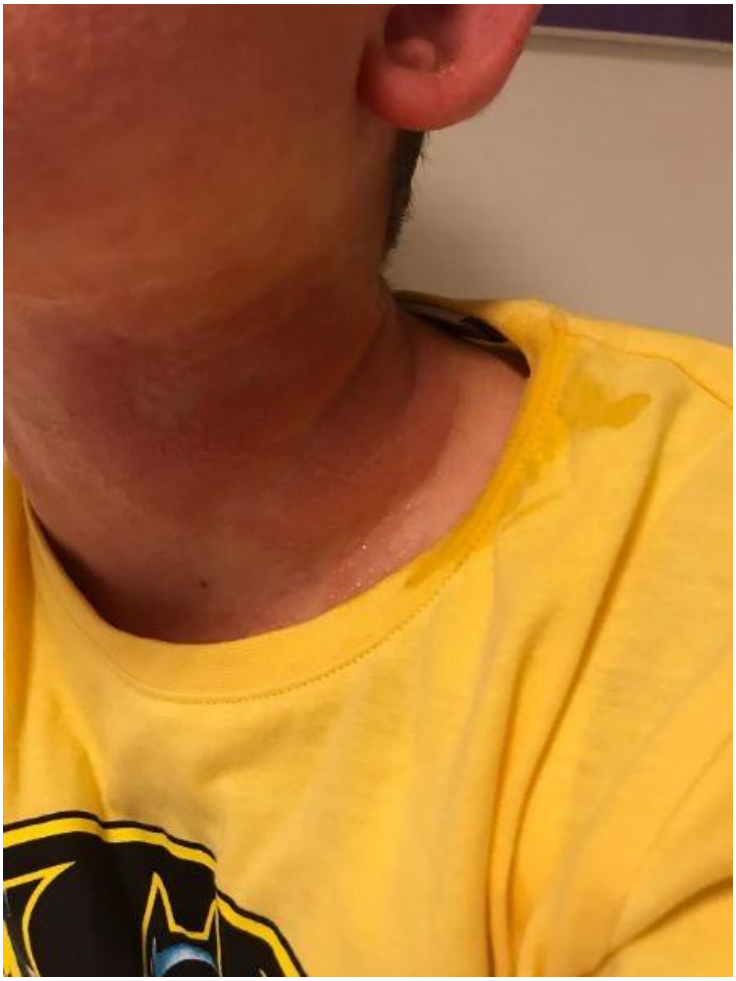

[P-170]

ÇOCUKLARDA NADİR AMA HAYATİ AKUT BİLİNÇ DEĞİŞİKLİĞİ NEDENİ: SEREBRAL ARTERİOVENÖZ MALFORMASYONA BAĞLI İNTRAKRANİAL KANAMA

Aslı Kıbrıs, Habibe Vatansever Yılmaz, Ömer Güneş, Duygu Hasan
İstanbul Eğitim ve Araştırma Hastanesi, Çocuk Kliniği, İstanbul

Akut bilinç değişikliği hastanın uyandırılamaması veya çocuğun kendi normalinden farklı olarak çevresel uyaranlara yanıt vermemesidir. Akut bilinç değişikliği, çocuk acil servislere en sık başvuru nedenlerinden biridir. Akut bilinç değişikliğine yol açan nedenler temel olarak yapısal ve toksik-metabolik nedenler olarak ikiye ayrılır. En sık yapısal nedenler; travma, kanama, tümör, vasküler nedenler, hidrosefali ve fokal enfeksiyondur. Toksik-metabolik nedenler; zehirlenme, enfeksiyonlar, metabolik hastalıklar, hipoksi-iskemi ve paroksismal bozukluklardır. Çocukluk yaş gurubunda santral sinir sistemi enfeksiyonları ve zehirlenmeler en sık akut bilinç değişikliği nedenleridir. Akut bilinç değişikliği acil bir durumdur. Prognoz etyolojiye göre değişiklik gösterir. Hasta acil olarak değerlendirilip hızlı bir şekilde tedaviye başlanır. Tedavide en önemli nokta vital bulguların erken stabilizasyonudur.

Arteriovenöz malformasyonlar (AVM) organdaki arterio-kapiller ağın anormal gelişiminden kaynaklanan konjenital vasküler lezyonlardır. Serebral arteriovenöz malformasyonlar çocuklarda nadir görülür. Doğumsal olmalarına rağmen, %18-20'si çocukluk çağında tanınır. Bu yaş grubundaki arteriovenöz malformasyonların en önemli komplikasyonu yüksek mortalite ve morbidite gösteren intrakranial kanamadır. Çocuklardaki tedavisiz arteriovenöz malformasyonların prognozu erişkinlerden daha kötüdür. Potansiyel olarak kötü seyirli olduğu için erken tanı ve tedavi zorunludur. Bu yazıda, altı yaşında akut bilinç değişikliği ile başvuran ve sonrasında arteriovenöz malformasyon tanısı konulan olguyu, çocukluk çağında nadir görülmesi ve intrakraniyal kanama ile karşımıza gelen olgularda ayırıcı tanıda akılda tutulması için sunduk.

Anahtar Kelimeler: çocuk, akut bilinç değişikliği, intrakranial kanama, serebral av malformasyon

[P-171]

İZOLE SKROTAL ŞİŞLİKTEN NEFROTİK SENDROMA DOĞRU GİDİŞ

Utku Özer, Murat Doğan, Tuğçe Kalın, Mehmet Adnan Öztürk
Erciyes Üniversitesi, Pediatri Ana Bilim Dalı, Kayseri

Giriş-Amaç: Böbrek hastalıklarının başlangıcında ve seyri esnasında hasta böğür ağrısı, poliüri, noktüri, dizüri,sık idrara çıkma, hematüri, ödem, hipertansiyon, idrarda renk değişikliği, oligüri, anüri, üremik semptomlar ve batında kitle hissetmesi gibi şikayetlerle doktora başvurabilir.Vücudun herhangi biryerinde şişlik şikayetiyle başvuran hastalarda ayırıcı tanıda mutlaka böbrek hastalıkları akılda tutulmalıdır.

Olgu: Daha önesinde tamamen sağlıklı olan hasta 15 gün önce akut tonsillit geçirmiş. Son 2 gündür skrotal bölgesinde şişlik farketmesi üzerine çocuk acil servisine başvuruyor.Yapılan muayenesinde her iki skrotumda şişlik tesbit ediliyor ve diğer sistem muayeneleri normal olan hastanın biyokimyasında albümin değeri düşük,idrar tetkikinde proteinüri saptanan hastanın idrar mikroprotein/kreatinin oranı da yüksek olması üzerine nefrotik sendrom düşünülerek pediatri nefroloji servisine yatırıldı.Takiplerinde nefrotik düzeyde proteinüri olması üzerine nefrotik sendrom tanısı kesinleşmiş oldu.

Sonuç: Ödem böbrek hastalığının ilk belirtisi olabileceği gibi hastalığın seyrinde de ortaya çıkabilir. Akut glomerülonefrit, akut böbrek yetmezliği, kronik böbrek yetmezliği ve nefrotik sendrom ödeme neden olabilir. Hastanın klinik durumuna göre sıvı cilt altında, serozal zarlarda (plevra, periton),organlarda (akciğer ödemi) birikebilir. Sıvı cilt altında yüzde, sakrum üzerinde, tibia üzerinde, karında veya ayak sırtında toplanabilir. Sadece skrotal bölgede olan ödem nefrotik sendrom olguları oldukça azdır. Acil servislerde muayene ilk girişten sonraki dönemlerde daha ayrıntılı yapılmalı ve ayırıcı tanı iyi yapılarak tedavi planlanmalıdır.

Anahtar Kelimeler: Acil servis, nefrotik sendrom, skrotal şişlik

[P-172]

ONDANSETRONUN NADİR BİR YAN ETKİSİ: DİSTONİK REAKSİYON

Betül Öztürk, Aysun Tekeli, İlknur Bodur, Ayla Akça Çağlar, Can Demir Karacan, Nilden Tuygun
Dr.Sami Ulus Kadın Doğum, Çocuk Sağlığı ve Hastalıkları Eğitim ve Araştırma Hastanesi

GİRİŞ : Ondansetron bir selectif serotonin 5-HT3 antagonistidir. Etkisini periferik ve merkezi sinir sisteminde gösterdiği düşünülmektedir. Cerrahi işlem sonrasında, kemoterapi veya radyoterapi alan kanser hastalarında bulantı ve kusmayı önlemek amaçlı kullanılan birinci basamak bir antiemetiktir. Akut viral gastroenterit tedavisinde rutin ondansetron kullanımını önerilmemekle birlikte orta dereceli dehidrasyondaki hastalara uygulanmaktadır. Dehidratasyonu olan çocuklarda tek doz oral ondansetronun kusmayı durdurduğu ve intravenöz sıvı ihtiyacını azalttığı bildirilmektedir. İlacın yaygın görülen yan etkileri; baş ağrısı, ishal, kabızlık, baş dönmesi ve uyuşukluktur. Nadiren anaflaksiyi içeren erken aşırı duyarlılık reaksiyonları rapor edilmiştir. Yaygın kullanımıyla, ondansetron uygulamasına bağlı distonik reaksiyon olguları bildirilmiştir. Reaksiyonlar, tüm vücudun şiddetli kasılmasından, üst ekstremitelerde izole koreye kadar değişen çok çeşitlidir. Burada ondansetron kullanımı sonrası distoni gelişen bir olgu sunulmuştur.

OLGU: Beş yaşında kız hasta acil servise kusma ve ishal yakınmaları ile başvurdu. Genel durumu iyi olan hastanın vital bulguları stabil, fizik muayenesi normaldi. Oral alımı olmayan hastaya tek doz intramusküler ondansetron (0,15 mg/kg) tedavisi uygulandı. İzleminde kusması olmayan ve oral alımı başlayan hasta sorunsuz eve gönderildi. Hastanın kollarında uyuşma olması üzerine 4 saat sonra tekrar başvurdu. Muayene sırasında ebe eli şeklinde ellerde kısa süreli kasılması gözlenen hasta acil gözleme yatırıldı. İki saat sonra ellerde ve ayaklarda kasılması tekrarladı. Distonik reaksiyon olarak değerlendirilen hastaya intravenöz difenhidramin yapıldı. Ajitasyonu ve kasılması devam eden hastaya intravenöz midazolam (0,1 mg/kg) uygulandıktan sonra kasılmaları durdu. İzleminde yakınması olmayan hasta taburcu edildi.

TARTIŞMA : Ondansetron, iyi güvenlik profili ile bilinen bir antiemetiktir. Bununla birlikte ondansetronla ilişkili hipoglisemi, geçici körlük, hipokalemi, oromandibular distoni, okulogirik kriz, ekstremitelerde distoni, torsades de pointes, uzun qt, bronkospazm, üriner retansiyon gibi nadir görülen yan etkiler bildirilmiştir. Akut gastroenteritli olgularda ondansetronun yaygın kullanıma girmesiyle birlikte nadir görülen yan etkileri konusunda acil hekimlerinin farkındalığını arttırmak amacıyla bu olguyu sunduk. Ondansetron kullanımının olgu bazında bireysel değerlendirilmesi tercih edilmelidir.

Anahtar Kelimeler: Ondansetron, Akut Distonik Reaksiyon, Akut Gastroenterit

[P-173]

YENİ NESİL ORAL ANTİKOAGÜLANLARDAN RİVAROKSABAN INR'Yİ UZATIR MI?

Yasemin Men Atmaca[1], Emine Akkuzu[2], Ezgi Özlem Özmen[2], Şahin Sincar[2], Okşan Derinöz Güleryüz[1]
[1]Gazi Üniversitesi Tıp Fakültesi, Çocuk Acil Bilim Dalı, Ankara
[2]Gazi Üniversitesi Tıp Fakültesi, Çocuk Yoğun Bakım Bilim Dalı, Ankara

Giriş: Yeni nesil oral antikoagülanlardan (DOACs) olan Rivaroksaban, Faktör Xa direk inhibitörüdür. Faktör Xa nın aktif alanına yüksek spesifite ile bağlanarak Faktör Xa'yı inhibe eder, plazmada yeni trombin moleküllerinin oluşumunu baskılar. FDA 2011'de valvüler olmayan atriyal fibrilasyonda, derin ven trombozu, pulmoner embolizm ve iskemik inmenin önlenmesinde profilaksi ve tedavi için sadece yetişkinlerde kullanımını onaylamıştır (günde bir kez 20 mg).

Olgu: Öncesinde sağlıklı 16 yaş erkek hasta intihar amaçlı çok sayıda ilaç içtikten 3 saat sonra 112 aracılığıyla acile başvurmuştur. Hangi ilaçtan ne kadar içtiğini bilmeyen hasta yaklaşık 40 adet ilacı içtiğini belirtmişti [montelukast, omeprazol, metoprolol (200 mg), flavanoid, diklofenak sodyum, saksagliptin, çinko, magnezyum, metformin (1500 mg), desloratadin, parasetamol ve rivaroksaban (200 mg)]. İlk değerlendirmesinde genel durumu iyi, GKS:15, yaşamsal bulguları normal olan hastaya aktif kömür verilerek monitorize edildi. Fizik incelemesi normaldi. Elektrokardiyogramı normaldi. Hastanın tetkiklerinde hemogram, kan gazı ve biyokimyası normaldi ancak PT:18 INR:4,13 APTT:51,6 sn olarak saptandı. Hastanın girişim yerlerinde uzun süren kanaması olduğu ve ekimoz geliştiği görüldü. Başvurunun 2. Saatinde bakılan kontrol PT:20 INR:3,6 APTT:51 sn olarak saptandı. Koagülasyon bozukluğunun aldığı ilaçlardan DOACs olan rivaroksabana bağlı olduğu düşünülerek hasta kanama takibi amaçlı ve multidrug intoksikasyonu olduğundan çocuk yoğun bakım ünitesine yatırıldı. Takibinde koagülasyon parametreleri ilaç alımının 10. Saatinde normale döndü.

Tartışma: Rivaroksaban hızlı emilmekte ve 2-4 saatte maksimum plazma konsantrasyonuna ulaşmaktadır. İlaç etkisi de doz bağımlıdır. Yarılanma ömrü 5-13 saattir. Antidotu (Andexanet alfa) 2018 de sadece yetişkinler için FDA onayı almıştır ancak klinik kullanımı da yaygın değildir. Kanama durumlarında DOACs'ın etkilerini geri döndürmek için taze donmuş plazma etkili olmamaktadır, protrombin kompleks konsantreleri ilk seçenek olarak önerilmektedir. Oral aktif kömür tedavisinin rivaroksabanın emilimini azalttığı çalışmalarda gösterilmiştir. Ancak hızlı emilim ve etki göz önüne alındığında özellikle 1-2 saat içinde verilmesi önerilse de 3 saate kadar olan uygulamalarda etkisi olduğu bildirilmiştir. Yüksek oranda proteinlere bağlandığı için diyaliz yararlı değildir.

Anahtar Kelimeler: antikoagülan, INR, rivaroksaban, yeni nesil, zehirlenme

Şekil 1

Hastanın takibindeki INR düzeyleri

[P-174]

MAYMUN ISIRIĞI OLGUSUNDA KUDUZ AŞISI GEREKİR Mİ?

Yasemin Men Atmaca, Okşan Derinöz Güleryüz
Gazi Üniversitesi Tıp Fakültesi, Çocuk Acil Bilim Dalı, Ankara

GİRİŞ: Kuduz, santral sinir sistemini tutan, öldürücü olabilen insanlık tarihi kadar eski enfeksiyon hastalıklarından biridir. Dünyada ve ülkemizde halen önemini koruyan bir halk sağlığı problemidir. Kuduz riskli temas olgularının dünyadaki en önemli nedeni köpeklerin ilk sırada yer aldığı evcil hayvanlar olsa da acil servis hekimleri nadiren ülke dışından getirilen hayvanlarla gerçekleşen ısırılma olguları ile karşılaşabilmektedir.

Olgu: Bilinen bir hastalığı olmayan üç yaşındaki kız hasta, Ankara'daki bir çiftlik ziyaretlerinde maymun tarafından ısırılma sonrası çocuk acil servise getirildi. Yaşamsal bulguları ve fizik muayenesi yaşı ile uyumlu olan hastanın sol el dördüncü falanksta yaklaşık 1 cm çapında hafif kanamalı ısırık izi mevcuttu. Maymunun aşısının olup olmadığı bilinmiyordu. Hastanın yara yeri yarım saat boyunca akan su altında sabunlu su ile bolca yıkandı. T.C. Sağlık Bakanlığı Kuduz Saha Rehberi 2019'daki "kuduz riskli temaslarda profilaksi" tablosuna göre kategori 3 olarak değerlendiren hastanın ilk doz kuduz aşısı yapıldı. 4 doz aşı şeması planlandı. Sağlık bakanlığı aşı takvimine göre aşıları tam olan hastanın tetanoz açısından aşılanmasına gerek görülmedi. HastaYA profilaktik amoksisilin klavulanik asit tedavisi başlanarak taburcu edildi.

TARTIŞMA: Acil servislerde her çeşit hayvan ısırığı ile karşılaşılabilir. Ülke dışından getirilen ve ülke faunasında yer almayan maymun gibi bazı memeli hayvanlar da kuduz açısından risk oluşturmaktadır. Maymun ısırığı da ülkemiz için nadir görülen bir durumdur ve kuduz profilaksisi mutlaka uygulanmalıdır. Hayvan ısırığı nedeniyle acil servislere başvuran olgulara uygulanması gereken tedavi basamakları acil serviste çalışan hekimlerce çok iyi bilinmelidir ve T.C. Sağlık Bakanlığı Kuduz Saha Rehberine göre değerlendirme yapılarak tedavi planlanmalıdır.

Anahtar Kelimeler: aşı, hayvan ısırığı, kuduz profilaksisi, maymun ısırığı

[P-175]

SARILIK İLE BAŞVURAN MYCOPLAZMA İLİŞKİLİ OTOİMMÜN HEMOLİTİK ANEMİ OLGUSU

Tutku Doğan Kuzuca[1], Yasemin Men Atmaca[2], Ezgi Özlem Özmen[3], Emine Akkuzu[3], Şahin Sincar[3], Okşan Derinöz Güleryüz[2]

[1]Gazi Üniversitesi Tıp Fakültesi, Çocuk Sağlığı ve Hastalıkları Ana Bilim Dalı, Ankara

[2]Gazi Üniversitesi Tıp Fakültesi, Çocuk Acil Bilim Dalı, Ankara

[3]Gazi Üniversitesi Tıp Fakültesi, Çocuk Yoğun Bakım Bilim Dalı, Ankara

Giriş: Otoimmün hemolitik anemi, hastanın kendi eritrositlerine karşı antikor üretmesi sonucunda, eritrositlerin parçalanması ve anemi ile karakterize bir klinik tablodur. Antikor uyarısının patogenezi net değildir. Çoğu hastada idiopatik gelişir. Burada sarılık ve ateş ile başvurup mycoplasma ilişkili otoimmün hemolitik anemi saptanan bir olgu sunulmuştur.

Olgu: Üç buçuk yaş kız hasta; 3 gün önce başlayan ateş ve 1 gün önce başlayan sarılık, idrarda kan şüphesi ile çocuk acil servise getirildi. Eşlik eden öksürük ve öksürük sonrası 2 kez kusması mevcuttu. Hastanın öyküsünden ateş yakınması ile dış merkeze başvurduğu ve üst solunum yolu enfeksiyonu tanısıyla Amoksisilin 53 mg/kg, parasetamol ve ibuprofen reçete edildiği öğrenildi. Hastanın fizik incelemesinde genel görünümü orta, aşırı halsiz ve huzursuzdu. GKS:14 olarak değerlendirildi. Vücut ısısı: 38.7 °C, Nabız: 160/dk, solunum sayısı: 24/dk, kan basıncı: 95/60 mmHg, oksijen saturasyonu: %96 idi. Cilt ikterik görünümde, orofarenks hiperemik-tonsiller hipertrofik, karaciğer kot altı 1 cm ele geliyordu. Tüm kardiyak odaklarda 2/6 sistolik üfürüm duyuldu. Rezervuarlı geri solumasız oksijen maskesi ile O2 tedavisi başlandı. Hastanın tetkiklerinde hemolitik özellikte anemi, sarılık, hiponatremi saptandı. Kan gazında ph:7.4, pCO2:28, Lac:6.2, HCO3:18.4, BE:-6.9; Hgb:3.5 gr/dl, Plt:248 bin, WBC:19400, ANS:9710; periferik yaymada yaygın sferosit, polikromazi, anizopoikilositoz, retikülosit %2.7, sodyum:129, Total Bilirubin:11.7, LDH:2503 diğer biyokimyasal tetkikleri normaldi. Direct Coombs 3+ saptandı. Hasta otoimmün hemolitik anemi ön tanısıyla çocuk yoğun bakım ünitesine yatırıldı. Eritrosit transfüzyonu, IVIG ve steroid tedavileri sonrası hastanın klinik tablosu düzeldi. Mycoplasma antikorları pozitif saptandığından mycoplasma ilişkili olduğu düşünülen hasta yatışının 10. Gününde taburcu edildi.

Tartışma: Otoimmün hemolitik anemide hastalığın şiddeti hastanın yaşı, altta yatan diğer hastalıkları, tedaviye bağlı yan etkilerin varlığı ve şiddeti, vücudun hastalığı kompanse etme yeteneğine göre değişir. Çoğunlukla kendini sınırlar. Etiyolojiye yönelik tedavi planlanmalıdır. Kortikosteroid tedavisi, IVIG, kan transfüzyonu, immünsupresif tedavi, splenektomi, kök hücre transplantasyonunun tedavide yeri vardır.

Anahtar Kelimeler: anemi, hemoliz, Mycoplazma, otoimmün, sarılık

Şekil 1

Hastanın genel görünümü ve sarılığı

Şekil 2

Hastanın başvuru öncesi evdeki idrarının görüntüsü

[P-176]

YATAKBAŞI ULTRASONOGRAFİNİN DİĞER BİR KULLANIM ALANI: SELLÜLİT OLGUSU

Ayla Akca Çağlar, Betül Öztürk, İlknur Bodur, Aysun Tekeli, Can Demir Karacan, Nilden Tuygun
SBÜ Dr. Sami Ulus Kadın Doğum,Çocuk Sağlığı ve Hastalıkları Eğitim ve Araştırma Hastanesi, Çocuk Acil Kliniği, Ankara

GİRİŞ : Sellülit cilt ve cilt altı dokuları etkileyen ve yayılma eğilimi olan bir cilt enfeksiyonudur. Penetran bir yaralanma eşlik edebilir. Böcek veya sinek ısırıkları çocuklarda sellülit gelişiminde neden olabilmektedir. Lezyonun kısa sürede genişlemesi ve o bölgede lokal duyarlılık, ısı artışı, ödem ve eritem artışı sellüliti düşündürür. Tedavide gecikildiği takdirde apse formasyonu gelişebilir. Sıklıkla etkenler Staphylococcus aureus ve A grubu Beta hemolitik streptekoklardır. Ultrasonografide ödematöz doku değişiklikleri, heterojenite ve fibröz bağ dokusunda artış izlenir. Çocuk acil servislerde yatakbaşı ultrasonografi uygulaması günümüzde birçok hastalık için hızlı ve güvenilir tanı imkanı sunmaktadır. Burada yatakbaşı ultrasonografi ile sellülit tanısı doğrulanan bir olgu sunulmuştur.

OLGU : On üç yaşında erkek hasta sol kolundan sinek ısırığının ertesi günü artan ağrılı şişlik ve kızarıklık yakınmaları ile başvurdu. Fizik incelemede, vital bulguları stabil, sol kol medialinde etrafı hiperemik, ısı artışı olan ve ortasında böcek ısırığını düşündüren giriş yeri olan dört adet cilt lezyonu mevcuttu (Resim 1). Laboratuvar değerlendirmelerinde hemoglobin 14.5 gr/dl, beyaz küre 10.100/mm3, trombositleri 308.000/mm3, CRP 3.7 mg/L idi. Hastada klinik bulgularla ön tanı olarak sellülit düşünüldü. Çocuk acil servisinde lezyona yatak başı ultrasonografik inceleme yapıldı. Sağlıklı olan diğer kol ile kıyaslandığında sol önkol cilt, cilt altı doku ödemli, hiperekoik ve sellülit açısından anlamlı olan "kaldırım taşı manzarası" görünümü mevcut idi (Resim2-3). Apse oluşumu gözlenmedi. Sellülite yönelik antibiyotik başlandı.

SONUÇ : Burada acilde yatakbaşı ultrasonografinin diğer kullanım alanlarından biri olan yumuşak doku enfeksiyonlarının ultrasonografik değerlendirilmesi yapılarak sellülit tanısı konulan bir olguyu sunduk.

Anahtar Kelimeler: acil, sellülit, yatakbaşı ultrasonografi

Resim 1

Hastanın cilt lezyonlarının görünümü

Resim 2

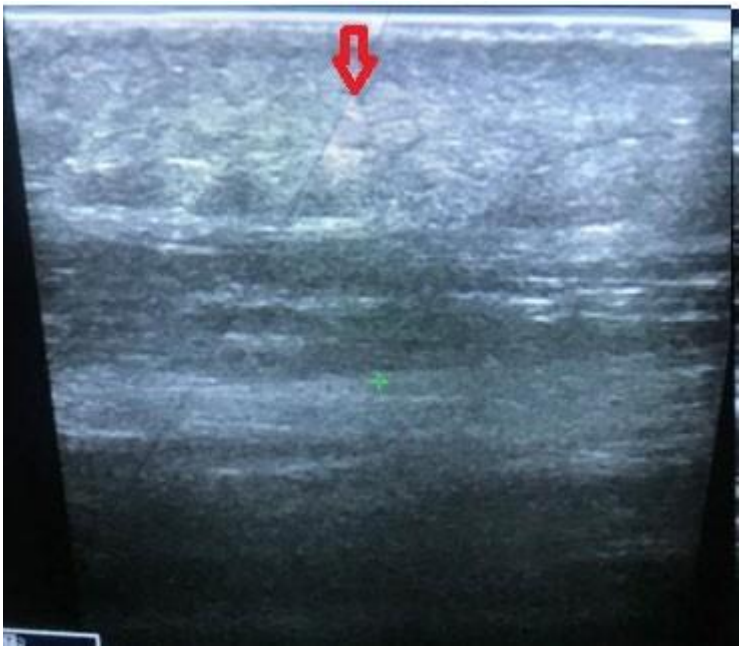

Sellülitli olan sol kolun USG görünümü (işaretli alanda kaldırım taşı manzarası görülmekte)

Resim 3

Aynı hastanın normal sağ kolunun USG görüntüsü

[P-177]

ÖZEFAGUSA TAKILAN YABANCI CİSİM (PATATES): OLGU SUNUMU

Abdullah Yazar[1], Fatih Akın[1], Esra Türe[1], Şule Ayas[1], Aylin Yücel[2], Burhan Apilioğulları[3]
[1]Necmettin Erbakan Üniversitesi Meram Tıp Fakültesi, Çocuk Sağlığı ve Hastalıkları Anabilim Dalı, Çocuk Acil Bilim Dalı, Konya
[2]Necmettin Erbakan Üniversitesi Meram Tıp Fakültesi, Çocuk Sağlığı ve Hastalıkları Anabilim Dalı, Çocuk Gastroenteroloji Bilim Dalı, Konya
[3]Necmettin Erbakan Üniversitesi Meram Tıp Fakültesi, Göğüs Cerrahisi Anabilim Dalı, Konya

Giriş: Çocukluk çağında özefagial yabancı cisimler, klinikte sık rastlanılan olaylardandır. Tanı ve tedavide gecikme olursa ciddi ve hayatı tehdit eden komplikasyonlara yol açabilmektedir. Bu yazıda morarma ve salya akması ile gelen özefagial yabancı cisim olgusu tartışılmıştır.

Olgu: 6 aylık erkek hasta momarma, öğürme ve kızarmış patates aspirasyon şüphesi ile çocuk acil kliniğimize başvurdu. Annesi hastaya yemek yedirirken bir an başından ayrıldığını geldiğinde ise çocuğu morarmış halde, öğürürken ve elinde patates parçası ile bulduğunu söyledi. Özgeçmiş ve soy geçmişinde özellik yoktu. Kabulünde genel durumu orta, halsiz görünümde ve sürekli öğürüyordu ve ağzından salya akışı mevcuttu. Fizik muayenesinde kalp tepe atımı 145/dk, solunum sayısı 52/dk, tansiyon arteriali 79/48 mmHg, oksijen satürasyonu %94 idi. Dinlemekle her iki akciğer solunuma eşit katılıyor, ral, ronkus, stridor, wheezing, çekilmesi yoktu. Diğer sistem muayeneleri normal idi. Çekilen

postero-anterior akciğer grafisinde her iki akciğer eşit havalanıyordu. Hasta çocuk gastroenteroloji ve göğüs cerrahisi tarafından ortak operasyona alındı. Endoskopi ile patates parçası özefagusta görüldü ve mideye itildi, göğüs cerrahisi ekibinin ek müdahale yapmasına gerek kalmadı. Takibinde özefagial perforasyon açısından hasta gözlendi ve genel durumu iyi vital bulguları stabil olması üzerine şifa ile taburcu edildi.

Tartışma: Özofagus yabancı cisimleri tanı ve tedavide gecikme durumunda ciddi komplikasyonlara yol açmaktadır. Bu nedenle acil servis başvurularında yutulan cismin cinsi, lokalizasyonu ve hastanın genel durumu değerlendirilerek, hızlı bir tanı ve tedavi planı oluşturulmalı, erken müdahale edilmeli ve komplikasyonların önüne geçilmeye çalışılmalıdır.

Anahtar Kelimeler: Yabancı cisim, çocuk acil, endoskopi

Endoskopik Görüntü

[P-178]

MENİNGOKOKAL SEROGRUP B AŞISI SONRASI FEBRİL KONVÜLZİYON

Aysun Tekeli, İknur Bodur, Betül Öztürk, Ayla Akca Çağlar, Can Demir Karacan, Nilden Tuygun
SBÜ Dr. Sami Ulus Kadın Doğum, Çocuk Sağlığı Ve Hastalıkları Eğitim Ve Araştırma Hastanesi, Çocuk Acil Kliniği, Ankara

GİRİŞ : Neisseria meningitidis çocuklarda menenjit ve septiseminin en önemli ve sık nedenlerindendir. İnvazif meningokok hastalığı ciddi morbidite ve mortaliteye neden olur. Bakterinin virülans faktörü olan polisakkarit kapsüllerinin immünolojik reaktivitelerine göre 13 serogruba ayrılır. En sın invazif hastalık yapan A, B, C, Y ve W135 serotipleridir ve aşıları mevcuttur. Ülkemizde sık görülen meningokok B serotipi için rekombinant aşı 2018 yılından itibaren uygulanmaya başlamıştır. En sık lokal ve nadiren sistemik yan etkiler bildirilmektedir. Burada aşı sonrası ateş ve konvülziyon ile başvuran bir olgu sunulmuştur.

OLGU : 8 aylık kız hasta, çocuk acil polikliniğimize nöbet geçirme yakınması ile getirildi. Öyküsünden önceden sağlıklı olan hastanın öğle saatlerinde serogrup B meningokok aşısının (Bexsero®) 3. dozunu yaptırdıktan bir saat sonra 40°C ateşi olduğu ve 8 saat sonra 10 dakika süren ateşli nöbet geçirdiği öğrenildi. Bir sağlık kuruluşundan rektal diazepam uygulanarak sevk edilmişti. Başvuruda aralıklı letarjisi ve huzursuzluğu mevcuttu, orofarenks hiperemisi, seröz postnazal akıntısı dışında diğer sistem muayeneleri doğaldı. Laboratuvar incelemesinde hemoglobin 11.9 g/dL, beyaz küre 11.300/mm³, trombosit 461.000 mm³, C-reaktif protein (CRP) 116 mg/L ve tam idrar tetkiki normaldi. Nöroloji danışımı ile yapılan EEG'si normaldi. Yatışı sürecinde aralıklı letarjisi devam etti. Bilinç durumu düzelen ve ateşi gerileyen hasta 36 saat sonra sorunsuz taburcu edildi. Üç gün sonra kontrolünde muayene ve laboratuvar değerleri normaldi.

TARTIŞMA : Meningokokal serogrup B aşısı iki aydan itibaren uygulanabilen rekombinant, adsorbe edilmiş çok bileşenli bir aşıdır. En sık görülen yan etkileri; hassasiyet, ağrı, eritem ve endürasyon gibi lokal reaksiyonlar ve >=38°C ateş, uyku hali, halsizlik, bulantı-kusma, ishal, kas ve eklem ağrısı gibi birçok sistemik bulgulardır. Aşı sonrası CRP yüksekliği bildirilmiştir. İki yaş altı aşı uygulanan bebeklerde hastamızda olduğu gibi ateş, nöbet, uykuya meyil, irritabilite ve üst solunum yolu bulguları nadir de olsa görülebilmektedir. Ülkemizde yakın zamanda uygulanmaya başlanan serogrup B meningokok aşısı ile ilgili olası yan etkileri açısından farkındalığın artırılması amacıyla bu olgu sunulmuştur.

Anahtar Kelimeler: ateş, konvülziyon, menengokok serogrup B, yan etki

[P-179]

KRANİYAL SİNİR TUTULUMUNDA NADİR BİR ANTİTE; PONS GLİOMU

Süheyla Gümüş, Yakup Söğütlü, Osman Kuleli, Metin Uysalol
İstanbul üniversitesi İstanbul Tıp Fakültesi, Çocuk Sağlığı ve Hastalıkları Anabilim Dalı, Çocuk Acil Bilim Dalı, İstanbul

Amaç: Merkezi sinir sistemi tümörleri Türkiye'de çocuklarda lösemi ve lenfomalardan sonra 3. en sık malignitedir. Tüm çocukluk çağı kanserleri içinde en sık ölüm sebebidir.(1) Gliomlar, konjuge olmayan göz hareketleri, diplopi, yüz siniri felçleri, yüzde duyu kaybı, disfaji, dizartri, ataksi, ekstremitelerde güç kaybı, ileri evrelerde baş ağrısı ve kusma bulguları verebilir. Bu yazımızda kranial sinir tutulumu bulguları olan hastalarda kranial görüntülemenin önemi vurgulanmıştır.

Bulgular: Bilinen bir hastalığı olmayan 8 yaşında erkek çocuk, ilk olarak 1 hafta önce bulanık görme şikayeti başlamış. Son 2 gündür dengesiz yürüme ve sağ gözde kayma şikayeti ile tarafımıza başvurdu. Başvurusunda fizik muayenede bilinci açık, pupiller izokorik, ışık refleksi bilateral alınan, Glaskow Koma Skoru:15, kas gücü dört ekstremitede tam, sağ ayakta babinski fleksör, solda extensör olan, sağ gözde dışa bakış kısıtlılığı, sağ nazolabial sulkus hafif siliklik olan ve sol elde dismetri ve ataksik yürüyüşü mevcut olan hastada intrakraniyal kitle ve kanama şüphesi ile Diffüzyon MR (manyetik rezonans) tetkiki çalışıldı. Ponstan medulla oblangataya uzanım gösteren yer kaplayıcı oluşum görüldü. Medulla oblangata seviyesinde lezyon içine kanama şüphesi olduğu düşünülen hasta için mevcut bulgular ile

yüksek grade pons gliomu düşünüldü. Tanısal değerlendirme amaçlı çekilen MR (manyetik rezonans) spektroskopide de pons gliom ile uyumlu bulgular saptanan hastaya radyoterapi tedavisi planlandı.

Sonuç: Pons gliomları spesifik bulguları olmaması ve kısa sürede bulgu vermesi nedeniyle kolay atlanabilmektedir. Kraniyal sinir tutulumunu gösteren bulgular ile başvuran hastalarda kraniyal görüntüleme yapılması bu açıdan önemlidir.. Hastaların %90'ı 18 ay içinde kaybedilir. Oratalama yaşam süresi 12 aydan kısadır.(2) Standart ve hastalık seyrini değiştirebilen tek tedavi modalitesi radyoterapidir.

1) Udaka YT, Packer RJ. Pediatric Brain Tumors. Neurologic clinics. 2018;36(3):533-556
2) Kutluk T ve ark. TPOG-TPHD Kanser kayıtları 2005

Anahtar Kelimeler: pons, gliom, ataksi, diffüzyon manyetik rezonans

şekil 1

Pons düzeyinde kitlesel lezyon ve kitle içine kanama

şekil 2

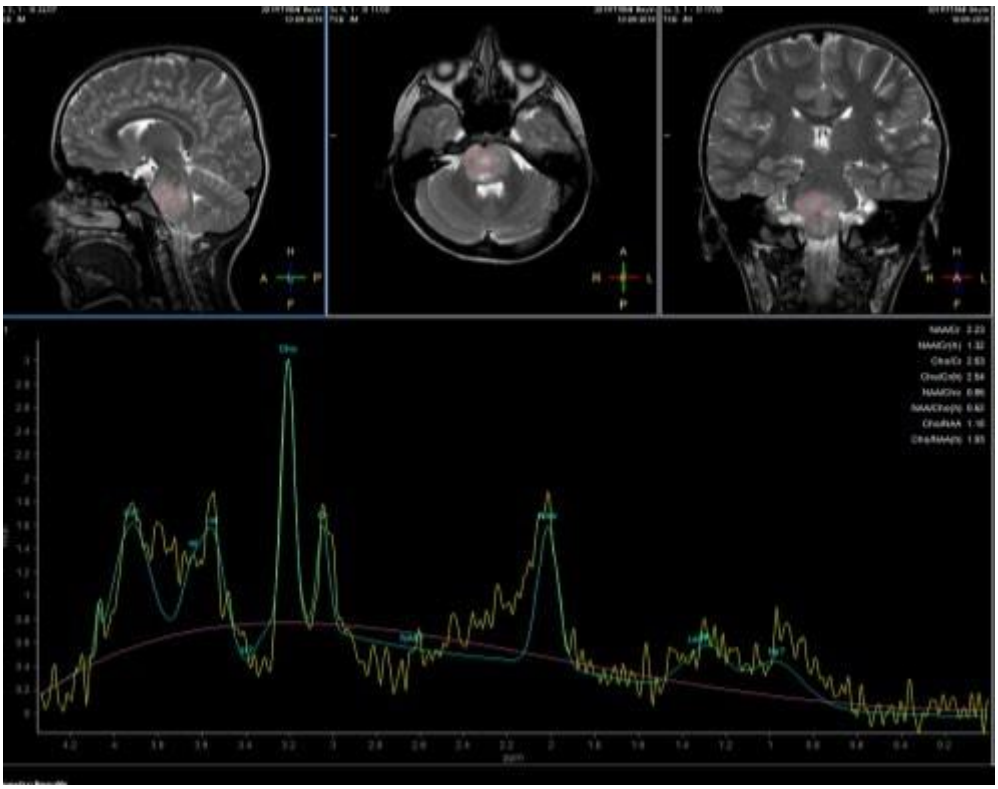

MR (manyetik rezonans) spektroskopi incelemede kolin artışı, nöradrenalin azalması ve kolin/kreatin artışı izlenmiştir.

[P-180]

TİNER ZEHİRLENMESİ KOROZİV Mİ?

Yakup Söğütlü, Ümran Çakıroğlu, Süheyla Gümüş, Metin Uysalol
İstanbul Üniversites İstanbul Tıp Fakültesi, Çocuk Sağlığı ve Hastalıkları Anabilim Dalı, Çocuk Acil Bilim Dalı, İstanbul

Amaç: Zehirlenme belirtisi oluşturacak hidrokarbon miktarını belirlemek güçtür. Bazı hidrokarbonların 1 mililitreden az miktarda ağız yoluyla alındıktan sonra solunum yollarına aspirasyonunun ciddi kimyasal pnömoni ve ölüme neden olduğu gösterilmiştir.(1) Tanı öykü ve klinik bulgular dikkate alınarak konulur. Bulantı, kusma, abdominal ağrı, takipne, siyanoz, öksürük, ronküs, ral, hipoksiye sekonder geçici SSS (santral sinir sistemi) depresyonu veya eksitasyonu görülebilir. Röntgenlerinde değişiklikler genellikle ilk 30dk içinde başlar ancak 12 saate kadar gecikebilir. Bu çalışmada toksik madde içimi ile çocuk acile başvuran hastanın non koroziv olarak değerlendirilip sorunsuz taburcu edildiği bir olgu sunulmuştur.

Bulgular: Bilinen hastalığı olmayan 2.5 yaş erkek hasta, doğuş marka tiner içme şikayeti ile başvurdu. Ne kadar içtiği bilinemeyen, ağızda koku olan hasta kusmamış. Başvuruda sistem muayeneleri doğal olan hasta 114 zehir danışma hattına bildirildi. Hasta acil müşahadeye alındı. Çekilen akciğer grafisi

doğal olarak değerlendirilen hastaya intravenöz hidrasyon başlandı, oral alımı kesildi ve antiemetik uygulandı. Takipleri sırasında kusması ve solunum sıkıntısı olmayan hasta kontrol akciğer grafisinin normal kabul edilmesi üzerine yatışının 12. saatinde solunum ve kusma takibi önerileriyle taburcu edildi.

Sonuç: Toksik madde içimi ile başvuran hastalarda koroziv ve nonkoroziv ayrımı yapılmalı, non koroziv olmayan vakalara gereksiz yatış planlanmamalı ve endoskopi yapılmamalı. Hastalar en az 4-6 saat yakın takip edilmeli. Yatış endikasyonları: Başlangıçtaki göğüs röntgenleri anormal olan semptomatik çocuklar, intihar amacı ile veya çok yüksek miktarda alanlar, ciddi göğüs röntgen bulguları olan hastalar.(2) 6 saatlik gözlem sonunda taburculuk kriterleri: Normal göğüs röntgeni olan asemptomatik çocuklar, hafif göğüs röntgeni bulguları olup hiç bulgu geliştirmeyen çocuklar.(2)

1) Gummin DD, H.D., Hydrocarbons., in Goldfrank'sToxicologic Emergencies, G.L. Flomenbaum NE, Hoffman RS, et al., Editor. 2010, McGraw-Hill,: New York p. 1429.

2) Nelson, 19. baskı, respiratuvar sistem, aspirasyon sendromları, hidrokarbon aspirasyonu, sf. 1470

Anahtar Kelimeler: tiner, koroziv, toksik, zehirlenme

şekil 1

Geliş akciğer grafisi

şekil 2

Kontrol akciğer grafisi

[P-181]

KARIN AĞRISININ NADİR NEDENLERİNDEN BİRİ: ORGANOFOSFAT İNHALASYONU

Murat Doğan, Tuğçe Kalın, Utku Özer, Mehmet Adnan Öztürk
Erciyes Üniversitesi, Pediatri Ana Bilim Dalı, Kayseri

Giriş-Amaç: Çocuk acil servisine her türlü hasta başvurabilmekte ve beraberinde değişik klinik bulgu ve şikayetler ortaya çıkabilmektedir. Acil servisteki yoğunluktan dolayı ayrıntılı ve tekrar değerlendirme yapmak zaman zaman gözden kaçmaktadır. Acil servislerde ayrıntılı anamnez almanın ve yeniden değerlendirmenin önemini vurgulamak istemekteyiz.

Olgu: Olgumuz 8 yaşında kız hasta daha öncesinde bilinen hastalığı olmayan ve 2 gün önce dış merkeze sadece karın ağrısı şikayeti ile başvurmuş. Karın ağrısına yönelik tetkikleri normal olan hasta gözleme takip amaçlı yatırılmış.Takibinde şuur bulanıklığı olan hastaya ampirik tek doz seftriakson intravenöz yapılarak menenjit şüphesiyle sevk edilmiş.Çocuk acil servisine başvuran hastanın sadece şuuru hafif konfüzeydi ve ayaklarında hafif terlemesi mevcuttu. Diğer sistem muayeneleri normaldi.Vital bulguları normaldi.Dış merkez batın USG ve CT normaldi.Şuur bulanıklığı nedeniyle yapılan tetkikleri (BOS,Amonyak,kan gazı, elektrolitler,tam kan sayımı,PT,PTT) normaldi. Hasta gözleme alındı.Ayrıntılı tekrar sorgulandı ve hastanın dedesinin bahçesinde tarım ilacı ile oynadığı öğrenildi.Hastanın antidot almak için klinik bulguları olmadığı için hasta 48 saat gözlem altına alındı.Hiçbir şikayeti olmayan ve genel durumu iyi olan hasta önerilerle taburcu edildi.

Sonuç: Acil servislerde hasta değerlendirilirken özellikle klinik ve hikayeyi tam oturtamadığımız durumlarda tanıya ulaşmak için hastalar yatırılarak takip edilmeli ve yeniden değerlendirme mutlaka yapılarak ayrıntılı anamnez tekrardan alınmalıdır.

Anahtar Kelimeler: Çocuk acil, karın ağrısı, yeniden değerlendirme

[P-182]

ACİL SERVİSTE BİSİTOPENİ: LÖSEMİ Mİ?

Yasemin Men Atmaca, Okşan Derinöz Güleryüz
Gazi Üniversitesi Tıp Fakültesi, Çocuk Acil Bilim Dalı, Ankara

Giriş: Demir ve folik asit eksikliği adölesan dönemde görülen anemi sebepleri arasındadır ve nedeni sıklıkla nutrisyoneldir. Demirin temel kaynağı hayvansal gıdalardır. Folik asit ise taze sebze ve meyvelerde fazla bulunmaktadır. Ülkemizde yapılan çalışmalara göre adölesanlarda et tüketiminin az olması nedeniyle demir eksikliğine sık rastlandığı ve buna nerdeyse yüzde yüz oranında vitamin B 12 eksikliğinin eşlik ettiği bilinmektedir. Ancak taze sebze meyve üretim ve tüketiminin fazla olduğu ülkemizde folik asit eksikliğine sık rastlanmamaktadır. Lösemi ön tanısıyla acilimize yönlendirilen bisitopenisi olan ve demir eksikliği ve folik asit eksikliği saptanan bir olgu sunulmuştur.

Olgu: On üç yaşında kız hasta; son 2-3 aydır olan halsizlik, bel ağrısı, bacak ağrısı ve iştahsızlık nedeniyle başvurduğu dış merkezde bisitopenisinin saptanması ve periferik yaymasında % 30 blast görülmesi üzerine lösemi ön tanısıyla çocuk acil servisimize başvurdu. Ağrısı sürekliymiş ve hareketle artan bir ağrıymış. Kilo kaybı olmayan hastanın gece terlemeleri de mevcuttu. Adet kanamaları düzensiz olan hastanın yoğun kanaması yoktu. Fizik incelemesinde genel durumu orta, halsiz görünümde, yaşamsal bulguları normaldi. Cildi belirgin soluk renkliydi. Sistemik muayenesi doğaldı. Hepatosplenomegali ya da lenfadenopatisi yoktu. Tetkiklerinde HB:6,3 HCT:23 MCV:57 WBC:7900 PLT:56.000 idi. Periferik yaymasında atipik hücre görülmedi. Biyokimyası normaldi. İleri tetkik için servise yatırılan hastanın ferritin:2 ng/ml, vitamin B12:368 pg/ml (201-1046), folik asit:4 ng/ml (12,2-23,6) saptandı. Hastanın yemek konusunda çok seçici olduğu, taze sebze meyve tüketmediği öğrenildi. Bisitopeni nedeniyle yapılan kemik iliği aspirasyonunda atipik hücresi olmayan hastada ağır demir eksikliği anemisi ve folik asit eksikliği anemisi düşünülerek uygun tedavi ile taburcu edildi.

Tartışma: Büyümenin hızlandığı, bilişsel fonksiyonların ve akademik başarının önem kazandığı adölesan dönemdeki hastalara sağlıklı beslenmenin önemi anlatılmalı ve bu yaş grubundaki çocuklarda belli aralıklarla sağlık kontrollerinden geçirilmelidir. Her bisitopeni lösemi değildir, ancak saptandığında mutlaka bu açıdan değerlendirilmelidir.

Anahtar Kelimeler: anemi, bisitopeni, demir eksikliği, folik asit eksikliği

[P-183]

SAĞ YAN AĞRISI NADİR BİR NEDENİ: MULTİPL KİST HİDATİKLER

Yasemin Men Atmaca, Okşan Derinöz Güleryüz
Gazi Üniversitesi Tıp Fakültesi, Çocuk Acil Bilim Dalı, Ankara

GİRİŞ: Kist hidatik, helmintlerden Echinococcus granulosus ‘un etken olduğu parazitik bir hastalıktır. Ülkemizdeki prevalansı 50-400/100.000, insidansı 3-4/100.000'dir. Parazitin son konağı köpek, kurt, çakal gibi hayvanlar, ara konağı koyun, sığır gibi otçul hayvanlar ve insanlardır. İnsana bulaş genellikle köpek dışkısı ile kirlenmiş ellerle, besinlerle, köpekle yakın temasla olur. En sık tutulan organlar karaciğer ve akciğerlerdir. Çocuklarda en sık yerleşim yeri akciğerlerdir.

Olgu: On beş yaşında erkek hasta aniden başlayan sağ yan ağrısı nedeniyle çocuk acil servise başvurdu. Hastanın ağrısı sağ alt kadrana doğru yayılım göstermekteydi ve hareketle ve nefes alıp vermekle artıyordu. 1 aydır da ara ara olan kuru öksürüğü vardı (sigara kullanmıyordu). Ateş, kilo kaybı, gece terlemesi yoktu. Hasta kırsalda yaşamaktaydı ve hayvancılıkla uğraşıyorlardı. Fizik incelemesinde genel durumu iyi, yaşamsal bulguları normaldi. Dinlemekle sağ akciğer bazalde solunum sesleri azalmıştı. Akciğer grafisinde sağ akciğer alt zonda, bir kısmı kalp gölgesi arkasında kalan düzgün sınırlı 5*5 cm çapında lezyon saptandı. Hastanın dış merkezde çekilen BT’sinde sağ akciğer alt lob poterior segmentte 58*48*48 mm boyutlarında düzgün sınırlı hipodens kist alanı saptandı ve kist hidatik lehine yorumlandı. Karaciğer kist hidatiği açısından yapılan ultrasonografide birden fazla sayıda kistik lezyon saptandığından ileri tetkik planlanarak ve albendazol başlanarak servise yatırıldı. Abdominal MRG’da

karaciğer sol lobda 17*14 mm, pankreas başı komşuluğunda 16*12 mm ve 2-3 adet daha 3-4 mm çaplı ayrıca sağ böbrekte milimetrik boyutlu kistler saptandı ve kist hidatik lehine yorumlandı. Beyin MRG'da normaldi. Hasta akciğer kist hidatiğinden opere edildi. Halen tedavisi devam etmektedir.

TARTIŞMA: Tanı çeşitli görüntüleme yöntemleriyle kistin gösterilmesi ile konur, serolojik testlerle doğrulanabilir ancak negatif olması hastalığı ekarte ettirmez. Primer inokulasyon ya da sekonder yayılımla vücudun her bölgesinde görülebilir. En sık yerleşim yeri karaciğer olup bunu akciğerler izler. Akciğer kist hidatiğinin tedavisi cerrahidir. Ülkemiz için önemli bir halk sağlığı sorunu olan bu hastalık için gerekli veterinerlik ve koruyucu hekimlik hizmetlerinin geliştirilmesi gerekmektedir.

Anahtar Kelimeler: akciğer kisti, kist hidatik, sağ yan ağrısı

Şekil 1

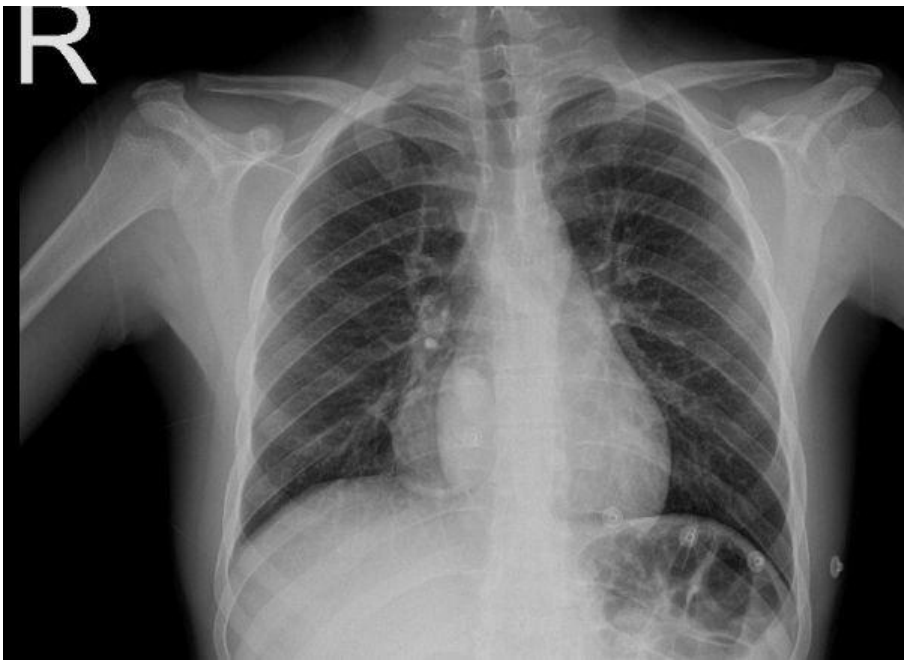

Olgunun başvurudaki ön arka akciğer grafisi

[P-184]

Yılan ısırmasında antivenom uygulamak için zaman sınırlaması olabilir mi?

Özlem Tolu Kendir[1], Sevinç Özsevik[1], Güldane Dikme[1], Fatih Durak[2], Ali Evren Bilgiç[1]
[1]Gaziantep Cengiz Gökçek Kadın Doğum Ve Çocuk Hastalıkları Hastanesi-Çoçuk Acil
[2]Gaziantep Cengiz Gökçek Kadın Doğum Ve Çocuk Hastalıkları Hastanesi-Çoçuk Yoğun Bakım

Sıcak iklime sahip ülkelerin önemli sağlık sorunları arasında olan yılan ısırmaları, yaşamı tehdit edecek şiddetli zehirlenmelerle sonuçlanabilir. Ülkemizde Amerika, Güney Asya, Afrika'ya kıyasla daha az sayıda zehirli yılan cinsi görülüyor olsa da, özellikle engerek cinsi zehirli yılanlara rastlanmaktadır. Zehirlenme durumunda hava yolu, solunum, dolaşım desteği sağlanmalı, bölgesel buz uygulaması

yapılmamalı, turnike uygulanmamalıdır. Hafif zehirlenmelerde antivenom kullanmaya gerek yoktur. Şiddetli zehirlenmelerde ise çocuklarda erişkinlere kıyasla daha fazla antivenom uygulaması gerekebilmektedir. Literatürde antivenomun etkinliğinin en fazla ilk 4 saat içinde olduğu, 8 saatten sonra etkinin azaldığı bildirilmiştir. Tedavi sırasında anafilaksiyi içeren şiddetli yan etkileri olabilir. Acil birimde bu duruma hazırlıklı olunmalı ve zehirlenmenin şiddetine uygun olarak tedavi yapılmalıdır. Yılan ısırmalarının sıklıkla görüldüğü Gaziantep'de bir çocuk hastanesinde izlenen ve ısırmanın 30. Saatinde antivenom uygulanabilmiş bir hasta antivenom etkinliğinin ve hasta yönetiminin tartışılması amacıyla sunulmuştur.

Anahtar Kelimeler: Yılan Isırması, Antivenom, Anafilaksi

[P-185]

CİVA İNTOKSİKASYONU OLGUSUNDA ÇOKLU GASTRİK DEKONTAMİNASYON METODLARININ BİRLİKTE KULLANIMI: OLGU SUNUMU

İlkin Hacıyev, Ayşe Gültekingil
Başkent Üniversitesi Tıp Fakültesi Çocuk Sağlığı ve Hastalıkları Ana Bilim Dalı

Giriş : Civa; metalik (elementel) cıva, inorganik tuzlar ve organik bileşikler halinde bulunur ve cıvanın her formu toksik etki yapabilir. Metalik cıva; termometre, barometre, bazı piller, amalgam dolgu, termostat gibi çeşitli yerlerde kullanılmaktadır. Metalik cıva ağız, deri ve solunum yollarıyla vücuda girebilir. En çok zehirlenmeye yol açan temas şekli cıva buharının solunum yolu ile vücuda alınmasıdır. Solunan cıva buharının %80'i akciğerlerden emilerek kana karışır ve özellikle merkezi sinir sisteminde birikir ve toksik etkilerini gösterir. Ağız yoluyla alındığında nadiren toksik etkilere yol açar. Bunun nedeni gastrointestinal sistemden alınan miktarın % 0,01'den azının emilebilmesidir. Metalik cıva ile temas sonucu birçok sistem (nörolojik, immünolojik, dermatolojik belirtiler ve solunum, böbrek ve üreme sistemleri) etkilenebildiği için emilim az bile olsa oral yolla alımda eliminasyon önemlidir.

Olgu Sunumu : Dört yaşındaki erkek hasta Çocuk Acil Polikliniğine 15 dakika önce civalı cam termometrenin ağız içinde kırılması ve içindeki civanın içilmesi nedeni ile başvurdu. Başvuru sırasında vital bulguları stabil, fizik muayenesi normaldi. Karın grafisinde mide içerisinde multipl metalik opasiteler saptandı(Resim 1). Hastanın karaciğer, böbrek fonksiyon testleri, kan sayımı ve kanama parametreleri normal sınırlardaydı. Hastaya yaşının küçük olması, alım miktarının yüksek olması ve görünen civa parçaları olması nedeniyle tüm bağırsak irrigasyonu tedavisi başlandı, dört saat süreyle nazogastrik sonda ile polietilen glikol verildi. Kontrol kan değerlerinde bir patoloji görülmedi, takipte klinik bulgu gelişmedi. Hastadan gönderilen kontrol civa düzeyileri 1.19-0.83-0.43 mcg/dl olarak geldi. Batın distansiyonu gelişmeyen ancak batın grafisinde civa ile uyumlu opasiteleri devam eden hastanın (Resim 2) izleminin yedinci gününde kolonoskopi yapılarak kalan civa parçaları temizlendi. Hasta genel durumu iyi vital bulguları stabil olarak taburcu edildi, kontrol grafilerinde opasiteye rastlanmadı (Resim 3).

Sonuç: Civa intoksikasyonu, özellikle yüksek miktarda alındığında multi organ disfonksiyonu ve cerrahi komplikasyonlara (apandisit gibi) yol açabilecek ciddi bir zehirlenmedir, o yüzden hastalar başvuruda asemptomatik bile olsalar yüksek miktarda alımlarda eliminasyon çok önemlidir, bunun için gerekirse çeşitli metodlar bir arada kullanılabilir.

Anahtar Kelimeler: civa, zehirlenme, oral, tüm bağırsak irrigasyonu, kolonoskopi

Resim 1: Geliş karın grafisinde multipl opasiteler

Resim 2: Bağırsak irrigasyonu sonrası çekumda opasite

Resim 3: Kolonoskopi sonrası opasite rastlanmayan karın grafisi

[P-186]

ATAKSİNİN ÇOCUKLARDAKİ NEDENLERİNDEN: FENİTOİN KULLANIMI

Tuğçe Kalın, Murat Doğan, Utku Özer, Mehmet Adnan Öztürk
Erciyes Üniversitesi Tıp Fakültesi Pediatri Ana Bilim Dalı, Kayseri

Giriş-Amaç: Epilepsi genel popülasyonda %0.5 ile 1 sıklıkta görülen çocukluk çağının önemli kronik hastalıklarından biridir. Epilepsinin tedavisinde hastalığın klinik seyrine göre tekli veya kombine antiepileptik ilaçlar kullanılmaktadır. İlaçların kullanımı sürecinde yan etkiler ortaya çıkabilmektedir. Hareket bozuklukları ile başvuran çocuklarda etyolojide ilaç alımı mutlaka sorgulanmalıdır. Vaka: 9 yaşında erkek hasta epilepsi nedeniyle epdantoin kullanıyormuş. Çocuk acil servisine 2 saat önce başlayan yürüme bozukluğu şikayetiyle ile başvurdu. Hastanın fizik muayenesinde ataksisi mevcuttu, biyokimyası, kan gazı, kranial görüntülemesi, kan ilaç düzeyi (epdantoin) normal olan hasta antiepileptiklere bağlı ataksik yan etki olarak değerlendirildi ve gözleme alındı. Pediatri nöroloji departmanı ile konsulte edilen hastanın ilacı kesilerek başka bir antiepileptik başlandı.24 saat gözlemden sonra hasta önerilerle taburcu edildi.

Sonuç: Ataksi, hareketlerde koordinasyon bozukluğu ile karakterize bir klinik bulgudur ve pek çok nörolojik hastalığa eşlik edebilir. Hemisferik, serebellar, vestibüler ve santral ve periferik duyusal nedenlerle ortaya çıkabilir. Her istemli hareketi etkilediği gibi pek çok refleks hareketi de etkiler. Postural stabilite, yürüme, ekstremitelerin koordinasyonu, konuşma ve göz hareketleri belirgin ölçüde bozulabilir. Ataksinin birçok nedeni olmakla birlikte çocuklarda özellikle herhangi bir neden tesbit edilemezse ilaçlar (metronidazol, streptomisin, antiepileptikler, antineoplastikler, lityum vb) mutlaka akılda bulundurulmalı ve dikkatlice sorgulanmalıdır.

Anahtar Kelimeler: Ataksi, epilepsi, fenitoin

[P-187]

NONİNVAZİV MEKANİK VENTİLASYONDAKİ HASTANIN HEMŞİRELİK BAKIMI VE OLGU SUNUMU

İlknur Kaya, Nagihan Eyi
Sarıyer Hamidiye Etfal Eğitim ve Araştırma Hastanesi,Çocuk Yoğun Bakım Ünitesi,İstanbul

Noninvaziv mekanik ventilasyon (NIMV), endotrakeal tüp gerektirmeden, maske kullanılarak gerçekleştirilen pozitif basınçlı bir destek tedavisidir(Yıldırım 2001).Uygun hastalarda NIMV'nun öncelikli olarak tercih edilmesiyle invaziv mekanik ventilasyon (IMV) ve entübasyondan kaynaklanan komplikasyonlar engellenmiş olup aynı zamanda hastanın konforu, kısa sürede taburcu olması ve düşük mortalite oranları sağlanabilmektedir(Radriquez-Roisin 1998).Ayrıca NIMV, yemek yeme, konuşma, ilaçların ağızdan alınabilmesi, sedasyona gerek duyulmaması, balgamın çıkarılabilmesi, anksiyeteye daha az neden olması gibi avantajlara sahiptir. Eğer bilinen kontrendikasyonlar yoksa, solunum yetmezliği ile gelen tüm hastalara öncelikle NIMV uygulanmalıdır.NIMV çalışmalarında bu yöntemden fayda gören hastaların özelliklerine bakıldığında, bu hastalarda en azından şu bulguların var olduğu

görülmektedir: taşipne, akut respiratuar asidoz, yardımcı inspiratuar solunum kası kullanımı, abdominal paradoks. NIMV' nun riskli olacağı düşünülen bazı klinik özelliklere sahip hastalara NIMV uygulanmamalıdır(Brochard,2002-2003).Solunum yetmezliğine yol açan hastalığın medikal tedavisi ve NIMV desteği başarılı olmuş ise, hastanın solunum hızı, yardımcı solunum kası kullanımı ve kan gazı değerlerinde belirgin bir iyileşme görülür. Noninvaziv ventilasyonun hem komplikasyon sıklığını ve bakım maliyetini azaltması anlamında alternatif bir tedavi şekli olduğu gösterilmiştir. NIMV' e alınan hastanın kan gazındaki ilk 1 saatteki düzelme, yoğun bakım ünitesine kabulde ilk 24 saatteki NIMV' un kullanım süresinin fazla olması, NIMV başarısını ve mortaliteyi etkileyen faktörlerdir.(Nevin,2005) 6 yaşında, bilinen down sendromlu tanılı kız hasta solunum sıkıntısı nedeniyle acile başvurmuştur. Servise yatışı yapılan hastanın solunum panelinde mycoplazma pnemoniae ve RSV üremesi olmuştur. Laktat yüksekliği, CO2 retansiyonu ve asidozu olması, solunum sıkıntısının artması üzerine entübe edilen hasta Çocuk Yoğun Bakım Ünitesine 13.01.2019 tarihinde yatışı yapılmıştır. Mekanik ventilatöre P-SIMV modda bağlanmıştır. 2 gün entübe kalan hasta 15.01.2019'da kan gazına ve klinik durumuna göre ekstübe edildi.Ekstübasyon sonrası kontrol kan gazına göre hastada respiratuar asidoz meydana gelmiştir. Asidozun devam etmesi nedeniyle klinik durum değerlendirilerek NIMV tam yüz maskesine alınmıştır. NIMV parametreleri düzenlenmiştir. Ünitemizde yatan hastanın hemşirelik bakımı NANDA hemşirelik tanıları doğrultusunda yapılmış olup, bu tanılara yönelik hemşirelik bakımı ve girişimleri uygulanmıştır.

Anahtar Kelimeler: NIMV, IMV, solunum yetmezliği, hemşirelik bakımı, mortalite

[P-188]

OYSA Kİ SADECE AĞIZ BAKIMI YAZIYORDU

Semra Çetinkaya, Büşra Alan, Esra Aydin
Atatürk Üniversitesi Tıp Fakültesi, Çocuk Sağlığı ve Hastalıkları Ana Bilim Dalı, Çocuk Yoğun Bakım Bilim Dalı, Erzurum

Giriş: Çocuk yoğun bakımlar, yaşamı tehdit eden hastalığı olan çocukların takip ve tedavisinin yapıldığı yerlerdir. Bu süreçte hasta bakıcı, hemşire ve hekimin eğitimi, bilgisi ve becerisi önemli rol oynamaktadır. Hekim tarafından planlanan tedavinin etkin bir şekilde uygulanabilmesi ve hasta bakımının yapılması çocuk yoğun bakım hemşiresinin primer görevidir. Bazı tedavileri uygularken hemşirenin bilgi ve becerisini kullanarak daha etkin bir rol üstlenmesi şüphesiz tedavi başarısını artırmaktadır. Burada septik şok tablosu ile başvuran, leptospiroz tanısı alan bir hasta için yapılan ağız bakımında hemşirenin rolünü gözden geçirdik.

Olgu: Yedi yaşındaki erkek hasta dış merkezden septik şok tanısı ile kliniğimize kabul edilmişti. Hastanın sıvı-elektrolit tedavisi, antibiyotik tedavisi, inotropik desteği ve diğer tüm destek tedavileri hekim tarafından yazılan hemşire orderine uygun olarak yapıldı. Ağız hijyeni ileri derecede bozuk, ağız içerisinde ülsere ve kanayan, kurutlanmış alanlar olan hastanın orderinde 12x1 ağız bakımı yazılmıştı. Kliniğimizde ağız bakımı için rutin olarak kullandığımız klorheksidin içeren ağız bakım seti ile hastanın

ağız bakımına başlanıldı. Yirmidört saat sonra belirgin bir iyileşme olmaması nedeni ile ağız bakımına nistatin eklendi. İki gün sonra beklediğimiz iyileşme olmaması ve bilici açılan hastanın bakım sırasında acı hissetmesi üzerine ağız bakımı için verilen tedeviye sukralfat ve lidokain eklendi. Hızla toparlamaya başladığı görülen ağız mukozası tedavinin beşinci gününde normale döndü (Resim 1).

Sonuç: Hemşirenin asli görevi elbette hekimin planladığı tedaviyi uygulamaktır. Ancak planlanan bu tedavi uygulanırken hemşirenin bilgi ve becerisini ortaya koyması, hastanın tedavi başarısında ve konforunun artmasında çok önemlidir. Bu hastada hemşire bilgi ve tecrübesini kullanmamış olsaydı ve rutin kullanılan ağız bakım kiti ile tedaviye devam edilseydi belki de yeterince hızlı iyileşmeyen ağızdaki lezyonlar nedeni ile başka komplikasyonlar ortaya çıkacaktı.

Anahtar Kelimeler: Ağız bakımı, hemşire, tedavi başarısı

Resim-1: Tedavi sürecinde hastanın ağız görünümü

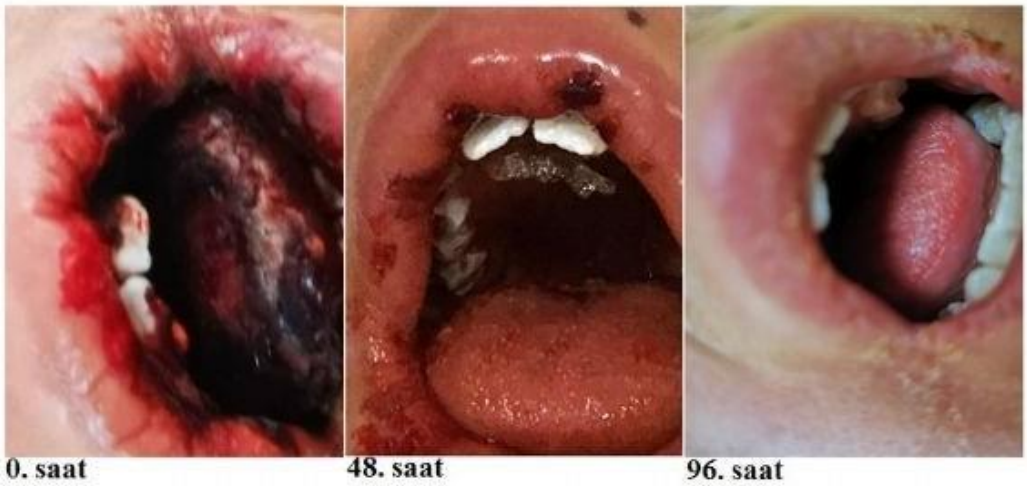

[P-189]

NON-İNVAZİV MEKANİK VENTİLASYON UYGULANAN HASTADA HEMŞİRELİK BAKIMI

Handegül Kandemir, Melike Aras, Meryem Nihal Yersel, Seda Dursun, Hanife Eroğlu, Muhterem Duyu
Medeniyet Üniversitesi Göztepe Eğitim ve Araştırma Hastanesi, Çocuk Yoğun Bakım Ünitesi, İstanbul

Akut miyeloid lösemi (AML), kan ve kan yapıcı sistemin kötü huylu bir hastalığıdır. Sağlıklı kan oluşumunun devre dışı bırakılması sonucu sağlıklı eritrosit,trombosit ve lökosit miktarı azalır, kanama eğilimi, kansızlık, enfeksiyon bulguları ile hastalık seyir gösterir. 9 yaş 9 aylık kız hasta AML tanısı ile hematoloji-onkoloji servisinden takipli olup kemoterapi sonrası gelişen akut solunum yetmezliği sonucu çocuk yoğun bakıma yatışı yapılmıştır. Yatış sonrasında çekilen Akciğer grafisinde pnömoni saptanmıştır. Hastada yapılan tetkiklerde BT değerlendirmesinde 3,5 cm efüzyon saptanmış, toraks tüpü takılmıştır, takibinde akciğerlerde yaygın infiltrasyon, takipne, desaturasyon, intercostal retraksiyonlar gözlemlenmiştir. Akut solunum yetmezliği gelişen hastaya non-invaziv mekanik ventilasyon (NIMV) destek tedavi olarak kullanılmıştır. NIMV ile sürekli pozitif hava yolu basıncı

alveollerin hava ile dolmasını sağlayarak atelektazi riskini azaltıp yeniden alveollerin havalanması ve oksijenlenmesini sağlamaktadır. NIMV alveoler basıncı artırarak intertsisyel sıvının akciğer dışına ve pulmoner dolaşıma geçmesini, akciğer ödeminin azalmasını sağlamaktadır. AML ile ilişkili antibiyotik tedavisi ve replasmanları eş zamanlı olarak uygulanmıştır. Hekim hemşire arası profesyonel multidisipliner işbirliği sağlanmıştır. Monitorize takip edilen hastanın invaziv tansiyonu idrar çıkışı, toraks tüpü gelenleri, solunum örüntüsü saatlik takip edilmiştir. Toraks tüpüne bağlı komplikasyonlar cilt altı amfizemi, tüpün yer değiştirmesi, tromboz, kanama riski hemşire tarafından yakından izlenmiş, sık aralıklarla kontrol edilmiştir. NIMV maskesinin yüze uyguladığı basınç noktaları, koruyucu bariyer önlemlerle desteklenmiştir. Aynı zamanda hastanın NIMV'dan maksimum fayda görmesi için gerekli diğer hemşirelik girişimleri (aspirasyon uygulama, parametrelerin ve tedavilerinin takibi, aldığı çıkardığı takibi, deri bütünlüğünün korunması,maskenin lokalizasyonu) planlanıp uygulanmıştır. AML ile ilişkili transfüzyon işlemlerinin fazla olması, hastada yüklenme bulgularının olması üzerine aralıklı diüretik desteği sağlanmıştır. Hastaya ng takılarak batın içerisindeki hava boşaltılmış aralıklı sedoanaljezik destek ile (NIMV ve maskesi ile ilişkili ağrı ve ajitasyon durumu değerlendirilerek) NIMV den maksimum destek alması planlanmış ve sağlanmıştır. NIMV uygulanan hastalarda hemşirelik bakımı ve takibinin önemi vurgulanmak istenmiştir. Hemşirelik bakımı ile prognozun seyrine olumlu katkı sağlanmıştır.

Anahtar Kelimeler: Non İnvaziv Mekanik Ventilasyon, İnfiltrasyon, Atelektezi, Efüzyon, Hemşirelik Bakımı

Hastada NIMV Maske Uygulaması

NIMV Maske Lokalizasyon Öncesi Koruyucu Bariyer Örtü Uygulaması

NIMV Öncesi Ve Sonrası Akciğer Grafisi Değerlendirmesi

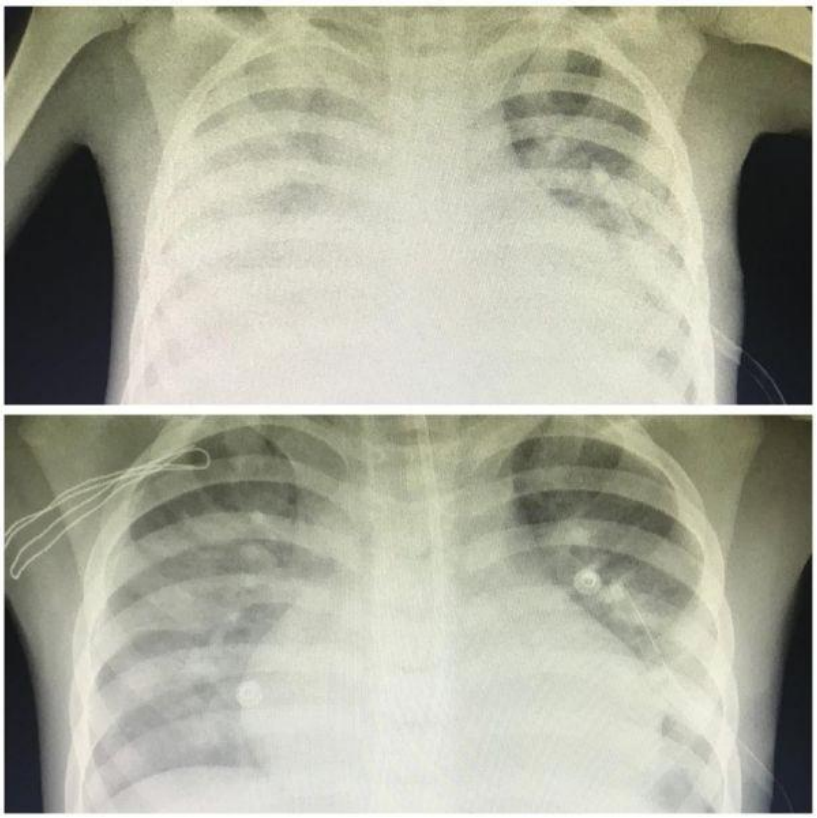

Olgunun Hemşirelik Bakımı 3,4

Hemşirelik Tanısı	Uygulana Hemşirelik Girişimleri	Değerlendirme
Solunum Fonksiyonlarında Değişim	-Hastanın solunum hızı, solunum örüntüsü, kardiyak nabız parametreleri yakından takip edildi. -Hastanın durumunu değerlendirmek amacıyla gereklilik durumuna göre yakın kan gazı takibi yapıldı.	-Hastanın NIMV uygulaması sonrasında solunum fonksiyonlarının ve kan gazı sonuçlarının düzeldiği görülmektedir. Akciğer efüzyonunun azaldığı akciğer grafisi değerlendirilmesinde saptanmıştır.
Spontan Ventilasyonu Devam Ettirmede Yetersizlik	-Akciğer efüzyonu olan hastada pozitif basınçlı NIMV kullanıldı. -Vital bulguları sık aralıklarla takip edildi. -Kan gazında ki değerlere uygun NIMV ayarları güncellendi. -Sekresyon durumu değerlendirilip gerekli durumlarda aspirasyon yapıldı.	-Hastanın solunum örüntüsünde düzelme gözlemlenmiştir. -Sekresyonlarından arındırılarak solunum örüntüsünün rahatlaması sağlanmıştır.
Doku ve Deri Bütünlüğünü Koruma	-Aldığı çıkardığı takibi (AÇT) saatlik yapıldı. Periferal ödemi takip edildi, hipervolemisi olan hastaya diüretik uygulandı. - Solunum örüntüsünde ki değişiklikler takip edildi. -Hastanın kemik çıkıntı yerleri, cildi, basınç noktaları, kızarıklık, ödem, dekibüt bulguları açısından 4-6 saat ara ile takip edilip yatak içi etkin pozisyon verildi. -Cilt temiz ve kuru tutuldu. -NIMV maskesi hastaya uygun seçilip,maskenin bası yaptığı noktalar olan burun kemeri, alın ve çenesine koruyucu bariyer krem ve film uygulandı.	-Hasta eksi balansta takip edilerek periferal ödeminin azalması sağlanmıştır. -Hastada basıya bağlı kontraendikasyon oluşmamıştır.
Hava Yollarının Açıklığının Sağlanmasında ve Temizlenmesinde Yetersizlik	-Hastanın desaturasyon,takipne, taşikardi, retraksiyon vs. olduğunda ve sekresyon varlığını düşündürecek durumlarda(NIMV maske içinde, ağız ve burun içinde sekresyon, wheezing vs.) etkin aspirasyon yapılarak hava yollarının açıklığı kontrol altında tutuldu. -Alveollerden sekresyon atımını kolaylaştırmak için inhalasyon (ventolin, asist nebül) veridi.	-Hastanın girişimler sonrası çekilen akciğer grafisinde yoğun infiltrasyon ve atelektazik görünümünde azalma olduğu gözlemlenmiştir.
Doku Bütünlüğünde Bozulma Riski	-Hastanın sol toraks tüpü pansumanı antısepsi ve asepsi kurallarına uygun olarak yapıldı. -Toraks tüpü giriş yeri kızarıklık, seröz akıntı yönünden takip edildi ve toraks tüpünün giriş yerinin değişmemesine özen gösterildi. -NIMV tedavisi alan hastada sol toraks tüpününün takılı olmasına bağlı cilt altı amfizemi gelişme riskine karşı sık aralıklarla amfizem oluşup oluşmadığı kontrol edildi.	-Hastaya planlanan hemşirelik girişimleri etkin olarak uygulanmıştır ve bunun sonucunda hastanın doku bütünlüğünde bozulma gözlemlenmemiştir.

[P-190]

DİLATE KARDİYOMİYOPATİ TANILI SOL VENTRİKÜL DESTEK CİHAZI UYGULANAN BİR OLGUDA HEMŞİRELİK BAKIMI

Eda Akkaş, Merve Yılmaz, Gülden Çölkuşu, Tanıl Kendirli
Ankara Üniversitesi Tıp Fakültesi, Ana Bilim Dalı, Ankara

Giriş : Son yıllarda gelişen teknoloji ile birlikte kalp yetmezliğinin tedavisinde uzun süreli dolaşım desteği sağlamaya yönelik mekanik dolaşım destek cihazları kullanılmakta olup, en çok sol ventrikül destek cihazları uygulanmaktadır. LVAD kalbin yükünü etkin bir şekilde hafifleterek, hastanın yatağa bağımlı kalmasından kurtararak, aktif bir yaşam sağlamakta, uygun organ bulunana kadar hastaların yaşamda kalma ve yaşam kalitesini arttırma şansı yükseltmektedir. LVAD sonrasında, kalbin mekanik sisteme uyumu, cihazın kalbe etkileri açısından hastaların kardiyak ve cihaz fonksiyonlarının izlenmesi çok önemlidir. Bu olguda LVAD uygulanan hastanın post op dönemde çocuk yoğun bakım ünitesinde sunulan hemşirelik bakımın temel ilkeleri sunulmaktadır.

Gereç-Yöntem : Daha önceden bilinen hastalığı olmayan 10 yaşında kız hasta, 10 gün önce başlayan karın ağrısı, bulantı kusma şikayeti ile acil servis başvurusunda tetkikleri normal saptanmış, 1 hafta sonra oturuken nefes darlığı, yürümede güçlük şikayetleri başlayınca poliklinik başvurusunda halsizliği nedeni ile Rize Üniversitesi EAH 'ne yatırılmış, izleminde batın USG' de pelvik sıvı ve akciğer grafisinde bilateral efüzyon olması üzerine hastaya bakılan EKO'da kalp dilate saptanmış, EF değeri düşük olduğu söylenmiş, hasta dilate KMP ön tanısı ile ÇYBÜ' ye kabul edildi. 08.12.18' de çocuk yoğun bakıma kabul edilen hastanın solunum eforu olması nedeniyle maske ile o2 ye alındı. 21.12.18' de LVAD takılması sonrası entübe olarak gelen hasta P-SIMV de izleme alındı. Hastanın klinik seyrinde denenen ekstübasyon girişimlerinin başarısız olması üzerine pos-op 27. günde trakeostomi açıldı. Post-op 154. günde hastanın trakeostomisi çıkarılarak maske ile O2 ye geçildi. Hasta sonraki dönemlerde aralıklı olarak BPAP ve HFNC' de izlendi. Hasta 11.06.19 'da 2lt/dk'dan HFNC ile kardiyoloji servise devredildi.

Sonuç : Bu olguda LVAD uygulanmış bir çocuğun, çocuk yoğun bakımda yattığı süre boyunca hemşirelerin gün içerisinde verdiği bakımlardan, monitorizasyon, kanama kontrolü, solunum desteği, endotrakeal aspirasyon, ağrı ve sedasyona yönelik bakım, enfeksiyonun önlenmesi ve kontrolü, vücut bakımı dikkat edilmesi gereken konul

Anahtar Kelimeler: Çocuk yoğun bakım, DKMP, Hemşirelik bakımı, LVAD

[P-191]

Trakeostomi ve Gastrostomi Açılan Hastalarda Hemşirelik Bakımı

Seda Dursun, Hanife Eroğlu, Meryem Nihal Yersel, Melike Aras, Handagül Kandemir, Muhterem Duyu
İstanbul Medeniyet Üniversitesi Göztepe Eğitim ve Araştırma Hastanesi Çocuk Yoğun Bakım Kliniği

Giriş: Trakeostomi, hava yolu açıklığının sağlanması için trakeanın ön duvarında 3. ve 4. kıkırdak halkaları hizasında cerrahi yolla bir delik açılıp plastik bir kanül yerleştirilmesi işlemidir.Trakeostomili hastada havayolu açıklığının sürdürülmesi ve kanül girişinin sterilizasyonunun sağlamak hemşirenin sorumluluğundadır. Perkütan Endoskopik Gastrostomi (PEG), ağız yoluyla beslenemeyenhastaların beslenmesini sağlamak amacıyla,midenin karın duvarına ağızlaştırılmasıdır.PEG açılan hastaların girişim bölgesinin sterilizasyonu ve kızarıklık şişlik sızıntı yönünden değerlendirilmesi hemşirenin yönetimindedir. Hemşirenin trakeostomi ve gastrostomi bakım uygulamalarını etkin bir şekilde gerçekleştirilmesi enfeksiyon gelişme riskini önlemede son derece önemlidir.

Amaç: Çocuk Yoğun Bakım Ünitesi'nde trakeostomi ve PEG açılan hastalarda gelişebilecek komplikasyonların önlenmesi için uygulanan hemşirelik bakımının önemi vurgulamaktır. Olgu: 8 yaşında kız hasta araç dışı trafik kazası nedeni ile entübe olarak devir alınan hastaya bilinç bulanıklığı sebebiyle yatışının 12. gününde trakeostomi ve PEG açılmıştır. Hastaya trakeostomi işlemi (oral hijyeni sağlama, trakeostomi filtresini değiştirme, aseptik tekniklere uygun temizliğini sağlama, aspirasyon yapma vb.) ve PEG işlemi (bölgenin akıntı, kızarıklık yönünden takip edilmesi,aseptik tekniklere uygun pansuman yapılması, gastrostomi tüpünün hastanın tenine temas etmemesi için önlemlerin alınması vb.) sonrasında günlük hemşirelik bakımı uygulanmıştır.Bu süreçte hastanın ailesine evde bakıma yönelik eğitimler verilmiştir. hasta yatışının 25. gününde trakeostomi ve PEG ile taburcu edilmiştir.

Tartışma ve Sonuç: Günümüzde travma nedeni ile hasara uğrayan beyin dokusuna yönelik tedavi yöntemi bulunmamaktadır. Bu nedenle ağır kafa travması geçiren hastalarda spontan solunumu sürdürememe, beslenmede yetersizlik ya da gereksinimden az beslenme ve bilinç bulanıklığı gibi komplikasyonlar meydana gelmektedir. Hastamızda bilinç değişikliği geliştiği için trakeostomi ve PEG açılmıştır. Hemşirelerin trakeostomi ve PEG açılan hastalara yönelik bakım süreci ile ilgili bilgi ve becerilere sahip olması önemlidir. Hemşirelik bakım uygulamaları, hastada gelişebilecek komplikasyonların azaltılması, hastanın hastanede yatış süresinin kısalması ve maliyetin azalması açısından önemlidir. Trakeostomi ve PEG bakımı hastanın yatış süresi boyunca etkin bir şekilde uygulanmıştır. Hasta, enfeksiyon belirtisi saptanmadan taburcu edilmiştir.

Anahtar Kelimeler: trakeostomi, PEG, hemşirelik bakımı, çocuk yoğun bakım

resim 1

Trakeostomi ve PEG Açılan Hastalarda Hemşirelik Tanıları

- Beden İmgesinde Rahatsızlık - Etkisiz Başetme - Beslenmede Dengesizlik: - Gereksiniminden Az/Fazla Beslenme - Sıvı Volum Eksikliği/Fazlalığı	- Oral Mukoz Membranlarda Bozulma - Akut Ağrı - Deri Bütünlüğünde Bozulma - Enfeksiyon Riski - Tanımlanan Rejime Uymada Güçlük

[P-192]

HEMODİYAFİLTRASYON UYGULANAN ÇOCUKTA HEMŞİRELİK BAKIMI

Melike Aras, Handegül Kandemir, Meryem Nihal Yersel, Seda Dursun, Hanife Eroğlu, Muhterem Duyu
Medeniyet Üniversitesi Göztepe Eğitim ve Araştırma Hastanesi, Çocuk Yoğun Bakım Ünitesi, İstanbul

Hemolitik üremik sendrom (HÜS) akut böbrek yetmezliğinin çocuklarda en sık görülen nedenlerinden biridir. Enfeksiyonlar, genetik mutasyonlar, ilaçlar, sistemik hastalıklar HÜS'e neden olan faktörlerdendir. HÜS temel olarak mikroanjiopatik hemolitik anemi, trombositopeni ve akut böbrek hasarı üçlüsü ile tanımlanan bir klinik tablodur (1). HÜS' de böbrek başta olmak üzere çok sayıda doku ve organ etkilenir. Hematüri, proteinüri ve serum kreatinin düzeyinde yükselme böbrek hasarının önemli belirtilerindendir. Hematolojik bulgular ve böbrek bulguları hastalığın asıl klinik tablosunu oluşturur (2). Bu olguda da daha önce bilinen hastalığı olmayan 1 yaş 9 aylık erkek hastada Rota virüsü saptanmıştır. Laboratuvar bulgularında bozulma olan idrar çıkışı azalan ve ödemli görünümdeki hasta hemodiyafiltrasyon işlemi için Çocuk Yoğun Bakım Ünitesi ne alınmıştır. Uygulanan destek tedavilerde (sıvı ve elektrolit dengesinin düzenlenmesi, kan basıncı yüksekliğinin kontrolü, hemodiyafiltrasyon ve hematolojik değişkenlerin düzenlenmesi) hemşirenin rolü ve hemşirelik bakımının öneminin vurgulanması amaçlanmıştır. Hemodiyafiltrasyon işleminin tecrübeli, eğitimli, multidisipliner bir ekip

tarafından yapılması önerilmektedir. Hastanın hemodiyafiltrasyon işlemi için hazırlanması, uygulanması ve sonlandırılması iyi bir hemşirelik bakımı yönetiminin belirleyicisidir. Bu konuda yapılan çalışmalar ve deneyimlerin paylaşılması bilgilerimizi artırmaya, uygulamalarımızı geliştirmeye katkı sağlayacaktır.Hemodiyafiltrasyon tedavisi uygulanan hastanın hemşirelik bakımı ve takibi kapsamlı ve dikkatli yapıldığında, komplikasyonlar önlendiğinde prognoz iyi sonuçlanmaktadır. Hemodiyafiltrasyon tedavisi ile ilgili hemşirelik bakım protokollerinin hazırlanması ve hemşirelerin eğitimlerinin desteklenmesi, bu konuda yapılacak araştırma ve yayınlar ile bilgilerin çoğaltılması ve yayılması önerilir.

Anahtar Kelimeler: Hemolitik üremik sendrom, Hemodiyafiltrasyon, Hemşirelik bakımı

Hemodiyafiltrasyon cihazı

Kateter bakımı

Hastanın hemodiyafiltrasyon öncesi ve sonrası laboratuvar değerleri

GÜN	HB (mg/dl)	PLT (mm3)	BUN (mg/dl)	KREATİNİN (mg/dl)	APTT (sn)	INR	AST (U/L)	ALT (U/L)	ÜRE (mg/dl)	CRP (ug/dl)
İLK	8,8	49,0	30,7	2,58	30,3	1,15	227	192	92	3,46
SON	9,8	327		0,55			23	13	47	

Olgunun Hemşirelik Bakımı

Hemşirelik Tanısı	Hemşirelik Girişimleri	Değerlendirme
Hemodiyafiltrasyonda Sitrat Kullanımına Bağlı İntrakorporeal İyonize Kalsiyum Düşmesine Bağlı Sinir Ve Kas Hücrelerinin Aşırı Uyarılması	-Hemodiyafiltrasyon uygulanan hastada ilk 12 saatte saatlik kan gazı ve 12 saatte bir hemogram, biyokimya, aPTT-INR takibi yapıldı. -İlk 12 saatten sonra 2 saatte bir kangazı takibi yapıldı. -Hastada iyonize kalsiyum düzeyi kontrolü saatlik kangazı ve durumundaki değişiklikler (titreme, kas spazmı, el, ayak ve suratta karıncalanma, nöbet aktivitesi) takip edildi. -Hastanın kandaki kalsiyum değerini korumak için hemodiyafiltrasyonla beraber kalsiyum infüzyonu başlandı hemodiyafiltrasyon durdurulana kadar devam edildi.	Hastada kalsiyum düşüklüğü bulguları gözlemlenmedi.
Ödem, Hareketsizlik, Doku Perfüzyonunda Değişime Bağlı Doku Bütünlüğünde Bozulma Riski	-Hastanın kemik çıkıntı yerleri, cildi ve basınç alanları kızarıklık, ödem bulguları açısından takip edildi. Scrotum ve glans penis ödemi spanç yardımıyla desteklenerek eleve edildi. -Cilt temiz ve kuru tutuldu. -Beslenmesi gözden geçirilerek yeterli besin alması sağlandı. -Hastanın ekstremiteleri yastık kullanılarak eleve edildi. Yatak başı 45 derecelik açı ile kaldırıldı. Çarşafı gergin, katlanmamış kırışık olmamasına dikkat edildi.	Yoğun bakım ünitesinde 5 gün yatan hastada tedavi süresince bası yarası gelişmedi.
Anürik Olması, Damar İçi Volumün Artışı Olması Nedeniyle Kan Basıncının Yüksek Seyretmesi Riski	-Hastaya arter açılarak monitorize edildi. İnvaziv tansiyonun sürekli takibi yapıldı. -Tansiyonun yükselme eğilimine girdiği süreçte ultrafiltrasyonun saatlik hızı arttırılarak damar içi volüm artışı ve hipertansif olması engellendi.	Hasta hipertansif olmadı.
Enfeksiyon Riski	-Hastanın kateter girişim yeri asepsi ve antisepsi kurallarına uygun bakımı yapıldı. -Giriş yerinde kızarıklık, seröz akıntı yönünden gözlemlendi.	Hastada kateter girişimine ve bakımına bağlı enfeksiyon gelişmedi.