ÇOCUK ACİL TIP VE YOĞUN BAKIM DERNEĞİ

ULUSLARARASI KATILIMLI

XIV. ÇOCUK ACİL TIP ve YOĞUN BAKIM KONGRESİ

X. Çocuk Acil Tıp ve Yoğun Bakım Hemşireliği Kongresi

18-21 Ekim 2017, Adana

BİLDİRİ KİTABI

www.cocukacilyogunbakim2017.org

BİLİMSEL SEKRETARYA
ÇOCUK ACİL TIP VE YOĞUN BAKIM DERNEĞİ
Kongre Başkanları
Prof. Dr. Hayri Levent Yılmaz
Prof. Dr. Dinçer Yıldızdaş
Çukurova Üniversitesi Tıp Fakültesi
Tel: +90 322 338 60 60

ORGANİZASYON SEKRETARYASI
TOPKON KONGRE VE ETKİNLİK HİZMETLERİ
Zühtüpaşa Mah. Rıfatbey Sok. No:24
34724 Kalamış-Kadıköy-İstanbul / Türkiye
Tel : +90 216 330 90 20
Faks : +90 216 330 90 05
E-posta : cocukacilyogunbakim2017@topkon.com

ÇOCUK ACİL TIP VE YOĞUN BAKIM DERNEĞİ YÖNETİM KURULU

BAŞKAN

Prof. Dr. Tolga F. Köroğlu

BAŞKAN YARDIMCISI

Prof. Dr. Murat Duman

GENEL SEKRETER

Doç. Dr. Oğuz Dursun

SAYMAN

Prof. Dr. Dinçer Yıldızdaş

ÜYELER

Prof. Dr. Tanıl Kendirli

Doç. Dr. Esra Şevketoğlu

Yard. Doç. Dr. Gülser Esen Besli

KONGRE BAŞKANLARI

Prof. Dr. Hayri Levent Yılmaz

Prof. Dr. Dinçer Yıldızdaş

POSTER BİLDİRİLERİ

PS-001[Çocuk Yoğun Bakım]

Kalp Yetmezliği Tablosu ile Başvuran Nadir bir Taşiaritmi; Permanent Junctional Resiprokan Taşikardi

Nihal Akçay[1], Osman Yeşilbaş[1], Hasan Serdar Kıhtır[1], Mehmet Bedir Akyol[2], Mey Talip Petmezci[1], Ülkem Barlas[1], Esra Şevketoğlu[1]

[1]Sağlık Bilimleri Üniversitesi Bakırköy Dr Sadi Konuk Sağlık Uygulama Araştırma Merkezi, Çocuk Yoğun Bakım Ünitesi, İstanbul

[2]Sağlık Bilimleri Üniversitesi Bakırköy Dr Sadi Konuk Sağlık Uygulama Araştırma Merkezi, Çocuk Kardiyolojisi, İstanbul

GİRİŞ: Permanent junctional resiprokan taşikardi (PJRT) daha çok süt çocuğu ve büyük çocuklarda görülen oldukça nadir bir supraventriküler taşikardidir. Tanı DII, DIII, aVF ve V3-V6'da retrograt negatif p dalgalarının varlığı ile birlikte RP aralığının PR aralığından uzun olması ile konur. Permanent junctional resiprokan taşikardi bebeklik döneminde görülen diğer atriyoventriküler reentran taşikardilerin aksine spontan sinüs ritmine dönme özelliğine sahip değildir. Taşikardinin uzun süre devam etmesi dilate kardiyomyopati (DKMP) gelişmesine neden olabilir ve bu hastalar yanlışlıkla idiopatik DKMP tanısı alabilir. Bu olgu sunumunda kalp yetmezliği kliniği ile başvuran, ekokardiyografisi DKMP ile uyumlu, elektrokardiyografisinde PJRT saptanan olgu sunulmuştur.
OLGU: Öncesinde atriyal septal defekt ve ventriküler septal defekt tanılarıyla takip edildiği öğrenilen 53 günlük kız bebeğin, solunum sıkıntısı nedeniyle çocuk acil polikliniğine getirildiği öğrenildi. Fizik muayenesinde takipne ve taşikardi gözlenen hasta EKO' sinde ventriküllerin geniş görülmesi ve ejeksiyon fraksiyonun azalmış olması üzerine miyokardit ön tanısıyla çocuk yoğun bakım ünitesine yatırıldı. Özgeçmişinde 38 gebelik haftasında sezaryen ile 3700 gram doğduğu ve doğum sonrası sorun yaşamadığı, kardiyoloji bölümünden ilaçsız takip edildiği öğrenildi. Yoğun bakım yatışı sonrasındaki fizik muayenesinde; vücut ısısı 36 ºC, kalp tepe atımı 220 atım/dk, solunum sayısı 55/dk, kan basıncı 98/61 mmHg, oda havasında oksijen doygunluğu %94 olan hastanın huzursuz olduğu ve kapiller dolum zamanının üç-dört saniye (s) olduğu görüldü. Kot altı beş santimetre palpe edilen karaciğeri ve 3/6 pansistolik üfürümü olduğu tespit edildi. Kan gazı laktat yüksekliği (2,79 mmol/L) dışında normaldi. Protrombin zamanı 17,8 s, aktive parsiyeltromboplastin zamanı 57,6 s, Brain Natriüretik Peptid (BNP) 20,838 ng/mL(normal<83 ng/mL), CK-MB 46 U/L, troponin T 0,053 ng/ml (normal<0,1 ng/mL), olarak tespit edildi. Diğer laboratuvar tetkiklerinde patolojik bulgu gözlenmedi. Telekardiyografisinde pulmoner vasküler dallanmada artış ve kardiyotorasik indeksin 0,65 olduğu görüldü. EKG incelemesinde 220/dk. hızında dar QRS'li taşikardi ve DII, DIII, aVF derivasyonlarında negatif p dalgaları izlendi. Ekokardiyografik incelemede geniş perimembranoz VSD, geniş sekundum ASD, her iki ventrikülde genişleme ve ventrikül sistolik fonksiyonunun hafif azalmış olduğu saptandı (Ejeksiyon Fraksiyonu %52). Bu bulgular ile PJRT düşünülen hastaya adenozin hızlı puşe yapıldı fakat adenozin sonrası ritmde hiç bir değişiklik gözlenmedi. Bunun üzerine amiodaron yüklemesi yapıldı ve infüzyona geçildi. Amiodaron tedavisi sonrası birinci saatte hasta sinüs ritmine döndü. Hastaya profilaktik olarak propranolol başlandı. Kalp yetmezliği kliniği olan hastaya milrinon infüzyonu başlandı. Hastada amiodaron ve milrinon tedavileri sonrası hipotansiyonu gelişmesi nedeniyle tedaviye noradrenalin infüzyonu eklendi. Amiodaron ve propranolol tedavileri altında hastanın taşikardisi tekrarlamadı. Bu bulgularla PJRT ve taşikardiye ikincil kardiyomiyopati tanısı konuldu. Tedavi sonrası ikinci günde yapılan EKO' sinde sistolik fonksiyonların düzeldiği ve ventriküler genişlemenin gerilediği gözlendi. Hastanın ilaç tedavisi ile takip edilmesi, aritmi atakları kontrol altına alınamazsa ablasyon tedavisi yapılması planlandı.
Sonuç olarak kardiyomiyopatili hastalarda tedavi edilebilen ve geri dönüşümlü nadir nedenlerden olan PJRT' ye EKG ile tanı konabileceği akılda tutulmalıdır. Supraventriküler taşikardili olgularda adezonine yanıt alınamadığında PJRT' de düşünülmelidir

Anahtar Kelimeler: Aritmi, Permanent junctional resiprokan taşikardi

Şekil 1

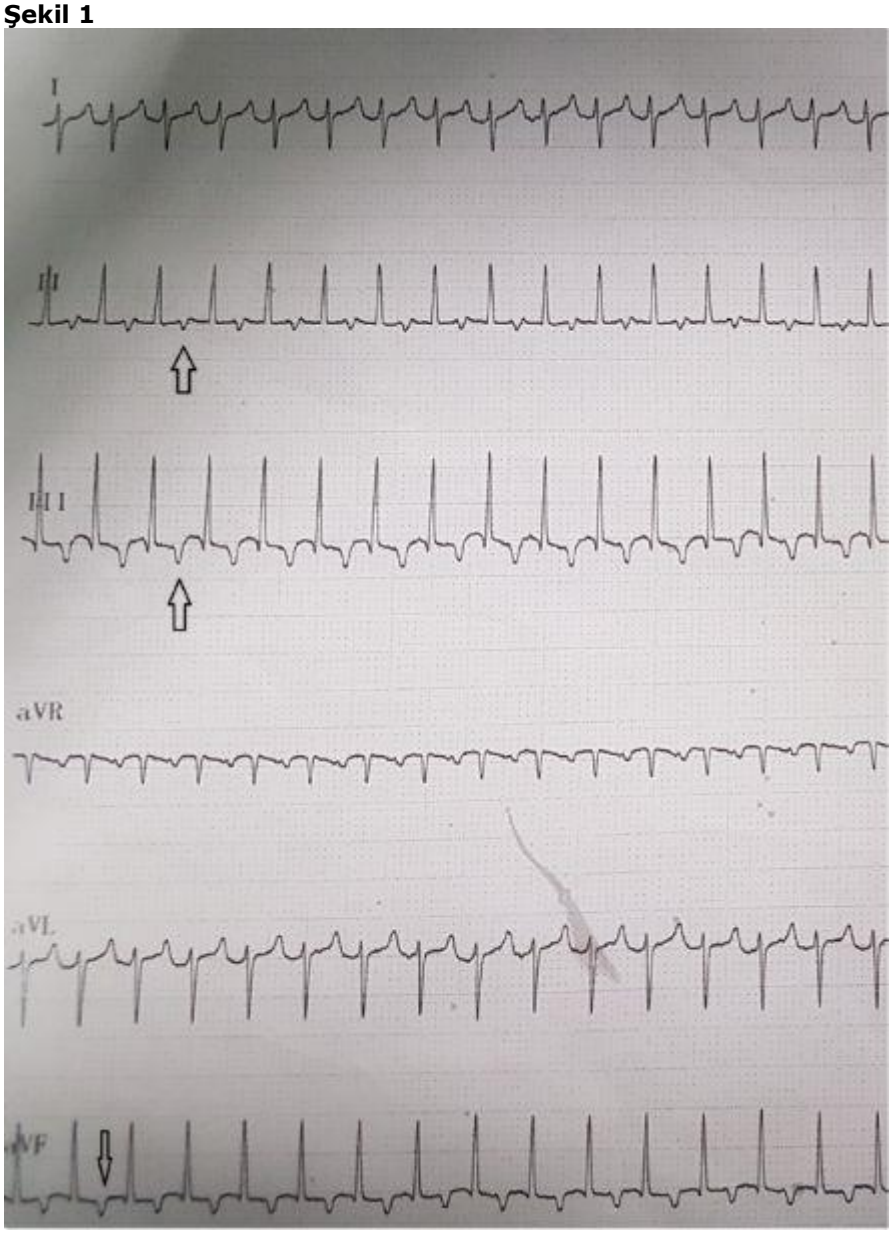

Hastanın elektrokardiyografisinde DII, DIII, aVF'de negatif P dalgalası.

şekil 2

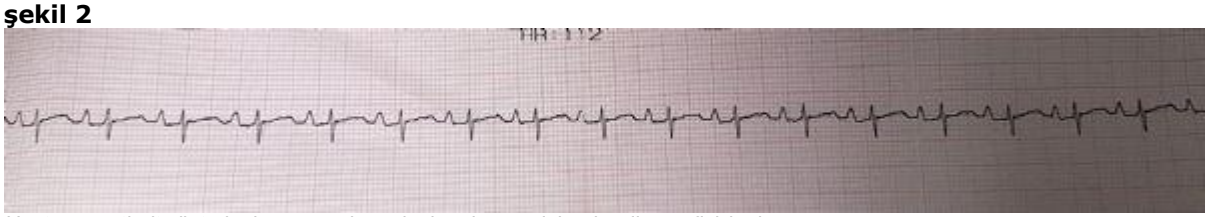

Hastanın antiaritmik tedavi sonrası sinüs ritmine dönen elektrokardiyografisi.(D1)

PS-002[Çocuk Yoğun Bakım]

Pnömoniden Rikets tanısına

Osman Yeşilbaş[1], Nazan Ülgen Tekerek[1], Ülkü Gül Şiraz[2], Serhat Tekerek[3], Mevlüt Salim[4]
[1]Sağlık Bilimleri Üniversitesi, Van Eğitim ve Araştırma Hastanesi, Çocuk Yoğun Bakım Birimi, Van, Türkiye
[2]Sağlık Bilimleri Üniversitesi, Van Eğitim ve Araştırma Hastanesi, Çocuk Endokrinolojisi, Van, Türkiye
[3]Sağlık Bilimleri Üniversitesi, Van Eğitim ve Araştırma Hastanesi, Radyoloji Bölümü, Van, Türkiye
[4]Sağlık Bilimleri Üniversitesi, Van Eğitim ve Araştırma Hastanesi, Pediatri, Van, Türkiye

Giriş
D vitamini vücuttaki kalsiyum ve fosfor metabolizmasında, kemik mineralizasyonunda ve kas-sinir iletişiminde önemli görevlere sahip yağda eriyen bir vitamindir. Vitamin D' nin kemik-mineral metabolizması dışında doğal immün sistem üzerinde düzenleyici görevleri vardır. Vitamin D eksikliğinin özellikle çocuk yaş grubunda pnömoniye yatkınlık oluşturduğu ile ilgili literatürde çalışmalar mevcuttur. Süt çocukluğu döneminde D vitamini desteği verilmesine yönelik ulusal ve uluslararası kampanyalara karşın ülkemiz gibi gelişmekte olan ülkelerde ebeveynlerin tedaviye uyumundaki eksiklik nedeniyle azımsanmayacak kadar çok çocuk D vitamini eksikliği ve rikets riski ile karşı karşıyadır. Bu yazıda ağır seyirli pnömoni ile tarafımıza başvuran hastada palpasyon ve akciğer grafisi ile tespit edilen raşitik tesbih görüntüsü nedeniyle tetkik edilerek rikets tanısı alan olgu rikets-pnömoni birlikteliğine dikkat çekmek amacı ile sunulmuştur.
Olgu
Bir yaşında erkek hasta solunum sıkıntısı nedeniyle Çocuk Yoğun Bakım Birimi'ne yatırıldı. Takipneik (50/dk) ve taşikardik (154/dk) olan hastanın vücut ısısı 38,3 ºC, kan basıncı 98/53 (ortalama 68) mmHg olarak ölçüldü. Nabız oksijen doygunluk oranı oda havasında %88-90 arasında idi. Akciğer oskültasyonunda iki taraflı ralleri mevcuttu. Göğüs muayenesinde her iki ön göğüs kostakondral bileşkede raşitik tesbih olduğu düşünülen genişlemeler görüldü ve palpe edildi. Akraba olmayan anne babadan zamanında normal doğum ile 3520 g olarak doğduğu öğrenilen hastanın ağırlığı 8100 g (3-10 p), boyu 73 cm (10-25 p) ve baş çevresi 45.5 cm (10-25 p) olarak ölçüldü. Kapiller kan gazı ve tam kan sayımı normaldi. C-reaktif protein (CRP) 1.24 mg/dL (normal: 0-0.8 mg/dL), prokalsitonin 1.14 ng/mL (normal<0.5 ng/mL) idi. Akciğer grafisinde iki taraflı parakardiyak infiltrasyonları olan hastanın her iki göğüs kostakondral bileşkeye uyan bölgelerinde opak yuvarlak görüntüler tespit edildi. Anamnez derinleştirildiğinde annesinin doğumdan sonra hastaya D vitamini profilaksisi verilmesi önerilmesine karşın vermediği öğrenildi. Solunum sıkıntısı ve pnömoni nedeniyle ketamin infüzyonu ile yüksek akış oksijen desteğine alınan hastaya damar içi ampisilin-sulbaktam ve idame sıvı başlandı. Raşitik pnömopati düşünülen olgunun tetkiklerinde kalsiyum 8.2 mg/dL, fosfor 2.8mg/dL, alkalen fosfataz 770 U/L (normal<350), parathormon 187 pg/mL (normal 15-65 pg/mL), 25-Hidroksi Vitamin D3 düzeyi 3 ng/mL (normal 10-47 ng/mL) olarak sonuçlandı. El bilek ve uzun kemik grafilerinde metafizlerde düzensizlik, fırçalaşma ve genişleme tespit edilen hastaya nutrisyonel vitamin D eksikliğine bağlı rikets tanısı konuldu. Tedavi amacı ile 150.000 IU kas içi D vitamini ve damar içi kalsiyum glukonat (50 mg/kg elementer kalsiyum) başlandı. Solunum sıkıntısının gerilemesi nedeniyle üçüncü gün yüksek akış oksijen desteğinden ayrıldı ve beşinci gün çocuk endokrinolojisi tarafından takip ve tedavi edilebilmesi amacıyle çocuk servisine devredildi.
Sonuç
Nutrisyonel Vitamin D eksikliği tüm önlemlere rağmen toplumsal bir sorun olma durumunu korumaktadır. Birinci basamak koruyucu sağlık hizmetinde görevli sağlık personelinin tüm ailelere rutin kontroller sırasında D vitaminin kullanımının önemini ayrıntılı ve kullanmamanın risklerini belirterek anlatması ağır iskelet deformitelerine yol açabilecek riketsi önleyebilecek tek yoldur. Ayrıca özellikle pnömoni ile başvuran küçük yaştaki çocuklarda rikets ve D vitamini eksikliği sorgulanmalıdır.

Anahtar Kelimeler: D vitamini, pnömoni, rikets

PS-003[Çocuk Yoğun Bakım]

Çocuklarda nadir bir metabolik asidoz nedeni; Antifiriz ile zehirlenme

Nihal Akçay, Hasan Serdar Kıhtır, Osman Yeşilbaş, Mey Talip Petmezci, Ülkem Koçoğlu Barlas, Esra Şevketoğlu
Sağlık Bilimleri Üniversitesi Bakırköy Dr Sadi Konuk Sağlık Uygulama Araştırma Merkezi, Çocuk Yoğun Bakım Ünitesi, İstanbul

GİRİŞ: Etilen glikol(EG), dihidrik alkoller grubundan, renksiz, kokusuz, tatlı bir maddedir. Plastik, kozmetik ve boya endüstrisinde etkin bir çözücü olmasının yanı sıra antifriz ve yangın söndürücü köpük gibi maddelerin üretiminde kullanılmaktadır. Tatlı olması nedeni ile çocukların ilgisini çekebilmekte ya da bilerek olan alımlarda yüksek miktarlarda alımı kolaylaştırmaktadır. Ağız yoluyla alındıktan sonra kısa sürede barsaklardan emilir. Toksik sınırı oldukça dardır. Karaciğerde alkol dehidrogenaz enzimi tarafından metabolize edilir. Glikolaldehit, glikolik asit, glioksilik ve oksalik asit ortaya çıkar. Toksik etkiden asıl sorumlu olan bu metabolitlerdir. Biz bu olgu sunumu ile mortalitesi çok yüksek olan etilen glikolle zehirlenme vakalarında erken müdahalenin önemini vurgulamak istedik.
OLGU: On beş yaşında erkek hasta intihar amaçlı bir litre antifiriz içtikten iki saat sonra nistagmus, peltek konuşma ve yürürken denge kaybı şikayetleri ile acil servise getirildi. Hastaya nazogastrik sonda takılıp mide lavajı uygulandıktan sonra alınan ilk tetkiklerinde artmış anyon açıklı metabolik asidozun olması nedeniyle çocuk yoğun bakım ünitesine kabul edildi. Olgunun ünitemizdeki ilk fizik muayenesinde genel durumu orta, uykuya meyilli, glaskow koma skoru(GKS)12, kan basıncı 127/83(98) mmHg, kalp tepe atımı 95 atım/dk, vücut ısısı 37 °C, solunum sayısı 30/dk idi. Hastanın nistagmusu, sarhoşvari konuşması, ataksisi, hiporefleksisi mevcuttu. Diğer sistem muayenesi doğaldı. Asidotik solunumu mevcut olan hastadan alınan kan gazında (pH:7.20, PaCO2: 28,8 mmHg, HCO3: 14,3 mmol/L, sodyum: 146 mmol/L, potasyum: 3,9 mmol/L, klor: 103 mmol/L) artmış anyon(32,6) açıklı metabolik asidoz saptandı. Fomeprizol başlangıçta temin edilemediği için etanol 10 ml/kg 30 dakikada yüklendikten sonra 1 ml/kg/st infüzyona geçildi. Yatışının birinci saatinde bilinci kötüleşen (GKS:6) ve solunumu yüzeyselleşen hasta entübe edildi ve mekanik ventilatöre bağlandı. Diyaliz kateteri takılarak 4000cc/1,73M2 /saat diyalizat hızıyla sürekli venövenöz hemodiyaliz başlandı. Hastanın laboratuvar tetkiklerinde; hemoglobin 15,8 g/dL, lökosit 9040 /mm3, potasyum 3,9 mmol/L, sodyum 146 mmol/L, kalsiyum 7,94 mg/dL, kreatinin 0,89 mg/dL, glukoz 121 mg/dL, AST 48 IU/L, ALT 45 IU/L idi. Hastanın hesaplanan kan osmolaritesi 309, laboratuarda bakılan 285 olarak saptandı. Tam idrar tetkikinde kalsiyum oksalat kristalleri saptandı. Günlük 100 mg tiamin (vitamin B1) ve piridoksin (vitamin B6) parenteral yoldan başlandı. Diyalizin 12. Saatinde fomepirizol temin edildi ve 15mg/kg dozla başlandı. Metabolik asidoz tablosu hemodiyalizle 12. saatten itibaren düzelen ve şuuru açılan hasta yatışının 24. saatinde sorunsuz bir şekilde ekstübe edildi. Hipertansif seyreden hastaya amlodipin başlandı. Yetmiş iki saat çocuk yoğun bakım ünitesinde takip edilen hasta sorunsuz bir şekilde taburcu edildi.
Sonuç olarak EG zehirlenmesi nadir görülmekle birlikte metabolik asidozla başvuran hastalarda düşünülmesi gereken tanılardan birisi olmalıdır. Çünkü erken dönemde tedavi edilmezse mortalite oldukça yüksektir.

Anahtar Kelimeler: Etilen glikol zehirlenmesi, fomepizol, metabolik asidoz

PS-004[Çocuk Yoğun Bakım]

Bupropion intoksikayonu sonucu status epileptikus gelişen bir olgu sunumu

Nihal Akçay, Hasan Serdar Kıhtır, Mey Talip Petmezci, Ülkem Koçoğlu Barlas, Esra Şevketoğlu
Sağlık Bilimleri Üniversitesi Bakırköy Dr Sadi Konuk Sağlık Uygulama Araştırma Merkezi, Çocuk Yoğun Bakım Ünitesi, İstanbul

GİRİŞ: Bupropion, şiddetli depresyon, alkolizm, bipolar bozukluğun eşlik ettiği anksiyete bozuklukları ve son zamanlarda sigara bırakma tedavisinde kullanılan bir atipik antidepresandır. Dopamin, norepinefrin ve serotonin geri alımının seçici bir inhibitörüdür ayrıca antikolinerjik etkinliğe sahiptir. Bupropion aşırı doz alımından sonra halüsinasyon, ajitasyon ve nöbetler en yaygın santral sinir sistemi etkileridir. Nöbetler hem terapötik dozlarda hem de aşırı dozda bupropion kullanımı sonrasında ortaya çıkar. Yazımızda yavaş salınımlı bupropion aşırı doz alımı sonrasında status epileptikus ve uzun QTc gelişen bir olgu sunularak, ortaya çıkabilecek yan etkilerin tedavisine dikkat çekilmesi amaçlanmıştır.
OLGU: On üç aylık erkek hastanın yedi adet bupropion 150 mg yavaş salınımlı tablet aldıktan bir saat sonra özel bir hastaneye getirildiği öğrenildi. Gelişinde bilinci açık olduğu öğrenilen hastaya mide lavajı ve aktif kömür uygulandığı ancak sonraki takiplerinde jeneralize tonik klonik nöbetlerinin olduğu bildirildi. Nöbetleri için hasaya öncelikle rektal diazem uygulandığı ancak cevap alınamayınca midazolam ve fenobarbital verildiği öğrenildi. Antiepileptik tedavilere rağmen nöbetleri kontrol altına alınamayan hasta status epileptikus ve ilaç intoksikasyonu tanılarıyla çocuk yoğun bakım servisine kabul edildi. İlaç alımı sonrasında dördüncü saatte yoğun bakıma getirilen hastanın ilk fizik muayenesinde bilinci kapalı, Glaskow koma skoru 8 olarak değerlendirildi. Hastanın pupilleri izokorik pupil refleksi bilateral müspetti. Solunumu yüzeyel gözlenen hastanın solunum muayenesinde solunum sayısı 38/dk idi ve bilateral kaba ralleri mevcuttu. Dolaşım sistemi muayenesinde kalp hızı 165 atım/dk arteryel tansiyon 82/49(60) mmHg ve kapiler dolum zamanı 2 sn idi. Venöz kan gazında pH:7,3, pCO2:43mmHg, HCO3:20,7, laktat:2,1 mmol/L olarak sonuçlandı. Diğer laboratuar tetkiklerinde patolojik bulgu tespit edilmedi.
Hasta hem yüzeysel solunumu hem de devam eden jenerelize tonik klonik nöbetleri olması nedeniyle tiyopental ile sedatize edilerek entübe edildi. Hastaya antikonvülzan ve sedasyon olarak tiyopental infüzyonu devam edilirken anlajezi fentanil infüzyonuyla sağlandı. Hastanın sedsayon düzeyi sürekli bi-spektral index (BİS) monitorizasyonuyla BİS değeri %20 – 40 arasında tutulacak şekilde takip edildi. Hastaya lipit emülsiyon tedavisi (1gr/kg %20 lik lipit 1 saatte yüklendikten sonra 1gr/kg/gün infüzyon) başlandı. Günlük kan trigliserit düzeyi takip edilerek lipit infüzyon hızı 3gr/kg/güne kadar çıkıldı. Hastanın ilk elektrokardiografik incelemesinde QTc:0.48 olması üzerine propronolol başlandı. Hastanın takiplerinde 72 saat sonra QTc:0.40 gerilediği için propronolol tedavisi kesildi. Yatışının 72. saatinde lipit infüzyon hızı 1,5 g/kg/gün olacak şekilde azaltıldı. Hasta 72 saat tiyopental infüzyonu aldıktan sonra, fenobarbital tedavisi tekrar başlandı ve tiyopental tedavisi sonlandırıldı. Sonrasında spontan solunumu ve uyanıklığı yeterli olan hasta ekstübe edildi. Takibinde fokal nöbetlerinin olması üzerine hastanın lipit infüzyonu tekrar 3g/kg/gün'e çıkartıldı ve tedavisine levatirisetam eklendi. Yatışın 6. gününden itibaren bilinci tamamen açıldı. Bir gün boyunca nöbeti gözlenmeyen hastanın lipit emülsiyon tedaviside sonlandırıldı. Mental ve motor fonksiyonları tamamen normal gözlenen hastanın fenobarbital ve levatirisetam tedavilerine devam edildi ve çocuk nöroloji takibi önerilerek taburcu edildi.
Sonuç olarak bupropiyona bağlı zehirlenmelerde ortaya çıkan hayatı tehdit eden yan etkilerin tedavi edilmesinde lipit emülsiyon tedavisinin yardımcı olabileceği kanaatindeyiz.

Anahtar Kelimeler: Bupropion zehirlenmesi, lipit emülsiyon tedavisi, status epileptikus, uzun QTc

PS-005[Çocuk Yoğun Bakım]

Tetanos; unutulmuş bir enfeksiyon hastalığı

Ülkem Koçoğlu Barlas[1], Hasan Serdar Kıhtır[1], Osman Yeşilbaş[1], Mey Talip Petmezci[1], Nihal Akçay[1], Ercüment Petmezci[1], Nevin Hatipoğlu[2], Esra Şevketoğlu[1]

[1]Sağlık Bilimleri Üniversitesi Bakırköy Dr Sadi Konuk Sağlık Uygulama Araştırma Merkezi, Çocuk Yoğun Bakım Ünitesi, İstanbul

[2]Sağlık Bilimleri Üniversitesi Bakırköy Dr Sadi Konuk Sağlık Uygulama Araştırma Merkezi, Çocuk Sağlığı ve Hastalıkları, İstanbul

GİRİŞ: Tetanos; anaerobik, gram pozitif, spor oluşturan bir bakteri olan Clostridium tetani tarafından üretilen bir eksotoksin olan tetanospasminin neden olduğu, akut ve sıklıkla ölümcül bir enfeksiyon hastalığıdır. Ülkemizde görülme sıklığı başarılı aşılama çalışmaları sonucunda 2/10 000 000'ye kadar düşürülmüştür.
OLGU: On gün önce sol ayak tabanına çivi batması nedeniyle çocuk acil servisine getirilen altı yaşındaki yabancı uyruklu erkek hastanın, tetanos aşısı ve 500 IU tetanos immunglobulini yapılarak evine gönderildiği, son bir gündür ağzını açmakta zorlanma, yutma güçlüğü ve sırt ağrısı şikayetlerinin olması üzerine tekrar çocuk acil servisine getirildiği öğrenildi. Fizik muayenesinde tüm vücut kaslarında kasılma ve çenede kilitlenme bulguları gözlenen hasta tetanos ön tanısıyla çocuk yoğun bakım birimimize kabul edildi. İlk fizik muayenesinde bilinci açık ve ajite olarak değerlendirilen hastanın Glaskow Koma Skoru 13/15 idi. Boyun kaslarındaki kasılmadan dolayı başı arkaya meyilli ve inlemeli solunumu mevcuttu. Özgeçmişinde çocukluk çağı aşılamalarının yapılmadığı öğrenildi. Diğer sistem muayeneleri ve laboratuvar tetkikleri normaldi. Hastaya damar içi ampisilin-sulbaktam ve metronidazol tedavisi başlandı. Tetanos immunglobulini 2500 IU dozla yarısı yara etrafına yarısı kas içine olacak şekilde uygulandı. Kasılmaları nedeniyle solunumu zorlu olan ve sedatif ilaçlarla kasılmaları azaltılamayan hasta entübe edildi. Entübasyon sonrası sedasyon olarak midazolam, analjezik olarak fentanil, kas gevşetici olarak rokuronyum ve magnezyum sülfat infüzyonu başlandı ve mekanik ventilatör desteğine alındı. Baklofen uygun doz arttırım şemasıyla enteral yoldan kullanıldı. Sedasyon düzeyi bi-spektral indeks (BİS) ile monitörize edildi. Sağ ve sol alın bölgesine takılan NIRS (near-infrared regional spectroscopy) almaçlarıyla beyin bölgesel oksijenasyonu takip edildi. Derin sedasyon, roküronyum, magnezyum sülfat ve baklofen tedavilerine rağmen kasılmaları gözlenen hastaya 500 IU tetanos immunglobulini intratekal olarak uygulandı. Hastanın beyin magnetik rezonans görüntülemesi normal olarak değerlendirildi. Haftalık olarak sedasyon ve kas gevşetici tedavilerine ara verilerek kasılmaların devam edip etmediği kontrol edildi. Yatışının 26. gününde kasılmaları oldukça azalmış olan ve kas gücü kendiliğinden solumaya elverişli görülen hasta ekstübe edilerek önce non-invaziv mekanik ventilasyona sonrasında ise maskeyle oksijen desteğine alındı. Yatışının 32. gününde bilinci normalleşen, etrafla ilgili hale gelen, oda havasında kendiliğinden soluyan, ağızdan beslenmesi iyi olan ve kasılmaları tamamen kaybolan hasta taburcu edildi.
SONUÇ: Ülkemiz gibi göç alan toplumlarda, yüksek ölüm ve hastalık oranına sahip tetanosun görülebileceği unutulmamalıdır. Aşılama, immunglobulin, sedasyon ve kas gevşetici tedavilere ek olarak erken entübasyon ve ileri monitörizasyon tekniklerinin kullanımının ölüm ve hastalığın azaltılmasına olumlu katkılar sağlayabileceğini düşünmekteyiz.

Anahtar Kelimeler: kasılma, sedasyon, tetanos

PS-006[Çocuk Yoğun Bakım]

Ağır krup sonrası ölümcül bir komplikasyon: akciğer ödemi

Ülkem Koçoğlu Barlas, Hasan Serdar Kıhtır, Mey Talip Petmezci, Nihal Akçay, Esra Şevketoğlu
Sağlık Bilimleri Üniversitesi, Bakırköy Dr Sadi Konuk Sağlık Uygulama Araştırma Merkezi, Çocuk Yoğun Bakım Ünitesi, İstanbul

GİRİŞ: Postobstrüktif akciğer ödemi, üst solunum yolu obstrüksiyonlarının nadir bir komplikasyonudur. Genellikle kendi kendini sınırlamakla birlikte erken tanı konulmadığı zaman ölümcül sonuçlara yol açabilir.
OLGU: Üç yaşında kız hastanın iki gündür mevcut olan ateş ve boğuk tarzda öksürük şikayetiyle birlikte son birkaç saattir olan solunum sıkıntısı nedeniyle çocuk acil servisimize getirildiği öğrenildi. Ağır krup ön tanısıyla adrenalin nebul ve kas içi deksametazon tedavisi uygulanan olgunun solunum sıkıntısının gerilemediği bildirildi. Oda havasında periferik oksijen satürasyonu (SpO2) %80'nin altına düşen ve ciddi solunum sıkıntısıyla birlikte muayenesinde solunum sesleri duyulamayan (sessiz akciğer) hasta ağır krup ve akut solunum yetmezliği ön tanılarıyla çocuk yoğun bakım ünitesine yatırıldı. Çocuk yoğun bakım ünitemizde yapılan ilk muayenesinde yaygın interkostal, subkostal ve suprasternal çekilmeler farkedildi. Solunumu taşipneik (DSS: 58/dk) olan hastanın bilateral solunum sesleri çok azalmış olarak duyuldu. Diğer sistem muayenelerinde patolojik bulgu gözlenmedi. Laboratuvar tetkiklerinden tam kan sayımında lökositoz (wbc: 28.000/mm3), kan gazında ise miks tip asidoz (pH: 7.13, pCo2: 54.6 mm Hg, Hco3: 14.8, lac: 3.8) saptandı. Diğer laboratuvar tetkiklerinde patolojik bulgu tespit edilmedi. Akciğer grafisinde bilateral kelebek tarzı yaygın infiltrasyonu mevcuttu. Hasta öncelikle S/T modda, EPAP: 6 cm H2O, IPAP: 10 cm H2O ve Fio2: %100 ayarlarıyla tam yüz maskesiyle non-invaziv ventilasyon desteğine alındı. Non-invaziv ventilasyon desteğine rağmen solunum sesleri çok az alınan ve belirgin solunum sıkıntısı olan hasta entübe edilerek mekanik ventilatöre bağlandı. Entübasyon sırasında hastanın vokal kordlarının ödemli ve hiperemik olduğu gözlendi. Entübasyonu takiben tüp içinden bol miktarda açık pembe renkli akciğer ödem sıvısı geldi. Hasta ağır krup ve akut akciğer ödemi olarak kabul edildi. Sedasyon için midazolam ve fentanyl infüzyonları başlandı. Entübasyon sonrasında solunum sesleri duyulabilir hale gelen olguda ince krepitan raller dışında dinleme bulgusu tespit edilmedi. Hastaya medikal olarak damar içi deksametazon tedavisi ile birlikte antibiyotik tedavisi başlandı. Yatışının ikinci günü trakeal aspirasyonlarından gelenlerinin devam etmesi nedeniyle mekanik ventilasyon parametreleri arttırıldı. Trakeal aspirasyonlarında yatışının üçüncü gününden itibaren gelenleri olmayan hastanın ventilatör parametreleri azaltılmaya başlandı. Beşinci gün ekstübe edilerek rezervuarlı maske ile oksijen (10 lt/dk) desteğine alındı. Yatışının yedinci gününde oksijen ihtiyacı kalmayan, oda havasında spontan soluyan ve solunum sıkıntısı gözlenmeyen hasta tedavisinin tamamlanması amacıyla çocuk servisine nakledildi.
SONUÇ: Çocuk acil servislerine üst solunum yolu obstrüksiyonu bulguları ile başvuran hastalarda akciğer ödeminin gelişebileceği düşünülmelidir. Klinik bulguları özellik göstermesede akciğer grafi bulguları tanı koymayı kolaylaştırabilir. Şiddetli hastalıkta tedavide uygulanan endotrakeal entübasyon ve mekanik ventilasyon hem tanı koymada faydalıdır, hem de tedavi süresini kısaltarak klinik durumu iyileştirir.

Anahtar Kelimeler: akciğer ödemi, krup, mekanik ventilasyon

PS-007[Çocuk Yoğun Bakım]

Stridorun nadir bir nedeni:Konjenital subglotik hemanjiom

Nihal Akçay[1], Hasan Serdar Kıhtır[1], Mey Talip Petmezci[1], Ülkem Koçoğlu Barlas[1], Canan Hasbal Akkuş[2], Esra Şevketoğlu[1]

[1]Sağlık Bilimleri Üniversitesi Bakırköy Dr Sadi Konuk Sağlık Uygulama Araştırma Merkezi, Çocuk Yoğun Bakım Ünitesi, İstanbul

[2]Sağlık Bilimleri Üniversitesi Bakırköy Dr Sadi Konuk Sağlık Uygulama Araştırma Merkezi, Çocuk Sağlığı ve Hastalıkları, İstanbul

GİRİŞ: Kaba ve gürültülü ses olarak tanımlanan stridor; kısmi olarak tıkanan havayolundan hızla geçen havanın oluşturduğu türbülans sonucu ortaya çıkar. Laringomalazi, glottik veb ve subglottik stenoz larinks düzeyinde obstürikyon yapan konjenital anomalilerdir. Süt çocuklarında stridorun nadir bir nedeni de konjenital subglottik hemanjiyomdur. Hastalık genellikle infant dönemde ortaya çıkan dispne, tekrarlayan obstüriktif bronşiyolit, laringeal stridor ve tedaviye yanıt vermeyen pnömoni ile karakterizedir. Direk laringoskopi ile tanı konabilen bu lezyonun tanı ve ayırıcı tanısında bilgisayarlı tomografi ve manyetik rezonans görüntüleme yöntemleri kullanılabilmektedir. Bu sunumda solunum sıkıntısı ve laringeal stridoru olup takibinde konjenital subglottik hemanjiom tanısı alan bir olgu sunulmuştur.
OLGU: On üç aylık erkek hasta solunum sıkıntısı olması nedeniyle kliniğimize sevk edildi. Öyküsünden son iki haftadır hırıltısının olduğu, bir gün öncede solunum sıkıntısında artma olması nedeniyle başvurduğu merkezde bronşiyolit ve akut laringotrakeit ön tanılarıyla steroid, oksijen, salbutamol, soğuk buhar ve nebulize adrealin tedavisine başlandığı öğrenildi. Olgunun izleminde tedaviye yanıt alınamaması, karbondioksit retansiyonun (kan gazı) olması ve stridorunun daha da belirginleşmesi üzerine çocuk yoğun bakım ünitemize kabul edildi. Özgeçmişinde 28. Gebelik haftasında ikiz eşi olarak doğduğu, iki ay yenidoğan yoğun bakım ünitesinde takip edildiği, on altı gün mekanik ventilatörde izlendiği, taburculuk sonrası iki kez hırıltı atağı geçirdiği ve hastaneye yatırılarak izlendiği, kırkbeş gün öncesine kadar beta agonist kullandığı ve respiratuar sinsityal virüs profilaksisi aldığı öğrenildi. Fizik muayenesinde huzursuz görünümünde idi, solunum sayısı:50 /dk, kalp tepe atımı:171/dk, kan basıncı: 96/55(68) mmHg, koltuk altı vücut ısısı: 37,8 C olan olguda her iki akciğer solunuma eşit katılıyor, solunum sesleri kaba, inspiratuar fazda daha belirgin olmak üzere hem inspiratuar hemde ekspiratuar solunum güçlüğü vardı. İnterkostal ve subkostal çekilmesi olan hastanın dolaşım ve diğer sistem muayeneleri normaldi. Laboratuvar incelemesinde; kan gazı pH:7,28, pCO2:51,4, HCO3:21,9 biyokimyasal tetkiklerinde AST:70 U/l, ALT:99 U/l, CK:1301 U/l, LDH:402 U/l, prokalsitonin:0,21 ng/ml, C-reaktif protein:0,09 mg/dl olarak saptandı. Diğer laboratuar değerleri ve tam idrar tetkiki normal olan olgunun akciğer grafisinde bronkovasküler gölgelenme dışında patolojik bir özellik saptanmadı. Akut laringeotrakeobronşiyolit ön tanısı ile streoid, nebulize adrenalin, soğuk buhar ve beta agonist tedavilerine devam edildi. Yüz maske ile Bi-level positive airvay pressure(BİPAP)'da takip edildi. Beş gün boyunca BPAP'ta takip edilen hastanın solunum sıkıntısının gerilemesine rağmen stridoru devam etti. Olguda glottik ve subglottik anomalileri dışlamak amacıyla bronkoskopi yapıldı. Vokal kortlar düzeyinde sağda ve solda lümeni tama yakın tıkayan içi sıvı dolu lezyonlar izlendi. Bunun üzerine çekilen bilgisayarlı tomografisinde hemanjiyomla uyumlu kitle lezyon saptandı. Hastaya propronolol tedavisi başlandı. Kulak burun boğaz bölümüne operasyon amaçlı devredildi.
SONUÇ: Bu olgu sunumu ile, subakut ya da kronik stridoru olan hastalarda, özellikle tedaviye rağmen solunum sıkıntısı iyileşmeyen ve tekrarlayan olgularda ayrıcı tanıda konjenital subglottik hemanjiyomun akılda tutulması gerektiğini vurgulamak istedik.

Anahtar Kelimeler: stridor, subglottik hemanjiyom

resim 1

bronkoskopide subglottik bölgede görünen hemanjiomlar

PS-008[Çocuk Yoğun Bakım]

Stevens-Johnson Sendromlu Çocuğun Hemşirelik Bakımı, Olgu Sunumu

Havva Öztürk, Dilek Emniyetli, Bahar Doğan, Fatma Çalışkan, Nagihan Eyi
Şişli Hamidiye Etfal Eğitim ve Araştırma Hastanesi, Çoçuk Yoğun Bakım Ünitesi,İstanbul

Stevens-Johnson Sendromu (SJS); yüksek ateş, pürülan konjektivit, eroziv stomatit ve jeneralize ekzantemli deri lezyonlarıyla karakterize bir hastalıktır. Etyolojisinde çok çeşitli faktörler rol oynamaktadır. Olguların yarısından çoğunda ilaçlar sorumlu olmakla birlikte infeksiyonlar, kimyasallar ve malign hastalıklar da etyolojide rol alabilir. Acil müdahale ile kendini sınırlayabilirken, sepsis veya ölümle de sonuçlanabilir. SJS için özel bir tedavi yöntemi bulunmamaktadır. Şüphelenilen ilacın kesilmesi tedavide ilk basamaktır ve destek tedavisiyle birlikte SJS tedavisinin temelini oluşturur. Bu nedenle SJS'nin ciddi boyutlara ulaşmadan iyileştirilmesinde hemşirelik bakımının rolü oldukça önemlidir. Olgumuzda SJS'li çocuğun ailesinden onam alınmış olup, hemşirelik bakımı NANDA

hemşirelik tanıları doğrultusunda anlatılmaktadır. Ateş, boğaz ağrısı, halsizlik ve öksürük şikayetli ile özel hastaneye başvuran hastaya 3 gün önce antibiyotik başlanmıştır. Şikayetleri geçmeyen, vücudunda döküntüler görülen, genel durumu kötü olan hasta dış merkezden çocuk yoğun bakım ünitemize kabul edilmiştir. NANDA hemşirelik tanılarına göre bakımı planlanan hastaya; SJS ile ilişkili tüm vücudunda açık yaralar, patlamış ve patlamamış büller ile bulgulanan cilt bütünlüğünde bozulma; ağız içinde ve dudak kenarında yaygın yaralar ile bulgulanan oral mukozal membranda bozulma; 39 C ile bulgulanan vücut sıcaklığında değişim/hipertermi; vücudundaki ve ağzındaki açık yaralarla ilişkili hastanın kendi ifadesi ile bulgulanan (ağrı puanı 7/10) ağrı; yüksek ateşe bağlı sıvı kaybı ve ağzındaki yaralar nedeniyle sıvı alımında azalma ile bulgulanan sıvı volüm dengesizliği hemşirelik tanıları kondu. En önemli sorun olan deri bütünlüğünde bozulma tanısına yönelik hastanın tüm vücudu günde bir kez distile steril suyla yıkanarak aseptik tekniklerle steril tül gras sargı ile kapatıldı. Yatak takımları steril olacak şekilde değiştirildi. Yüz bölgesindeki yaralarına bactroban bepanthen dönüşümlü olarak günde 6 kez uygulandı.Göz kapaklarında yapışma olmasını önlemek için günde 6 kez serum fizyolojik ile bakım yapıldı uygun damlalar damlatıldı. İki saat aralıklarla destekleyici pozisyon yastıkları yardımı ile pozisyon verildi. Çocuk yoğun bakım ünitesinde bakım ve tedavisi tamamlanan hasta, vücudundaki açık yaralar iyileşmiş bir şekilde çocuk kliniğine transfer edildi.

Anahtar Kelimeler: Stevens-Johnson, Hemşirelik Bakımı,Olgu Sunumu, Çocuk Yoğun Bakım

PS-009[Çocuk Yoğun Bakım]

Atipik hemolitik üremik sendrom'un nadir bir nedeni: kobalamin c eksikliği

Ülkem Koçoğlu Barlas, Hasan Serdar Kıhtır, Mey Talip Petmezci, Nihal Akçay, Esra Şevketoğlu
Sağlık Bilimleri Üniversitesi, Bakırköy Dr Sadi Konuk Sağlık Uygulama Araştırma Merkezi, Çocuk Sağlığı ve Hastalıkları, Çocuk Yoğun Bakım, İstanbul

GİRİŞ: Hemolitik Üremik Sendrom (HÜS), mikroanjiyopatik hemolitik anemi, trombositopeni ve akut böbrek yetmezliği ile karakterizedir. Atipik HÜS ise alternatif kompleman yolağını düzenleyen genlerde mutasyonu olan HÜS hastalarını tanımlar. Kobalamin c eksikliği kobalamin metabolizmasının en sık görülen eksikliğidir ve atipik HÜS'ün nadir bir nedenidir. OLGU: Altı aylık erkek hasta çocuk acil servisimize kusma, solukluk ve solunum sıkıntısı ile başvurdu. Hastanın fizik muayenesinde taşikardi (kalp tepe atımı: 132/dk), taşipne (dakika solunum sayısı: 68/dk) ve hipertansiyon (arteriyel tansiyonu:179/128 mm Hg) saptandı. Laboratuvar tetkiklerinde üre (64 mg/dl, n: 16.6-48.5), kreatinin (0.81 mg/dl, n: 0.09-0.35) ve ürik asit (10.7 mg/dl, n: 1.7-4.7) değerlerinin artmış olduğu tespit edildi. Uygulanan antihipertansif tedavi sonrası çocuk yoğun bakım birimimize nakledilen hasta solunum sıkıntısı nedeniyle entübe edilerek mekanik ventilatöre bağlandı. Ekokardiyografide dilate kardiyomiyopati ve pulmoner hipertansiyon bulundu. Serum laktat dehidrogenaz (LDH) düzeyi (513 U/L, n: 135-214) yüksek bulunan hastanın periferik yaymasında şistosit ve hipersegmente nötrofillere rastlandı. Direkt coombs değeri negatif, serum kompleman 3 değeri düşüktü (58 mg/dl, n: 90-180). Yatışının ikinci günü idrar miktarı azalan ve anürik hale gelen hasta kan sayımında trombositopeni gelişmesi nedeniyle ön tanı olarak Atipik HÜS olarak değerlendirildi. Hastaya sürekli venö-venöz hemodiyafiltrasyon ve plazma değişimi tedavileri başlandı. Bakılan ADAMTS 13 aktivitesi normal aralıkta bulunan hastada otoimmun belirteçler negatif saptandı. Atipik HÜS ayırıcı tanısı için istenen metabolik taramasında plazma homosistein düzeyinde yükseklik (50 mmol/L, n: 5-15), metiyonin düzeyinde düşüklük (6.46 mmol/L, n: 9-42) ve idrarda metilmalonik asidüri (210 mmol/mol kreatinin, n: 0) bulundu. Hastaya bu sonuçlarla kobalamin c

eksikliği düşünülerek betain (400 mg/kg/gün), folik asit (5 mg/gün) ve hidroksikobalamin tedavileri başlandı. Hastalığın nörolojik tutulumu açısından yapılan beyin magnetik rezonans görüntülemesi normal saptandı. Genetik analiz için yurtdışına gönderilen tetkikleri kobalamin c eksikliği ile uyumlu geldi. Uygulanan sürekli renal replasman tedavisi ve plazma değişimi tedavilerine cevap vermeyen hastaya bakılan kompleman H düzeyinin düşük (194 ug/ml, n: 284-528) olması nedeniyle Eculizumab tedavisi başlandı. Tedavi sonrası idrar miktarı kademeli artış gösteren ve trombositopenisi düzelen hasta yatışının 53. günü şifa ile taburcu edildi.
SONUÇ: Kobalamin c eksikliği iki farklı fenotiple karşımıza çıkabilir. Erken başlangıçlı tipi hipotoni, mental gerilik, konvülziyon, kardiyomiyopati, anemi ve hemolitik üremik sendrom ile hayatın ilk yılında görülür. Tanısında artmış serum homosistein ve metilmalonik asit düzeyi ile azalmış metiyonin düzeyi diagnostiktir. Tedavisinde betain, folik asit ve B12 vitamini kullanılır.

Anahtar Kelimeler: atipik hüs, kobalamin c eksikliği

PS-010[Çocuk Yoğun Bakım]

Kardiyak arrest sonrası başarılı terapotik hipotermi uygulaması: Olgu sunumu

Gökhan Ceylan, Özlem Sandal, Hasan Ağın, Ferhat Sarı, Gülhan Atakul, Utku Karaarslan, Rana İşgüder
Dr. Behçet Uz Çocuk Hastalıkları ve Cerrahisi Eğitim ve Araştırma Hastanesi.

Hastane dışı kardiyak arrest olgularında mortalite oranı yüksek olup sağ kalanlarda nörolojik hasar olmadan iyileşme oranı düşüktür. Bu hastalarda uzun dönemde en sık ölüm nedeni nörolojik hasardır. Nörolojik hasar hafif bir bilişsel bozukluk olabileceği gibi koma ve beyin ödemine kadar ilerleyebilir. Bu yazıda suda boğulma ile gelen bir hastada, arrest ve kardiyopulmoner resüsitasyon (KPR) sonrası başarı ile uygulanan terapötik hipotermi uygulaması sunuldu.
Havuzda oynarken boğulayazma sonucu kardiyak arrest olan 112 tarafından 20 dakika temel yaşam desteği uygulanan ve sonrasında dış merkezde entübe edilerek stabilize olduktan sonra tarafımıza sevkedilen 7 yaşındaki erkek hasta yoğun bakım ünitemize yatırıldı. Arrest sonrası 4.saatinde olan olguya terapötik hipotermi uygulaması için için eksternal soğutma pedleri alt ekstremite ve göğüse yerleştirildi. Vücut ısısı saatte 0.5°C düşürülmek üzere 34°C'de terapötik hipotermi 48 saat süre ile uygulandı. Vücut ısısı saatte 0.5°C arttırılacak şekilde hipotermi sonlandırıldı.Yatışının 6.günü mekanik ventilatör desteği azaltılan olgu spontan soluma testini geçmesi sonucu ekstübe edidi. Oda havasında Glaskow Koma Skalası 15 olan yer zaman kooperasyonu tam olmayan ara ara görsel halusinasyonları olan olgu nöroloji ve çocuk psikiyatrisi ile konsulte edildi. Deliryum tanısı konulan olguya risperidon düşük dozda başlandı. İzlemde yatışının 9.günü halusinasyonları azalıp deliryum tablosu düzelen olgu poliklinik kontrollerine gelmek üzere taburcu edildi. İzleminin 2.haftasında çocuk psikiyatri polikliniğinde uygulanan WISC-R zeka testi normal olarak değerlendirildi. Olgumuzda görüldüğü üzere nörolojik prognozu açısından kardiyak arrest olan hastalarda terapötik hipotermi göz önünde bulundurulması gereken bir uygulamadır.

Anahtar Kelimeler: kardiyak arrest, kardiyopulmoner resüsitasyon, komplikasyon, terapötik hipotermi

resim-1

PS-011[Çocuk Yoğun Bakım]

Levotiroksin intoksikasyonu

Çiğdem El
Mustafa Kemal Üniversitesi, Çocuk Sağlığı ve Hastalıkları Ana Bilim Dalı, Hatay

GİRİŞ: Tiroid hormon replasman tedavisinde oldukça yaygın kullanılan levotiroksinin intoksikasyonu nadir görülen bir tablodur. Öykü, fizik muayene ve laboratuar bulguları ile tanı konulabilmektedir. Semptomlar T4, T3'e dönüştükçe gelişebileceğinden dolayı; klinik tablonun başlaması 6-11. güne kadar gecikebilir. İntoksikasyonun ciddiyeti ağızdan alınan levotiroksinin miktarı ile önceden tahmin edilemeyeceği gibi plazma T4 seviyeleri ile de korelasyon göstermemektedir. Bu tür olgularda belirlenmiş algoritmik bir tedavi protokolü bulunmamakla birlikte medikal tedavide; antitiroid ilaçlar, steroidler, beta blokerler ile gastrointestinal sistemden emilimi engelleyici ajanlar kullanılmaktadır. Bu bildiride, yüksek doz levotiroksin almış olmasına rağmen tirotoksikoz belirtileri gelişmeden klinik ve laboratuar olarak şifa ile taburcu edilen olgu sunuldu.

OLGU: 22 aylık erkek hasta; 0,1mg levotiroksin içeren tabletlerden 20 adet içmesinin fark edilmesiyle acilimize getirildi. Başka bir ilaç alım öyküsü olmayan hastanın genel durumu iyi, bilinci açık, kalp tepe atımı 140/dakika, tansiyonu 100/60 mmHg, satürasyonu %97 idi. Elektrokardiyografisinde sinüs taşikardisi mevcuttu.
Bakılan ilk laboratuvar tetkiklerinde TSH: 0,29 uIU/ml (normal aralık: 0.57-5,6 uIU/mL), FT4: 5,53 ng/dl (normal aralık: 0,88-1,72 ng/dl), FT3: 6,34 pg/ml (normal aralık: 2,3-4,2 pg/ml) idi. Hidrasyonu sağlanan olguya intravenöz sıvı tedavisi, gastrik lavaj, aktif kömür, propranolol ve prednizolon tedavisi uygulandı. Kontrol elektrokardiyografisi normal sinüs ritmindeydi. Ekokardiyogramda patolojik bulgu tespit edilmedi. Takiplerinde 3. Gün bakılan tetkiklerinde TSH: 0.03 uIU/mL, FT4: 2,49 ng/dl, FT3:4,04 pg/ml olarak tespit edildi, diğer tetkiklerinde anormallik saptanmadı. Genel durumu iyi olan ve yatışının 7. günü bakılan TSH:1,32uIU/ml; FT4:1,16ng/dl, FT3:2,75pg/ml olan hasta şifa ile taburcu edildi.
SONUÇ ve ÖNERİLER: Levotiroksin intoksikasyonu, genellikle ilk birkaç gün asemptomatik seyreden ve bulgularının günler sonra ortaya çıkması nedeni ile mutlaka hastanede yatırılarak takip edilmesi gereken acil bir durumdur. Tiroid hormonu yarılanma ömrü göz önünde bulundurularak, bulguların genellikle günler sonra ortaya çıktıkları akılda tutulmalı ve hastalar yakın monitorizasyonla en az 5-7 gün takip edilmelidir.

Anahtar Kelimeler: çocuk, intoksikasyon, levotiroksin, tirotoksikoz

PS-012[Çocuk Yoğun Bakım]

Uzamış Resüsistasyona Rağmen ECMO ile düzelen Myokardit Olgusu

Gürkan Atay[1], Özden Durmuş Gönültaş[2], Serra Karaca[3], Murat Kardaş[2], Ömer Ali Sayın[4], Kemal Nişli[1]
[1]İstanbul Üniversitesi,İstanbul Tıp Fakültesi,Çocuk Sağlığı ve Hastalıkları Anabilim Dalı,Çocuk Yoğun Bakım Bilim Dalı,İstanbul
[2]İstanbul Üniversitesi,İstanbul Tıp Fakültesi,Çocuk Sağlığı ve Hastalıkları Anabilim Dalı,İstanbul
[3]İstanbul Üniversitesi,İstanbul Tıp Fakültesi,Çocuk Sağlığı ve Hastalıkları Anabilim Dalı,Çocuk Kardiyoloji Bilim Dalı,İstanbul
[4]İstanbul Üniversitesi,İstanbul Tıp Fakültesi,Kalp Damar Cerrahisi Bilim Dalı,İstanbul

12 yaşında erkek hasta, tedaviye cevap vermeyen dirençli SVT atağı nedeniyle çocuk yoğun bakım ünitesine yatırıldı. Fizik muayenesinde şuuru açık,cildi soğuk ve nemli, kapiller dolum zamanı uzamıştı. Nabız: 74 atım/dk, DSS: 42/dk saptandı.Monitörize edilen ve manşon ile tansiyonu ölçülemeyen hastanın,Doppler ile yapılan ölçümünde,TA: 60/- (<5p sistolik)olarak saptandı. Karaciğeri kot altında 4cm palpe ediliyordu.Takibi sırasında solunumu yüzeyleşen,glaskow koma skoru hızlı düşen hasta entübe edilerek mekanik ventilasyonla izleme alındı. santral venöz kateter takılarak sedasyon ve inotrop desteği başlanan hastanın bradikardileri gelişmesi,üzerine aktif resüsitasyona başlandı.. Adrenalin sonrasında kalp tepe atımlarıları kısa süreli düzelen ancak sonrasında hızlıca tekrar bradikardiye giren hastaya aralıksız kardiyak masaj yapıldı.aktif resüsitasyonun 1.saatinde bakılan kan gazında ph 7,02 pco2 47 be -17,1 hco3 11,8 laktat 10,1 glukoz 12 k:6,2 idi.Akut adrenal yetersizlik düşünülerek hidrokortizon uygulanan hastanın biokimyasal değerleri düzeldi. Aktif olarak 2,5 saat resüsite edilen EKO'sunda sol ventrikül fonksiyonları azalmış ve ejeksiyon franksiyonu inotrop desteklerine rağmen %32-33 olarak bulunması üzerine

Ekstrakorporal membran oksijenizasyonu (ECMO) kararı alındı.kardiyovasküler cerrahi ve perfüzyon ekibi tarafından kanüle edilerek, venoarteryel ECMO' ya başlandı.Heparin ile antikoagülasyon sağlandı. ACT ve aPTT ile takibi yapıldı.Hematokrit %40, trombosit sayımı 100.000/mm3 üzerinde olacak şekilde gerektikçe kan nakilleri yapıldı. Çoklu invaziv işlem yapılan hastaya teikoplanin ve meropenem antibioterapisi ve antiaritmik tedavi olarak amiodoron perfüzyonu başlandı. İzleminde ventriküler fibrilasyon gelişti bir kez defibrile edildi. Defibrilasyon sonrası sinüs ritmine dönen hastanın izleminde tekrar VF izlenmedi. ECMO sirkülasyon bağlanmasının 3. gününde sedasyonları kesilen hasta ekstübe edildi. Uyanık, oryante ve koopere izlenen hastaya milrinon ile kardiyak destek başlanarak ECMO sirkülasyonda izlemine bir gün daha devam edildi. Dekanüle edilen hastanın izleminde birkaç kez tekrar SVT atağı izlendi ve adenozin ile sinüs ritmine geriledi. Bir kez ventrüküler taşikardi (VT) gelişen ve MgSO4 tedavisine cevap vermeyen hastaya iki kez senkronize kardiyoversiyon yapıldı ve sinüs ritmine döndü. Takibinde torsades de pointes izlenmesi üzerine MgSO4 perfüzyon başlandı ve sinüs ritmine döndü. ilk gününde bakılan Pro BNP: 35.000 iken on beşinci gün gönderilen Pro BNP: 10 saptandı. Milrinon tedavisi kesildikten sonra yapılan EKO' da EF %70 izlendi. etyolojiye yönelik yapılan tetkiklerinden Kardiyak MR' da sağ apikal bölgede geçirilmiş myokardit ile uyumlu alan saptandı
Yatışının 15. Gününde sistemik ve nörolojik muayanesi doğal olarak çocuk kardiyoloji servisine transfer edildi
ECMO günümüzde konvansiyonel tedavi girişimlerine cevap vermeyen solunum ve kardiyak yetmezlikli hastalarda özellikli merkezlerde kullanılan yoğun bir tedavi yöntemidir.son bildirilen raporlarda sağkalım oranlarının <%50 lerden %75 lerde çıktığı görülmektedir. Başarı oranı resüsitasyon süresiyle ters ilişkili olmakla birlikte bizim olgumuzda uzun resüsitasyon süresine rağmen ECMO tedavisi.hayat kurtarıcı olmuş ve olumlu prognostik etki sağlamıştır.Bu nedenle bu olgu sunulmuştur.

Anahtar Kelimeler: ecmo,myokardit

PS-013[Çocuk Yoğun Bakım]

Sessiz katil: Karbonmonoksit

Çiğdem El
Mustafa Kemal Üniversitesi, Çocuk Sağlığı ve Hastalıkları Ana Bilim Dalı, Hatay

GİRİŞ: Karbonmonoksit intoksikasyonları dünya genelinde olduğu gibi ülkemizde de halen önemli zehirlenme nedenlerindendir. Kokusuz, renksiz bir gaz olmasından dolayı 'görünmez katil ve sessiz katil' olarak anılmaktadır.
Toplumların çevre şartları ve geleneklerine göre değişmekle birlikte karbonmonoksit gazının ekzojen kaynakları sıklıkla sobalar, mangallar ve araba egzozlarıdır. Nitekim sobalar, şofbenlerle birlikte ülkemizde de en sık nedenlerdendir. Hemoglobine afinitesinin oksijenden çok daha fazla olması, karbonmonoksit intoksikasyonlarında, hızlıca karboksihemoglobin oluşmasına ve kan oksijen taşıma kapasitesi dolayısıyla da dokulara oksijen sunumunun azalmasına neden olmaktadır. Klinik olarak; bulantı, kusma, solunum problemleri, bilinç değişiklikleri ile görme-işitme-denge bozuklukları görülebilir.
OLGU: 3 yaşında erkek hasta aniden gelişen bilinç bulanıklığı ve solunum sıkıntısı şikayetleriyle kliniğimize getirildi. Bilinen bir hastalık ve ilaç kullanımı öyküsü olmadığı, akşam saatlerinde ailesiyle arabalarında geziyorlarken yaklaşık kırk dakika içinde uyku hali, morarma, solunum güçlüğü geliştiği öğrenildi. Persentil değerleri, gelişim basamakları yaşıtlarıyla uyumluydu. Konfüze, dispneik, takipneik, hastanın hemogram ve biyokimyasal parametreleri olağandı. Elektrokardiyogramda sinüs

taşikardisi gözlendi. Kan gazında oksijen basıncı düşüktü. Yüksek akım oksijen tedavisi başlandı. Öykü, klinik tablo ile karbonmonoksit intoksikasyonu düşünüldü. Nitekim karboksihemoglobin düzeyi yüksekdi. Yatışının ikinci gününde bilinci açık, vital bulguları stabil hasta servise alındı. Takibinde şifayla taburcu edildi. Aile bilgilendirilerek nöromotor komplikasyonlar açısından hasta poliklinik takibinde izlenmektedir.
SONUÇ ve ÖNERİLER: Karbonmonoksit intoksikasyonlarında, klinik bulgularla karboksihemoglobin düzeyleri arasında paralellik olmayabileceği nitekim düşük düzeylerde bile gebeler ve kalp-akciğer patolojileri olan olgularda ölümcül komplikasyonların gelişebileceği unutulmamalıdır. Tanı koydurucu spesifik klinik bulguları olmadığı gibi geç olgularda düşük bulunabilecek karboksihemoglobin düzeyleri yanıltıcı olabilmektedir. İlaç intoksikasyonları, viral hastalıklar, besin zehirlenmeleri hatta psikiyatrik bozuklarla bile karışabilmektedir. Bu nedenle tanıda öykünün çok önemli olduğu, olası olguların klinik belirtilerinin karboksihemoglobin düzeyleriyle desteklenmesi ancak geç olgularda düşük düzeylerle karşılaşılabileceği akılda tutulmalıdır.
Fetal hemoglobinin karbonmonoksit molekülüne duyarlılığının daha fazla olduğu, hafif intoksikasyonlarda dahi gebeliğin abortusla sonuçlanmasına ya da teratojenik etkilere neden olabileceği hatırlanmalı ve hatırlatılmatıldır.
Bu bildiride küçük çocukların ve fetusun daha kolay etkilenebileceği egzoz dumanına bağlı karbonmonoksit intoksikasyonu olgusu sunumuyla araçların egzoz dumanlarından özellikle yoğun trafikte çalışan araç içindeki çocuklar ve fetusun risk altında olduğu vurgulanmak istenmiştir.

Anahtar Kelimeler: çocuk, egzoz, karbonmonoksit, zehirlenme

PS-014[Çocuk Yoğun Bakım]

Konvulziyonla gelen yılan zehirlenmesi olgusu

Çiğdem El
Mustafa Kemal Üniversitesi, Çocuk Sağlığı ve Hastalıkları Ana Bilim Dalı, Hatay

GİRİŞ:Yılan ısırılması olgularında klinik bulgular dolaşıma geçen venomun içeriğindeki enzimlerle ortaya çıkmaktadır. Bu enzimlerin farklılığı nedeniyle tropikal bölgelerde sistemik etkiler ön plandayken, ülkemizde daha çok bölgesel cilt bulguları gözlenmektedir.
Ülkemizde yılan ısırığına bağlı zehirlenme olgularının yönetiminde fikir birliği sağlanmış tedavi algoritması bulunmamaktadır. Ayrıca antivenomun dozu/uygulama yolu ile antibiyotik kullanımı, yaranın kesilip kanatılması hakkında da farklı görüşler bulunmaktadır.
Bu bildiride venomdaki nörotoksin etkisiyle olduğu düşünülen epileptik nöbetin tetiklendiği yılan zehirlenmesi olgusu sunuldu.
OLGU: 6yaşında erkek hasta solunum sıkıntısı, konfüzyon, nöbet geçirme nedeniyle kliniğimize sevkedildi. Öyküsünde yılan ısırması nedeniyle başvurduğu sağlık kuruluşunda steroid, antivenom uygulandığı, takipteki kan parametrelerinin normal sonuçlanması üzerine taburcu edildiği öğrenildi Saatler içinde bilinç bulanıklığı, nöbet geçirme, bulantı, kusma, ekstremitede diz üstüne kadar ulaşan şişlik, kızarıklık başlaması üzerine kliniğimize getirildi. Anamnezinde epilepsi nedeniyle düzenli valproat kullandığı ancak iki yıldır hiç nöbetinin olmadığı öğrenildi. Muayenesinde konfüze, dispneik, takipneik, taşikardik idi. Sağ ayak dorsalinde yılan ısırığı görüldü. Femur 1/3 distaline kadar alt ekstremite ödemli, hiperemik, ağrılıydı. Labaratuvar tetkiklerinde lökositozu mevcuttu, kardiyak markerleri yükselmişti, INR değeri uzamıştı. Antivenom tekrarlandı. İntravenöz sıvı tedavisi, analjezik, ampirik antibiyoterapi başlandı. Kullanmakta olduğu valproata devam edildi. Ekstremite

atele alınarak yakın dolaşım takibiyle eleve edildi. Yatışının 8.gününde klinik ve labaratuvar olarak şifayla taburcu edildi.
SONUÇ ve ÖNERİLER:Yılan ısırılmasında; venomun sistemik dolaşıma geçişini hızlandırıp temiz yaranın kontaminasyonuna neden olabileceğinden ısırılan dokunun kanatılmaması konusunda toplum bilinçlendirilmelidir. Zaman kaybedilmeden sağlık kuruluşuna başvurulmalı bu süreye kadar ısırılan yerin proksimaline venöz konjesyon gelişimine neden olmamak için nabız kaybedilmeyecek basınçta turnike uygulanabilir.
Viperidae (engerek) türleri ülkemizdeki zehirli yılan ısırılması vakalarının çoğundan sorumludur ve genellikle lokal bulgularla sonuçlanmaktadır. Ancak bazı olgularda terleme artışı, solunum sıkıntısı, hipotansiyon, bulantı, kusma, kardiyovasküler şok hatta dissemine intravasküler koagülasyon görülebilir. Nörotoksin etkisiyle gelişen nöromuskuler blokaj sonucunda deliryum, konvulziyon ve komaya neden olabilmektedir. Venomun intravasküler alanda kan elemanlarını yıkımı ya da direkt kemik iliğine etkisiyle oluşabileceği düşünülen trombositopeni ve anemi tabloları görülebilir. 'Kuru ısırık' olarak tanımlanan, yılanın venomunu veremediği ya da zehirsiz olduğu olgularda, lokal/sistemik bulgular oluşmayacaktır ancak bu ayırımın yapılabilmesi için hastalar mutlaka belli bir süre izlenmelidir. Kuru ısırık olduğuna karar verilen olgularda yara bakımı ve tetanoz profilaksisi uygulamaları önerilmektedir.
Yılanın dişlerinin dolayısıyla venomunun kas kompartmanlarına kadar ulaşmasının çokta mümkün olmadığı akılda tutulmalı ve deri/deri altı dokularda oluşan ödemin etkisiyle çapı artan ekstremitede, sık karşılaşılan kompartman sendromu geliştiği düşünülerek yanlış cerrahi kararı alınması önlenebilir.

Anahtar Kelimeler: konvulziyon, nörotoksin, yılan zehirlenmesi

PS-015[Çocuk Yoğun Bakım]

Yenidoğan Hemodiyafiltrasyonunda Hemşirelik Bakımı

Neşe İmancı, Yasemin Çolak, Merve Yanık, Eda Yağcı, Esra Şahin
Sağlık Bilimleri Üniversitesi Okmeydanı Sağlık Uygulama ve Araştırma Merkezi

GİRİŞ: Renal replasman tedavisi ilaç metabolitlerini, vücutta biriken üremik toksinleri uzaklaştırmak, sıvı-elektrolit ve asit-baz dengesini sürdürmek amacı ile uygulanmaktadır.1,2 Yenidoğan döneminde akut böbrek yetmezliği dışında metabolik hastalıklarda (hiperamonyemi ve lösin yüksekliği) renal replasman tedavisi(RRT) sık yapılmaktadır.3 Metabolik hastalıklarda biriken toksik metabolitler nörolojik hasara yol açtığı için hızla vücuttan uzaklaştırılması gerekmektedir.4 Amonyak ve lösin güçlü bir nörotoksin olup serebral ödeme ve sonrasında ölüme yol açabilir.6 Nörolojik hasarı önlemede medikal tedaviler öncelikli olarak kullanılırken hızlı etki oluşturmadıkları için RRT önerilmektedir.3,5 Sürekli venövenöz hemodiyafiltrasyon (CVVHDF) yöntemi ile lösin konsantrasyonu ve kan amonyak düzeyi daha hızlı azalmaktadır.5
AMAÇ: Bu çalışmada metabolik koma ile gelip sürekli venövenöz hemodiyafiltrasyon (CVVHDF) yapılan iki olgu ve bu olgularda uygulanan hemşirelik bakımı sunulmuştur.
TARTIŞMA: Yenidoğan yaş grubunda hemodiyaliz kullanımından çekinilmesinin iki önemli nedeni vardır. Birincisi kateterin kanülasyonu, ikincisi ise filtrenin dolması sırasında intravasküler hacim kaybı ve buna bağlı hipotansiyondur. Bizim ünitemizde vasküler girişim açısından internal juguler ven tercih edilmiştir. Femoral venin tercih edilmemesinin en önemli nedeni bebeğin hareketleri ile femoral kateterin katlanması ve femoral bölgenin enfeksiyon açısından riskli bölge olmasıdır. Kan ile priming ve kendi içinde diyaliz işlemine rağmen ikinci olguda cihazın ilk çalışması sırasında tansiyon düşüklüğü görüldü. Biz serum fizyolojik ve %5 albümin ile vasküler yatağı doldurup tansiyonu dengeledik.

İşlemin zorluklarından biri de heparinizasyondur. Ülkemizde çocuklara uygun sitrat solüsyonu olmadığı için tüm diyalizlerimizde heparin kullandık. Kanama açısından 4-6 saatlik aralıklarla aPTT ve Hct takibi yapıldı, katater giriş bölgeleri gözlemlendi. Oluşabilecek ciddi intrakraniyal kanama sebebiyle heparin aldığı sürece girişimsel uygulamalar en aza indirildi. Örneğin; kan örnekleri diyaliz sisteminden alındı, kataterin etkilenmemesi için pozisyon kısıtlaması yapıldı. Hemofiltrasyon setinin bağlantı hatlarının ağırlık oluşturarak kataterin pozisyonunu etkilememesi için set bağlantıları yatak kenarına yerleştirildi. Nörolojik değerlendirme, ışık refleksi ve fontanel takibi yapıldı. Hemofiltrasyon sırasında saatlik aldığı-çıkardığı takibi ve elektrolit düzeyi yakından izlendi. Kalsiyum, fosfor ve potasyum diyalizat solüsyonunda yeterli olmadığı için destek olarak verildi. Bu bebekler yüksek dekstrozlu mayi aldıkları ve diyalizat solüsyonlarında da dekstroz içerdiği için kan şekeri değişiklikleri açısından yakın izlem yapıldı. Yenidoğan bebekler enfeksiyonlara karşı oldukça duyarlı olduğu için enfeksiyon belirti ve bulguları yakından izlendi. Kateter giriş yeri pansumanı günlük olarak asepsiye uygun yapıldı. Bebeğin kanının ekstrakorporeal alanda dolaşması hipotermi ve hipotermiye bağlı ritm, koagülasyon bozukluklarına neden olma riski oluşturmaktadır. Buna engel olmak için ısıtıcılı hemodiyaliz cihazı kullanıldı ve vücut ısısı yakın olarak izlendi.
SONUÇ: Yenidoğan hemodiyalizi zor ve dikkat gerektiren bir işlemdir. Ancak medikal tedavi ve holistik hemşirelik bakımı ile birlikte metabolik koma tedavisinde etkinliği gözlenmiştir.

Anahtar Kelimeler: Renal replasman, yenidoğan

Olgu 1- Olgu 2

PS-016[Çocuk Yoğun Bakım]

Yeni Açılan Çocuk Yoğun Bakımda Venöz Kateter Kullanımı ve Hemşirelik Bakımı

Özlem Yüceldi, Gonca Yılmaz Duras, Neşe İmancı, Meryem Gücer, Özgür Uslu
Sağlık Bilimleri Üniversitesi Okmeydanı Sağlık Uygulama ve Araştırma Merkezi

GİRİŞ: Santral venöz kateterizasyon (SVK); kan alma, total parenteral beslenme, antibiyoterapi, kan ürünlerinin infüzyonunu kolaylaştırması, sebebi ile özellikle çocuk yoğun bakım ünitelerinde kullanımı giderek artan bir işlemdir.2,3 Çocuklarda damar yolu açılması zor ve zahmetli iken; SVK çocuğun tedaviye uyumunu ve günlük hayat kalitesini artırmakta, çocuk ve ailenin stresini azaltmaktadır.4,5 SVK çocuk hastalar için birçok yarar sağlamakla birlikte, teknik zorluklar ve komplikasyonlar (infeksiyöz, mekanik ve trombotik) da sık görülmektedir.1,2 SVK ilişkili komplikasyonların en önemlisi kateter ilişkili enfeksiyonlardır.5 Bundan dolayı girişimi yapan kişinin deneyimli olması, steril koşullarda işlemi gerçekleştirmesi gerekmektedir. Kateter hekim tarafından yerleştirilse de bakımda primer sorumlu hemşiredir.3,5
AMAÇ: Bu çalışma ile son bir yıl içinde yoğun bakımda yatan çocuklarda SVK ilişkili komplikasyonları değerlendirmek amaçlanmıştır.
TARTIŞMA: Çocuk hastalarda santral venöz kateter; kan örneklerinin alınması, ilaç ve sıvı tedavisinin uygulanması, invaziv hemodinamik monitörizasyon, ekstrakorporeal tedavilerin uygulanması gibi kullanım alanının genişliği nedeni ile gerek yoğun bakım üniteleri gerekse yataklı servislerde giderek yaygınlaşmaktadır.1,3 En sık görülen komplikasyonlar mekanik, enfeksiyöz ve trombotik olarak gruplandırılabilir. Mekanik problemler kateterde tıkanıklık, kateterin kıvrılması, kırılması, yırtılması ya da yanlışlıkla yerinden çıkmasıdır ve nadiren hayatı tehdit edicidir.1,2 Çalışmamızda bir hastada kateter giriş yerinde ciddi koagülasyon bozukluğu olduğu için transfüzyon gerektiren hematom oldu. Dokuz kateterin lümeninde tıkanıklık ve 5 kateterde de yanlışlıkla yerinden çıkma oldu. Geri çıkan ve lümeni tıkanan kateterler çekildi. Aseptik teknikle takılan kateterlerin kontrolleri günlük olarak yapıldı. Kateter bölgesi klorheksidinli şeffaf örtü ile kapatıldıktan sonra gözle görünür kirlenme olmadıkça yedi günde bir değiştirildi. Günlük kontrollerinde kateter örtüsünde bozulma varsa değiştirildi. Literatüre bakıldığında çocuklarda kateter ilişkili enfeksiyonlar ile ilgili yapılan çalışmalarda sıklık 1000 kateter gününe 0,5 ile 2,8 aralığında bildirilmiştir. Bizim yoğun bakımımızda da literatürle uyumlu olarak 1000 kateter gününe düşen kateter enfeksiyon sıklığı 1,6 olarak hesaplandı. Kateter ilişkili derin ven trombozu; enfeksiyon, posttrombotik sendrom ve pulmoner emboliye neden olabilir. Bulgu görülmediği ya da geç bulgu görüldüğünden dolayı tromboz riskini azaltmak için iv sıvı içine heparin eklenmesi yoğun bakımdaki tüm hastalara rutin olarak uygulandı. Buna rağmen hastalarımızın ikisinde femoral katetere bağlı tromboz gelişti. Kateterler çekilip düşük molekül ağırlıklı heparin tedavisi uygulandı ve problem yaşanmadı.
SONUÇ: Özetle bu çalışmada çocuk yaş grubunda santral venöz kateterin deneyimli hekim tarafından steril koşullarda takıldığında ve bakımının hemşireler tarafından aseptik şartlarda yapıldığında güvenirliğini gösterdik. İyi bir kateter bakımı ile lüzumsuz kateter kayıplarının, antibakteriyel ilaç ve pansuman malzemeleri kullanımının önüne geçebilir, hastanede yatış süresinin uzamasına engel olabiliriz.

Anahtar Kelimeler: kateter, çocuk

Hastaların Demografik Özellikleri

PS-017[Çocuk Yoğun Bakım]

Olgu Sunumu: Vakum Yardımı İle Yara Kapama (VAC) Tedavisi

Merve Yanık, Tuğba Yıldız, Özlem Yüceldi, Saygül Güncü, Selen Bilaloğlu
Sağlık Bilimleri Üniversitesi Okmeydanı Sağlık Uygulama ve Araştırma Merkezi

GİRİŞ: V.A.C. (Vacuum-Assisted Closure) yani "vakum yardımlı yara kapama" tedavisi; akut ve kronik yaralarda yara bölgesine kontrollü ve lokalize negatif basınç kullanımı sağlayan noninvazif bir yöntemdir.1,2 İlk olarak Fleischmann ve ark. tarafından 1993'te tanımlanmıştır.6 Negatif basınç uygulaması, anjiogenezi ve kollojen depolanmasını uyarıp, granülasyon doku oluşumunu artırarak yaranın iyileşmesini ve cerrahi kapanmaya hazır hale gelmesini hızlandırır.2,3,5 Ayrıca kapalı bir sistem olduğu ve eksudayı yara bölgesinden uzaklaştırarak bakteri kolonizasyonu önlediği için enfeksiyon riskini azaltır.5 Açık abdominal yaralar, posttravmatik ve postoperatif yaralar, cilt greft fiksasyonu, bası yaraları, diyabetik ayak ülseri gibi kronik yaraları içeren birçok yara tedavisinde endikedir.2.4

AMAÇ: Abdominal yara iyileşmesinde cerrahi kapama yönteminin yetersiz kaldığı ve güncel yöntem olan VAC tedavisine geçilen olgumuzda uygulanan hemşirelik bakımını sunmak amaçlanmıştır. TARTIŞMA-SONUÇ: Cerrahi olarak abdomeni kapatılan, yara bakımı ve pansumanları 20 gün süre ile cerrahi olarak yapılan olguda iyileşme sağlanamadığı için tercih edilen VAC yöntemi ile yarada önemli ölçüde küçülme gözlenmiştir. Hastanın yarasında günlük iyileşme olması tedavinin etkinliğini göstermiştir. VAC tedavisinde hastanın günlük aktivitelerine geri dönüşünün diğer yöntemlere göre daha kolay olduğu bilinse de hastalar fiziksel ve ruhsal sorunlar yaşamaktadırlar. Bu vakada yara bölgesinin tüm abdomeni etkilemesi sebebiyle hastanın günlük rutinlerine dönmesi daha uzun zaman almıştır. Ayrıca özellikle pansumanlar sonrasında deneyimlediği ağrı hastanın olumsuz etkilenmesine neden olmuştur. Çocuğun yaşadığı bu sorunlar doğrultusunda yukarıda belirtilen uygun hemşirelik girişimleri ile fiziksel ve ruhsal anlamda gelişme sağlanmıştır. Çocuğun günlük aktivitelerinde bağımsızlığı artarken, fiziksel iyileşme sürecinin yarattığı motivasyon ve emosyonel destek ile birlikte ruhsal anlamda da iyileşme gerçekleşmiştir.

Anahtar Kelimeler: çocuk, VAC

Olgu

Tanı Tablosu

Hemşirelik Yanıtı	Etiyoloji	Semptom	Amaç	Hemşirelik Girişimi
Ağrı	VAC pansumanı	Sırt ağrısı Ekleme ağrısı Huzursuzluk	Çocuğun rahatladığını ifade etmesi	• Ağrı rakamsal değere göre 10 üzerinden puandandırıldı (7). • Ağrıyı artıran faktörler belirlendi (Hareketle kaslılık, pozisyon değişimi). • Ağrıyı azaltan faktörler belirlendi (Pozisyon değişimi, ameliyazin kullanımı, dikkati şekme). • Saat başı pozisyon değişimi kısıtlı düzeyde yapıldı (Sağ-sol lateral ve semi-fawler). • Ağrıyı gidermek için uygulanabilecek yöntemler hakkında bilgi verildi. Aktif pasif hareketler anlatıldı ve birlikte uygulandı. • Dikkatini başka yöne çekme yöntemi uygulandı (tablet, kitap okuma). • Düzenli ve etkin dinlenebilmesi için çevre oryantasyonu sağlandı. • Doktorun önerdiği narkotik-anelJezik tedavisi uygulandı (Contramal infüzyonu). • İşlemler sırasında ebeveynin çocuğun bakımına katılması ve ona destek olması sağlandı.
Aktivite İntoleransı	VAC pansumanı	Ekleme ağrısı	Çocuğun günlük aktivitelerini yerine getirmesini sağlamak	• Giderek artan bir aktivite planı oluşturuldu. Dinlenme zamanları sağlanarak yorgun düşmesi önlendi. • Çocuğun yapmak istediği hareketler sorgulanarak aktif katılımı sağlandı. • Aktiviteler öncesinde vital bulguların stabil olmasına dikkat edildi. • Yatak içi yapabileceği aktif pasif hareketler hem çocuğa hem yakınına anlatıldı, teşvik sağlandı. • Ağrısız olduğu zaman aralıklarında plan yapıldı. • Hareketler sırasında vital bulgularda değişiklik olduğunda (taşikardi, taşipne, hipotansiyon) sonlandırıldı. • Boşaltma sonrasında en az 30 dakika hareket olmaması sağlandı ve çocuk ve yakınına da anlatıldı.
Enfeksiyon	Sepsis	Ateş: 39 CRP: 46 mg/l WBC : 16	Çocuğun enfeksiyon markerlerini geriletmek	• Enfeksiyonun klinik belirtileri gözlendi. Vücut ısısı saatlik takip edildi. Ateşi düşürmek için 6 saat aralıklarla antipiretik tedavisi uygulandı (Ateş: 37). • Doktorun önerdiği antibiyotik tedavisi uygulandı. • Laboratuvar bulguları takip edildi (). • İzolasyon kurallarına uyuldu (İzole oda, el yıkama, eldiven kullanma, antiseptik kullanma, önlük giyme, maske kullanımı). • Hastaya kullanılan malzemeler izolasyon kurallarına uygun olarak temizlendi. • VAC yara bölgesel ve drenaj sıvısı görünüm, renk, koku açısından takip edildi. • Nazokomiyal enfeksiyon oluşmaması için uygun önlemler alındı (Yatak takımı günlük olarak değiştirildi, pansuman örtüsünün açılmamasına özen gösterildi, drenaj torbası aseptik olarak değiştirildi, malzemelerin dezenfeksiyonuna dikkat edildi.). • Günlük bakım ihtiyaçları hijyenik olarak sağlandı. • Hasta ve yakınlarına ziyaret saatleri ve dikkat edilmesi gerekenler konusunda eğitim verildi.
Bebek Bakımında Rahatsızlık	Yatağa bağımlı tedavi	İçe kapanıklık	Çocuğun kendine güvenini artırmak	• Çocuk ile sürekli iletişim halinde olunarak kendini ifade etmesi sağlandı. • Yapılan bütün girişimler öncesinde açıklama yapıldı. • Yapılan bütün girişimlerde mahremiyetine özen gösterildi. • İşbirliği gerektiren durumlarda çocuğun tercihleri sorgulanarak kendinin yapabilecekleri hakkında cesaretlendirildi. • Tedavi süreci ile ilgili sorular sorması için cesaretlendirildi. • Günlük rutinlerinin olabildiğince devam etmesi için yardımcı olundu.
Özbakım İhtiyaçlarına Yetersizlik	Yatağa bağımlı tedavi		Özbakım ihtiyacını karşılamak	• Hastanın günlük bakım gereksinimleri planlandı. • Günlük silme banyosu yapıldı. • Haftada bir kez saç bönesi ile saçları yıkandı. • Alt değişimi mahremiyetine özen gösterilerek yapıldı. • Her yemek sonrası ağız bakımı klorheksidin ile yapıldı. • Yatak takımları günlük olarak ve her kirlendiğinde değiştirildi. • Hasta ve yakınına anlatıldı.
Bilgi Eksikliği	VAC cihazı	Bilgisi olmadığını ifade etmesi	Hasta ve yakının takip olması gerekenleri öğrenmesinin sağlanması	• Hastada yaşanabilecek problemler hakkında bilgi verildi. Ağrı, enfeksiyon gibi. • Yara pansumanına dikkat edilmesi, transparan film örtüde açılma olmaması konusunda bilgilendirildi. • Cihazın ekranının ve basınç değerinin aralıklı kontrolünün yapılmasının önemi anlatıldı. • Cihazda oluşabilecek farklı uyarı durumlarında bilirkişilere danışmaları konusunda uyarıldı. • Drenaj sıvısının renk, koku, miktar açısından takibinin önemi vurgulandı. • Torba değişimi sırasında cihazın bağlantılarının nasıl yapılacağı konusunda eğitim verildi.

PS-018[Çocuk Yoğun Bakım]

Tüberküloz Enfeksiyonuna Sekonder Gelişen Akut Respiratuar Distresin Noninvaziv Mekanik Ventilasyon İle Tedavisi

Mehmet Çeleğen, Mutlu Uysal Yazıcı, Esra Koçkuzu, Zeynelabidin Öztürk, Sultan Göncü, Benan Bayrakcı
Hacettepe Üniversitesi, Çocuk Yoğun Bakım Bilim Dalı

Akut respiratuar distres sendromu (ARDS) morbiditesi ve mortalitesi yüksek bir durumdur. Çok sık olmamakla beraber pulmoner tüberküloz oldukça geniş bir akciğer parankimini tutarak ARDS'ye neden olabilir. Noninvaziv mekanik ventilasyon (NIV) tedavisi tüberküloza sekonder gelişen

ARDS'lerde kabul edilebir tedavi seçeneği olabilmektedir. NIV ile ventilatör ilişkili akciğer hasarından korunurken, hava akışı ve gaz değişimi de artmaktadır ayrıca solunum iş yükü de azaltmaktadır. Biz 12 yaşında tüberküloza sekonder olarak gelişen ARDS vakasını sunuyoruz. Akciğer grafisinde bilateral atılmış pamuk manzarası olup bilgisayarlı tomografisinde (BT) sol akciğer apikalinde kalsifikasyonu olup, bilateral akciğerinde geniş yayılımlı nekrotizan enfeksiyonu olan hastanın balgam yaymasında aside dirençli basil görüldü, kültüründe basil izoniazide dirençli rifampisine duyarlı olarak saptandı. Akciğer görüntülemeleri ARDS ile uyumlu olan ve kültüründe mycobacterium tuberculosis saptanan hasta İzoniazid, rifampisin, etambutol, pirizinamid antitüberküloz tedavileri ve NIV desteği ile dört haftada tedavi olmuştur.

Anahtar Kelimeler: ards,mycobacterium tuberculosis,noninvaziv mekanik ventilasyon

PS-019[Çocuk Yoğun Bakım]

Yabancı Cisim Aspirasyonu Kliniğiyle Başvuran Bronkojenik Kist Vakası

Mehmet Çeleğen, Zeynelabidin Öztürk, Mutlu Uysal Yazıcı, Esra Koçkuzu, Sultan Göncü, Benan Bayrakcı
Hacettepe Üniversitesi, Çocuk Yoğun Bakım Bilim Dalı

Bronkojenik kistler primitif ön barsağın anormal tomurcuklanması sonucu oluşan nadir görülen benign, konjenital malformasyonlardır. Daha sıklıkla mediastinumda görülen kistler çevre dokulara bası yaparak klinik bulgulara yol açarlar. Kistler bir yaşından küçük çocuklarda dispne, siyanotik nöbetler, disfaji; büyük çocuklarda ise tekrarlayan pulmoner enfeksiyon, dispne, göğüs ağrısı, öksürük, stridor gibi bulgular ile ortaya çıkarabilir. Ani başlayan solunum sıkıntısı ile başvuran ve yabancı cisim aspirasyonu düşünülen, bronkojenik kist saptanan vaka sunulmuşur. P-A akciğer grafisinde sol akciğerde havalanma fazlalığı olması nedeniyle yabancı cisim aspirasyonu ön tanısıyla bronkoskopi yapılmış, bronkoskopide yabancı cisim saptanmaması üzerine bronşa dıştan bası yapabilecek etyolojilere yönelik çekilen kontrastlı toraks tomografisinde mediastende subkarinal alanda yoğun içerikli sol ana bronşu oblitere eden kistik lezyon saptandı. cerrahi operasyon ile çıkarılan kitlenin patolojisi bronkojenik kist ile uyumlu geldi.

Anahtar Kelimeler: bronkojenik kist,yabancı cisim aspirasyonu

PS-020[Çocuk Yoğun Bakım]

Septik Şok ile presente olan Ogilvie Sendromu Olgusu

Serkan Özsoylu, Başak Akyıldız, Adem Dursun
erciyes üniversitesi çocuk yoğunbakım

Akut kolonik psödo-obstrüksiyon (ACPO), Sir Heneage Ogilvie tarafından ilk olarak 1948'de tanımlanan Ogilvie sendromu olarak da bilinir.Olgumuz, hipotansiyon, uzamış kapiller dolum zamanı, idrar çıkışının azalması (0,5 ml / kg / saat), metabolik asidoz, karaciğer yetmezliği, solunum yetmezliğinin de eşlik ettiği septik şok tablosu ile bize başvurdu. Hasta Çocuk Cerrahi tarafından operasyona alındı. Herhangi bir nekroz veya obstrüksiyon saptanmadı. Takiplerinde böbrek yetmezliği ilerleyen hastaya CRRT yapıldı. Hastanın tüm semptomları destekleyici tedavi ile geriledi. Pediyatrik popülasyonda seyrek görülen bir durum olmakla birlikte, pediyatristler abdominal distansiyon şikayetiyle başvuran çocuklarda Ogilvie sendromu açısından dikkatli olmalılar. Şüphelenip erken teşhis edilebilirse destekleyici tedavi başarılı olur ve morbidite / mortalite en düşük düzeye indirilebilir.

Anahtar Kelimeler: Ogilvie sendromu, septik şok, sürekli reanl replasman tedavisi

PS-021[Çocuk Yoğun Bakım]

Çocuk yoğun bakım kliniğinde yatan hastalarda kan laktat düzeyinin mortalite üzerine etkisi ve skorlama sistemleriyle korelasyonu

Bahar Dindar, Gökhan Ceylan, Rana İşgüder, Özlem Sandal, Ferhat Sarı, Gülhan Atakul, Hasan Ağın
Dr Behçet Uz Çocuk Hastalıkları Eğitim Araştırma Hastanesi, İzmir

AMAÇ:
Yoğun bakım ünitelerine kabul edilen hastaların klinik durumu farklı olabileceği için morbidite ve mortalite yönünden karşılaştırılmaları zordur. Bunu kolaylaştırmak amacıyla skorlama sistemleri kullanılmaktadır. Doku hipoperfüzyonunun ve oksijenizasyonunun göstergesi olan laktat düzeylerinin PIM-2, PRISM-III ve PELOD skorlama sistemleriyle korelasyonunu yaparak mortalite riskini öngörme üzerindeki etkinliğini kanıtlamayı ve bir eşik değer belirlemeyi amaçladık.
YÖNTEM:

İzmir Dr. Behçet Uz Çocuk Hastalıkları ve Cerrahisi Eğitim Araştırma Hastanesi Çocuk Yoğun Bakım Kliniğinde Ocak 2015- Aralık 2015 tarihleri arasında yatışı yapılan 1ay-18 yaş arası toplam 382 hasta çalışmaya dahil edildi. Olguların yatış tanısı, kronik hastalık varlığı, mekanik ventilasyon süresi-tipi, sağkalım durumu, doku perfüzyonunu bozan parametreler varlığı değerlendirildi. PIM-2, PRISM-III, PELOD skorlaması hesaplandı. Bu parametreler olguların ilk 24 saatte alınan arteriyel kan laktat düzeyi ile karşılaştırıldı. Tüm verilerin istatistiksel değerlendirilmesinde SPSS 22.0 Microsoft for Windows programı kullanıldı.
BULGULAR:
Çalışmaya alınan 382 hastanın % 44,5'i kız, % 55,5'i erkek; yaş ortalamaları ise 45,19±55,92 ay saptandı.Olguların % 12,8'i kaybedildi. Kaybedilen hastaların ortanca laktat düzeyi 5,1 mmol/L (min:0,8- maks:18; IQR: 9,4). Hiperlaktatemili olgularda mortalite oranı % 30,6, laktik asidozlularda % 51 saptandı. Mortalite riskinin laktat düzeyi yüksek olgularda 1,38 kat; perfüzyon bozukluğu olan olgularda 5,09 kat; solunum desteği alan olgularda ise 23,9 kat arttığı saptandı. Kaybedilen hastalarda PRISM-III, PIM-2 ve PELOD skoru ortalamaları sırasıyla 21,69±10,84; 56,10±29,45; 23,86±13,39 saptandı. Laktat düzeyleri ile PRISM-III, PIM-2 ve PELOD skorlama sistemleri arasında iyi derecede korelasyon olduğu görüldü. Laktat değerinin ve PRISM-III skorunun mortalite açısından eşik değerleri sırasıyla 2,55 mmol/L (AUC: 0,861; p <0,001) ve 9,5 (AUC: 0,920; p <0,001) olarak belirlendi. Tüm tanı grupları arası anlamlı fark olduğu ve bu farkın sepsis tanılı hasta grubundan kaynaklandığı belirlendi (p<0,001). Sepsis tanılı hasta grubunda ortalama laktat değeri diğerlerine göre daha yüksek saptandı (5,1±4,14 [min:0,7- maks:18] mmol/L). Sepsisli hasta grubunda laktat düzeyi yüksek olan olgularda eşlik eden perfüzyon bozukluklarından hipovolemi ve kalp yetmezliği olan gruplar arasında mortalite açısından fark saptanmadı (p:0,254). Perfüzyon bozukluğu olmayan sepsisli hasta grubunda, perfüzyon bozukluğu olan sepsisli hasta grubuna göre mortalite oranı anlamlı düzeyde düşük bulundu (p:0,016).
SONUÇ:
Çocuk yoğun bakım kliniğine kabulü yapılan hastaların ilk 24 saatte alınan arteriyel kan gazındaki laktat değerleri mortaliteyi öngörmede hızlı ve etkili bir parametredir. Çalışmamızda hem organ yetmezliğini hem de mortalite riskini değerlendirmede iyi bir belirteç olduğunu gösterilmiştir. İleride yapılacak prospektif çalışmalar eşliğinde, mortalite skorlama sistemlerine arteriyel kan gazı laktat düzeyinin de eklenmesi düşünülebilir.

Anahtar Kelimeler: laktat, mortalite, PRISM-III, PIM-2, PELOD

Tablo-1

		Sağ kalan hasta grubu (n/%)	Kaybedilen hasta grubu (n/%)	p değeri*
Kronik hastalık varlığı	yok	172/51,7	9/18,4	<0,001
	var	161/48,3	40/81,6	
Laktat değeri (mmol/L)	normal	259/96,6	9/3,4	<0,001
	hiperlaktatemi	66/81,5	15/18,5	
	laktik asidoz	8/24,2	25/75,8	
Perfüzyon bozukluğu	yok	270/81,1	11/22,4	<0,001
	var	63/18,9	38/77,6	
Solunum desteği	yok	233/70	2/4,1	<0,001
	var	100/30	47/95,9	

Kaybedilen ve sağ kalan hasta gruplarının cinsiyet, kronik hastalık varlığı, eşlik eden perfüzyon varlığı, solunum desteği alma durumu ve laktat düzeyleri açısından karşılaştırılması

Tablo-2

Laktat değeri	PRISM-III skor puanı	PIM-2 skor puanı	PELOD skor puanı	Solunum desteği süresi
Korelasyon katsayısı(r)	0,658	0,693	0,557	0,091
p değeri* (p)	<0,001	<0,001	<0,001	0,075

Laktat değeri ile skorlama sistemleri ve solunum desteğinde kalma süresi arasındaki korelasyon

Tablo-3

	Perfüzyon bozukluğu yok (n/%)	Perfüzyon bozukluğu var (n/%)	Mortalite yok (n/%)	Mortalite var (n/%)
Laktat eşik değeri<2,55mmol/L	227/84,7	41/15,3	259/77,8	9/18,4
Laktat eşik değeri>2,55mmol/L	54/47,4	60/52,6	74/22,2	40/81,6
p değeri	<0,001		<0,001	

Laktat eşik değeri ile eşlik eden perfüzyon bozukluğu ve mortalite ilişkisi

Tablo-4

		Mortalite yok (n/%)	Mortalite var (n/%)	Toplam (n)	P değeri
Sepsis ve perfüzyon bozukluğu var	hipovolemi	7/70	8/44,4	15	0,254
	kalp yetmezliği	3/30	10/55,6	13	
Sepsis ve perfüzyon bozukluğu yok		7/87,5	1/12,5	8	0,016

Sepsis tanılı hasta grubunda eşlik eden perfüzyon bozukluğunun mortalite üzerine etkisinin karşılaştırılması

Tablo-5

	p değeri	OR (odds oranı)+	CI (%95 güven aralığı)*
Laktat değeri (mmol/L)	<0,001	1,38	1,1-1,6
Perfüzyon bozukluğu varlığı	<0,001	5,09	2,07-12,52
Solunum desteği ihtiyacı	<0,001	23,9	5,43-105,77

Mortalite riskine etki eden faktörlerin belirlendiği lojistik regresyon analizi sonuçları

PS-022[Çocuk Yoğun Bakım]

Antikolinerjik Toksidromdan Orta Zincirli Yağ Asidi Oksidasyon Bozukluğu Tanısına

Nazan Ülgen Tekerek[1], İlyas Aydın[2], Tülün Savaş[3], Selvi Özen[2]
[1]S.B.Ü Van Eğitim ve Araştırma Hastanesi, Çocuk Yoğun Bakım Ünitesi, Van
[2]S.B.Ü Van Eğitim ve Araştırma Hastanesi, Çocuk Sağlığı ve Hastalıkları Bölümü, Van
[3]S.B.Ü Van Eğitim ve Araştırma Hastanesi, Çocuk Nöroloji Bölümü, Van

Orta zincirli asil-KoA Dehidrojenaz Eksikliği (MCAD), yağ asidi oksidasyon bozuklukları arasında en sık görülendir. Hastalarda kusma, hepatomegali, letarji, ensefalopati, nöbet, apne, solunum yetmezliği ve kardiyak arrest gibi klinik bulgulara sebep olabilir. Uzun süreli açlık ya da araya giren hastalıklar ile açlık döneminde uzama klinik bulguların görülme riskini arttırır. Burada antikolinerjik toksidrom ön tanısı ile çocuk yoğun bakım ünitesine kabul edilen bir hastada Orta zincirli asil-KoA Dehidrojenaz Eksikliği (MCAD) saptanması sunuldu.
Şüpheli bir ot yeme öyküsü olan 3,5 yaşında erkek hasta, uykuya eğilimli, çarpıntı, yüzde kızarıklık, anlamsız konuşma şikayetiyle çocuk acile başvurdu. Hastanın muayenesinde ateş 37,3 °C, nabız 160/dk, tansiyon 100/70 mmhg, soluk sayısı 24/dk, kan şekeri:78 mg/dl, pupiller izokorik, midriyatik, ışık cevabı bilateral zayıf idi. Meningeal irritasyon bulgusu olmayan hastanın laboratuar tetkiklerinde bir patoloji gözlenmedi. Beyin BT incelemesi normaldi. Antikolinerjik toksidrom kliniği ile uyumlu olması ve şüpheli ot yeme öyküsü nedeni ile mide lavajı yapıldı ve aktif kömür verildi. Takiplerinde bilinç bulanıklığı devam eden hasta çocuk yoğun bakım ünitesine alındı. Hastanın izleminde jeneralize tonik klonik nöbet gözlenmesi üzerine bakılan kan şekeri: 20 mg/dl saptandı %10 dekstroz intravenöz puşe yapıldıktan sonra idame sıvı tedavisi dekstroz konsantrasyonu arttırıldı. Nöbet kontrolü açısından antiepileptik tedavisi düzenlendi. Kan tetkiklerinde metabolik asidoz, laktat yüksekliği mevcut olan hastada karaciğer fonsiyon testlerinde de yükseklik saptanması üzerine taze donmuş plazma, N asetil sistein desteği başlandı. İzleminde solunum sıkıntısı belirginleşen hasta entübe edilerek mekanik ventilatöre bağlandı. Hipoglisemi ve bir kardeş ölüm hikayesi olan hastadan tandem MS gönderildi. Klinik iyileşme gözlenen hasta, çocuk yoğun bakım ünitesine yatışının 4. gününde ekstübe edildi. Karaciğer fonksiyonları normale dönen bilinci tamamen açılan hasta servise devir edildi. Tandem MS tetkiki Orta zincirli asil-KoA Dehidrojenaz Eksikliği (MCAD) ile uyumlu olan hasta beslenme önerileri ile metabolizma kliniği olan bir merkeze yönlendirilerek taburcu edildi.
Orta zincirli yağ asidi oksidasyon defekti (MCAD) ülkemizde sık görülen ve tanı konulduktan sonra tedavi sayesinde prognozu iyi olan bir hastalık olması nedeniyle uzun süreli açlık hikayesi olan hipoglisemik konvulziyon, koma bulguları ile gelen hastalarda göz önünde bulundurulması gereken bir tanıdır.

Anahtar Kelimeler: Hipoglisemi, koma, orta zincirli yağ asid oksidasyon defekti

PS-023[Çocuk Yoğun Bakım]

Rabson-Mendenhall Sendromlu Bir Olguda Diyabetik Ketoasidozun Yüksek Doz İntravenöz İnsülin İle Tedavisi: Olgu Sunumu

Mehmet Nur Talay, Murat Kanğın, Semahat Alp, Meliha Demiral, Mehmet Nuri Özbek
Sağlık Bilimleri Üniversitesi Diyarbakır Gazi Yaşargil Eğitim ve Araştırma Hastanesi

Rabson Mendenhall Sendromu (RMS) insülin reseptörünü kodlayan genlerdeki mutasyona bağlı olarak gelişen bir sendromdur. Çocukluk çağında ağır insülin direnci vardır, başlangıçta açlık hipoglisemisi ile prezente olabilir ancak daha sonra insülin tedavisine dirençli diyabet ve tekrarlayan ağır diyabetik ketoasidoz (DKA) tabloları gelişir. Kaba yüz görünümü, akantozis nigricans, artmış lineer büyüme, distrofik tırnaklar, displastik diş gelişimi sendromun bulgularındadır. Bu sunuda RMS tanısı ile başka merkezde izlenen, ağır DKA ile yatırılan ve ancak yüksek doz insülin infüzyonu ile düzelebilen olgu sunuldu.
OLGU: 14 yaş 10 aylık kız hasta, öyküsünde 4 yaşında iken RMS tanısı almış, s.c. insülin tedavisi, metformin, diyabetik nefropati nedeni ile angiotensin reseptör blokörü ve optik atrofi nedeni ile imuran kullandığı öğrenildi. İnsülin dozlarını düzenli uygulamayan hasta iştahsızlık ve kusmalar sonrasında bilinç bozukluğu nedeni ile dış merkezde acil servisine başvurduğu, tetkiklerinde kan gazında ağır asidoz ve keton pozitifliği görülmesi ile DKA tanısı aldığı ve hastanemize sevk edildiği öğrenildi. Sevk öncesi ve sırasında insülin infüzyonu ile birlikte sıvısına 1 cc/kg/saat NaHCO3 konulmuştu. Hasta yoğun bakım ünitesine alındığında genel durum kötü, bilinci konfüze, (GKS 10-11), ağır dehidratasyon bulguları mevcuttu. Muayenesinde boy: 116 cm, vücut ağırlığı 20.6 kg ve prepubertaldi. Özellikle aksiller bölgede olmak üzere kıvrım yerlerinde belirgin akantozis nigrikans mevcuttu. Yatışta bakılan kan gazında pH 6.76, HCO3 2.5 ve BE -31.9 idi (Tablo). Tam kan ve biyokimya normal sınırlarda bulundu. Kan ketonu 3.4 mmol/L saptandı. Hastaya ağır DKA protokolüne göre 48 saatlik sıvı başlandı. Kan gazında derin asidozu nedeniyle bikarbonat 2 cc/kg olacak şekilde 2 saat süre ile sıvıya eklendi. Tedavinin sekizici saatinde kan gazında düzelme olmadığından insülin dozu 2 katına çıkıldı. Bu dozla iki saatlik izlemde pH hala 6.99 HCO3 7.0, kan ketonu 3.4 mmol/L olması ve hastanın insülin direnci sendromu tanısı olması nedeni ile insülin infüzyon hızı normal protokolün 100 katı doza (10 ü/kg/saat) çıkıldı. Bu dozda kan şekeri düzeyinde dramatik düşme ve kan pH'sında düzelme gözlenmeye başlandı. 10 ü/kg/saat insülin infüzyonunun sekizinci saatinde kan şekeri 62 mg/dl, pH 7.31, HCO3 15.6 ve kan ketonu negatif oldu. Hastanın bilinci normale geldi, oral alım açılarak subkutan insülin tedavisine geçildi.
SONUÇ: RMS insülin reseptör direncine bağlı olduğundan normal insülin dozları ile kan şekeri regülasyonu sağlanamamaktadır. RMS tanısı olan ya da klinik bulguları kuvvetle RMS düşündüren hastalarda DKA gibi hayatı tehdit eden durumlarda çekinmeden insülin dozları arttırılmalıdır.

Anahtar Kelimeler: Rabson Mendenhall Sendromu, DKA, İnsülin

Kan Gazı, Elektrolit Değerleri ile İnsülün dozları

SAAT	İlk başvuru	2.saat	4.saat	6.saat	8. Saat	10. Saat	12. Saat	14. Saat	16. Saat

Glukoz (mg/dl)	654	658	533	635	733	738	488	170	62
PH	6,76	6,72	6,71	6,70	6,92	6,99	7,13	7,28	7,31
pCO2	18	20,1	25,3	27	18,7	21,1	21	25,7	31,4
pO2	105	93,8	62,7	49	87,6	72,7	76,2	67,1	64,3
HCO3	2,5	2,6	3,1	3,3	3,8	5	7	-11,8	15,6
BE	-31,9	-32,8	-32,7	-32,5	-27,3	-25	-20,2	13,2	-9,4
Keton (mmol/L)	3,4	4,3	3,8	4,4	1,4	3,9	3,4	1,9	0,7
Na (mmol/L)	140	146	143,6	145,6	152,1	142,7	148	154,9	157
K (mmol/L)	4,5	5,1	4,37	4,85	8,65	11,6	6,38	3,63	8,79
Cl (mmol/L)	109,9	112	107	117	119	119	122	126	134
İnsülin dozu (ü/kg/saat)	0,1	0,1	0,1	0,1	0,2	10	10	10	SC insüline başlandı

**Elektrolit değerleri kan gazındaki değerlerdir. Gözlenen hiperpotasemi değerleri biyokimyasal olarak doğrulanmadı. Hastada hiperpotasemiye bağlı EKG değişiklikleri yoktu.*

PS-024[Çocuk Yoğun Bakım]

Ağır Kafa Travmalı Bir Çocuk Olguda Başarılı Dekompresif Kraniektomi

Gökçen Özçifçi[1], Ayşe Berna Anıl[2], Neslihan Zengin[1], Fulya Kamit Can[1], Dilek Arslan[3], Ümüt Altuğ[1], Fatih Durak[1]
[1]İzmir Tepecik Eğitim ve Araştırma Hastanesi, Çocuk Yoğun Bakım Kliniği, İzmir
[2]İzmir Katip Çelebi Üniversitesi Tıp Fakültesi, Çocuk Yoğun Bakım Bilim Dalı
[3]İzmir Tepecik Eğitim ve araştırma Hastanesi, Beyin Cerrahisi Kliniği, İzmir

Gelişmiş ülkelerde travma, çocuklarda mortalite ve morbiditenin en sık görülen sebebidir. Bu hastalarda ağır travmatik beyin hasarı en önemli ölüm nedenidir. Tedavide temel hedef havayolu, solunum, dolaşım desteği sağlamak ve bunun yanında kafa içi basınç artışını önlemektir. Sekiz yaşında kız olgu trafik kazası sonucu ağır travmatik beyin hasarı ile getirildi. Glasgow Koma Skalası 8 olan olgu entübe edildi ve olguya solunum ve dolaşım desteği verildi. Kraniyal tomografide bilateral frontal lobda hemorajik kontüzyon alanları, travmatik subaraknoid kanama, sağda ince subdural kanama alanı, bazal sisternalarda silinme, ciddi beyin ödemi ve orta hatta sola doğru 1 cm şift vardı. Hastaya mannitol, %3 NaCl ve fenitoin tedavisi verildi. İzlemde herniasyon bulguları gelişmesi üzerine başvurusunun 4. saatinde dekompresif kraniektomi uygulandı. Çocuk yoğun bakım

izleminde 3. gün ekstübe edilen olgu, 13.gün taburcu edildi. İzleminin 6. ayında nörolojik olarak sekelsizdi.
Ağır kafa travmalı çocuk hastada dekompresif kraniektomi uygulaması, medikal tedaviye yanıtsız nörolojik bozulma veya kafa içi basınç artışında veya herniasyon durumunda gecikmeden düşünülmelidir.

Anahtar Kelimeler: travmatik beyin hasarı, dekompresif kraniektomi

PS-025[Çocuk Yoğun Bakım]

Nadir bir kardiyopulmoner yetmezlik nedeni

Çiğdem El[1], Mehmet Ali Yavuz[1], Fatih Şen[2], Aymen Hişmioğulları[1], Elif Tezcan[1], Muhammed Eltaş[1], Süleyman Mengüllü[1], Demet Yiğitbaş[1], Hande Bölükbaşı[1]
[1]Mustafa Kemal Üniversitesi, Çocuk Sağlığı ve Hastalıkları Ana Bilim Dalı, Hatay
[2]Mustafa Kemal Üniversitesi, Kardiyoloji Ana Bilim Dalı, Hatay

GİRİŞ: Özellikle beden ağırlıkları göz önüne alındığında, karşılaşacakları toksin miktarının fazla olması olasılığı nedeniyle, gelişebilme riski yüksek ölümcül komplikasyonlar açısından, çocukluk çağı akrep sokmaları olgularının yoğun bakımda takip edilmesi önerilmektedir.
Hastalarda klinik basamakların farklı olabilme riskiyle birlikte, toksinin sempatik ve parasempatik sistemleri aşırı uyarması neticesinde; taşikardi, takipne, kusma, terleme, hipersalivasyon, hipertermi, pulmoner ödem, fasikülasyonlar, priapism, aritmi, hipertansiyon, bradikardi, hipotansiyon, bronkokonstüksiyon hatta kalp yetmezliği ve arrest görülebilir.
Artan katekolaminerjik uyarıya cevap veya akrep toksinin direkt etkisiyle geliştiği düşünülen miyokardite bağlı kardiyojenik şok ve pulmoner ödem; çocukluk çağında, akrep sokmalarına bağlı ölümlerin en sık nedeni olarak karşımıza çıkmaktadır.
OLGU: 3yaş5aylık erkek hasta şok tablosunda kliniğimize sevk edildi. Öyküsünde akrep sokması nedeniyle başvurulan sağlık kuruluşunda akrep antivenomu, steroid ve antihistaminik tedavileri verildiği, takiplerinde bilinç bulanıklığı, taşikardi, nefes darlığının geliştiği öğrenildi. Akrep sokmasının yaklaşık 7.saatinde kliniğimize getirildi. Ateş:37,1 nabız:165/dakika, solunum sayısı:50/dakika, tansiyon:70/40mmHgdı. Maske ile oksijen desteğiyle satürasyonu %76'ydı. Genel durumu kötü, bilinç kapalı, siyanoze, desatüre, taşikardik, takipneik, dispneik, periferik nabızlar zayıf, ekstremiteleri soğuk/soluk ve hipotansif hasta entübe edildi. Mekanik ventilasyon desteğine alındı. Akciğer muayenesinde bilateral sekretuvar dinleme bulguları, akciğer grafisinde havalanma azlığı, elektrokardiyografisinde sinüs taşikardisi, ekokardiyografisinde düşük ejeksiyon fraksiyonu mevcuttu. Laboratuvar tetkiklerinde, kardiyak enzimleri yüksekti. Akrep antivenomu 2 doz daha verildi. Dopamin, dobutamin ile intoksikasyona bağlı kalp yetmezliği ve pulmoner ödeme yönelik doksazosin başlandı. Klinik iyileşme gözlenen hastanın yoğun bakımdaki yatışının yaklaşık 28.saatinde vital bulguları stabildi. Yakın klinik takiple destekleri azaltılarak ekstübe dildi, tolere etti, yatışının 7.gününde klinik ve laboratuvar tam iyileşme gözlenen, kontrol ekokardiyografisi normal bulunan sekelsiz olarak taburcu edildi.
SONUÇ: Son derece mortal olabilecek akrep sokmalarının, tedavi algoritmasında antivenom uygulamaları açısından etkinlik ve uygulama zamanı hakkında fikir birliği sağlanamamıştır. Her ne kadar şiddetli anaflaksi riski, hekimleri ve aileleri telaşlandırsa da ciddi anafilaktik özelliklerine

rağmen, sistemik etkilerin gözlendiği olgularda erken antivenom verilmesiyle kardiyak ve sistemik komplikasyonların önlenebileceği hatta, sistemik bulguların devam ettiği olgularda tekrarlanabileceği çalışmalarda bildirilmektedir.
Özellikle çocukluk yaş grubunda, daha olasılıkla gözlenebilecek ölümcül komplikasyonları açısından çocukluk çağı akrep sokmalarının yoğun bakımda izlenmesi önerilmektedir.

Anahtar Kelimeler: Akrep, antivenom, miyokardit, pulmoner ödem

PS-026[Çocuk Yoğun Bakım]

Standart tedaviye yanıtsız akut bronşiolit olgusunda saptanan vasküler ring anomalisi

Gülhan Atakul, Utku Karaarslan, Özlem Saraç Sandal, Ferhat Sarı, Gökhan Ceylan, Rana İşgüder, Hasan Ağın
Dr.Behçet Uz Çocuk Hastalıkları Eğitim ve Araştırma Hastanesi, İzmir

GİRİŞ: Vasküler ringler, aortik arkın konjenital anomalileridir. Embriyogenez sırasında, yeniden modellenmede oluşan bozukluklar vasküler ring oluşumuna neden olur.
OLGU: Bir ay 15 günlük erkek hasta, ekspiryum uzunluğu, takipnesi olması ve oksijenizasyon bozukluğu kliniği ile yoğun bakım servisimize yatırıldı. Hastaya, bronşiolit atağı olduğu olarak kabul edilerek sırasıyla uygulanan intravenöz hidrasyon, hood ve ardından yüksek akışlı nazal kanül ile oksijen, inhaler bronkodilatör ve intravenöz steroid tedavilerine yeterli yanıt vermemesi ve ayrıca inspiratuar stridor bulgusunun daha belirgin hale gelmesi nedeniyle yatışının 7.gününde kontrastlı toraks BT (Bilgisayar tomografi) çekilerek vasküler ring (çift aortik arkus) tanısı konuldu.Hasta operasyon amacıyla kardiyovasküler cerrahi bölümüne yönlendirildi ve düzeltici (sağ aortik arkus divizyonu) operasyon sonrası takibi yapılan hasta solunum sıkıntısı bulgularının gerilemesi, oksijen desteği ihtiyacı olmaması üzerine taburcu edildi. Pediatrik hastalarda solunum sıkıntısı çok sık olarak karşımıza çıkan bir klinik durumdur. Birçok kez alt ve üst solunum yolu enfeksiyonlarına bağlı oluşabilen bu kliniğin yabancı cisim obstruksiyonu, konjenital anomaliler, kardiyovasküler sistem hastalıkları, santral sinir sistemi hastalıkları gibi çeşitli durumlara bağlı olabileceği de akılda tutulmalıdır. Özellikle sık görülen nedenlerin ekarte edilmesinden sonra standart tedavilere cevap vermeyen durumlarda ileri tetkik ve görüntülemelerle birlikte nadir görülebilecek ayırıcı tanılar düşünülmelidir.

Anahtar Kelimeler: Akut bronşiolit, Çift aortik arkus, Vasküler ring

izlem ve tedavi

İzlem ve tedavi:

Yüksek akışlı O2 ile 2 lt/kg %35-45 FiO2 ile solunum desteği başlandı.

↓

Beslenmesine ara verildi.

↓

Sedasyon amacıyla ketamin infüzyonu (5mcg/kg/dk)

↓

Deksametazon 0.6 mg/kg/gün 2 dozda iv puşe yapıldı

↓

İnhaler salbutamol (0.15 cc/kg x 8) verildi.

İnhaler adrenalin (0.5 cc/kg x 4) verildi.

↓

6. gününde crp 7 mg/dl'ye yükseldi, parakardiyak infiltrasyon artışı olması nedeniyle nasokomiyal enfeksiyon düşünülerek piperasilin-tazobaktam ve klaritromisin başlandı.

↓

Yatışının 7.günü itibari ile solunum bulgularında düzelme görülmedi

Toraks BT de arkus aortada özefagus ve trakeayı saran vasküler ring anomalisi, trakea ve özefagusa bası bulguları görüldü (Şekil-1, 2).

↓

Hasta çift arkus aorta tanısıyla kardiyovasküler cerrahiye operasyon amacıyla devredildi, aortik arkus ince segmente yönelik uygulanan diviyon operasyon sonrası 2.gününde entübe olarak servisimize devralındı, operasyon sonrası 5.gününde ekstübe edildi.

↓

Hastanın operasyon sonrası antibiyotik tedavileri 14 güne tamamlanarak solunum sıkıntısı gerilemesi üzerine önerilerle taburcu edildi.

olgu sunumu tablosu

OLGU	
Yaş & Cinsiyet	45 günlük ,erkek hasta
Şikayet	Beslenememe, solunum sıkıntısı
Öykü	25 günden veri devam eden solunum sıkıntısı, hafif morarma ,beslenmekte zorluk, kilo alamama
Özgeçmiş	Yenidoğan döneminde başlayan hırıltı, 3 günlük iken yenidoğan yoğun bakım yatışı mevcut
Sovgecmiş	Özellik yok
Fizik Muayene	Vücut sıcaklığı: 36,8°C, Solunum sayısı: 56/dk, Kan basıncı: 85/60 mmHg Kalp atım hızı: 160/dk, hafif dehidrate görünümde, akciğer sesleri bilateral eşit duyuluyor, ekspiryum uzun, interkostal ve subkostal çekilmeleri var, Wang solunum skoru: 7 diğer sistem muayeneleri doğal
Laboratuar	Hemogram, biyokimya, kan gazı, CRP, prokalsitonin normal
PAAG	Havalanma artışı+, kostalar düzleşmiş, infiltrasyon yok
Ekokardiyografi	Normal

vaskÃ¼ler ring

ŞEKİL-1 Hastamızın toraks BT görüntüsü

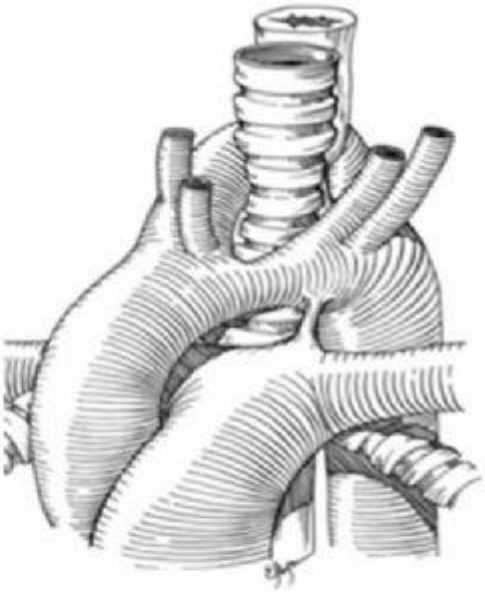

ŞEKİL-2 Çift aortik ark şematik görüntüsü

PS-027[Çocuk Yoğun Bakım]

Pes Ekinovarus Operasyonu Sırasında Fatal Malign Hipertermi Gelişen Bir Çocuk Olgu

Ümüt Altuğ[1], Fulya Kamit Can[1], Ayşe Berna Anıl[2], Fatih Durak[1], Meltem Çakmak[3], Gökçen Özçifçi[1]
[1]İzmir Tepecik Eğitim ve Araştırma Hastanesi, Çocuk Yoğun Bakım Kliniği, İzmir
[2]İzmir Katip Çelebi Üniversitesi Tıp Fakültesi, Çocuk Yoğun Bakım Bilim Dalı, İzmir
[3]İzmir Tepecik Eğitim ve araştırma Hastanesi, Anestezi ve Reanimasyon Kliniği, İzmir

Malign hipertermi (MH), çoğunlukla volatil anestezikler ve/veya süksinilkolin gibi depolarizan kas gevşeticilerle tetiklenerek oluşan ve hipertermi, taşikardi, asidoz ve kas rijiditesi ile karakterize genetik bir sendromdur. Malign hipertermi genellikle anestezi indüksiyonunu takiben görülür, ancak girişim süresince ve sonrasında da ortaya çıkabilir. 4,5 yaşında erkek olgu pes ekinovarus operasyonu sırasında dirençli yüksek ateş, taşikardi ve end-tidal karbondioksitte yükselme olması üzerine MH düşünülerek çocuk yoğun bakıma alındı. Takibinde hiperkarbi, ateş ve dirençli metabolik asidozu tekrar gelişen olgu, dantrolen sodyum ve destek tedavileri verilmesine rağmen kaybedildi. Bu olgu genel anestezi uygulanan hastalarda ölümcül olabilen MH olasılığını hatırlatmak, çocuk yoğun bakımda izlem ve tedavisini vurgulamak için sunulmuştur.

Anahtar Kelimeler: Malign hipertermi, dantrolen, çocuk yoğun bakım, anestezi

PS-028[Çocuk Yoğun Bakım]

Yüksek Akışlı Nazal Kanülle Oksijen Tedavisinde Erken- Orta- Geç Dönem Başarısızlığın Değerlendirilmesi

Fulya Kamit Can[1], Ayşe Berna Anıl[2], Murat Anıl[3], Fatih Durak[1], Ümüt Altuğ[1], Gökçen Özçifçi[1]
[1]İzmir Tepecik Eğitim ve Araştırma Hastanesi, Çocuk Yoğun Bakım Kliniği, İzmir
[2]İzmir Katip Çelebi Üniversitesi Tıp Fakültesi, Çocuk Yoğun Bakım Bilim Dalı, İzmir
[3]İzmir Tepecik Eğitim ve Araştırma Hastanesi, Çocuk Acil Kliniği, İzmir

Giriş/AMAÇ: Çocuk yoğun bakımda Yüksek Akışlı Nazal Kanülle Oksijen Tedavisi (YANKOT) başarılı ve etkin bir tedavi olarak görülmektedir. Tedavi başarısızlığını öngören risk faktörleri genel olarak tanımlanmış olmakla birlikte, başlangıçta tedaviye yanıt verip sonrasında başarısız olan hastaları değerlendiren çalışmalara ihtiyaç vardır. Bu çalışmada amacımız YANKOT'da erken-orta-geç dönem başarısızlığı değerlendirmektir.

YÖNTEM:
İzmir Tepecik Eğitim ve Araştırma Hastanesi Çocuk Yoğun Bakım Ünitesi'nde Ocak 2015-Mayıs 2016 tarihleri arasında YANKOT uygulanan ve başarısız olan hastaların klinik ve demografik verileri, tedavi süresince (başlangıç, 30.dk, 60.dk, 120.dk, 12.saat, 24.saat, 48. saat ve tedavi sonu) kaydedilen vital parametreleri, solunum şiddet skoru, oksijen satürasyonu/oksijen konsantrasyonu (SpO2 /FiO2) oranları, akış hızları geriye dönük değerlendirildi. Daha üst solunum destek ihtiyacı (non-invazif veya invazif mekanik ventilasyon) olan hastalar başarısız kabul edildi. Bu hastalar YANKOT süresine göre (erken: <6 saat, orta: 6-24 saat, geç: >24 saat) üç gruba ayrıldı.
BULGULAR:
Çalışma süresince 204 hastaya YANKOT uygulandı ve toplam 26 hasta (%12,7) başarısız oldu. Hastaların 12'si erken, 6'sı orta ve 8'i geç dönemde başarısız oldu. Erken dönemde başarısız olan 6 hastanın (%50) primer tanısı sepsis, solunum sıkıntısı nedeni extra-pulmoner PARDS idi ve bu hastaların 4'ü ilerleyen günlerde septik şok ve çoklu organ yetmezliği nedeniyle kaybedildi (hepsinde hematolojik malignite vardı). Geç dönemde başarısız olan hastaların 4'ü (%50) postekstübasyon solunum sıkıntısı idi. Geç dönemde başarısız olan hastaların hepsinin altta yatan nörolojik/nöromusküler hastalıkları mevcuttu ve 2'sine trakeostomi açıldı. Erken dönemde başarısız olan hastaların yaşı (96'ya karşı 7 ay), PIM değeri (%66'ya karşı %4), PRISM 3 skoru (18'e karşı 2), başlangıç solunum skoru (12'ye karşı 8) geç dönemde başarısız olanlara göre anlamlı yüksek, S/F ise (92'ye karşı 160) belirgin düşüktü ($p<0,05$).
SONUÇ:
Sonuç olarak erken ve geç dönemde başarısız olan hastaların özellikleri birbirinden farklıydı. Erken dönemde başarısız olan hastalar daha yüksek mortalite skoruna sahip ve sepsise ikincil PARDS vakalarıydı. Geç dönemde başarısız olan hasta grubunun ise altta yatan nörolojik/nöromusküler hastalıkları vardı. YANKOT kullanımında üst düzey solunum desteğine geçişin gecikmemesi açısından dönemlere göre hasta özelliklerine dikkat edilmesi gerektiğini düşünmekteyiz.

Anahtar Kelimeler: yüksek akışlı nazal kanülle oksijen tedavisi, başarısızlık, çocuk yoğun bakım,

PS-029[Çocuk Yoğun Bakım]

Çocuk Yoğun Bakımda Solunum Destek Yöntemleri Pratiğimizin Değerlendirilmesi

Gökçen Özçifçi[1], Fulya Kamit Can[1], Ayşe Berna Anıl[2], Fatih Durak[1], Ümüt Altuğ[1], Murat Anıl[3]
[1]İzmir Tepecik Eğitim ve Araştırma Hastanesi, Çocuk Yoğun Bakım Kliniği, İzmir
[2]İzmir Katip Çelebi Üniversitesi Tıp Fakültesi, Çocuk Yoğun Bakım Bilim Dalı, İzmir
[3]İzmir Tepecik Eğitim ve Araştırma Hastanesi, Çocuk Acil Kliniği, İzmir

Giriş/AMAÇ:
Kritik çocuk hastalarda solunum desteği, çocuk yoğun bakım günlük pratiğimizin vazgeçilmez öğesidir. Uygulanan solunum destek yöntemleri ve kullanım nedenleri giderek daha çeşitli hale gelmiştir. Bu çalışmada kendi ünitemizde uygulanan solunum destek yöntemlerinin tanımlanması ve günlük pratiğimizin önemli parçası olan bu yöntemlerin sonuçlarının değerlendirilmesi amaçlanmıştır.
YÖNTEM:
İzmir Tepecik Eğitim ve Araştırma Hastanesi Çocuk Yoğun Bakım Ünitesinde Kasım 2016-Temmuz 2017 tarihleri arasında 24 saatten daha uzun süreyle yatırılarak tedavi edilen 1 ay-18 yaş çocukların

tıbbi kayıtları geriye dönük olarak değerlendirildi.
BULGULAR:
Toplam 273 hastanın kayıtları incelendi (Ortanca yaş: 84 ay; 172 erkek). Toplamda 180 hastaya (% 66) invazif mekanik ventilasyon uygulandı. Bu hastaların 158'i (% 87,7) çocuk yoğun bakım ünitesine entübe kabul edildi. En sık invazif mekanik ventilasyon kullanılan hasta grubu postoperatif kardiyovasküler cerrahi (93 hastaları, %51,7), solunum sıkıntısı/yetmezliği (22 hasta, %12,2) ise ikinci en sık nedendi. En sık tercih edilen mekanik ventilasyon modu SIMV+PS idi. İnvazif mekanik ventilasyon süresi ortanca 3 saat (ÇDA:2-70 saat, min. 1- max. 6018 saat), en yüksek Ptepe ortanca 20cmH2O (ÇDA:18-22 cmH2O, min. 13- max. 48 cmH2O). Toplamda 45 hastaya (%16,5) non-invazif mekanik ventilasyon uygulandı ve en sık başlangıç modu BİPAP S/T idi. Yüksek akışlı nazal kanül oksijen tedavisi uygulanan 146 hastanın (%53,4) 138'inde (%94,5) yöntem başarılı oldu. Başarısız ekstübasyon oranı %5,8 ve ekstübasyon sonrası en sık kullanılan solunum destek yöntemi ise yüksek akışlı nazal kanül oksijendi (%47,7) ve 13 hastaya öksürtme tedavisi uygulandı. Çalışma süresince 12 hastaya trakeostomi (%4,4) açıldı. Toplam mortalite oranı %7,3' tü ve invazif mekanik ventilasyon süresiyle PIM arasında pozitif yönde anlamlı korelasyon vardı (p<0,001; r:0,282). İnvazif mekanik ventilasyonda izlenme süresi altta yatan kronik hastalığı olanlarda belirgin yüksekti (p<0,001) ve nörolojik hastalıklar en sık altta yatan kronik hastalıktı (%39,5).
SONUÇ:
Günlük pratiğimizde invazif mekanik ventilasyon halen en sık kullanılan solunum desteği yöntemi olarak bulunmuştur. İnvazif olmayan solunum destek yöntemlerinden; yüksek akışlı nazal kanülle oksijen kullanımı sık ve başarılı bir yöntem olarak göze çarpmaktadır.

Anahtar Kelimeler: çocuk yoğun bakım, mekanik ventilasyon

PS-030[Çocuk Yoğun Bakım]

Postoperatif Dönemde Çocuk Yoğun Bakım İhtiyacı Olan Hastaların Değerlendirilmesi

Gökçen Özçifçi[1], Fulya Kamit Can[1], Ayşe Berna Anıl[2], Ümüt Altuğ[1], Fatih Durak[1], Gaye Aydın[3], Murat Anıl[4]
[1]İzmir Tepecik Eğitim ve Araştırma Hastanesi, Çocuk Yoğun Bakım Kliniği, İzmir
[2]İzmir Katip Çelebi Üniversitesi Tıp Fakültesi, Çocuk Yoğun Bakım Bilim Dalı, İzmir
[3]İzmir Tepecik Eğitim ve Araştırma Hastanesi, Anestezi ve Reanimasyon Kliniği, İzmir
[4]İzmir Tepecik Eğitim ve Araştırma Hastanesi, Çocuk Acil Kliniği, İzmir

Giriş/AMAÇ:
Türkiye'de ve dünyada cerrahi girişimlere ulaşım giderek artmaktadır. Ancak perioperatif dönemde çocuk yoğun bakım kaynaklarının en uygun kullanımı henüz tanımlanmamıştır. Bu çalışmadaki amacımız postoperatif dönemde çocuk yoğun bakım ihtiyacı olan hastaları değerlendirerek, kısıtlı çocuk yoğun bakım yatağı bulunan kurumumuzda bu hasta grubuna en uygun organizasyonun sağlanması için durum tespiti yapmaktır.
YÖNTEM:
İzmir Tepecik Eğitim ve Araştırma Hastanesinde Kasım 2016-Temmuz 2017 tarihleri arasında postoperatif dönemde çocuk yoğun bakım ünitesine yatırılan çocuk hastaların tıbbi kayıtları geriye dönük olarak değerlendirildi. Bu hastalar çocuk yoğun bakım ünitesinde yatış sürelerine (24 saatten

az ve fazla) göre iki gruba ayrıldı. Postoperatif pediatrik kardiyovasküler cerrahi hastaları çalışmadan dışlandı.
BULGULAR:
Çalışma süresince toplamda 4155 çocuk hasta (1 ay-18 yaş) genel anestezi altında opere edildi. Doksan yedi postoperatif pediatik kardiyovasküler cerrahi hastası çıkarıldıktan sonra toplam 36 hastanın (çocuk yoğun bakıma yatan hastaların %13,2'si) kayıtları incelendi (Ortanca yaş: 45 ay; 26 erkek). Otuz altı hastanın 13'ünde (%36,1) operasyon acil şartlarda yapıldı. Yalnızca 3 hasta (%8,3) öngörülmeden intraoperatif hemodinamik/solunum problemi nedeniyle çocuk yoğun bakım ünitesine girdi. Operasyon tipi en sık beyin cerrahisi (%33,4), batın (%16,7), toraks ve üst hava yolu cerrahisiydi (%5,4). Toplamda 18 hasta (%50) entübe kabul edildi ve yalnızca 3 hastaya inotrop/vazopressör (%0,08) tedavi verildi. On bir hastanın (%30,6) yatağa bağımlı özürlülüğü, 5 hastanın (%13,9) öncesinde çocuk yoğun bakım ünitesine yatış öyküsü, 14 hastanın (%38,8) öncesinde genel anestezi ile operasyon öyküsü mevcuttu. Toplamda 3 hasta (%8,3) kaybedildi. Hiçbir hasta operasyon komplikasyonundan kaybedilmedi. On hasta (%27,8) çocuk yoğun bakım ünitesinde 24 saatten az süreli yatırıldı. Bakılan risk faktörleri arasında çocuk yoğun bakımda yatış süresi açısından yalnızca mortalite skorlarından PIM (ortanca %0,8'e karşı 2,1) ve PRISM (ortanca %0,78'e karşı 1,9) açısından anlamlı fark vardı ($p<0,05$).
SONUÇ:
Kısıtlı çocuk yoğun bakım yatağı olan kurumumuzda postoperatif dönemde çocuk yoğun bakıma yatırılmış olguların yaklaşık 1/3'ü 24 saatten az süreli çocuk yoğun bakımda izlenmiş, hastaların çok azında hemodinamik destek ihtiyacı olmuş ve postoperatif komplikasyon nedeniyle hasta kaybedilmemiştir. Çocuk yoğun bakım kaynaklarının etkin kullanılması için bu hastalara yönelik uygun şartların organizasyonunun sağlanması çok önemlidir.

Anahtar Kelimeler: çocuk yoğun bakım, postoperatif

PS-031[Çocuk Yoğun Bakım]

MHC sınıf-II eksikliği olan olguda Rhinovirus'a bağlı gelişen PARDS

Gülhan Atakul, Utku Karaarslan, Ferhat Sarı, Özlem Saraç Sandal, Gökhan Ceylan, Rana İşgüder, Hasan Ağın
Dr.Behçet Uz Çocuk Hastalıkları Eğitim ve Araştırma Hastanesi, İzmir

GİRİŞ: Rhinovirus'ler RNA virüslerinden Picornavirus grubundandır ve infantlarda solunum yolu enfeksiyonlarının en sık nedenidir. İçinde RV'lerin da yer aldığı viral solunum yolu enfeksiyonları etkenleri, özellikle primer ya da sekonder olarak gelişen immün yetmezlikli hastalarda ciddi tablolara neden olmaktadır.
OLGU: Altı aylık erkek hasta servisimize solunum sıkıntısı nedeniyle yatırıldı. Başlangıçta yüksek akışlı nazal oksijen ile destek verilen hastanın takibinde solunum desteği ihtiyacı artması nedeniyle entübe edildi. PaO2/Fio2 oranı 80, oksijenizasyon indeksi 25 olarak hesaplanan hastaya ağır PARDS (pediatrik akut respiratuar distres sendrom) tanısı konuldu. Oksijenizasyonu mekanik ventilasyon yöntemleri ile sağlanamaması nedeniyle inhaler NO (nitrik oksit) uygulandı. Bir ay süre ile devam edildi. Hastanın yatışında alınan PCR multipleks nasofarengeal süruntü kültüründe Rhinovirus izole edildi. İzlemde PARDS kliniğinin gerilememesi, lökopeninin gelişmesi ve beraberinde Rhinovirus dışında hiçbir etken izole edilmemesi nedeniyle immün yetmezlikten şüphelenilmiştir. İmmünoloji ile konsulte edilen hastadan gönderilen lenfosit paneli, immunglobulin düzeyleri ve genetik inceleme ile

birlikte hastaya MHC Sınıf 2 eksikliği tanısı konuldu. Multiorgan yetmezliğine ilerleyen hastaya kısa süre ile hemodiyafiltrasyon uygulandı. Kemik iliği nakli planlandı ancak verilen destek tedavilerine yanıt alınamayan hasta multiorgan yetmezliği nedeniyle kaybedildi. Çocuk yoğun bakım ünitesinde takip edilen PARDS vakalarında aspirasyon, ağır pnömoni, boğulma, asfiksi gibi primer nedenlerin yanında sepsis, anafilaksi, şok travma gibi sekonder nedenler de yer almaktadır. İzole edilen enfeksiyon ilişkili etkenler ile hasta kliniği uyumsuz ve daha ağır ise altta yatan bir immün yetmezlik tablosu düşünülmelidir.

Anahtar Kelimeler: ARDS, Kombine immün yetmezlik, MHC sınıf-II eksikliği, Pnömoni, Rhinovirus

grafikler

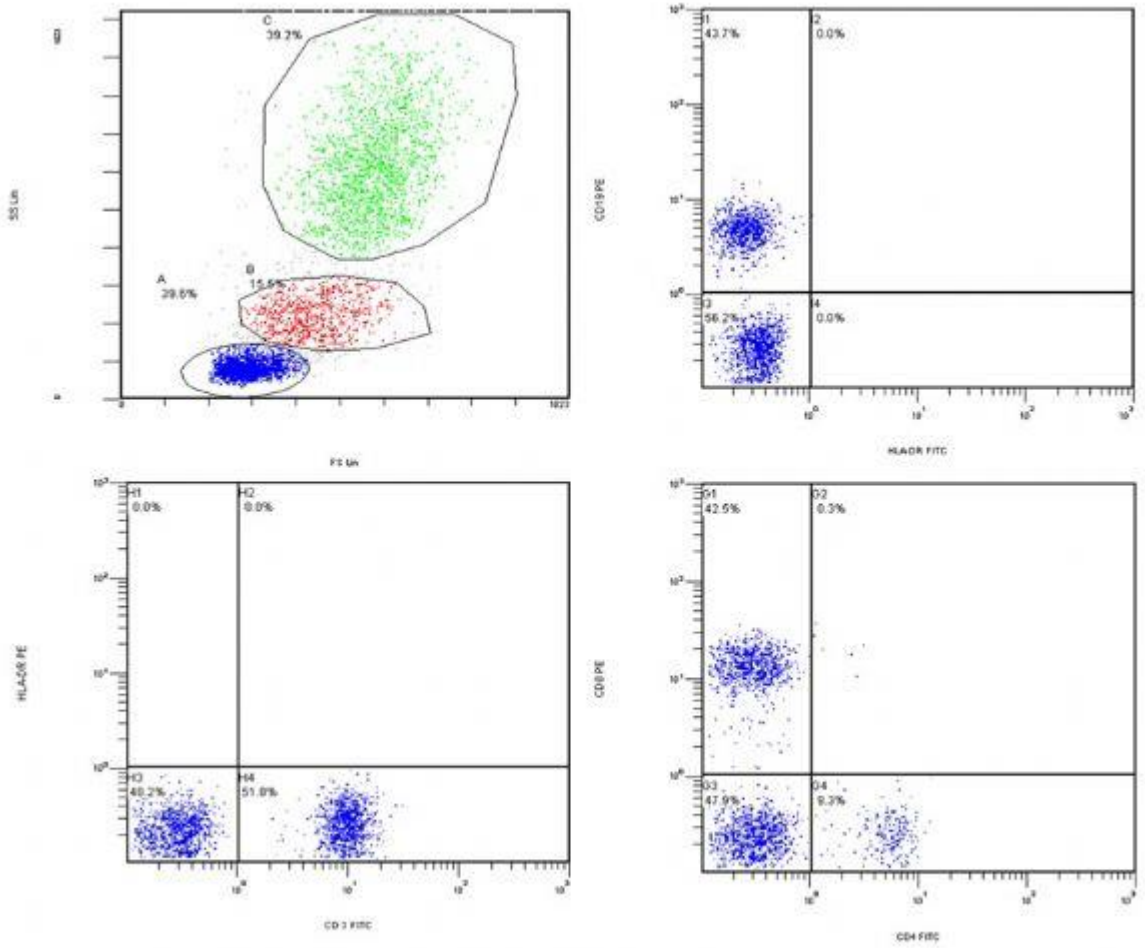

Şekil-1 Hastaya ait lenfosit paneli nokta grafikleri

Tartışma

TARTIŞMA

- Maior histokompatibilite kompleks (MHC) sınıf II (HLA-DR, -DQ, -DP) antijenleri B hücreleri, monosit ve makrofailar üzerinde eksprese edilir ve pek çok hücreyi (INF gama) uyarır.
- MHC sınıf II antijenlerinin transkripsiyonunu kontrol eden 4 farklı genetik mutasyon tanımlanmıştır (**CIITA**, RFXANK, RFX5, RFXAP).
- Bu hastalıkta hücresel immünite yetersiz olup total T lenfosit sayısı normal, CD4+ T hücre sayıları düşüktür. Hastamızda da olduğu gibi hipogamaglobulinemi de eşlik eder.
- İmmün yetersizlik SCID kadar şiddetli değildir ve bu BCG aşısı sonrası dissemine enfeksiyon gelişmemesi ile kendini gösterir.
- Rhinovirus üst ve alt solunum yollarında en çok izole edilen viruslerdendir. Üst solunum yolu enfeksiyonlarına ek olarak sıklıkla 2 yaş üstü astım alevlenmeleri ile ilişkilendirilmiştir.
- Rhinovirus, pediatrik toplum kökenli pnömonilerin de önemli bir nedeni olarak kabul edilmektedir.
- Hastamızın takibinde PARDS kliniğinin gerilememesi, lökopeninin gelişmesi ve beraberinde Rhinovirus dışında hiçbir etken izole edilmemesi nedeniyle immün yetmezlikten şüphelenilmiş ve tanıya gidilmiştir.
- MHC Sınıf II eksikliğinin tek tedavisi ise erken dönem kök hücre naklidir.

olgu sunumu tablosu

OLGU	
Yaş & Cinsiyet:	Altı ay, erkek hasta
Şikayet:	Solunum sıkıntısı
Öykü:	Bir aydan beri devam eden solunum sıkıntısı ve 3 kez hastane başvurusu olmuş. Son 2 gündür artan solunum sıkıntısı inhaler tedavilere yanıt vermemiş. Hasta yüksek akışlı nasal oksijen tedavisi altında acil servisten yoğun bakım ünitesine devralındı.
Öz/Soygeçmiş:	Özellik yok
Fizik Muayene:	GKS:15 Vücut sıcaklığı: 37,2◦C, Solunum sayısı: 48/dk, Kan basıncı: 95/ 62 mmHg Kalp atım hızı: 170/dakika, ekspiryum uzunluğu, interkostal ve subkostal çekilmeleri var, Wang solunum skoru: 10
Laboratuar:	Hgb: 10.8 g/dl WBC: 19.420 uL Plt: 315.000 IU Crp: 0.25mg/dL, BFT, KCFT, Serum Elektrolitleri: Normal Kan gazı: Ph:7.41 pCO2: 34.6 mmHg HCO3 std:22.2mmol/L lac:1.1mmol/L SO2: %84.7
Multiplex PCR:	Rhinovirus+
Ekokardiyografi:	Normal
PAAG :	Havalanma artışı+ , kostalar düzleşmiş, infiltrasyon yok
Toraks BT:	Buzlu cam görünümünde opasiteler ve septal kalınlaşma, ARDS ile uyumlu (İzlemde yatışının 7.gününde çekilmiştir.)
İmmünoloji Lab:	**IgG:137 mg/dl (304-1231)** IgA:56 mg/dl(7-123) IgM:109 mg/dl(32-203) Lenfosit Paneli: CD3 (total lenfosit): %52.7 (51-77) CD19: %44.3 (11-41) **CD4: %9.3 (35-56)** CD8: %42.7(12-23) **CD3-CD16+CD56(NK):%2.1 (3-14)**
Genetik tanı:	CIITA geni homozigot mutasyon

izlem ve tedavi

İzlem ve tedavi;

✓Bronşiolit kliniğine yönelik destek tedavisi verildi (hidrasyon, inhaler tedaviler, oksijen).

✓Kliniğinde hızlı ilerleme nedeniyle Sulbaktam Ampisilin + Oseltamivir 1. gününde başlandı (nasofarengeal PCR multiplex, kan kültürü alındı).

✓İki gün içerisinde oksijen ihtiyacında artış oldu (SaO2/FiO2 oranı: 130).

✓PA Akciğer grafisinde ARDS ile uyumlu buzlu cam görünümü saptandı.

✓12 saatlik non-invaziv ventilasyon uygulandı, SaO2 düzeyi: 80 olması nedeniyle entübe edildi.

✓ARDS've yönelik ventilasyon stratejileri uygulandı.

✓Sedasyon, inotrop tedavisi, antibiyotik revizyonları, yapıldı, TPN başlandı.

✓OI: 25 hesaplandı, iNO tedavisi başlandı, 28 gün devam edildi.

✓PCR 'da Rhinovirus izole edildi.

✓Lökopeni (beyaz küre sayısı: 2390 u/L absolu nötrofil sayısı: 940) gelişmesi üzerine immünoloji konsultasyonu istendi.

✓Primer immün yetmezlik ön tanısı ile TMP-SMX profilaksisi başlandı.

✓Gözde CMV retiniti düşünülmesi üzerine gönderilen kan CMV PCR+ olarak saptandı, gansiklovir tedavisi başlandı.

✓Sepsis ve sıvı yükü nedeniyle aralıklı HDF (hemodiyafiltrasyon) uygulandı.

✓Genetik, lenfosit paneli sonuçları ile MHC Sınıf-II eksikliği tanısı konuldu (şekil-1)

✓Yatışının 55. gününde septik şok, ards, multiorgan yetmezliği nedeniyle ex oldu.

PS-032[Çocuk Yoğun Bakım]

Atrial fibrilasyonu olan bir çocukta nadir görülen bir aritmi; Ashman Fenomeni

Gülhan Atakul[1], Ferhat Sarı[1], Rana İşgüder[1], Gökhan Ceylan[1], Özlem Saraç Sandal[1], Yakup Ergül[2], Murat Muhtar Yılmazer[1], Hasan Ağın[1]
[1]Dr.Behçet Uz Çocuk Hastalıkları Eğitim ve Araştırma Hastanesi, İzmir
[2]Mehmet Akif Ersoy Eğitim ve Araştırma Hastanesi, İstanbul

GİRİŞ: İlk olarak 1947'de Gouaux ve Ashman tarafından bildirilen Ashman fenomeni, QRS döngüsünün uzunluğundaki değişiklikler sonucu oluşan ventrikül iletiminin fizyolojik bir sapmasıdır. Sıklıkla erişkinlerde atrial fibrilasyon ile birlikte görülebilen bu aritmi çocuklarda supraventriküler taşikardiler ve ventriküler ekstra atımlarla karışabilmesi açısından önemlidir.
OLGU: Onaltı yaş erkek hasta ani başlayan çarpıntı şikayetiyle acil servise başvurdu. Hastanın kalp atım hızı: 180/dk ve çekilen elektrokardiyografisinde (EKG) supraventriküler taşikardi düşünülerek adenozin 2 kez intravenöz puşe uygulandı. Ritmi normale dönmeyen olgu yoğun bakım ünitesine devralındı. Öyküsünde obezite ve tip 2 diyabetes mellitus nedeniyle takipli olduğu, ayrıca akneleri nedeniyle 1 aydır isotretinoin oral tedavi aldığı öğrenildi. Ekokardiyografi ve transözefageal ekokardiyografi (TEE) ile değerlendirilen hastada trombüs ve yapısal defekt saptanmadı. Ardından sırasıyla 0.5 j/kg, 1 j/kg ve 1.5 j/kg kardiyoversiyon uygulandı. Ritmin yine normale dönmemesi üzerine yeniden EKG ile değerlendirilen hastanın taşikardisinin devam ettiği, P dalgalarının olmadığı, ekstra ventriküler atımlara benzer atımların olduğu ve R-R mesafelerinin eşit olmadığı görüldü. Bu ritmin atrial fibrilasyon (AF) ile uyumlu olduğu düşünüldü ve eşlik eden aberasyon ile iletilen supraventriküler atımların Ashman fenomeni olduğu görüldü. Hastaya amiodaron 3 mg/kg iv infüzyonu takiben, 6 mcg/kg/dakika idame infüzyon verildi. Ritmi normale döndü. Profilaktik enoksaparin subkutan 3 gün süre ile verildi, sonrasında asetil salisilik asit oral olarak devam edildi. Amiodaron infüzyonu 48. saat sonunda kesilen olgu oral propranolol tedavisi ile kardiyoloji servisine devredildi.
SONUÇ: Atrial fibrilasyon çocuklarda nadir görülen bir ritm bozukluğudur. Atrial fibrilasyonu olan çocuklar sıklıkla konjenital kalp hastalıkları, kardiyomiyopati ve Wolf Parkinson White sendromu ile ilişkilidir. Hastamız, ciddi akne problemi olması nedeniyle dermatoloji uzmanı tarafından başlanan isotretinoin tedavisi almaktaydı. Literatürde bu tedavi ile birlikte gelişen aritmi vakaları bildirilmiştir. Yaş arttıkça oranın daha da arttığı ayrıca erkeklerde ve obez olan çocuklarda oranın daha fazla olduğu belirtilmiştir. Bizim olgumuzda vücut kitle indeksinin yüksek olmasının bu riski artırdığı düşünülebilir. Atriyal kaynaklı taşikardilerde görülen Ashman fenomeninin, çocukluk çağında gelişebileceği ve erken ventriküler atımlarla klinik olarak ayırt edilebilmesi, tedavi ve prognoz açısından önemlidir.

Anahtar Kelimeler: Aritmi, Ashman Fenomeni, Atrial fibrilasyon, İsotretinoin

izlem ve tedavi

İZLEM VE TEDAVİ:

Ritm ilk bakışta SVT ile uyumluydu ve 2 kez 6 mg adenozin İntravenöz puşe uygulandı.

⬇

Ritm sinüs ritmine dönmedi.

⬇

Hastanın Ekokardiyografisi yapılarak yapısal defekt ve trombüs formasyonu olmadığı belirlendikten sonra , sırasıyla 0.5 j/kg ,1 j/kg ve 1.5 j/kg kardiyoversiyon uygulandı.

⬇

Ritm sinüs ritmine dönmedi

⬇

EKG tekrar değerlendirildi ve Atrial fibrilasyonla uyumlu olduğu tespit edildi ve aralıklı olan erken supraventriküler atımların aberran iletiye bağlı olduğu Ashman fenomeni olduğu düşünüldü.

⬇

Elektriksel kardiyoversiyon amaçlı;
Amiodarone 3 mg/kg iv infüzyonu takiben, 6 mcg/kg/dakika idame infüzyon verildi.

⬇

EKG nin sinüs ritmine döndüğü görüldü, profilaktik olarak enoksaparin 0.5 mg/kg dozda başlandı.

⬇

Amiodaron infüzyonu 48. saatinde kesilerek 40 mg oral propranolol tedavisi başlandı.

⬇

Enoksaparin profilaksisi 3. günde sonlandırıldı ve asetil salisilik asit (3 mg/kg/gün, po) başlandı.

⬇

Plazma glukoz değerleri yoğun bakım takibi esnasında 100-200 mg/dl arasında seyretti, oral açıldıktan sonra diyabetik diyet başlandı.

⬇

3.Günün sonunda hasta yoğun bakımdan çıkarılarak çocuk servisine devredildi.

olgu sunumu tablosu

OLGU	
Yaş & Cinsiyet	16 yaş erkek hasta
Şikayet:	Aniden başlayan çarpıntı
Öykü:	3 yıldır Tip 2 DM nedeniyle takipli, yasaklı madde kullanım öyküsü yok, 1 aydır akneleri nedeniyle isotretinoin kullanım öyküsü var
Vital bulgular:	Vücut sıcaklığı: 36,2◦C, Solunum sayısı: 24 /dk, Kan basıncı: 141/90 mmHg Kalp atım hızı: 180/dk
Fizik Muayene:	Kardiyovasküler sistem muayenesinde belirgin taşikardisi olup üfürüm veya ek patolojik ses duyulmadı. Obez görünümde, vücut kitle endeksi: 32 olan hastanın diğer sistem muayeneleri doğaldı.
Laboratuar bulguları:	Hemogram, kan elektrolitleri, CRP (c-reaktif protein), kardiyak enzimler (CK-MB, troponin) , akciğer grafisi normal olarak yorumlandı.
Ekokardiyografi:	Yapısal defekt ve trombüs saptanmadı
Elektrokardiyorafi	R-R aralıkları düzensiz, P dalgaları yokluğu, AF

ekg

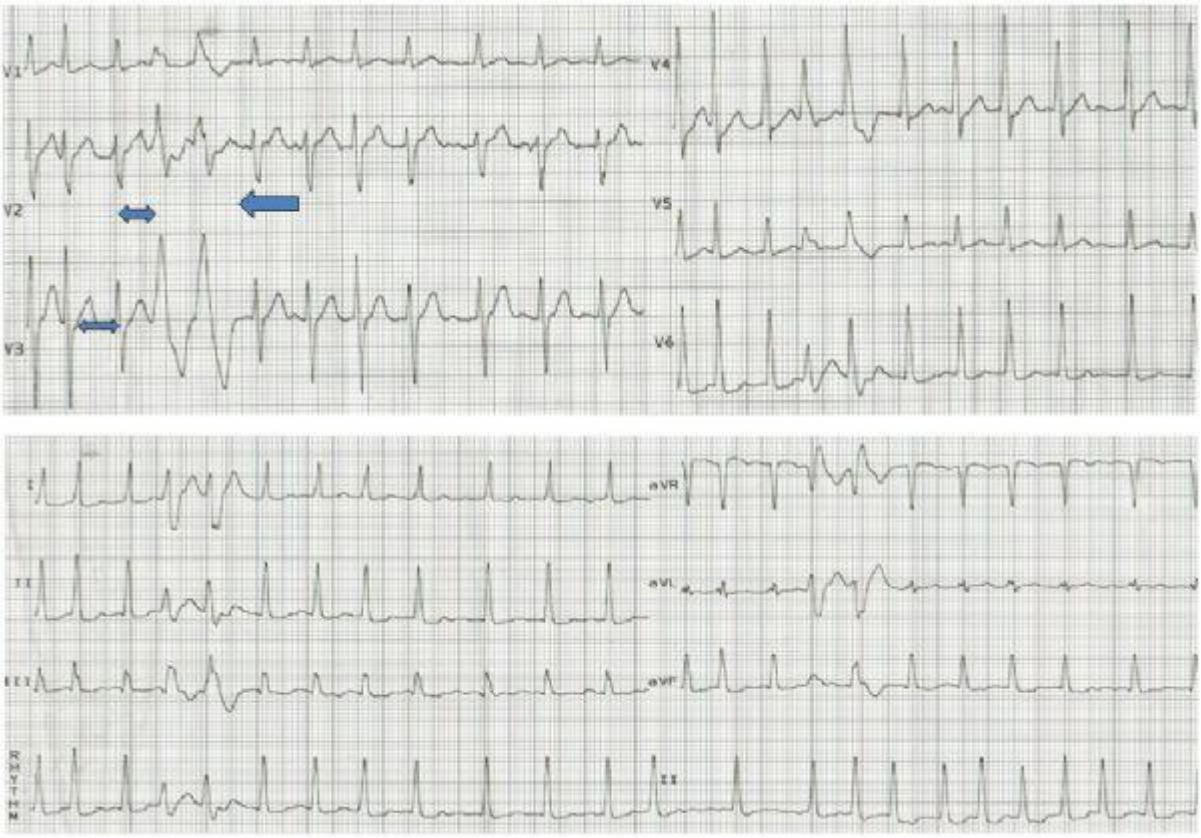

Şekil: Atrial fibrilasyon ve Ashman fenomeni bulgularını gösteren 12 derivasyonlu EKG görüntüsü

PS-033[Çocuk Yoğun Bakım]

Çocuk yoğun bakım ünitesinde zehirlenme vakalarının retrospektif olarak değerlendirilmesi: 4 yıllık deneyim

Ayşe Betül Ergül[1], Yasemin Altuner Torun[2]
[1]Sağlık Bilimleri Üniversitesi, Kayseri Eğitim ve Araştırma Hastanesi, Çocuk Sağlığı ve Hastalıkları Kliniği, Çocuk Yoğun Bakım Ünitesi, Kayseri, Türkiye.
[2]Sağlık Bilimleri Üniversitesi, Kayseri Eğitim ve Araştırma Hastanesi, Çocuk Sağlığı ve Hastalıkları Kliniği, Çocuk Hematoloji Bölümü, Kayseri, Türkiye.

AMAÇ: Bu çalışmanın amacı çocuk yoğun bakım ünitesine zehirlenme tanısı ile yatan hastaların klinik ve epidemiyolojik özelliklerinin belirlenmesidir.
YÖNTEM: Bu çalışma tek merkezli, kesitsel ve retrospektif olarak tasarlandı. Kayseri Eğitim ve

Araştırma Hastanesi çocuk yoğun bakım ünitesinde Aralık 2012 ve Haziran 2017 tarihleri arasında yatan,kimyasal maddezehirlenme tanısı alan tüm hastalar çalışmaya dahil edildi. Veriler hasta dosyasından ve yatan tüm zehirlenme hastaları için oluşturulan zehirlenme takip formundan elde edildi. Çocuk yoğun bakım ünitesinde zehirlenme tanısı alan hastaların sıklığı, hastaların klinik ve epidemiyolojik özellikleri belirlendi.
BULGULAR: Zehirlenme tanısı ile yoğun bakımahasta yatış oranı %11.7 idi. Hastaların %58.3 (130) kaza ile, %39.9 (89) suisid nedenli, %1.8 (4) ise keyif verici amaçlı madde kullanımına bağlı zehirlenme tablosu mevcuttu. Suisidal zehirlenme olan hastaların %32.6 öncesinde psikiyatrik tedavi almaktaydı, %16.9'u öncesinde en az bir kez suisid girişiminde bulunmuştu ve %87.6 kızdı. Tüm zehirlenmelerin %29.1'nde birden fazla çeşit ilaç alımı mevcuttu. Hastaların çoğunda (%96) oral yoldan zehirlenme gelişmişti. Hastaların %69.5 (155) herhangi bir klinik ve laboratuvar bulgu gözlenmedi. En sık rastlanan klinik bulgu hemodinamik bozukluk, kardiyak ileti ve hız düzensizlikleri iken, en sık rastlanılan laboratuvar bulgusu hematolojik bozukluklardı. Hastaların %1.3 (3) solunum yetmezliği nedeniyle mekanik ventilasyon tedavisi verildi, %1.3 (3) exitus gelişti. Hastaların %17.5'nda antidot kullanıldı. En sık kullanılan antidot N-asetilsistein idi. En sık zehirlenme neden olan ilaç analjezik-antitussif-dekonjestan ilaç kombinasyonları (%7.7), ikinci sıklıkta parasetamol (%6.8), üçüncü sıklıkta nonsteroidantienflamatuvar ilaçlar idi. Kolşisin zehirlenmesi %3.4 olarak literatüre göre belirgin olarak yüksekti.
SONUÇ: Zehirlenmelerin epidemiyolojik özelliklerinin belirlenmesi gerekli önlemlerin alınmasında ve tedavi planlarının geliştirilmesinde önemlidir.

Anahtar Kelimeler: : Çocuk yoğun bakım, zehirlenme, Kayseri, Türkiye

PS-034[Çocuk Yoğun Bakım]

Bonzai kullanımı sonrası akut böbrek yetmezliği ve toksik myokardit

Mehmet Öztürk[1], Serhat Emeksiz[2], Yasemin Men Atmaca[1], Ganime Ayar[1], İlker Çetin[3]
[1]S.B. Üniversitesi, Ankara Çocuk Sağlığı ve Hastalıkları Hematoloji Onkoloji Eğitim ve Araştırma Hastanesi, Pediatri AD, Ankara
[2]S.B. Üniversitesi, Ankara Çocuk Sağlığı ve Hastalıkları Hematoloji Onkoloji Eğitim ve Araştırma Hastanesi, Çocuk Yoğun Bakım, Ankara
[3]S.B. Üniversitesi, Ankara Çocuk Sağlığı ve Hastalıkları Hematoloji Onkoloji Eğitim ve Araştırma Hastanesi, Çocuk Kardiyoloji AD, Ankara

GİRİŞ: Kannabinoidler yasa dışı en sık kullanılan maddeler arasındadır. Kannabinoidler endojen, doğal ve sentetik olarak üçe ayrılmaktadır. Sentetik kannabinoidler (SK) doğal kannabinoidlere göre yüz kat daha potent olabilen bağımlılık yapıcı maddelerdir. SK ülkemizde bonzai veya Jamaika olarak bilinmektedir. Sıklıkla tütün ile sarılarak içilmektedir. Fiyat olarak diğer maddelerden çok ucuz olması, kolay olarak erişilmesi tehlikesini artırmaktadır. SK kullanımı; sedasyon ve konfüzyondan komaya giden akut bilinç değişikliklerine, anksiyete ve ajitasyondan psikoza varan duygu durum bozukluklarına, taşikardi, bradikardi, hipotansiyon, hipertansiyon, miyokardit gibi kvs problemlerine, akut böbrek yetmezliği, tübülopati gibi üriner sistemleri etkileyen bozukluklara, hayatı tehdit eden ve ölümle sonlanan klinik seyirlere neden olabilmektedir. Olgumuzda SK kullanımı sonrası akut böbrek yetmezliği ve akut myokardit gelişmiştir.
OLGU: 17 yaşında daha önce bilinen bir hastalığı olmayan erkek hasta acil servise bulantı, kusma,

ishal şikayeti ile başvurdu. Dışarıda yemek yeme dışında öyküsünde özellik yoktu. Genel durumu kötü, bilinci konfue, glaskow koma skalası:12, taşikardik, takipneik ve hipotansifti. Üre ve kreatinin değerleri yükselmişti, kan gazı metabolik asidoz ile uyumluydu. Gelişinde bakılan kardiak enzimleri yüksek, elektrokardiyografsi normal sinüs ritmindeydi. Yapılan ekokardiyografisinde EF %45 ve sol ventrikül disfonksiyonu olduğu görüldü. Hidrasyon, inotrop (dopamin infüzyonu), taze donmuş plazma desteği ve myokorditi nedeni ile intravenöz immunglobulin verildi. Alkol ve madde bağımlılığı tedavi ve eğitim merkezine gönderilen toksikoloji paneli negatif geldi. Fakat hastanın genel durumu düzeldikten sonra anamnezi derinleştirildiğinde, öncesinde arkadaşlarının sarma tütün verdiği ve onu içmiş olduğu öğrenildi. Takibinde tansiyonu ve vital bulguları toparladı, kardiak enzimleri geriledi, sol ventrikül fonksiyonları düzeldi, böbrek fonksiyonları düzeldi. Yoğun bakımda yatışının yedinci gününde büyük çocuk servisine devredildi. Devirden beş gün sonra hasta enapril ile kardiyoloji takibinde olmak üzere taburcu edildi.
SONUÇ: Bonzai kullanımı her geçen gün gençler arasında daha kolay ulaşılabilir olmak ve hayati tehlikeler oluşturmaktadır. Bonzai kullanımı ile sıklıkla bilinç bozukluğu, anksiyete, ajitasyon gibi kliniklerle gelmekle birlikte daha nadir olarak olgumuzdaki gibi akut myokardit ile de gelebilmektedir.

Anahtar Kelimeler: Sentetik kannaboid, akut böbrek yetmezliği, myokardit

PS-035[Çocuk Yoğun Bakım]

Ciddi laktik asidoz ve konvülsiyon ile seyreden metformin intoksikasyonu

Serhat Emeksiz[1], Filiz Yetimakman[2], Ganime Ayar[3], Adem Köksoy[4], Umut Selda Bayrakçı[4]
[1]S.B. Üniversitesi, Ankara Çocuk Sağlığı ve Hastalıkları Hematoloji Onkoloji Eğitim ve Araştırma Hastanesi, Çocuk Yoğun Bakım, Ankara
[2]Hacettepe Üniversitesi Tıp Fakültesi, İhsan Doğramacı Çocuk Hastanesi Çocuk Yoğun Bakım Bilim Dalı, Ankara
[3]S.B. Üniversitesi, Ankara Çocuk Sağlığı ve Hastalıkları Hematoloji Onkoloji Eğitim ve Araştırma Hastanesi, Pediatri AD, Ankara
[4]S.B. Üniversitesi, Ankara Çocuk Sağlığı ve Hastalıkları Hematoloji Onkoloji Eğitim ve Araştırma Hastanesi, Çocuk Nefroloji AD, Ankara

GİRİŞ: Metformin erişkinlerde ve çocuklarda kullanılabilen biguanid türevi oral antidiyabetik ajandır. Akut aşırı metformin alımına bağlı gelişen laktik asidoz ölümcül seyredebilmektedir. Burada çocuk yoğun bakımımızda metformin zehirlenmesi ile izlenen bir olgu sunulmuştur.
OLGU: 15 yaşında erkek hasta, başvurudan yaklaşık altı saat önce suisid amaçlı 40 adet metformin 1000 mg, 2-3 adet pregabalin ve 10 adet adını bilmediği bir ilaçtan içme ve kusma şikayeti ile acil servisimize başvurdu. Çocuk yoğun bakımımıza geldiğinde bilinci konfüe, GKS 13, takipneik ve taşikardikti. Bakılan kan değerlerinde kreaatinin değeri 1,54 mg/dL ve laktat değeri 4,9 mmol/L idi. Metforminin ciddi yan etkileri nedeni ile saatlik kan şekeri, bilinç takibi, laktik asidoz açısından iki saatte bir kan gazı alındı. Yatışının dördüncü saatinde nöbet geçiren, bilinç durumu bozulan hasta entübe edildi. Takibinde kan gazında laktat değerlerinin yükselme eğiliminde olması nedeni ile hemodiyaliz ve ardında sürekli renal replasman tedavisine (SRRT) alındı. Laktat değerleri SRRT'in 34. saatinde normale dönen hasta ekstübe edildi ve takibinde SRRT sonlandırıldı. Kreatinin yukseklikleri devam eden idrar çıkımı az olan hasta günlük hemodiyalize alındı ve yatışının beşinci gününde

nefroloji servisine devir edildi. Bir hafta çocuk nefroloji servisinde kalan hasta kontrole gelmek üzere taburcu edildi.
SONUÇ: Son yıllarda metformin kullanımının artması nedeni ile bu ilacın yan etkileri konusunda hekimler daha dikkatli olmalıdır. Ciddi asidozu gelişen olgularda bikarbonat tedavisinin etkili olmadığını, erken hemodiyaliz veya hemodiyafiltrasyon girişiminin hayat kurtarıcı olduğunu vurgulamak istiyoruz.

Anahtar Kelimeler: metformin, laktik asidoz, hemodiyaliz

PS-036[Çocuk Yoğun Bakım]

İntravasküler hacim eksikliği olgularında vena kava inferior kollapsibilite indeksinin değerlendirilmesi

Meryem Merve Cengiz, Barış Polat, Ferhat Sarı, Gökhan Ceylan, Özlem Saraç Sandal, Gülhan Atakul, Rana İşgüder, Hasan Ağın
Dr. Behçet Uz Çocuk Hastalıkları ve Cerrahisi Eğitim ve Araştırma Hastanesi, Çocuk Yoğun Bakım Kliniği, İzmir

Çocuklarda dehidratasyon belirtileri değişken olup bulguların çoğu spesifik değildir. Dehidratasyon derecesinin belirlenememesi hastanede kalış süresini uzatır. Dahası, yanlış sıvı tedavisinin morbiditeyi ve mortaliteyi artırdığı bilinmektedir. Ultrasonografi (USG) ile Vena Kava İnferior (VKİ) çaplarının ölçümü, intravasküler hacim durumunu değerlendirmek ve dehidratasyonun tanısını doğrulamak için kullanılan noninvaziv bir yöntemdir.

Amaç
Çalışmamızda dehidratasyon kliniği ile başvuran hastalarda sıvı tedavisi öncesi ve sonrası yatak başı USG ile ölçülen vena kava inferior kollapsibilite indeksinin (VKİKİ) kontrol grubu ile karşılaştırılması amaçlandı.

Yöntem
Temmuz-Kasım 2016 tarihleri arasında dehidrate olan 26 olgu hasta grubu olarak ve 18 sağlıklı olgu kontrol grubu olarak çalışmaya alındı. Ölçümler tek bir radyoloji uzmanı tarafından yapıldı. VKİ çaplarının ölçümü için prob ksifoidin altındaki bölgeye yerleştirildi ve ölçüm, hepatik ven kavşağının 1 cm altında ve sağ atriyuma giriş noktası arasından alındı.

Sonuç
Çalışmamızda, hasta grubundaki inspiryum ve ekspiryum VKİ çapları kontrol grubuna göre daha düşük bulundu (sırasıyla $p < 0.001$ ve $p = 0.02$). Hasta grubunda hidrasyon sonrası VKİ çaplarında artış ve VKİKİ' de azalma görüldü (sırasıyla $p = 0.009$ ve $p < 0.001$). Yatak başı USG ile VKİ ölçümlerini belirleyerek dehidratasyonun hızlı ve doğru bir şekilde değerlendirilmesi, nispeten yüksek duyarlılık ve özgüllüğe sahip bir tanı testi olarak değerlendirildi.

Anahtar Kelimeler: dehidratasyon, vena kava inferior, kollapsibilite indeksi

Hasta ve kontrol grubu arasındaki USG ölçümlerinin karşılaştırılması

	hasta(n = 26)	kontrol(n = 18)
VKİ inspiryum çapı (ort ± SD)* (mm)	2,6 ± 1,7	6,4 ± 3,4
VKİ expiryum çapı (ort ± SD)* (mm)	5,3 ± 2,3	8 ± 3,7
VKİKİ (ort ± SD)* (%)	51,8 ± 16,9	24 ± 13

VKİ ölçümlerinin Receiver Operating Characteristic (ROC) analizi ile değerlendirilmesi

	Eşik değer (mm)	duyarlılık (%)	özgüllük (%)	+predictive (%)	-predictive (%)
VKİ inspiryum çapı	3,35	76,9	77,8	83,3	70
VKİ ekspiryum çapı	5,8	57,7	61,1	68,2	50
VKİKİ	34,5	80,8	83,3	87,5	75

PS-037[Çocuk Yoğun Bakım]

Çocuk yoğun bakım ünitesinde yatan hastalarda beslenme durumu ve

malnutrisyonun pediatrik beslenme risk skoru (PNRS) ile değerlendirilmesi

Hatice Feray Arı, Rana İşgüder, Gökhan Ceylan, Gülhan Atakul, Özlem Saraç Sandal, Ferhat Sarı, Hasan Ağın
Dr. Behçet Uz Çocuk Hastalıkları ve Cerrahisi Eğitim ve Araştırma Hastanesi, Çocuk Yoğun Bakım Kliniği, İzmir

Özet
Gelişmiş ülkelerde, hastanede yatan çocuklarda malnutrisyon görülme sıklığı %6-51 arasında seyretmektedir. Teknolojik gelişmeler çocukların aslında malnutrisyona daha yatkın oldukları yoğun bakımda daha uzun süreli yatışlarına neden olmuştur.

Amaç
Bu çalışmada çocuk yoğun bakım ünitemize yatan hastalarda malnutrisyon oranlarının belirlenmesi, beslenme durumu, antropometrik ölçümleri ve labaratuvar verilerinin pediatrik beslenme risk skoru rehberliğinde değerlendirilmesi amaçlandı.

Yöntem
Haziran-Kasım 2016 tarihleri arasında çocuk yoğun bakımda yatan hastalar çalışmaya alındı. Hastalar, PRISM III skorlarına göre düşük riskli ve yüksek riskli gruplara ayrıldı, antropometrik ölçümleri ve laboratuvar tetkikleri hem yoğun bakıma yatışlarının ilk günlerinde hem de izlemleri sırasında değerlendirildi. Bunun için PNRS, Gomez ve Waterlow skorları hesaplandı.

Bulgular
Hastanemiz çocuk yoğun bakım servisinde 2015 yılında izlenen 531 hastanın PRISM III skorları ile ROC analizi uygulanarak PRISM III skoruna ait bir eşik değer belirlenmek istendi. Eşik değer 7,5 (sensitivite % 91,8, spesifite % 73,4) olarak belirlendi. Yüksek risk grubunda 33 (% 32,4), düşük risk grubunda 69 (% 66,6) hasta saptandı. Waterlow sınıflamasındaki kronik malnutrisyon grubunun hastanede yatış süresi ortalama yatış süresine göre daha uzun bulundu (p = 0.019). Hem Waterlow hem PNRS' ye göre hastaların 71' inde yatış anında malnutrisyon tespit edildi ve yoğun bakım ünitesinden taburcu edilirken olguların 63' ünde malnutrisyon devam etmekte idi.

Sonuç
Kronik malnutrisyonu olan hastaların hastanede daha uzun kaldığı saptandı. Yoğun bakım hastalarında beslenme yetersizliğine bağlı mortalite ve morbiditeyi önlemek için yetersiz beslenme riski belirlenmeli ve hastaya özgü beslenme programı, malnutrisyon risk skalaları kullanılarak yapılmalıdır.

Anahtar Kelimeler: malnutrisyon, pediatrik beslenme risk skoru, pediatrik mortalite risk skoru, çocuk yoğun bakım

Hastaneye yatışta ve taburculuk sırasında malnutrisyon durumu

Hastaneye yatış sırasında	Taburcu edildiğinde		
	Malnutrisyon (-)	Malnutrisyon (+)	
Malnutrisyon (-)	19 (18.6%)	12 (11.7%)	31 (30.3%)
Malnutrisyon (+)	8 (7.8%)	63 (61.8%)	71 (69.6%)
Toplam	27 (26.5%)	75 (73.5%)	102 (100%)

PS-038[Çocuk Yoğun Bakım]

Primer Hiperoksalüri Tanılı Bir Olguda Kombine Karaciğer-Böbrek Transplantasyonu ve Sonrası

Emine Akkuzu, Gökhan Kalkan
Gazi Üniversitesi, Çocuk Sağlığı ve Hastalıkları Ana Bilim Dalı, Çocuk Yoğun Bakım Bilim Dalı, Ankara

Primer hiperoksalüri tip 1 (PH1) karaciğerdeki bir peroksizomal enzim olan alanin:glioksilat-aminotransferaz (AGT) isimli enzimin eksikliğine bağlı nadir görülen bir kalıtsal hastalıktır. Oksalat tüm vücutta biriktiği gibi asıl morbiditeyi böbrekler üzerinde taş oluşumu vasıtasıyla sergiler. Hastalarda erken yaşta son dönem böbrek yetmezliği görülür. Tek başına yapılan böbrek transplantasyonunda hastalığa neden olan enzim eksikliği giderilmediği için aynı hastalık yeni böbrekte de görülür. Bundan dolayı hastalığın kesin tedavisi kombine karaciğer ve böbrek transplantasyonudur. Her ne kadar yeni karaciğer ile enzim eksikliği giderilmiş olsa da hastalar nakil sonrası da uzun süre dokularda birikmiş olan oksalat yüküne maruz kalmaktadırlar. Bu da bazen yeni

böbrekte bile oksalat birikimi komplikasyonlarına neden olmaktadır. Burada çocuk yoğun bakımda kombine karaciğer ve böbrek transplantasyonu sonrası takip edilen 15 yaşındaki bir kız hasta takdim edilmiştir. Hastanın post-op takibinde PH1 özelinde uygulanan klinik yaklaşım özetlenmiştir.

Anahtar Kelimeler: Böbrek yetmezliği, Karaciğer transplantasyonu, Primer hiperoksalüri

PS-039[Çocuk Yoğun Bakım]

Diyabetik ketoasidoz olgularında kalp hızı değişkenliğinin değerlendirilmesi

Arzu Uğur Halci, Gökhan Ceylan, Rana İşgüder, Özlem Saraç Sandal, Gülhan Atakul, Ferhat Sarı, Cem Karadeniz, Timur Meşe, Özlem Nalbantoğlu, Hasan Ağın
Dr. Behçet Uz Çocuk Hastalıkları ve Cerrahisi Eğitim ve Araştırma Hastanesi.

Amaç
Tip 1 diyabetes mellitus (Tip 1 DM) hastalarının yaklaşık % 1-10'u ketoasidoz tablosu ile hastaneye başvururlar. Bu hastalarda en erken kardiyak otonomik nöropati bulgusu, subklinik fazda bile görülebilen kalp hızı değişkenliğindeki azalma olmasıdır. Kardiyak otonomik nöropati patogenezinde ana neden, kötü kan şekeri regulasyonudur. Bu çalışmanın amacı, Tip 1 DM akut bir komplikasyonu olan diyabetik ketoasidoz tablosunun kalp hızı üzerinde oluşturduğu değişikliklerin değerlendirilmesidir.
Yöntem
Mayıs–Aralık 2016 tarihleri arasında diyabetik ketoasidoz tanısı ile izlenen ve konjenital kardiyopatisi, kardiyak cerrahi öyküsü ve aritmisi olmayan hastalar çalışmamıza dahil edildi.başvuru anında ve DKA tablosundan çıktıktan 72 saat sonra 24 saatlik Holter EKG 'leri prospektif olarak değerlendirildi.
Bulgular
Diyabetik ketoasidoz tablosu ile başvuran 18 Tip 1 DM hastalarının yaşları 138,5 ± 45,5 (ay) ve ortalama hemoglobin A1c değerleri 11,2 ± 1,5 mg/dl olarak bulundu. Hastaların DKA süresince ve sonra kontrol anında bakılan HRV parametreleri arasında anlamlı fark olduğu gözlendi. Bu parametrelerin ketoasidoz anında daha kısa olduğu saptandı.
Sonuç
Diyabetik ketoasidoz atakları hastaların kalp atım hızı değişkenliğini azaltmak suretiyle kardiyak otonom disfonksiyon semptomlarının erken dönemde açığa çıkmasına yol açabilir. Tip 1 DM tanılı olguların bu açıdan takibi, gelişebilecek morbiditelerin öngörülmesi açısından önem arzetmektedir.

Anahtar Kelimeler: Diyabetik ketoasidoz, kardiyak otonomik nöropati, kalp hızı değişkenliği, Tip 1 diyabetes mellitus.

Tablo-2 Holteri EKG ile ölçülen HRV parametrelerinin hafif/orta ve şiddetli DKA'lı gruplar arasındaki karşılaştırılması.

	Hafif/Orta DKA	Ciddi DKA	P
SDNN			
- % 50'den fazla azalma	2 (% 22,2)	4 (% 44,4)	0,310
- % 50'den az azalma	7 (% 77,8)	5 (% 55,6)	
SDANN			
- % 50'den fazla azalma	3 (% 33,3)	4 (% 44,4)	0,500
- % 50'den az azalma	6 (% 66,7)	5 (% 55,6)	
SDNNi			
- % 50'den fazla azalma	2 (% 22,2)	7 (% 77,8)	0,028
- % 50'den az azalma	7 (% 77,8)	2 (% 22,2)	
rMSSD			
- % 50'den fazla azalma	2 (% 22,2)	6 (% 66,7)	0,077
- % 50'den az azalma	7 (% 77,8)	3 (% 33,3)	
pNN50			
- % 50'den fazla azalma	5 (% 55,6)	7 (% 77,8)	0,310
- % 50'den az azalma	4 (% 44,4)	2 (% 22,2)	

Tablo-1 DKA tanısı konulduğunda ve tanıdan 72 saat sonra elde edilen Holter EKG verileri.

	DKA	Kontrol	p
SDNN (ms)	70,1 ± 32,3	114,4 ± 26,0	<0,001[a]
SDANN (ms)	66,5 ± 29,9	104,9 ± 28,6	0,001[a]
SDNNi (ms)	30,0 ± 14,2	51,4 ± 11,5	<0,001[a]
rMSSD (ms)	18,2 ± 12,2	32,3 ± 13,0	<0,001[a]
pNN50 (%)	4,0 ± 7,2	10,9 ± 9,3	0,001[b]
4 saatlik aralıkta en düşük kalp hızı	64,3 ± 14,6	52,1 ± 6,3	0,002[a]
4 saatlik aralıkta en yüksek kalp hızı	159,4 ± 22,6	163,1 ± 23,4	0,316[b]
VE	193,9 ± 261,0	346,9 ± 495,8	0,184[b]
SVE	80,6 ± 150,5	55,6 ± 69,2	0,257[b]

a Paired T testi, b Wilcoxon testi,

PS-040[Çocuk Yoğun Bakım]

Hemolitik Üremik Sendrom Kliniğiyle Başvuran Wilson Hastalığı

Mehmet Çeleğen, Zeynelabidin Öztürk, Mutlu Uysal Yazıcı, Esra Koçkuzu, Sultan Göncü, Benan Bayrakcı
Hacettepe Üniversitesi, Çocuk Yoğun Bakım Bilim Dalı

Dokuz yaşında kız hasta 3 gündür mevcut olan ishal, kusma ve 38.5°C'yi bulan ateş şikayetleri ile başvurdu. Geliş fizik muayenesinde; skleralarında ikteri olup nörolojik muayenesinde ajitasyonu vardı. Laboratuar incelemelerinde anemisi, üremisi, trombositopenisi, hiperbilirubinemisi, ALT ve AST yüksekliği ile protrombin zamanında uzama vardı. Periferik yaymasında hemolizi olan hastanın karaciğer biyopsisinde; fokal kollaps alanı içeren kolestatik tip kronik aktif hepatit saptandı. Seruloplazmin değeri normalin alt sınırında olup, karaciğer biyopsi örneğinden gönderilen kuru karaciğer dokusunda bakır düzeyi 112µmol/L bulundu. Göz muayenesinde Kayser-Fleischer halkası görülmedi. Laboratuar bulgularıyla Wilson tanısı konulamayan hasta solunum yetmezliğine bağlı olarak ex oldu. Postmortem DNA dizi analizinde ATP7B mutasyonu saptandı. Wilson hastalığının ayırıcı tanısında hemolitik üremik sendrom çok nadirdir, ancak karaciğer yetmezliğinin erken tanısının önemi ve rutin laboratuar tetkikleriyle wilson hastalığının tanısı konulamıyabileceğinden hemolitik üremik sendrom kliniğiyle başvuran hastalarda wilson hastalığıda özellikle düşünülmelidir.

Anahtar Kelimeler: wilson hastalığı, hemolitik üremik sendrom

PS-041[Çocuk Yoğun Bakım]

Akut Ensefalopati İle Başvuran Hastada İnsidental Olarak Saptanmış Bir Adrenolökodistrofi Olgusu

Pınar Canizci Erdemli[1], Şadiye Tüter Öz[1], Muhterem Duyu[1], Başak Atalay[2], Ayşenur Buz[2], Asena Pınar Sefer[1]
[1]İstanbul Medeniyet Üniversitesi Göztepe E.A.H. Çocuk Sağlığı ve Hastalıkları Ana Bilim Dalı, İstanbul
[2]İstanbul Medeniyet Üniversitesi Göztepe E.A.H. Radyoloji Ana Bilim Dalı, İstanbul

AMAÇ: ALD (Adrenolökodistrofi) X'e bağlı otozomal resesif geçiş gösteren, peroksizomal membran proteinlerini kodlayan ABCD1 (ATP-Binding-Casette-Subfamily D1) genindeki bir defektin yol açtığı,

santral sinir sistemini ve adrenal korteksi etkileyen nörodejeneratif bir bozukluktur. Biyokimyasal bozukluklar, peroksizom membran geçişinin bozulmasıyla, yağ asitlerinin beta-oksidasyon defekti sonucu VLCFA (çok uzun zincirli yağ asitleri) birikimiyle karakterizedir. Bu yazıda akut ensefalopati tablosuyla çocuk yoğun bakım ünitesine kabul ettiğimiz hastada insidental olarak saptanan, patognomonik MR bulguları ile ulaştığımız ALD tanısına dikkat çekmek istenmiştir.
BULGULAR: 7 yaşında önceden bilinen hastalığı olmayan erkek hasta, kafa travmasından 1 gün sonra kusma ve 39°C ateş ile çoklu kez başvurduğu dış merkezlerde oral ve iv antibiyotik tedavileri ile izlenmiş olup, 3. gün uyku hali olması neticesinde son dış merkez başvurusunda ense sertliği ve GKS:7 saptanarak meningoensefalit ön tanısıyla entübe edilerek tarafımıza sevk edildi. Rutin tetkiklerde CRP yüksekliği (4mg/dl, referans: 0-0,5mg/dl) dışında özellik saptanmadı. Dış merkezde başlanan Vankomisin ve Seftriakson tedavisine viral meningoensefalit ön tanısı ile Asiklovir eklendi. Akut ensefalopati tablosu 12 saat içinde düzelen olguya, kranial tomografide yer kaplayan oluşum ekarte edildikten sonra lomber ponksiyon yapıldı. BOS'ta hücre görülmedi, biyokimyasal paramatreleri normal sınırlardaydı (Protein:48,6mg/dl, Glukoz:74mg/dl, Na:141mEq/lt, K:2,7mEq/lt, Cl:126mEq/lt, LDH:17U/lt). Viral ensefalit etiyolojisi açısından çalışılan viral polimeraz zincir reaksiyon panel tetkikleri negatif saptandı. Çekilen kontrastlı beyin ve difüzyon MR'da tanımlanan; kortikospinal trakt boyunca ve posterior periventriküler beyaz cevherde, korpus kallozum distal korpus ve spleniumu düzeyindeki simetrik patolojik intensitelerin öncelikle ALD düşündürdüğü tarafımıza bildirildi.
Viral ve bakteriyel BOS kültürü negatif sonuçlanan hastanın antibakteriyel ve antiviral tedavileri kesildi. Plazma VLCFA düzeyi gönderildi. Adrenal tutulum açısından yapılan batın ultrasonografi değerlendirmesinde anormal bir bulgu saptanmadı. Bazal ACTH (adrenokortikotropik hormon) ve kortizol düzeyleri gönderildi.
Okulda başarılı ve uyumlu olduğu belirtilen, 1 yıldır hafif konuşma akıcılığında bozukluk ve hareketlerde yavaşlama haricinde hiçbir nöromotor veya psikiyatrik bozukluk öyküsü olmayan, ailenin diğer bireylerinde ALD düşündürecek bir öykü saptanmayan hastadan ABCD1 genetik mutasyon analizi gönderildi.
SONUÇ: ALD'nin Çocukluk çağı serebral tipi, Adrenomiyelonöropati ve Addison Hastalığı olarak 3 temel fenotipi mevcuttur. Çocukluk çağı serebral fenotipinde dikkat eksikliği hiperaktivite bozukluğu ile başlangıç görülebilir. Bilişsel ve davranışsal bozulma, görme kaybı, konuşulan dili anlama zorluğu, el yazısında bozulma ve koordinasyon zorlukları gibi klinik belirtileri genellikle hastamıza benzer olarak yaşamın ilk 10 yılında ortaya çıkar. Nörolojik belirtileri olan çocukların kranyal MR bulgularında hastamızda olduğu gibi sıklıkla korpus kallosum, parietooksipital, oksipital ve temporal loblarda beyaz madde demiyelinizasyonu saptanır. Adrenal disfonksiyonu gösteren en duyarlı laboratuvar testi, plazma ACTH'da artış ve ACTH'ya yanıt olarak plazma kortizol konsantrasyonu artışının olmamasıdır. Olguların büyük çoğunluğunda plazma VLCFA düzeyinde artış saptanmaktadır. ABCD1 genindeki inaktive edici mutasyonun gösterilmesi tanıyı netleştirmektedir.
Kafa travmaları, ALD'nin patogenezini alevlendirici bir başvuru sebebi olarak literatürde yerini almıştır. Akut ensefalopatik bulgularla gelen hastalarda kronik hastalıkların başlangıç süreçlerinin de akılda tutulması, nörolojik görüntülemelerin bütünsel olarak ele alınması gerektiğini vurgulamak amacıyla vakamız sunulmuştur.

Anahtar Kelimeler: Adrenal yetmezlik, Adrenolökodistrofi, Akut Ensefalopati, MRG

Resim-1

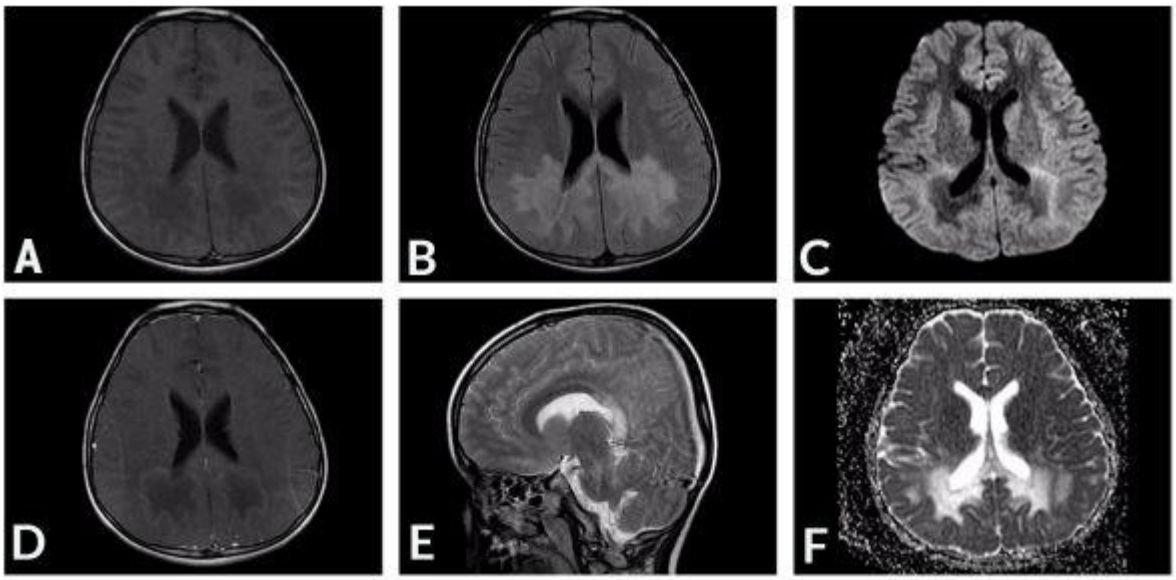

Aksiyel T1A(A), kontrastlı T1A(D) ve FLAIR(B) sekanslardaki görüntülerde parietooksipital derin beyaz cevherdeki tutulum izlenmektedir. Tanımlanan alanın periferinde aktif demiyelinizasyona karşılık gelen minimal kontrastlanma mevcuttur. Kontrastlanma paterni hastalığın progresyonunu takip açısından önemlidir.Parasagital(E) T2 A görüntülerde korpus kallozum splenium tutulum oklarla işaretlenmiştir. Splenium adrenolökodistrofilerin üçte ikisinde etkilenen tipik bir lokalizasyondur. Difüzyon ağırlıklı görüntü(C) ve ADC haritalamada(F); parietooksipital derin beyaz cevherde izlenen patolojik sinyal artımları ve periferinde difüzyon kısıtlanması mevcuttur.

Resim-2

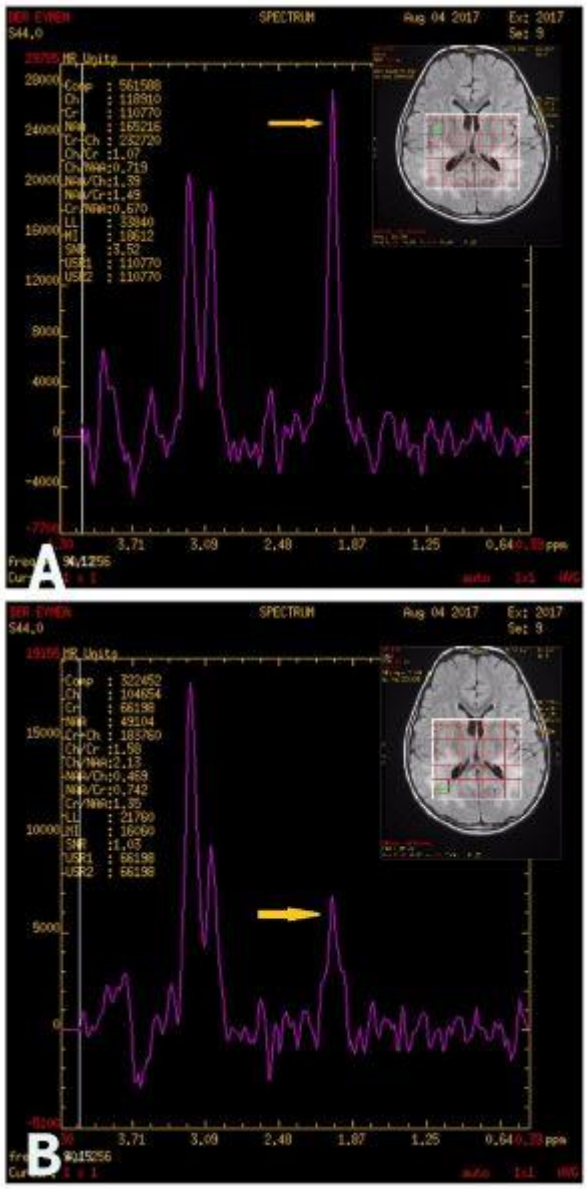

Normal parankimle(A) kıyaslamalı MR Spektroskopi görüntülerinde etkilenen parietooksipital periventriküler beyaz cevherde(B) NAA pikinde(ok) belirgin düşüş izlenmektedir. Laktat pikinde yükselme ve NAA pikinde düşüş X'e bağlı adrenolökodistrofide saptanabilen MRS bulgularıdır.

PS-042[Çocuk Yoğun Bakım]

BT- Anjiografi ile Yalancı Negatif Beyin Ölümü Tanısı: Alınacak Dersler

Fulya Kamit Can[1], Ayşe Berna Anıl[2], Yeliz Pekçevik[3], Fatih Durak[1], Gökçen Özçiftçi[1], Ümüt Altuğ[1]
[1]İzmir Tepecik Eğitim ve Araştırma Hastanesi, Çocuk Yoğun Bakım Kliniği, İzmir
[2]İzmir Katip Çelebi Üniversitesi Tıp Fakültesi, Çocuk Yoğun Bakım Bilim Dalı, İzmir
[3]İzmir Tepecik Eğitim ve Araştırma Hastanesi, Radyoloji Kliniği, İzmir

Beyin ölümü tanısı konarken, yapılan destekleyici görüntülemeler yanlış negatif sonuç verebilir. Biz klinik olarak beyin ölümü tanısı olmasına rağmen yanlış negatif BT anjiografi bulguları veren bir hasta ile bu bulguya neden olabilecek faktörleri tartışmayı amaçladık.
Dört aylık erkek olgu, kanepeden düşme sonrasında genel durumunda kötüleşme olması nedeniyle dış merkeze başvurusu sonrasında entübe şekilde, ağır kafa travması ve çocuk istismarı öntanılarıyla çocuk yoğun bakım servisimize kabul edildi. Genel durumu kötü, entübe, sedasyon ajanı verilmeden izlenen ve kabulünden 1 saat sonra ışık refleksleri alınamayan ve dilate saptanan olgunun Beyin BT ve MR görüntülemede beyinde ciddi şişlik, parietal kemiklerde fraktür ve sütürlerde ayrılma saptandı. Verilen destek tedavisine rağmen klinik tablosu değişmeyen ve kötüleşen olgunun izleminin 6.gününde klinik beyin ölümü tanısı kondu. Klinik olarak beyin ölümü tanısı olmasına karşın destekleyici test olarak yapılan Beyin BT anyiyografide her iki orta serebral arter distal dalları ve her iki internal serebral vende akım saptandığı için 4'lü skorlamaya göre BT anjiografi'de beyin ölümü tanısı alamadı. Hasta, verilen destek tedavisine rağmen izleminin 9.gününde kaybedildi.
Beyin ölümü tanısı esas olarak klinik olarak konmasına rağmen çoğu ülkede doğrulamak için destekleyici teste ihtiyaç vardır. BT anjiografi beyin ölümü tanısında tüm dünyada kullanılan doğruluğu kanıtlanmış bir testtir. Kliniğimizde beyin ölümü tanısı arteriyel ve venöz fazda alınan 4'lü skorlamaya dayanarak yapılmaktadır (ekstrakraniyal arterlerde dolum varken, intrakraniyal orta serebral arter distal dallarında ve internal serebral venlerde akım olmaması). Aslında bu modalitede tanıyı sağlayan mekanizma esas olarak belirgin artmış intrakranial basıncın sistolik basıncı aşması ile serebral perfüzyonu engellemesi ve hücre ölümüdür. Ancak kraniotomi/kraniektomi, ventriküloperitoneal şant, multipl fraktürler ve pediatrik hastalara özgü açık fontanel ve sütürler intrakranial basıncı azaltarak az ama korunmuş bir serebral kan akımı veya reperfüzyon sağlar. Bu hastalarda zayıf akım nedeni ile orta serebral arter distal dallarında ve belirgin kortikal ven ile derin venöz drenaj nedeni ile internal serebral venlerde akım saptanabilir.
Klinik olarak beyin ölümü tanısı konulan hastalarda BT anjiografide yanlış negatif tanı yoğun bakımda kalış süresi ve organ nakli olasılığını olumsuz etkiler. Bu nedenle özellikle çoklu fraktürlerin ve pediatrik hastalara özel açık fontanel ve sütürlerin artmış intrakranial basıncı azaltarak BT anjiografide yanlış negatif sonuçlara neden olabileceği unutulmamalıdır. Bu durumda başka bir destekleyici test kullanılmalıdır.

Anahtar Kelimeler: beyin ölümü, BT-anjiyografi, destekleyici test, yalancı negatiflik

Resim 1 ve 2.

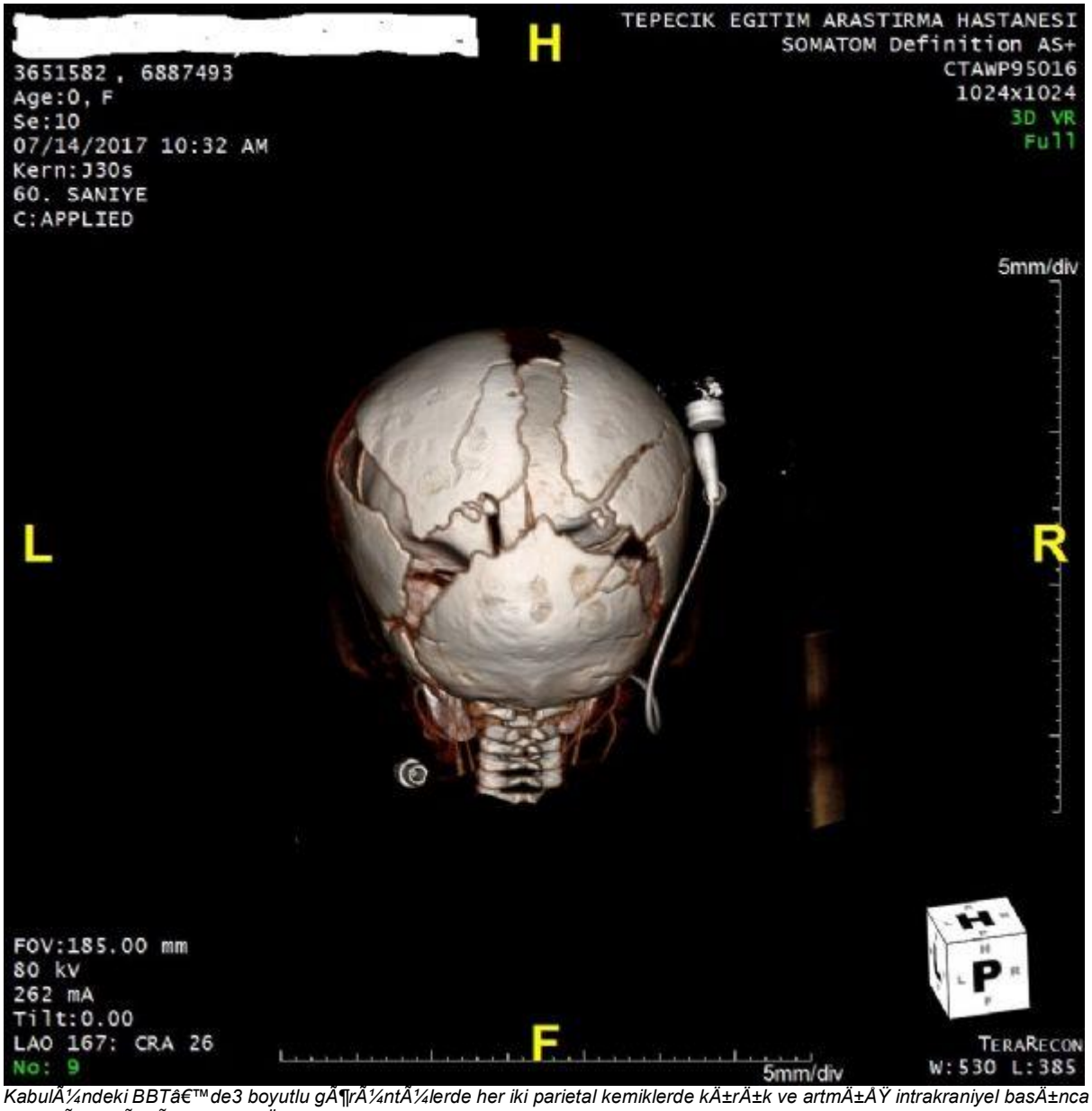

KabulÃ¼ndeki BBTâ€™de3 boyutlu gÃ¶rÃ¼ntÃ¼lerde her iki parietal kemiklerde kÃ±rÃ±k ve artmÃ±ÅŸ intrakraniyel basÃ±nca ikincil tÃ¼m sÃ¼tÃ¼rlerde ayrÃ±lma.

Resim 2

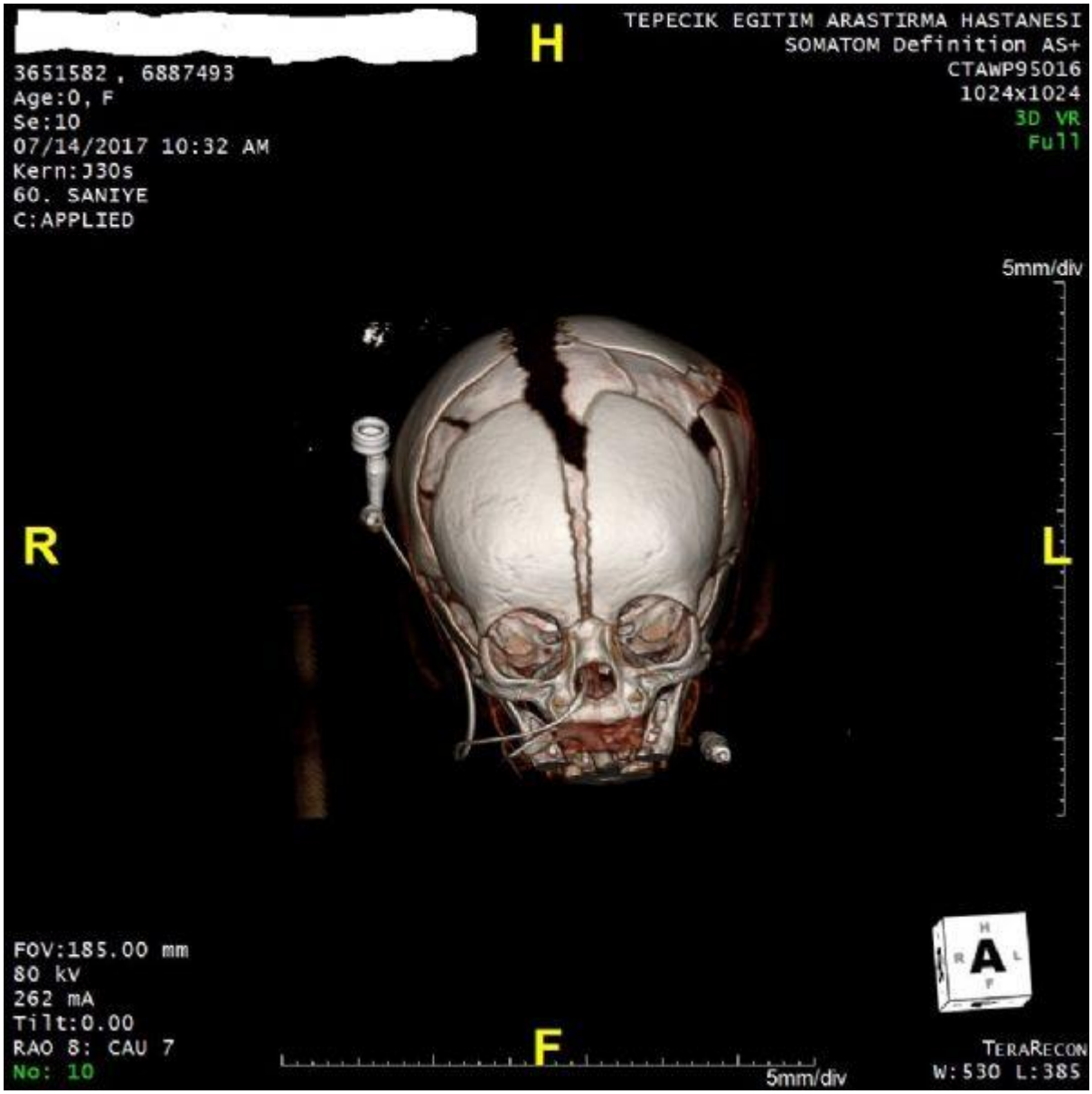
H
TEPECIK EGITIM ARASTIRMA HASTANESI
SOMATOM Definition AS+
CTAWP95016
1024x1024
3D VR
Full
3651582 , 6887493
Age:0, F
Se:10
07/14/2017 10:32 AM
Kern:J30s
60. SANIYE
C:APPLIED
5mm/div
R
L
FOV:185.00 mm
80 kV
262 mA
Tilt:0.00
RAO 8: CAU 7
No: 10
F
5mm/div
TERARECON
W:530 L:385

Resim 3 ve 4.

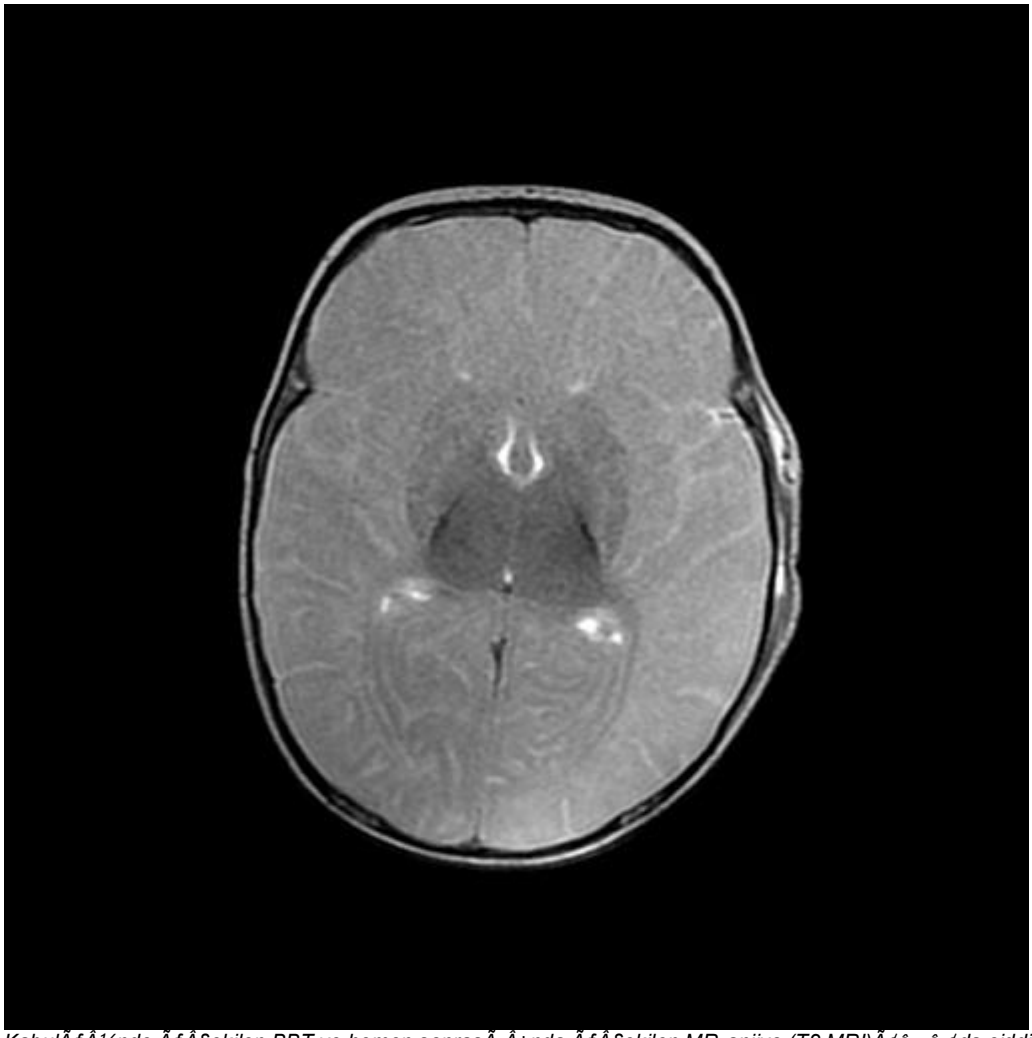

KabulÃƒÂ¼nde ÃƒÂ§ekilen BBT ve hemen sonrasÃ„Â±nda ÃƒÂ§ekilen MR-anjiyo (T2 MRI)Ã¢â‚¬â„¢da ciddi beyin ÃƒÂ¶demi, beyaz cevher-gri cevher ayrÃ„Â±mÃ„Â± kalmamÃ„Â±Ã…Å¸, ventrikÃƒÂ¼ller silik, sulkuslar silinmiÃ…Å¸

Resim 4

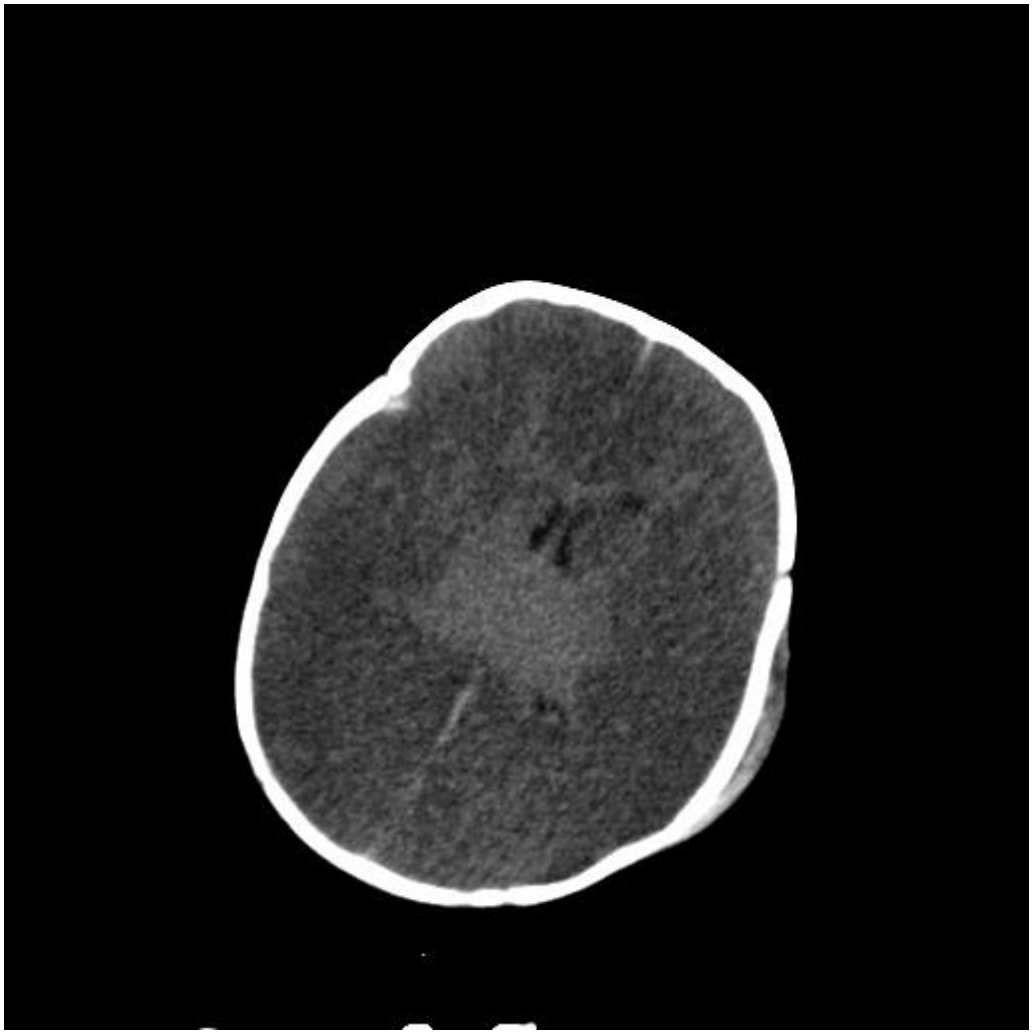

Resim 5

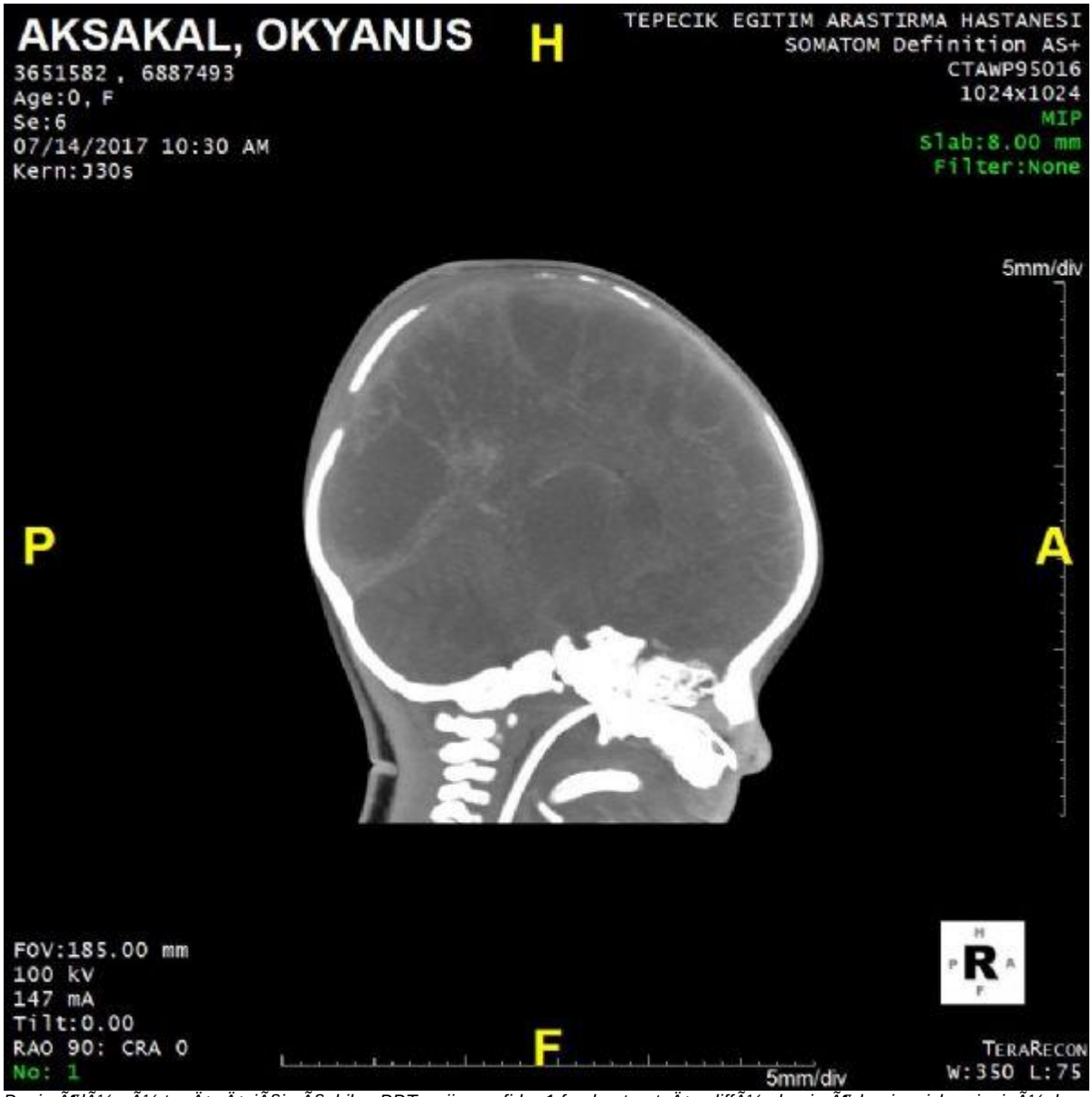

Beyin Ã¶lÃ¼mÃ¼ tanÄ±sÄ± iÃ§in Ã§ekilen BBT-anjiyografide, 1.faz:kontrastsÄ±z:diffÃ¼z beyin Ã¶demi ve iskemi, sinÃ¼sler hiperdens

Resim 6.

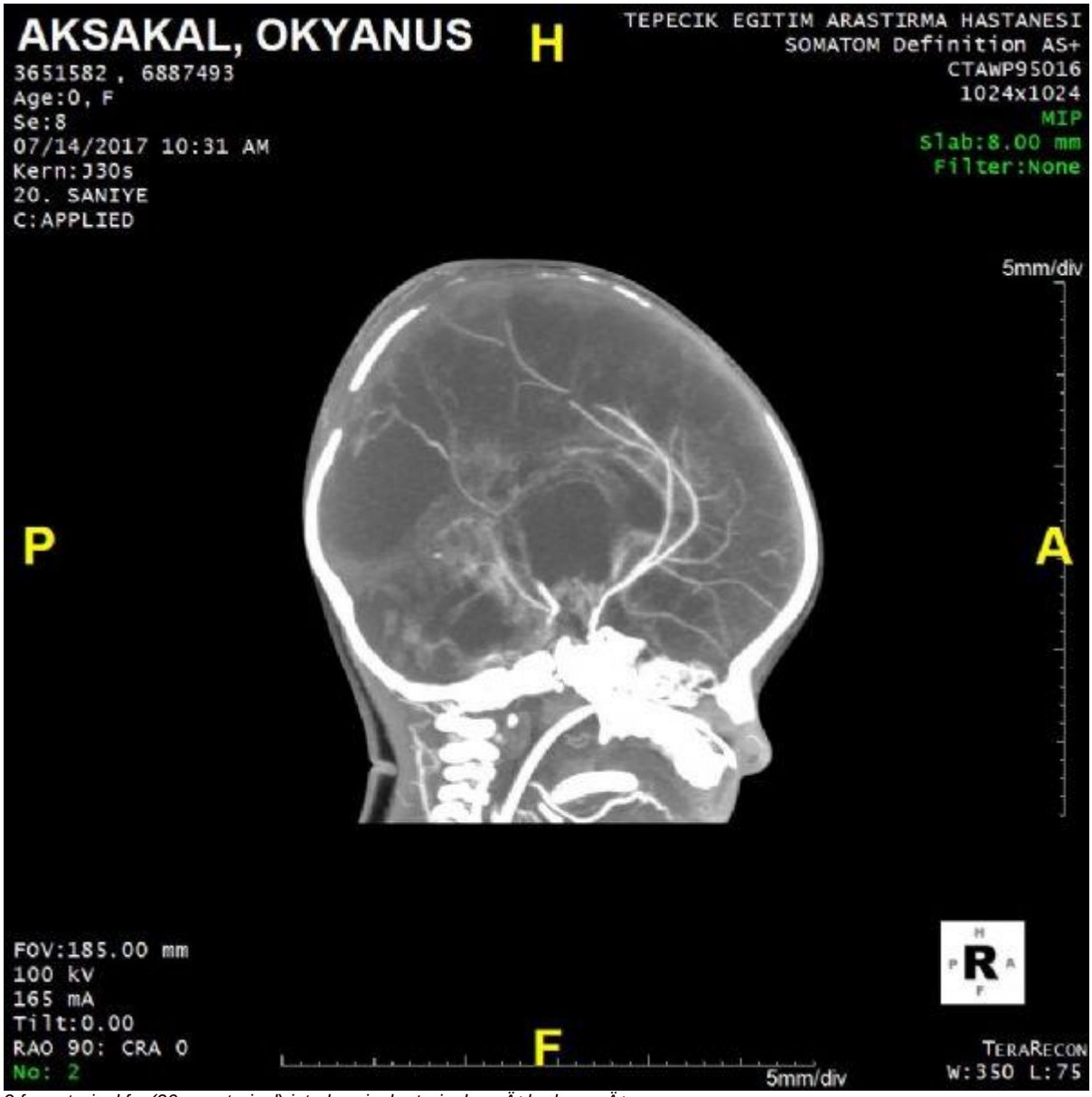

2.faz:arteriyel faz(20.sn arteriyel) intrakraniyel arteriyel yapÄ±lar boyanÄ±yor

Resim 7

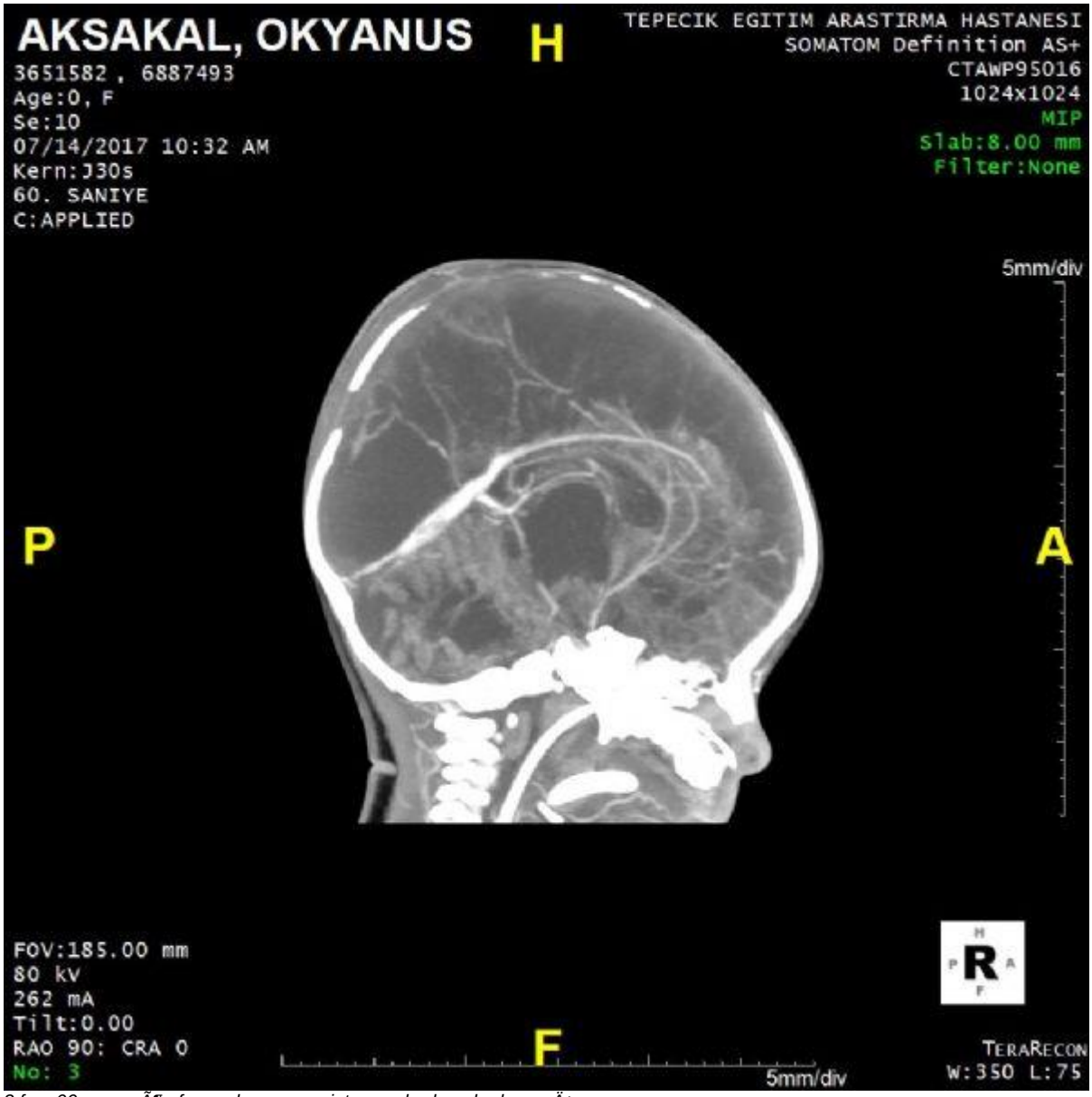

3.faz: 60.sn venÃ¶z faz: galen ven ve intraserebral venler boyanÄ±yor

PS-043[Çocuk Yoğun Bakım]

Çocukluk Dönemi Akut Nekrotizan Ensefalite Bağlı Beyin Ölümü Vakası

Fulya Kamit Can[1], Şiar Dursun[2], Yeliz Pekçevik[3], Ayşe Berna Anıl[4]
[1]İzmir Tepecik Eğitim ve Araştırma Hastanesi, Çocuk Yoğun Bakım Kliniği, İzmir
[2]Denizli Devlet Hastanesi, Çocuk Nöroloji Kliniği, Denizli
[3]İzmir Tepecik Eğitim ve Araştırma Hastanesi, Radyoloji Kliniği, İzmir
[4]İzmir Katip Çelebi Üniversitesi, Çocuk Yoğun Bakım Bilimdalı, İzmir

Çocukluk dönemi akut nekrotizan ensefaliti esas olarak Asya ülkelerinde bebek ve çocuklarda tanımlanmış nadir bir ensefalopatidir. Spesifik olmayan viral enfeksiyon sonrasında ateş yüksekliği, hızla bilinç bozulması ve nöbetle karakterizedir. Ayırt edici özelliği kraniyel BT veya MRI'da bilateral talamus, beyin sapı tegmentumda, serebral periventriküler beyaz cevher ve serebellar medullada simetrik ve multifokal lezyonlardır. Prognoz genellikle kötüdür. Spesifik bir tedavisi bulunmamakla birlikte erken dönemde steroit ve immunglobulin verilmesi tedavi seçenekleri olarak bildirilmektedir.
Beş yaş erkek olgu, 3 gündür kusma, ishal, ateş yüksekliği sonrasında febril status epileptikus nedeniyle çocuk yoğun bakım servisimize kabul edildi. Ensefalit öntanısıyla antibiyoterapisi başlanan ve ikili antiepileptikle nöbetlerine hakim olunan olgu entübe, sedasyonsuz GKS=5, bilateral ışık refleksleri zayıf şekilde izleme alındı. Çekilen kraniyel MRI akut nekrotizan ensefalitle uyumlu bulundu. Olguya yüksek doz IVIG başlandı, ancak izleminin 2.gününde bilateral pupiller dilate, ışık refleksleri alınmıyor ve GKS 3 saptandı. IVIG tedavisi sonrasında 5 gün metil prednizolon tedavisi uygulandı. BOS kültür ve PCR'da spesifik bir ajan gösterilemedi, ancak nazofaringeal sürüntüde Coronovirus NL63 tespit edildi. Verilen tedaviye herhangi bir yanıt alınamadı ve 8.günde beyin ölümü tanısı kondu.
Çocukluk dönemi akut nekrotizan ensefaliti, bebek ve küçük çocuklarda hızlı bilinç bozukluğu ve dirençli nöbetlerle giden durumlarda ayırıcı tanıda düşünülmelidir. Hastalığa özgül görüntüleme bulguları tanı koydurucu olabilmekte ve bazı vakalarda erken dönem steroit ve immunglobulin tedavisinin prognozu etkileyebildiği bildirilmektedir.

Anahtar Kelimeler: çocukluk dönemi akut nekrotizan ensefaliti, beyin ölümü

PS-044[Çocuk Yoğun Bakım]

Balonlar o kadarda masum değil!

Emine Akkuzu[1], Gökhan Kalkan[1], Alp Kazancıoğlu[2]
[1]Gazi Üniversitesi, Çocuk Sağlığı ve Hastalıkları Ana Bilim Dalı, Çocuk Yoğun Bakım Bilim Dalı, Ankara
[2]Gazi Üniversitesi, Çocuk Sağlığı ve Hastalıkları Ana Bilim Dalı, Ankara

Helyum gazı özellikle batılı ülkelerde ve uzak doğuda intihar amaçlı kullanılan gazlardan biridir. Düşük yoğunluklu olmasından dolayı kontrolsüz solunduğunda kandaki karbondioksit düzeyini hızlıca düşürüp solunum dürtüsünü ortadan kaldırarak ve ayrıca hipoksemiye de neden olarak etkisini gösterir. Burada ses tonu değişikliği yapması nedeniyle eğlence amacıyla evde uçan balon gazı inhale edip kardiyo pulmoner arrest gelişen daha önceden sağlıklı 9 yaşındaki erkek hasta takdim edilmiştir. Günlük hayatta kolaylıkla ulaşılabilmesine karşın helyum gazı inhalasyonunun son derece ölümcül etkileri olabilmektedir.

Anahtar Kelimeler: Balon, Helyum gazı, Kardiyopulmoner arrest

PS-045[Çocuk Yoğun Bakım]

Adölesan Dönemde Tanı Alan Hirschsprung Hastalığı Olgusu

Fatma Özcan[1], Nazan Ülgen Tekerek[2]
[1]S.B.Ü Van Eğitim ve Araştırma Hastanesi Çocuk Cerrahi Bölümü, Van
[2]S.B.Ü Van Eğitim ve Araştırma Hastanesi Çocuk Yoğun Bakım Ünitesi, Van

Hirschsprung hastalığı enterik sinir sisteminin gelişimsel bir bozukluğu olup miyenterik ve submukozal pleksusta ganglion hücrelerinin yokluğu ile karakterizedir. Peristaltik hareketin yokluğu aganglionik segmentin proksimalindeki kolonda aşırı derecede dilatasyona neden olmaktadır. Adölesan dönemde tanı alan vakalar nadir olup sıklıkla yanlış tanılarla takip edilmektedir. Olgumuz geç dönemde hirschsprung hastalığı tanısı alan bir adölesandır.
On dört yaşında erkek hasta. Doğumundan bu yana aralıklı olarak kabızlık nedeniyle takip edilmiş. Üç gündür devam eden karın ağrısı, karın şişliği nedeniyle acil serviste değerlendirilen hastanın fizik muayenesinde karında distansiyon yaygın hassasiyet saptandı. Ayakta çekilen karın grafisinde hava sıvı seviyeleri mevcuttu. Yapılan karın ultrasonografisinde genişlemiş bağırsak ansları haricinde başka patolojik bulgu saptanamadı. Karın tomografisinde ise sigmoid kolon çapının yaklaşık 40 cm ye ulaştığı ileri derecede dilatasyon olduğu görüldü. Akut faz yüksekliği ve elektrolit bozukluğu olan hasta operasyon öncesi ve sonrası takip amaçlı çocuk yoğun bakım ünitesine yatırıldı. Operasyon sırasında sigmoid kolon çapının yaklaşık 40-50 cm olduğu ve tüm kalın bağırsak anslarının ileri derecede dilate olduğu ve çapının yaklaşık 20 cm olduğu görüldü. Görünümün daha çok hirscprung hastalığı ile uyumlu olduğu düşünülüp dar olduğu görülen peritoneal refleksiyo hizasından tam kat bağırsak biyopsisi yapıldı. Hastaya tedavi amaçlı transvers kolondan diverjan ostomi yapıldı. Bağırsak içi boşaltılıp yıkama yapıldı. Postoperatif takibinde sıkıntısı olmayan hasta takibinin 4. Gününde servise devir edildi.
Kabızlık çocukluk çağında sık karşılaşılan bir problem olup ayırıcı tanıda Hirschsprung hastalığının yaş grubu farketmeksizin akılda bulundurulması gerekmektedir. Geç tanı ve uygun olmayan tedavi hayatı tehdit eden komplikasyonlara yol açabilmektedir.

Anahtar Kelimeler: hirschuprung, adölesan

PS-046[Çocuk Yoğun Bakım]

Çocuk Yoğun Bakım Ünitemizde Çift Lümenli Bikaval Venö-Venöz Ekstrakorporeal Membran Oksijenizasyon Deneyimi

Asena Pınar Sefer, Muhterem Duyu, Zeynep Karakaya, Enise Avcı, Doruk Gül, Şadiye Tüter Öz, Hanife Gül Balkı, Sertaç Arslanoğlu
Medeniyet Üniversitesi Tıp Fakültesi, Göztepe Eğitim ve Araştırma Hastanesi, Pediatri Anabilim Dalı,İstanbul

²AMAÇ: Ağır solunum yetmezliğinde ekstrakorporeal membran oksijenizasyon (ecmo) tedavisi hayat kurtarıcıdır. Son dönemde pediatrik yoğun bakım ünitelerinde, katerere bağlı komplikasyon oranını belirgin olarak azalmasını sağlayan, tek damar kateterizasyonu ile takılan, çift lümenli, venö-venöz ektrakorporeal membran oksijenasyonu kullanımı giderek yaygınlaşmaktadır. Bu çalışmadaki temel amacımız ünitemizde yapılan çift lümenli venö-venöz ekstrakorporeal membran oksijenizasyon deneyimimizi paylaşmaktır.
YÖNTEM: 2016 ve 2017 tarihleri arasında çocuk yoğun bakım ünitemizde yatmakta olan ve çift lümenli bikaval venöz kateter takılarak ekstrakorporal membran oksijenasyonu uygulanan 6 hastanın; demografik özellikleri(yaş,cinsiyet,tanı),kanülasyon detayları, devre ve katater komplikasyonları ve tedavi başarısı retrospektif olarak incelendi.
BULGULAR: Ünitemizde toplamda 6 hastaya ekstrakorporeal membran oksijenizasyonu uygulanmış olup, hepsinde çift lümenli bikaval venöz kateter kullanılmıştır. Tüm kateterler internal juguler vene uygulanmıştır. Hastaların venö-venöz kanülasyon uygulaması esnasındaki yaş ortalaması 2 yaştı (0,3 yaş -6 yaş). Hastalarımızın hiçbirinde venö-arteriyal ecmo tedavisine geçiş ihtiyacı olmadı. Ortalama ecmo desteği süresi 8.3 gündü. (5-14 gün). Hastalarımızın hiçbirinde devre değişimi ihtiyacı olmadı. Hastalarımızın %33 ünde komplikasyon gelişti (intraventriküler kanama, bilateral subdural kanama). Bütün hastalarda yeterli akım hızlarına ulaşıldı. Mortalite oranı %50 bulundu. Hastalarımızın ölüm nedenleri; 1 olguda gelişen intraventriküler kanamaya bağlı beyin herniasyonu, 2 olguda multiorgan yetmezliğiydi. Kanülasyona bağlı komplikasyon gelişmedi.
SONUÇ: Bu çalışma ünitemizin çift lümenli bikaval venö-venöz ecmo deneyimini aktarmıştır. Çalışmamızda elde ettiğimiz verilere göre çift lümenli bikaval venö-venöz ecmo katateterizasyonu güvenli olup, kabul edilebilir bir komplikasyon profiline sahiptir.

Anahtar Kelimeler: ekstrakorporeal membran oksijenizasyon;venö-venöz;kanülasyon;pediatrik yoğun bakım

Avolon Elite® Bikaval Çift Lümenli Kateter

Çift Lümenli Bikaval Venö-venöz ECMO Kateter Özellikleri

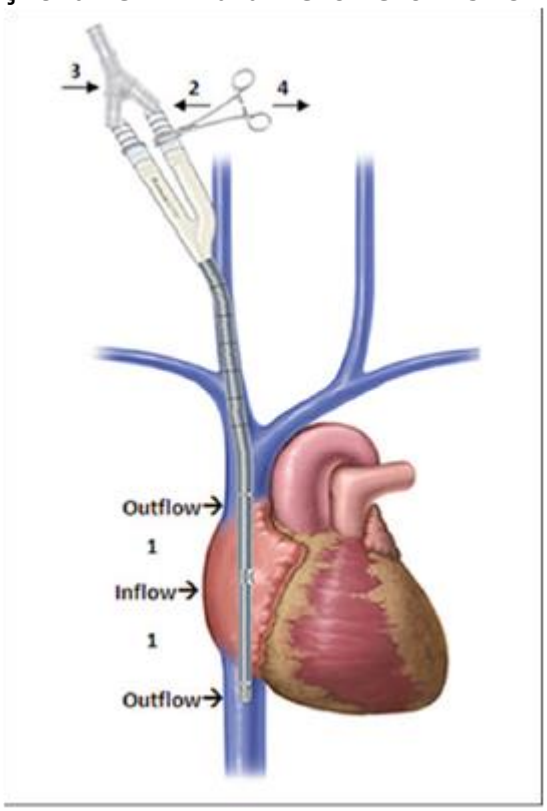

Avolon çift lümenli bi kaval katater 3 ana bölümden oluşur. Proksimal kısım; Superior vena cava ve sağ atriumdan,distal kısım; inferior vena cavadan deoksijenize kanı alır ECMO cihazına getirir. Orta kısım ECMO da oksijenize olmuş kanı trikuspid kapaktan sağ ventriküle pompalar.

Hastaların Verileri Ve Demografik Özellikleri

Hasta	Yaş(yıl)	Ağırlık(kg)	ECMO endikasyonu	Komorbidite	ECMO öncesi hastane yatış süresi (gün)
1	4	17	Mediastenal lenfoma	yok	4
2	6	25	Mikoplazma pnömonia pnömonisi	Trizomi 21	14
3	0.3	5	Metapnömovirüs pnömonisi	yok	8
4	1	8	H1N1 İnfluenza	yok	3
5	0.8	10	RSV+adenovirüs pnömonisi	yok	7
6	0.5	5	Rhinovirüs+parainfuenza virus pnömonisi	Prematürite	4

Hastaların kanülasyon uygulaması esnasındaki yaş ortalaması 2 yaş (0,3-6 yaş), kilo ortalamaları 11.6 kg idi (4-25 kg)

Çift Lümenli Bikaval Venö-venöz ECMO Kateteri

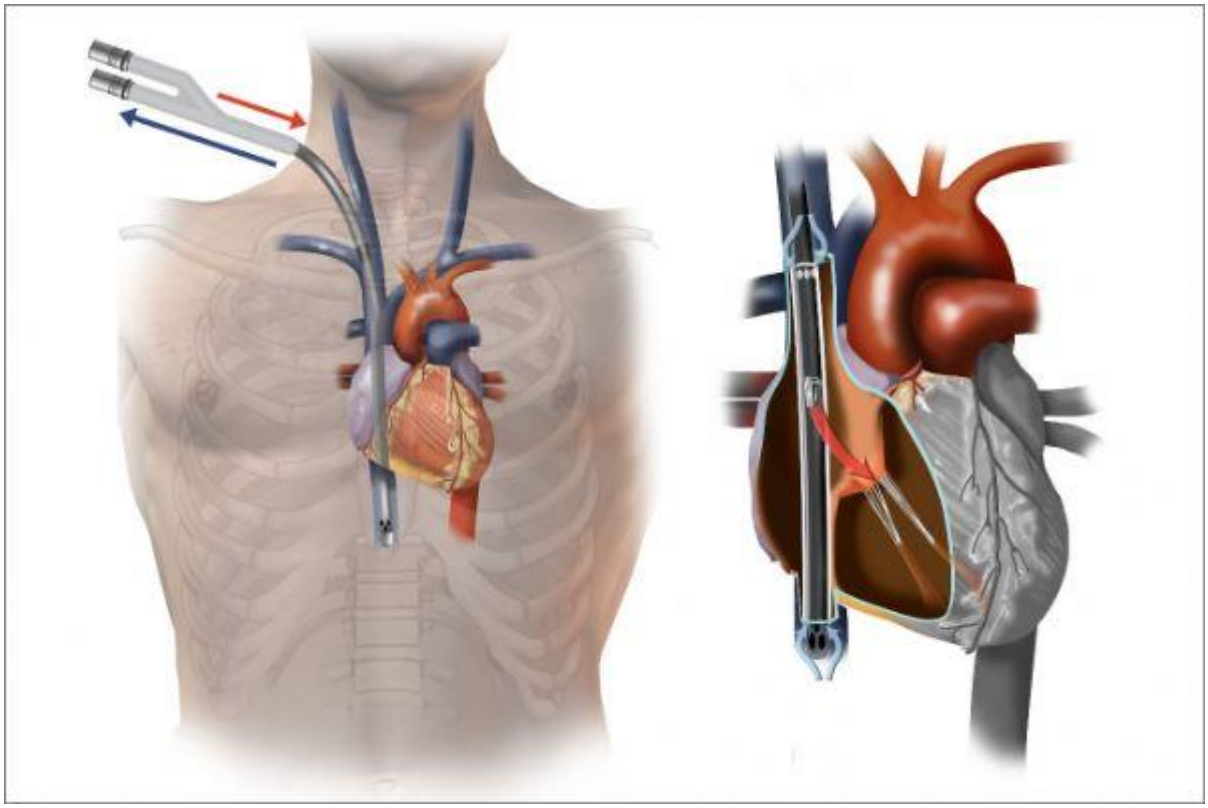

ECMO Öncesi Değişkenleri ve ECMO Fizyolojisi

	Ph (pre-ecmo)	Pao2 (pre-ecmo)	PCO2mmhg (pre-ecmo)	Akım hızı (cc/min/kg)	Vasopressor İhtiyacı(kanulasyonda)	Vasopressor süresi
1	7.26	39	61	90	adrenalin	2 gün
2	7.25	54	63	130	yok	
3	7.28	48	72	110	yok	
4	7.25	32	60	140	yok	
5	7.18	38	84	140	adrenalin noradrenalin Milrinon	5 gün
6	7.30	26	59	120	yok	

Hastaların hepsinde ECMO öncesi kan gazları asidodikti, ph ortalaması 7.24 idi (7.18-7.30). Hastaların ECMO öncesi PaO2 ortalamaları 38 mmhg(26-54), pco2 ortalamaları 65 mm hg(59-84) idi. Hastaların hedeflenen akım hızlarına ulaşıldı. 6 hastanın 2 tanesinin ecmo süresince vasopressor desteği ihtiyacı oldu.

Kanül-Kanülasyon Özellikleri ve ECMO Değişkenleri

	ECMO süresi(gün)	Kateter yerleştirme yolu	Ven	Venoarteriyal ihtiyacı	Kateter boyutu
1	9	perkütan	IJ	yok	19 F
2	12	perkütan	IJ	yok	19 F
3	5	perkütan	IJ	yok	16 F
4	14	perkütan	IJ	yok	16 F
5	5	perkütan	IJ	yok	16 F
6	6	perkütan	IJ	yok	16 F

Hastaların ortalama ECMO desteği 8.3 gündü (5-14 gün). Hastaların hepsine ECMO katateri perkütan olarak internal jugeler vene(IJ) yerleştirildi, 16F ve 19 F boyutunda kataterler kullanıldı. Hastaların hiçbirinde VA ECMO geçişine ihtiyaç olmadı.

Komplikasyonlar ve Mortalite

	Devre Değişimi	Kanama Komplikasyonu	Mortalite	Ölüm Nedeni
1	yok	yok	yok	
2	yok	yok	yok	
3	yok	İntraventriküler kanama	var	Beyin herniasyonu
4	yok	Bilateral subdural kanama	yok	
5	yok	yok	var	Multiorgan yetmezliği
6	yok	yok	var	Multiorgan yetmezliği

Hastalarımızın hiç birinde devre değişim ihtiyacı olmadı. Hastaların %33 ünde komplikasyon gelişti, bütün komplikasyonlar kanamaya bağlı idi (intraventriküler kanama, bilateral subdural kanama). Kanülasyona bağlı komplikasyon gelişmedi. Toplam mortalite oranı %50 idi, hastalarımızın bir tanesi intraventriküler kanamaya bağlı beyin herniasyonu nedeniyle, diğer 2 si multiorgan yetmezliğine bağlı exitus oldu.

PS-047[Çocuk Yoğun Bakım]

Guillain-Barre Sendromunun Tedavisinde Dönüşümlü IVIG/ Plazmaferez Uygulaması

Mehmet Alakaya[1], Esra Sarıgeçili[1], Eser Aynacı[2], Mustafa Kömür[1], Ali Ertuğ Arslanköylü[1], Çetin Okuyaz[1]
[1]Mersin Üniversitesi Tıp Fakültesi
[2]Mersin Şehir Hastanesi

Guillain- Barre Sendromu (GBS) ilerleyici, simetrik, güçsüzlük, refleks kaybı, çeşitli duyusal belirtiler ve pleositoz olmadan BOS ta protein artışı ile karakterize akut enflamatuvar demiyelizan nevrittir. GBS klinik varyantlarından olan Akut Motor Aksonal Nöropati (AMAN) Elektrofizyolojik ve patolojik olarak duysal sinirlerin korunduğu motor sinirlerin etkilendiği aksonal hasarla karekteristiktir. On iki yaşında erkek hasta 10 gün öncesinde ellerinde ve ayaklarında güçsüzlük başlayan hasta yürüyememe şikayeti ile dış merkeze başvuruyor. Fizik muayenesinde alt ekstremitede kas gücü 3/5 üst ekstremitede 4/5 olarak değerlendiriliyor. DTR'leri alt ekstremitede alınamıyor, Spinal ve Serebral MR normal, EMG'sinde duyusal ileti hızları normal motor ileti hızları ileri derecede uzamış tespit edilmiş ve hastaya AMAN tanısı konulmuş. Hastaya GBS tanısı konularak 0,4 gr/kg/gün dozunda 5 gün süre Intravenöz İmmunglobulin (IVIG) tedavisi uygulanmış. Hastanın kliniğinde belirgin düzelme olmaması ve solunum sıkıntısı gelişmesi üzerine hastanemiz ÇYBÜ kabul edildi. Kas gücü tüm ekstremitelerde 1/5 idi. Hastanın IVIG tedavisinden fayda görmemesi nedeniyle bir gün plazmaferez, bir gün 0,4 gr/kg'dan IVIG olacak şekilde 10 günlük tedavi uygulandı. Tedavinin 4. Gününde solunum sıkıntısı düzeldi. Tedavi sonunda ekstremitelerde kas gücü 3/5 olarak değerlendirildi. AMAN gibi GBS'nin en ağır formu olan hastalarda plazmaferez ve IVIG tedavisinin dönüşümlü olarak uygulanması hayat kurtarıcı olabilmektedir.
Bu yazıda GBS'nin AMAN alt tipi tanısı konularak IVIG tedavisinden fayda görmeyen kliniği giderek kötüleşen bir hastada plazmaferez IVIG dönüşümlü uygulanmasının etkinliği gösterilmiştir.

Anahtar Kelimeler: Guillain-Barre Sendromu, Akut Motor Aksonal Nöropati, IVIG, Plazmaferez

PS-048[Çocuk Yoğun Bakım]

Yüksek Akımlı Nazal Kanül Oksijenasyon Tedavisine Bağlı Pnömotoraks Olgusu

Çapan Konca[1], Hasan Öğünç Apaydin[2], Mehmet Geyik[1]
[1]Adıyaman Üniversitesi Tıp Fakültesi, Çocuk Sağlığı ve Hastalıkları Ana Bilim Dalı, Adıyaman
[2]Adıyaman Üniversitesi Tıp Fakültesi, Çocuk Cerrahisi Ana Bilim Dalı, Adıyaman

Solunum yetmezliği bulguları olan hastalarda invazif ve noninvazif mekanik ventilasyon (MV) uygulamaları kullanılmaktadır. Noninvazif MV, son yıllarda çocuk yoğun bakım ünitelerinde kullanımı giderek artan bir uygulamadır. Bu amaçla yüksek akımlı nazal kanül oksijenasyon tedavisi (YANKO), giderek artan kullanım alanı bulmuş bir tedavi yöntemidir. Bu yöntemin avantajlarını bildiren çok sayıda çalışmaya rağmen; istenmeyen durumların gözlenebileceğini bildiren az sayıda çalışma bulunmaktadır. Bu çalışmada, YANKO almakta iken pnömotoraks gelişen ve uygun tedavi yaklaşımları ile sekelsiz iyileşen 3 aylık bebek sunuldu.

Anahtar Kelimeler: Çocuk, Pnömotoraks, Yüksek akımlı nazal kanül oksijen

PS-049[Çocuk Yoğun Bakım]

Nadir Etkenlere Bağlı Viral Alt Solunum Sistemi Enfeksiyonları

Çapan Konca, Mehmet Turgut
Adıyaman Üniversitesi Tıp Fakültesi, Çocuk Sağlığı ve Hastalıkları Ana Bilim Dalı, Adıyaman

Alt solunum sistemi enfeksiyonları (ASYE) küçük yaş çocuklarda morbidite ve mortalitenin önemli bir nedenidir. Viral ASYE'nin %80-90 nedenini, respiratory syncytial virus (RSV), influenza A ve B, parainfluenza virüsler (PIV type 1,2,3) ve adenovirüs oluşturmaktadır. Ancak günümüzde bu listeye

human metapneumovirus, SARS coronavirus (SARS-CoV), human coronavirus NL63 (HCoV-NL63) and coronavirus HKU1 (CoV-HKU1) gibi yeni virüsler eklenmiştir. Bu çalışmada ampirik tedavilere yanıtsız, hızlı klinik kötüleşme gösteren, ARDS tanısı konulan ve virolojik inceleme neticesinde bu nadir viral etkenler saptanan 6 hasta klinik özellikleri ile tartışıldı.

Anahtar Kelimeler: Alt solunum yolu enfeksiyonu, çocuk, nadir, viral

PS-050[Çocuk Yoğun Bakım]

Çocuk Yoğun Bakım Ünitemizde Hastalardan İzole Edilen Bakteriler ve Antibiyotik Direnç Durumları

Çapan Konca[1], Fatih Üçkardeş[2], Sadik Akgün[3], Mehmet Geyik[1], Mehmet Turgut[1]

[1]Adıyaman Üniversitesi Tıp Fakültesi, Çocuk Sağlığı ve Hastalıkları Ana Bilim Dalı, Adıyaman

[2]Adıyaman Üniversitesi Tıp Fakültesi, Biyoistatistik Ana Bilim Dalı, Adıyaman

[3]Adıyaman Üniversitesi Tıp Fakültesi, Enfeksiyon Hastalıkları ve Klinik mikrobiyoloji Ana Bilim Dalı, Adıyaman

Giriş AMAÇ: Yoğun bakım üniteleri gibi yüksek riskli alanlarda yatan hastalarda alınan kültür örneklerinde etken patojenin en kısa sürede saptanması ve uygun tedaviye başlanması mortalite ve morbiditeyi önemli oranda azaltmaktadır. Bu ağır infeksiyonlarda etken mikroorganizmaların dağılımı ve antibiyotik duyarlılığı zaman içinde değişiklik gösterebileceğinden ampirik tedavide kılavuz olacak güncellemelerin belirli aralıklarla yapılması gereklidir. Bu amaçla bu çalışmada, yoğun bakım ünitemizde yatan hastaların kan kültürlerinde üreyen mikroorganizmaların değerlendirilmesi ve tedavi için uygun antimikrobiyal ajanların saptanması amaçlandı.
MATERYAL-METOD: Çalışma kapsamında Nisan 2014 ile Nisan 2017 tarihleri arasında çocuk yoğun bakım ünitesine yatan ve kültür istemi yapılan hastaların dosyaları geriye dönük tarandı. Hastalara ait demografik, klinik ve laboratuvar özellikleri incelenip veriler kaydedildi. Veriler SPSS 17 programı ile değerlendirildi.
BULGULAR: Çalışmaya etken saptanan toplam 291 kültür sonucu alındı. En sık izole edilen mikroorganizmalar sırasıyla Stafilokoklar (%37,1), Psödomonans aeroginosa (% 16,1), Acinetobacter Baumannii (%15,1), Klebsiella türleri (%9,3) ve Burkholderia Cepacia (%5,5) idi. 2 hastada vankomisin dirençli enterokok üredi. Kan kültürlerinde sırasıyla stafilokoklar (%62,5),Acinetobacter Baumannii (%7,5) ve klebsiella türleri (%6,1), balgam veya TAK kültürlerinde Psödomonans aeroginosa (%35,2) ve Acinetobacter Baumannii (%31,8), idrar kültürlerinde E.Coli (%34,6) ve Klebsiella türleri (%30,7), katater kültürlerinde ise Burkholderia Cepacia (%56), stafilokoklar (%12) ve Acinetobacter Baumannii (%12) en sık izole edilen etkenlerdi. Gram pozitif etkenler için; daptomisin, linezolid ve teikoplanin direnç oranlarının en düşük olduğu antibiyotikler iken; kolistin, amikasin ve meropenem ise gram negatif etkenler için en düşük direnç oranlarına sahip antibiyotik olarak göze çarpmıştır.
SONUÇ: Yoğun bakım ünitelerinde personele el temizleme alışkanlığının kazandırılması, hem enfeksiyon sıklığında azalma hem de hasta yatış maliyetlerinde azalma sağlayacaktır. Her yoğun bakım ünitesinin kendi florası hakkında bilgisi olması, etkin tedbirlerin alınması ve hastaya uygun

ampirik tedavilerin başlanması için kültür sonuçlarını ve antibiyotik direnç durumlarını güncellemesinin faydalı olacağını düşünmekteyiz.

Anahtar Kelimeler: antibiyotik, çocuk yoğun bakım, direnç, kültür

PS-051[Çocuk Yoğun Bakım]

Karaciğer Biyopsisi Sonrasında Gelişen Methomoglobinemi

Deniz Erdal, Mehmet Alakaya, Ali Ertuğ Arslanköylü
Mersin Üniversitesi Tıp Fakültesi Çocuk Yoğun Bakım Bilim Dalı

Ferri (Fe+3) şeklinde okside demir atomu taşıyan ve oksijen taşıma kapasitesinden yoksun hemoglobin methemoglobin (MetHb) olarak tanımlanır. Methemoglobinemi; konjenital veya edinsel nedenlere bağlı olabilmektedir. Burada karaciğer biyopsisi öncesi lidokain kullanımına bağlı methemoglobinemi gelişen 2 aylık bir kız çocuk olgusu sunulmuştur.
İki aylık kız hasta kusma şikayeti ile başvurduğu dış merkezde, yapılan Abdominal USG'de karaciğerde kitle saptanması üzerine çocuk onkoloji polikliniğine yönlendirilmiş. Tetkiklerinde Alfa Feta Protein (AFP) düzeyi 1382 ng/ml saptanmış. Abdominal MR da karaciğerde 30x40 mm'lik heterojen yapı gösteren solid kitlesel lezyon (hepatoblastom?) saptanması üzerine karaciğer biyopsisi yapılmış. Biyopsi esnasında lokal anestezik ajan olarak lidokain kullanılmış. Biyopsi sonrasında siyanozu olan hastaya O2 başlanmış, O2 tedavisine rağmen saturasyon (SPO2) düzeyi %80 olan hasta Çocuk Yoğun Bakım Ünitemize kabul edildi. Fizik bakısında genel durumu kötü, siyanotik, taşikardik, dispneik olan hastanın MetHb düzeyi %41 olması üzerine hastaya metilen mavisi (1 mg/kg/doz, intravenöz) uygulandı. Tedavi sonrası MetHb düzeyi %2,8 olması üzerine ikinci doz metilen mavisi verilmedi. Hastanın siyanozu düzeldi, SPO2 yükseldi. Hasta yatışının 2. günü çocuk onkoloji servisine devir edildi.
Edinsel methomoglobinemi olguları sıklıkla karşımıza lokal anestezik kullanımı sonrası çıkmaktadır. Küçük cerrrahi girişim sonrası siyanoz gelişen hastalarda methemoglobinemi düşünülmeli ve metilen mavisi uygun endikasyon durumlarında kullanılmalıdır.

Anahtar Kelimeler: Methemoglobinemi, Karaciğer Biyopsisi

PS-052[Çocuk Yoğun Bakım]

Futbol Topu Çarpmasının Neden Olduğu Subdural Hematom

Ali Erkan Nizam[1], Mehmet Alakaya[1], Ali Ertuğ Arslanköylü[1], Vural Hamzaoğlu[2], Kaan Esen[3], Gülçin Bozlu[4]
[1]Mersin Üniversitesi Tıp Fakültesi Çocuk Yoğun Bakım Bilim Dalı
[2]Mersin Üniversitesi Tıp Fakültesi Nöroşirurji Anabilim Dalı
[3]Mersin Üniversitesi Tıp Fakültesi Radyoloji Anabilim Dalı
[4]Mersin Üniversitesi Tıp Fakültesi Çocuk Acil Bilim Dalı

Tüm sporlar göz önünde bulundurulursa, kafa travması açısından en tehlikeli spor faaliyetlerinden biri futboldur. Pediatrik travmalar arasında kafa travması dünyanın birçok ülkesinde önemli bir mortalite ve morbidite nedenidir.
Daha öncesinde bilinen bir hastalığı olmayan 16 yaşında erkek hasta, 3 gündür ağrı kesicilerle düzelmeyen baş ağrısı ve kusma şikayeti ile acil servisimize başvurmuş. Glaskow koma skoru 15 olan hastada papil ödemi saptanması üzerine hastanın kraniyal BT ve kraniyal MR görüntülemeleri yapıldı. Serebral görüntülemelerinde subdural hematom ve şift saptanan hastaya beyin cerrahisi tarafından opere edilerek subdural ve epidural dren konuldu. Postop hasta çocuk yoğun bakım ünitemize yatırıldı. Glaskow koma skalası 15 olarak değerlendirilen hastanın çekilen kontrol kraniyal BT de şiftin gerilediği gözlendi. Hastanın kanama etyolojisine yönelik kranyal BT anjiyografisi ve kanama diatezine yönelik parametreler normal saptandı. Öyküsünde aktif olarak futbol oynadığı ve kalecilik yaptığı, başvurudan 2 ay önce kafasına sert bir şekilde top gelmesiyle dış merkezde hastaneye götürüldüğü öğrenildi. O dönemde Serebral BT normal olarak değerlendirilen hasta taburcu edilmiş. Hastanın bizdeki takiplerinde genel durumunun iyi olması nörolojik muayenesinin normal olması üzerine hastanın drenleri çekilerek taburcu edildi.
Futbol topu nedenli kafa travmaları da diğer pediatrik travmalarda olduğu gibi morbidite ve mortalite açısından önem arz etmektedir. Kafa travması sonrası yapılan ilk görüntülemelerin normal olması sonradan intrakranial bir patoloji olmayacağı anlamına gelmemektedir. Baş ağrısı veya kusma şikayetiyle gelen çocuklarda travma öyküsü mutlaka ayrıntılı olarak sorgulanmalı ve subakut gelişebilecek patolojiler akılda tutulmalıdır.

Anahtar Kelimeler: Futbol topu, Subdural kanama

Resim 1

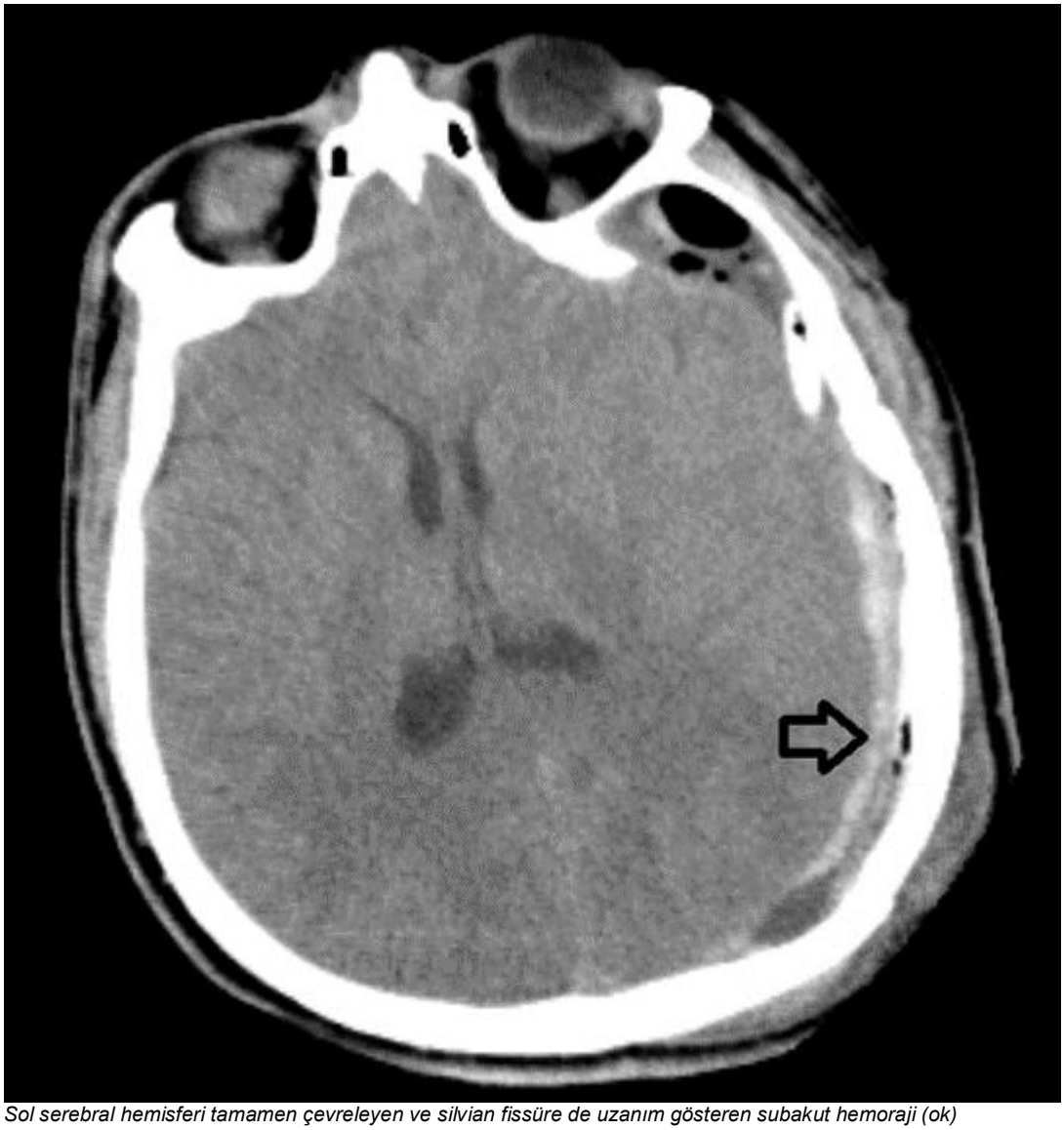

Sol serebral hemisferi tamamen çevreleyen ve silvian fissüre de uzanım gösteren subakut hemoraji (ok)

Resim2

Orta hat yapılarda sağa şift (ok)

PS-053[Çocuk Yoğun Bakım]

Santral venöz kateterizasyonun nadir ve tehlikeli bir komplikasyonu: İntimal hasar

Emine Akkuzu[1], Gökhan Kalkan[1], Ece Geylan Durgun[2], Abdullah Özer[3]
[1]Gazi Üniversitesi, Çocuk Sağlığı ve Hastalıkları Ana Bilim Dalı, Çocuk Yoğun Bakım Bilim Dalı, Ankara
[2]Gazi Üniversitesi, Radyoloji Ana Bilim Dalı, Ankara
[3]Gazi Üniversitesi, Kalp Damar Cerrahisi Ana Bilim Dalı, Ankara

GİRİŞ-AMAÇ: Santral venöz kateterler acil hasta resüstasyonunda ve uzun süreli intravenöz yol gereksinimlerinde sıkça kullanılmaktadır. Ancak kateterlerin yerleştirilmesi sırasında veya sonrasında gelişen komplikasyonlar nedeniyle hasta zarar görebilmekte veya ek girişim yapılmasına neden olabilmektedir. Kateter malpozisyonu, arter ponksiyonu, hemotoraks veya pnömotoraks gibi çeşitli mekanik komplikasyonlar hastaların %5-19'unda görülebilir ve erken tanısı hayati öneme sahiptir. Burada kateter takılmasının ikinci gününde belirgin hipoksemiye neden olan plevral efüzyonla bulgu veren süperior vena kavada intimal yaralanma olgusu sunulmuştur.
OLGU: Dış merkezde bronşioilit ve sekonder bakteriyel pnömoni tanılarıyla izlenen 5,5 aylık erkek hastaya yatışının 7. gününde klinikte tam düzelme olmaması ve damar yolu açılamaması nedeniyle sağ juguler SVK takılmış. Yatışının 8. gününde genel durumunda kötüleşme, solunum sıkıntısında artma olan hasta entübe edildikten sonra hastanemiz çocuk yoğun bakımına kabul edildi. Hastanın gelişinde sağ jugülerde SVK'i mevcuttu ve her iki lümenin aspirasyonunda da kan gelmiyordu. Çekilen anteroposterior akciğer grafisinde (PAAC) sağda efüzyonla uyumlu görüntü, sağ akciğer sola itilmiş, sol akciğer havalanması azalmış ve sola doğru mediastinal şift olduğu görüldü. Hastanın saturasyonları %100 O2 ile solutulmasına rağmen 80 civarında seyretmesi nedeniyle PEEP değeri kademeli olarak arttırılarak 15'e kadar çıkıldı. Acil çekilen kontrastlı akciğer bilgisayarlı tomografisinde T5 vertebra hizasında vena kava süperiordan kontrastın ekstravaze olduğu ve sağ akciğerde plevral aralıkta kontrast göllenmesi olduğu, sol akciğerin tama yakın kollebe olduğu tespit edildi, sola doğru mediastinal şift saptandı.
Hastaya girişimsel radyoloji tarafından venografi yapıldığında kateterin vena kava süperiorun sağ duvarında subintimal yerleşimli olduğu görüldü ve jugüler SVK floroskopi altında işlem esnasında çekildi. Kateter çekildikten sonra ventilatör ayarları kademeli olarak azaltıldı, 2 gün sonra ekstübe edildi. Genel durumu düzelen hasta servise devredildi.
SONUÇ: SVK kullanımı çocuklarda erişkinlere benzer özelliktedir ancak uygulaması küçük damar boyutları ve subklavyan ve internal jugular damarların bebeklerde daha keskin, daha açısal yollar oluşturması nedeniyle daha zordur. Sunduğumuz vakada kateterin mekanik bir komplikasyonu olan vasküler duvarda intimal yaralanma saptanmıştır. İntimal yaralanma oldukça nadir görülen bir komplikasyondur ve sıklığı ile ilgili literatürde yayın bulunmamaktadır. Ancak venöz perforasyon bile % 0.5'in altında görülmektedir. Katetere bağlı vasküler perforasyon işlemden ortalama 2 gün sonra görülür ve %74 oranında sol internal juguler ve sol subklavian girişim sonrası oluşur. En sık komplikasyon ise plevral efüzyondur. Kateter yerleştirme sonrası tüm lümenlerden kan gelip gelmediği aspirasyonla kontrol edilmeli ve düz grafiyle komplikasyonlar açısından tetkik edilmelidir.

Anahtar Kelimeler: İntimal yaralanma, mekanik komplikasyon, plevral efüzyon, santral venöz kateter

Å□ekil 1

PAAC; SaÅŸ plevral efÃ¼zyon, sola mediastinal Åşift, sol akciÄŸer havalanmasÄ±nda azalma

Å□ekil 2

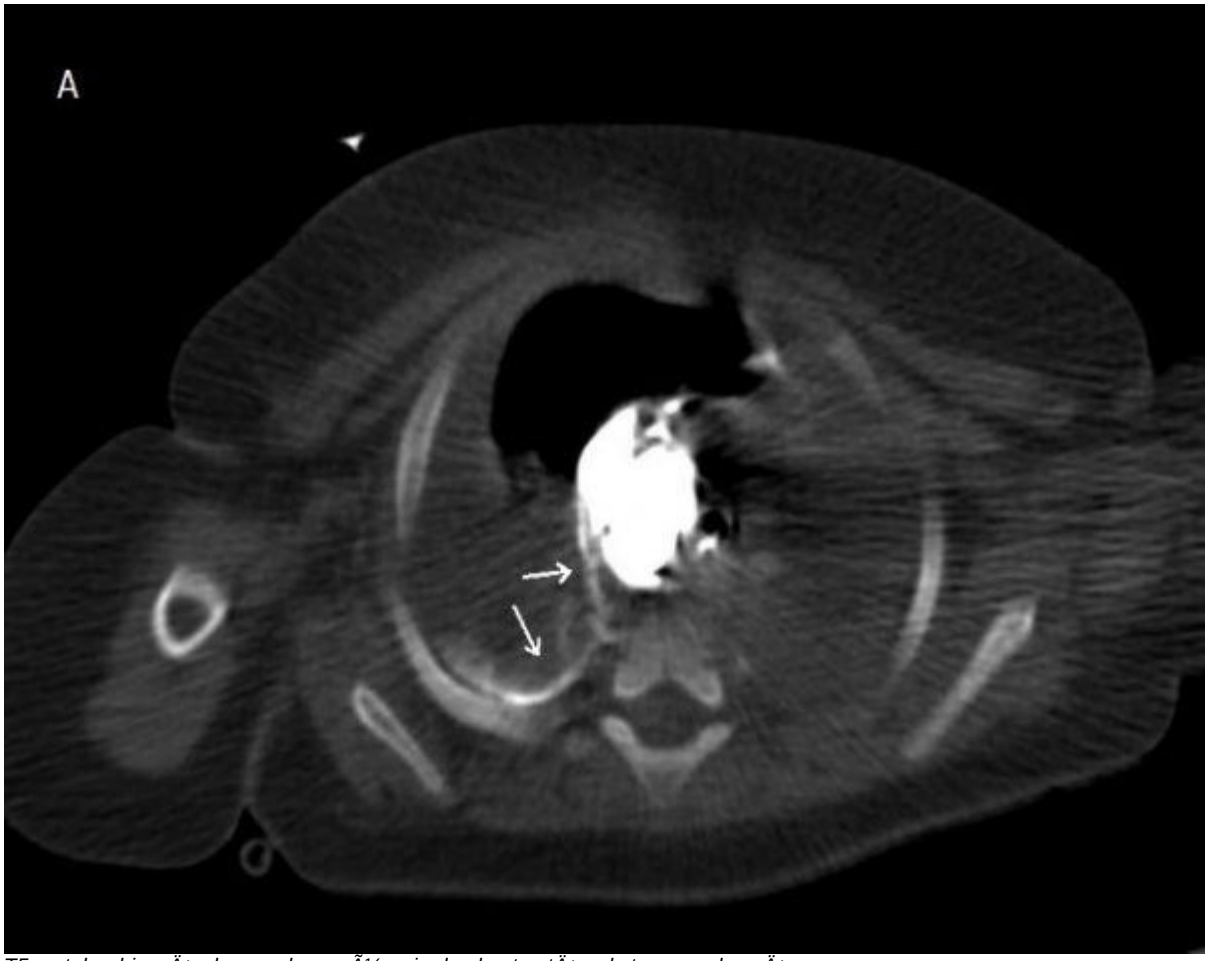

T5 vertebra hizasÄ±nda vena kava sÃ¼periordan kontrastÄ±n ekstravaze olmasÄ±

PS-054[Çocuk Yoğun Bakım]

Travma Hastalarında Oluşan Bası Yarasında Hemşirelik Bakımı

Senanur Yavuz, Meryem Nihal Yersel, Pınar Yazıcı, Nur Özkök, Fidan Çiftçi, Muhterem Duyu
Medeniyet Üniversitesi Göztepe Eğitim ve Araştırma Hastanesi Çocuk Sağlığı ve Hastalıkları Ana Bilim Dalı Çocuk Yoğun Bakım İstanbul

Bası yarası bası yada sürtünme ile kemik çıkıntılar üzerinde çıkan doku hasarıdır.Bası yarasında bakımın amacı yara yatağında oluşan zararları azaltmak,yara enfeksiyonunu önlemektir.Olgumuzda araç dışı trafik kazası nedeniyle çocuk yoğun bakım ünitemizde takipli iken sıkı bacak alçısı uygulaması sonrası gelişen bası yarasının,yeni jenerasyon yara tespit örtüleriyle başarılı şekilde tedavisi tartışılmıştır.

17 yaşında erkek hasta, araç dışı trafik kazası nedeniyle multple alt ekstremite ve pelvis kırıkları bulunan olgunun tibia ve metaparsel kırıkları nedeniyle sol alt ekstremite alçılama yöntemiyle stabilize edildi. Alçının 4 hafta sonra çıkarılması ile 4x4 cm büyüklüğüne ulaşan nekrotik özellikte bası yarası oluştuğu gözlendi.Bası yarası oluşan alan yatakta temas etmeyecek şekilde elevasyona alınarak yara bölgesi distile su ile steril olarak yıkandıktan sonra yara dokusunun nekrotik alanlarda debritmanı yapıldı. Yara temizliği serum fizyolojik ile sağlandıktan sonra aljinat bazlı yara örtüsüyle steril olarak kapatıldı. Aljinat örtüler jel oluşturma özelliklerinin yanında kalsiyum iyonları nedeniyle yara üzerinde farmakolojik aktiviteye de sahiptir. Aljinatlardan salınan kalsiyumun iyileşme sürecindeki aktif rolü detaylı bir şekilde açıklanmıştır.

Yara örtüsü ilk 10 gün yaranın akıntılı olmasından dolayı 3 günde bir değiştirildi. Daha sonra yaranın akıntısı azaldığı için yara ötüsü haftada bir değiştirildi.Toplam her bakımdan sonra yaranın kontrakte olduğu,küçüldüğü gözlendi. (Resim:2)Hastann yara bakımı sırasında herhangi bir komplikasyon gözlenmedi.

Olgumuzda hastaya yapılan yara bakımı,lokal tedaviler,pozisyon değişikliği ve doğru beslemeden sonuç alınmıştır.(Resim:4)Dikkatli ve özenli hemşirelik bakımı sayesinde 4.evrede olan bası yarası 2. evreye kadar gerilemiştir.Hastada yara kaynaklı ek enfeksiyon odağı gözlenmemiştir. Bireysel hemşirelik bakımının başarıya ulaşmasında ünitede uygulanan hijyen ve hasta bakım esaslarının eksiksiz yürütülmesinin etkili olduğu düşünülmektedir.

Anahtar Kelimeler: travma, bası yarası, aljinat içeren yara örtüsü,

PS-055[Çocuk Yoğun Bakım]

Santral venöz kateter sonrası erken venöz tromboz gelişen üre siklüs defekti tanılı bir olgu

Emine Akkuzu[1], Gökhan Kalkan[1], Aslı İnci[2]
[1]Gazi Üniversitesi, Çocuk Sağlığı ve Hastalıkları Ana Bilim Dalı, Çocuk Yoğun Bakım Bilim Dalı, Ankara
[2]Gazi Üniversitesi, Çocuk Sağlığı ve Hastalıkları Ana Bilim Dalı, Çocuk Metabolizma Bilim Dalı, Ankara

Ornitin transkarbamilaz (OTC) eksikliği üre siklusunun en sık rastlanan kalıtsal hastalığıdır ve X'e bağlı geçiş gösterir. Bu defektle birlikte tromboembolik komplikasyonların ilişkisi açıkça ortaya konmasa da literatürde az sayıda olgu bildirilmiştir. OTC eksikliğinde arjinin seviyesinin düşük seyretmesi ve bu nedenle gelişen nitrik oksit yetersizliği tromboz riski oluşturmaktadır. Burada akut dekompanzasyonla çocuk yoğun bakıma yatan, amonyak yüksekliği ve ensefolopati nedeniyle hemodiyaliz uygulanan OTC eksikliği tanılı 3 yaşında kız hasta takdim edilmiştir. Hemodiyaliz işlemi için kateter takıldıktan bir gün sonra femoral vende trombozu gelişen hasta antikoagülasyonla tedavi edilmiştir. Dekompanzasyon evresinde arjinin seviyelerinin düşük seyretmesi kateter gibi ek bir tromboz risk faktörü varlığında komplikasyon gelişmesini kolaylaştırmıştır. Bu hastalarda ek risk oluşturacak girişimler sırasında arjinin infüzyonunun verilmesi mevcut riski azaltabilmektedir.

Anahtar Kelimeler: Arjinin, Ornitin transkarbamilaz eksikliği, Santral venöz kateter, Tromboz

PS-056[Çocuk Yoğun Bakım]

Karaciğer transplantasyonu uygulanan fatal seyirli bir parasetamol zehirlenmesi olgusu

Emine Akkuzu[1], Gökhan Kalkan[1], Büşra Topuz Türkcan[2]
[1]Gazi Üniversitesi, Çocuk Sağlığı ve Hastalıkları Ana Bilim Dalı, Çocuk Yoğun Bakım Bilim Dalı, Ankara
[2]Gazi Üniversitesi, Çocuk Sağlığı ve Hastalıkları Ana Bilim Dalı, Ankara

Parasetamol zehirlenmesi erken müdahele edilmediği takdirde karaciğer yetmezliğiyle giden fatal seyirli bir klinik sergiler. Erken dönemde uygulanan aktif kömür ve N-asetil-sistein günümüzde birçok zehirlenme olgusunun başarıyla yönetilmesinde en önemli faktörlerdir. Karaciğer yetmezliği bulguları geliştiğinde tek etkin tedavi yöntemi karaciğer transplantasyonudur. Karaciğer transplantasyonu kendine özgü morbidite ve mortalite riski taşıdığından ancak belirli kriterleri taşıyan hastalar nakil adayı olarak kabul edilir. Burada intihar amaçlı 365 mg/kg dozunda parasetamol alan 17 yaşındaki daha önceden sağlıklı bir kız hasta takdim edilmiştir. İlaç alımından 45 saat sonra hastanemize başvuran ve N-asetil-sistein tedavisine rağmen karaciğer yetmezliği bulguları gelişen hastaya canlı donörden karaciğer nakli uygulanmıştır. Nakil öncesi değerlendirme kriterleri ve nakil sonrası kötü progrozu tahmin ettirici durumlar tartışılmıştır.

Anahtar Kelimeler: Karaciğer transplantasyonu, Parasetemol, Zehirlenme

PS-057[Çocuk Yoğun Bakım]

Burr-Hole Kraniostomi ile Subdural Efüzyon Kateterizasyonu Sırasında Gelişen Kontralateral Akut Subdural Hematom Gelişimi:

Ebru Atike Ongun[1], Oğuz Dursun[1], Ahmet Gökhan Arslan[2], Mehmet Saim Kazan[3]
[1]Akdeniz Üniversitesi Tıp Fakültesi, Çocuk Yoğun Bakım Bilim dalı, Antalya
[2]Akdeniz Üniversitesi Tıp Fakültesi Radyoloji Anabilim Dalı, Antalya
[3]Akdeniz Üniversitesi Tıp Fakültesi Nöroşirurji Anabilim Dalı, Antalya

Giriş

Çocukluk yaş gurubunda, hidrosefali nedeniyle ventrikülo peritoneal (VP) şant takılan hastalarda şant aşırı drenajına bağlı kronik subdural efüzyon gelişimi nadir gözlenen komplikasyonlardandır. Burr-hole kraniostomi ise, kronik subdural efüzyon tedavisinde uygulanan cerrahi yöntemlerden biri olup, diğer tedavi seçeneklerine göre daha güvenilir olduğu kabul edilmektedir. Burr-hole kraniostomiye bağlı kontralateral tarafta akut gelişen subdural hemoroji ise literatürde çok sınırlı sayıdadır. Bildirilen vakalar çoğunlukla yetişkin yaş grubunda olup, travma ya da diğer sebeplere bağlı olarak gelişen olgulardır. Sunacağımız olgu, Burr-hole kraniostomi sonrası kontralateral akut subdural hematom gelişen nadir bir hasta farklı tedavi yaklaşımı nedeni ile sunulmuştur.

Olgu Sunumu

Otuz bir haftalık prematüre doğum öyküsü olan, yenidoğan döneminde intrakranial kanama nedeniyle gelişen hidrosefali sonucu VP şant takılma öyküsü olan beş aylık erkek hasta, dış merkezden uykuya meyil, ön fontanel kabarıklığı nedeniyle hastanemize yönlendirildi. Özgeçmişinde iki kez VP şant fonksiyon bozukluğu nedeniyle şant revizyonu yapıldığı ve nörolojik gelişiminin yaşıtlarına göre üç ay geriden gittiği, baş-boyun kontrolünün olmadığı, objelerin görsel takibinin başladığı öğrenildi. Operasyon öncesi beyin tomografisinde (BT) şant aşırı drenajı düşündüren yapışık (slit) lateral-üçüncü ve dördüncü ventriküller ile bilateral frontoparietotemporal subdural efüzyon ve posteroinferior sagittal sinüslerde tromboz şüphesi uyandıran hiperdens alanlar saptandı. Beyin cerrahi bölümünce sağ taraftan burr-hole kraniostomi ile subdural efüzyonun eksternal kateterizasyonu ile mevcut VP şantın peritoneal ucunun kapatılması işlemi gerçekleştirildi. Operasyon bitiminde kateterden ani kanama meydan gelmesi üzerine çekilen acil beyin BT'de girişim yapılan bölgenin karşı tarafında akut subdural hemoroji ile uyumlu bulgu saptandı. Çocuk yoğun bakıma alındıktan sonra, spontan solunumda izlenen hastanın yakın nörolojik takipleri yapılarak, kontrollü hidrosefali artışının akut kanama bölgesine mekanik baskı etkisi ile subdural kanama kontrol altına alındı. Kontrol tomografilerde ventrikülosefalik indeksi %35'den %66 'ya çıktıktan ve kontralateral taraftaki hemorojide küçülme gözlendikten sonra, ÇYBÜ yatışının 12. gününde hastaya ayarlanabilir gravitasyonel (Miethke proSA®) VP şant (10 cm2 H2O basıncında) takıldı. Yatışının 15. gününde beyin cerrahi servisine devredilen hastanın taburculuk sonrası ikinci ay takiplerinde nörolojik durumunu temel yaşamsal fonksiyonlarına izin verecek (psikomotor gelişimi yaşıtlarına göre üç ay geri) şekilde stabil olarak koruduğu ve kontrol görüntülemelerde subdural hemorojinin küçüldüğü gözlendi.

SONUÇ:

Sunulan hasta literatürde sunulan en küçük yaştaki hasta olup, altta yatan patolojinin VP şant aşırı drenajı sonucu kronik subdural efüzyona neden olması ile diğer olgulardan ayrılmaktadır. Hastanın tedavisinde de farklı olarak, akut hematoma yönelik acil cerrahi girişim uygulanmaksızın, çocuk yoğun bakımda yakın nörolojik takip ile kontrollü ventrikül içi basınç artışına izin vererek mekanik baskı etkisi ile akut subdural hematomun rezorbsiyonu sağlanmıştır.

Anahtar Kelimeler: Burrhole Kraniostomi, İntrakraniyal Kanama, Subdural Efüzyon, Ventriküloperitoneal Şant,

PS-058[Çocuk Yoğun Bakım]

Çocuk Yoğun Bakımda Hipertonik Salin (%3 Sodyum Klorür) Kullanımına Bağlı Yan Etkilerin Değerlendirilmesi

Büşra Gündoğan Uzunay[1], Ebru Atike Ongun[2], Oğuz Dursun[2]
[1]Akdeniz Üniversitesi Tıp Fakültesi, Çocuk Sağlığı ve Hastalıkları Anabilim Dalı, Antalya
[2]Akdeniz Üniversitesi Tıp Fakültesi, Çocuk Yoğun Bakım Bilim Dalı, Antalya

GİRİŞ: Beyin ödemi tedavisinde hipertonik salin, özellikle travmatik beyin hasarı olan hastalarda, sıklıkla kullanılan bir tedavi alternatifi haline gelmiştir. Hipertonik salin tedavisinin hiperkloremi, metabolik asidoz, oligüri ve poliüri, böbrek yetmezliği, hipernatremi gibi iyi bilinen yan etkileri mevcuttur. Bu çalışmada çocuk yoğun bakım ünitesine yatırılarak beyin ödemi için hipertonik salin tedavisi alan kafa travmalı çocuklarda yan etkilerin sıklığı değerlendirilmiştir.
METOD: Haziran 2015 - Aralık 2016 arasında kafa travması nedeniyle çocuk yoğun bakıma yatan 88 hastanın verileri incelendi. Bu hastalardan izole % 3 NaCl şeklinde hiperozmolar tedavi alan 38 hastada belirtilen yan etkilerin sıklığı geriye dönük kayıtlardan değerlendirilmiştir.

SONUÇLAR: Çalışmaya alınan hastaların yaş ortalamasının 6 yaş (1-17 yaş arası) olduğu görüldü. 23 hastanın (% 60.5) erkek olduğu saptandı. Kaza tipleri incelendiğinde; araç içi trafik kazası 8 hasta (% 21.1), araç dışı trafik kazası 12 hasta (% 31.6), motorsiklet kazası 3 hasta (% 7.9), yüksekten düşme: 14 hasta (% 36.1), kayarak düşme 1 hasta (%2.6)'da mevcuttu. Yoğun bakıma geliş sodyum değerlerinin 143.95 ± 6.35 olduğu; 25 hastanın (% 65.8) izonatremik, bir hastanın (%2.6) ise hiponatremik olduğu gözlendi. İlk 24 saatte ölçülen serum ozmolarite değeri ortalama 308.88 ± 18.01 olup, 19 hastanın (% 46.3) ilk 24 saat içinde hedef ozmolariteye (ölçülen osmolarite >300 miliosmol) ulaştığı görüldü. Hedef osmolariteye 15 (% 36.6) hastada 2. gün, 19 (%46.3) hastada 3. gün ulaşılabildiği saptandı.

İkinci gün serum ozmolarite 350 üzerinde olduğu için 2 (% 4.9) hastada hiperozmolar tedaviye ara verildi. Yoğun bakıma geliş klor değerleri 113.03 ± 7.41 olup, takiplerde %3 NaCl infüzyonuna bağlı 35 hastanın (%92.1) klor değerlerinin yükseldiği, metabolik asidozun ise 16 (%42.1) hastada var olduğu saptandı. Takiplerde oligüri 3 hastada (%7.9) gözlendi. Hiperozmolar tedaviye bağlı poliüri ise 14 hastada (%36.8) saptandı. Ancak kreatinin yüksekliği ve organ yetmezliği hiçbir hastada gözlenmedi. Tomografik görüntülemelerde beyin ödemi 6 hastada (%15.8); aksonal hasar ise 4 hastada (%10.5) saptanırken, hastalarda tedaviye bağlı komplikasyon olarak MRI görüntülemelerle kanıtlanmış demiyelinizasyon gözlenmedi. Nadir görülen yan etkiler olarak hastalar incelendiğinde konjestif kalp yetmezliği ya da flebit saptanmadı.
SONUÇ: Hipertonik salin tedavisi nispeten güvenli bir tedavi olmakla birlikte hasta güvenliği açısından olası yan etkilerin yakın takibi gereklidir

Anahtar Kelimeler: Beyin Ödemi, Hipertonik salin, Kafa Travması, Yan etki

PS-059[Çocuk Yoğun Bakım]

Üst havayolu obstrüksiyonu nedeniyle başvuran süt çocuğunda nadir bir tanı: Lenfanjiom

Nagehan Aslan[1], Didar Arslan[1], Özden Özgür Horoz[1], Bilen Onan[2], Özgür Sürmelioğlu[3], Dinçer Yıldızdaş[1]
[1]Çukurova Üniversitesi Tıp Fakültesi, Çocuk Yoğun Bakım Bilim Dalı, Adana
[2]Çukurova Üniversitesi Tıp Fakültesi, Radyoloji Ana Bilim Dalı, Adana
[3]Çukurova Üniversitesi Tıp Fakültesi, Kulak Burun Boğaz Ana Bilim Dalı, Adana

GİRİŞ: Lenfanjiyom, lenfatik sistemin konjenital malformasyonudur ve yenidoğan döneminde baş ve boyun bölgesinin en sık görülen konjenital kistik malformasyonlardan bir tanesidir. Biz burada üst hava yolu obstrüksiyonu nedeni ile başvurup acil trakeostomi açılan olguyu sunduk ve zor havayoluna yol açan bu nadir nedene ve cerrahiye alternatif tedavi yöntemlerine dikkat çekmek istedik.
OLGU: Doğuştan itibaren boyunda şişlik ve dilde büyüklük şikayeti ile hastanemize getirilen 3 aylık erkek hastaya KBB tarafından yapılan laringoskopik muayenede havayolunu orofarenks düzeyinde sarmalayan, pasajı ileri derecede daraltan ve dil köküne uzanan kitle lezyonu saptandı. Maksillofasiyal manyetik rezonans görüntüleme dil kökü düzeyine ulaşan ve süperior mediastinal kompartmana uzanım gösteren 8,3x7 cm boyutunda, septasyonlar gösteren lenfanjiyom ile uyumlu kitle olarak raporlandı. Dil kökündeki kitleden sıvı aspire edilip, lazer koterizasyon tedavisi uygulandı. Cerrahi tedavi ve skleroterapi planlanan hastanın izleminde ani solunum sıkıntısı gelişmesi üzerine hastaya acil trakeostomi açıldı. Sedasyon analjezi ve paralizi uygulanıp, konvansiyonel invaziv mekanik ventilasyon uygulandı. Takibinde mekanik ventilasyon ihtiyacı kalmayan hasta 5.günde trakvente alındı. Kitlenin anatomik yerleşimi nedeni ile cerrahi olarak total eksizyon uygulanamadı ve intralezyonel bleomisin uygulanmasına karar verildi. Lezyon içerisine 1 mg/kg dozunda bleomisin enjeksiyonu yapıldı.Enjeksiyondan sonra klinik ve laboratuvar bulgularında patoloji saptanmadı. İki hafta sonra 2.seans skleroterapi uygulandı. İzlemde lezyon boyutunda küçülme saptanan hasta birinci ayda başarılı şekilde dekanüle edildi.
SONUÇ: Çocuklarda boyunda kitle ayırıcı tanısında mutlaka akılda tutulması gereken lenfanjiyomlar, hem üst hava yolu obstrüksiyonu hem de kanamaya sekonder ölümcül seyirli olabilmesi nedeniyle klinik önem taşımaktadır. İlk aşamada cerrahi girişime olanak vermeyen veya nüks kitlelerde bleomisin enjeksiyonu, kolay uygulanabilen, komplikasyon ihtimali düşük alternatif tedavi yöntemidir.

Anahtar Kelimeler: bleomisin, lenfanjiom, trakeostomi, skleroterapi

PS-060[Çocuk Yoğun Bakım]

Karbamazepin zehirlenmesi olan bir olguda başarılı hemodiyafiltrasyon uygulaması

Özlem Saraç Sandal, Ferhat Sarı, Gülhan Atakul, Utku Karaarslan, Rana İşgüder, Hasan Ağın
Dr. Behçet Uz Çocuk Hastalıkları ve Cerrahisi Eğitim ve Araştırma Hastanesi.

Antiepileptik ilaçların terapötik aralıkları dar olduğundan düşük dozlarda, tedavi edici serum düzeylerinde bile toksik etkiler oluşturabilirler. Tedavi dozları üzerinde alındıklarında ise ciddi intoksikasyona neden olabilirler. Karbamazepin bunlardan biri olup intoksikasyonları acil serviste sıklıkla görülmekte ve ciddi komplikasyonlarla seyretmektedir. Lipofilik yapısı nedeniyle kan beyin bariyerini hızla geçerek bilinç bulanıklığından komaya kadar ciddi nörolojik bulgular ve kalpte ileti bozukluklarına neden olabilmektedir. Karbamazepine bağlı erken dönemde doz aşımında görülen semptom ve bulgular doza bağımlıdır ve serum düzeyleri ile orantılıdır.
Akut karbamazepin zehirlenmesinde sinüs taşikardisi, ataksi, oftalmopleji, midriyazis, nistagmus, sinus taşikardisi ve distoni görülebilir. Ağır zehirlenmelerde (>40 µgr/mL üzeri) santral sinir sinir sistemi depresyonu bulguları, kardiyotoksisite, hipertermi ve solunum depresyonu oluşabilir. Karbamazepin zehirlenmesinin başlıca tedavisi desteğe dayalıdır. İlacı uzaklaştırmak için tekrarlayan dozda aktif kömür uygulaması ve kritik yoğun bakım ihtiyacı olan hastalarda erken dönemde ekstrakorporeal yöntemlerle ilacın vücuttan uzaklaştırılması hayat kurtarıcı olabilir.
Bu yazımızda hastanemiz acil servisine bilinç bulanıklığı, ataksi nedeniyle sevkedilen; özkıyım amacıyla kardeşinin kullanmakta olduğu karbamazepin tabletlerden aldığı tespit edilen 15 yaşında kız hasta sunuldu. İlaç kan düzeyi yüksek ölçülen ve santral sinir sistemi depresyonu bulguları ön planda (Glasgow koma skoru:8) olan hasta erken dönemde hemodiyafiltrasyon uygulaması ile başarılı bir şekilde tedavi edildi.

Anahtar Kelimeler: Antiepileptik ilaç zehirlenmeleri, karbamazepin, özkıyım, aktif kömür, hemodiyaliz

Şekil-1

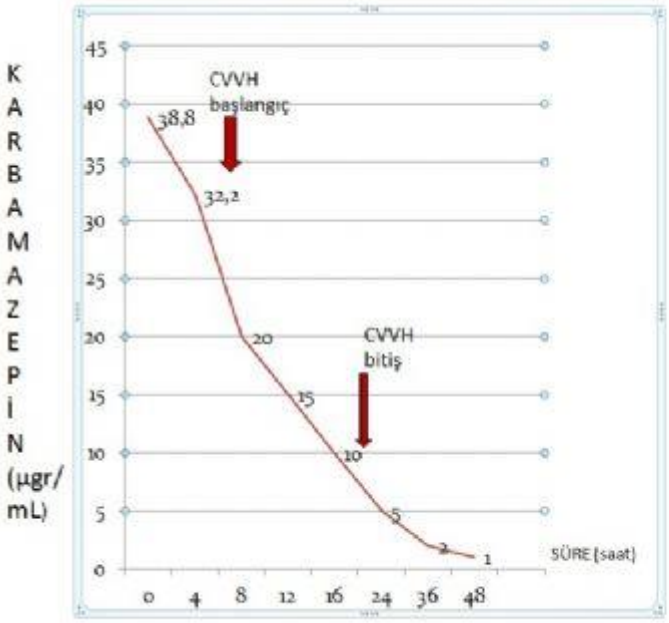

Şekil 1: Hastada kan karbamazepin düzeyinin seyri

Şekil-2

KARBAMAZEPİN ZEHİRLENMESİ BULGULAR	AKUT ZEHİRLENME
SANTRAL SİNİR SİSTEMİ	•oATAKSİ •KONVULZYON •MYOKLONUS •SOLUNUMUN BASKILANMASI •BİLİNÇ DEĞİŞİKLİĞİ •KOMA
ANTİKOLİNERJİK ETKİLER	•BULANTI,İSHAL •MİYOZİS •HİPOTANSİYON,TAŞİKARDİ •HİPERTERMİ
KARDİYAK ETKİLER	•SİNUS TAŞİKARDİSİ •ATRİYOVENTRİKÜLER BLOK •EKG'DE PR, QRS, QT UZAMASI
LABORATUAR ANORMALLİKLERİ	•HİPOPOTASEMİ •HİPERNATREMİ •METABOLİK ASİDOZ

PS-061[Çocuk Yoğun Bakım]

Yüksek Doz Kolşisin Alan Olgu: Klinik ve Laboratuar Bulgular Normal İken Plazma Değişimi

Halil Keskin[1], Naci Ceviz[2]
[1]Atatürk Üniversitesi Tıp Fakültesi, Çocuk Sağlığı ve Hastalıkları Ana Bilim Dalı, Çocuk Yoğun Bakım Bilim Dalı, Erzurum
[2]Atatürk Üniversitesi Tıp Fakültesi, Çocuk Sağlığı ve Hastalıkları Ana Bilim Dalı, Çocuk Kardiyoloji Bilim Dalı, Erzurum

GİRİŞ: Kolşisin toksik dozlarda alındığında bulantı, kusma, ishal ile başlayıp kemik iliği depresyonu, buna bağlı olarak gelişen sepsis, hipokalsemi, respiratuar distres sendromu ve direk kardiyak toksik etkilerle, ilaca maruz kalan bireylerin ölümüne neden olan bir alkaloiddir. Kilo başına 0,5-0,8 mg'nin toksik doz, daha yüksek dozların da öldürücü doz olduğu bilinmektedir. Bununla birlikte, toksik doz aralığında dahi mortal seyreden vakalar bildirilmiştir. Bu çalışmada öldürücü doza yakın dozda kolşisin almış olmasına rağmen çok erken girişim ve plazma değişimi sonucunda sorunsuz taburcu edilen bir çocuk vaka sunuldu.
OLGU: 3 yaş 6 aylık erkek hasta 30 dakika önce, evde 0,5 mg kolşisin içeren ilaçtan 20 adet içtiği farkedilerek acil servisimize getirildi. Fizik muayene bulguları normal olan hastaya mide lavajı yapıldı. Lavajda ilaç partiküllerinin olduğu farkedildi. Aktif kömür de içirilen hasta çocuk yoğun bakım ünitesine yatırılarak destek tedavisine başlandı. 6 saatte bir 4 kez daha yarı dozda aktif kömür verilmesi planlandı. Alınan ilacın 0,72 mg/kg dozunda olduğu hesaplandı. Muayenesi tamamen normal olan hastanın tam kan değerleri, karaciğer ve böbrek fonksiyonları, kardiyak değerlendirmesi de normal idi. Anamnez güvenirliğinin tam olması, mide lavajında ilaç partiküllerinin görülmesi ve hesaplanan alınmış dozun öldürücü doza çok yakın olması nedeni ile hastaya plazma değişimi yapılmasına karar verildi. Yoğun bakıma kabulünden 1 saat sonra hastaya ilk plazma değişimi yapıldı. İlkinden 12 saat sonra da ikinci defa plazma değişimi uygulandı. Hastanın takiplerinde de muayene bulguları ve kardiyak değerlendirmesi normal seyretti. Sadece 48- 72. saatler arasında tam kan değerlerinde ılımlı bir düşüklük geliştiği (Lökosit: 9300/µl'den 3780/µl'ye, Mutlak Nötrofil Sayısı: 8010/µl'den 1610/µl'ye, Trombosit: 397000/µl'den 129000/µl'ye), sonrasında da bu değerlerin normale döndüğü görüldü. Yatışından 96 saat sonra laboratuar ve klinik olarak bütün değerlendirmeleri normal olan hasta taburcu edildi.
SONUÇ: Vakamız, mortal seyretmesi beklenen dozlardaki kolşisin zehirlenmelerinde, erken mide lavajının ve klinik-laboratuar bulgular henüz oturmasa dahi, yoğun bakım şartlarında destek tedavisiyle birlikte plazma değişimi uygulamasının hayat kurtarıcı olabileceğine işaret etmektedir.

Anahtar Kelimeler: Kolşisin, plazma değişimi

PS-062[Çocuk Yoğun Bakım]

Plazmaferez Tedavisi ile Düzelen Bir Beyin Sapı Ensefaliti Olgusu

Nagehan Aslan[1], Dinçer Yıldızdaş[1], Didar Arslan[1], Emine Kocabaş[2], Özlem Hergüner[3], Özden Özgür Horoz[1], Derya Alabaz[2], Yasemin Çoban[1], Nilgün Kula[4]
[1]Çukurova Üniversitesi Tıp Fakültesi, Çocuk Yoğun Bakım Bilim Dalı, Adana
[2]Çukurova Üniversitesi Tıp Fakültesi, Çocuk Enfeksiyon Bilim Dalı, Adana
[3]Çukurova Üniversitesi Tıp Fakültesi, Çocuk Nöroloji Bilim Dalı, Adana
[4]Çukurova Üniversitesi Tıp Fakültesi, Çocuk Sağlığı ve Hastalıkları Bilim Dalı, Adana

GİRİŞ: Beyin sapı ensefaliti patogenezinde infeksiyöz ve otoimmün mekanizmaların rol oynadığı düşünülen, enfeksiyonla tetiklenen, etyolojisi tam aydınlatılamamış ve nadir görülen bir hastalıktır. Major klinik semptomları ataksi, kas güçsüzlüğü, oküler ve bulbar disfonksiyondur. Etyolojisi enfeksiyonlardan otoimmün nedenlere kadar çeşitlilik gösterebilir. Tüm tetkiklere rağmen etyolojisi belirlenemeyen beyin sapı ensefaliti olgularında immünsupresif tedavi denenebilir. Biz burada mevcut tedavilere yanıt vermeyen, plazmaferez tedavisi ile düzelen bir beyin sapı ensefaliti olgusunu sunduk.
OLGU: Öncesinde sağlıklı 16 yaşında kız hasta yedi gün önce ateş, kusma, baş ağrısı, çift görme ve dengesiz yürüme şikayetleriyle hastanemize başvurdu. Fizik muayenesinde bilinci açık, Glasgow koma skoru (GKS):15, vücut sıcaklığı: 38.9 ºC idi, ense sertliği, sol gözde dışa bakış kısıtlılığı ve bilateral papil stazı mevcuttu, derin tendon refleksleri normoaktif, kas gücü alt ve üst ekstremitede 5/5, patolojik refleks yoktu. Kontrastlı beyin manyetik rezonans görüntülemede (MRG) beyin sapı düzeyinde patolojik sinyal artışı ve leptomeningeal tutulum ile uyumlu bulgular mevcuttu. Menenjit, ensefalit ön tanıları ile lomber ponksiyon yapıldı. Beyin omurilik sıvısı (BOS) proteini:258 mg/dL, glukoz:37 mg/dL, eş zamanlı kan şekeri:95 mg/dL, BOS basıncı:47 cmH2O saptandı. BOS direkt bakıda bol lenfosit mevcuttu. Seftriakson, vankomisin ve asiklovir tedavileri başlandı. Etyolojiye yönelik gönderilen serum ve BOS viral seroloji negatif, otoimmün panel negatif sonuçlandı. Kültürlerinde üreme olmadı. İzlemde nörolojik kötüleşme olması üzerine çocuk yoğun bakıma devralındığında GKS:10, DTR'ler alınamıyordu, kas gücü üst ve alt ekstremitede 3/5 idi, bilateral papil stazı ve bilateral abdusens paralizisi mevcut, öğürme refleksi zayıftı. Takibinde öğürme ve hava yolu refleksleri kaybolan, sağ santral fasiyal paralizisi olan, 6-7-9 ve 10. kraniyal sinir tutulumları olan, nörolojik olarak kötüleşen hasta entübe edilip invaziv mekanik ventilasyon uygulandı. İzlemde bilinci açılan ancak kuadriparezik olan, arefleksi, oftalmopleji, dışa bakış paralizisi olan, spontan soluma testlerini geçemeyen ve ekstübasyonu tolere edemeyen, öğürme refleksi olmayan, hastada klinik ve radyolojik bulgular ile beyin sapı ensefaliti düşünüldü. Hastaya 2 gr/kg İVİG 4 günde verildi. Klinik düzelme olmaması üzerine hastaya 5 gün üst üste ve 2 seans günaşırı olacak şekilde plazmaferez uygulandı. Takibinde mekanik ventilatör desteği azaltılarak kesildi ve hasta ekstübe edildi. Hasta yatışının 32. gününde taburcu edildi. Tedavi sonrası 2. ayda çekilen MRG'de mevcut bulgularda regresyon mevcuttu.
SONUÇ: Beyin sapı ensefaliti nadir görülen bir klinik antitedir. Etyolojisinde enfeksiyonlar, otoimmün hastalıklar ve paraneoplastik sendromlar rol oynar. Tedavi etyolojiye yönelik planlanır. Tanımlanamış etyolojiye sahip beyin sapı ensefaliti olan çocuk hastalarda mevcut tedavilere yanıt vermeyen durumlarda plazmaferez tedavisi de akılda tutulmalıdır.

Anahtar Kelimeler: beyin sapı ensefaliti, plazmaferez

PS-063[Çocuk Yoğun Bakım]

Latrodectism: Latrodectus ’a bağlı kardiyotoksisite

Çiğdem El[1], Mehmet Emin Çelikkaya[2]
[1]Mustafa Kemal Üniversitesi, Çocuk Sağlığı ve Hastalıkları Ana Bilim Dalı, Hatay
[2]Mustafa Kemal Üniversitesi, Çocuk Cerrahi Ana Bilim Dalı, Hatay

GİRİŞ: Etçil eklembacaklılar olarak adlandırılan örümcekler aslında sivrisinek gibi bulaşıcı hastalıklar için vektörlük eden diğer eklem bacaklıları yok ederek ekosistemde önemli rol üstlenmişlerdir. Birçoğu lokal cilt lezyonlarından sistemik bulgulara hatta ölümcül komplikasyonlara neden olabilecek venom üretebilmektedir. Özellikle ılıman bölgelerde yaşarlar. Latrodectus cinsi (BlackWidow:Karadul) örümcek türleri bilhassa sıcak aylarda her yerde bulunabilmektedir. Bunların daha koyu renkli ve daha büyük olan dişileri erkeklerinden daha toksikdir. Nadiren ciddi sistemik etkilere neden olabilir. Latrodectus cinsine ait (Black widow-karadul) örümceklerin venomlarındaki nörotoksine bağlı olarak ortaya çıkan klinik tablo ‘Latrodectism’ olarak adlandırılır. Isırıktan sonrasında saatler içinde ısırık yerinde izole enflamasyon olmaksızın yaygın vücut ağrısı, kas krampları ve fasikülasyonlar gelişir. Ateş, aşırı terleme, bulantı, kusma, parestezi, priapizm, pitozis, huzursuzluk, tremor, hiperrefleksi, konvulziyon, hipertansiyon, kanama bozukluklarına neden olabileceği bildirilmektedir. Karadul ısırması sonrası nadiren miyokardit gelişebileceği bildirilmiştir. Bu makalede örümcek ısırması sonrası gelişen miyokardit sunulmuştur.
OLGU: 2yaşında kız hasta kusma, ellerde-ayaklarda soğukluk, bilinç değişikliği yakınmalarıyla kliniğimize getirildi. Öyküsünde 45dakika önce oyuncaklarıyla oynarken, siyah renkli örümcek tarafından elinden ısırıldığı, sadece ağladığı, son 20dakikadır 2 kez kustuğu, çok terlediği, hızlı ve derin soluduğu, tepkisizleştiği öğrenildi. Bilinen bir hastalık ya da ilaç kullanım anamnezi yoktu. Gelişim basamakları ve persentil değerleri yaşıtlarıyla uyumluydu. Muayenesinde ateş:37,8 nabız:136/dk tansiyon:120/75mmHg’ydı. Genel durumu orta, bilinç konfüze, dispneik, takipneik, taşikardikdi. Ekstremiteleri soluk-soğuktu. Yüksek tansiyonları takibinde hipotansifdi. İdrar çıkışı azaldı, diüretik tekrarlandı. Akciğer grafisinde pulmoner ödemi mevcuttu. Elektrokardiyogramda sinüs taşikardisi, ST elevasyonu gözlendi. Hemogramda lökositoz, biyokimyasında çok yüksek kardiyak markerlar gözlendi. Ekokardiyografide patolojik bulgu gözlenmedi. Steroid, antihistaminik, mide koruyucu, lokal yara bakımı, tetanoz proflaksisi, ampirik antibiyoterapi ve intravenöz sıvı tedavileri verildi. Pulmoner ödem nedeniyle diüretik verildi. Yoğun takibinin 4.gününde kardiyak markerlar geriledi, vital bulguları stabil izlendi. Yatışının 8.gününde sekelsiz taburcu edildi.
SONUÇ ve ÖNERİLER: Örümcek venomunun klinik yansıması; hastanın yaşına, örümceğin türüne ısırılan bölgeye göre, lokal cilt bulgularından ölümcül komplikasyonların gelişebileceği ciddi sistemik etkilere kadar oldukça farklılık gösterebilir.
En sık karşılaşılan toksik etkili örümcek türü Latrodectus’lardır. Çalışmalarda bulantı, kusma, hipersalivasyon, terleme, ödem, kızarıklık, kaşıntı, taşikardi, myokardit, karın ağrısı, anksiyete, ajitasyon ve iritabilite şeklinde klinik belirtiler bildirilmiştir.
Şiddetli lokal ya da sistemik belirtilerin gözlendiği olgularda antivenom önerilmektedir. Ancak literatürde özellikle de çocukluk yaş grubu olgularında örümcek türü ve klinik yakınmaların belirtildiği çalışmalar kısıtlı olup bu olgularda antivenom uygulamaları ile tedavi/takiplerinde algoritmi sağlanmamıştır.
Tüm olgularda lokal yara bakımı, tetanoz proflaksisi tüm olgulara önerilmektedir.
Özellikle ayakkabıların kontrol edilerek giyilmesi ile park-bahçe-piknik alanlarında kıyafetlerin uygun seçilmesi korunmada basit ancak çok kıymetli önlemlerdir.
Örümcek ısırıklarında, örümceğin türünün en kısa zamanda belirlenmesi, uygun tedavinin başlanması ve sistemik bulguları olan hastalarda mümkünse antivenomun yapılması gerekmektedir.

Anahtar Kelimeler: Kardiyotoksisite, latrodectism, latrodectus

PS-064[Çocuk Yoğun Bakım]

İntravenöz parasetamol toksisitesi olgu sunumu

Nagehan Aslan[1], Didar Arslan[1], Dinçer Yıldızdaş[1], Özden Özgür Horoz[1], Sevcan Bilen[2], Hayri Levent Yılmaz[2], İnci Batun[3]
[1]Çukurova Üniversitesi Tıp Fakültesi, Çocuk Yoğun Bakım Bilim Dalı, Adana
[2]Çukurova Üniversitesi Tıp Fakültesi, Çocuk Acil Bilim Dalı, Adana
[3]Çukurova Üniversitesi Tıp Fakültesi, Çocuk Çocuk Sağlığı ve Hastalıkları Ana Bilim Dalı, Adana

GİRİŞ: Parasetamol çocuklarda ağrı ve ateş için sıklıkla kullanılan bir antipiretiktir. İntravenöz (iv) parasetamol kullanımı son 10 yılda yaygınlaşmıştır. Oral tedaviyi tolere edemeyen hastalarda intravenöz formun yaygın kullanılmaya başlanması ile birlikte yüksek doz uygulama açısından risk artmıştır. Biz burada ateş ve kusma şikayeti ile başvurduğu merkezde yüksek doz iv parasetamol uygulanan bir olguyu sunarak bu nadir ancak ciddi klinik antiteye dikkat çekmek istedik.
OLGU: Öncesinde sağlıklı 3 aylık kız hastaya, dirençli ateş yüksekliği ve kusma nedeni ile başvurduğu sağlık merkezinde oral antipiretiği tolere edememesi nedeni ile oniki saat ara ile 2 doz olacak şekilde 75 mg (15 mg/kg) iv parasetamol uygulanması order edilmiş. Ateşi dirençli seyreden hastaya tekrarlayan doz uygulamak için ordera bakan hemşire tarafından hastaya iki sefer 750 mg, yani toplamda 1500 mg (300 mg/kg) parasetamol uygulandığının farkedilmesi üzerine hasta parasetamol zehirlenmesi ön tanısı ile çocuk yoğun bakım ünitemize sevk edildi. Toksisite farkedildikten 2 saat sonra iv N-asetilsistein tedavisi başlanan hastanın ilk muayenesinde bilinci açık, halsiz görünümde, kan basıncı:90/50 mmHg, kalp hızı:160/dk, solunum sayısı:45/dk, vücut sıcaklığı:39°C, oksijen saturasyonu:% 97 idi. Tetkiklerinde glukoz 75 mg/dL, ALT:119 UI/L, AST:191 UI/L, total bilirubin:0.9 mg/dL, INR:1.92, kreatin:0.2 mg/dL, hemoglobin:9.7 g/dL, trombosit 186.000/mm3, WBC:25.000/mm³, amonyak:16 mmol/L, serum parasetamol düzeyi:105 µg/mL (Rumack-Matthew nomogramında olası hepatik toksisite alanı) ve C -reaktif protein:10 mg/dL olarak sonuçlandı. N-asetilsistein ilk 1 saatte 150 mg/kg, sonraki 4 saatte 50 mg/kg ve sonraki 16 saatte 100 mg/kg olacak şekilde uygulandı. AST, ALT düzeyleri ve koagülasyon testleri 12 saatte bir tekrarlandı ve yüksek doz parasetamol uygulanmasından 42 saat sonra ALT:1946 IU/L, AST:1633 IU/L'a kadar yükseldi. Hasta yoğun bakım yatışının 5. gününde anne sütü ile beslenerek, sorunsuz taburcu edildi. Poliklinik kontrolleri önerildi.
SONUÇ: Vakamız iv parasetamol uygulaması ve parasetamol ilişkili karaciğer toksisitesi riskini vurgulamaktadır. İv parasetamol uygulanacağı zaman pediatristlerin doz aşımı açısından daha dikkatli order vermeleri riski azaltacaktır.

Anahtar Kelimeler: intravenöz, parasetamol, toksisite

PS-065[Çocuk Yoğun Bakım]

Akut Hepatik Yetmezlik Tablosu İle Başvuran Neonatal Cmv Enfeksiyonu Olgusu

Elif Gökçe Demir[1], Şadiye Kübra Tüter Öz[1], Muhterem Duyu[1], Mine Aslan[2], Pınar Yazıcı[1]
[1]medeniyet üniversitesi göztepe eğitim ve araştırma hastanesi, çocuk sağlığı ve hastalıkları abd, istanbul
[2]medeniyet üniversitesi göztepe eğitim ve araştırma hastanesi, radyoloji abd, istanbul

GİRİŞ: Sitomegalovirüs(CMV) herpes virüs ailesinden çift iplikli bir DNA virüsüdür. Primer enfeksiyonu sıklıkla asemptomatik olarak görülmekle birlikte nadiren gastrointestinal sistem(GIS) ve santral sinir sistemi(SSS) tutulumu ile seyreden ciddi enfeksiyonlara neden olabilmektedir. CMV enfeksiyonunun tanısı ve izlemi serolojik incelemeler ile yapılmaktadır.
AMAÇ: Bu olguda, CMV enfeksiyonunun akut hepatik yetmezlik tablosuna ve nadiren akut ensefalopati tablosu gelişimine neden olabileceğine dikkat çekmek istenmiştir.
OLGU: Daha önce sağlıklı olduğu belirtilen 50 günlük kız hasta, 20 gündür devam eden ve giderek artan karın şişliği ve huzursuzluk şikayeti ile hastanemiz çocuk acil servisine başvurmuş. Fizik muayenesinde cildi ikterik, hepatosplenomegalisi mevcut olan hastanın tetkiklerinde karaciğer fonksiyon testleri yükselmiş, direk bilirubin hakimiyetinde hiperbilirubinemi ve ılımlı trombositopeni mevcut, koagulasyon parametreleri uzamış olarak saptanması üzerine k vitamini yapılarak ve ursodeoksikolik asit tedavisi başlanarak hasta tetkik amaçlı hastanemiz çocuk servisine yatırılmış. Servis takibi sırasında hastanın solunum sıkıntısı ve koagulopatinin gözlenmesi üzerine hasta akut hepatik yetmezlik öntanısı ile çocuk yoğun bakıma devralındı. Hastanın öyküsünde uzamış sarılık nedeniyle tetkik edildiği ve tetkiklerinde özellik saptanmadığı öğrenildi. Fizik muayenede cildi ikterik, hepatosplenomegalisi ve asiti olan hastanın viral serolojik markerlarından CMV IgM ve CMV IgG pozitif olarak saptanması üzerine konjenital\neonatal başlangıçlı CMV enfeksiyonu olarak düşünülerek hastaya gansiklovir intravenöz(12 mg/kg/g) tedavisi başlandı. Kesin tanı için gönderilen idrar ve kan CMV polimaraz zincir reaksiyonu(PCR)tetkikleri pozitif saptandı. CMV IgG avidite testi %98,6 yüksek aviditeli olarak değerlendirildi. Hastanın yoğun bakım yatışının 3. Gününden itibaren bilinç skorunda kademeli olarak gerileme ve uykuya eğilim gözlenmesi üzerine kraniyal MR görüntülemesi yapıldı. Mezensefalon sol yarımında ve sol talamusta T2A sekansta hiperintens, diffüzyon ağırlıklı görüntülemede diffüzyon kısıtlanması gösteren lezyonlar izlendi. Lateral ventriküllerde ılımlı dilatasyon mevcuttu. BOS örneğinden gönderilen CMV PCR sonucu negatif olarak saptandı. Olgunun bilinç skoru giderek kötüleşmesi e GKS<8 olması üzerine entübe edilerek kontrol kraniyal görüntüleme yapıldı. Bir önceki kraniyal görüntülemesine göre ventriküler dilatasyonun arttığı, lezyonlarında progresyon olduğu gözlendi. Hastanın etiyolojik diğer tüm tetkiklerinde özellik saptanmadıbilinç skorunda kötüleşmeye eşlik eden ventriküler dilatasyonu olması üzerine beyin cerrahisi tarafından hastaya ventriküler eksternal drenaj takıldı. Yatışının 11. Gününde koma tablosu derinleşen, anizokorik tablosu gözlenen olgunun hipotansiyon eklenmesi üzerine inotrop tedavisi başlandı. Yatışının 13. Gününde pupil ışık refleksi alınamayan hasta aynı gün eksitus oldu.
SONUÇ: CMV enfeksiyonu erken çocukluk döneminde sık görülen bir enfeksiyondur. Anneden gebelik döneminde vertikal yolla geçerek konjenital CMV enfeksiyonuna neden olabilmektedir. Hepatomegali, splenomegali, uzamış neonatal sarılık, trombositopeni, mikrosefali, periventriküler kalsifikasyon, sensörinöral işitme kaybı, psikomotor gelişme geriliği, intestinal pnömoni gibi bulgular konjenital CMV enfeksiyonunda doğumdan itibaren görülebilir. Toplumda edinilmiş enfeksiyonlar sıklıkla asemptomatik atlatılmakla birlikte mononükleoz benzeri sendroma neden olabilir ve nadiren GIS ile SSS etkileyerek sistemik hastalık oluşturabilir. CMV IgM veCMV IgG antikorlarının pozitifliği geçirilmiş ve akut enfeksiyonlarda saptanmaktadır. CMV IgG avidite testi enfeksiyonunun akut veya geçirilmiş

ayrımını yapmada yararlıdır. Hastanın kan ve idrarında PCR yöntemi ile CMV DNA saptanması konjenital CMV enfeksiyonunu düşündürmektedir.

Anahtar Kelimeler: cmv, neonatal enfeksiyon

PS-066[Çocuk Yoğun Bakım]

Dravet sendromlu olguda Human Bocavirüs ve RSV ilişkili fatal seyirli pnömoni

Eylem Kıral[1], Coşkun Yarar[2], Kürşat Bora Çarman[2], Koray Harmancı[3], Ener Çağrı Dinleyici[1]
[1]Osmangazi Üniversitesi Tıp Fakültesi, Çocuk Yoğun Bakım Bilim Dalı, Eskişehir
[2]Osmangazi Üniversitesi Tıp Fakültesi,Çocuk Nöroloji Bilim Dalı, Eskişehir
[3]Osmangazi Üniversitesi Tıp Fakültesi,Çocuk Göğüs Hastalıkları Bilim Dalı, Eskişehir

GİRİŞ: Alt solunum yolu infeksiyonları, süt çocukluğu döneminde en sık hastaneye yatış nedenleri arasındadır. Özellikle konjuge aşıların rutin uygulaması sonrasında virüsler en sık hastalık etkeni olarak ortaya çıkmaktadır. Human Bocavirus (HBoV), özellikle 3 yaşından küçük üst ve alt solunum yolu enfeksiyonu olan çocukların %2-21.5'inde etken olarak bildirilmiştir. Respiratory synctial virüs (RSV) gibi diğer solunum yolu virüsleri ile koenfeksiyon yapma eğilimindedir. Burada fatal seyirili HBoV ve RSVnin neden olduğu fatal seyirli alt solunum yolu enfeksiyonu olan olgu sunuldu.
OLGU: Bir haftadır devam eden ishal, kusma, ateş şikayetiyle nedeni ile hospitalize edilen 3.5 yaşında kız hasta, yatışının ikinci gününde solunum sıkıntısının belirginleşmesi ve mekanik ventilatör gereksiniminin olması üzerine hastanemiz Çocuk Yoğun Bakım servisine devralındı. Hastanın beş aylıktan itibaren Dravet Sendromu tanısı ile takip edildiği öğrenildi. Başvuru anında PRISM skoru 24 olarak hesaplandı. Mekanik ventilatörde SIMV-PS modunda solunum hızı 30, PIP 20 cm H2O, PEEP 6 cmH2O, PSV 15 cmH2O, FiO2 %60 olacak şekilde solutulmaya başlandı. Sedoanaljezik olarak 0.1 mg/kg/saat midazolam, 0.4 mcg/kg/dk remifentanil infüzyonu başlandı. Satürasyonları %85 lerde seyreden hastanın PaO2/FiO2 107 olup oksijen satürasyonuna göre PEEP değerleri kademeli olarak 12 cmH2O'ya kadar arttırıldı. PA AC grafisinde bilateral havalanma azlığı, yamalı infiltratif görünüm gözlendi. Ateş yüksekliği olan hastanın tüm kültürleri alındıktan sonra meropenem, teikoplanin, klaritromisin ve infleunza sezonunda olunması nedeni ile 2x30 mg oseltamivir başlandı. Hipotansif değerleri devam eden hastanın tedavisi 10mcg/kg/dak dopamin, 0.1 mcg/kg/dk adrenalin infüzyonu olarak düzenlendi. Kan, idrar, solunum sekresyon kültürlerinde patojen bakteri üremesi gözlenmedi. Nazofarengeal süruntü örneğinde Human Bocavirüs ve RSV Tip A/ B tespit edildi. Hastaya 0.5g/kg IVIG tedavisi verildi. Yatışının onuncu gününde çekilen PA AC grafisinde bilateral pamuk atılmış manzarası ve yamalı infiltratif görünüm devam etmekteydi. PaO2/FiO2: 88 olan hastaya intratrakeal surfaktan uygulandı, aralıklı yüzüstü pozisyon verildi. Ancak oksijen satürasyonlarında yükselme gözlenmedi. Dravet sendromu ile ilişkili damar anomalisi sebebiyle plazmaferez veya ECMO yapılamadı. Yatışının on beşinci gününde etkin resüsitasyona kardiyak atımları cevap vermeyen hasta eksitus olarak kabul edildi.
SONUÇ: Human bocavirüs enfeksiyonu, asemptomatik ciddi akut solunum yolu enfeksiyonlarına kadar değişiklik gösterebilmektedir. Dravet sendromu genetik geçişli nadir epilepsi sendromlarından biri olarak viral enfeksiyonların nöbetleri tetiklediği ve ciddi akciğer enfeksiyonlarının eşlik ettiği bildirilmiştir. Aynı zamanda literatürde Dravet sendromu olan olgularda anormal damar yapısına

sahip olması ve damar boyutlarının küçük olmasından dolayı uygun kateter takılamaması nedeniyle hastamızda olduğu gibi planlanmasına rağmen plazmaferez veya ECMO yapılamayabilmektedir.

Anahtar Kelimeler: Human Bocavirus, RSV, Dravet sendromu, pnömoni

PS-067[Çocuk Yoğun Bakım]

Ekokardiyografi ile Şüphelenilen Nefrotik Sendromlu Olguda Ölümcül Komplikasyon: Pulmoner Tromboemboli

Ülkem Koçoğlu Barlas[1], Hasan Serdar Kıhtır[1], Mey Talip Petmezci[1], Nihal Akçay[1], Ajda Mutlu Mıhçıoğlu[2], Çağatay Günay[3], Esra Şevketoğlu[1]

[1]Sağlık Bilimleri Üniversitesi, Bakırköy Dr Sadi Konuk Sağlık Uygulama Araştırma Merkezi, Çocuk Sağlığı ve Hastalıkları, Çocuk Yoğun Bakım, İstanbul

[2]Sağlık Bilimleri Üniversitesi, Bakırköy Dr Sadi Konuk Sağlık Uygulama Araştırma Merkezi, Çocuk Sağlığı ve Hastalıkları, Çocuk Kardiyoloji, İstanbul

[3]Sağlık Bilimleri Üniversitesi, Bakırköy Dr Sadi Konuk Sağlık Uygulama Araştırma Merkezi, Çocuk Sağlığı ve Hastalıkları, İstanbul

GİRİŞ: Nefrotik sendrom; masif proteinüri, hipoalbüminemi ve generalize ödemle karakterizedir. Komplikasyonları hastalığın tetiklediği ve ilacın tetiklediği olmak üzere iki gruba ayrılır. Hastalığa bağlı komplikasyonları arasında infeksiyonlar, tromboembolizm, kardiyovasküler problemler, akut böbrek yetmezliği ve anemi sayılabilir.
OLGU: Onbeş yaşında kız hasta çocuk acil servisimize göğüs ağrısı, çarpıntı ve nefes darlığı şikayetleri ile başvurdu. Fizik muayenesinde genel durumu düşkün, bilinci açık, solunum sesleri bilateral eşit ve doğal, dakika solunum sayısı (DSS): 32/dk, kardiyovasküler sistem muayenesi doğal, ek ses ve üfürüm yok, kalp tepe atımı (KTA): 128/dk/R, batını rahat, organomegalisi yok, nöromotor gelişimi yaşına uygundu. Hastaya oda havasında bakılan oksijen satürasyonunun (spo2) %80 civarı seyretmesi nedeniyle rezervuarlı maske ile oksijen (10 lt/dk) tedavisi başlandı. Özgeçmişinde son altı aydır fokal segmental glomeruloskleroz nedeniyle takipli olduğu ve bu hastalık nedeniyle kortikosteroid (1x7.5 mgr prednisolon) ve immünsupresif ajan (2x250 mgr siklosporin) kullanmakta olduğu öğrenildi. Mevcut göğüs ağrısı nedeniyle yapılan ekokardiyografisinde (EKO) hafif-orta pulmoner hipertansiyon, sağ kalp boşluklarında dilatasyon ve orta dereceli triküspit yetmezliği saptandı. Hemogram, biyokimya, koagülasyon ve kan gazı tetkikleri normal bulunan hastanın d-dimer düzeyi yüksek (d-dimer:9, normal:0-0.5 mg/L) bulundu. Çekilen alt ekstremite venöz sistem doppler ultrasonografisinde özellik görülmedi. Toraks bilgisayarlı tomografi (BT) anjiyografisinde sol ana pulmoner arter distalinde, her iki akciğer üst ve alt lob arterlerinde ve sağ akciğer orta lob arterinde pulmoner emboli ile uyumlu dolum defektleri saptandı. Hasta çocuk yoğun bakım birimine alınarak antikoagülan tedavisi düzenlendi (75 Ü/kg yükleme, 20 Ü/kg idame heparin). Seri Aptt takibiyle heparin gidiş hızı ayarlandı. Kortikosteroid tedavisi 1x60 mgr prednol ile değiştirildi. Günlük yapılan ekokardiyografi kontrolleriyle kardiyak fonksiyonlarında ve ölçümlerinde düzelme saptanan hastanın heparin tedavisi yatışının üçüncü gününde düşük molekül ağırlıklı heparin ile değiştirildi. Takiplerinde solunum sıkıntısı olmayan, oda havasında spontan soluyan, full enteral beslenen hasta

tedavisinin devamı için çocuk servisine nakledildi.
SONUÇ: Nefrotik sendromlu çocuklarda tromboemboli riski %4 olarak bildirilmiştir. Bunlarında yaklaşık %0.5'inde pulmoner tromboemboli görülmektedir. Nefrotik sendromun özellikle fokal segmental sklerozan tipinde tromboemboli görülme riski yüksektir. Sağ ventrikül dilatasyonu pulmoner embolili hastaların %25'inde bulunur ve bu nedenle ekokardiyografi destekleyici bir tanı yöntemi olarak kabul edilmelidir.

Anahtar Kelimeler: ekokardiyografi, nefrotik sendrom, pulmoner tromboemboli

PS-068[Çocuk Yoğun Bakım]

Ağır amitriptilin zehirlenmesinde plazmaferez tedavisi: bir olgu sunumu

Ali Evren Bilgiç[1], Özlem Tolu Kendir[2], Ali Parlak[1], Seral Navdar[1], Seval Özen[1], Sevinç Nursev Özsevik[1], Ayhan Yaman[3]
[1]Gaziantep Cengiz Gökçek Kadın Doğum ve Çocuk Hastalıkları Hastanesi, Çocuk Yoğun Bakım Ünitesi, Gaziantep
[2]Gaziantep Cengiz Gökçek Kadın Doğum ve Çocuk Hastalıkları Hastanesi, Çocuk Acil Ünitesi, Gaziantep
[3]İstinye Üniversitesi Hastanesi Çocuk Yoğun Bakım Ünitesi, İstanbul

Trisiklik antidepresanlar 1950'li yılların sonlarından 1980'li yılların sonlarına kadar depresyon ve diğer psikiyatrik rahatsızlıkların tedavisinde kullanılmışlardır. Selektif serotonin gerialım inhibitörleri ve başka yeni ilaç grupları trisiklik antidepresanların yerini almış olsa da, bu ilaç grubu hala depresyon ve diğer endikasyonlar için kullanılmaktadır. Trisiklik antidepresanlardan amitriptilinin aşırı dozda alımı halen ülkemizde acil servislere zehirlenme ile başvuruların sık ve özellikle çocuklarda ölümcül nedenleri arasında yer almaktadır.
Trisiklik antidepresanların yüksek dozda alımında en sık santral sinir sistemi ve kardiyovasküler sistem etkilenmekte, santral ve periferik muskarinik asetilkolin reseptörlerin antagonizmasına bağlı olarak antikolinerjik bulgular da tabloya eşlik etmektedir. Zehirlenmelerde tipik olarak sedasyon görülmekle birlikte konfüzyon, deliryum ya da hallüsinasyonlar gözlenebilmektedir. Kardiyak ileti bozuklukları, aritmiler, hipotansiyon ve hipertermi, yüz kızarması, göz bebeklerinde büyüme gibi antikolinerjik zehirlenme bulguları da sık görülür. Çoğu vakada 10-20 mg/kg üzeri akut alımlar ciddi santral sinir sistemi ve kardiyovasküler sistem toksisitesine yol açmaktadır.
Trisiklik antidepresanların bilinen bir antidotu yoktur. Zehirlenmelerinde standard tedavi hava yolunun ve solunumun korunması, hipotansiyonun intravenöz izotonik sıvılar ile ve gerekirse vazopressörler ve %3 Nacl infüzyonları ile düzeltilmesi, kalpte ileti bozukluğu olan hastalarda bikarbonat ve lidokain infüzyonu, ilacın erken dönemde gastrointestinal sistemden uzaklaştırılması ve nöbetlerin benzodiazepinler ile kontrol edilmesidir.
Bu yazıda ölümcül dozda amitriptilin aldığı düşünülen ve plazmaferez uygulanan 18 aylık bir olgu sunulmuştur. Acil servisimize bilinci bulanık olarak getirilen ve kardiyak toksisite bulguları olan olgunun standard tedavilere ve lipid infüzyonuna rağmen klinik bulguları kötüleşti. Bunun üzerine ardışık üç gün plazmaferez uygulandı. Plazmaferez sonrasında öncelikle santral sinir sistemi bulgularında ve kardiyovasküler sistem bulgularında belirgin iyileşme gözlemlendi. Olgu üç hafta sonunda tamamen iyileşmiş olarak taburcu edildi.

Son yıllarda standard tedavilere yanıt vermeyen hastalarda lipid infüzyonu ve plazmaferez tedavileri daha sık kullanılmaya başlanmıştır. Amitriptilin plazma proteinlerine yüksek oranda bağlandığı için, ağır amitriptilin zehirlenmelerinde plazmaferez hayat kurtarıcı olabilmektedir.

Anahtar Kelimeler: trisiklik antidepresan, amitriptilin, çocukluk, zehirlenme, plazmaferez

PS-069[Çocuk Yoğun Bakım]

Çocuk Yoğun Bakım Ünitesinde 2011-2017 yılları arasında trakeostomi açılan hastaların klinik ve takip özellikleri

Eylem Kıral[1], Mehmet Surhan Arda[2], Gürkan Bozan[1], Kürşat Bora Çarman[3], Ener Çağrı Dinleyici[1]
[1]Osmangazi Üniversitesi Tıp Fakültesi, Çocuk Yoğun Bakım Bilim Dalı, Eskişehir
[2]Osmangazi Üniversitesi Tıp Fakültesi, Çocuk Cerrahisi Anabilim Dalı, Eskişehir
[3]Osmangazi Üniversitesi Tıp Fakültesi, Çocuk Nörolojisi Bilim Dalı, Eskişehir

GİRİŞ: Son yıllarda hastaların yoğun bakım olanaklarındaki gelişmeler, mekanik ventilatörde kalış süresi ve evde hasta bakım konusunda tecrübelerin artması ile birlikte trakeostomi açılan hasta sayısında artış olmuştur. Burada Çocuk Yoğun Bakım Ünitesi'nde trakeostomi endikasyonları, trakeostomi açılma süresi ve komplikasyonları hakkındaki deneyimlerimizin paylaşılması planlandı.
YÖNTEMLER: Eskişehir Osmangazi Üniversitesi Tıp Fakülesi Çocuk Yoğun Bakım Ünitemizde Ocak 2011 ve Ağustos 2017 tarihleri arasında trakeostomi açılan 51 hastaya ait demografik ve klinik bilgiler retrospektif olarak kayıtların taranması ile elde edilmiştir.
BULGULAR: Çocuk Yoğun Bakım Ünitesinde 2011-2017 yılları arasında 2048 hasta yatırılmış olup, toplam 59 trakeostomili hasta izlenmiştir. Sekiz hastanın trakeostomisi başka bir sağlık kuruluşunda takıldığı için çalışmaya dahil edilmemiştir. 51 hastanın 28'i (54.9) erkek, 23'ü (%45) kız olup medyan yaş 47 (4-196 ay) aydır. Trakesotomi açılması için en sık endikasyon nöromuskuler hastalıklar (38 hasta, % 74.5) idi. Hastalarda trakeostomi endikasyonu sıklıkla uzamış entübasyon/ev tipi ventilasyona hazırlık (41 hasta, %80.3) idi. Beş hastaya (% 9.8) üst hava yolu obstrüksiyonu, üç hastaya (% 5.8) zor entübasyon, iki hastaya (%3.9) travma sonrası trakeostomi açılması gerekmiştir. Hastalarımızda trakeostomi öncesi hastanede yatış süresi medyan 35 gündür, trakeostomi açılması sonrası yoğun bakımda yatış süresi medyan 64 gündür. Gecikmiş trakeostominin başlıca nedeni ebeveynlerin ilk planda işlemi kabul etmemesidir. Trakeostomi açılması işlemine bağlı olarak dokuz hastada komplikasyon gözlenmiştir (üç hastada trakeostomi kanülünün çıkması, 3 hastada trakeostomi kanülü etrafında kanama ve akıntı, 2 hastada kanülün karinaya dayanması, 1 hastada pnömotoraks). Trakeostomi takılan hastalarımızın uzun dönem takibinde 16 hasta (%31.3) kaybedilmiş olup, hiçbiri trakeostomi veya trakeostomiye bağlı yan etkiler nedeniyle kaybedilmemiştir. On hasta oda havasında oksijen, 25 hasta ev tipi mekanik ventilatör desteği ile taburcu edilmiştir.
TARTIŞMA: Sonuç olarak, günümüzde nörolojik hastalıklar trakeostomi açılması için en sık neden olup, yoğun bakım koşullarında yapıldığında düşük mortalite ve morbidite oranına sahip bir işlemdir. Uzamış yatış süresi için en önemli sorun ise ailelerin işlemi kabul etmemesi ve evde solunum desteği için verilen aile eğitimidir.

Anahtar Kelimeler: Çocuk Yoğun Bakım,trakeostomi

PS-070[Çocuk Yoğun Bakım]

Aseptik menenjit tanılı bir hastada anti Nükleer Antikor negatif İnfantil Sistemik Lupus Eritematozus olgusu

Eylem Kıral[1], Nuran Çetin[2], Ener Çağrı Dinleyici[1]
[1]Osmangazi Üniversitesi Tıp Fakültesi, Çocuk Yoğun Bakım Bilim Dalı, Eskişehir
[2]Osmangazi Üniversitesi Tıp Fakültesi, Çocuk Nefroloji Bilim Dalı,Eskişehir

Sistemik lupus eritematozus (SLE) multisistemik, otoimmun bir hastalık olup olguların %20'si çocukluk döneminde başlamaktadır. Başlangıç yaşı genellikle 10 yaşından sonra olup 2 yaşın altındaki çocuklarda oldukça nadir görülmektedir. Bu yazıda, menenjit bulguları ile başvuran ve infantil SLE tanısı alan bir olgu nadir görülmesi nedeni sunulmuştur.
OLGU: On üç aylık erkek hasta, antibiyotik tedavisine rağmen 15 gündür devam eden ateş yakınması ile kliniğimize gönderildi. Lomber ponksiyon değerlendirmesinde pleositoz saptanan hasta bakteriyel menenjit ön tanısı ile Çocuk Enfeksiyon servisinde takip edildi. Yatışının 4.gününde ateşi, akut faz reaktan yüksekliği devam eden hasta solunum sıkıntısının gelişmesi üzerine sepsis ön tanısı ile Çocuk Yoğun Bakım Ünitesi'ne devralındı. Fizik muayenesinde ateş 38.5 °C, kalp tepe atımı 170/dakika, kan basıncı 80/50mmHg, solunum sayısı 44/dakika, tüm vücutta makülopapüler döküntü, interkostal retraksiyonları mevcut, karaciğer 2cm palpabl saptandı. Laboratuvar incelemesinde hemoglobin 8.9g/dl, beyazküre 16400/mm3, trombosit 66.000/mm3, direkt coombs 2 pozitif, eritrosit sedimentasyon hızı 88mm/saat, prokalsitonin 98 ng/ml, ALT 102 u/L, AST 618 U/L bulundu. Nedeni bilinmeyen ateş etyolojisine yönelik viral seroloji, kemik iliği aspirasyonu incelemesinde özellik saptanmadı, hemofagositik lenfohistiyositoz açısından ferritin 4189ng/ml, trigliserid 272 mg/dl, fibrinojen 107 mg/dl saptandı. Kan, BOS ve idrar kültüründe üreme saptanmadı. Ekokardiyografisinde minimal perikardiyal efüzyon, torax ultrasonografisinde 5 mm plevral sıvı saptandı. Serebral MR incelemesinde bilateral frontotemporal bölgede subdural efüzyon izlendi. Hastanın kollajen doku hastalığı ön tanısı ile çalıştırılan tetkiklerinde, lupus antikoagülanı orta titrede pozitif, C3 düşük, ANA-AntiDNA negatif, antinükleozon antikor pozitif olarak bulundu. Hasta SLICC SLE kriterlerine göre santral tutulumlu infantil SLE olarak değerlendirildi ve 0.5g/kg IVIG, yüksek doz metil prednizolon ve mikofenolat mofetil tedavisi başlandı. Hastaya 4 doz immunadsorbsiyon plazmaferez yapıldı. İzlemde sitopenisi düzelen, direk coombs ve antinukleozon negatif olan C3 düzeyi yükselen hastanın yüksek doz steroid tedavisi kesilerek 60mg/m² dozunda prednizolon tedavisi başlandı ve poliklinik kontrolüne gelmek üzere taburcu edildi.
TARTIŞMA: Kollajen doku hastalıkları, nedeni bilinmeyen ateş olgularında akılda tutulmalıdır. Burada menenjit kliniği ile başvuran bir olguda infantil SLE tanısı almış olup, nörolojik ve diğer sistem tutulumları klasik tedavi protokolü ve immunadsorbsiyon plazmaferez ile kontrol altına alındı. İmmunadsorbsiyon plazmaferez sitokin yükünün yüksek olduğu olgularda tedaviye yardımcı yaklaşım olarak akılda tutulmalıdır.

Anahtar Kelimeler: Aseptik menenjit, İmmunadsorbsiyon plazmaferez, İnfantil sistemik lupus eritematosus

PS-071[Çocuk Yoğun Bakım]

Çocuklarda Nadir Görülen Bir Hastalık: Kompleks Bölgesel Ağrı Sendromu

Elif Gökçe Demir, Şadiye Kübra Tüter Öz, Zeynep Zara, Muhterem Duyu, Pınar Yazıcı
medeniyet üniversitesi göztepe eğitim ve araştırma hastanesi, çocuk sağlığı ve hastalıkları abd, istanbul

GİRİŞ: Refleks Sempati Distrofi Sendromu olarak da adlandırılan Kompleks Bölgesel Ağrı Sendromu (KBAS), kısmi olarak hasara uğrayan sinir tarafından innerve edilen bir alanda gelişen, patogenezi tam anlaşılamayan, sıklıkla şişlik, trofik değişiklikler ve vazomotor bozuklukla birlikte seyreden, lokalize ve difüz ağrı ile karakterize bir durumdur.1,2 Sinir hasarına ek olarak birçok faktör tarafından tetiklenir. Tanı genellikle klinik olarak konur. Tanı koyulması için ağrıya ek olarak otonomik disfonksiyona işaret eden düşük cilt ısısı, siyanoz, ödem, cilt renginde değişiklik, dolaşım bozukluğu, terleme artışı gibi bulgulardan en az biri olmalıdır.
AMAÇ: KBAS çocuklarda nadir görülmesine rağmen akut sinir hasarı sonrasında gelişebilmektedir. Bu olguda diastometamiyeli operasyonu sonrasında gelişen KBAS tanısına dikkat çekmek istendi.
OLGU: Diastometamyeli tanısıyla hastanemiz beyin cerrahisi bölümü tarafından takip edilen kız hasta 9 aylıkken elektif olarak opere edilen hastanın operasyon sırasında kanamasının olması ve metabolik asidozunun gelişmesi üzerine postoperatif takip içine çybü'ne yatırıldı. Gelişinde fizik muayenesinde KTA: 180/dk,vücut ısısı:37.3 derece, kan basıncı: 90/60 mmhg, solunum sayısı: 45/dk, KDZ:3 sn olarak saptandı. Bilinç açık, GKS:E4M5V4, ışık refleksi:+/+, izokorik. Solunum sistemi, kardiyovasküler sistem ve diğer sistem muayeneleri normaldi. Eritrosit süspansiyonu transfüzyonu ve sıvı tedavisi sonrasında hemoglobin değeri ve kan gazı parametreleri normal değerlere ulaştı. Hastanın operasyon sonrası bakımı devam ederken yatışının 3.gününde her iki kolunda dolaşım bozukluğu, ödem, kızarıklık bulguları gelişti. Hastanın 6 aylıkken çekilen MR görüntülemesinde T10-T11 vertebralar düzeyinde diastometamyeli ye bağlı tekal sak ve spinal kordun kemik septa ile ikiye ayrılıp lumbosakral düzeye dek çift kord olarak devam ettiği görüldü. Operasyon sonrasında bulguları ortaya çıkan, huzursuzluk, uzun süreli ağlama şikayetleri de olan hastada kompleks bölgesel ağrı sendromu düşünüldü. Hastaya ağrıları nedeniyle analjezik tedavi başlandı, ödem kontrolü için elevasyon yapıldı. Takibinde bulgularında gerileme gözlendi.

SONUÇ: KBAS sıklıkla sinir, pleksus veya yumuşak doku travması ile başlayan progresif bir hastalıktır. Ağrı KBAS'da temel semptomdur. Sinir lezyonun eşlik ettiği ve etmediği olmak üzere iki tipi vardır. Sempatik aktivite fazlalığının altta yatan mekanizma olduğu düşünülmektedir. Kadınlarda erkeklere göre iki kat daha fazla görülmektedir. KBAS semptomları şiddet ve süreye göre değişken olmakla birlikte ağrı, ödem, otonomik disfonksiyon, hareket bozukluğu ve trofik değişiklikler olmak üzere beş kardinal belirtisi vardır. Tutulum tek taraflı yada bilateral olabilir. KBAS gövdenin veya ekstremitelerin herhangi bir bölgesini etkileyebilir. Ağrı ve hassasiyeti azaltmak için analjezik tedavi, ödem kontrolü için ekstremitenin elevasyonu, etkilenen ekstremitenin fonksiyonel devamlılığını sağlamak için fizik tedavi egzersizleri yapılmalıdır. Medikal tedaviye cevap vermeyen olgularda intravenöz bölgesel sempatik blokaj, kimyasal ve cerrahi sempatektomi gibi girişimsel tedaviler gerekebilir. Sonuç olarak KBAS çocukluk yaş grubunda nadir görülen bir hastalıktır ve ayırıcı tanıda akla getirilmelidir. Erken tanı ve tedavi sağlandığında çocuklarda prognoz erişkinlere göre daha iyidir.

Anahtar Kelimeler: kompleks bölgesel ağrı sendromu

PS-072[Çocuk Yoğun Bakım]

Ön Mediastinal Kitle ile Başvuran Akut Solunum Yetmezliği Gelişen Olguda Başarılı Ekstrakorperiyal Membran Oksijenizasyonu(ECMO) Tedavisi

Şadiye Kübra Tüter Öz, Elif Gökçe Demir, Muhterem Duyu, Yusuf İzzet Ayhan, Pınar Yazıcı
medeniyet üniversitesi göztepe eğitim ve araştırma hastanesi, çocuk sağlığı ve hastalıkları abd, istanbul

GİRİŞ:Çocuklarda mediasten boşluğunun göreceli küçüklüğü nedeniyle benign ve malign kitleler çoğunlukla semptomatiktir.Mediasten kitlelerine bağlı olarak gelişen belirti ve bulgular sıklıkla solunum sistemi ile ilgilidir.Mediastinal kitleli hastaların bazılarında ana solunum yollarına (trakea, ana bronşlar vb.) ve büyük damarsal yapılara (vena cava superior vb.)bası oluşturarak hayatı tehdit edici komplikasyonlar gelişebilmektedir.Mediasten kitle basısına bağlı gelişen total akciğer atelektazisi entilasyon-perfüzyon dengesizliğine bağlı hipoksi geliştirebilmekte, olguların bazıları konvansiyonel mekanik ventilasyona yanıtsız olmaktadır.
AMAÇ: Solunum yollarına bası yaratan kitlesel lezyonlar yaşamı tehdit eden hipoksiye yol açabilmektedir. Nadir de olsa veno-venöz ECMO desteği yaşam kurtarıcı bir tedavi olabilmektedir.Bu olguda mediastinal kitlenin neden olduğu bası nedeni ile gelişen total akciğer atelektazisine bağlı akut hipoksemik solunum yetmezliğinde destek tedavisi olarak ECMO başarısını vurgulamak amaçlanmıştır.
OLGU: Daha önce sağlıklı olduğu belirtilen 4 yasında erkek olgu iki haftadır devam eden öksürük şikayeti ile başvurusunda çekilen PA akciğer grafisinde mediasten geniş olarak görülmesi üzerine yapılan Toraks BT incelemesinde süperior ve anterior mediastende sağ bronkosefalik trunkus,sol ana karotis arter,sol subklavyen ve arkus aortaya da indentasyon oluşturan en geniş yerinde 98x82 mm boyutlarında düşük dansiteli geniş kitle lezyonu izlenmiştir.Biyopsi işlemi öncesinde öksürük ve hırıltılı solunum dışında semptomu olmayan olgunun sedoanaljezi uygulaması sonrası gelişen akut hipoksemik solunum yetmezliği nedeniyle entübe edilerek çocuk yoğun bakım ünitesine alındı. Hasta mekanik ventilatörde %100 oksijen desteğine ve pik inspiratuar basınç 40 cmH2O olmasına rağmen saturasyonu %75-78 arasında,arterial kan gazında paO2 55 mmHg,laktat değeri 2,2 bulundu.PA akciğer grafisinde sol tarafta total akciğer atelektazisi izlendi.Hastanın %100 O2 desteğinde saturasyon değerlerinin %75 düzeyinde izlemesi, ortalama havayolu basıncı 25cmH2O,oksijenizasyon indeksinin 55,paO2/FiO2=55 olması, geri dönüşümlü bir solunum yetmezliği durumu olması,nörolojik hasarının bulunmaması nedeniyle kemoterapi ile kitle küçülüp akciğer basısı ortadan kalıkıncaya kadar hastayı yaşatabilmek için veno-venöz ECMO desteğine alınması planlandı.ECMO desteğinin 1.gününde T hücreli lenfoblastik lenfoma tanısı ile kemoterapi başlandı. Hastanın satürasyon değerlerinin % 85 ve üzerinde tutulması hedeflendi.ECMO desteğinde öncelikli olarak FiO2 desteği ve akım hızları azaltılarak kesilmesi planlandı. ECMO FiO2 %21,mekanik ventilatörde FiO2 %35 ile saturasyon değerleri %98 olan seri çekilen PA akciğer grafilerinde mediastende belirgin küçülme izlenen hasta ECMO desteğinin ve kemoterapinin 9.gününde ECMO desteği sonlandırıldı.Yatışının 13.gününde ekstübe edildi.Yatışının 21.gününde çoçuk hematoloji ve onkoloji servisine devredildi.

SONUÇ: Kitle basısına bağlı hava yolu obstruksiyonu acil müdahale gerektiren onkolojik bir acildir. Mediastinal lenfoma havayolu basısına sık neden olan bir tümördür. Akciğer şantlaının bozulmasına bağlı oluşan ventilasyon-perfizyon dengesizliğinedeniyle oksijen tedavisine yanıtsız hipoksi oluşur.ECMO ağır akut solunum yetmezliği olgularında kullanımı hayat kurtarıcıdır.ECMO,ciddi solunum ve kalp yetmezliği olan hastalarda kalp ve akciğer fonksiyonlarına yardımcı olmak için kullanılan geçici bir mekanik destek sistemidir.ECMO sepsis dahil olmak üzere çeşitli hastalıklarda kardiyorespiratuar disfonksiyonu düzeltmede ve dünya çapında birçok merkezde kardiyopulmoner resusitasyona yardımcı olarak kullanılmaktadır.Olgumuzda uygulanan ECMO desteği ile hasta oksijenizasyonu sağlanmış olup akciğer basısı yapan kitlenin kemoterapiyle küçülene kadar hayatta kalmasına destek olmuş ve başarıyla solunum cihazından ayrılması sağlanmıştır.

Anahtar Kelimeler: mediastinal kitle, ECMO

PS-073[Çocuk Yoğun Bakım]

Ciddi hiperamonyemi ile bulgu veren bir yağ asidi oksidasyon defekti olgusu

Emine Akkuzu[1], Gökhan Kalkan[1], Aslı İnci[2]
[1]Gazi Üniversitesi, Çocuk Sağlığı ve Hastalıkları Ana Bilim Dalı, Çocuk Yoğun Bakım Bilim Dalı, Ankara
[2]Gazi Üniversitesi, Çocuk Sağlığı ve Hastalıkları Ana Bilim Dalı, Çocuk Metabolizma ve Beslenme Bilim Dalı, Ankara

Karnitin- açil translokaz eksikliği (CAT) yağ asidi oksidasyonunun otozomal resesif geçişli bir bozukluğu olup özellikle uzun zincirli yağ asitlerini etkilemektedir. CAT, iç mitokondri membranında bulunarak karnitinin mitokondri içine girmesinden sorumludur. Orta ve kısa zincirli yağ asitleri direkt olarak mitokondri içine girebilirken, uzun zincirli yağ asitleri için taşıyıcı gerektirmektedir. Hastalık genellikle yenidoğan döneminde ciddi hipoketotik hipoglisemi, kardiyomiyopati veya aritmi, ılımlı hiperamonyemi, karaciğer disfonksiyonu ve kas zayıflığı ile bulgu vermektedir. Burada, inguinal herni operasyonu sonrası 2551 umol/L'yi bulan ciddi hiperamonyemi tablosu ile başvuran bir olgu sunulmaktadır. Literatüre bakıldığında hiç bu kadar yüksek amonyak düzeyi ile seyreden olguya rastlanmamıştır. Bu olgumuz ile nadir bir yağ asidi oksidasyon bozukluğu olan karnitin-açil translokaz eksikliğinin üre döngüsü defektlerini taklit edebilecek kadar yüksek düzeyde hiperamonyemi tablosu ile gelebileceği vurgulanmak istenmiştir.

Anahtar Kelimeler: Hiperamonyemi, Karnitin açil translokaz eksikliği, Yağ asidi oksidasyon defekti

PS-074[Çocuk Yoğun Bakım]

Candida sepsisli bir olguda antifungal tedavi seçimi

Emine Akkuzu[1], Gökhan Kalkan[1], Selin Akyüz[2], Burcu Ceylan Yayla[3]
[1]Gazi Üniversitesi, Çocuk Sağlığı ve Hastalıkları Ana Bilim Dalı, Çocuk Yoğun Bakım Bilim Dalı, Ankara
[2]Gazi Üniversitesi, Çocuk Sağlığı ve Hastalıkları Ana Bilim Dalı, Ankara
[3]Gazi Üniversitesi, Çocuk Sağlığı ve Hastalıkları Ana Bilim Dalı, Çocuk Enfeksiyon Bilim Dalı, Ankara

Sepsiste doğru ve erken antibiyotik seçimi yönetimin önemli bir parçasını oluşturur. Antibiyogramlar isabetli antibiyotik seçimi konusunda önemli karar destek aracı olarak işlev görmektedirler. Özellikle mantar enfeksiyonlarında antifungal seçiminde klinik cevabın takip edilmesi antibiyogram da hassas bile gözükse klinik yanıtı olmayan hastalarda diğer antifungal ajanlara geçilmesi gerekmektedir. Burada çocuk yoğun bakımda takip edilen Candida fungemisi gelişen, antibiyogramda hassas olduğu bilinen flukonazol ve sonrasında micafungin tedavisine yanıt vermeyen fakat amfoterisin b ile kısa sürede belirgin klinik düzelme gösteren bir olgu takdim edilmiştir. Antibiyogramlarda in vitro hassasiyet görülse bile özellikle mantar enfeksiyonlarında in vivo hassasiyetin değişkenlik gösterebileceği vurgulanmıştır.

Anahtar Kelimeler: Antifungal, Antibiyogram, Candida

PS-075[Çocuk Yoğun Bakım]

Öğretmenlerin Temel Yaşam Desteği Bilgilerinin Değerlendirilmesi

Adem Dursun[1], Serkan Özsoylu[1], Burcu Emeklioğlu[2], Başak Nur Akyıldız[1]
[1]Erciyes Üniversitesi Tıp Fakültesi Pediatri Anabilimdalı Çocuk Yoğunbakım Bilimdalı
[2]Erciyes Üniversitesi Tıp Fakültesi Pediatri Anabilimdalı

GİRİŞ-AMAÇ: Çocuklar, aileleri ile birlikte olmadıklarında, günlerinin önemli bir kısmını öğretmenleri ile geçirmektedirler. Literatürde, öğretmenlerin Temel Yaşam Desteği (TYD) hakkındaki bilgilerine değinen çalışma sayısı sınırlıdır. Bu çalışmada öğretmenlerin TYD bilgilerinin değerlendirilmesi amaçlanmıştır.
MATERYAL-METOD:
Çalışmamız Kayseri il merkezi ilköğretim okullarında çalışan öğretmenler arasında Ocak-Mart 2017 tarihleri arasında gerçekleştirldi. Katılımcılara TYD bilgi düzeylerini ölçen toplam 21 sorudan oluşan anket uygulandı. Anket 3 bölümden oluşmaktaydı. 1) Demoğrafik veriler (Yaş,cinsiyet, medeni durum) 2) Katılımcıların daha önce TYD eğitimleri ile ilgili 2 soru ve TYD bilgilerini ölçen 14 soru 3) TYD' ne karşı özgüven, isteklilik ve tutumlarını belirleyen 5 soru. Her doğru soruya 1 puan verilerek skorlama sistemi gerçekleştirildi.
BULGULAR:
Çalışmaya 20 farklı okuldan toplam 541 öğretmen katıldı. 243 erkek (214 evli vs. 29 bekar) 298 kadın (254 evli vs. 44 bekar) Katılımcıların yaşları median değeri 39 (34-45), erkekler için 40 (35-48), kadınlar için 38 (33-43 (p=0.002). Öğretmenlerin 179'u (%33,1) TYD eğitimi aldığı tespit edildi. Bir öğretmen 14 sorunun tamamına, 26 (4.8%) öğretmen ise soluların %70'den (10/14) daha fazlasına doğru cevap verdi. Çalışma grubunun doğru cevap skoru 5/14 (4/14-7/14), TYD eğitimi alanlarınki 6/14 (4/14-8/14), almayanlarınki 5/14 (3/14-7/14) olduğu görüldü (p<0,001). Ani kalp durmasına tanıklık ettikleri bir öğrencide, eğitim alanların %62'si almayanların ise %48 'i çekinmeden TYD başlayacaklarını belirttiler(p<0,001). Öğretmenlerin TYD'ne karşı tutumlarına bakıdığında katılımcıların %95'i TYD kursu almak istediklerini, %92'si bu eğitimin öğretmenler için zorunlu olması gerektiğini ifade etti.
Tartışma ve Sonuç
Çocukların anne babalarından sonra en çok vakit geçirdikleri kişiler öğretmenlerdir. Öğretmenlerin okulda gerçekleşen acil durumlarda hayati rol oynaması beklenir. Çalışmamız ülkemizde öğretmenlerin TYD konusunda bilgi düzeyinin düşük olduğunu gösteren ilk çalışma olması açısından önemlidir. Hernekadar eğitim alan öğretmenlerin TYD bilgi düzeyinin daha yüksek olduğu görülsede istenen düzeyde değildi. Bu açıdan TYD eğitiminin belirli aralıklrla öğretmenlere verilmesi gerektiğini düşünüyoruz. Ayrıcatıpkı diğer gelişmişülkelerde olduğu gibi bu eğitimin özellikle ortaokul ve lise eğitim müfredatına konulmasını öneriyoruz

Anahtar Kelimeler: Çocuk, Öğretmen, Temel yaşam desteği

PS-076[Çocuk Yoğun Bakım]

Soğuk algınlığından solunum yetmezliğine insan rinovirüsü

Mehmet Çağrı Özkara[1], Rabia Can Sarınoğlu[2], İmran Sağlık[3], Dilek Çolak[3], Derya Mutlu[3], Oğuz Dursun[4]

[1]Akdeniz Üniversitesi Tıp Fakültesi, Çocuk Sağlığı ve Hastalıkları Anabilim Dalı, Antalya, Türkiye

[2]Marmara Üniversitesi Pendik Eğitim Araştırma Hastanesi, Tıbbi Mikrobiyoloji Anabilim Dalı, İstanbul, Türkiye

[3]Akdeniz Üniversitesi Tıp Fakültesi, Tıbbi Mikrobiyoloji Anabilim Dalı, Antalya, Türkiye

[4]Akdeniz Üniversitesi Tıp Fakültesi, Çocuk Sağlığı ve Hastalıkları Anabilim Dalı, Çocuk Yoğun Bakım Bilim Dalı, Antalya, Türkiye

GİRİŞ:
Pikornavirüs ailesinden küçük, zarfsız ve tek zincirli bir RNA virüsü olan İnsan Rinovirüsü'nün (IRV), başta soğuk algınlığı olmak üzere, genel olarak üst solunum yolu enfeksiyonlarına yol açtığı bilinmektedir. Ancak son zamanlarda edinilen kanıtlar, IRV'nin çocuklarda akut astım alevlenmeleri,bronşiyolit ve viral pnömoni gibi ciddi alt solunum yolu enfeksiyonlarının önemli bir nedeni olabileceğini düşündürmektedir. Solunum yolu enfeksiyonlarının tanısında viral polimeraz zincir reaksiyonu (PCR) testinin geliştirilmesi, Rinovirüs gibi bulaşıcı ajanları saptama ve anlama kabiliyetimizi geliştirmiştir. Bu çalışmada, çocuk yoğun bakım ünitesine yatan ve ciddi viral solunum yolu enfeksiyonu olan çocuklarda IRV'nin klinik seyir, morbidite ve mortalite üzerine etkilerinin araştırılması amaçlanmıştır.

MATERYAL-METOD:
Eylül 2013 – Aralık 2016 tarihleri arasında Akdeniz Üniversitesi Tıp Fakültesi Hastanesi Çocuk Yoğun Bakım Ünitesi'ne yatan 967 hastanın elektronik kayıtları geriye dönük taranmıştır. Viral solunum yolu enfeksiyonu semptomları bulunan hastalardan alınan nazofaringeal sürüntü örnekleri, multipleks gerçek zamanlı PCR testi (Verigene Respiratory Pathogens Flex Test; Nanosphere, Northbrook,IL) ile çalışılarak IRV enfeksiyonu tanısı koyulmuştur.

BULGULAR:
Toplam 967 hastanın 132'sinden alınan sürüntü örnekleriyle viral PCR testi çalışılmıştır. PCR testi sonucunda %30,3'ünde (n:40) IRV tespit edilmiştir. %28'inde (n:37) diğer viral solunum yolu enfeksiyon etkenleri saptanırken, %41,7'sinde (n:55) PCR testi negatiftir.
IRV PCR(+) saptanan hastaların yaş ortalaması 35,72(2-200) ± 47,85 ay olup, 25'i erkek(%62,5), 15'i kadındır(%37,5). Yoğun bakım ünitesine yatış tarihine göre IRV PCR(+) saptanan hasta sayısının aylara göre dağılımı incelendiğinde mayıs ve eylül aylarında pik yaptığı, ağustos ayında hiç saptanmadığı gözlenmiştir.
Semptomların başlaması ile hastane yatışı arasında geçen süre ortalama 2,35(0-29)±4,97 gün, yoğun bakım yatışı arasında geçen süre ortalama 2,75(0-30)±5,1 gündür. Yoğun bakım yatış süreleri ortalama 8,67(1-38)±9,70 gün,hastanede yatış süreleri ortalama 20,55(2-153)±26,51 gündür. Kronik hastalık %62,5'inde eşlik etmektedir (nörolojik %7.5, immun yetmezlik ve malignite %20, solunumsal %5, metabolik %10, kardiyak %7.5, genetik %10 ve hepatik %2,5 hastalık). Hastaların %12,5'inde non-invaziv mekanik ventilasyon (NIMV) (ortalama süre 2 gün(1-5)±1,73) ve %57,5'inde mekanik ventilasyon (MV) (ortalama süre 10,56 gün(1-38)±10,58) ihtiyacı olmuştur.%40'ında ventilatör ihtiyacı olmazken %10'unda hem MV hem de NIMV kullanılmıştır. Hastaların %5'inde(n:2) akut solunum sıkıntısı sendromu(ARDS) gelişmiştir. PCR test sonuçlarının %90'ında sadece IRV, %7.5'inde iki etken (IRV+ adenovirüs) ve %2.5'inde üç etken (IRV+ adenovirüs + parainfluenza tip 4) saptanmıştır.
İki(%5) hastanın kan kültüründe, 3(%7,5) hastanın idrar kültüründe ve 8(%20) hastanın endotrakeal kültüründe olmak üzere toplam 13 hastada(%32,5) bakteriyel koenfeksiyon izlenmiştir.Kültürlerde; Pseudomonas Aeruginosa (n:3), Acinetobacter sp.(n:3), Stenotrophomonas Maltophilia (n:2), Candida sp.(n:3), vankomisin dirençli Enterokok (n:1) ve Klebsiella sp.(n:1) üremiştir.

Otuz hasta(%75) sağlıkla taburcu olurken, morbidite oranı %7,5(anoksik sekel (1), trakeostomi (2)) ve mortalite oranı %17,5'tir (İmmun yetmezlik ve malignite(4), kardiyak hastalık(2), metabolik hastalık (1)).

SONUÇ:
Sonuçlar analiz edildiğinde; Rinovirüse bağlı viral solunum yolu enfeksiyonlarının altta yatan kronik hastalıklar varsa bilindiğinden daha şiddetli seyrettiği, ciddi morbidite ve mortaliteye yol açtığı görülmüştür. Özellikle immun sistemi baskılanmış ve kardiyak hastalığı olan çocuklarda daha ağır klinik tablolara yol açtığı saptanmıştır.

Anahtar Kelimeler: Rinovirüs, PCR, Yoğun Bakım

PS-077[Çocuk Yoğun Bakım]

Sepsis ve tam kan sayımı: Hala söylenecek çok şey var

Adem Dursun, Serkan Özsoylu, Başak Nur Akyıldız
Erciyes Üniversitesi Tıp Fakültesi Pediatri Anabilimdalı Çocuk Yoğunbakım Bilimdalı

GİRİŞ-AMAÇ:
Modern antibiyotikler alanında ki bunca ilerlemelere ve bütün uğraşlara rağmen sepsis,dünyada ve ülkemizde çocuk acil ve yoğun bakım ünitelerine yatışların önemli bir kısmını oluşturmaya devam etmektedir.Sepsise özgül başlangıç bulgularının olmaması klinisyenleri Procalsitonin (PCT) ve C-reaktif protein (CRP) gibi birtakım biyomarkırları kullanmaya yönlendirmiştir.Her ne kadar bu belirteçler bakterial sepsis tanısında yüksek sensiviteye sahip olsalarda, en önemli kısıtlılıkları maliyetleri ve laboratuar sonuçlarının uzun zaman almasıdır. Tam kan sayımı düşük maliyeti, kullanım kolaylığı ve birçok hastalıkta değerli bilgiler sunması nedeniyle yaygın olarak kullanılan bir testtir.. Nötrofil/lenfosit oranı (NLO) ve ortalama trombosit hacmi (OTH) tam kan sayımının kolaylıkla hesaplanabilen parametreleridir. Literatürde NLO ve OTH'nin sistemik inflamasyon belirteci olduğunu vurgulayan bir çok çalışma bulunsada CRP ve PCT ile aralarında ki ilişkiyi gösteren çalışmaya rastlanmamıştır. Bu çalışmada sepsis tanısında CRP ve PCT'nin tam kan sayımı parametrelerinden NLO ve OTH arasında ki ilişikinin değerlendirilmesi amaçlanmıştır.
MATERYAL-METOD:
Ocak 2015- Ocak 2017 tarihleri arasında servisimizde takip edilen; öykü yada fizik muayene sonucunda enfeksiyon bulgusuna rastlanan ve vücut ısısı 37.5 üzerinde olan hastaların medikal kayıtları geriye dönük olarak taranmıştır. Hastalar PCT seviyelerine göre 0,5 ng/dl'in iki gruba ayrılmış, 0,5 ng/dl'in üstünde olanlar sepsis (+), altında olanlar ise sepsis (-) olarak tanımlanmıştır. CRP, NLO ve OTH değerlerinin duyarlılık (sensitivite) ve özgüllük (spesifite) ölçülmüştür.
BULGULAR:
Çalışmada toplam 125 hastanın 264 verisi kaydedildi ve verilerin 62'si sepsis 182'si non-sepsis olarak tanımlandı. Sepis grubunun CRP düzeyinin 47,8 mg/dl (10,2-119,5), non-sepsis grubunun 18,6 mg/dl (4,9-66,1) olduğu (p=0,006), Sepsis grubunun OTH 8,4 (7,6-9,5) non- sepsis grubunun ise 7,8 (7,1-8,5) olduğu görüldü(p= 0,001). Sepsis grubunu NLO 3,4 (1,9-6,1), non-sespsis grubun 2,9 (1,2-6,0) (p = 0,141). PCT ile CRP (p<0,001; rho = 0,279), NLO (p=0,02; rho = 0,186) ve OTH (p<0,001; rho = 0,243) arasında istatistiksel olarak anlamlı düzeyde korelasyon olduğu tespit edildi. CRP, OTH ve NLO'nın ROC analizine bakıldığında sepsis tanısında en yüksek yüksek spesifiteye OTH nin sahip olduğu görüldü (Cut-off: 8.5, AUC:0.629). CRP: Cut-off: 39,6, AUC:0.606, NLO:Cut-off:1,97, AUC:0.557.
TARTIŞMA:
Çalışmamız OTH'nin çocuklarda sepsis tansında kullanılabileçeğini göstermesi açısından önemlidir. Ayrıca çalışmamızda PCT ile MPV ve NLO arasında korelasyon olduğu gösterilmiştir. Bu açıdan NLO ve OTH değerlerinin, klinisyenlere sepsis tanısı ve antibiyotik tedavisinin başlanması veya değiştirilmesi açısından uyarıcı olabileceğini düşünmekteyiz

Anahtar Kelimeler: Sepsis, Nötrofil/Lenfosit, Ortalama trombosit hacmi

PS-078[Çocuk Yoğun Bakım]

Çocuk Yoğun Bakım Ünitesinde Nozokomiyal Gram Negatif Enfeksiyonlarda Karbapenem Direncinin Değerlendirilmesi

Asena Pınar Sefer, Muhterem Duyu, Zeynep Karakaya, Sertaç Arslanoğlu
İstanbul Medeniyet Üniversitesi Göztepe Eğitim ve Araştırma Hastanesi,Pediatri Ana Bilim Dalı,İstanbul

AMAÇ: Çocuk yoğun bakım ünitelerinde nozokomiyal enfeksiyonlar önemli bir morbidite ve mortalite nedenidir. Karbapenem grubu antibiyotikler gram negatif enfeksiyonlarda sık kullanılan ve etkili bir antibiyotik grubudur, ancak son yıllarda gram negatif ajanlarda karbapenem direnci giderek artmaktadır. Biz bu çalışmamızda karbapenem direncinin risk faktörlerini,karbapenem dirençli enfeksiyon ajanlarındaki diğer geniş spekturumlu antibiyotik gruplarına karşı olan direnç oranlarını, karbapenem direnci olan ve olmayan enfeksiyonlar arasındaki tedavi başarısı ve mortalite oranındaki farklılıkları göstermeyi amaçladık.
YÖNTEM: 2015 ve 2017 yılları arasında çocuk yoğun bakım ünitemizde yatan bütün hastaların yatışları sırasında alınan kültür sonuçları ve antibiyogramları retrospektif olarak tarandı. 72 adet nozokomiyial gram negatif üreme tespit edildi.Gram negatif üremeler karbapenem direnci olanlar ve olmayanlar olarak 2 gruba ayrıldı.Hastaların demografik özellikleri(yaş,cinsiyet),yatış tanıları,öncesinde karbapenem kullanımı varlığı,üreyen mikroorganizmaların cinsi,üreme alanları (kan, kateter,idrar, trakeal aspirat,beyin omurilik sıvısı kültürleri),mikroorganizmalardaki kolistin,tigesiklin,amikasin,gentamisin ve siprofloksasin grubu antibiyotiklere karşı direnç varlığı,hastaların yoğun bakım yatış süreleri, eşlik eden kronik hastalık durumu ve veya immun yetmezlik durumu varlığı, hastalarda santral venöz kateter kullanımı ve süresi, entübasyon durumu ve süresi, idrar sondası kullanımı ve süresi, tedavi başarısı ve mortalite oranları iki grupta istatistiksel olarak incelendi.
BULGULAR: Karbapenem direnci (+) grubunda karbapenem kullanımı varlığı karbapenem direnci (-) grubundan istatistiksel olarak anlamlı derecede yüksek bulunmuştur (p=0,0001). Karbapenem direnci (+) grubunda kolitsin,amikasin,gentamisin ve siprofloksasin antibiyotik gruplarına karşı direnç varlığı karbapenem direnci (-) grubundan istatistiksel olarak anlamlı derecede yüksek bulunmuştur. Karbapenem direnci (-) ve karbapenem direnci (+) gruplarının yoğun bakım yatış süresi ortalamaları arasında istatistiksel olarak anlamlı farklılık gözlenmemiştir (p=0,067). Karbapenem direnci (+) grubunun santral venöz kateter kullanım süresi ortalamaları,karbapenem direnci (-) grubundan Karbapenem direnci (+) grubunda tedavi başarısı varlığı karbapenem direnci (-) grubundan istatistiksel olarak anlamlı derecede düşük bulunmuştur (p=0,0001). Karbapenem Direnci (+) grubunda mortalite varlığı karbapenem direnci (-) grubundan istatistiksel olarak anlamlı derecede yüksek bulunmuştur (p=0,0001).
SONUÇLAR: Çocuk yoğun bakım ünitelerinde gram negatif ajanlarda karbapenem direnci giderek artmaktadır hastalarda karbapenem kullanımı karbapenem direnç gelişimi için önemli bir risk faktörüdür.Karbapenem dirençli mikroorganizmaların diğer geniş sprektrumlu antibiyotiklere karşı da dirençli olduğu tespit edilmişdir.Karbapenem direnci hastalarda tedavi süresini uzatmakta, tedavi başarısını azaltmakta ve mortaliteyi arttırmaktadır.

Anahtar Kelimeler: Nozokomiyal gram negatif enfeksiyon,karbapenem direnci

PS-079[Çocuk Yoğun Bakım]

Ultrasonografi kullanımı da mekanik komplikasyonlar için kesin önleyici değil!

Emine Akkuzu[1], Gökhan Kalkan[1], Selin Akyüz[2]
[1]Gazi Üniversitesi, Çocuk Sağlığı ve Hastalıkları Ana Bilim Dalı, Çocuk Yoğun Bakım Bilim Dalı, Ankara
[2]Gazi Üniversitesi, Çocuk Sağlığı ve Hastalıkları Ana Bilim Dalı, Ankara

Santral venöz kateterler acil hastaya müdahalede ve yoğun bakımlarda uzun süreli intravenöz yol gereksinimlerinde sıklıkla kullanılmaktadır. Genel komplikasyonlar %15-30 arasında iken mekanik komplikasyonlar %5-19 arasında değişmektedir. Burada doppler ultrasonografi eşliğinde sağ internal juguler vene santral venöz kateter takılması sonrasında kateterin süperior vena kava hizasında 180 derece bükülerek kendi üzerine katlandığı tespit edilen 11 aylık bir erkek hasta takdim edilmiştir. Literatürde çok ender rastlanan bu komplikasyon potansiyel risk faktörleri ve fark edilmemesi durumunda karşılaşılabilecek tehlikeler açısından tartışılmıştır.

Anahtar Kelimeler: İnternal jugüler ven, Mekanik komplikasyon, Santral venöz kateter, Ultrasonografi

PS-080[Çocuk Yoğun Bakım]

Travma sonrası servikal tam kesiye bağlı spinal şok gelişen bir olgu

Serhat Emeksiz[1], Ganime Ayar[2], Yasemin Men Atmaca[2]
[1]S.B. Üniversitesi, Ankara Çocuk Sağlığı ve Hastalıkları Hematoloji Onkoloji Eğitim ve Araştırma Hastanesi, Çocuk Yoğun Bakım, Ankara
[2]S.B. Üniversitesi, Ankara Çocuk Sağlığı ve Hastalıkları Hematoloji Onkoloji Eğitim ve Araştırma Hastanesi, Pediatri BD, Ankara

GİRİŞ: Nörolojik şok; özellikle spinal kord yaralanmalarına bağlı omurilik hasarı sonucunda oluşan, sempatik aktivite kaybı ile karakterize klinik tablodur. Nörojenik şokta herhangi bir völüm kaybı görülmez. Ancak sempatik sistemin kesintiye uğraması ile gelişen vazodilatasyon sonucunda hipotansiyon, buna bağlı kardiyak output düşüşü ile oluşan perfüzyon bozukluğu mevcuttur. Aynı şekilde kalpteki sempatik sistem kaybına bağlı olarak artan vagal aktivite nedeniyle refleks taşikardi kaybolarak hastalarda bradikardi görülür. Burada araç içi trafik kazası sonrası spinal kesi nedeni ile nöroljik şok gelişen bir olgu sunulmuştur.

OLGU: 20 aylık erkek hasta araç içi trafik kazası sonrası dış merkezden çocuk yoğun bakımımıza kabul edildi. Yoğun bakımımıza kabulünde entübe, bilinci açık, dört ekstemite paralitikti. Hikayesi sorgulandığında kaza sırasında annesi ile ön koltukta oturduğu öğrenildi. Çekilen servikal MR'ında C2-C3 seviyesinde tam kesi ve spinal kordda ödem olduğu raporlandı. Hasta immobil halde servikal boyunlukla takip edildi. Spinal kord ödemi için 5,4 mg/kg/saatten steroid infüzyonu (24 saat) başlandı. Bradikardik ve hipotansif olan hastaya nörolojik şok nedeni ile noradrenalin infüzyonu (0,2 mcg/kg/dak) verildi, takibinde kesildi. Hasta stabil hale geldikten ve ameliyat için uygun ekipman bulunduktan sonra servikal fiksasyon açısından yatışının 20. gününde beyin cerrahisi tarafından ameliyat edildi. Takibinde servikal boyunluğu çıkartıldı hastaya daha rahat pozisyon verilmeye başlandı. Servikal kesisi C2 de olduğu için etkin spontanları olmaması nedeni ile mekanik ventilatörden ayrılamadı, trakeostomisi açıldı ve ev tipi mekanik ventilatöre bağlandı. Aileye fizik tedavi eğitimi verildi. Yoğun bakımı yatışı süresince başka bir merkezde tetkik ve tedavi amaçlı fizik tedavi alması için uygun yer arandı ancak trakeostomisi ve ev tipi mekanik ventilatörü olması nedeni ile fizik tedavi ünitesine yatışının mümkün olamayacağı söylenerek uygun yer bulunamadı. Yatışının 120. gününde öneriler ile ev tipi mekanik ventilatöre bağlı halde tabucu edildi.

SONUÇ: Nörolojik şok; özellikle servikal bölge yaralanmalarından sonra karşımıza çıkma ihtimali yüksek olmakla beraber, torakal ve lumbal bölge travmalarına bağlı olarak da oluşabilir. Travmaya bağlı şok bulguları görülen hastalarda "hipovolemik şok" dışlandıktan sonra nörojenik şok tanısı konulmalıdır. Nörojenik şok da spinal immobilizasyonun efektif ve iyi bir şekilde yapılması kliniğin daha kötüye gitmesini engellemede çok önemlidir. Servikal bölgenin uygun zamanda stabiliasyonu sağlanıp, hastalara etkin fizik tedavi yapılmalı ve fizik tedavi ünitesi ile iş birliği içinde olunması morbiditeyi önemli ölçüde azaltır. Ayrıca ülkemizdeki bir sorun da; bu tarz fizik tedavi ihtiyacı olan ancak trakeostomisi bulunan hastaları sahiplenecek fizik tedavi ünitelerinin bulunmayışından dolayı hastaların yoğun bakımda yatış süreleri uzamaktadır.

Anahtar Kelimeler: Travma, servikal kesi, nörolojik şok, fizik tedavi

PS-081[Çocuk Yoğun Bakım]

Çakmak gazı inhalasyonu sonrası aritmi ve kardiyak arrest

Serhat Emeksiz[1], Ganime Ayar[2], Yasemin Men Atmaca[2]

[1]S.B. Üniversitesi, Ankara Çocuk Sağlığı ve Hastalıkları Hematoloji Onkoloji Eğitim ve Araştırma Hastanesi, Çocuk Yoğun Bakım, Ankara

[2]S.B. Üniversitesi, Ankara Çocuk Sağlığı ve Hastalıkları Hematoloji Onkoloji Eğitim ve Araştırma Hastanesi, Pediatri BD, Ankara

GİRİŞ: Çakmak gazı inhalasyonunun mortalitesi ve morbiditesi oldukça fazladır ve vagal inhibisyon, solunum depresyonu, kardiyak aritmi gibi nedenlerle ani ölüme neden olabilmektedir. Burada çakmak gazı inhalasyonu sonrası ani kardiyak arrest gelişen bir olgu sunulmuştur.
OLGU: 16 yaşında erkek hasta arkadaşları ile parkta otururken kendini kötü hissettiğini belirttikten bir süre sonra birden yere yığılmış ve arkadaşları tarafından dış merkez acil servisine getirilmiştir. Acil serviste kardiyak arrest nedeni ile entübe edilen ve 30 dakika kardiyopulmoner resüsitasyon yapılan hasta hava ambulansı ile çocuk yoğun bakımımıza kabul edildi. Yoğun bakımımıza kabulünde genel durumu kötü, entübe, GKS: E1M1Vtüp, TA:72/38 mmHg, KTA:145/dk, bilateral ışık refleksi negatif olarak değerlendirildi. Hikayesi sorgulandığında yaklaşık beş aydır çakmak gazı kullandığı (inhale) öğrenildi. Çekilen kranial bilgisayarlı tomografisinin yaygın beyin ödemi ile uyumlu olması nedeni ile %3 NaCl 6 cc/kg dan başlandı, sedasyon ve fenitoin tedavileri başlandı. Takibinde ventriküler taşikardileri gelişen hastaya perfüzyonu da iyi olmaması nedeni ile kardiyoversiyon uygulandı, amiodaron başlandı. Yatışının beşinci gününde ışık refleksi hala negatif olan hasta beyin ölümü açısından değerlendirildi. Sedasyonları kesilip BT anjiografi ve apne testi ile beyin ölümü tanısı doğrulandı. Aile donör olmayı kabul etmedi. Tekrarlayan VT'leri devam eden hasta yatışının 11. gününde ex kabul edildi.
SONUÇ: Çakmak gazı; kolay bulunabilen ve ucuz olası nedeni ile son yıllarda adölesanlar tarafından yaygın olarak tercih edilen uyuşturucu maddeler arasındadır. En önemli yan etkileri kardiyovasküler sistem üzerinedir ve özellikle kardiyak aritmilere yol açar. Adölesan yaş grubundaki çocukları bu maddelerden korumak için eğitimciler ve medya kuruluşları yolu ile toplum bilinci oluşturulmalı, çocuk-ebeveyn ilişkisi sağlamlaştırılmalı ve bu maddelerin satışı yasal denetim altında yapılmalıdır.

Anahtar Kelimeler: Çakmak gazı, aritmi, beyin ölümü

PS-082[Çocuk Yoğun Bakım]

Çocuk yoğun bakımda yatak başı ultrason ile pnömotoraks tanısı

Yasemin Men Atmaca[1], Serhat Emeksiz[2], Ganime Ayar[2]
[1]S.B. Üniversitesi, Ankara Çocuk Sağlığı ve Hastalıkları Hematoloji Onkoloji Eğitim ve Araştırma Hastanesi, Çocuk Yoğun Bakım, Ankara
[2]S.B. Üniversitesi, Ankara Çocuk Sağlığı ve Hastalıkları Hematoloji Onkoloji Eğitim ve Araştırma Hastanesi, Pediatri BD, Ankara

GİRİŞ: Pnömotoraks, akciğer ile göğüs duvarı arasında serbest hava toplanmasıdır. Primer ve sekonder olarak ikiye ayrılır. Primer pnömotoraks altta yatan akciğer hastalığı olmayan sağlıklı kişilerde görülür. Sekonder pnömotoraks ise konjenital kist ve büller, astım, pnömoni ve kistik fibrozis gibi bir akciğer hastalığına bağlı olarak gelişir. Burada, yoğun bakımda pnömoni tanısı entübe halde ile izlemi sırasında aniden desatüre olan ve yatakbaşı yapılan ultrasonografi ile pnömotoraks saptanan bir olgu sunulmuştur.

OLGU: Serebral palsi tanısıyla izlemde olan trakeostomili, oksijen ihtiyacı olmayan sekiz yaşında erkek hasta, solunum sıkıntısı sebebiyle acil polikliniğine başvurdu ve pnömoni, akut solunum yetmezliği tanılarıyla yoğun bakım ünitesine yatırılarak pnömoni tedavisi başlandı. Konvansiyonel mekanik ventilatöre SIMV-PS modunda frekans:20 PIP:16 PEEP:5 FİO2:%80 ayarlarıyla bağlandı. Yatışının dördüncü gününde takipnesi gelişen hastanın aniden satürasyonu %80'e geriledi. Fizik

muayenede sağ hemitoraksta solunum sesleri azalmıştı. Yapılan yatak başı akciğer ultrasonografisinde sol akciğerde normal görünüm ile uyumlu sahil deniz manzarası, sağ akciğerde pnömotoraksla uyumlu "barkot manzarası" saptandı. Acil tüp torakostomi işlemi uygulanan hastanın akciğerinin ekspanse olduğu izlendi ve oksijen satürasyonu normale döndü. Takibinde pnömotoraksının gerilediği görüldü ve yedinci gününde göğüs tüpü çekildi. İzleminde mekanik ventilatör ihtiyacı kalmayan hasta yatışının 28. gününde taburcu edildi.

SONUÇ: Pnömotoraks hayatı tehdit eden, acil tanı konulup, tedavi edilmesi gereken bir durumdur. Tanı olguların çoğunda posteroanterior akciğer grafisi ile konulur. Ancak yatak başı yapılan ultrasonografi ile hasta hızlıca değerlendirilebilmekte ve pnömotoraks tanısı konulabilmektedir. Böylece hastalar gereksiz radyasyondan da korunmuş olmaktadir. Ayrıca akciğer grafisinin çekilmesi ve değerlendirilmesi süresi, yatak başı ultrason ile akciğerleri değerlendirme süresinde oldukça uzundur. Pnömotoraks gibi acil müdahale gerektiren durumlarda yatak başı ultrason ile akciğerleri değerlendirmenin önem taşıdığını düşünmekteyiz.

Anahtar Kelimeler: Pnömotoraks, ultrason, çocuk yoğun bakım

PS-083[Çocuk Yoğun Bakım]

Bilinç bulanıklığı ile başvuran nadir yerleşimli Koroid Pleksus Papilom olgusu

Nurcan Ünal[1], Muhammet Mesut Nezir Engin[1], Önder Kılıçaslan[1], İbrahim Feyyaz Naldemir[2], Gülşen Yalçin[3], Kenan Kocabay[1]
[1]Düzce Üniversitesi Tıp Fakültesi, Çocuk Sağlığı ve Hastalıkları Anabilimdalı, Düzce
[2]Düzce Üniversitesi Tıp Fakültesi, Radyoloji Anabilimdalı, Düzce
[3]Düzce Üniversitesi Tıp Fakültesi, Çocuk Acil Bilimdalı, Düzce

Giriş

Beyin omurilik sıvısını (BOS) salgılayan koroid pleksus, ventriküllerde lokalize epitel dokudur. Bu epitelden gelişen intraventriküler papiller neoplazilere koroid pleksus tümörleri (KPT) denir. Çocuk hastalarda KPT, hidrosefali ile artan kafa içi basıncın (KİBAS) belirtileri, nöbetler, subaraknoid kanama veya fokal nörolojik defisitle birlikte en sık semptom verir. Bu tümörler tüm beyin tümörlerinin % 0.4-0.6'sını oluşturur. KPT'lerin %50'si lateral, %40'ı dördüncü ve %5'i üçüncü ventrikülde lokalizedir. Yapılan meta-analizler sonucu 1998 yılına kadar yayınlanmış papillom olgularının %45'inin ilk bir yaşta, %74'ünün ise ilk 10 yılda tanı aldığı görülmüştür. Bu olguda 4,5 aylık kız hastada gelişen bilinç bulanıklığı sonrasında yapılan tetkikler sonucunda saptanan ve nadir gözüken üçüncü ventrikül yerleşimli koroid pleksus papillomu (KPP) olgusu sunularak hastalığa dikkat çekmek amaçlanmıştır.

Olgu

Öncesinde sağlıklı olduğu öğrenilen 4,5 aylık kız hasta, son 2 gündür olan beslenme azlığı, bir kez kusma ve sonrasında gelişen uykuya meyil şikayeti ile çocuk acil servisimize başvurdu. Ateşi 36.7 °C ölçülen kalp tepe atımı ve dakika solunum sayısı yaşına göre normal sınırlarda değerlendirilen

hastanın tansiyon takibinde anormallik saptanmadı. Yapılan fizik muayenede genel durumu kötü, bilinci stupor düzeyindeydi. Sözel uyarana yanıt vermeyen hastanın ağrılı uyarana yanıtı mevcuttu. Cildi soluk, mukozalar kuru ve turgor tonusu azalmıştı. Diğer sistem muayeneleri ise doğaldı. Hasta derhal pediatri yoğun bakım ünitesine yatırılarak ön planda beslenememeye bağlı dehidratasyon düşünülerek serum fizyolojik yükleme tedavisi başlandı. Yapılan laboratuvar tetkiklerinde kan gazı, tam kan sayımı ve biyokimyasal değerleri yaşa göre normal aralıklardaydı. Hastanın yapılan sıvı yüklemesi sonucunda bilincinde değişiklik saptanmaması, tansiyon değerlerinin normal sınırlarda saptanması ve yapılan tetkiklerde dehidratasyona ait patoloji gözlenmemesi üzerine olası kranial patolojiler açısından hastaya görüntüleme yapılması planlandı. Ön fontanel çapının ultrasonografi (USG) için uygun olmaması sebebiyle beyin tomografisi (BT) çekildi ve bilateral lateral ventriküler çapların normale göre artmış olduğu görüldü. Bunun üzerine çekilen beyin manyetik rezonansında (MR) sagital kontrastsız T1 ağırlıklı incelemede 3. ventrikül tabanına yerleşmiş, akuaduktus serebri boyunca inferiora doğru uzanım gösteren, izointens, multilobule kitle lezyon izlendi (Resim1a) ve sagital kontrastlı T1 ağırlıklı incelemede kitlenin homojen tarzda kontrastlandığı saptandı (Resim 1b). Aynı zamanda koronal T2 ağırlıklı görüntüde 3. ve lateral ventriküllerin ileri derecede genişlediği görüldü (Resim 3). Hastaya KPP tanısı konularak çocuk nöroşirurjiye sevki yapıldı.

Sonuç

Beslenme azlığı ve uykuya meyil şikayeti çocuk acil servisine en sık başvurulardandır, bu semptomlar genellikle dehidratasyona bağlıdır. Sıvı yükleme tedavilerine yanıt vermeyen, laboratuvar ve vital bulguları stabil olan hastalarda mutlaka kranial patolojiler düşünülerek acil şartlarda fontanel çapına göre USG veya BT çekilmesi ekartasyon açısından önemlidir. Daha sonra patoloji saptanan vakalarda ayırıcı tanı açısından MR altın standarttır. Bizim hastamızda olduğu gibi KPP tanısı konulan hastalar acilen çocuk nöroşirurji bulunan merkeze sevk edilmelidir.

Anahtar Kelimeler: Koroid pleksus papillomu, Kranial patolojiler, İnfant

Resim 1

Resim 1:

a. Sagital kontrastsız T1 ağırlıklı incelemede 3. ventrikül tabanına yerleşmiş, akuaduktus serebri boyunca inferiora doğru uzanım gösteren, izointens, multilobule kitle lezyon izlenmektedir.
b. Sagital kontrastlı T1 ağırlıklı incelemede kitlenin homojen tarzda kontrastlandığı saptanmıştır.

Resim 2

Resim 2:
Koronal T2 ağırlıklı görüntüde 3. ve lateral ventriküllerin ileri derecede genişlediği izlenmektedir.

PS-084[Çocuk Yoğun Bakım]

Beyin ölümü niye dönor olmaktan kaçınılıyor

Serhat Emeksiz[1], Ganime Ayar[2], Yasemin Men Atmaca[2]
[1]S.B. Üniversitesi, Ankara Çocuk Sağlığı ve Hastalıkları Hematoloji Onkoloji Eğitim ve Araştırma Hastanesi, Çocuk Yoğun Bakım, Ankara

[2]S.B. Üniversitesi, Ankara Çocuk Sağlığı ve Hastalıkları Hematoloji Onkoloji Eğitim ve Araştırma Hastanesi, Pediatri BD, Ankara

GİRİŞ: Beyin ölümü, tüm beyin fonksiyonlarının geri dönüşümsüz kaybı ile karakterize intrakraniyal dolaşımın durduğu klinik bir durum olarak tanımlanmaktadır.

GEREÇ-YÖNTEM: S.B.Üniversitesi Ankara Çocuk Sağlığı ve Hastalıkları Hematoloji Onkoloji Eğitim ve Araştırma Hastanesi çocuk yoğun bakım ünitemizde 1 Temmuz 2016-1 Temmuz 2017 tarihleri arasında beyin ölümü tanısı alan 9 hasta değerlendirmeye alındı. Hastaların demografik ve klinik özellikleri, tanıları, beyin ölümü tanısında kullanılan yardımcı tetkikler, donör oranı, bağışlanan-kullanılan organlar retrospektif olarak incelendi.

BULGULAR: Çalışmaya alınan dokuz hastanın yedisi (%77,7) erkek, ikisi (%22,3) kızdı. Yaş ortalaması 114,2 ay (10- 204 ay)'dı.. 4 hasta travma, ev içi kaza yada zehirlenme sonrası, bir hasta beyin tümörü tedavisi sırasında, bir hasta tüberküloz menenjiti nedeni ile, bir hasta intrakranial kanama–AV malformasyon sonrası, iki hasta serebral palsi–aspirasyon pnömonisi nedeni ile kardiyak arrest sonrası beyin ölümü tanısı aldı. Beyin ölümü tanısı alan hastaların üçü (%33,3) dönor oldu. Kullanılan organların dağılımı ise üç kadavradan her iki böbrek ve karaciğer, bir kadavradan kornea, bir kadavradan ise kalp şeklindeydi. Beyin ölümü tanısı düşünülüp tanı koyulana kadar geçen süre ortalama iki gün (2-3 gün)'dü. Olguların beşinde (%55) diabetes insiputus gelişti. En sık kullanılan tanısal yardımcı tetkik BT anjiografi 6(%85) hastaya uygulanmıştı. İki hastada yaşları küçük olması nedeni ile tanı konulurken yardımcı tetkik olarak EEG monitörizasyonu yapıldı. Organ bağışında bulunmayan ailelere nedenlerini sorduğumuzda tüm ailelerde dört aile kıyamam, iki aile de artık acı çekmesin diye cevap verdi. Ailelere çocuklarının durumu ayrıntılı bir şekilde anlatılsa da (çocukları dinen ve tıbben kaybettikleri artık acı duymayacakları) organ bağışına yanaşmadılar.

SONUÇ: Çocuk yoğun bakım ünitelerinde beyin ölümünün doğru ve zamanında tanınabilmesi, komplikasyonlarının erken tedavi edilmesi, beyin ölümü vakalarında organ koruyucu yaklaşım ile tedavilerin yapılması ve aileye organ bağışının önemini profesyonel ekiplerce anlatılmasının organ bağışında başarıyı arttırabileceğini düşünmekteyiz.

Anahtar Kelimeler: Beyin ölümü, dönor, organ bağışı

PS-085[Çocuk Yoğun Bakım]

Çocuk hastada prallethrin zehirlenmesine bağlı gelişen ağır pnömoni olgusu

Muhammet Mesut Nezir Engin[1], Nurcan Ünal[1], Önder Kılıçaslan[1], Gülşen Yalçin[2], Kenan Kocabay[1]
[1]Düzce Üniversitesi Tıp Fakültesi, Çocuk Sağlığı ve Hastalıkları ABD
[2]Düzce Üniversitesi Tıp Fakültesi, Çocuk Acil Bilimdalı, Düzce

Giriş

Prallethrin böcekleri kontrol etmek amaçlı yaygınca kullanılan güçlü bir pyrethroid ilacıdır. Memelilere oranla böceklere 2250 kat daha toksiktir, çünkü böceklerin sodyum kanalı duyarlılığı fazla, vücut sıcaklığı düşük ve boyutları küçüktür. Prallethrin genellikle insanlar için düşük toksisiteye sahiptir, ancak intoksikasyonlarda genellikle yüksek dozda yutma ile ilişkili olarak ağır sistemik etkilere yol açar. Yutulması mide bulantısı, boğaz ağrısı, kusma ve karın ağrısı ile sonuçlanır. Ayrıca ağız ülseri, disfaji, özofajit veya hatta gastrik ülserasyon görülebilir. Aspirasyon pnömonisi gibi pulmoner komplikasyonlar nadiren bildirilir ancak ortaya çıkması durumunda yoğun yönetim gerektiren kötü prognoz gösterirler. Bu olguda iki yaşındaki kız hastada, evde böcek ilacını içtikten sonra gelişen ağır pnömoni ve yönetimi sunularak insektisitlerin insanda ağır toksik etkiler oluşturabileceği hatırlatılmak istenmiştir.

Olgu

İki yaşında kız hasta 30 mL böcek ilacı içmesi sonrası (prallethrin) genel durumu bozulmasıyla 112 ile acil servisimize getirildi. Muayene sırasında genel durumu kötü ve bilinci stupor olan hasta pediyatri yoğun bakım ünitesine yatırılıp entübe edilerek mekanik ventilatöre bağlandı. Sağ akciğer seslerinde azalma ve oskültasyonda ronküs mevcuttu. Hasta takipneik (solunum sayısı: 42 solunum / dakika) ve taşikardi (nabız sayısı: 150 atım / dak) idi. Kan basıncı 100/70 mmHg idi ve oda havasındaki saturasyonu % 86 idi. Genel durumu düzelen hasta extübe edildi.Laboratuvar testinde hemoglobin 11,4 g / dL, lökosit sayısı 14.700 hücre / mm3 ve trombosit sayısı 326.000 hücre / mm3 olduğu gözlendi. Serum kreatinin, karaciğer enzimleri, pıhtılaşma profili ve serum elektrolitleri normal sınırlardaydı. Kan gazı analizi PaCO2 48,3 mmHg, pH 7.29 ve HCO3 20,3 mEql/L olarak solunum yolu asidozu saptandı. Elektrokardiyogramda sinüs taşikardisi vardı.Kan gazı analizinden anlaşılacağı üzere, hiperkarbi ve oksijen satürasyonunda düşüş mevcuttu ve klinik durumun ileri derece bozulması mevcuttu. Çekilen PA akciğer grafisinde sağ alt bölgede yaygın infiltrasyon görüldü. Hastaya geniş spektrumlu antibiyoterapi, diüretik, steroid ve inhalasyon tedavileriyle semptomatik tedavi uygulandı. Tedavinin 14.gününde çekilen PA akciğer grafisinde belirgin iyileşme gözlendi, genel durumu düzelen hasta şifa ile taburcu edildi.

Sonuç

Prallethrin zehirlenmesi nadirde olsa bizim olgumuzdaki gibi ağır pnömonilere sebep olabilir, böcek ilacı içme öyküsü ile çocuk acile gelen hastalar hızlı bir şekilde sorgulanarak gerekli durumlarda takip ve tedavisi yoğun bakım ünitesinde yapılmalıdır. Ayrıca böcek ilaçlarının çocukların erişemeyeceği yerlere konulması gerektiğinin söylenmesi vurgulanmalıdır.

Anahtar Kelimeler: Prallethrin, Böcek İlacı, Pnömoni

PS-086[Çocuk Yoğun Bakım]

Schwanniomyces etchellsii; nadir bir mantar enfeksiyonu etkeni

Emine Akkuzu[1], Gökhan Kalkan[1], Fadıl Berat Yeşil[2], Burcu Cura Yayla[3]

[1]Gazi Üniversitesi, Çocuk Sağlığı ve Hastalıkları Ana Bilim Dalı, Çocuk Yoğun Bakım Bilim Dalı, Ankara

[2]Gazi Üniversitesi, Çocuk Sağlığı ve Hastalıkları Ana Bilim Dalı, Ankara

[3]Gazi Üniversitesi, Çocuk Sağlığı ve Hastalıkları Ana Bilim Dalı, Çocuk Enfeksiyon Bilim Dalı, Ankara

Schwanniomyces türleri Saccharomycetaceae ailesi altında sınıflanan bir maya türüdür ve çok nadiren insanda izole edilebildiği bilinmektedir. MALDI-TOF MS (Matriks assisted laser desorption ionization time of flight mass spectrometry) günümüzde mikroorganizma tanımlanmasında kullanılan yeni bir yöntemdir. Bu yöntem, mikroorganizmaların protein yapılarını iyonize ettikten sonra elektrik alandan geçirerek protein profillerinin çıkarılması esasına dayanır. Maya tanımlamasında da başarı oranı %85 ile %100 arasında değişmektedir. Burada endotrakeal ve idrar kültürlerinde Schwanniomyces etchellsii üremesi olan micafungin ile tedavi edilen son dönem subakut sklerozan panensefalit tanısıyla çocuk yoğun bakımda takip edilen 17 yaşındaki bir hasta takdim edilmiştir. Schwanniomyces etchellsii insanda sadece tek bir vaka ile tarif edilmiş olup olgumuz tıp literatürdeki ikinci vaka olma özelliği taşımaktadır.

Anahtar Kelimeler: Maya, Micafungin, Schwanniomyces etchellsii

PS-087[Çocuk Yoğun Bakım]

Metformin zehirlenmesine bağlı ağır laktik asidozda hemodiyafiltrasyon etkinliği:olgu sunumu

Nihal Akçay, Hasan Serdar Kıhtır, Mey Talip Petmezci, Ülkem Koçoğlu Barlas, Esra Şevketoğlu
Sağlık Bilimleri Üniversitesi Bakırköy Dr Sadi Konuk Sağlık Uygulama Araştırma Merkezi, Çocuk Yoğun Bakım Ünitesi, İstanbul

GİRİŞ: Biguanid grubundan olan Metformin insülin direnci gelişen diyabetli hastalarda kullanılmaktadır. Metformin aşırı alımı sonrası ölümcül laktik asidoz görülebilir ve akut yada kronik kulllanımda ortaya çıkabildiği bildirilmektedir. Laktik asidoz artmış anyon açıklığı olan metabolik asidoz nedeni olup; plazma laktat konsantrasyonunun 4-5 mmol/L (normal aralık 0,5-1,5 mmol/L) aştığında oluşur. Akut aşırı metformin alımına bağlı laktik asidoz ölümcül seyredebilmektedir. Metformin zehirlenmesinde erken tanı ve agresif tedavi morbidite ve mortaliteyi ciddi oranda azaltabilmektedir. Kliniğimize metformin zehirlenmesi nedeniyle kabul edilen ve ağır laktik asidoz gelişen olgumuz uygulanan tedavi yaklaşımlarıyla birlikte sunulmuştur.
OLGU: On beş yaşında kız hasta 36 adet 1000 mg metformin ve yedi adet trimetobenzamid hidroklorür aldıktan dört saat sonra yoğun bakım ünitemize kabul edildi. Öyküsünden ilaç alımından bir saat sonra başvurduğu merkezde mide lavajı yapılıp aktif kömür verildiği ve bakılan kan gazında metabolik asidozunun ve laktat yüksekliğinin (11,8 mmol/L) olması nedeniyle tarafımıza sevk edildiği öğrenildi. Olgunun ünitemizdeki ilk fizik muayenesinde genel durumu orta, bilinç uykuya meyilli, glaskow koma skalası 12 (G:3, S:4, M:5), kan basıncı 132/77(98) mmHg, kalp tepe atımı 97 atım/dk, vücut ısısı 37 °C, solunum sayısı 36/dk, takipneik, taşikardik ve dehidrate olduğu gözlendi. Kan gazında pH:7,01, pCO2:24,5 mmHg, laktat:25 mmol/L, bikarbonat:8,1, sodyum:146 mmol/L, potasyum:3,6 mmol/L, klor:117 mmol/L olduğu saptandı. Hastaya sürekli venö venöz hemodiyafiltrasyon yapılmasına karar verildi. Diyalizat akım hızı 2000cc/1,73M2 /saat ve replasman akım hızı ise 35 ml/kg olarak başlatıldı. Hastanın diğer laboratuvar tetkiklerinde; hemoglobin 12,8 g/dL, lökosit 23880 /mm3, üre 15 mg/dl, kreatinin 1,33 mg/dL, glukoz 118 mg/dL, protrombin

zamanı 19,4 s, INR 1,62, aktive parsiyel tromboplastin zamanı 33,3 s idi. Takiplerinde hipoglisemi gözlenmedi, yatışının 12. saatinde alınan kan gazında (pH:7,33, pCO2:33,3 mmHg, laktat:11,6 mmol/L, bikarbonat:18) asidozu gerileyen ve bikarbonati yükselen hastanın laktat yüksekliğinin halen devam etmesi nedeniyle hemodiyafiltrasyona devam edildi. Yatışının 24. Saatinde laktat (1,8 mmol/L) düzeyinin ve ve diğer kan gazı parametrelerinin normale gelmesi üzerine hemodiyafiltrasyon sonlandırıldı. Yetmiş iki saat yoğun bakım ünitesinde gözlenen hasta çocuk psikyatrisi takibine alınarak taburcu edildi.
Metformin zehirlenmeleri sonrasında gelişebilen ağır laktik asidoz ve diğer metabolik komplikasyonlar ölümcül sonuçlara neden olabilmektedir. Bu olguların erken dönemde deneyimli merkezlere yönlendirilmesinin mortalite ve morbiditeyi azaltacağı kanaatindeyiz.

Anahtar Kelimeler: metformin zehirlenmesi, laktik asidoz, hemodiyafiltrasyon

PS-088[Çocuk Yoğun Bakım]

Amiodaron kullanımına ikincil gelişen pulmoner toksisite:Adölesan olgu

Didar Arslan[1], Nagehan Aslan[1], Dinçer Yıldızdaş[1], Özden Özgür Horoz[1], Fadli Demir[2], Celal Varan[2]
[1]Çukurova Üniversitesi Tıp Fakültesi, Çocuk Yoğun Bakım Bilim Dalı, Adana
[2]Çukurova Üniversitesi Tıp Fakültesi, Çocuk Kardiyoloji Bilim Dalı, Adana

GİRİŞ: Amiodaron, ventriküler aritmi tedavisinde kullanılan bir antiaritmiktir. Birçok dokuda yan etkiye neden olan ilacın en önemli yan etkilerinden biri pulmoner toksisitedir. İlaç başlandıktan sonra herhangi bir zamanda toksisite gelişebilir, doz ve süre bağımlı olarak bu risk artar.
OLGU: Üç yıldır hipertrofik kardiyomiyopati (KMP) nedeniyle takipli olan ve implante edilebilir kardiyoverter defibrilatorü (ICD) bulunan, bir yıl önce miyokard enfarktüsü geçirme öyküsü olan ve ventriküler aritmi nedeniyle iki yıldır amiodaron 200 mg tabletten 1*1 kullanan 16 yaş erkek hasta ani gelişen baş dönmesi, bilinç bulanıklığı, dilde uyuşma, öksürükşikayeti ile çocuk acile başvurdu. Fizik muayenesinde bilinci uykuya meyilli, vücut sıcaklığı:37.8°C, nabız:79/dk, tansiyon arteriyel:118/84 mmHg, GKS:11, solunum sayısı 32/dk, oksijen saturasyonları %80-85 idi ve her iki akciğerde bilateral krepitanraller mevcuttu. Laboratuvar tetkiklerinde özellik yoktu. Bakılan arteryel kan gazında PaO2/FiO2:130 idi. Hastanın çekilen PAAC grafisinde bilateral pulmoner infiltrasyon mevcuttu. Takipneleri devam eden, saturasyon düşüklüğü olan hastaya tüm yüz maske ile noninvaziv mekanik ventilasyon tedavisi başlandı. Enfeksiyonu ekarte edilemediği için antibiyotik tedavisi verildi. Hastanın sınırda EF (%45-50) olması nedeniyle milrinon ve furosemidin füzyonu başlanıldı. Mevcut tedavilerle, EKO bulguları daha iyi olmasına rağmen klinik bulguları düzelmeyen hastanın mevcut durumunun amiodarona bağlı pulmoner toksisite olarak düşünüldü ve amiodaron tedavisi kesildi. Hastaya prednol 40 mg iv başlandı. Antiaritmik olarak Sotalol 2*1,5 tablete geçildi. Takiplerinde saturasyonları >%92 olan, kan gazları normal olan, PaO2/FiO2 oranı 255'e yükselen, akciğer grafisi bulguları gerileyen hasta yatışının 72. saatinde noninvaziv mekanik ventilasyondan ayrıldı, rezervuarlı maske ile oksijene geçildi. Yatışının sekizinci günü servise devredildi.
SONUÇ: Pediatri pratiğinde kullanılan her ilacın yan etki açısından takibi yapılmalıdır. Amiodaron kullanan hasta solunum bulgularıyla başvurduğunda pulmoner toksisitenin mutlaka akılda bulundurulması ve ayırıcı tanı yapıldıktan sonra ilacın kesilmesi hayati önem taşımaktadır.

Anahtar Kelimeler: amiodaron, pulmoner toksisite, adölesan

PS-089[Çocuk Yoğun Bakım]

Ciddi troponin I yüksekliği ve myokard disfonskiyonu ile seyreden akrep sokması olgusunda tekrarlayan doz antivenom tedavisi

Nagehan Aslan[1], Didar Arslan[1], Dinçer Yıldızdaş[1], Nilgün Kula[2], Yasemin Çoban[1], Özden Özgür Horoz[1], Celal Varan[3], Sevcan Erdem[3], Hayri Levent Yılmaz[4]

[1]Çukurova Üniversitesi Tıp Fakültesi, Çocuk Yoğun Bakım Bilim Dalı, Adana

[2]Çukurova Üniversitesi Tıp Fakültesi, Çocuk Sağlığı ve Hastalıkları Ana Bilim Dalı, Adana

[3]Çukurova Üniversitesi Tıp Fakültesi, Çocuk Kardiyolojisi Bilim Dalı, Adana

[4]Çukurova Üniversitesi Tıp Fakültesi, Çocuk Acil Bilim Dalı, Adana

GİRİŞ

Akrep sokması özellikle tropikal iklimlerde zehirlenmelerin önemli bir nedenidir. Klinik bulgular ağrı, ödem, parestezi gibi lokal reaksiyonlardan pulmoner ödem, myokardit, nöolojik tutulum ve çoklu organ tutulumlarına kadar geniş bir yelpazede görüebilir. En önemli organ tutulumu kalp ve akciğerdir. Akrep sokmasına bağlı ölümlerin büyük kısmı pulmoner ödem ve kardiyojenik şoka bağlı gelişir. Biz burda akrep sokması sonrası ciddi troponin I yüksekliği ve sistolik disfonksiyon gelişen olguda uyguladığımız tekrarlayan doz antivenom tedavisini sunduk.

OLGU SUNUMU

Yaklaşık 3 saat önce gerçekleşen sarı renkli akrep ısırması sonrası kusma ve ağrı şikayeti ile çocuk acile başvuran 7 yaşındaki kız hastanın fizik muayenesinde bilinci letarjik, glasgow koma skalası 11, TA:130/80 mmHg, nabız: 148/dk, solunum sayısı 28/dk, vücut sıccaklığı 36°C, oksijen saturasyonu %97, kapiller geri dolum zamanı 4 sn ve ekstremiteleri soğuktu. Hastanın istemsiz ekstremite hareketleri, terlemesi ve hipersalivasyonu mevcuttu. EKG'de sinus taşikardisi, PA-AC grafisinde kardiyomegali ve pulmoner ödem ile uyumlu görünüm saptandı (Resim-1). Arteriyel kan gazında pH:7.11, pCO2:56, HCO3:16, BE:-7 ve laktat:3.9 mEq/L idi. Serum troponin I:0.12 ng/mL (n=0,02-0,06) ve CK-MB:6.4 (n<6,22) saptandı. Hastaya tetanoz aşısı, akrep antivenomu ve 0.05 mg/kg dozunda doksazosin uygulanıp çocuk yoğun bakım ünitesine yatırıldı. Üç saat sonraki troponin I değeri 9.4 ng/mL'ye yükselen hastaya santral katater takılarak dobutamin infüzyonu başlandı ve 2.doz antivenom uygulandı. Arteriyel katater yerleştirilip invaziv tansiyon monitorizasyonu yapıldı. Ekokardiografide ejeksiyon fraksiyonu (EF) %54 ölçüldü. Pulmoner konjesyon için furosemid başlandı. Hastanın troponin I değerleri kademeli artarak yatışının 36.saatinde 17.9 ng/mL'ye kadar yükseldi. Hastanın inotrop tedavisine dopamin ve adrenalin eklendi. Günlük EF ölçümleri yapıldı. Yatışın 4.gününde troponin seviyesi 8 ng/mL'ye gerilemişken ölçülen EF %36 saptanan hastaya 3.doz antivenom tedavisi uygulandı. Antivenomdan 12 saat sonra tekrarlanan ekokardiyografide EF %58 ölçüldü. Troponin I değeri yedinci günde normale dönen hasta yatışının dokuzuncu gününde taburcu edildi. Tablo 1'de hastanın troponin düzeyleri ve EF ölçümlerinin seyri görülmektedir.

SONUÇ

Akrep sokmasından sonra kalp kası enzimlerindeki hızlı yükselme ve kalp fonksiyonlarındaki ani bozulma miyokardda akut bir hasar geliştiğini göstermektedir. Troponin I takipte kullanılan önemli bir belirteçtir. Olgumuz troponin I düzeyinde meydana gelen 300 kat yükselme ile literatürde en yüksek troponin I seviyesine sahip çocuk olgudur. Olgumuz ayrıca 4.günde troponin I düzeyi 8 ng/mL'ye kadar gerilemişken EF'de ani düşüş olması ve bu durumun 3.doz antivenom uygulanması sonrası akut olarak düzelmesi yönüyle de dikkat çekicidir. Literatürde antivenom tedavisinin kardiyovasküler morbiditeyi önlediği ya da azalttığına dair bir bilgi mevcut değildir. Sonuç olarak akrep sokmaları hayatı tehdit eden miyokardit, kalp yetersizliği, kardiyojenik şok, pulmoner ödem gibi ciddi komplikasyonlara neden olabileceğinden önem taşımaktadır. Sistemik semptomları olan olguların takip ve tedavisinin yoğun bakım servisinde yapılması gerekmektedir.

Anahtar Kelimeler: akrep toksini, akrep antivenomu, miyokard disfonksiyonu

PS-090[Çocuk Yoğun Bakım]

Çocuk yoğun bakım ünitemizde açılan trakeostomi olgularının değerlendirilmesi

Ezgi Hasbek[1], Serhat Emeksiz[2], Yasemin Men Atmaca[1], Ganime Ayar[1]

[1]S.B. Üniversitesi, Ankara Çocuk Sağlığı ve Hastalıkları Hematoloji Onkoloji Eğitim ve Araştırma Hastanesi, Pediatri BD, Ankara

[2]S.B. Üniversitesi, Ankara Çocuk Sağlığı ve Hastalıkları Hematoloji Onkoloji Eğitim ve Araştırma Hastanesi, Çocuk Yoğun Bakım, Ankara

GİRİŞ: Mekanik ventilatördeki takip süresi ve yoğun bakım (YB) yatış gün sayısı üzerine olan olumlu katkıları, sedasyon ihtiyacını azaltması ve endotrakeal entübasyona nazaran daha güvenli bir yol olması nedeni ile trakeotomi çocuk YB uzmanlarının sıkça başvurduğu bir cerrahi yaklaşımdır.
AMAÇ: Bu çalışmaya, 22 yataklı, üçüncü düzey yoğun bakım ünitemizde Ocak 2016 ve Ağustos 2017 tarihleri arasında trakeostomi açılan 43 hasta dahil edilmiştir. Hastaların demografik ve klinik bilgileri, trakeostomi endikasyonları, trakeostomi açılma süreleri, gelişebilecek komplikasyonlar, mekanik ventilatör desteği ihtiyacı ve sonuçları retrospektif olarak bilgisayar kayıtları ve hasta dosyaları taranarak elde edilmiştir.
BULGULAR: Çalışmaya dahil edilen 43 hastanın 21'i (%48.8) kız, 22'si (%51.2) erkekti. Yaşları 3 ay ile 17 yaş arasında değişmekte olup ortalaması 3,09±4,3 (0-17 yıl) yıldı. 38 hasta (%89) türk uyruklu, beş hasta (%11) yabancı uyrukluydu. Hastalarımızın 31'ine (%72) nörolojik hastalık, 7'sine (%16,5) uzamış entübasyon, üç hastaya (%6,9) travma sonrası ve iki hastaya ise üst hava yolu obstrüksiyonu (%4,6) nedeni ile trakeostomi açılmıştı. Hastalarımızın trakeostomi açılmadan önce mekanik ventilatörde kalış süresi 25,8±17,17 (3-89 gün) gündü. Olguların hiçbirinde, çocuk yoğun bakım ünitesindeki izlemlerinde trakeostomiye bağlı komplikasyon gözlenmedi. Trakeostomi işlemi sonrası hastalarımızın tamamı mekanik ventilatörde solunum desteği almaktaydı. Taburcu edilerken solunum desteği alan hasta sayısı 29'du (%67). Yoğun bakım ünitemizce hazırlanan bundle ile hasta yakınlarının eğitimi yoğun bakım hemşireleri tarafından yapıldı. Hasta yakınlarının bakım hizmeti verecek düzeye gelme süresi ortalama 16,8±8,4 (7-30) gündü. Hastaların yoğun bakımda kalış süreleri 38,4±30,2 (18-155 gün) gündü.
SONUÇ: Çalışmamızda trakeostomi açılması için en sık nedenin nöro-metabolik hastalıklar olduğu görülmüştür. Trakeostomi sonrası aile eğitimi önem arzetmektedir. Yoğun bakım yatışlarında trakeostomi ihtiyacının daha erken öngörülmesinin ve trakeostomi açılmasının daha kısa yoğun bakım

ve hastanede kalış süreleri sağlayacağını ve tekrar hastaneye başvurma sıklığını azaltacağını düşünmekteyiz.

Anahtar Kelimeler: Trakeostomi, yoğun bakım, mekanik ventilatör

PS-091[Çocuk Yoğun Bakım]

Çocuk yoğun bakıma yatırılan travma olgularının değerlendirilmesi

Serhat Emeksiz[1], Ganime Ayar[2], Yasemin Men Atmaca[2]
[1]S.B. Üniversitesi, Ankara Çocuk Sağlığı ve Hastalıkları Hematoloji Onkoloji Eğitim ve Araştırma Hastanesi, Çocuk Yoğun Bakım, Ankara
[2]S.B. Üniversitesi, Ankara Çocuk Sağlığı ve Hastalıkları Hematoloji Onkoloji Eğitim ve Araştırma Hastanesi, Pediatri BD, Ankara

GİRİŞ: Travma nedenli ölümler, gelişmiş ülkelerde her yaş grubu için tüm ölüm nedenleri arasında beşinci sırada, 1-44 yaş grubu için ise birinci sırada yer alırken, Türkiye İstatistik Kurumu'nun verilere göre de ülkrmizde tüm yaş grupları için zehirlenmelerle birlikte beşinci sırada yer almaktadır. Travma hastalarında yaralanmanın şiddetini değerlendirmede; hastanın klinik bulguları, hasta yaşı, yaralanma yeri, travmanın mekanizması, hastaneye geliş süresi ve şekli önem taşır. Amaç YÖNTEM: Çalışmamızda çocuk yoğun bakımımıza bir yıl içinde yatırılan 58 travma olgusunun demografik bilgileri, travma nedeni, hastanede kalış süreleri, entübasyon ihtiyacı, mekanik ventilatörde kalış süreleri, katater kullanımı, prism ve pelod skorları retrospektif olarak incelendi. BULGULAR: 1 Eylül 2016- 20 Agustos 2017 tarihleri arasında çocuk yoğun bakımımıza travma nedeni ile yatırılan 58 hastanın 36'sı (%62,1) erkek, 22'si (%37,9) kız idi. Olguların 37'si (%63,8) erkek, 21 'I (%36,2) kız idi. Ortalama yaş 48,1±44,1 aydı (1-154 ay). Olgular travma mekanizmalarına göre değerlendirildiğinde 35 olgu (%60,3) yüksekten düşme, 10 olgu (%17,2) araç dışı trafik kazası, beş olgu (%8,6) araç içi trafik kazası, üç olgu (%5,2)suda boğulma, iki olgu (%3,4) yanık, iki olgu (%3,4) ası, bir olgu (%1,7) elektrik çarpmasıydı. Sekiz olgu (%13,8) inotropik destek aldı, 23 olguya (%39,7) santral venöz katater takıldı. Ortalama yoğun bakıma yatış süresi 9±12,2 gün (1-70 gün), mekanik ventilatöre bağlı kalma süresi ortalama 4,2±10,5 gün (0-70 gün), ortalama prism skoru 6,2±11,5 (0-52), ortalama pelod skoru 7 ±12,6 (0-51) olarak değerlendirildi. İki olgu (%3,4) ise kaybedildi. Hayatını kaybeden iki olguda yüksekten düşme sonucu çoklu travma ve intrakranial kanaması olan ve yoğun bakıma kabülünde glaskow koma skalası 3, pupilleri fix dilate hastalardı. SONUÇ: Pediatrik travma vakaları, ağır veya çoklu travmalarla yoğun bakıma alınmakta ve kritik hastaların önemli bir kısmını oluşturmaktadır. Travma multidisipliner yaklaşım gerektiren, prediatri dışında birden çok branşı ilgilendiren bir durumdur. Erken müdahale ve uygun yaklaşımla yüz güldüren sonuçlar alınabilmektedir.

Anahtar Kelimeler: Travma, çocuk yoğun bakım, kanama

PS-092[Çocuk Yoğun Bakım]

Çocuk yoğun bakıma yatırılan 1485 hastanın değerlendirilmesi

Serhat Emeksiz[1], Yasemin Men Atmaca[2], Ganime Ayar[2]
[1]S.B. Üniversitesi, Ankara Çocuk Sağlığı ve Hastalıkları Hematoloji Onkoloji Eğitim ve Araştırma Hastanesi, Çocuk Yoğun Bakım, Ankara
[2]S.B. Üniversitesi, Ankara Çocuk Sağlığı ve Hastalıkları Hematoloji Onkoloji Eğitim ve Araştırma Hastanesi, Pediatri, Ankara

AMAÇ: Çocuk yoğun bakım ünitesinde yatan hastaların özelliklerinin ve prognoza etki eden faktörlerin değerlendirilmesi amaçlanmıştır

Gereç ve YÖNTEMLER: 1 Ocak 2016 -1 Temmuz 2017 tarihleri arasında yoğun bakım ünitemize kabul edilen 1485 çocuk geriye dönük olarak incelendi. Hastaların yaşları, cinsiyetleri, tanıları, altta yatan hastalıkları, mekanik ventilasyon ihtiyaçları, mekanik ventilasyon süreleri, yatış süreleri, prism ve pelod skorları, inotrop ihtiyaçları, invaziv girişimleri ve prognozları kaydedilerek değerlendirildi.

BULGULAR: Hastaların 801'i (%53,9) erkek 684'ü (%46,1) kızdı. 1338 hasta (%90,1) türk uyruklu, 147 hasta (%9,9) yabancı uyrukluydu. Ortalama yaş 24,2±32,5 ay (1-216 ay)'dı. En sık yatış tanıları solunum sıkıntısı (n=485, %30,6) ve nörolojik hastalıklar (n=236, %15.8)'di. Ortalama PRISM skoru 8±12,8 (0-56), ortalama PELOD skoru 8,5±14 (0-61)'di. 568 hastanın (%38,2) mekanik ventilatör (MV) ihtiyacı oldu. Ortalama MV süresi 8,4±15,6 gündü (1-131 gün) ve ortalama yatış süresi 8,5±7,8 gündü (1-152 gün). Santral venöz kateterizasyon 261 hastaya (% 17,5) uygulandı. Mortalite oranı %6,2'du. MV ve yatış süresi uzunluğu, mortalite üzerinde anlamlı düzeyde etkili saptandı.

SONUÇ: Ülkemizde yoğun bakımların gelişmesi ve çocuk yoğun bakım uzmanı sayısının artması ile birlikte daha önceleri %15'lerin üstünde olan mortalite oranı birçok merkezde daha düşük seviyelere gelmiştir. Halen nörodejeneratif ve solunum sistemi hastalıkları en sık yatış sebebi olmaya devam etmektedir. İnvaziv mekanik ventilasyona bağlı kalma süresi ve yatış süresinin uzaması mortaliteyi etkilemektedir.

Anahtar Kelimeler: Çocuk yoğun bakım, prism, pelod

PS-093[Çocuk Yoğun Bakım]

Çocuk yoğun bakım ünitesinde takip edilen zehirlenme olgularının değerlendirilmesi

Serhat Emeksiz[1], Yasemin Men Atmaca[2], Ganime Ayar[2]
[1]S.B. Üniversitesi, Ankara Çocuk Sağlığı ve Hastalıkları Hematoloji Onkoloji Eğitim ve Araştırma Hastanesi, Çocuk Yoğun Bakım, Ankara
[2]S.B. Üniversitesi, Ankara Çocuk Sağlığı ve Hastalıkları Hematoloji Onkoloji Eğitim ve Araştırma Hastanesi, Pediatri BD, Ankara

GİRİŞ: Zehirlenmeler çocuk yoğun bakım üniteleri ve hastane yatışlarında önlenebilir mortalite ve morbiditenin önemli bir kısmını oluştururlar.
GEREÇ-YÖNTEM: Çocuk yoğun bakım ünitemizde 1 Ağustos 2016-31 Temmuz 2017 tarihleri arasında yatırılarak takip edilen zehirlenme olguları değerlendirildi.
BULGULAR: Çalışmaya dahil edilen 61 hastanın 35'i (%57,4) kız, 26'sı (%42,6) erkekti. Ortalama yaş 122±76,3 aydı (8-218 ay). Hastaların yaş gruplarına göre dağılımı değerlendirildiğinde 0-72 ay arası 22 (%36,1), 73-144 ay arası 2 (%3,3), 145 ay ve üstü 37 (%60,7) hasta olarak görüldü. Hastaların %80,3'ü ilaçlarla, %19,7'si ilaç dışı maddeler ile zehirlenmişti. Zehirlenme nedenlerine baktığımızda kaza 27 (%44,3), özkıyım 27 (%44,3),bağımlılık 7 (%11,5) olarak tespit edildi. Kaza ile zehirlenme 0-72 ay arası grupta, özkıyım ve bağımlılık yapıcı madde ile zehirlenme 145 ay ve üstü olan grupta anlamlı olarak yüksek bulundu ($p<0.05$). İlaç ilişkili zehirlenmelere baktığımızda santral sinir sistemi ilaçları (%35) en sık rastlanan ajandı daha sonra ağrı kesiciler (%31,2) gelmekteydi. İlaç dışı nedenlerden ise en sık koroziv madde (%38) ile zehirlenme, ikinci olarak ise bonzai (%30) ile zehirlenme görülmekteydi. Dört hasta (%6.5) entübe olarak takip edildi. Üç hastaya (%4,9) hemodiyaliz yapıldı. İki hasta (%3.2) ise kaybedildi.

SONUÇ: Çocukluk yaş grubunda özellikle kaza sonucu oluşan zehirlenmeler halen önlenebilir morbidite ve mortaite sebepleridir. Özkıyım amaçlı zehirlenmeler ise etkene maruz kalmanın geç farkedilmesi, hastaneye geç başvurulması, yüksek doz maruziyet gibi nedenler sebebi ile ölümcül seyredebilmektedir. Evde kaza sonucu alımları önlemek amacı ile aile bilgilendirmelerinin daha sık yapılması, ilaçların çocukların ulaşamayacağı kapalı kutular içinde saklanması, özkıyım amaçlı yada bağımlıklık yapıcı maddeler ile zehirlenmelerde ise ebeveyn-çocuk ilişkisinin sık sık gözden geçirilmesi gerektiğini düşünmekteyiz.

Anahtar Kelimeler: Zehirlenme, özkıyım, bağımlılık

PS-094[Çocuk Yoğun Bakım]

Çocuk yoğun bakımda posterior reversibl ensefalopati sendromu: 7 vaka

Halil Örtlek[1], Serhat Emeksiz[2], Ganime Ayar[1], Yasemin Men Atmaca[1], Namık Özbek[3]
[1]S.B. Üniversitesi, Ankara Çocuk Sağlığı ve Hastalıkları Hematoloji Onkoloji Eğitim ve Araştırma Hastanesi, Pediatri BD, Ankara
[2]S.B. Üniversitesi, Ankara Çocuk Sağlığı ve Hastalıkları Hematoloji Onkoloji Eğitim ve Araştırma Hastanesi, Çocuk Yoğun Bakım, Ankara
[3]S.B. Üniversitesi, Ankara Çocuk Sağlığı ve Hastalıkları Hematoloji Onkoloji Eğitim ve Araştırma Hastanesi, Çocuk Hematoloji BD, Ankara

GİRİŞ: Posterior reversibl ensefalopati sendromu (PRES), en sık sebebi hipertansiyon olmakla beraber sistemik faktörler, ilaçlar ve eklampsi gibi birçok sebebi bulunan iskemik bir durumdur. Klinik ve radyolojik olarak tanısı konulan bir sendromdur. Özellikle beyinin parieto-oksipital alanlarını tutmaktadır. Burada, PRES bulguları ile çocuk yoğun bakımımızda takip edilen yedi olgumuzun etiyolojik, klinik ve radyolojik bulguları değerlendirildi.

Yazımızda, 1 ağustos 2016 ve 1 ağustos 2017 tarihleri arasında çocuk yoğun bakım ünitemizde yatan klinik ve beyin görüntülemeleri ile PRES tanısı konulan yedi hasta incelendi. Hastaların demografik özellikleri, başlangıç klinik bulguları, klinik tablo ortaya çıktıktan sonraki en yüksek kan basıncı değerleri, klinik düzelmenin zamanı, tanı anında manyetik rezonans (MRG) görüntülemelerine ulaşıldı. Demografik özellikler arasında, yaş, cinsiyet, hastaların ana tanıları, mental durum değişikliği yapabilecek tetikleyici etmenler ve başlangıç klinik durumları değerlendirildi.

OLGU: Yedi hastanın altısı erkek (%85,7), biri kızdı (%14,2). Ortalama yaş 9,8 yıl (2-17 yıl) idi. Altta yatan birincil hastalıklar; dört hastada malignensi, bir hastada atipik hemolitik üremik sendrom, bir hasta poliarteritis nodoza, bir hasta ise sistemik lupus eritamotozis mevcuttu.

Tüm hastalarımızın PRES kliniği geliştikten sonra ölçülen en yüksek kan basıncı değerleri yaşa göre %99. persantilin üstündeydi (sistolik kan basıncı değerlerinin ortalaması 158,8±12,4 mmHg, diyastolik kan basıncı değerlerinin ortalaması 89,4±10,6 mmHg). En yaygın nörolojik bulgu nöbet ve bilinç bulanıklığı olarak saptandı. Bilinç bulanıklığı ve nöbet tüm hastalarımızda, baş ağrısı üç hastamızda ve görme bozukluğu iki hastamızda saptandı. MR bulguları değerlendirildiğinde altı hastada parietal bölge tutulumu, 5 hastada occipital bölge, 3 hastada frontal bölge, 2 hastada temporal bölge tutulumu vardı.. Akut ensefalopati kliniğinin düzelmesi ve yoğun bakımda kalış süreleri ortalama 4,1 (1-9 gün) gündü. Hastaların ortalama hastanede kalış süreleri 38,6±18,4 (32-180 gün) gündü. Taburculuklarında tekrar değerlendirilen hastalarda nörolojik sekel görülmedi.

SONUÇ: PRES sendromunun erken teşhisi ve tedavisi oldukça önemlidir. Aksi taktirde kalıcı beyin hasarına ve kalıcı epileptik nöbetler gibi nörolojik sekellere neden olabilir. PRES sendromu tedavisinde kan basıncı ve nöbetleri kontrol altına almak yanında, altta yatan hastalığın tedavisi esastır. Bilinç bozukluğu ve nöbet ile birlikte tansiyon yüksekliğinde PRES sendromu her zaman akılda tutulmalı ve ayırıcı tanıda düşünülmelidir.

Anahtar Kelimeler: Posterior reversible ensefalopati sendromu, hipertansiyon, çocuk yoğun

bakım

PS-095[Çocuk Yoğun Bakım]

Kliniği ensefalopati ile komplike olan Bocavirüs pnömonili bir olgu

Emine Akkuzu[1], Gökhan Kalkan[1], Meltem Akgül Erdal[2], Burcu Cura Yayla[3]
[1]Gazi Üniversitesi, Çocuk Sağlığı ve Hastalıkları Ana Bilim Dalı, Çocuk Yoğun Bakım Bilim Dalı, Ankara
[2]Gazi Üniversitesi, Çocuk Sağlığı ve Hastalıkları Ana Bilim Dalı, Ankara
[3]Gazi Üniversitesi, Çocuk Sağlığı ve Hastalıkları Ana Bilim Dalı, Çocuk Enfeksiyon Bilim Dalı, Ankara

Giriş
İnsan bocavirüsü (Human Bocavirus; HBoV) 2005 yılında moleküler yöntemlerle tanımlanan ve Parvovirüs ailesinde sınıflandırılan nispeten yeni bir virüstür. Çocukların üst ve alt solunum yolu enfeksiyonlarında dünya genelinde %2-19 arasında etken olarak tespit edilmekle beraber Bocavirusun santral sinir sistemi üzerine de etkileri bilinmektedir. Doğrudan ensefalit etkeni olabildiği gibi pnömoniye eşlik eden ensefalopatiye de neden olabilmektedir. Burada çocuk yoğun bakımda pnömoni tanısıyla izlenen, klinik seyri ensefalopati ile komplike olan üst solunum yolu viral panelinde Bocavirus tespit edilen daha önceden sağlıklı 17 aylık bir erkek hasta takdim edilmiştir.
Olgu
Acil servise 3 gündür olan öksürük, hafif ateş ve öksürük sonrası 3-4 kez kusma şikayetiyle başvuran 17 aylık erkek hastanın gelişinde fizik muayenesinde genel durumu orta, bilinci açık, ajite, taşikardik, takipneik, dinlemekle bileteral yaygın ronküs, yer yer ral ve subkostal interkostal retraksiyonları mevcuttu. Karaciğer kot altı 3 cm ele geliyordu. Hastaya bronşiolit ön tanısıyla medikal tedavileri verildi, yüksek akımlı nazal kanül tedavisi başlandı. Solunumu rahatlamayan ve ajite olan hasta takip için çocuk yoğun bakıma yatırıldı. Çocuk yoğun bakıma kabülünde akut faz reaktanları negatifti, posteroanterior akciğer grafisinde (PAAC) sol üst ve sağ orta loblarda infiltrasyonu mevcuttu. Hastanın 3 gün önce şüpheli bir patlamamış mısır yutma öyküsü mevcut olduğundan ve solunumu rahat olmadığından toraks bilgisayarlı tomografisi (BT) çekildi, pnömomediastinum, solda pnömotoraks ve sol üst lop ile sağ alt lop süperiyorda konsolidasyon alanları mevcut olarak raporlandı. Hastaya çekilen PAAC grafisinde de solda pnömotoraks görüntüsü olması nedeniyle göğüs tüpü takıldı. Solunum eforu daha da artan hasta entübe edildi ve mekanik ventilasyon desteğine alındı. Sekonder bakteriyel pnömoni düşünülerek sulbaktam ampisilin, vankomisin ve amikasin tedavileri başlandı. Viral semptomları olması nedeniyle gönderilen üst solunum yolu viral panelinde Bocavirüs saptandı. Akciğer dinleme bulguları düzelen ve kontrol PAAC grafilerinde bilateral perihiler infiltrasyon dışında özellik olmayan hasta yatışının dördüncü gününde ekstübe edildi. Ekstübasyon sonrası uykuya meyilli olan ve ağrılı uyaranı lokalize etmek dışında tepkisi olmayan hastaya beyin BT çekildi, normaldi. Bocavirüs ensefaliti açısından lumbal ponksiyon yapıldı, beyin omirilik sıvısında bakılan Bocavirüs, Herpes simleks virüs tip 1-2, Citomegalovirüs, Epstein–Barr virüs, Varicella–zoster virüs, Human herpes virüs-6 ve enterovirüs PCR'ları negatif geldi, kültürlerde üreme olmadı. Uykuya meyilli hali iki gün daha devam eden hastanın sonrasında nörolojik muayenesi normaldi. Fizik muayenesi normal olan ve antibiyotik tedavileri on güne tamamlanan hasta taburcu edildi.
Tartışma
Bocavirüs sıklıkla 2 yaş altı çocukları etkileyen alt ve üst solunum yolu hastalığı yapan bir virüstür. Hastane yatışı ve yoğun bakım takibi gerektirecek kadar ağır hastalık oluşturabilmektedir. 2012'den sonra yapılan bazı çalışmalarda Bocavirüsün ensefalit etkeni olabileceği de gösterilmiştir. Beyin omurilik sıvısında tespit edilemese dahi Bocavirüse bağlı solunum yolu enfeksiyonuna ensefalopati bulguları eşlik edebilmektedir.

Anahtar Kelimeler: Bocavirüs, ensefolopati, pnömoni

PS-096[Çocuk Yoğun Bakım]

Bilinen immün yetmezliği olmayan bir olguda EBV ensefaliti

Emine Akkuzu[1], Gökhan Kalkan[1], Hasan Tezer[2]
[1]Gazi Üniversitesi, Çocuk Sağlığı ve Hastalıkları Ana Bilim Dalı, Çocuk Yoğun Bakım Bilim Dalı, Ankara
[2]Gazi Üniversitesi, Çocuk Sağlığı ve Hastalıkları Ana Bilim Dalı, Çocuk Enfeksiyon Bilim Dalı, Ankara

Giriş
Epstein-Barr Virüs (EBV) lenfotrofik bir herpes virüsü olup genellikle enfeksiyöz mononükleoz (EM) kliniğiyle bulgu vermesine rağmen çok daha az sıklıkla santral sinir sistemi enfeksiyonu etkeni olarak da ortaya çıkabilir. Burada status epilepticus nedeniyle çocuk yoğun bakımda entübe izlenen bir hastanın ekstübasyon zorluğuna neden olan EBV ilişkili adenoid hipertrofi vakası takdim edilmiştir. Eş zamanlı EBV ensefaliti de gelişen bu olgu ile bilinen klasik immün yetmezlik hastalığı olmayan hastalarda bile EBV enfeksiyonunun farklı klinik tablolarla ortaya çıkabileceği vurgulanmıştır.
Olgu
6 aylıktan itibaren epilepsi tanısıyla takipli olan ve valpiroik asit, klobazam tedavileri kullanmakta olan 2,5 yaşında kız hasta ateş ve solunum sıkıntısı nedeniyle acil servise başvurdu. Akut bronşiolit tanısıyla yüksek akımlı nazal kanül (YANK) ile oksijen tedavisi başlanan hastanın 2-3 kez fokal nöbeti olması ve nöbeti durdurmaya yönelik midazolam yapılması sonrası solunumu yüzeyelleşti. Yoğun bakıma alınarak entübe edildi ve mekanik ventilasyon desteğine alındı. Fenitoin yükleme yapıldı ve midazolam infüzyonu başlandı. Bir gün sonra nöbetleri azalan hasta ekstübe edildi. Ekstübasyon sonrası solunum sıkıntısı ve stridoru gelişen hastada üst hava yolu ödemi düşünülerek tedavileri verildi. Medikal tedaviler sonrası solunumu rahatlayan hastanın günde 2-3 kez olan stridor ve solunum sıkıntısı atağı oldu. Fizik muayenesinde tonsiller hipertrofi ve submandibular lenfadenopatileri tespit edilen hastaya boyun bilgisayarlı tomografi çekildi, ileri derecede adenoid vejetasyon ve tonsiller hipertrofi saptandı. Kulak burun boğaz bölümü acil adenoidektomi operasyonu önerdi ancak hastanın solunumu medikal tedaviler ile kısmen rahatladığından takip edildi. Yatışının 3. gününde uykuya meyil ve dirençli ateşleri olan hastanın 32200 x10^3/ uL' yi bulan lökositozu gelişti. Çekilen elektroensefalogramda (EEG) ensefolopati bulguları mevcuttu, epileptik aktivite gözlenmedi. Ensefalite yönelik lumbal ponksiyon yapıldı. Beyin omirilik sıvısı (BOS) biyokimyasal tetkilerinde özellik yoktu. Beyin magnetik rezonans görüntülemesinde spesifik bulgu saptanmadı. Hastanın serum ve BOS'dan yollanan EBV polimeraz zincir reaksiyonları (PCR) pozitif geldi. Yatışının 3. gününde nöbetleri kontrol altına alınan, 5. günde ensefolopati bulguları gerileyen hastaya EBV açısından ek tedavi verilmedi. Hastanın adenoid hipertrofiye bağlı solunum sıkıntısı ve YANK tedavisi 1 ay kadar devam etti. Üst hava yolu obstrüksiyonu ve solunum sıkıntısı düzelen, nöbetleri kontrol altına alınan hasta taburcu edildi.
Tartışma
Bebeklerde ve çocuklarda primer EBV enfeksiyonları sıktır ve sıklıkla asemptomatiktir. Semtomatik olduğunda orta kulak iltihabı, ishal, üst solunum yolu enfeksiyonu ve EM gibi çeşitli bulgular oluşturabilir. Çocuklarda en sık EM ile uyumlu klinik bulgular vardır, bebeklerde ise solunum semptomları belirgindir. Masif lenfoid hiperplazi ve mukozal ödem nedeniyle üst solunum yolunun tıkanması EM'nin seyrek fakat ölümcül bir komplikasyonudur.
EBV'ye bağlı nörolojik bulgular çok daha nadir görülmektedir ve genelde immün yetmezlik zemininde gelişir. Bulgular arasında menenjit, ensefalit, Guillain-Barre sendromu, fasyal sinir felci, transvers myelit, periferik nevrit ve optik nevrit bulunur. Hastamızda bilinen bir immün yetmezlik durumu

olmamasına rağmen ateş, nöbet, laterji gibi ensefalit bulguları gelişmiş ve BOS'ta bakılan EBV PCR pozitif saptanmıştır.

Anahtar Kelimeler: Adenoid hipertrofi, Ensefalit, EBV, Nöbet

PS-097[Çocuk Yoğun Bakım]

Yabancılaşıyoruz!!!

Serhat Emeksiz[1], Sema Ateş[2], Ganime Ayar[2], Yasemin Men Atmaca[2]
[1]S.B. Üniversitesi, Ankara Çocuk Sağlığı ve Hastalıkları Hematoloji Onkoloji Eğitim ve Araştırma Hastanesi, Çocuk Yoğun Bakım, Ankara
[2]S.B. Üniversitesi, Ankara Çocuk Sağlığı ve Hastalıkları Hematoloji Onkoloji Eğitim ve Araştırma Hastanesi, Pediatri AD, Ankara

AMAÇ: Yaklaşık altı yıldır Ortadoğu' da devam eden iç savaş ve kaos ortamı neticesinde ülkemiz pek çok göçmeni misafir etmiştir. Barınma ve beslenme sorunları, tıbbi bakım olanaklarının kısıtlı olması, koruyucu sağlık hizmetlerinden uzak kalma özellikle ebeveynlere bağımlı olan çocukları daha çok etkilemiştir. Biz bu çalışmamızda çocuk yoğun bakım ünitesimizde (ÇYBÜ) tedavi gören göçmen çocukların özelliklerini ortaya koymak ve göçmen çocuklar ile ilgili farkındalığın arttırılmasını amaçladık.

Gereç ve YÖNTEMLER: 01 Ocak 2016-1 Temmuz 2017 tarihleri arasında hastanemiz 22 yataklı üçüncü basamak çocuk yoğun bakım ünitesinde, yaşları 1 ay ile 18 yaş arasında değişen hastaların verileri hastane kayıtlarından geriye dönük olarak değerlendirildi. Dosyadaki veriler yaş, cinsiyet, uyruğu, yatış nedeni, yatış süreleri, hastaların son durumları ve mortalite oranları açısından incelendi.

BULGULAR: 01 Ocak 2016-1 Temmuz 2017 tarihleri arasında hastanemiz çocuk yoğun bakım ünitesinde tedavi gören 1485 hasta çalışmaya alındı. Bu hastalardan 147'sini (%9,9) göçmen hastalar oluşturmaktaydı. 147 hastanın 69'u (%47) 2016 yılında, 78'i (%53) 2017'nin ilk yedi ayında yoğun bakımımıza yatırılmıştı. Çocuk yoğun bakıma yatış oranı genel olarak %0.46 iken, bu oran göçmen hastalarda %1,32 olarak tespit edildi. Yatış nedenleri incelendiğinde solunum sistemi hastalıkları, nörolojik hastalıklar, travma ve enfeksiyon hastalıkları ilk sıralarda yer almaktaydı. Ortalama prism skoru 10,1±14,6, ortalama pelod skoru 10,8±16,4'dü. Çalışmamızda göçmen hastalarda mekanik ventilasyon ihtiyacının %54, diyaliz ihtiyacının %4 ve trakeostomi açılma oranının %12 olduğu tespit edildi. Tüm hastalarda mortalite oranı % 6,2 iken, göçmen hastalarda bu oran % 12,8 olarak saptandı.

SONUÇ: Çalışmamızda da gösterildiği üzere ünitemizdeki çocuk yoğun bakım yataklarının yaklaşık %10'u yabancı uyruklu hastaların tetkik ve tedavileri için kullanılmaktadır. Doğu ve Güneydoğu Anadolu bölgelerindeki yoğun bakımlarda bu oran daha da yüksek değerlere ulaşmaktadır. 2017 yılının ilk yarısında yoğun bakıma yatırılan göçmen hasta sayısı (78), 2016 yılında yatan göçmen hasta sayısından (69) daha fazladır ve sayı giderek artmaktadır. Göçmen hastalarda daha yüksek yoğun bakım yatış oranı ve daha yüksek mortalite saptanması ciddi sağlık sorunlarıyla karşı karşıya olduklarını göstermektedir. Koruyucu sağlık hizmetlerinin güçlendirilmesi, sosyal destek programları, barınma ve beslenme koşullarının iyileştirilmesi, önlenebilir kazaların azaltılması, sığınmacı çocukların yaşamına olumlu katkılar sağlayacak ve yoğun bakım yatış oranını ve mortaliteyi azaltacaktır. Yakın zamanda çatışmaların durmayacağı düşünülürse ve ülkemizde yerleşik hayata geçen göçmen vatandaşlarının sayısının her geçen gün artması nedeni ile, ilerki dönemlerde daha fazla sayıda yabancı uyruklu hastanın sağlık hizmetlerinden faydalanacağını öngörüyoruz. Bu durumun hiçbir hastayı mağdur etmeden hastanelerimizde mümkün olan en az problem ile yönetilmesi için farkındalık oluşturmalı, birçok platformda bu konu tartışılmalı ve çözüm odaklı çalışmalar yapılmalıdır çünkü giderek yabancılaşıyoruz!!!

Anahtar Kelimeler: göçmen, çocuk yoğun bakım ünitesi, savaş

PS-098[Çocuk Yoğun Bakım]

Çocuk Yoğun Bakım Ünitemizde Terapötik Plazmaferez Uygulanan Hastalarımızın Değerlendirilmesi

Melike Arslan[1], Serhat Emeksiz[2], Ganime Ayar[1], Yasemin Men Atmaca[1], Derya Özyörük[3], Namık Özbek[3], Adnan Çağlı[4]

[1]S.B. Üniversitesi, Ankara Çocuk Sağlığı ve Hastalıkları Hematoloji Onkoloji Eğitim ve Araştırma Hastanesi, Pediatri BD, Ankara

[2]S.B. Üniversitesi, Ankara Çocuk Sağlığı ve Hastalıkları Hematoloji Onkoloji Eğitim ve Araştırma Hastanesi, Çocuk Yoğun Bakım, Ankara

[3]S.B. Üniversitesi, Ankara Çocuk Sağlığı ve Hastalıkları Hematoloji Onkoloji Eğitim ve Araştırma Hastanesi, Çocuk Hematoloji BD, Ankara

[4]S.B. Üniversitesi, Ankara Çocuk Sağlığı ve Hastalıkları Hematoloji Onkoloji Eğitim ve Araştırma Hastanesi, Aferez Ünitesi, Ankara

AMAÇ: Bu çalışmamızda ünitemizde terapötik plazma değişimi uygulanan hastaların klinik özellikleri, uygulama endikasyonları, uygulama süreleri ve yöntemlerini incelemeyi amaçladık.

GEREÇ-YÖNTEM: S.B. Ankara Çocuk Sağlığı ve Hastalıkları Hematoloji Onkoloji Eğitim Araştırma Hastanesi Çocuk Yoğun Bakım Ünitesi'nde, Ocak 2016-Şubat 2017 tarihleri arasında terapötik plazmaferez uygulanan hastalara ait demografik, klinik ve laboratuvar veriler hasta dosyası, hastane otomasyon sistemi ve aferez ünitesi hkayıtlarından retrospektif olarak elde edildi.

BULGULAR: Çalışma süresi içinde 25 hastaya terapötik plazmaferez işlemi uygulandı. Hastaların %64'ü kız, %36'si erkekti. Hastaların ortalama yaşları 85 ay (6-214 ay), ortalama vücut ağırlıkları 30,4 kg (8-88 kg)' di. Hastaların %65' inde altta yatan bir hastalık vardı.Endikasyon olarak en sık TİÇOY (trombositopeni ilişkili çoklu organ yetmezliği) nedeni ile terapötik plazmaferez işlemi uygulandı. Toplam uygulanan işlem sayısı 131 seanstı. Ortalama işlem sayısı 5 seans (2-15 seans)' tı. Replasman sıvısı olarak %48 (63/131) taze donmuş plazma, %28 (37/131) albümin, %23 (31/131) taze donmuş plazma+ albümin kullanıldı. Replasman sıvısı olarak TDP kullanılan hastaların %23 (15/63)'de, albümin kullanılan hastaların %89 (33/37) 'de, TDP+ albümin kullanılan hastaların %70 (22/31) 'da işlem sonrası Aptt değerinde uzama saptandı. Plazmaferez seanslarının %21,4 (28/131)'da hesaplanan plazma hacminin bir buçuk katı, %78,6 (103/131)'da hesaplanan plazma hacminin bir katı kullanıldı. 131 işlemden yedisi katater tıkanması nedeni ile tekrar başlatılmıştır. Ortalama ÇYBÜ' si yatış süreleri 29 (4-132) gün, ortalama hastanede yatış süreleri 42(4-158) gün saptandı. 25 hastadan üçü (%12) hayatını kaybetmiştir.

TARTIŞMA: Terapötik plazma değişimi (TPD), aferez cihazı kullanımı ile büyük hacimlerde hasta plazması alınması ve bunun yerine uygun replasman sıvılarının konması işlemidir. Kullanılacak sıvıya genellikle endikasyona, hastanın albümin seviyesine, koagülasyon profiline ve altta yatan hastalığına göre karar verilmektedir. Plazma değişim sayısı ve sıklığının kararı hastaların klinik durumuna ve laboratuar bulgularına göre verilir. Altta yatan hastalığın olması mortaliteyi belirleyen önemli bir

etkendir. Sonuçlarımız; klasik tedavi yaklaşımları ile yeterli cevap alınamayan çocuk hastalarda endikasyon dahilinde terapötik plazmaferez işleminin güvenle yapılabileceğini göstermektedir.

Anahtar Kelimeler: Plazmaferez, yoğun bakım, tiçoy

PS-099[Çocuk Yoğun Bakım]

Adölesan dönemde bir suisit girişimi "Yüksek Doz Kolşisin Zehirlenmesi"

Gamze Varlı, Seçil Kapaklı, Dilber Yıldırım, Ela Nur Yıldız, Dilara Belge, Funda Güzel
Acıbadem Üniversitesi Atakent Hastanesi

Hastamız İ.D. 12 yaşında, kız
Ailesel Akdeniz Ateşi nedeni ile kolşisin kullanan hasta 30 adet kolşisin tablet içirek suisid girişiminde bulunup sonrasında INR uzaması sebeiyle pediatrik yoğun bakım ünitesine (PICU) yatışı yapıldı. PICU'da ilk değerlendirmede *Glaskow Koma Skalsı:15, * Kas-iskelet sitemi normal, *Genito üriner sistemi normal, herhangi bir allerjisi yok. Geliş vital bulguları; kalp tepe atımı:110/dk, kan basıncı: 100/70 mmHg, solunum sayısı: 16/dk, ateş: 36,5C (timpanik), SpO2: %96. Genel durumu orta. Hastaya 2lt/dk dan oksijen verilidi. Hastaya hekim tarafından antibiyotik tedavisi verildi. Kolşisin zehirlenmesine bağlı multip organ yetmezliği riski olan hastaya 3 gün boyunca günde bir kez plazma exchange işlemi yapıldı.
Hastanın hemoglobin, hemotokrit, trombosit, üre, kreatinin, sodyum, potasyum, kalsiyum, klor, AST (Alanin Aminotransferaz), ALT (Aspartat Aminotransferaz), glukoz değerlerinin takibi yapıldı.

Örnek Hemşirelik Tanıları

1) Zehirlenmeye sekonder, ailenin hasta üyesinin tedavileri nedeniyle ailenin tüm üyelerinde duygusal değişklikler olmasına bağlı aile içi süreçlerin devamlılığında bozulma.
2) Plazma exchange işlemine sekonder yoğun/invaziv tedavilere-işlemlere bağlı korku
3) Plazma exchange işlemine sekonder çoklu invaziv işlemlere bağlı enfeksiyon riski
4) Plazma exchange işlemine sekonder sıvı/eletrolit dengesizliği riski
5) İlaç tedavilerine sekonder olarak host savunmasının baskılanamasına bağlı enfeksiyon riski
6) Eksternal üriner kateter varlığına sekonder mekanik irritasyona ve basınç etkisine bağlı doku bütünlüğünde bozulma riski.
7) Oksijen kullanımının kurutucu etkisine bağlı oral müköz memranda bozulma riski

Anahtar Kelimeler: zehirlenme intoks suisid kolşisin adölesan

tablo 1

Gün	Hemoglobin (g/l)	Hemotokrit (%)	Trombosit (mm3)	Üre (mg/dl)	Kreatinin (mg/dl)	Sodyum (mEq/lt)	Potasyum (mEq/lt)	Kalsiyum (mg/lt)	AST (U/I)	ALT (U/I)	Glukoz (g/l)
1.gün	15	44,7	203	14,98	0,37	142	3,1	8,13	63,7	207	171
2.gün	12,1	36	99	10,38	0,4	140	4,01	8,41	62	39	118
3.gün	11,4	36,5	170	21,4	0,5	134	4	9,9	39,5	19	115

HemÅŸirelik tanÄ±larÄ±nÄ±n Ã¼st kÄ±smÄ±nda

suiside bear

Metnin en Ã¼st sol Ã¼st kÃ¶ÅŸesine baÅŸlÄ±ÄŸÄ±n sol tarafÄ±na yan yana

PS-100[Çocuk Yoğun Bakım]

Ventriküler taşikardilerde amiodaron kullanımına bir istisna: Uzun QT sendromu

Emine Akkuzu[1], Gökhan Kalkan[1], Fulya Kürekçi[2], Semiha Tokgöz[3]
[1]Gazi Üniversitesi, Çocuk Sağlığı ve Hastalıkları Ana Bilim Dalı, Çocuk Yoğun Bakım Bilim Dalı,

Ankara
[2]Gazi Üniversitesi, Çocuk Sağlığı ve Hastalıkları Ana Bilim Dalı, Ankara
[3]Gazi Üniversitesi, Çocuk Sağlığı ve Hastalıkları Ana Bilim Dalı, Çocuk Kardiyoloji Bilim Dalı, Ankara

Giriş
Uzun QT sendromu (UQTS) aritmojenik bir iyon kanalı bozukluğu olup ağır derecede anormal ventrikül repolarizasyonu ile karakterizedir. Bu durumun Torsades de pointes gibi malign ventriküler aritmilere yol açmak suretiyle ani kardiak ölümle ilişkisi bilinmektedir. Semptomatik olmuş tedavisiz olgularda yıllık mortalite oranı %20'dir. Venriküler aritmilerde sıklıkla kullanılan amiodaron düzeltilmiş QT (QTc) mesafesini daha da artırarak fatal aritmilere neden olabilmektedir. Burada mitokondrial sitopati ve uzun QT sendromu tanılarıyla izlenen 6 yaşındaki bir hastada gelişen ventriküler taşikardi olgusu tartışılmıştır.
Olgu
Büyüme gelişme geriliği nedeniyle 2 yıldır endokrinoloji bölümünce takipli 6 yaşında erkek hastanın bilinen senkop öyküsü bulunmamaktaydı. İshal kusma şikayetiyle hastaneye son başvurusunda dirençli laktik asidoz, tübülopati, hipotonisite klinik bulgularıyla mitiokondriyal sitopati tanısı alan hastanın çekilen elektrokardiyogramında (EKG) QTc süresi 480 msn saptandı. 24 saat süreli takılan holterde de QTc ortalaması 480 msn idi. Hastanın uzun QT yapacak herhangi bir ilaç kullanmaması, elektrolit anormalliği olmaması ve mitokondriyal sitopati gibi kardiyak aritmilere eşlik edebilecek bir hastalığı olması nedeniyle hastada konjenital uzun QT sendromu düşünüldü. Propronalol 1 mg/kg/gün 3 dozda başlandı. Hastanın takibinde 3-4 sn süren ventriküler taşikardi (VT) atakları oldu. Bakılan kan gazı ve serum elektrolitleri normaldi. Tedavi amaçlı amiodoron 5 mg/kg'dan yükleme yapıldı ve VT atakları kontrol altına alındığı için 5 mcg/kg/dk dozunda devamlı infüzyona geçildi. Hastanın kontrol holterinde QTc süresinin 500 msn olduğu ve önceki holterde olmayan VT atakları olduğu görüldü. Amiodaronun infüzyonu ile QT mesafesinin uzadığı ve VT ataklarının tetiklendiği görüldü ve amiodaron infüzyonu kesilerek 20 mcg/kg/dk dozunda lidokain infüzyonu başlandı. Propronalol dozu 3 mg/kg/gün'e arttırıldı. 24 saat süreyle VT atağı gözlenmeyen hastanın lidokain infüzyonu azaltılarak kesildi. Propronalol tedavisi altında 3 haftalık servis yatışında yeni VT atağı gözlenmeyen hasta taburcu edildi.
Tartışma
Konjenital uzun QT sendromu çocuklarda çok nadir görülen ancak ölümcül aritmilere yol açabilen bir hastalıktır. Öncelikli tedavisi beta bloker ajanlardır. Ancak VT ataklarında intravenöz tedaviler gerekebilmektedir. Bu durumda ventriküler aritmilerde sık kullanılan amiodaron yerine lidokain, flekainid gibi alternatif tedaviler kullanılabilir.
Olgumuzda amiodaron infüzyonu ile ventriküler taşikardisinin düzeldiği, takibinde QT mesafesinin uzadığı amiodaronun kesilmesiyle de tekrar kısaldığı tespit edilmiştir. Her ne kadar geniş spektrumlu antiaritmik etkisinden dolayı amiodaron yoğun bakımlarda sık kullanılan bir ajan olsa da altta yatan uzun QT sendromu varlığında kullanılmaması gerektiği konusunda farkındalık oluşturması amaçlanmıştır.

Anahtar Kelimeler: Amiodaron, Propronalol, Uzun QT sendromu, Ventriküler taşikardi

PS-101[Çocuk Yoğun Bakım]

Yoğun Bakımdan Taburcu Olan Tıbbi Teknolojiye Bağımlı Çocuklara Verilen

Evde Bakım Hizmetlerinin Değerlendirilmesi

Duygu Sönmez Düzkaya[1], Gülçin Bozkurt[2], Tülay Yakut[3]
[1]İstanbul Üniversitesi İstanbul Tıp Fakültesi Hemşirelik Hizmetleri Müdürlüğü
[2]İstanbul Üniversitesi Sağlık Bilimleri Fakültesi Ebelik Bölümü
[3]İstanbul Üniversitesi İstanbul Tıp Fakültesi Çocuk Yoğun Bakım Bilim Dalı

AMAÇ: Bu çalışma, bir üniversite hastanesinin Çocuk Yoğun Bakım Ünitesinden taburcu edilen tıbbi teknolojiye bağımlı çocuklara verilen evde bakım hizmetlerini değerlendirmek amacıyla yapıldı. GEREÇ-YÖNTEM: Araştırmanın evrenini; İstanbul Üniversitesi İstanbul Tıp Fakültesi Hastanesi, Çocuk Yoğun Bakım Ünitesinden taburcu edildikten sonra evde bakılan 42 hasta, örneklemi ise çalışmaya katılmayı kabul eden 30 hasta oluşturdu. Veriler araştırmacılar tarafından literatür doğrultusunda hazırlanan "Veri Toplama Formu" ile elde edildi. BULGULAR: Çalışma grubundaki çocukların; ortalama yaşının 85,63±58,40 ay olduğu, %56,7'sinin erkek ve %40'ının nörolojik hastalık tanısı ile takip edildiği saptandı. Yoğun bakımdan taburcu edilen çocukların tamamının trakeostomisi olduğu, %96,7'sinin ev tipi mekanik ventilatör kullandığı ve %93,3'ünün enteral yolla beslendiği belirlendi. Taburcu edildikten sonra hastaların %56.7'sinin yoğun bakıma tekrar yattığı belirlendi. Ailelerin %86,7'sinin evde sağlık hizmetleri koordinasyon merkezine başvurduğu ancak yalnızca %36,7'sının bu birimlerden destek hizmet aldığı ve alınan hizmetin en çok %23,3 oranında tıbbi tedavi veya izlem olduğu görüldü. Evde bakım hizmetleri ekipleri tarafından; trakeostomi değişimi, trakeostomi bakımı, aspirasyon, nazogastrik/orogastrik sonda takma, idrar sondası takma, egzersiz, vücut bakımı vb. yapılmadığı belirlendi. Ailelerin %93.3'ünün evde acil durumlarda geri döndürülemeyecek sonuçlar olacağını belirttiği saptandı. SONUÇ: Yoğun bakımdan taburcu edilen tıbbi teknolojiye bağımlı çocuklar evde bakım hizmetleri ekiplerinden yeterince destek almamaktadır. Bu hastaların evde bakımları aileleri tarafından yapılmaktadır. Tıbbi teknolojiye bağımlı hastalara yönelik evde bakım hizmetleri verebilecek bir model geliştirilmesi önerilebilir.

Anahtar Kelimeler: Evde bakım, çocuk, tıbbi teknoloji, yoğun bakım

TABLO-1

HASTA ÖZELLİKLER		
YAŞ *(85.63± 58.40 ay)*	n	%
Yoğun bakımda yatma süresi	15-180 gün	
Serviste yatma süresi	7-210 gün	
Evde bakım süresi	4-94 ay	
CİNSİYET		
Erkek	17	56.7
Kız	13	43.3
TANILARI		
Nörolojik sistem hastalıkları	40	12
Metabolik hastalıklar	36.7	11
Suda boğulma	10	3
Pos-op ektübe olamama/enfeksiyon hastalıkları	6.7	2
Diğer hastalıklar	6.6	2
AİLENİN GELİR DURUMU		
Gelir giderden az	15	50
Gelir gidere denk	14	46.7
Gelir giderden fazla	1	3.3

TABLO-2

TABURCULUKTA EVDE BAKIM İÇİN YAPILAN HAZIRLIKLAR	% (n)
VERİLEN EĞİTİMLER	
•Bakım,Kullanılan ekipmanlar/malzemeler, Acil durumda yapılacaklar, Aspirasyon, Beslenme	100 (n=30)
•Tedavi uygulamaları ve trakeostomi bakımı	93.3 (n=28)
•Yara bakımı ve enfeksiyonların önlenmesi	90 (n=27)
•Temel yaşam desteği	63.3 (n=19)
EVDE BAKIMA KİM HAZIRLADI	
•Hemşireler	%80 (n=24)
•Doktorlar	%20 (n=6)
TABURCULUKTAN SONRA TEKRAR YOĞUN BAKIMA YATMA	
•Evet	%56.7 (n=17)
•Hayır	%43.3 (n=13)
TABURCULUKTAN SONRA TEKRAR YOĞUN BAKIMA YATMA SAYISI	
•1 kez	%26.7 (n=8)
•2 kez	%10 (n=3)
•3 kez ve üzeri	%20 (n=6)

TABLO-3

TABURCULUK SONRASI YAŞANANLAR	Evet % (n)	Hayır % (n)
Evde sağlık hizmetleri koordinasyon merkezine başvurmuş mu?	86.7 (26)	13.3 (4)
Evde sağlık hizmetleri koordinasyon merkezinden hizmet alıyor mu? •Tıbbi tedavi/takip •Fizyoterapi •Bakım hizmetleri/ambulans	36.7 (11) •23.3 (7) •6.7 (2) •6.7 (2)	63.3 (19)
24 saat arayabileceği evde bakım ekibi var mı?	-	100 (30)
Evde bakım için gerekli tıbbi cihaz/malzeme ve ilaçlara kolaylıkla ulaşabiliyor mu?	86.7 (26)	13.3 (4)
Çocuğun bakımı için maddi destek alıyor mu?	60.0 (18)	40.0 (12)

TABLO-4

EVDE BAKIM İLE YOĞUN BAKIMIN AVANTAJ VE DEZAVANTAJLARININ KARŞILAŞTIRILMASI	YOĞUN BAKIM % (n)	EVDE BAKIM % (n)
Hasta daha fazla risk altında	70,0 (21)	30,0 (9)
Aile üyelerinde stres yaratabilir	80,0 (24)	20,0 (6)
Acil durumlarda geri döndürülemeyecek sonuçlar olabilir	6,7 (2)	93,3 (28)
Enfeksiyon daha az görülür	23,3 (7)	76,7 (23)
Tedavi ve bakım maliyeti daha düşüktür	73,0 (22)	26,7 (8)
Hastalar fonksiyonel olarak gerçek ortamlarında değerlendirilir	-	100 (30)
Hastanın yaşam kalitesi artar	-	100 (30)
İyileşme daha hızlı olur	10,0 (3)	90,0 (27)
Hastanın sorunları daha erken saptanır	26,7 (8)	73,3 (22)
Ölmek üzere olan hastaların fiziksel ve psikolojik rahatlığı desteklenir	40,0 (12)	60,0 (18)

PS-102[Çocuk Yoğun Bakım]

Metamizol kullanımına bağlı agranülositoz ve Fournier gangreni ilişkili refrakter septik şok:Adölesan olgu sunumu

Nagehan Aslan[1], Didar Arslan[1], Dinçer Yıldızdaş[1], Özden Özgür Horoz[1], İnci Batun[2], Kamuran Tutuş[3], Önder Özden[3], Selçuk Kılıç[3]
[1]Çukurova Üniversitesi Tıp Fakültesi, Çocuk Yoğun Bakım Bilim Dalı, Adana

[2]Çukurova Üniversitesi Tıp Fakültesi, Çocuk Sağlığı ve Hastalıkları Ana Bilim Dalı, Adana
[3]Çukurova Üniversitesi Tıp Fakültesi, Çocuk Cerrahisi Ana Bilim Dalı, Adana

Giriş
Metamizol sodyum ülkemiz dahil pek çok gelişmekte olan ülkede sık kullanılan bir analjezik, antipiretik ve spazmolitiktir. Bu ajanın tek doz alımı ile dahi ciddi nötropeni gelişebildiği çok sayıda vaka ile bildirilmiştir. Bu hayatı tehdit eden yan etkisi nedeni ile birçok ülkede yasaklanmış olmasına rağmen ülkemizde yaygın olarak kullanımına devam edilmektedir. Bu vaka sunumunda, öncesinde sağlıklı bir adölesan olgudaki metamizol kullanımı ilişkili agranülositoz ve ECMO dirençli septik şok tablosunu sunarak metamizolün bu ciddi yan etkisine dikkat çekmeyi amaçladık.
Olgu sunumu
On iki yaşındaki erkek hasta dirençli ateş, karın ağrısı ve halsizlik ile çocuk acil servise başvurdu. Öyküsünden 2 hafta önce ateş nedeni ile gittiği dış merkezde oral metamizol tablet reçete edildiği öğrenilen hastanın fizik muayenesinde Glasgow koma skoru:15, tansiyon artertel:80/40 mmHg, nabız:160/dk, solunum sayısı 35/dk, oksijen saturasyonu:%97 ve vücut sıcaklığı: 39°C idi. Batın hassas ve defans mevcuttu, kapiller dolum zamanı 4 saniye idi, skrotum altında ve anal bölgede dermatit benzeri hiperemik görünüm mevcuttu. Hemoglobin:11 g/dL, trombosit:43.000/mm3, WBC:1700/mm3, absolut nötrofil sayısı:0.5 103/µL, glukoz: 44 mg/dL, ALT:37 UI/L, AST:91 UI/L, amilaz:31 U/L, BUN:35 mg/dL, kreatin:2.3 mg/dL, albumin:1.2 g/dL, prokalsitonin:89 ng/mL saptandı. Arteriyel kan gazında ph:7.1, HCO3:15 ve laktat düzeyi 8 mEq/L idi. Taze donmuş plazma ve G-CSF tedavileri uygulandı. Septik şok düşünülerek total 40 ml/kg sıvı 30 dakika içerisinde verildi. İnotroplardan adrenalin, dopamine ve noradrenalin tedavileri sırası ile uygulandı. Vankomisin, meropenem ve metranidazol tedavilerinin ilk dozları 1 saat içerisinde uygulandı. İntraabdominal basınç 15 cmH2O idi. Hastaya akut batın ön tanısı ile acil laparotomi yapıldı. Operasyonda ince bağırsaklarda yaygın ödem ve nekroz vardı. Çekum ve çıkan kolan dilate, nekrotik halde idi ve bu alanlar rezeke edilip kolostomi açıldı. Operasyon esnasında skrotum altı ve anal bölgede ekimotik alanlar vardı ancak nekroz mevcut değildi. Postoperatif dönemde, entübe ve hipotansif halde çocuk yoğun bakım ünitesine devralındı. Kan gazında pH:7.20, HCO3:-15, laktat:11 mEq/L idi. Hastanın yoğun bakıma devralınmasından sonra skrotum altı ve anal bölgedeki hiperemik ekimotik alan hızla nekroza ilerledi. Yatışın 3.saatinde skrotum ödemli, ekimotik ve nekroze görünümde idi ve palpasyonla krepitasyon veriyordu. Hastada Fournier gangreni düşünüldü, acil debridman hazırlığı yapıldı ancak hipotansif olan, hemodinamisi stabil olmayan vakaya debridman uygulanamadı. Sıvı ve inotrop tedavisine rağmen ciddi hipotansif seyreden hastaya venoarteriyel ECMO kuruldu. Ancak hasta, acil servise başvurusunun 8.saatinde, çocuk yoğun bakıma yatışının ise 4.saatinde arrest oldu ve kardiyopulmoner resüsitasyona yanıt vermedi.
Sonuç
Agranülositoz nötrofil sayısının 500/mm3 altında olmasıdır, nadir ve ciddi bir durumdur ve en sık nedeni enfeksiyonlar ve ilaç yan etkileridir. Metamizol ile indüklenen agranülositozun mekanizması immün aracılı mekanizmalar yoluyla ve idiosenkron olarak düşünülmektedir ve hayatı tehdit edici ciddi bir yan etkidir. Biz bu olguyu sunarak çocuk acil servislerde antipiretik olarak yaygın kullanılan metamizolün masum olmayan yüzüne dikkat çekmeyi, agranülositoz riskinin ciddiyetini vurgulamayı ve pediatri hekimlerini bu riske karşı uyarmayı hedefledik.

Anahtar Kelimeler: agrnülositoz, metamizol, pediatri

PS-103[Çocuk Yoğun Bakım]

Çocuk yoğun bakım ünitesinde santral venöz kateter uygulamaları ve komplikasyonların değerlendirilmesi

İlknur Tolunay[1], Dinçer Yıldızdaş[1], Hüseyin Elçi[2], Derya Alabaz[3]

[1]Çukurova Üniversitesi Tıp Fakültesi, Çocuk Sağlığı ve Hastalıkları Anabilim Dalı, Çocuk Yoğun Bakım Bilim Dalı, Adana

[2]Çukurova Üniversitesi Tıp Fakültesi, Çocuk Sağlığı ve Hastalıkları Anabilim Dalı, Adana

[3]Çukurova Üniversitesi Tıp Fakültesi, Çocuk Sağlığı ve Hastalıkları Anabilim Dalı, Çocuk Enfeksiyon Hastalıkları Bilim Dalı, Adana

AMAÇ: Bu çalışmada, çocuk yoğun bakım ünitemizde takip edilen ve santral venöz kateter ve/veya hemodiyaliz kateteri takılan hastalarda gözlenen komplikasyonları derlemek amaçlanmıştır. GEREÇ-YÖNTEM: Çocuk yoğun bakım ünitemizde Ağustos 2014 ve Ağustos 2015 tarihleri arasında takip edilen 106 hastaya yerleştirilen 155 adet tünelsiz santral venöz kateter ve/veya hemodiyaliz kateteri çalışmaya dahil edilmiştir. Hastalara ait demografik bilgiler, kateter takılması işlemine ait bilgiler ve kateter komplikasyonlarına ait bilgiler günlük olarak kayıt altına alınmıştır. BULGULAR: Çalışmaya dahil edilen hastaların yaş ortalaması 67,5 ay, %58,5'i erkek, %41,5'i kız idi. Uygulanan 155 kateterin ortalama kateter kullanım süresi 10,54±8 gün olarak bulunmuştur. Kateterlerin %14,2'si (22/155) komplikasyon gelişmesi nedeniyle hastadan çıkartılmıştır. Komplikasyon gelişen kateterlerin ortalama kullanım süresi 10,6±8,5 gün olup komplikasyon gelişen ve gelişmeyen hastaların kateter kullanım süreleri arasında istatistiksel olarak anlamlı fark bulunmamıştır. Çalışma dahilindeki 155 uygulamanın %5,1'ine (8/155) kateter enfeksiyonu tanısı konmuştur. Kateter enfeksiyonu tanısı konulan ve kateteri çıkartılan 8 olgu dahil 155 kateter kan kültürünün 22'sinde üreme gerçekleşmiştir. Kan kültüründe üreme saptanan kateterlerin ortalama kullanım süresi 14,25±7,3 gün olarak bulunmuştur. Kateter kan kültüründe üreme olan kateterlerin kullanım süresi kateter kan kültüründe üreme olmayan kateterlere göre istatistiksel olarak anlamlı uzun bulunmuştur. Kateter trombozu gelişen 3 hastanın 2'si enfeksiyon/sepsis tanısı ile izlenmekte iken 1 hastada nörolojik hastalık mevcut idi. Kateter trombozu bir hastada femoral vende 2 hastada internal juguler vende gelişmiştir. Çıkarımlar: Santral venöz katetere bağlı komplikasyon gelişmesi birçok faktöre bağlı olup kateter takılması ve kullanılması sırasında alınacak önlemler ile komplikasyonları azaltmak mümkündür.

Anahtar Kelimeler: : Çocuk yoğun bakım, enfeksiyon, komplikasyon, santral kateter, tromboz

PS-104[Çocuk Yoğun Bakım]

Ev tipi ventilatör ile izlenen trakeostomili hastalarda ürolitiazis sıklığı ve risk faktörleri

İlknur Tolunay[1], Dinçer Yıldızdaş[1], Özden Özgür Horoz[1], Engin Melek[2], Bahriye Atmış[2], Bilgin Yüksel[3], İhsan Turan[3]
[1]Çukurova Üniversitesi Tıp Fakültesi Çocuk Sağlığı ve Hastalıkları Anabilim Dalı Çocuk Yoğun Bilim Dalı, Adana
[2]Çukurova Üniversitesi Tıp Fakültesi, Çocuk Sağlığı ve Hastalıkları Anabilim Dalı, Çocuk Nefroloji Bilim Dalı, Adana
[3]Çukurova Üniversitesi Tıp Fakültesi, Çocuk Sağlığı ve Hastalıkları Anabilim Dalı, Çocuk Endokrinoloji Bilim Dalı, Adana

AMAÇ: Bu çalışmada, ev tipi ventilatör ile izlenen trakeostomili hastalarda ürolitiazis sıklığı ve risk faktörlerinin değerlendirilmesi amaçlanmıştır.
GEREÇ-YÖNTEM: Ocak 2014 ve Aralık 2015 tarihleri arasında çocuk yoğun bakım ünitemize yatırılan ve ev tipi ventilatörü olan trakeostomili 30 hasta retrospektif olarak değerlendirilmiştir. Hastalara ait yaş, cinsiyet, altta yatan hastalık, kullanmakta olduğu ilaçlar, beslenme şekli, beslenme ürünü, kan biyokimyası, parathormon, 25(OH) vitamin D düzeyi, spot idrarda kalsiyum/kreatin, üriner sistem ultrasonografisi bilgileri hastaların arşiv dosyaları ve bilgisayar sisteminden elde edilmiştir.
BULGULAR: Hastaların %30 (9/30)'u kız, %70 (21/30)'i erkek olup yaş ortalaması 90,06 ay (15-197 ay) idi. Motor fonksiyon sınıflama sistemine göre hastaların %33,3 (10/30)'ü skor IV, %66,7 (20/30)'si skor V olup tamamı immobil hastalar idi. Üriner sistem ultrasonografisi ile hastaların %30 (9/30)'unda üst üriner sistem taşı saptandı. Hastaların %56,7 (17/30)'sinde spot idrar kalsiyum/kreatin 0,21'in üzerinde bulundu. Yaşa göre spot idrar kalsiyum/kreatin hastaların %66,6 (20/30)'sında yüksek saptandı. Hastaların günlük kalsiyum alımı 541±182 (336-1200) mg/gün; vitamin D alımı 25,9±10,6 (7,8-51,4) µg/gün idi. Hastaların tamamında kan kalsiyum düzeyi normal sınırlarda (8,5-10,5 mg/dl) olup kan 25(OH) vitamin D düzeyi 8 hastada >30 ng/ml, 13 hastada 20-30 ng/ml ve 9 hastada <20 ng/ml idi.
SONUÇ: Ev tipi ventilatör ile izlenen trakeostomili hastalarda immobilizasyon ürolitiazis açısından önemli bir risk faktörü olup bu hastaların eşlik eden metabolik bozukluklar açısından düzenli olarak takip edilmesi gerekmektedir.

Anahtar Kelimeler: çocuk, immobilizasyon, ürolitiazis, ev tipi ventilatör

PS-105[Çocuk Yoğun Bakım]

Ters (reverse) Shapiro sendromu; periyodik hipertermi ve korpus kallozum agenezisi

Gamze Ozsoy[1], Tanıl Kendirli[1], Serhan Özcan[1], Merve Havan[1], Ebru Azapağası[1], Oktay Perk[1], Çağlar Ödek[1], Gökçen Tuncer[2], Ömer Bektaş[2]
[1]Ankara Üniversitesi, Çocuk Yoğun Bakım BD, Ankara
[2]Ankara Üniversitesi, Çocuk Nörolojisi BD, Ankara

GİRİŞ: Pediatri pratiğinde, nedeni bilinmeyen ateş, sık bir problemdir. Hastaların küçük bir kısmında, özellikle de nörolojik sorunları olan hastalarda, yüksek ateşin bir nedeni de hipotalamik ısı kontrol merkezindeki bozukluk olabilir. Shapiro ve ters Shapiro sendromları, korpus kallozum agenezi (KKA)'ne termoregülasyonda bozukluğun eşlik ettiği, nadir görülen sendromlardır. Burada, periyodik hipertermi ve KKAsi olan, bir ters Shapiro sendromu vakası sunuldu.
VAKA: Çocuk yuvasında yaşayan, 9 yaşında, 20 kg (< 3 p) erkek hastanın korpus kallozum agenezisi, epilepsi ve nöromotor retardasyonu mevcut idi. Valproik asit ve spastisitesi için de baklofen kullanıyordu. 41 dereceyi bulan yüksek ateş ve solunum sıkıntısı nedeniyle çocuk acile başvurdu. Solunum sistemi muayenesinde, dinleme bulgusu olmayan ancak retraksiyonları ve takipnesi olan hastanın akut faz reaktanları negatif idi. Bakılan kan sayımında trombositopeni (plt: 81000) saptandı. Hastanın karaciğer enzimlerinde artış ve INR'sinde uzama olduğu görüldü (ALT/AST: 485/734 U/L, INR:2,3). Akciğer grafisi normal, bakılan kan gazında da laktat yüksekliği (4,3 mmol/L) dışında patoloji yok idi. Akciğer enfeksiyonu öntanısıyla çocuk yoğun bakım ünitesi (ÇYBÜ)'ne yatırıldı. İki gün süreyle BIPAP desteği alan hasta solunum sıkıntısının artması nedeniyle entübe edildi. Piperasilin tazobaktam tedavisi başlandı. Karaciğer yetmezliğine yönelik NAC infüzyonu ve K vitamini tedavileri verildi. Solunum yolu viral ve bakteriyal paneli negatif idi. Alınan kan, idrar, gayta ve trakeal aspirat kültüründe üreme olmadı. Gaytada adeno ve rotavirüs negatif idi. Karaciğer enzim yüksekliği ve trombositopenisi valproik asit ile ilişkili olabileceği için azaltılarak kesilmesi planlandı ve levatirasetam başlandı. Valproik asit kesildikten sonra da karaciğer enzim yüksekliği ve trombositopenisi tekrarladı.
Hastanın ÇYBÜ'sinde 2 aylık izlemi sırasında, yaklaşık 10 gün arayla tekrarlayan, 2-3 gün kadar süren yüksek ateşlerinin olduğu görüldü. 41 dereceye kadar çıkan ateşleri sırasında hasta belirgin şekilde solunumsal ve hemodinamik açıdan dekompanse olmakta idi. Ateşleri sırasında alınan akut faz reaktanlarında artış olmadı. Eş zamanlı alınan kültürlerinde üreme olmadı. Ateş ataklarına 2-3 gün içerisinde düzelen, karaciğer enzimlerinde artış ve trombosit düşüklüğü eşlik etti. Hepatobilier USG'si normal idi. Kan amonyak değeri ve diğer metabolik tarama testleri normal sınırlarda geldi. Hepatit markerlarında pozitiflik saptanmadı. TORCH, EBVsi negatifti.
Tekrarlayan hipertermi atakları ile birlikte KKA olan hastada, herhangi bir suçlayıcı enfektif, otoimmün ya da neoplastik faktör bulunmadığı için ters Shapiro sendromu tanısı düşünüldü. Hastaya hipertermi ataklarına yönelik bromokriptin tedavisi başlandı ve atak sıklığının azaldığı görüldü. Hasta ekstübe oldu, aralıklı BIPAP desteği altında çocuk nörolojiye devr edildi.
TARTIŞMA: Hirayama ve ark. 1994'de ve Kuang-Lin Lin ve ark. ise 2005'de KKA'ne hiperterminin eşlik ettiği ters Shapiro sendromu vakaları bildirdiler. Bu vakalarda, hipotalamik termoregülasyon merkezinin dopaminerjik denervasyonunun hipertermiye yol açabileceği ileri sürülmüş. Tedavide dopamin agonistlerinin başarılı olduğunu gösteren bir yayın olmakla beraber, diğer iki vaka raporunda ise faydası gösterilememiştir. Bizim hastamızda ise bromokriptin tedavisinin yararı oldu.

Anahtar Kelimeler: Shapiro sendromu, Çocuk yoğun bakım

PS-106[Çocuk Yoğun Bakım]

RDW Pediatrik Yoğun Bakım Ünitesinde Yatan Hastalarda Prognozu Gösteren Yeni Bir Parametre Olabilir mi?

Fatih Varol[1], Gürcan Dikme[2], Nükhet Duran Pehlivanoğlu[3], Hande Kızılocak[2], Halit Çam[1], Tiraje Celkan[2]
[1]İstanbul Üniversitesi Cerrahpaşa Tıp Fakültesi Çocuk Sağlığı ve Hastalıkları Anabilim Dalı Çocuk Yoğun Bakım Bilim Dalı

[2]İstanbul Üniversitesi Cerrahpaşa Tıp Fakültesi Çocuk Sağlığı ve Hastalıkları Anabilim Dalı Çocuk Hematoloji Bilim Dalı
[3]İstanbul Üniversitesi Cerrahpaşa Tıp Fakültesi Çocuk Sağlığı ve Hastalıkları Anabilim Dalı

GİRİŞ: Yüksek eritrosit dağılım genişliğinin (RDW) (> % 14,5) anizositozu yani eritrosit büyüklüklerinin farklı olmasını göstern bir parametredir ancak yoğun bakımda yatan hastalarda yüksek RDW değerlerinin mortalite artışı ile ilişkili olabileceğini gösteren çalışmalar mevcuttur. Çalışmamızın amacı çocukluk yaş grubunda yoğun bakım hastalarında RDW ile prognoz ilişkisini değerlendirmek ve bunun klinik kullanımı açısından dikkati çekmektir.
METOD: Ocak-Aralık 2016 tarihleri arasında İÜ Cerrahpaşa Tıp Fakültesi Pediatrik Yoğun bakım Ünitesi'ne yatan çocuk hastaların, yoğun bakıma yatışı sırasında ilk bakılan kan sayımlarındaki RDW değerleri ile hastaların yoğun bakım takip süreci arasındaki ilişki geriye dönük olarak incelendi. Hastalar RDW değerlerine göre (RDW<14,5, RDW=14,5-17 ve RDW>17) üç gruba ayrılarak incelendi.
SONUÇLAR:
Çalışmaya 106 hasta alındı. Hastaların 57'si erkek (%54), 49'u kızdı (% 46). Ortalama yaş 4.9 (± 4.8)'du.
Hastaların 25'i (% 24) kaybedilirken 81 hasta (% 76) taburcu edildi. Tüm hastaların ortalama RDW'si 16,09 ± 3,50 normalden yüksekti (N: % 11,5-14,5).
Kaybedilen ve taburcu edilen hastaların ortalama RDW değerleri (sırası ile; 17.79 ± 5.36, 15.59 ± 2.57) karşılaştırıldığında, ortalama RDW değeri kaybedilen hasta grubunda istatistiksel anlamlı olarak yüksek bulundu (p< 0,05).
RDW değeri normal olan 37 hastadan 15'inin (% 40,54) invazif mekanik ventilasyon, 5'inin (%13,51) non-invazif mekanik ventilasyon gereksinimi, RDW değeri hafif yüksek olan grupta 41 hastadan 19'unun (%46,34) invazif mekanik ventilasyon, 7 hastanın (%17,07) non-invazif mekanik ventilasyon gereksinimi, RDW değeri yüksek olan grupta ise 28 hastadan 14'ünün (%50) invazif mekanik ventilasyon, 5'inin (%17,8) non-invazif mekanik ventilasyon ihtiyacı olduğu gözlemlendi. Ancak mekanik ventilatöre bağlı gün sayısında her üç grupta istatistiksel anlamlı fark izlenmedi. Hastaların ortalama yatış süreleri 18,3 gün ile RDWdeğeri yüksek olan grupta en uzun olduğu saptandı.
RDW değeri yüksek olan grupta 9 hasta (%32,14) kaybedilirken, RDW değeri hafif yüksek ve normal olan gruplarda bu sayılar 9 (% 21,9) ve 7 (18,9) olarak bulundu.
TARTIŞMA:
Yoğun bakım hastalarında RDW yüksekliğinin inflamasyon ve hipoksiye bağlı eritrosit yıkımı ile ilişkili olduğu düşünülmektedir. RDW yoğun bakımda yatan pediatrik hastalarda olumsuz prognozu gösteren bir biyomarker olarak kullanılabileceğini, özellikle RDW değeri yüksek olan hastalarda mekanik ventilasyon desteği ve diğer tedavilerde hızlı davranılmasının sonucu olumlu etkileyebileceğini düşünmekteyiz.

Anahtar Kelimeler: RDW, mortalite, anizositoz

PS-107[Çocuk Yoğun Bakım]

Mitokondriyal sitopatili bir olgunun dekompanzasyon fazında tedavi yönetimi

Emine Akkuzu[1], Gökhan Kalkan[1], Fulya Kürekçi[2], Aslı İnci[3]
[1]Gazi Üniversitesi, Çocuk Sağlığı ve Hastalıkları Ana Bilim Dalı, Çocuk Yoğun Bakım Bilim Dalı, Ankara
[2]Gazi Üniversitesi, Çocuk Sağlığı ve Hastalıkları Ana Bilim Dalı, Ankara
[3]Gazi Üniversitesi, Çocuk Sağlığı ve Hastalıkları Ana Bilim Dalı, Çocuk Metabolizma Bilim Dalı, Ankara

Giriş
Mitokondriyal piruvat oksidasyon yolu çok sıkı düzenlenen bir süreç olup aerobik hücre metabolizması açısından kritik önem taşır. Bu yoldaki aksaklıklar ağır nörometabolik bozukluklara yol açabilmektedir. Hastalarda sık görülen laboratuvar bulgusu laktik asidozdur. Özellikle dekompanzasyon durumunda laktik asidoza yönelik tedavi seçenekleri yetersiz kalabilmektedir. Burada hipotonisite ve laktik asidozu olan mitokondriyal sitopati tanısı ile çocuk yoğun bakımda izlenen 6 yaşındaki erkek hastada uygulanan tedaviler tartışılmıştır.
Olgu
Son 2 yıldır büyüme gelişme geriliği nedeniyle endokrinoloji polikliniğinde takipli olan ve 2 ay önce büyüme hormonu eksikliği tanısı alarak büyüme hormonu tedavisi başlanan 6 yaşında erkek hastanın bilinen ek hastalığı ve anne baba arasında akrabalığı yoktur. Hasta 2 gündür olan kusma ve ishal şikayetleri ile acil servise başvurmuştur. Fizik muayenesinede bilinci uykuya meyilli ve orta derecede dehidrate olarak değerlendirilen hastanın laboratuvar bulgularında metabolik asidoz, hiponatremi, hipopotasemi, hipokalsemi ve hipofosfatemi olması nedeniyle hospitalize edilmiştir. Uygun sıvı elektrolit desteğine rağmen hastanın takibinde uykuya meylinin ve hipotonisitesinin arttığı, beyin manyetik rezonans görüntülemede bazal gangliyonlarda iskemi ile uyumlu bulguları, elektrokardiyografide QT mesafesinde uzama gözlenmiştir. Hastanın takiplerinde iskemiden bağımsız laktik asidemi de gelişmiştir. Genel durumundaki bozulma nedeniyle yoğun bakımda izlenmiştir. Yoğun bakıma kabulü sonrası hastaya mitokondiyal hastalık dekompanzasyon fazında olduğu düşünülerek mitokondriyal kokteyl (koenzim Q10, karnitin, biyotin, riboflamin, tiamin) başlanmıştır. Günlük 35 cc/kg'ı aşan yüksek miktarda sodyum bikarbonat desteği verilmiştir. Bunlara rağmen 14 mmol/L'yi bulan laktat yüksekliği olan hastaya 3 gün devamlı hemodiafiltrasyon yapılmıştır. Böylece lakatatları 3 mmol/L'ye kadar gerilemiştir. Sonrasında yeniden yükselme eğiliminde olunca (6-7 mmol/L arası) anabolik etkisinden dolayı büyüme hormonu, dikloroasetat tedavisi ve ketojenik diyet başlanmıştır. Bu tedaviler sonrası laktat 3-4 mmol/L arası istikrarlı seyretmiştir ve sodyum bikarbonat ihtiyacı 10 cc/kg/gün'e kadar azalmıştır. Hastaya verilen destek tedavileri orale geçilerek taburculuğu yapılmıştır.
Tartışma
Mitokondriyal sitopatilerde klinik bulgular dokuların enerji gereksinimine bağlı olarak değişmektedir. Hastalık iskelet kası, kalp kası, santral sinir sistemi gibi yüksek enerji gereksinimi olan dokularda daha ağır seyrederken, mitokondriyal bozukluk tüm dokuları etkileyebilmektedir. Ensefolopati, hipotonisite, miyoklonus, spastisite, mental gerilik, nöbetler, nöropsikiyatrik bozukluklar, refleks kaybı, güçsüzlük, kas ağrıları, hipotoni, egzersiz intoleransı, kardiyomiyopati, ileti bozuklukları, tübülopati, Fanconi sendromu, pankreas yetmezliği, kabızlık, retinitis pigmentosa, pitozis, göz hareketlerinde kısıtlılık, katarakt, optik atrofi, kolestaz, karaciğer yetmezliği, işitme azlığı, çoklu hormon eksikliği, laktik asidoz, kilo kaybı, solunum problemleri gibi tutulan bölgeye göre nonspesifik bulgular görülebilmektedir. Mitokondriyopatilerin tedavisi oldukça kısıtlıdır. Çoğu durumda tedavi semptomatik yaklaşımla sınırlıdır. Vitamin kokteylleri ve kofaktörler en çok kullanılan farmakolojik tedavi yöntemleridir; koenzim Q10, karnitin, biyotin, riboflavin, tiamin, dikloroasetat en sık kullanılan ilaçlardır. Tübülopatiye sekonder gelişen asidoz ve elektrolit kaybı yoğun destek gerektirmektedir. Laktik asidoz tedavilere dirençli seyrettiğinde devamlı hemodiyafiltrasyon ya da hemodiyaliz gibi invaziv destekler gerekebilmektedir. Hastamızda da bu tedavi yöntemleri başarıyla uygulanmıştır.

Anahtar Kelimeler: Laktik asidoz, Mitokondiyal sitopati, Tübülopati

PS-108[Çocuk Yoğun Bakım]

Türkiye'de havayolu ile ilk başarılı ulusal çocuk ECMO(Ekstrakorporal memran oksijenizasyonu) transportu

Serhan Özcan[1], Tanıl Kendirli[1], Evren Özçınar[2], Nazan Ülgen Tekerek[3], Melih Timuçin Doğan[4], Oktay Perk[1], Merve Havan[1], Gamze Özsoy[1], Tayfun Uçar[4], Hasan Ercan Tutar[4], Ahmet Rüçhan Akar[2]

[1]Ankara Üniversitesi,Çocuk Yoğun Bakım Ana Bilim Dalı,Ankara

[2]Ankara Üniversitesi,Kalp ve Damar Cerrahisi Ana Bilim Dalı,Ankara

[3]Van Bölge Eğitim ve Araştırma Hastanesi,Çocuk Yoğun Bakım Ünitesi,Van

[4]Ankara Üniversitesi,Çocuk Kardiyoloji Ana Bilim Dalı,Ankara

GİRİŞ: ECMO ağır refrakter hemodinamik ve solunum yetmezliği ihtiyaç duyulan hastalarda kullanılan bir tedavidir. Ülkemizde ECMO tedavisi ihtiyacı olan kritik çocuk hastalara belirli merkezlerde yapılabilmektedir.Ülkemizde ECMO ihtiyacı olan çocuk hastalar için ECMO nakil ekibi bulunmamaktadır.Bu vakada ünitemizin havayolu ile yaptığı üçüncü ancak ilk başarılı ulusal çocuk ECMO transportu vakası sunulmaktadır.
VAKA: Daha önceden bilinen bir şikayeti olmayan 14 aylık 8 kg vücut ağırlığı olan kız hasta Van Bölge Hastanesi ÇYBÜ solunum sıkıntısı nedeniyle yatırılıyor. Çekilen akciğer grafisinde kardiyomegalisi olması üzerine çekilen ekokardiyografisinde EF:%35 olan hastaya milrinon,dobutamin,tiyazid,kaptopril ve IVIG tedavisi veriliyor.Takibinde solunum sıkıntısı artan hasta entübe edildikten hemen sonra kardiyopulmoner arrest geçiriyor.10 dakikalık resüstasyona yanıt veren hastaya adrenalin infüzyonu başlanıyor.Ekokardiyografisinde kasılmaları gittikçe bozulan hasta tarafımıza danışılıyor.2 pediatrik kardiyovasküler cerrah, 2 çocuk yoğun bakımcı, 2 perfüzyonist ve 1 hemşireden oluşan Ekmo nakil ekibi talepten 8 saat sonra Sağlık Bakanlığı'na ait jet uçakla 1400 km uzaklıktaki hastaya ulaştı.Hastaya venoarteriyel Ekmo bağlandı.Başlangıç kan akımı 80 cc/kg/dk olan hasta 1 saatlik uçak yolculuğunu sorunsuz atlatarak Ankara'ya ulaştı.Hastanın etyolojiye yönelik tetkiklerinde adenovirus saptandı.Hastanın klinik durumu günler içinde düzeldi.Hasta yatışının 7. Gününde Ekmodan dekanülize edildi,11. günde ektübe edildi.Hasta hastaneye yatışının 21. gününde sağlıklı olarak hastanemizden taburcu edildi.
SONUÇ: ECMO endikasyonu olan ancak hastanın bulunduğu merkezde veya aynı bölgede ECMO uygulanamıyorsa hastayı kabul eden merkez tarafından ECMO kurulup,havayolu ile transportu hayat kurtarıcı olabilir.

Anahtar Kelimeler: Çocuk,ECMO,Miyokardit,Transport

PS-109[Çocuk Yoğun Bakım]

Nadir bir solunum sıkıntısı nedeni: konjenital epiglottik kist

Serhan Özcan[1], Tanıl Kendirli[1], Oktay Perk[1], Ebru Azapağası[2], Gamze Özsoy[1], Merve Havan[1], Alican Akaslan[3], Süha Beton[3], Fatma Nazan Çobanoğlu[4]

[1]Ankara Üniversitesi,Çocuk Yoğun Bakım Ana Bilim Dalı,Ankara

[2]Dr. Sami Ulus Kadın Doğum Çocuk Sağlığı ve Hastalıkları Eğitim ve Araştırma Hastanesi,Çocuk Yoğun Bakım Ünitesi,Ankara

[3]Ankara Üniversitesi,Kulak Burun Boğaz Hastalıkları Ana Bilim Dalı,Ankara

[4]Ankara Üniversitesi,Çocuk Göğüs Hastalıkları Ana Bilim Dalı,Ankara

GİRİŞ: Konjenital epiglottik kist yenidoğan ve infantta nadiren görülen ve genellikle solunum sıkıntısı ile belirti veren bir üst havayolu patolojisidir. Konjenital epiglottik kistlerin insidansı bilinmemekle birlikte konjenital laringeal kistlerin insidansı 1,82/ 100000 canlı doğumdur. Sık öksürük, tıkanma,beslenme güçlüğü,zayıf kilo alımı,apne,stridor,retraksiyon bu hastalarda görülebilir. Konjenital epiglottik kist ani bebek ölümüne neden olabilir. Erişkinde uyku apnesi gelişen vakalarda bildirilmiştir. Tedavisi cerrahidir. Burada düzelmeyen solunum yetmezliği nedeniyle başvuran konjenital epiglottik kist olgusu sunulmaktadır.
VAKA: Doğumdan sonra aralıklı morarma şikayeti olan 38 günlük kız hasta bulunduğu merkeze solunum sıkıntısı morarma şikayetleriyle başvuruyor. Hastaneye yatırılan hastaya ıv antibiyotik ve nazal oksijen tedavisine rağmen klinik bulguları düzelmedi. Ağlayınca morarma şikayeti belirginleşen O2 saturasyonları %60lara düşen hasta yatışının 3. gününde hastanemize kabul edildi. Prenatal takibi olmayan hasta 36 haftalık iken 3600 gr ağırlığında doğmuş.Hastanın hastanemize başvurusunda dili büyüktü ve takipnesi,retraksiyonu vardı.Hastanemizde alınan tetkiklerinde akut faz yanıtı negatif,akciğer grafisi normal,solunum yolu bakteriyel ve viral paneli negatif olan hasta nazal kanülle izlendi.Yatışının 2. Gününde artan solunum sıkıntısı nedeniyle entübe edilen hasta 3 gün sonra entübe edildikten sonra ekstübasyon sonrası solunum sıkıntısı nedeniyle CPAP verildi.Kardiyak patolojiler açısından yapılan ekokardiyografisi normaldi.Ter testi planlandı ancak teknik nedenlerle yapılamadı.Toraks BT çekildi.BT'de solunum yolunda ve akciğer parankiminde solunum sıkıntısını açıklayacak patoloji saptanmadı.Aralıklı stridoru olduğu fark edilen hastaya çocuk göğüs hastalıkları bölümü tarafından bronkoskopi yapıldı. Bronkoskopide epiglot üzerinde epiglotun her inspiryumda solunum yolunu belirgin şekilde tıkanmasına neden olan 2x2 cm boyutlarında içi beyaz refle veren sıvı ile dolu kistik lezyon, diğer yapılar doğal sınırlarda görüldü.Hasta yatışın 27. gününde opere edildi. Operayondan entübe çıkan hasta post-op CPAP ihtiyacı devam etti. Yatışının 32. gününde mahaline nazal CPAP tedavisi altında sevk edildi.Sevk olduğu merkezden şifa ile taburcu edildi.
SONUÇ: Konjenital epiglottik kist nadir görülen bir hastalıktır.Yenidoğan ve infant yaş grubunda ani bebek ölümüdahil ağır solunum yetmezliğine yol açarken,erişkin yaş grubunda genellikle daha selim seyreder.Tedavisi cerrahidir. Doğumdan itibaren solunum sıkıntısı ve stridoru olan yenidoğan ve infantlarda klinisyenin bu hastalık için dikkatli olması gerekmektedir.

Anahtar Kelimeler: Çocuk, Konjenital epiglottik kist, Solunum sıkıntısı,Tedavi,

Epiglottik kist

47526

PS-110[Çocuk Yoğun Bakım]

Propofol İnfüzyonu İle Kontrol Altına Alınan Post-Anoksik Miyoklonik Status Epileptikus: İki Olgu Sunumu

Nazik Yener[1], Özlem Temel Köksoy[1], Şükrü Paksu[1], Ömer Faruk Aydın[2]
[1]Ondokuz Mayıs Üniversitesi, Çocuk Yoğun Bakım Bilim Dalı, Samsun
[2]Ondokuz Mayıs Üniversitesi, Çocuk Nörolojisi Bilim Dalı, Samsun

GİRİŞ: Post-anoksik miyoklonus (diğer adıyla post hipoksik miyoklonus ya da Lance-Adams aksiyon miyoklonus), tipik olarak hipoksi sonrası 24 saat içinde başlayan yaygın dirençli miyoklonik atımlarla karakterize, kontrolü zor bir nöbet tipidir. Burada farklı etiyolojilere bağlı hipoksiyi takiben miyoklonik status epileptikus gelişen (MSE) gelişen ve propofol ile nöbetleri kontrol altına alınan iki olgu sunulmuştur.

OLGU 1: Okulda poğaça yerken aniden morarma ve kardiyopulmoner arrest gelişen, bilinen bir hastalığı olmayan 9 yaş 6 aylık erkek hasta, olay yerinde entübe edilememesinden ötürü uzun sureli bir hipoksiyi takiben 20 dakika kardiopulmoner resusitasyon (KPR) uygulanmasından sonra çocuk yoğun bakım ünitemize (ÇYBÜ) kabul edildi. Geliş Glasgow Koma Skoru (GKS): 3 olan, pupilleri bilateral miyotik ve ışık refleksi (IR) alınamayan hasta mekanik ventilatörde izlendi. Beyin manyetik rezonans (MR) görüntülemede, *"derin asfiksiye sekonder diffüzyon kısıtlaması gösteren parankim bazal ganglion ve oksipital parankimde diffüzyon kısıtlaması alanları"* görüldü. Sedoanaljezi başlanıp hemodinamik olarak stabilize edilen hastanın izleminin ilk saatinde miyoklonik kasılmaları başladı ve dirençli seyretti. Valproik asit yüklemesine yanıt vermeyen hastaya midazolam infüzyonu başlandı ve 20 mcg/kg/dk dozuna dek artırıldı. Ancak hastanın miyoklonik nöbetleri artarak devam etti. Hastanın, yatışının ilk gününde yapılan elektroensefalografi (EEG) tetkikinde, *"bilateral arka ve santrallerde orta amplitüdlü keskin karakterli yavaş dalgalardan oluşan paroksismal periyodik aktivite ve hafif supresyonlu temel aktiviteler"* saptandı. Nöbet kontrolü olmayan hastaya propofol 2mg/kg dozda intravenöz (iv) puşe yapıldı. Nöbetleri propofole yanıt veren hastada propofol infüzyonu başlandı ve 3 mg/kg/saat dozunda 3 gün süreyle aldı. Tekrar nöbeti gözlenmeyen hastanın antiepileptik ilaçları azaltılarak kesildi. İzlemi boyunca nörolojik olarak bir düzelmesi gözlenmeyen hasta yatışının 25. gününde beyin ölümü tanısı aldı ve donör oldu.

OLGU 2: Tamamen sağlıklı, suda boğulma sonrası olay yerinde 40 dakika KPR uygulamasını takiben hastanemize sevk edilen 2 yaşında erkek hasta, post -arrest hipoksi tanısıyla ÇYBÜ'ye kabul edildi. Hastanın servise kabulü esnasında GKS:3 idi, IR ve derin tendon refleksleri alınamıyordu, miyoklonik kasılmaları vardı. Hipotansif olan hastaya vazopressör desteği ve sedoanaljezi başlandı. Hastanın miyoklonik kasılmaları levatirasetam yüklenmesine rağmen artarak devam etti ve midazolam infüzyonuna geçilip hızla 20 mcg/kg/dk dozuna dek artırıldı. Yanıt vermeyen hastaya 1 mg/kg'dan iv propofol puşesi yapıldı ve infüzyona geçildi. İnfüzyon dozu, nöbetsizliğin sağlandığı 2,5 mg/kg/saate kadar arttırıldı. Merkezimizde ambulatuvar EEG monitörizasyonu yapma imkanı olmadığından ve hastanın hemodinamisi stabil olmadığından ötürü EEG çekilemedi. Hemodinamik instabiliteden ötürü gelişinde kranial görüntüleme yapılamayan hastaya ampirik olarak antiödem tedavi amaçlı iv hipertonik salin başlandı. Kırk sekiz saat nöbetsizlik gözlendikten sonra önce midazolam, daha sonra propofol infüzyonu azaltarak kesildi. Hasta, yatışının 13. gününde eksitus oldu.

SONUÇ: Post-anoksik MSE, çoklu ve farklı antiepileptik ajanlar kullanılmasına rağmen nöbet kontrolünün çok zor olduğu klinik durumdur. Benzodiazepinler, sodyum valproat, levatirasetam, propofol ve barbituratlar tedavide yeri olan ajanlardır. Bizim her iki hastamızda da dirençli miyoklonik nöbetler propofol infüzyonuna yanıt vermiştir. Kötü prognoz göstergesi olan MSE, post-hipoksik hastalarda mortaliteyle direk ilişkilidir.

Anahtar Kelimeler: miyoklonik status epileptikus, anoksi, propofol, çocuk

PS-111[Çocuk Yoğun Bakım]

ECMO(Ekstrakorporeal membran oksijenizasyonu)'nun nadir bir kullanma endikasyonu: Aritmojenik sağ ventrikül kardiyomiyopatili bir olguda tedaviye köprü

Serhan Özcan[1], Tanıl Kendirli[1], Tayfun Uçar[2], Oktay Perk[1], Merve Havan[1], Gamze Özsoy[1], Melih Timuçin Doğan[2], Ayten Guliyeva[1], Veysel Kutay Vurgun[3], Ömer Akyürek[3], Ercan Tutar[2]
[1]Ankara Üniversitesi,Çocuk Yoğun Bakım Ana Bilim Dalı,Ankara
[2]Ankara Üniversitesi,Çocuk Kardiyolojisi Ana Bilim Dalı,Ankara
[3]Ankara Üniversitesi,Kardiyoloji Ana Bilim Dalı,Ankara

GİRİŞ: Aritmojenik sağ ventrikül kardiyomiyopatisi (ASVK) esas olarak sağ ventikülü etkileyen kalıtsal bir kalp kası bozukluğudur. Desmozomal proteinleri kodlayan genlerdeki mutasyonlar ASVK patojenezinde anahtar role sahiptir. Prevelansı genel populasyonda 1/2000-1/5000'dir.%50 pozitif aile öyküsü mevcuttur. Çarpıntı ve efora bağlı senkop çoğunlukla ilk bulgulardır. Ani kardiyak ölüm görülebilir. Kardiyak MRI tanıda tercih edilen görüntüleme yöntemi olmuştur. Tedavide amaç ani kardiyak ölüm riskini azaltmak, aritmiyi önlemek ve kalp yetmezliği semptomlarını önlemektir. Tedavide antiaritmik ilaçlar ve ICD kullanılır. Son dönem vakalarda kalp nakli düşünülmelidir. Burada refrakter ventriküler taşikardi nedeniyle başvuran bir ASVK olgusu sunulmaktadır.
VAKA: 12 yaşındaki erkek hasta, 5 yıl önce ASD düzeltme operasyonu olduktan sonra herhangi bir şikayeti yokken ani gelişen senkop ile başvurduğu merkezde nabızsız ventriküler taşikardiye bağlı kardiyak arrest gelişmesi üzerine hastanemize sevk edildi. Hastanemize kardiyak arrest ile başvuran hastanın resüstasyona yanıtı sonrası tekrarlayan VT ve VF atakları gelişti. Hastaya lidokain ve amiodaron tedavileri verildi.Ekokardiyografisi ASVK ile uyumlu olan hastaya kardiyak MRG çekildi. Kardiyak MRG de Sağ ventrikülde global hipokinezi, sol ventrikülde hafif genişleme ve apikal non kompakte alanlar, interventriküler septumda diskinezi şeklinde sonuçlandı. Medikal tedaviye rağmen VT, VF ataklarının gün içinde sürekli olması üzerine hasta izleminin 2. Gününde venoarteriyel ECMO'ya bağlandı.Hastaya sotalol ve flekainid tedavileri verildi.İzlemde AV tam blok görülmesi üzerine sotalol tedavisi kesildi.Flekainid tedavisinden fayda gören hastanın takibinde tekrar aritmi atakları görüldü. Hastanın VT'ye girme nedeni düşük hızlı ritmini olması nedeniyle Yatışının 17. Gününde pacemaker özellikli İCD takıldı. Pace'i dual VVI (hem atriyal hem de ventriküler) hızı 110/dk olarak ayarladıktan sonra hasta bir VT'ye girmedi. Hasta toplam 14 gün ECMO'da kaldı ve bu sürede günlük ortalama 50 kez debrilasyon uygulandı. Hasta pace takıldıktan iki gün sonra dekanüle edildi. Hastadan ASVK için genetik çalışma gönderildi.Yatışının 32. gününde nörolojik olarak oldukça iyi bir halde taburcu edildi.
SONUÇ: ASVK kalıtsal, progressif bir kardiyomiyopatidir ve hastalarda ventriküler aritmilere ve ani ölümlere neden olur.Tanıda kardiyak MRG önemlidir.Hastamıza kesin tanıyı kardiyak MRG ile koyduk.

Hastamızda ECMO pacemaker tedavisine köprü oldu. Bizim hastamızda olduğu gibi, ASVK yüksek risk grubundaki hastalarda ICD veya transplantasyon yapılabilecek hastalara ECMO köprü tedavi olarak düşünülmelidir.

Anahtar Kelimeler: Aritmi, Aritmojenik sağ ventrikül kardiyomiyopatisi, EKMO, ICD,Tedavi

PS-112[Çocuk Yoğun Bakım]

Fontan operasyonuna bağlı gelişen nadir bir komplikasyon: Plastik bronşit

Serhan Özcan[1], Tanıl Kendirli[1], Merve Havan[1], Oktay Perk[1], Gamze Özsoy[1], Ebru Azapağası[2], Melih Timuçin Doğan[3], Fatma Nazan Çobanoğlu[4], Hasan Ercan Tutar[3]

[1]Ankara Üniversitesi,Çocuk Yoğun Bakım Ana Bilim Dalı,Ankara

[2]Dr. Sami Ulus Kadın Doğum Çocuk Sağlığı ve Hastalıkları Eğitim ve Araştırma Hastanesi,Çocuk Yoğun Bakım Ünitesi,Ankara

[3]Ankara Üniversitesi,Çocuk Kardiyolojisi Ana Bilim Dalı,Ankara

[4]Ankara Üniversitesi,Çocuk Göğüs Hastalıkları Ana Bilim Dalı,Ankara

GİRİŞ: Plastik bronşit trakeobronşial yapıda koyu trakeobronşial sekresyon tarafından oluşan ve bronşların şeklini alan kalıplarla karakterize bir hastalıktır. Kalıplar sıradan mukus sekresyonundan daha yapışkandır ve bulunduğu trakeobronşial yapıların şeklini alır.Plastik bronşit akut göğüs sendromu geçiren orak hücreli anemili hastalar,kistik fibrozisli çocuklar ve konjenital kalp hastalığı olup Fontan operasyonu geçiren çocuklarda tanımlanmıştır.Astım ve alt solunum yolu enfeksiyonu zemininde gelişen hastalarda mevcuttur.Burada dışmerkezde Fontan operasyonu sonrası gelişen plastik bronşit vakası sunulacaktır.
VAKA: 7 yaşında erkek hasta VSD+BAT+triküspit atrezisi nedeniyle 10 aylıkken pulmoner banding+bidirectional Glenn operasyonu olan 6 yaşında modifiye fontan operasyonu yapılan hastanın Fontan operasyonu sonrası pnömoni nedeniyle yatırıldıktan sonra taburcu edilmiş ve izlemde öksürük ve balgam şikayetleri devam eden hasta pnömoni nedeniyle tekrarlayan hastane yatışları olmuş. Hastanemize gelişinden bir hafta önce solunum sıkıntısı nedeniyle mahalinde yatırılan hastanın izlemde solunum sıkıntısı artması üzerine entübe edilmiş. Sildenafil tedavisi başlanmış. Hastanın takibinde solunum sıkıntısı düzelmemesi üzerine hastanemiz ÇYBÜ kabul edildi. Kabülünde hastanın PAAG'da sağ bazalinde daha belirgin olmakla bilateral bazallerde infiltrasyon görüldü. Çocuk kardiyoloji bölümünce değerlendirilen hastanın ekokardiyografisi Fontan operasyonu uygulanmış geniş VSD'li TGA-Pulmoner darlık, Fontan dolaşımında yetmezlik şeklinde raporlandı.Bosentan tedavisi başlandı.Hastaya toraks BT anjiografi çekildi. Toraks BT anjiografi pulmoner emboli?, pulmoner ödem görülen hastaya heparin infüzyonu başlandı.Hasta yoğun bakım yatışının 7. Gününde ekstübe edilebildi.Tekrar entübe edilen hastanın bronkoskopisinde sağ akciğer üst lob ve orta lob segment bronşlarında bol miktarda koyu kıvamlı ve sarı-beyaz renkli tıkaç görüldü ve hastaya plastik bronşit tanısı konuldu. Bronkoskopi sonrası klinik durumu bozulan hasta yoğun bakım yatışının 41. gününde ağır hipoksik solunum yetmezliği nedeniyle eksitus oldu.
SONUÇ: Plastik bronşit konjenital kalp hastalığı düzeltildikten sonra görülen yüksek morbidite ve mortalite içeren nadir bir olaydır.Semptomlar Fontan operasyonundan 1-3 yıl sonra başladığı rapor edilmiş.Nedeni ve mekanizması bilinmemektedir.Tedavisinde pulmoner vazodilatörler,aerosolize

fibrinolitikler,mukolitikler ve inhale steroid kullanılabilir.Hemodinamik bozukluk olduğunda cerrahi ve girişimsel müdahale olabilir.Sonuç olarak Fontan operasyonu geçiren hastalarda düzelmeyen solunum sıkıntısı gelişirse plastik bronşit akılda tutulmalıdır.

Anahtar Kelimeler: Çocuk, Fontan operasyonu, Plastik bronşit, Tedavi

PS-113[Çocuk Yoğun Bakım]

Serebral vasküler malformasyon tanılı çocuk hastaların demografik,morfolojik ve klinik özelliklerinin retrospektif değerlendirilmesi

Zühal Ümit[1], Mehmet Arda Kılınç[2], Pınar Yazıcı Özkaya[2], Bülent Karapınar[2], Tuncer Turhan[3]
[1]Ege Üniversitesi,Pediatri Anabilim Dalı, İzmir
[2]Ege Üniversitesi, Çocuk Yoğun Bakım Ünitesi,İzmir
[3]Ege Üniversitesi,Beyin Cerrahisi Anabilim Dalı, İzmir

Çalışmamızda kurumumuz çocuk ve beyin cerrahisi yoğun bakım ünitelerinde 2009 ile Şubat 2017 arasında izlenen serebral vasküler malformasyon tanılı çocuk hastaların demografik, morfolojik ve klinik özelliklerinin geriye dönük olarak değerledirilmesi amaçlanırken serebral vasküler malformasyonun tipi, hastaların başvuru şekli,lezyonun yerleşim yeri,lezyonun boyutu, venöz ve arteryel drenajı,spetzler martin derecelendirilmesi,uygulanan tedavi şekli ve komplikasyonlar kaydedildi. Aileler ile hastaların durumları için telefonla görüşülerek tedavi başarısı ve tedavi komplikasyonları belirlendi.
Çalışmaya 36 Hasta dahil edildi. % 83'ü arteriovenöz malformasyon, %17 si kavernöz malformasyon tanılıydı. %53 kız, %47 erkek hasta takip edildi.AVM'li hastaların ortalama yaşı 10,2 iken kavernomlu hastaların yaş ortalaması 8.8 idi. Hastaların yoğun bakımda takip süresi 5,2 gündü. İnvasiv mekanik ventilasyon süresi ortalama 2,5 gün olarak saptandı. AVM tanılı hastaların başvuru şekli: %57 baş ağrısı, %17 konvulsiyon, %20 nörolojik defisit, % 7 kanama idi. Kavernom tanılı hastalar ise %66 konvulsiyon,%33 baş ağrısıile başvurdu. AVM tanılı hastaların lezyonları % 85 hemisferik %3talamik, %6 serebellar bölgede, %3 pineal bölgede,%3 ponsta yerleşimliydi. Kavernomlu hastaların hepsinde lezyon hemisferik yerleşimliydi. AVM tanılı hastaların % 77 sinde kanama eşlik etmekteydi ve bu birliktelik istatiksel olarak anlamlı saptandı.AVM tanılı hastaların %63 üne cerrahi tedavi, %10 'unda endovaskuler tedavi, %3 'üne radyocerrahi,% 13 'üne endovaskuler + cerrahi tedavi uygulandı. Kavernom tanılı hastaların hepsine cerrahi tedavi uygulandı.
Konjenital serebrovaskuler malformasyonlar pediatrik yaş grubunda intrakranial lezyonlar arasında önemli bir grup oluşturur. AVM 'de kanama oranı kavernoma göre daha yüksektir.

Anahtar Kelimeler: Serebrovasküler malformasyon, arteriovenöz malformasyon, kavernom, kanama, pediatri

PS-114[Çocuk Yoğun Bakım]

Zor ekstubasyonda akılda kalması gereken bir olgu: Plastik bronşit

Mehmet Arda Kılınç[1], Pınar Yazıcı Özkaya[1], Bülent Karapınar[1], Sirmen Kızılcan[2], Emre Divarcı[3]
[1]Ege Üniversitesi,Çocuk Yoğun Bakım Ünitesi, İzmir
[2]Ege Üniversitesi, Pediatri Ana Bilim Dalı,İzmir
[3]Ege Üniversitesi,Çocuk Cerrahisi Anabilim Dalı, İzmir

6 yaşında erkek hasta solunum sıntısında artış ile gittiği hastanede şikayetlerinin ağırlaşması üzerine entübe edilerek yoğun bakım ünitesine alınmış. Olgu ekstübe edilmesine rağmen kısa sürede solunum sıkıntısı ağırlaşıp reentübe edilince tarafımıza bildirildi.Kliniğe kabul edilişinde HRCT değerledirilmesi yapılan hastanın bronşial yapısında düzensizlikler saptandı. Çocuk cerrahisi ile görüşülerek bronkoskopi yapılan hastadan mumsu yapıda plaklar çıkarıldı. Hastanın mevcut klinik ve bronkoskopi değerlendirmesi ile plastik bronşit tanısı aldı.Hastaya asetilsistein ve steroid tedavisi başlandı. İlk gece sonrası dahi hastanın akciğer grafisinde ve dinleme bulgularında toparlama izlendi. Hasta ikinci gün ekstube edilerek asetilsistein ve steoid teradivisi etkili olana dek 5 gün BİPAP desteğinde tutuldu. Takipte bipap desteğine ihtiyacı kalmayan hasta mevcut tedavisinin devamı için çocuk göğüs hastalıklarına devredildi.
Bu olguyu paylaşmak istememizdeki amaç zor ekstubasyonlarda altta yatan sebep olabileceğinin altını çizmek içindir.İlerleyici dispne ve öksürükle başvuran hastalarda bronkoskopide fibröz plaklar saptandığında akılda tutulmalıdır.Lezyonların tamamına yakını steroid tedavisine yanıt verebilmektedir.

Anahtar Kelimeler: hiperplastik bronşit,steroid,asetilsistein,fibröz plak

PS-115[Çocuk Yoğun Bakım]

Heterotaksi sendromuna eşilik eden kompleks kardiyopati

Mehmet Arda Kılınç[1], Sirmen Kızılcan Çetin[2], Pınar Yazıcı Özkaya[1], Bülent Karapınar[1]
[1]Ege Üniversitesi,Çocuk Yoğun Bakım Ünitesi, İzmir
[2]Ege Üniversitesi, Pediatri Ana Bilim Dalı,İzmir

Heterotaksi sendromu, oldukça nadir görülen bir sendrom olup bu sendroma aspleni, visseral heterotaksi, kompleks kardiyak anomaliler eşlik edebilmektedir. Ailesel geçme riski rölatif olarak oldukça yüksek olup, sağ ventrikül çıkış yolunda obstrüksiyon, atriyoventikuler septal defekt, sol

ventrikül çıkışın yolunda obstrüksiyon, konotrunkal defekt, izole atriyal septal defekt, izole ventriküler defekt eşlik edebilmektedir.Total pulmoner venöz dönüş anomalisi bu sendromda sık görülen bir defekt olup şimdiye kadar bildirilen vaka sunumlarında en sık supraventriküler tipi bildirilmiştir. Biz de 1 aylık, aspleni, abdominal situs inversusu, ventriküler septal defekti, büyük arterlerin malpozisyonu, pulmoner atrezisi, patent duktus arteriyozusu, infrakardiyak tipte total pulmoner ven dönüş anomalisi, sağ atrial isomerizm ve bilateral sağ akciğer isomerizmi ve asplanismi olan mükerrer olarak; emme güçlüğü, peroral siyanoz nedeniyle hastane başvurusu olan olguyu nadir görülen ve akla gelmesi gereken bir sendrom olduğu için paylaşıyoruz.

Anahtar Kelimeler: heterotaksi, kardiyopati, aspleni

PS-116[Çocuk Yoğun Bakım]

Meningoensefalit tanılı süt çocuğunda kafaiçi basınç izlemi altında mekanik insüflasyon-eksüflasyon uygulaması

Selçuk Uzuner[1], Rumeysa Tuna[1], Yasemin Ataman[1], Nurettin Onur Kutlu[2]
[1]Bezmialem Vakıf Üniversitesi, Çocuk Sağlığı ve Hastalıkları Anabilim Dalı, İstanbul
[2]Bezmialem Vakıf Üniversitesi, Çocuk Yoğun Bakım Bilim Dalı, İstanbul

AMAÇ: Mekanik İnsüflasyon-Eksüflasyon (MI-E) çocuk yoğun bakım ünitelerinde havayolu temizliği ve solunum fizyoterapisi için kullanım sıklığı artmakta olan bir yöntemdir. Kafaiçi basınç (KİB) üzerine etkileri ile ilgili bilimsel çalışmaların yetersizliği ile birlikte, nörolojik olarak stabil olmayan hastalarda kullanımı ile ilgili çekinceler mevcuttur.

YÖNTEM: Meningoensefalit tanısı ile Çocuk Yoğun Bakım Ünitemiz'e alınan yirmi aylık erkek hastaya, uygun tedavilerin yanında kafa içi basınç artışı sebebiyle KİB monitorizasyonu başlandı. Kafa içi basınç artışı hipertonik salin infüzyonu ile kontrol altına alındı. Entübe olarak takibi sırasında gelişen dirençli atelektazi sebebiyle hastaya sedasyon ve KİB monitorizasyonu eşliğinde mekanik öksürük desteği uygulandı. Uygulanan MI-E basınçları ve KİB değerleri eşzamanlı olarak kaydedildi.

BULGULAR: Kafa içi basınç artışı sebebiyle tedavi altında olan hastada kafa içi basıncında MI-E tedavisi ile ilişkili anlamlı değişiklik görülmedi. MI-E tedavisi sonrasında hastanın atelektazisi geriledi ve hasta ekstübe edildi.

SONUÇ: MI-E tedavisi kafa içi basınç artışı riski olan hastalarda, seçilmiş durumlarda, ICP monitorizasyonu ve sedasyon sağlamak kaydıyla havayolu temizliği ve atelektazi tedavisinde etkili ve güvenilir bir metod gibi görülmektedir.

Anahtar Kelimeler: Kafaiçi basınç, Mekanik İnsüflasyon-Eksüflasyon, Süt çocuğu

Figur-1

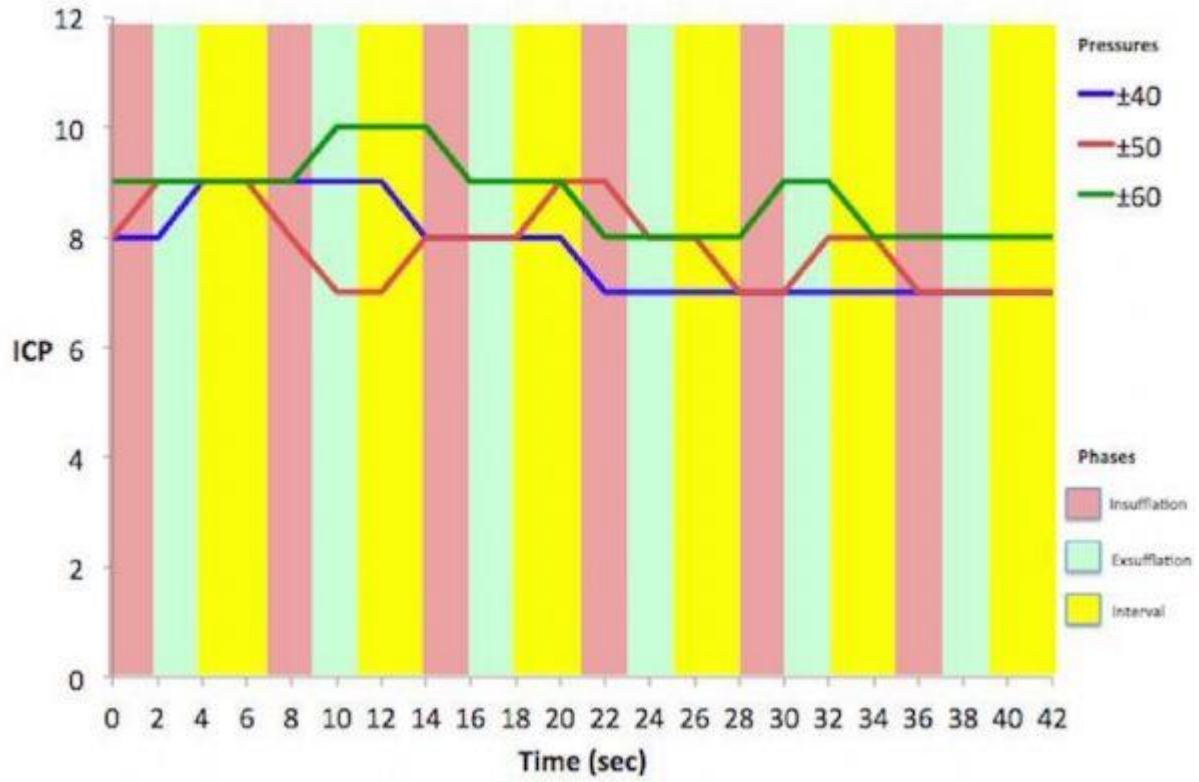

Terapinin 1.gununde farkli MI-E basınc uygulamalarinda hastanin KIB degerlerinin seyri

PS-117[Çocuk Yoğun Bakım]

Pulmoner tromboembolisi olan bir adölesan çocuk hastada inferior vena cava filtresinin başarılı kullanımı

Didar Arslan[1], Dinçer Yıldızdaş[1], Nagehan Aslan[1], Yasemin Çoban[1], Özden Özgür Horoz[1], Bilen Onan[2], Göksel Leblebisatan[3], Aysun Karabay Bayazıt[4]
[1]Çukurova Üniversitesi Tıp Fakültesi, Çocuk Yoğun Bakım Bilim Dalı, Adana
[2]Çukurova Üniversitesi Tıp Fakültesi, Radyoloji Ana Bilim Dalı, Adana
[3]Çukurova Üniversitesi Tıp Fakültesi, Çocuk Hematoloji Bilim Dalı, Adana
[4]Çukurova Üniversitesi Tıp Fakültesi, Çocuk Nefroloji Bilim Dalı, Adana

GİRİŞ:
Derin ven trombozu (DVT) saptanan olgularda en korkulan ve hayatı tehdit eden komplikasyonlardan birisi pulmoner embolizmdir. Tedavide antikoagülan ve trombolitik tedavi, bu tedavinin başarısız veya kontrendike olduğu vakalarda pulmoner embolektomi uygulanır. Tekrarlama açısından risk altındaki hastalarda vena cava filtresi yerleştirilebilir.
OLGU:
Üç yıldır başka bir merkezde minimal değişiklik glomerülonefriti nedeniyle takipli 16 yaş erkek hasta sağ bacakta şişlik ve ağrı nedeniyle çocuk acile başvurdu. Doppler ultrasonografide; ana femoral, femoropopliteal ve popliteal ven içerisinde nonkanalize trombüs saptanan hasta DVT tanısı ile düşük molekül ağırlıklı heparin ve warfarin tedavisi ve nefrotik sendrom için metilprednizolon tedavisi başlandı. Yatışının 2. günü takipne ve dispne gelişen hastada, pulmoner tromboemboli düşünüldü ve çekilen toraks anjio bilgisayarlı tomografide (BT) sol ana pulmoner arterde trombüs saptandı. Hastanın gelişinde fizik muayenesinde; sağ alt ekstremitede şişlik ve batında sağ alt kadranda operasyon skarı dışında bulgu yoktu. Nabız: 96/dk, ateş: 37°C, solunum sayısı: 28/dk, tansiyon arteriyel: 128/82 mmHg idi. Hastanın bakılan laboratuvar tetkiklerinde; albümin düşüklüğü (<0.8g/dl) ve D-dimer yüksekliği (9.9µg/L) dışında özellik yoktu. Kan gazı normal sınırlardaydı. Tromboz panelinde protein C: %23,9 (N: 70-130%), Protein S: %76,2 (N:60-140%), antitrombin 3: %79,5 (N:80-120%) idi. Akciğer grafisinde sol orta lobda kama şeklinde atelektazi mevcuttu. Hastaya geri solumasız rezervuarlı maske ile 10 lt/dk oksijen başlandı. Çocuk hematolojinin önerisiyle pulmoner tromboemboliye yönelik olarak mevcut antikoagülan tedavisinden warfarin kesilip, düşük molekül ağırlıklı heparin tedavisinin yanına doku plazminojen aktivatörü (t-PA) tedavisi eklendi. T-PA tedavisi 0,03 mg/kg/saat'ten 96 saat şeklinde uygulanması planlandı. Çocuk nefroloji servisinde başlanan metilprednizolon tedavisine devam edildi. Ekokardiyografide sol pulmoner arter'de şüpheli trombüs saptandı, ejeksiyon fraksiyonu %64 idi. Trombolitik tedavinin 3. gününde şikayetleri gerilemeyen hastaya girişimsel radyoloji tarafından sol ana pulmoner arterde bulunan trombüs aspirasyonu yapılıp, inferior vena cava filtresi yerleştirildi. T-PA tedavisi 96 saate tamamlanıp kesildi. Kontrol EKO'da pulmoner arterde akım görüldü. Solunum sıkıntısı gerileyen hasta yoğun bakım yatışının dördüncü günü servise devredildi.
SONUÇ:
Pulmoner emboli nadir görülmesine rağmen yaşamı tehdit eden bir durum olduğundan risk faktörü bulunan hastalarda her zaman akılda tutulması gereken bir tanıdır ve pulmoner emboli tekrarlama riski yüksek olan vakalarda girişimsel radyologlar ile birlikte multidisipliner bir tedavi planı yapılıp, inferior vena cava filtresinin profilaktik olarak kullanılması hayat kurtarıcı olabilir.

Anahtar Kelimeler: adölesan, inferior vena cava filtresi, pulmoner emboli

PS-118[Çocuk Yoğun Bakım]

Seftriakson Kullanımına Baglı Gelişen Hemolitik Anemi ve Anoksik Şok:Olgu Sunumu

Mehmet Arda Kılınç[1], Sirmen Kızılcan Çetin[2], Pınar Yazıcı Kızılkaya[1], Bülent Karapınar[1]
[1]Ege Üniversitesi,Çocuk Yoğun Bakım Ünitesi, İzmir
[2]Ege Üniversitesi, Pediatri Ana Bilim Dalı,İzmir

Beta laktam grubu antibiyotikler en sık reçete edilen ilaç grubudur. Seftriakson; üçüncü kuşak sefalosporin olup hem gram pozitif hem de gram negatif ajanları kapsadığından yatan ve ayaktan takipli hasta grubunda sık tercih edilmektedir. Düşük toksisitesi olması, göreceli geniş spektrumlu etkisi ve uygulama kolaylığı olan bu ilaç çok sayıda hastalığı (pnömoni, deri ve yumuşak doku enfeksiyonları, bakteriyemi, menejit gibi) tedavici edici özellik göstermektedir(1). Nadir görülen yan etkileri; INR degerinde uzama (genellikle nutrisyonel eksikligi olan, karaciger ve böbrek hastalıgını olan olgularda uzun süren tadevide), hemolitik anemi, pankreatit, superinfeksiyon, kolitis, hiperbilirubinemi, böbrekte kalsiyum presipitat birikimi (prematür ve matür infantalarda) olarak bildirilmiştir. Beş doz intramuskuler seftriakson uygulanımı sonrası hemolitik anemi ve kalp yetmezligi gelişen beş yaşında erkek olguyu ilacın neden olabilecegi yan etkilere dikkat çekmek adına bildirdik.

Anahtar Kelimeler: Seftriakson, hemolitik anemi, anoksik şok

PS-119[Çocuk Yoğun Bakım]

Pnömoni ile başvuran süt çocuğunda MHC Class 2 eksikliği:RFX5 mutasyonu

Maide Türkeli[1], Nagehan Aslan[2], Didar Arslan[2], Yasemin Çoban[2], Dilek Karagöz[3], Özden Özgür Horoz[2], Derya Altıntaş[3], Dinçer Yıldızdaş[2], Mustafa Yılmaz[3]
[1]Çukurova Üniversitesi Tıp Fakültesi, Çocuk Sağlığı ve Hastalıkları Ana Bilim Dalı, Adana
[2]Çukurova Üniversitesi Tıp Fakültesi, Çocuk Yoğun Bakım Bilim Dalı, Adana
[3]Çukurova Üniversitesi Tıp Fakültesi, Çocuk Yoğun Allerji ve İmmünoloji Bilim Dalı, Adana

GİRİŞ
Major histocompatibility complex (MHC) class II eksikliği selüler ve hümoral immun yanıtta eksiklikle karakterize, otozomal resesif kalıtılan, nadir, ciddi kombine immün yetmezliklerden biridir ve 6. kromozomun kısa kolundaki MHC class II geninin, transkripsiyonunu kontrol eden düzenleyici genler defektiftir. CD4 lenfosit sayısı çok düşüktür ve hipogamaglobulinemi mevcuttur.
OLGU SUNUMU
Çocuk acil servise solunum sıkıntısı ile başvuran 9 aylık erkek hastanın öyküsü derinleştirildiğinde, 2 hafta önce öksürük ve nefes darlığı şikayeti ile gittiği dış merkezde klaritromisin, inhale salbutamol ve inhale budesonid reçetelendiği ancak bir hafta bu tedaviyi alıp fayda görmediği için hospitalize edildiği öğrenildi. Hastaya antibiyoterapi ve inhaler tedaviler uygulanmış ancak genel durumunda düzelme olmaması üzerine hastanemize sevk edilmişti. Fizik muayenesinde genel durumu orta, nabız: 96/dk, ateş: 38°C, solunum sayısı: 52/dk, tansiyon arteriyel: 128/82 mmHg idi. Yüzde belirgin ve tüm vücutta yaygın hiperemik makülopapüler döküntüsü vardı. Akciğerlerinde yaygın ince raller mevcuttu, takipnesi, dispnesi, subkostal ve suprasternal çekilmesi mevcuttu. Oda havasında oksijen saturasyonu 85-90 olan hastaya yüksek akışlı oksijen tedavisi başlandı. İnhale adrenalin, salbutamol, budesonid, ipratropium bromür ve sistemik metilprednizolon ve magnezyum sülfat başlandı. Akciğer grafisinde bilateral yaygın retiküler tarzda infiltrasyonları mevcuttu. Döküntüleri için ön planda ilaç erupsiyonu düşünülüp dış merkezde başlanan antibiyoterapiler stoplanıp, antibiyotik revizyonu yapıldı ve sistemik antihistaminik başlandı. Hasta çocuk yoğun bakım ünitesine yatırıldı. Özgeçmişinde 2,5 aylıkken bronşiolit nedeniyle 2 gün hastaneye yatış öyküsü vardı. Ara ara ishalleri oluyordu. Sık enfeksiyon öyküsü yoktu. Büyüme gelişmesi yaşıtlarıyla uyumlu, beslenmesi iyi, aşıları

takvimine göre tam yapılmıştı. Anne ve baba ikinci derece kuzendi. Sağlıklı bir kardeşi vardı. Tetkiklerinde lökosit:11540/mm3, hemoglobin:9,6g/dl, trombosit:152000/mm3, karaciğer ve böbrek fonskiyonları normal, prokalsitonin:0.8 ng/mL idi. İzlemde dirençli ateş yükseklikleri olan, solunum sıkıntısı gerilemeyen, akciğer grafisinde ARDS ile uyumlu görünümü olan, arteriyel kan gazında PaO2/FiO2:93 ve oksijenizasyon indeksi:9 olan hasta entübe edildi. Linezolid, levofloksasin, rifampisin başlandı. Toraks bilgisayarlı tomografide bilateral buzlu cam görünümü mevcuttu. Hastaya endotrakeal sürfaktan uygulandı. İmmunglobulin seviyelerinin hepsi yaş grubuna göre düşüktü. CD panelde CD4 ve HLA-DR seviyesi düşüktü. Hastada MHC class II eksikliği düşünüldü. BCG aşısı yapılmış olduğu için antitüberküloz tedavisiyle birlikte IVIG tedavisi başlandı. Genetik analizde RFX5 geninde c.616G>C homozigot mutasyon saptandı. Hasta yatışının 16. gününde ekstübe edildi ve çocuk alerji immünoloji servisine devredildi. Kemik iliği nakli yapılması planlandı.

SONUÇ
MHC class II eksikliği nadir kombine immün yetmezliklerden biridir. Tedavi edilmediği takdirde erken çocukluk döneminde ölümle sonuçlanır. Günümüzde bilinen tek küratif tedavi seçeneği kemik iliği naklidir. Biz burada ağır pnömoni ve yaygın döküntü ile başvuran 9 aylık erkek hastadaki genetik analiz ile doğrulanan MHC class II eksikliği tanısını sunarak bu nadir immün yetmezliğe ve genetik tanının önemine dikkat çekmek istedik.

Anahtar Kelimeler: genetik, MHC class 2 eksikliği, RFX5 mutasyonu, süt çocuğu

PS-120[Çocuk Yoğun Bakım]

Çocuk Yoğun Bakım Ünitesinde Pan-drug Rezistan *Klebsiella Pneumoniae* Salgını İle İlgili Deneyimimiz

Merve Havan[1], Tanıl Kendirli[1], Ebru Azapağası[2], Oktay Perk[1], Gamze Özsoy[1], Serhan Özcan[1], Aysun Yahşi[3], Tuba Erat[3], Halil Özdemir[3], Haluk Güriz[4], Zeynep Ceren Karahan[5], Erdal İnce[3]
[1]Ankara Üniversitesi Tıp Fakültesi, Çocuk Yoğun Bakım Bilim Dalı, Ankara
[2]Dr. Sami Ulus Çocuk Sağlığı ve Hastalıkları E.A. Hastanesi, Çocuk Yoğun Bakım Bilim Dalı, Ankara
[3]Ankara Üniversitesi Tıp Fakültesi, Çocuk Enfeksiyon Hastalıkları Bilim Dalı, Ankara
[4]Ankara Üniversitesi Tıp Fakültesi, Mikrobiyoloji Laboratuvarı, Ankara
[5]Ankara Üniversitesi Tıp Fakültesi, Tıbbi Mikrobiyoloji Ana Bilim Dalı, Ankara

GİRİŞ-AMAÇ: Antibiyotiklere karşı bakteriyel direnç, toplumun yanı sıra yoğun bakım üniteleri için de önemli bir sağlık sorunu haline gelmiştir. Bu konuda dünyada en sık rastlanan bakteri türlerinden biri karbapenemaz üreten *Enterobacteriaceae* türleridir. Yoğun bakım ünitesinde yatış süresinin uzaması, invaziv tedavilerin artması, altta yatan hastalığın ciddiyeti ve geniş spektrumlu antibiyotik kullanım süresinin uzaması dirençli suşların gelişimini arttırmaktadır. Son yıllarda, karbapenem dirençli *Klebsiella pneumoniae* (CRKP), dünya çapında olduğu gibi yoğun bakım ünitelerinde de ciddi salgınlara neden olmakla beraber literatür tarandığında çalışmamız Çocuk Yoğun Bakım Ünitesinde (ÇYBÜ) bildirilen ilk salgındır. Pan-drug rezistan CRKP enfeksiyonunun mortalitesinin erişkinlerde yaklaşık olarak %50 olduğu bilinmektedir. Bu çalışmada amacımız, kliniğimizde yaşanılan %14

mortalite oranı ile sağkalım sağlanan pan-drug rezistan CRKP salgını ile ilgili deneyimimizi paylaşmaktır.
GEREÇ-YÖNTEM: Eylül 2016-Ocak 2017 tarihleri arasında 20 yataklı üçüncü basamak ÇYBÜ'nde yaşanılan pan-drug rezistan CRKP salgını prospektif olarak değerlendirilmiştir. Demografik özellikler, altta yatan hastalıklar, yoğun bakımda uygulanan invaziv girişimler, geçirilmiş enfeksiyon ve kullanılan antibiyotikler, enfeksiyon odağı, uygulanan tedavi ve alınan önlemler kaydedilmiştir.
BULGULAR: Ünitemizde 7 hasta (6 erkek, 1 kız) pan-drug rezistan CRKP nedeni ile takip edildi. Hastaların ortalama yaşı 6 yaş, yoğun bakıma başvuru ile enfeksiyonun ortalama ortaya çıkış süresi 45 gün idi. Enfeksiyon, 2 hastada trakeal aspirat kültüründe, 1 hastada kateter ilişkili kan kültüründe, 2 hastada yara yeri kültüründe, 1 hastada gaita kültüründe ve 1 hastada da idrar kültüründe saptandı. İzole edilen bütün suşlarda CRKP sadece tigeskline orta derecede duyarlı idi ve bütün suşlar OXA-48 pozitif idi. Hastaların hepsi entübe idi ve santral venöz kateter aracılığı ile parenteral tedavi almaktaydı. Takip edilen 4 hastanın enfeksiyon öncesi çeşitli sebeplerle operasyon hikayesi vardı ve 3 hastaya sürekli veno venöz hemodiyaliz, bir hastaya da plazmeferez uygulanmıştı. Enfeksiyon süresince tam izolasyon kurallarına uyuldu. Tedavide yüksek doz meropenem ve imipenem infuzyonu, amikasin, kolistin ve tigesiklin kombine tedavisi verildi. 1 yaş altında olan hastalara (sadece bir hasta dışında) tigesiklin verilmedi. Kombine tedaviye bağlı böbrek yetmezliği görülmedi, bir hastada sensörinöral işitme kaybı görüldü. Ortalama antibiyotik tedavi süresi 15,7 gün, ortalama izolasyon süresi 65,4 gün idi. Tüm hastalarda cilt ve sindirim sistemi kolonizasyonu oldu. Hastalardan sadece 1 tanesi kendi hastalığı nedeni ile kaybedildi, bu sırada aktif enfeksiyonu yoktu.
SONUÇ: Pan-drug rezistan CRKP enfeksiyonu, hem direnç paterni hem de yüksek mortalite hızı nedeniyle yoğun bakım üniteleri için hastane enfeksiyonlarının en ciddi formudur. Burada ÇYB üniteleri içinde ilk kez yaşanılan pan-drug rezistan CRKP ile ilgili tecrübemizi paylaşmak istedik.

Anahtar Kelimeler: Enterobacteriaceae, Pan-drug rezistan, karbapenemaz dirençli Klebsiella pneumoniae.

PS-121[Çocuk Yoğun Bakım]

Çocuk Yoğun Bakımda Akut Fulminan Miyokardit İle İzlenen Hastaların Klinik Özellikleri ve Kısa Dönem Sonuçları, Tek Merkez Deneyimimiz

Merve Havan[1], Tanıl Kendirli[1], Ebru Azapağası[2], Oktay Perk[1], Gamze Özsoy[1], Serhan Özcan[1], Melih Timuçin Doğan[3], Mehmet Çakıcı[4], Evren Özçınar[4], Burcu İncekalan[4], Tayfun Uçar[3], Ercan Tutar[3], Ahmet Rüçhan Akar[4]
[1]Ankara Üniversitesi Tıp Fakültesi, Çocuk Yoğun Bakım Bilim Dalı, Ankara
[2]Dr. Sami Ulus Çocuk Sağlığı ve Hastalıkları Hastanesi, Çocuk Yoğun Bakım, Ankara
[3]Ankara Üniversitesi Tıp Fakültesi, Çocuk Kardiyolojisi BD, Ankara
[4]Ankara Üniversitesi Tıp Fakültesi, Kardiyovasküler Cerrahi AD, Ankara

GİRİŞ-AMAÇ: Miyokardit, kalbin yapısal ve fonksiyonel anormallikleriyle sonuçlanan akut inflamatuvar hastalığıdır. Çocuklarda akut miyokardit insidansı 1-5/100.000'dir. Akut fulminan miyaokardit (AFM) ise ani kardiyojenik şok ve sistemik kollapsa neden olan hızlı müdahale edilmediğinde yüksek mortalite hızına sahip ciddi bir durumdur. AFM, akut miyokarditlerin %10-38'lik bir kısmını oluşturur. Akut miyokarditin infantlarda mortalite oranı %75 civarındadır. Son yıllarda tedavide ekstrakorporeal membran oksijenizasyonu (ECMO) ve ventriküler yardımcı cihazlar (VAD) kullanımı yaygınlaşmıştır. Bu çalışmanın amacı pediatrik akut fulminan miyokarditle ilgili tek merkez deneyimimizi paylaşmak ve hastaların kısa dönem klinik sonuçlarını bildirmektir.
GEREÇ-YÖNTEM: Ekim 2016- Eylül 2017 tarihleri arasında Çocuk Yoğun Bakım ünitesinde akut fulminan miyokardit tanısı ile takip edilen hastalardan oluşan retrospektif gözlemsel çalışma yapıldı. Hastaların demografik bilgileri, miyokardit etyolojisi, başlangıç semptomları, laboratuar verileri, ekokardiyografi bulguları, uygulanan medikal tedavi ve mekanik destekler, komplikasyonlar ve kısa dönem klinik sonuçlar kaydedildi.
BULGULAR: Ünitemizde son bir yılda akut miyokardit nedeni ile izlenen on hastadan yedi hasta (6 kız, 1 erkek) (%70) AFM tanısı aldı. Hastaların yaş ortalaması 17,1 aydı. PRISM III skoru ortalama 32,8 (dağılım aralığı 11-57), beklenen mortalite hızı 50 (dağılım aralığı 7-99,9) arasında idi. En sık başlangıç semptomu solunum sıkıntısı olarak kaydedildi. Semptomların başlangıcı ile yoğun bakıma yatış arasındaki ortalama süre 3,1 (dağılım aralığı 2-6) gündü. Miyokardit etyolojisi 4 hastada viral enfeksiyon (2 RSV, 1 adenovirüs, 1 coronavirus), bir hastada ilaç, 2 hastada idiopatikti. Başvuru sırasında iki hastanın elektrokardiyografisinde disritmi vardı. Ekokardiyografide en sık mitral yetmezlik saptandı. Laboratuar verilerine bakıldığında ortalama troponin I değeri 3,05 ng/ml (0-0,06) (en düşük 0,5- en yüksek 12,4 ng/ml), ortalama BNP düzeyi 3,234 pg/ml (0-100) (en düşük 72 - en yüksek >5000 pg/ml) olarak ölçüldü. Tüm hastalara inotrop desteği verildi. Vazoaktif İnotrop Skor (VIS) ortalama 162 (5-565) olarak ölçüldü. Volüm yükü nedeni ile 4 hastaya diüretik tedavi olarak furosemid infüzyonu verildi, 3 hastaya sürekli veno venöz hemodiyaliz yapıldı. 3 hasta ünitemize sevk edilmeden önce dış merkezde tek doz intravenöz immunglobulin (IVIG) tedavisi aldı. 7 hastadan 5' i mekanik ventilatöre bağlandı, ortalama mekanik ventilatörde kalma süresi 7,4 gündü. 7 hastadan 4 tanesine venoarteryel ECMO uygulandı. 2 hasta tanı aldıkları merkezde ekibimiz tarafından ECMO'ya bağlanarak, hava ambulansı ile ünitemize transport edildi, diğer iki hasta başvurunun ilk 6 saati içinde ECMO' ya bağlandı. Otalama ECMO altında izlem süresi 5,6 gündü,dört hastadan 1 tanesi dekanüle edilerek taburcu edildi. Toplamda takip edilen 7 hastadan 3'ü öldü (%42,8). Hastaların ortalama yoğun bakım yatış süreleri 7 gündü. Kısa dönem klinik izlemde en sık komplikasyon dilate kardiyomiyopati ve mitral yetmezlik olarak belirlendi.
SONUÇ: AFM, çocuk yaş grubunda önemli bir kardiyovasküler morbidite ve mortlite nedenidir. Son yıllarda hızlı tanı ve özellikle mekanik destek tedavisi mortalite oranlarını azaltmaktadır.

Anahtar Kelimeler: Miyokardit, akut fulminan miyokardit, kardiyojenik şok, ECMO, dilate kardiyomiyopati.

PS-122[Çocuk Yoğun Bakım]

Çocuklarda Nadir Rastlanan Guillain Barre Sendromunun Alt Tipi Olan *Faringeal-Servikal-Brakial Güçsüzlük*, Olgu Sunumu

Merve Havan[1], Tanıl Kendirli[1], Ebru Azapağası[2], Oktay Perk[1], Gamze Özsoy[1], Serhan Özcan[1], Özben Akıncı Göktaş[3], Serap Teber[3]
[1]Ankara Üniversitesi Tıp Fakültesi, Çocuk Yoğun Bakım Bilim Dalı, Ankara

[2]Dr. Sami Ulus Çocuk Sağlığı ve Hastalıkları Hastanesi, Çocuk Yoğun Bakım, Ankara
[3]Ankara Üniversitesi Tıp Fakültesi, Çocuk Nörolojisi BD., Ankara

GİRİŞ: Guillain Barre Sendromu (GBS) akut inflamatuvar demiyelizan polinöropatidir. Faringeal-servikal-brakial güçsüzlük, generalize tutulum göstermeden, orofarengeal bölge, boyun ve proksimal üst ekstremite kaslarında lokalize güçsüzlük ve üst ekstremitede derin tendon refleksi kaybı ile seyreden GBS' nin nadir rastlanan bir alt tipidir. Olgumuzda, santral hipoventilasyon düşünülen bir hastada bulber tutulumun eşlik ettiği, çocuklarda nadir rastlanan GBS'nin alt tipi olan faringeal-servikal-brakial güçsüzlük sunulmuştur.
OLGU: 9 aylık erkek hasta 20 gün önce öksürük, burun akıntısı, halsizlik, ve emmeme sebebi ile acil servise başvurmuş. Sırasıyla nazofarenjit ve otit tanısı alan hasta oral amoksisilin klavunat başlanmış. Geçmeyen öksürük nedeniyle acil servise tekrar başvuran hastada solunum arresti gelişti. İzleminde ekstübasyon denemelerini tolere edemedi. Solunum yetersizliğine ek olarak taşikardi, hipertansiyon, terleme gibi bulguların olması üzerine hastada otonom disfonksiyonun eşlik ettiği santral hipoventilasyon düşünüldü. Baş tutması olmayan ve yutma disfonksiyonu olan hastanın kranyal ve spinal MRG normal olarak raporlandı, elektromiyelografi (EMG) ile myastenia gravis ve botulismus dışlandı, üst ekstremitede gözlenen nörojenik motor ünite potansiyeli aksonal nöropati ile uyumlu olarak rapor edildi. Lomber ponksiyon yapılan hastanın beyin omurilik sıvısı (BOS) biyokimyasında protein: 72,9 mg/dl, glukoz: 83 mg/dl gelmesi ve albuminositolojik disosiasyon olması üzerine hastada Guillain Barre Sendromunun nadir rastlanan alt tipi olan faringeal-servikal-brakial güçsüzlük (FSBG) düşünüldü. Hastanın anti-GT1a antikoru negatif geldi. Dört gün süreyle intravenöz immunglobulin (IVIG) verilen hastanın kontrol EMG'sinde aksonal nöropatinin ve BOS biyokimyasında protein yüksekliğinin devam etmesi üzerine hastaya total plazma değişimi yapıldı. Takibinde ekstübe olamayan hastaya trakeostomi açıldı. Klinik bulgularının gerilememesi üzerine Çocuk Nöroloji bölümünün önerisiyle ikinci doz IVIG verildi. Takibinde üst ekstremite motor hareketlerinin daha iyi olduğu görüldü. Hasta ev tipi mekanik ventilatöre bağlandı. Yoğun bakım ihtiyacı kalmayan hasta dört aylık takip sonrası Çocuk Nöroloji servisine devredildi. Yatışının 5. ayında kısmi iyileşme ile taburcu oldu.
SONUÇ: GBS'da olguların %51'inde bulber tutulum ortaya çıkar ve solunum yetersizliği, yutma güçlüğü ve yüzde güçsüzlük görülür. Bulbar tutulumla giden santral hipoventilasyon sendromun ayırıcı tanısında GBS'nin lokalize tutulumla giden nadir rastlanan alt grupları akılda tutulmalıdır.

Anahtar Kelimeler: Guillain Barre Sendromu, akut inflamatuvar demiyelizan polinöropati, faringeal-servikal-brakial güçsüzlük, intravenöz immunglobulin, total plazma değişimi.

PS-123[Çocuk Yoğun Bakım]

Akut Pulmoner Embolide Doku Plazminojen Aktivatörü ile Trombolitik Tedavi Kullanımı ve Başarılı Sonuçlar

Merve Havan[1], Tanıl Kendirli[1], Gamze Özsoy[1], Ebru Azapağası[2], Oktay Perk[1], Serhan Özcan[1], Nazan Çobanoğlu[3], Elif İnce[4]
[1]Ankara Üniversitesi Tıp Fakültesi, Çocuk Yoğun Bakım Bilim Dalı, Ankara

[2]Dr. Sami Ulus Çocuk Sağlığı ve Hastalıkları Hastanesi, Çocuk Yoğun Bakım, Ankara
[3]Ankara Üniversitesi Tıp Fakültesi, Çocuk Göğüs Hastalıkları BD, Ankara
[4]Ankara Üniversitesi Tıp Fakültesi, Çocuk Hematoloji ve Onkoloji BD, Ankara

GİRİŞ: Akut pulmoner emboli (PE) yaşamı tehdit eden, yüksek mortalite ile seyreden, çocukluk çağında nadir rastlanılan ciddi bir hastalıktır. Erişkinlerde hastalığın şiddetini ve tedavi protokolünü belirlemek için hastalık masif, submasif ve non-masif şeklinde sınıflandırılmıştır. Pediatrik hasta populasyonunda ise benzer sınıflandırma yoktur. Burada son altı ay içinde kliniğimizde trombolitik tedavi vererek komplikasyonsuz takip ettiğimiz üç akut PE olgusunu sunmak istedik.
Olgu 1: 17 yaşında kız hasta akut PE ön tanısı ile kliniğimize sevk edildi. Göğüs ağrısı, nefes alamama ve presenkop şikayeti olan hastanın gelişinde sağ bacağında ödemi vardı, oda havasında oksijen saturasyonu (SpO2) %87 idi ve hipotansiyonu yoktu. Obezitesi olan hastanın bakılan tetkiklerinde CK-MB: 8,6 ng/ml (0,6-6,3), Troponin I: 1,44 ng/ml (0-0,06) D-Dimer: 1923 ng/ml (0-243) BNP: 1021 pg/ml (0-100) olarak saptandı. Akciğer grafisi akut PE ile uyumlu olan hastanın alt ekstremite doppler ultrasonografisi sağ popliteal vende akut tromboz (DVT) ve ekokardiyografisi (EKO) sağ ventrükül dilatasyonu ve hafif pulmoner hipertansiyon olarak raporlandı. Toraks bilgisayarlı tomografik (BT) anjiografisi bilateral akut PE olarak raporlandı. Hastaya heparin başlandı. Hasta hipotansiyon olmadan kalp yetmezliği bulguları olması üzerine submasif PE olarak değerlendirildi ve 100 mg doku plazminojen aktivatörü (t-PA) 2 saatlik infüzyon şeklinde verildi. Takibinde vital bulguları düzelen, EKO' sunda yetmezlik bulguları gerileyen hasta yatışının ikinci gününde göğüs hastalıkları servisine devredildi. 2 hafta sonra taburcu edildi. Şu anda Protein C ve S eksikliği nedeni ile araştırılan hasta varfarin ve asetilsalisilik asit teadvisi almakta.
Olgu 2: Polisitemi nedeni ile çocuk hemotoloji polikliniğinde takip edilen 17 yaşında erkek hastanın 1 haftadır süren nefes darlığı ve göğüs ağrısı nedeni ile yapılan EKO' sunda ciddi pulmoner hipertansiyon ve sağ ventrikül dilatasyonu olması üzerine çekilen BT anjiografisi bilateral PE olarak raporlandı. Hastanın hipotansiyonu yoktu, oda havasında SpO2 %86 idi. Obezitesi olan hastanın CK-MB: 3,1 ng/ml, Troponin I:0,5 ng/ml, D-Dimer: üst limit, BNP:214 pg/ml olarak geldi. Submasif PA olan hastaya 100 mg t-PA 2 saatlik infüzyon şeklinde verildi ertesi gün bakılan ekokardiyografisinde düzelme olmaması üzerine 2. doz t-PA tekrar verildi. yatışının 3. gününde hasta çocuk hematoloji servisine devredildi, 3 hafta sonra subkutan enoxaparin taburcu edildi.
Olgu 3: 16 yaşında erkek hasta 10 gün önce laporoskopik appendektomi yapılmış. Postoperatif dönemde ateşi ve karın ağrısı olan hastanın sağ bacağında DVT oluştu, ertesi gün takipnesi olması üzerine BT anjiografisi akut PE olarak raporlandı. EKO normal olarak raporlandı. Kardiyak biyomarkerları normaldi. Hipotansiyonu ve SpO2 düşüklüğü olan hastaya heparin infüzyonu başlandı. Hemodinamik instabilitesi olan hastaya 100 mg t-PA verildi. Hemodinamik stabilitesi olan hasta 2. gününde yoğun bakımdan çıkarılarak 12. günde oral varfarin ile taburcu edildi.
SONUÇ: Çocuklarda, özellikle adolesan yaş grubunda, açıklanamayan solunum sıkıntısı durumunda ayırıcı tanıda pulmoner emboli akılda tutulmalıdır. Burada hemodinamik instabilite ile seyreden akut PE'nin tedavisinde trombolitik tedavi ile belirgin klinik düzelme görüldüğü ve erken dönemde tedavi seçenekleri arasında bulundurulması gerektiği vurgulanmak istenmiştir.

Anahtar Kelimeler: PE, trombolitik tedavi, BT anjiografi, DVT, t-PA

PS-124[Çocuk Yoğun Bakım]

Verapamil Zehirlenmesi Olan Çocuk Hastada İntravenöz Lipid Emülsiyon Terapisi ile Başarılı Bir Tedavi

Merve Havan[1], Tanıl Kendirli[1], Gamze Özsoy[1], Ahmet Onur Yiğit[2], Melih Timuçin Doğan[3], Tayfun Uçar[3]
[1]Ankara Üniversitesi Tıp Fakültesi, Çocuk Yoğun Bakım Bilim Dalı, Ankara
[2]Ankara Üniversitesi Tıp, Fakültesi, Çocuk Sağlığı ve Hastalıkları ABD, Ankara
[3]Ankara Üniversitesi Tıp Fakültesi, Çocuk Kardiyolojisi BD, Ankara

GİRİŞ: İntravenoz lipid emülsiyon terapisi (ILE), anestezik ilaçlarla zehirlenmelerde alınan başarılı sonuçlar ardından, son yıllarda, özellikle lipofilik ilaç intoksikasyonlarında sıklıkla kullanılmakta ve başarılı sonuçlar elde edilmektedir. Verapamil gibi lipofilik özellikte olan kalsiyum kanal blokerleri ile olan intoksikasyonlarda kullanılabilecek spesifik bir antidot yoktur. Tedavide standart tedavilerin yanında son yıllarda da ILE tedavisi kullanılmaktadır. Literatürde bu konu ile ilgili erişkinlerde yeteri kadar yayın olmakla birlikte çocuklarda ILE tedavisinin kullanımı ile ilgili bildirilen az sayıda vaka vardır.
OLGU: 14 yaşında kız hasta acil servise 10 saat önce 40 adet verapamil 120 mg tablet içme sonrası kusma ve halsizlik nedeni ile başvurdu. Hastanın kan basıncı: 80/60, kalp hızı 50/dk, solunum hızı 14/dk ve vücut ısısı: 36,7°C idi. Hipotansiyonu olan hastaya acil serviste iki kere 20 mL/kg dan serum fizyolojik defisit tedavisi verildi. Verilen tedaviye rağmen hipotansiyonu düzelmeyen, bilinç durumu letarjik olan, bradikardik olan hasta çocuk yoğun bakım ünitesine yatırıldı. Hastaya 2500 mL/m2' den intravenöz hidrasyon başlandı. Hastanın kan gazı, tam kan sayımı, böbrek fonksiyon testleri ve serum elektrolitleri normal sınırlardaydı. Semptomatik bradikardisi ve hipotansiyonu devam eden hastaya 10 mcg/kg/dk dozunda dopamin başlandı ve düzenli olarak 14 mcg/kg/dk dozuna kadar arttırıldı. Dopamin tedavisi sonrası da ortalama arter basıncı 55-60 mmHg arasında seyreden hastaya yatışının 1. saatinde norepinefrin 0,1 mcg/kg/dk dozundan başlandı. Verilen inotrop tedaviye rağmen, bilinç durumu düzelmeyen, şok bulguları devam eden hastaya yoğun bakım yatışının ikinci saatinde intravenöz lipid infüzyon tedavisi başlandı. %20 intralipid 1,5 gr/kg dozunda iki saatlik infüzyon şeklinde gidecek şekilde verildi. Tedavi başlangıcından 30 dakika sonra hastanın kan basıncı değerleri düzelmeye başladı, infüzyon bitiminde hastanın ortalama arter basıncı normal sınıra döndü ve aldığı inotrop tedavisi azaltılarak İLE tedavisinin sekizinci saatinde kesildi. Hasta 24 saatlik yoğun bakım takibinin ardından kardiyoloji servisine devredildi ve 72. saatinde hastaneden tam iyilik haliyle taburcu edildi.
SONUÇ: Lipofilik ilaç intoksikasyonlarında İLE tedavisinin kullanılma sıklığı erişkin yaş grubunda giderek artmaktadır. Olgumuzda lipofilik bir ilaç olan verapamil intoksikasyonu ile oluşan kardiyojenik şok tablosunda İLE tedavisi ile elde edilen başarılı sonucu bildirmek ve çocuk yaş grubunda da bu gibi hayatı tehdit eden intoksikasyonlarda ILE tedavisinin iyi bir seçenek olduğunu vurgulamak istedik.

Anahtar Kelimeler: intoksikasyon, verapamil, lipofilik ilaç, intravenöz lipid infüzyon tedavisi, kalsiyum kanal blokeri.

PS-125[Çocuk Yoğun Bakım]

Çocuk Yoğun Bakım Ünitesinde İnfluenza A'ya Bağlı Gelişen Akut Nekrotizan Ensefalopati Olgusu

Feyza İnceköy Girgin[1], Makbule Nilüfer Yalındağ Öztürk[1], Emel Uyar[1], Dilşad Türkdoğan[2], Eda Kepenekli Kadayıfçı[3]

[1]Marmara Üniversitesi Tıp Fakültesi, Çocuk Yoğun Bakım Bilim Dalı, İstanbul

[2]Marmara Üniversitesi Tıp Fakültesi, Çocuk Nöroloji Bilim Dalı, İstanbul

[3]Marmara Üniversitesi Tıp Fakültesi, Çocuk Enfeksiyon Hastalıkları Bilim Dalı, İstanbul

GİRİŞ: Akut Nekrotizan Ensefalopati; ateşli hastalıklar ve özellikle viral enfeksiyonlara bağlı olarak ortaya çıkabilir. Nadir görülmekle birlikte tam iyileşme % 10'un altında olup oldukça kötü prognozlu seyredebilmektedir. Ateş ve kusma sonrasında ani bilinç kaybı gelişmesi nedeniyle yoğun bakımda izlediğimiz olgumuz ile; İnfluenza A'nın bu nadir fakat oldukça ciddi seyirli olabilen komplikasyonunu hatırlatmak istedik.

OLGU: 3 yaşında kız hasta 1 gündür olan ateş şikayeti sonrasında kusma ve onu takip eden ani bilinç kaybı ile hastanemize getirilerek yoğun bakım ünitemize alınıyor. Hikayesinde son zamanlarda yapılmış bir seyahat, geçirilmiş bir enfeksiyon, ilaç kullanımı, travma, ailede nörolojik bir hastalık bulunmamaktaydı. Aşıları mevsimsel İnfluenza aşısı haricinde tam olarak yapılmıştı. Fizik muayenesinde ateşi 38 C, bilinci kapalı, deserebre postürde, derin tendon refleksleri canlı, hipertonisitesi ve distonik kasılmaları mevcuttu. Meningeal irritasyon bulgusu negatif ve diğer sistem muayeneleri normaldi.Laboratuvar tetkiklerinde tam kan sayımı, serum elektrolit düzeyleri, laktat ve amonyak düzeyi, C-reaktif protein ve eritrosit sedimentasyon hızı normaldi. Serum aspartat aminotransferaz(AST) ve alanin aminotransferaz(ALT) düzeyleri sırayla 2980 U/L ve 2340 U/L idi. Nazal sürüntü örneğinde İnfluenza A pozitif olarak saptandı. Serebrospinal sıvı örneğinde protein ve glukoz seviyeleri normaldi, hücre saptanmadı. Serebrospinal sıvı viral kültüründe HSV 7. günde negatif olarak sonuçlandı. Elektroensefalografide ağır ensefalopati bulgusu mevcuttu, aktif epileptojenik odak saptanmadı. Hastanın kranial magnetik rezonans(MR) görüntülemesinde bilateral talamuslar, pons ve her iki serebral hemisferde yaygın diffüzyonda kısıtlanma gösteren lezyonlar izlendi. Seftriakson, Oseltamivir ve Asiklovir tedavisi başlandı. İntravenöz immünglobulin verildi. 3. günde ateşleri halen devam etmekte olan hastanın distonik kasılmaları oldukça artmıştı, serum AST ve ALT düzeyleri 936 U/L ve 1054 U/L'ye gerilemişti. Tedavisine klonazepam eklendi. 7. günde yoğun distonileri nedeniyle pulse steroid ve lioresal tedavisi başlandı. Yoğun bakımdaki tedavisinin 16. gününde ateşleri gerileyen ancak yoğun distonik kasılmaları devam eden hasta servise devredildi. Burada da yaklaşık 1 aylık izlem sonrasında, deserebre postürü devam eden, anlamsız sesler çıkarabilen ve ağır distonik kasılmaları mevcut olan hasta medikal tedavi desteğinde eve taburcu edildi.

TARTIŞMA: Akut nekrotizan ensefalopati etyolojisi henüz net olarak bilinmemekle birlikte viral enfeksiyonlar sonrasında sık olarak görülmektedir. İnfluenza A virüsü; üst solunum yolu enfeksiyonu kliniği ile seyretmekle birlikte, nadiren ensefalopati tablosuna yol açabilmektedir. Bu durum çok sık görülen bu viral enfeksiyonun, nadir fakat ölümcül bir komplikasyonu olması nedeniyle önemlidir.

Anahtar Kelimeler: Akut nekrotizan ensefalopati, Çocuk, İnfluenza A

1.MR Kesiti-a

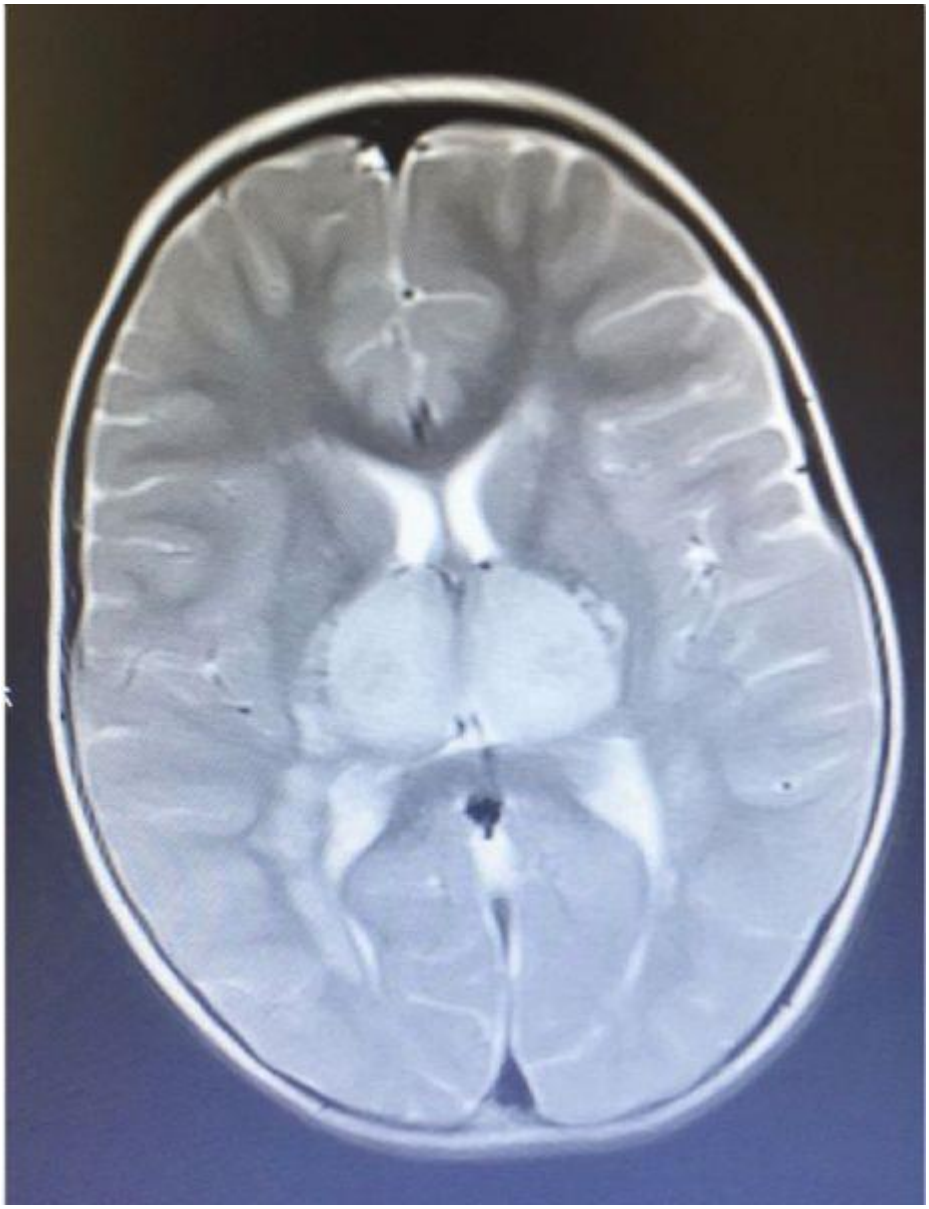

1. MR Kesiti-b

2. MR Kesiti

PS-126[Çocuk Yoğun Bakım]

Diş Absesi ve Fasiyal Paralizi Kliniği Sonrasında Ani Gelişen Solunumsal ve Kardiyak Arrest ile Prezente Olan Bir Kafa Tabanı Osteomiyeliti; Olgu Sunumu

Feyza İnceköy Girgin, Makbule Nilüfer Yalındağ Öztürk, Emel Uyar
Marmara Üniversitesi Tıp Fakültesi, Çocuk Yoğun Bakım Bilim Dalı, İstanbul

GİRİŞ: Kafa tabanı osteomiyeliti(KTO) genellikle immün sistemi baskılanmış kişilerde görülen, tipik olarak eksternal otit sonrası ortaya çıkarak dış kulak yolu aracılığıyla veya hematojen yol ile temporal kemik ve kafa tabanına yayılım gösteren bir tablodur. Atipik KTO ise eksternal otit gelişmeden enfeksiyonun hematojen yolla yayılması sonrasında klivusu tutmaktadır ve ciddi seyir gösterebilmektedir. Olgumuz ile diş absesi sonrası gelişen uzun süren kranial sinir felci ayırıcı tanısında KTO'nin akla gelmesi gerektiğini hatırlatmak istedik.

OLGU: 8 yaşında kız hasta 2 gündür halsizlik sonrası evde arrest olarak acil servisimize getirildi. Hikayesinde 2 yıldır sol fasiyal paralizi nedeniyle takip edildiği öğrenilen hasta,1 gün önce ateş ve diş ağrısı sonrasında kusmuş ve boyun ön tarafında kızarıklık ve ödem gelişmesi sonrası başka bir sağlık kuruluşuna götürülmüştü. Orada hastaya antihistaminik ve steroid uygulanarak eve gönderildiği öğrenildi. Acile geldiğinde solunumu yok ve kalp tepe atımı alınmıyordu. Siyanotik, sol konjunktival hemoraji,boyunda ödem ve ekimozu mevcuttu. Resusitasyon sonrasında 1. dakikada kalp tepe atımı alınmaya başlayan hastanın larinks ve uvulada ödem görülmesi üzerine dekort yapılıp entübe edilerek, seftriakson tedavisi başlanarak yoğun bakım ünitemize alındı. Glasgow koma skalası 5, ağrılı uyarana yanıtı yok, pupiller miyotik, ışık refleksi alınıyordu. Boyun ön yüzde göğüse kadar uzanan ödemli ekimotik alan mevcuttu, sol konjunktival hemorajisi vardı. Yapılan tetkiklerinde beyaz küresi 18700 /µL ve c-reaktif protein 268 mg/L olması dışında diğer kan sayımı parametreleri ve serum elektrolit değerleri normaldi. Serebrospinal sıvı incelemesinde basınç normal, hücre saptanmadı, biyokimyasal değerleri normal olarak değerlendirildi. Bilgisayarlı tomografi(BT) görüntülemeleri yapıldı.Boyun BT'sinde sol mastoidde, petröz apekste, temporal kemikte, solda oksipital kondile uzanım gösteren, klivusu, sella tabanını tutan, kemik yapılarda erozyon ve destrüksiyona yol açan ekspansil karakterde, osteomiyeliti düşündüren hipodens lezyon saptandı. Antibiyoterapisi kültürleri alınarak meronem, vankomisin olarak revize edildi. Kültürlerde üreme saptanmadı. İzleminin 3. gününde beyin sapı refleksleri alınamaması üzerine klinik olarak apne testi ve radyolojik olarak da BT Anjiyografi yapılarak beyin kan akımı saptanamayan hasta beyin ölümü olarak değerlendirildi.

TARTIŞMA: KTO, yerleşim yerinin ciddiyeti nedeniyle sinüs ven trombozu, menenjit, abse, kraniyal nöropatiler, iskemik infarktların görülebildiği karotis invazyonu gibi komplikasyonlarla seyreden ciddi bir enfeksiyondur. Olgumuzda olduğu gibi oldukça fatal seyredebilmektedir. Önceden kulak ve diş enfeksiyonları, uzun süren fasiyal paralizi durumlarında ayırıcı tanıda mutlaka akla getirilmelidir.

Anahtar Kelimeler: Çocuk, Fasiyal Paralizi, Kafa Tabanı Osteomiyeliti

PS-127[Çocuk Yoğun Bakım]

Acıbadem Mehmet Ali Aydınlar Üniversitesi Tıp Fakültesi Çocuk Yoğun Bakım BD: İki yıllık ECMO (ekstrakorporeal membran oksijenasyonu) deneyimimiz

Güntülü Şık[1], Agageldi Annayev[1], Asuman Demirbuğa[1], Selim Aydın[2], Ersin Erek[2], Halil İbrahim Demir[3], Ender Ödemiş[3], Agop Çıtak[1]

[1]Acıbadem Mehmet Ali Aydınlar Üniversitesi Tıp Fakültesi, Çocuk Yoğun Bakım BD, İstanbul

[2]Acıbadem Mehmet Ali Aydınlar Üniversitesi Tıp Fakültesi, Kalp ve Damar Cerrahisi AD, İstanbul

[3]Acıbadem Mehmet Ali Aydınlar Üniversitesi Tıp Fakültesi, Çocuk Kardiyoloji BD, İstanbul

GİRİŞ: Ekstrakorporeal membran oksijenasyonu (ECMO), medikal tedaviye yanıtsız ağır solunum ve/veya kalp yetersizliklerinde uygulanan bir destek tedavisidir. Bu çalışmada amacımız Çocuk yoğun bakım Ünitemizde ECMO desteği uygulanan hastaları değerlendirmektir.
GEREÇ-YÖNTEM: Ekim 2015 – Haziran 2017 tarihleri arasında Acıbadem Mehmet Ali Aydınlar Üniversitesi Tıp Fakültesi Çocuk Yoğun Bakım BD'da ECMO destek tedavisi uygulanan toplam 21 hasta retrospektif olarak değerlendirildi. Hastaların demografik özellikleri, ECMO endikasyonları, laboratuvar bulguları ve yatış tanıları kaydedildi.
BULGULAR: Çalışmaya ECMO destek tedavisi uygulanan 13 erkek, 8 kız toplam 21 hasta dahil edildi. Ortalama yaş 49,1 ay (3-172)'dı. 21 hastanın 4'ünde venovenöz (VV) ECMO, 17 hastada venoarteriyel (VA) ECMO uygulandı. Kanülasyon için en sık sağ karotis arter ve juguler ven kullanıldı. En sık endikasyon akut miyokardit, akut solunum sıkıntısı sendromu (ARDS) ve septik şok'tu (Tablo 1). Altı hastada komplikasyon görüldü, komplikasyonlar tablo 1'de özetlendi. ECMO'dan ayrılma ve sağ kalım oranı %71'di. Bu oran VV ECMO uygulananlarda %100'dü. Hayatta kalanlarda ortalama ECMO'da kalış süresi 12,7 gün, yoğun bakım yatış süresi 30,2 gündü. ECMO endikasyonu konulması ile bağlanması arasında ki süre ortalama 2,3 saatti. Ortalama VIS (vasoactive-inotropic score) 114,1, PRISM (Pediatric Risk of Mortality) 24,2, PELOD (Pediatric Logistic Organ Dysfunction Score) 24,1 di. Hayattta kalmayanlarda bu skorlar daha yüksekti (VIS 149,3, PRISM 25,6, PELOD 24,6). Ortalama laktat 5,96 mmol/L iken kaybedilen hastalarda 8,5 mmol/L idi ($p < 0,05$). ECMO öncesi arteryel kan gazında ortalama oksijen satürasyonu % 75,6, PaO2 37,4 mmHg iken ECMO sonrası (1. Saatte) oksijen saturasyonu % 93, PaO2 95,8 mmHg saptandı. Onaltı hastaya (% 76) ECMO devresinden sürekli renal replasman tedavisi (SRRT) uygulandı. Hematoloji hastalık nedeniyle takip edilen ve septik şok nedeniyle ECMO uygulanan hastalarda mortalite anlamlı yüksek bulundu.
Hayatta kalan hastalar pediyatrik serebral performans kategorisine göre sınıflandırıldığında 4 hastada hafif, 1 hastada orta nörolojik etkilenme saptandı. Diğer hastalar nörolojik sekelsiz olarak taburcu edildi.
SONUÇ: Hematolojik hastalık ve septik şok'un birlikte olduğu hastalar mortalitenin en yüksek olduğu gruptur. Özellikle ağır septik şoktaki hastaların ECMO uygulanabilen merkezlere sevkinde gecikme, ECMO uygulamasına rağmen mortaliteyi arttırmaktadır. Prognozu gösteren en önemli faktörlerden biri kan laktat düzeyidir. ECMO devresi üzerinden SRRT uygulanması ilave antikoagulan tedavi ve damar yolu erişimine gerek duymayan güvenli ve etkin bir yöntemdir.
Ülkemizde ECMO uygulanan çocuk hastalarda yapılan çalışmalar kısıtlıdır. ECMO, oksijenizasyonu iyileştirip, karbondioksit atılımını sağladığı ve hemodinamiyi koruyarak kardiyopulmoner fonksiyonların iyileşmesini desteklediği için geri dönüşümlü kardiyopulmoner yetersiziliği olan çocuk hastalarda başarıyla uygulanabilir.
Biz çalışmamızda kabul edilebilir sağ kalım oranı ve düşük nörolojik komplikasyonlar sunmaktayız. Daha iyi sonuçlar elde edebilmek için daha fazla hasta ile yapılan prospektif çalışmalara ihtiyaç vardır.

Anahtar Kelimeler: ECMO, ekstrakorporeal membran oksijenasyonu, miyokardit, sürekli renal replasman tedavisi

ECMO endikasyonları, EKO bulguları, kanül yeri, ECMO süresi, komplikasyonlar ve yatış süreleri

	Yaş (ay)	Altta yatan hastalık	ECMO endikasyonu	LFEV	VV/VA	Kanül yeri	ECMO süresi (gün)	Komplikasyon	YB süresi (gün)	SRRT uygulanması
1	103	JİA+ MAS	Akut miyokardit	20	VA	Sol FA, sol FV	11		30	Evet
2	13	Opere vsd	Akut miyokardit	21	VA	Sağ CA, sağ JV	8		25	Evet
3	47		Akut miyokardit	22	VA	Sağ CA, sağ JV	10	Nazofarenkste kanama	16	Evet
4	140	Duchenne MD	Akut miyokardit	14	VA	Sağ FA, sol FV	50	Kanülde delinme	54	Evet
5	17		Akut miyokardit	13	VA	Sağ CA, sağ JV	11		45	Evet
6	9	Vsd, pulmoner atrezi	ARDS, Pulmoner HT	40	VA	Sağ CA, sağ JV	21		43	Hayır
7	7	Vsd,anal atrezi, PHT	ARDS	N	VV	Sağ JV	10	Hematüri	46	Evet
8	13		Pnömoni	N	VV	Sağ JV, sol FV	6		37	Hayır
9	6	BPD	ARDS	N	VV	Sağ JV	7	Hemotoraks	21	Hayır
10	97	Hipoplastik sol kalp	Kardiyojenik şok		VA	Sağ CA, sağ FV	11		11	Hayır
11	9		ARDS	50	VA	Sağ CA, sağ JV	11	Dekanülasyon	52	Hayır
12	6	Kraniosinositoz	Karnitin eksikliğine bağlı	19	VA	Sağ CA, sağ JV	16		100	Evet

			kardiyomyopati, E-CPR							
13	3	Down send +AVSD	ARDS	30	VA	Sağ CA, sağ JV	11		36	Evet
14	128	Fanconi aplastik anemi	Septik şok	18	VA	Sağ CA, sağ JV	11		28	Evet
15	21	Hipoplastik sol kalp	Pnömoni, ARDS		VA	Sol FA, sağ FV	8		22	Evet
16*	60	Fanconi aplastik anemisi	Hiperkarbik sol yetm	56	VV	Sağ JV	2		28	Evet
17*	21	Pulmoner venöz darlık	Kardiyomyopati, Pnömoni,Nakil için köprü	28	VA	Sağ CA, sağ JV	14		27	Evet
18*	6		Septik şok	22	VA	Sağ CA, sağ JV	1		1	Evet
19*	1,5	Boğmaca	Kardiyojenik şok	20	VA	Sağ CA, sağ JV	1	Kanül revizyonu yapıldı	7	Evet
20*	152	Talasemi	Septik şok, ARDS	45	VA	Sağ FA,sağ FV	1		2	Evet
21*	172	AML	Septik şok	12	VA	Sağ FA,sağ FV	0,5		4	Evet

**Kaybedilen hastalar JİA=juvenil idiopatik artrit, MAS=makrofaj aktivasyon sendromu, AVSD=atrioventriküler septal defekt, AML=akut myeloid lösemi, BPD=bronkopulmoner displazi, VSD=ventriküler septal defekt, SRRT= sürekli renal replasman tedavisi*

PS-128[Çocuk Yoğun Bakım]

Akut Fulminan Miyokarditli Çocuklarda Ekstrakorporeal Membran Oksijenasyonunun Etkinliği

Güntülü Şık[1], Agageldi Annayev[1], Asuman Demirbuğa[1], Selim Aydın[2], Ersin Erek[2], Halil İbrahim Demir[3], Ender Ödemiş[3], Agop Çıtak[1]

[1]Acıbadem Mehmet Ali Aydınlar Üniversitesi Tıp Fakültesi, Çocuk Yoğun Bakım BD, İstanbul

[2]Acıbadem Mehmet Ali Aydınlar Üniversitesi Tıp Fakültesi, Kalp ve Damar Cerrahisi AD, İstanbul

[3]Acıbadem Mehmet Ali Aydınlar Üniversitesi Tıp Fakültesi, Çocuk Kardiyoloji BD, İstanbul

GİRİŞ: Akut Fulminan miyokardit (AFM), miyokardı tutan, ani başlangıçlı ve hızlı progresyon gösteren, ağır kardiyojenik şok ve şoka bağlı çoklu organ yetmezliğine neden olabilen mortalitesi yüksek bir tablodur. Erken ve etkili medikal tedavi ile hastaların bir kısmında düzelme sağlanırken, medikal tedaviye cevap vermeyen hastalarda ekstrakorporeal membran oksijenasyonu (ECMO) güvenli ve etkili bir destek tedavisidir. Akut fulminan miyokardit tanısıyla izlediğimiz ve ECMO uygulanan 5 hastayı sunduk.
MATERYAL-METOD: Çalışmaya 2015 ocak-2017 temmuz tarihleri arasında Acıbadem Üniversitesi Tıp Fakültesi Çocuk Yoğun Bakım BD'na kabul edilen ve medikal tedaviye yanıtsız AFM tanısı ile venoarteriyel (VA) ECMO uygulanan 5 hasta dahil edildi. Hastaların demografik özellikleri, ekokardiyografi bulguları, ventilatör parametreleri ve laboratuar bulguları kaydedildi.
SONUÇ: Yaş ortalaması 64 ay olan 3 erkek 2 kız hasta çalışmaya alındı. Ortalama ECMO tedavi süresi 14 gün, ortalama yoğun bakım yatış süresi 25,8 gündü. Tüm hastalarda ciddi dolaşım yetmezliği, 2 hastada ciddi aritmi (SVT, nabızsız VT) vardı. Bir hasta JİA, bir hasta da Becker Muskuler Distrofisi (BMD), bir hastada VSD tanısıyla takipliydi. Hastaların ortalama VIS (vasoaktif inotrop score) 172, ortalama PRISM (Pediatric Risk of Mortality) skoru 26,2, PELOD (Pediatric Logistic Organ Dysfunction Score) 29,4 tü. Hastaların tamamı endikasyon konulmasından sonra 2 saat içinde ECMO yaşam desteğine alındı. ECMO destek tedavisinden sonra tüm hastalarda kalp hızı, kan basıncı ve oksijen satürasyonu büyük ölçüde iyileşti. ECMO sırasında 1 hasta da nazofaringeal kanama, 1 hastada kanülde delinme görüldü, kanül değiştirildi. Dört hasta ECMO dan ayrıldı(%80) ve bu hastaların tamamı nörolojik sekelsiz olarak taburcu edildi. Becker Muskuler Distrofisi tanısıyla takipli olan hasta ECMO ile kalp nakil merkezine transfer edildi, dış merkezde izleminin 46. Gününde çoklu organ yetersizliği nedeniyle kaybedildiği öğrenildi.
TARTIŞMA: Akut fulminan miyokardit, hızlı progresyon gösteren ciddi bir hastalıktır. Ekstrakorporeal membran oksijenasyonu (ECMO), medikal tedaviye yanıtsız ağır solunum ve/veya kalp yetersizliklerinde uygulanan bir destek tedavisidir. Medikal tedaviye yanıtsız AFM gibi iyileşebilir miyokard hastalıklarında doku perfüzyonunu ve hemodinamik stabiliteyi sağlamak için destek amacıyla kullanılabilir.

Anahtar Kelimeler: ekstrakorporeal membran oksijenasyonu, akut fulminan miyokardit

Tablo 1.Demografik Özellikler ve Vital Bulgular

vaka	yaş (ay)	Bilinen hastalık	LVEF	KF	PRISM /PELOD	Kanül yeri	ECMO süresi(gün)	YB yatış süresi (gün)	İnotrop kullanımı	KTA ECMO öncesi(/dk)	KTA ECMO 8.saat (/dk)	Sistolik kan basıncı ECMO öncesi	Sistolik kan basıncı ECMO 8.saat

												(mmHg)	(mmHg)
1	103	JİA+ MAS	20	9	23/32	Sol FA, sol FV	11	30	NA, A, DOB	160	114	82	94
2	13	Opere vsd	21	10	31/32	Sağ CA, sağ JV	8	25	M,NA, A	200	139	69	72
3	47	-	22	10	32/41	Sağ CA, sağ JV	10	16	M, NA, A	248 (SVT)	132	-	78
4	140	BMD	14	6	13/11	Sağ FA, sol FV	50	30	M, A, DOP	123	82	100	100
5	17	-	13	8	32/31	Sağ CA, sağ JV	11	28	M, NA, A, DOB	230 (VT)	118	46	101

BMD: Becker Muskuler Distrofisi, JİA:Juvenil İdiopatik Artrit, MAS:Makrofaj aktivasyon sendromu, LFEV: sol ventrikül ejeksiyon fraksiyonu, FA:Femoral arter, FV:Femoral ven, JV:Juguler ven, CA: Karotis arter, M:Milrinon, NA:Noradrenalin, A:Adrenalin, DOP: Dopamin, DOB: Dobutamin, SVT:Supraventriküler taşikardi, VT:Ventriküler taşikardi

Tablo 2.Ventilasyon, oksijenizasyon, pH ve laktat değerleri

	ECMO öncesi	ECMO sırasında	P/F	Saturasyon O2 (%)	pH	Laktat(mmol/L) ECMO öncesi	Laktat(mmol/L) ECMO sırasında
Vaka 1	FiO2: 1.0 PEEP:5 PIP:21	FiO2: 0,6 PEEP:8 PIP:18	29	84	7,22	5,5	2,2
Vaka 2	FiO2: 1.0 PEEP:7 PIP:21	FiO2: 0,4 PEEP:7 PIP:17	33,5	86	6,89	10,5	4,2
Vaka 3	FiO2: 1.0 PEEP:6 PIP:18	FiO2: 0,3 PEEP:9 PIP:16	26,2	88	7,09	6,76	1,86
Vaka 4	FiO2: 0,6 PEEP:7 PIP:19	FiO2: 0,3 PEEP:8 PIP:17	68,6	84	7,24	4,7	1,3
Vaka 5	FiO2: 1.0 PEEP:7 PIP:37	FiO2: 0,5 PEEP:10 PIP:20	44,9	62	7,13	11,57	2,27

Tablo 3.Laboratuvar değerleri

	Troponin I (ng/ml)	CK-MB (IU/L)	Pro-BNP (pg/ml)
Vaka1			
Vaka2	5,61	343	
Vaka3	1,756	313	212242
Vaka4	0,39	66	5650

Vaka5	2,8	106	61335

PS-129[Çocuk Yoğun Bakım]

Ünitemizde trakeostomi uygulanan olguların geriye dönük değerlendirilmesi

Gökhan Kalkan[1], Emine Akkuzu[1], Şeyma Bütün[2], Selin Akyüz[2], Fadıl Berat Yeşil[2]
[1]Gazi Üniversitesi, Çocuk Sağlığı ve Hastalıkları Ana Bilim Dalı, Çocuk Yoğun Bakım Bilim Dalı, Ankara
[2]Gazi Üniversitesi, Çocuk Sağlığı ve Hastalıkları Ana Bilim Dalı, Ankara

Giriş
Çocuk yoğun bakımlarda özellikle uzun süreli invazif mekanik ventilasyon ihtiyacından dolayı trakeostomi günümüzde daha sık uygulanan bir girişimdir. Bu çalışma ile Gazi üniveristesi Tıp Fakültesi Çocuk Yoğun Bakım Ünitesinde Ocak 2010 ile Ağustos 2017 tarihleri arasında trakeostomi uygulanan hastalar geriye dönük olarak değerlendirilmiştir.
Materyal-Metod
İstatistiksel analizler SPSS versiyon 22 yazılımı kullanılarak yapıldı. Değişkenlerin normal dağılıma uygunluğu görsel (histogram ve olasılık grafikleri) ve analitik yöntemlerle (Kolmogorov-Simirnov/ Shapiro-Wilk testleri) incelendi. Tanımlayıcı istatistikler normal dağılmayan değişkenler için ortanca ve çeyrekler arası aralık kullanılarak (ve ordinal değişkenler için frekans tabloları kullanılarak) verildi. Normal dağılım göstermeyen ve ordinal değişkenlerin sonuç ilişkileri Mann-Whitney U testi kullanılarak karşılaştırıldı. P değerinin 0.05'in altında olduğu durumlar istatistiksel olarak anlamlı sonuçlar şeklinde değerlendirildi.
Sonuçlar
Ocak 2010 ile Ağustos 2017 tarihleri arasında çocuk yoğun bakım ünitesinde yatışı sırasında 64 hastaya trakeostomi uygulanmıştır. Hastaların ortanca yaşı 7 yıl (IQR,5-9.75), cinsiyet dağılımı 33 kız (%51.6) ve 31 (%48.4) erkek olarak bulunmuştur. Yalar gruplar halinde incelendiğinde trakeostominin en sık olarak 32 (%50) hasta ile 6-12 yaş arasındaki çocukluklara uygulandığı en az olarak da 5 (%7.8) vaka ile infantlarda uygulandığı görülmüştür. Ortanca yoğun bakımda yatış süresi 54 gün (IQR, 32.5-82.7) olup hastalar trakeostomi açılmadan önce medyan 20 gün (IQR, 12.2-32.7) endotrakeal entübe olarak izlenmiştir. Hastaların ana tanı kategorileri incelendiğinde en sık olarak 33 (%51.6) vaka ile ilerleyici nörolojik hastalığın olduğu, bunu 11'er (%17.2) vaka ile doğumsal metabolik hastalıkların ve santral sinir sistemi malignitelerinin izlediği tespit edilmiştir. Hastaların çok büyük kısmında (58- %90.6) trakeostomi endikasyonu uzamış entübasyon olmuştur. Trakeostomi açılan hastalardan 19'unun (%29.7) yoğun bakım yatışı sırasında exitus olduğu, kalan 45 hastanın (%70.3) taburcu edildiği saptanmıştır. Hastalar en sık olarak ev tipi ventilatör eşliğinde (32 hasta- %50) taburcu edilmiştir. Yaş gruplarına göre değerlendirildiğinde mortalite hızında anlamlı bir fark bulunmamıştır (p=0.2). Yoğun bakımda uzun süre (>60) yatanların mortalite ve mekanik ventilatörle taburculuk açısından daha kısa yatanlardan farklı olmadığı bulunmuştur.
Tartışma
Trakeostomi çocuk yoğun bakımda özellikle uzamış entübasyon ihtiyacından dolayı sık uygulanan bir girişimdir. Her ne kadar diğer ko-morbiditelerin etkisi olsa da önemli mortalite riski taşımaktadır.

Anahtar Kelimeler: Çocuk yoğun bakım, Trakeostomi, Uzun süreli entübasyon

PS-130[Çocuk Yoğun Bakım]

Amnore ve trombositopeniden fulminan wilson tanısına: olgu sunumu

Sinem Özdemir[1], Mehmet Arda Kılınç[2], Sirmen Kızılcan[1], Pınar Yazıcı Özkaya[2], Bülent Karapınar[2]
[1]Ege Üniversitesi, Pediatri Ana Bilim Dalı, İzmir
[2]Ege Üniversitesi, Çocuk Yoğun Bakım Ünitesi, İzmir

Wilson Hastalığı (WH), ilk olarak 1912 yılında Kinnear Wilson tarafından tanımlanan, bakır transport bozukluğu sonucu karaciğer, beyin, böbrek, kornea ve plasenta gibi farklı organlarda bakır birikimi ile karakterize otozomal resesif bir hastalıktır. Tahmin edilen prevalansı 1/30.000'dir. Gen sıklığı % 0.56 ve taşıyıcı sıklığı 1/90'dır. Hastalık öncelikli olarak, Kayser-Fleischer korneal halkasının varlığı, karaciğer hastalığı, psikiyatrik hastalık, nörolojik hastalık ya da bunların bir kombinasyonu olarak klinik bulgu vermektedir.

Daha önce amenore ve trombositopeni nedeniyle takipli 16 yaşındaki kız ani gelişen halsizlik, sarılık, hematüri yakınmasıyla dış merkeze başvurduğunda akut karaciğer yetmezliği saptanarak karaciğer nakli için kliniğimize sevk edildi.Hastanın etİyolojiye yönelik yapılan tetkiklerinde Kayser-Fleischer halkası saptandı ve genetik incelemesi yapılarak wilson tanısı konuldu. Akut hepatik yetmezlik nedeniyle karaciğer transplantasyonu yapıldı.

Olgumuz nadir görülen ancak kötü prognozla seyreden WH için az rastlanır klinik özellikleri nedeniyle daha önce amenore ve trombositopeni sebebiyle takipliyken akut karaciğer yetmezliği ile gelen hastalarda da WH ayırıcı tanıda mutlaka düşünülmesi gerektiği vurgulamak için sunulmuştur.

Anahtar Kelimeler: wilson, trombositopeni,amenore,fulminan hepatit

PS-131[Çocuk Yoğun Bakım]

Çocuk Yoğun Bakım Yatışı Gerektiren Ağır Respiratuvar Sinsityal Virus Enfeksiyonlu Hastalarımız

Oktay Perk[1], Tanıl Kendirli[1], Ebru Azapağası[1], Gamze Özsoy[1], Serhan Özcan[1], Merve Havan[1], Tuğba Erat[1], Aysun Yahşi[2], Halil Özdemir[2], Ergin Çiftçi[2], Erdal İnce[2]
[1]Ankara Üniversitesi Tıp Fakültesi, Çocuk 1Yoğun Bakım BD, Ankara
[2]Ankara Üniversitesi Tıp Fakültesi, Çocuk 2Enfeksiyon BD,Ankara

GİRİŞ-AMAÇ: Respiratuar sinsityal virüs (RSV), dünyadaki çocuklarda alt solunum yolu enfeksiyonunun en sık görülen nedenlerinden biridir ve ciddi bir hastalık nedenini oluşturur. RSV bronşiyoliti, ayaktan hasta başvurlarının % 22-24'ünden sorumludur. RSV ile ilişkili hastalığı olan hastanede yatan çocukların yaklaşık% 10-20'si akut solunum yetmezliği nedeniyle entübasyon ve mekanik ventilasyon ile Çocuk yoğun bakım ünitesine (ÇYBU) yatmasını gerektirir. Entübasyon yapılan hastaların yaklaşık %5'i geleneksel mekanik ventilasyon yöntemleri yeterli iken bazı hastalar ECMO ya kadar gidebilir. Biz burada, ÇYBÜ'mizde, 2017 yılı kış döneminde, RSV enfeksiyonu saptanan hastaların klinik ve tedavilerinin ne kadar değişken olduğunu göstermek ve bu hastalardaki ÇYBÜ deneyimlerimizi sunuyoruz.
YÖNTEM: 15 Aralık 2016-1 Nisan 2017tarihleri arasında, ÇYBÜ (Çocuk Yoğun Bakım Ünitesi)'de takip edilen, RSV enfeksiyonu saptanan hastaların dosyaları geriye dönük olarak tarandı. RSV enfeksiyonu tanısı 'Solunum Yolu sekresyonlarından viral Patojenleri Multipleks PCR Testi'ile konuldu. Hastalar yoğun bakıma yatış endikasyonları, klinik bulguları, uygulanan tedaviler açısından değerlendirildi.
SONUÇLAR: 2017 yılında ünitemizde RSV enfeksiyonu tanısı alan 21 hasta izlendi. Hastaların 14'ü erkek, 7'si kız idi. Yaş ve ağırlıklarının ortanca değerleri 8 (1-66) ay ve 8 (3-21) kg idi. Semptomlarının süresi ortanca 5 (1-10)gün idi. Hastaların PRISM ortanca değeri 6 (1-42) idi. ÇYBÜ yatış süresi 5 (2-40) gün idi. Hastaların akut fazlarından CRP ve laktat ortanca değerleri 9(1-276)mg /L ve 2 (1-9) mmol/L idi. 18 hastanın akciğer grafilerinde patolojik bulgu saptandı. Hastaların tanıları; akut bronşiolit (10), pnömoni (8) ve akut respiratuar distress sendromu (3) idi. ÇYBÜ öncesi hastanede yatış süreleri ortanca değeri 2 (0-15)gün idi. Hastaların 5 tanesinde altta yatan başka bir hastalık mevcuttu. İki hastada kardiyak anomali vardı. Hastaların 15 tanesi antiviral tedavi aldı. Antiviral tedavi sürelerinin ortanca değeri 5 (2-11)gün idi. Bir hasta hariç hastaların tümü antibiyotik tedavisi aldı. Hastaların 16 tanesi nazal CPAP desteği aldı, nazal CPAP süresi ortanca değeri 4 (1-7) gün idi. MV süresi ortanca değeri 9 (6-30) gün olup,hastaların 7 tanesi konvansiyonel MV desteği aldı. ARDS'li 3 hasta VV-ECMO desteği aldı. 8 hasta kortikosteroid ve 10 hasta da inhaler salbutamol tedavisi aldı. Hastanede toplam yatış süresi 15 (3-115)gün. Çalışmadaki hastaların tümü ÇYBÜ'den taburcu oldu.
TARTIŞMA: RSV enfeksiyonları, özellikle infantlarda ve ek risk taşıyan hastalarda ağır seyredebilir ve ciddi komplikasyonlara neden olabilir. Bunun neticesinde, yoğun bakım yatışı, mekanik ventilasyon hatta ECMO desteği gerekebilir.Konvansiyonel MV tedaviye dirençli olan hastalar için kurtarma tedavisi ECMO dur.

Anahtar Kelimeler: RSV,ÇYBÜ,ARDS,ECMO

PS-132[Çocuk Yoğun Bakım]

Türkiye'de Hava Yolu ile Şehirler Arası ECMO Transportun Yapıldığı İlk Vaka

Oktay Perk[1], Tanıl Kendirli[1], Mehmet Çakıcı[2], Merve Havan[1], Halil Keskin[4], Burcu İncekalem[2], Ebru Azapağası[1], Gamze Özsoy[1], Serhan Özcan[1], Melih Timüçin Doğan[3], Rüçhan Akar[2]
[1]Ankara Üniversitesi Tıp Fakültesi, Çocuk Yoğun Bakım BD,Ankara
[2]Ankara Üniversitesi Tıp Fakültesi,Kardiyovasküler sistem ABD,Ankara
[3]Ankara Üniversitesi Tıp Fakültesi, Çocuk kardiyoloji BD,Ankara
[4]Erzurum Atatürk Üniversitesi Tıp Fakültesi, Çocuk Yoğun Bakım BD,Erzurum

GİRİŞ: Ülkemizde ekstrakorpoeral membran oksijenasyon(ECMO) yapabilen merkez sayısı çok sınırlıdır. Bu nedenle ECMO ihtiyacı olan ve yapılamayan merkezlerdeki hastalar transport olamayacak düzeyde ağır olabilir. Bu durumlarda ECMO yapabilen merkez hastaya bulunduğu merkezde gelip kurup hastayı ECMO'ya bağlı olarak transport edebilir. ECMO'la transport değişik yollarla olabilir. Burada dünya da az sayıda yapılan Türkiye de ilk kez yapılan havayolu ile başarılı bir şekilde transport edilmiş çocuk olgu sunulmaktadır.
VAKA: Bir haftadır öksürük ve burun akıntısı şikayetleri başlayan 22 aylık erkek hasta Erzurum Atatürk Eğitim ve Araştırma Hastanesine akut miyokardit ön tanısıyla yatırılmış. Hasta izleminin ilk gününde ağır kalp yetmezliği nedeniyle çoklu inotroplara dirençli dolaşım bozukluğu nedeniyle entübe edildikten sonra kalbi durmuş. Hasta havayolu ile transport edilmek istendi ancak transport öncesi kalbinin durması nedeniyle transport edilemiyeceğine karar verildi. Bu nedenle Çocuk Yoğun Bakımcı (2), kalp damar cerrahı (3) ve perfüzyonist (2)'den oluşan ECMO ekibi olarak havayolu ile hareket ettik. Ekip hareket ettikten sonra tekrar arrest olan hastaya ameliyathane şartlarında KPR'nin 4. Saatinde ECMO kurulmaya başlandı. Hastaya sağ servikal VA ECMO kurulduktan 20 dk sonra ve başlangıçtan 5 saat 10dk sonra kalbi döndü. Hastanın ECMO eşliğinde dolaşımda stabilizasyon yakaladıktan 2 saat sonra kara ambulansıyla Erzurum'da 10km (5dk), uçak ambulansla 840km (1.5saat) ve Ankara'da 30km (15dk) transport edildi. Hastanın transportu sırasında çok ciddi bir komplikasyon gelişmedi. Ancak hastanın glaskow koma skoru 3 ve pupilleri fiks dilate idi. Yoğun bakımda izleminin 28. Saatinde kaybedildi. Hastada miyokardit etkeninin koronavirüs olduğu öğrenildi.
SONUÇ: Türkiye şartlarında ECMO ihtiyacı olan ve başka merkezde bulunan hastalara ECMO ekibi tarafından havayolu ile gelip ECPR yöntemiyle ECMO'nun başarıyla kurulabileceğini ve havayolu ile transport edileceğini göstermesi açısından çok önemli bir olgu olması nedeniyle sunulmuştur.

Anahtar Kelimeler: ECMO,Transport,Çocuk

PS-133[Çocuk Yoğun Bakım]

Kronik hastalığı olmayan çocuklarda bilateral beyin ve böbrek doku oksijenizasyonunun değerlendirilmesi

Burcu Aygün[1], Feyza Girgin[2], Emel Uyar[2], M. Nilüfer Yalındağ Öztürk[2]
[1]Marmara Üniversitesi Pendik Eğitim ve Araştırma Hastanesi, Çocuk Sağlığı ve Hastalıkları Ana Bilim Dalı, İstanbul
[2]Marmara Üniversitesi Pendik Eğitim ve Araştırma Hastanesi, Çocuk Yoğun Bakım Ana Bilim Dalı, İstanbul

AMAÇ: Çalışmamızda kronik hastalığı olmayan çocuklarda normal beyin (cSO2) ve böbrek (rSO2) doku oksijen değerlerini saptamayı amaçladık.
GEREÇ-YÖNTEM: Araştırmamız kesitsel bir çalışma olarak planlandı. Marmara Üniversitesi Pendik Eğitim ve Araştırma Hastanesi çocuk polikliniğine ayaktan başvuran ve kronik hastalığı olmayan 100 çocuk çalışmaya dahil edildi. Hastaların bilateral beyin ve böbrek doku oksijen saturasyon değerleri INVOS 5100 C serebral/somatik oksimetre cihazı ile kaydedildi.
BULGULAR: Çalışmaya dahil edilen 100 hastanın 41'i erkek, 59'u kızdı. Hastaların ortalama medyan yaşı 6,7 yıl (IQR 3-10,4), medyan kilo 21 kilogramdı (IQR 13-33). Hastaların sağ-sol beyin ve böbrek doku oksijen saturasyonları arasında fark saptanmadı (Tablo). Hastaların %63'ünde böbrek doku oksijen saturasyon değerleri beyin doku oksijen değerlerinden yüksekti. Cinsiyete göre doku oksijen saturasyonları arasında fark saptanmadı.
SONUÇ: Kronik hastalığı olmayan çocuklarda sağ-sol beyin ve böbrek doku oksijen saturasyon değerleri arasında fark yoktur.

Anahtar Kelimeler: Near İnfrared Spektroskopi, doku oksijen saturasyonu, çocuk

PS-134[Çocuk Yoğun Bakım]

Aktif kömür aspirasyonuna bağlı ağır ARDS gelişen bir vakada başarılı yüksek akımlı nazal kanül oksijenasyon uygulaması

Faruk Ekinci[1], Rıza Dinçer Yıldızdaş[2], Naime Gökay[3], Belgin Usta Güç[4]
[1]Adana Kadın Doğum ve Çocuk Hastalıkları Hastanesi, Çocuk Yoğun Bakım Ünitesi, Adana
[2]Çukurova Üniversitesi Tıp Fakültesi, Çocuk Sağlığı ve Hastalıkları Ana Bilim Dalı, Çocuk Yoğun Bakım Ünitesi, Adana
[3]Adana Kadın Doğum ve Çocuk Hastalıkları Hastanesi, Çocuk Sağlığı ve Hastalıkları, Adana
[4]Adana Kadın Doğum ve Çocuk Hastalıkları Hastanesi, Çocuk Allerji ve İmmünoloji, Adana

GİRİŞ: Aktif kömür uygulaması hem erişkin hem de pediatrik zehirlenme vakalarında en sık kullanılan dekontaminasyon uygulamalarındandır. Aktif kömür barsakta ilacı irreversibl olarak bağlayarak ilacın absorbsiyonunu ve enterohepatik sirkülasyonunu azaltır. Bu özelliği nedeniyle zehirlenmeye yol açan ilacın kandaki konsantrasyonunu düşürmede ucuz, emniyetli ve etkin bir yöntem olarak endikasyon olan vakalarda sıkça kullanılmaktadır. Fakat özellikle ilaca bağlı komadaki hastalarda, bulantı ve kusması olan hastalarda akciğerlere aspirasyon riski vardır. Aspirasyonun akciğerlerde yol açtığı çeşitli klinik tablolar bildirilmiştir: aspirasyon pnömonisi, plevral ampiyem, ARDS (akut respiratuar distres sendromu), barotravma, bronşiolitis obliterans ve fungal kontaminasyon. Biz burada aktif kömürü aspire ederek saatler içinde ağır ARDS tablosu gelişen ve yüksek akımlı nazal kanül oksijenasyon uygulanan 17 yaşındaki bir çocuk olguyu sunmayı amaçladık.
OLGU: Daha önceden bilinen herhangi bir kronik hastalığı olmayan 17 yaşındaki kız hasta intihar amacı ile diklofenak potasyum ve parasetamol içeren tabletlerden çok miktarda içme sonrasında 1 saat içinde dış merkezde acil servise başvurmuş. Orada mide lavajı yapılan hastaya 1 gr/kg aktif kömür nazogastrik sonda yolu ile verilmiş fakat 15-20 dakika sonrasında hastanın iki kere aktif kömürü de içerecek şekilde kusması ve sonrasında öksürük atağı olmuş. Hastaya rezervuarlı maske ile 10 lt/dk'dan oksijen verilmeye başlanmış. Hasta ileri takip için hastanemiz yoğun bakıma kabul edildi. Hasta aktif kömür uygulamasından yaklaşık 4-5 saat sonra hastanemiz çocuk yoğun bakım ünitesine başvurdu. Geliş fizik muayenede bilinci açık, koopere ve oryente idi. Sistem muayenelerinde akciğerlerde bilateral krepitan ralleri mevcuttu, subkostal retraksiyonları mevcuttu. Vital bulgularında kalp tepe atımı:140/dk, solunum sayısı: 24/dk, SpO2: 88 (rezervuarlı maske ile 15 lt/dk oksijen alırken) olarak ölçüldü. Alınan hemogram, biyokimya, koagülasyon parametreleri, parasetamol düzeyi normal saptandı fakat arter kan gazında PO2/FiO2: 65 (FiO2:0.6 kabul edildi) saptandı. Çekilen akciğer grafisinde akciğerlerde özellikle alt zonlarda daha belirgin bilateral ARDS ile uyumlu infiltrasyonlar saptandı. Kardiyak kökenli akciğer ödemini ekarte etmek için hastaya ekokardiyografi yapıldı ve normal olarak değerlendirildi. Hasta bulguları ile aktif kömür aspirasyonuna bağlı ARDS olarak değerlendirildi. Solunum sıkıntısı bulguları devam eden ve desatürasyonu olan hasta entübe edilerek mekanik ventilatöre bağlandı. Endotrakeal tüpten bol miktarda aktif kömür aspire edilerek uzaklaştırıldı. Serum fizyolojik ile trakeal irrigasyon sonrasında hasta 1 saat içinde extübe edilerek yüksek akımlı nazal kanül oksijenasyon uygulanmaya başlandı. Geniş spektrumlu antibiyotik tedavisi başlandı. 10 gün süre ile yüksek akımlı nazal kanül oksijenasyon ile takip edilen hastada sonrasında oksijen desteği kademeli olarak azaltıldı. Kan gazı ve akciğer grafisi bulguları 2 hafta içinde düzeldi ve hasta yatışının 13. gününde pediatri servisine nakil verildi, 20. gününde ise taburcu edildi.
SONUÇ: Aktif kömür uygulaması sırasında özellikle bilinci kapalı olan ve kusma riski olan hastalarda

çok dikkatli olunmalı, aspirasyon gelişen ve hipoksemisi olan vakalarda yüksek akımlı nazal kanül oksijenasyonu bir tedavi alternatifi olarak düşünülmelidir.

Anahtar Kelimeler: aktif kömür aspirasyonu, ARDS, yüksek akımlı nazal kanül oksijenasyon

PS-135[Çocuk Yoğun Bakım]

Fenobarbital intoksikasyonunda sürekli venövenöz hemodiyafiltrasyonun etkinliği

Yasemin Çoban, Dinçer Yıldızdaş, Özden Özgür Horoz, Nagehan Aslan, Didar Arslan
Çukurova Üniversitesi,Çocuk Yoğunbakım Bilim Dalı, Adana

Çocukluk çağı epilepsilerinde fenobarbital halen sık olarak kullanılmaya devam edilmektedir. Bazen ilaçların yanlış reçetelenmesi ile özellikle küçük yaş grubu çocuklarda intoksikasyonlara neden olabilmektedir. Ciddi fenobarbital intoksikasyonlarında ekstrakorporeal tedavi yöntemlerini kullanmak açısından klinik değerlendirme çok önemlidir.
Son yıllarda zehirlenme olgularında ekstrakorporeal yöntemler kullanılmaya başlanmış ve yüz güldürücü sonuçlar elde edilmiştir. Fenobarbital intoksikasyonlarında hemodiyalizin etkin olduğu bilinmektedir. Ancak sınırlı sayıda çalışmada; sürekli venovenöz hemodiyafiltrasyonun (CVVHDF) da etkili olduğunu gösterilmiştir. Biz burada fenobarbital intoksikasyonu sonucu çocuk yoğun bakım ünitemize yatan ve CVVHDF uyguladığımız bir hastayı sunduk.
Kırk aylık, kız çocuğu uyandıramama şikâyeti ile acile başvurmuş, koma etiyolojisi ile değerlendirilen hastanın anamnezinde fenobarbitalin 15 mg lık yerine 100 mg lık tabletlerden verildiği anlaşılmıştır. Bakılan kan fenobarbital düzeyi yüksek düzeyde (>80 mg/dl) bulunmuştur. Hastanın yapılan fizik muayenesinde glaskow koma skoru (GKS) 6, solunumu yüzeyel, pupilleri izokorik, ışık refleksi bilateral pozitif, derin tendon refleksleri alınamamış, solunumu yüzeyel ve bilateral yaygın sekretuar ralleri mevcut olan hasta entübe edilmiştir. Hastanın uzamış komada olması, entübe olması ve fenobarbital düzeyinin mortal seyredebilecek düzeyde olması nedeniyle CVVHDF uygulanmıştır. Analiz edilen kan fenobarbital düzeyi 4. ve 12. saatte sırayla >80 ve 33,4 mg/dl olarak gelmiş ve tedavinin 14. saatinde hasta ekstübe edilmiştir.
Fenobarbital intoksikasyonunda genel tedavi yaklaşımı optimal destekleyici bakım ve çoklu doz aktif kömür uygulanmasıdır. Eskiden alkalen diürez tedavi de fenobarbital intoksikasyonlarında kullanılırdı. Fakat günümüzde böbrek klirensini önemli ölçüde arttırmadığı belirlenmiş ve birinci basamak tedavi olarak önerilmemektedir.
Son dönemlerde ekstrakorporeal yöntemler orta ve ağır fenobarbital intoksikasyonlarında kullanılmaya başlanmıştır. Ancak ekstrakorporeal tedaviler arasında (intermittan hemodiyaliz, CVVHDF, hemoperfüzyon, plazmaferez) birbirine üstünlüğünü gösteren randomize kontrollü bir çalışma bulunmamasına rağmen EXTRIP (zehirlenmelerde ekstrakorporeal tedaviler) çalışma grubu 617 makaleyi taramış ve barbiturat zehirlenmelerinde ekstrakorporeal tedavi yöntemlerini ne zaman kullanılacağı konusunda (4 anahtar) önerilerde bulunmuştur. Bunlardan birincisi ektrakorporeal tedavi yöntemleri sadece uzun etkili barbituratlarda kullanılmalı, ikincisi uzamış koma, mekanik ventilasyona ihtiyaç duyulan solunum depresyonu, şok, persistan intoksikasyon, çoklu aktif kömür uygulamasına rağmen artan yada yüksek seyretmeye devam eden barbiturat düzeyi, üçüncü olarak ekstrakorporeal tedavi yöntemi olarak intermittan hemodiyaliz tercih edilmesi ve beraberinde aktif kömür uygulaması devam edilmesi ve son olarak klinik olarak iyileşme gözlendiğinde ekstrakorporeal tedavi yönteminin kesilmesi önerilmiştir.
Hastamızın çocuk olması, ventilatöre ihtiyaç duyması, hipotansiyona meyilli, uzamış komanın olması, fenobarbital düzeyinin ölçülemeyecek düzeyde yüksek olması nedeniyle yüksek akışlı CVVHDF uyguladık. Hastamız CVVHDF uygulandıktan sonra yatışının 14. saatinde komplikasyon gelişmeden ekstübe edildi.
Uzun etki süreli barbiturat olan fenobarbitalin intoksikasyonunda proteine bağlanmasına rağmen CVVHDF etkili olduğu görülmüştür. Fenobarbitalin intoksikasyonlarında kullanılabilecek bir yöntem

olarak faydalı görülmüştür.
Sonuç olarak; Fenobarbital intoksikasyonunda ağır vakalarda CVVHDF tedavisi uygulanabilir. Ancak bu konu da çok daha fazla çalışmaya ihtiyaç vardır.

Anahtar Kelimeler: fenobarbital intoksikasyonu, sürekli venövenöz hemodiyaliz, çocuk

PS-136[Çocuk Yoğun Bakım]

Çocuk İstismarına Bağlı Kafa Travması Sonrası Beyin Ölümü ve Organ Nakli; Olgu Sunumu

Feyza İnceköy Girgin, Makbule Nilüfer Yalındağ Öztürk, Emel Uyar
Marmara Üniversitesi Tıp Fakültesi, Çocuk Yoğun Bakım Bilim Dalı, İstanbul

GİRİŞ: Çocuk istismarı ülkemizde oldukça sık rastlanan ve çocuklarda ciddi morbidite ve mortaliteye yol açan sosyal ve tıbbi bir sorundur. Çoğu zaman konuşamayan ve derdini bile anlatamayan çocuklarda bu durumdan şüphelenilmesi ve ölüme kadar giden süreçte bunun önüne geçilebilmesinde çocuk hekiminin rolü çok büyüktür. Beyin ölümü, tüm beyin fonksiyonlarının geri dönüşümsüz olarak kaybedildiği klinik durumdur. Beyin ölümü olan ve organ nakline uygun bulunan vakalar, ailelerinin izni alınarak donör olabilmektedir. Olgumuz ile; çocuk istismarı tanısının konulmasında hekimin dikkat ve farkındalığının; ve beyin ölümünün erken tanınmasının organ nakli sürecindeki önemini hatırlatmak istedik.

OLGU: 10 aylık erkek hasta evde arrest olma sonrasında götürüldüğü sağlık merkezinden, entübe ve resüsite edilerek acilimize getirildi. Hastanın 1 gün önce kusma ve idrarda koku şikayeti ile acil polikliniğimize getirildiği, ancak istenen tetkikler sonrasında ailesi tarafından izinsiz olarak çıkarıldığı öğrenildi. Yoğun bakıma geldiğinde glasgow 4, pupiller izokorik, ışık refleksi alınmıyordu, ağrılı uyarana minimal ayak çekme yanıtı mevcuttu, sol mandibuler bölgede 2x1 cm ekimotik alan, sağ yanakta abrazyon(tırnak izleri), sağ pelvik bölgede ve sırtta multipl ekimozlar, vücutta farklı alanlarda ısırık izleri mevcuttu. Gözdibinde yaygın retinal hemorajileri mevcuttu. Anne baba ayrı yaşıyorlar; hastamız anne ve dayısı ile yaşıyordu. Babanın madde bağımlısı olduğu öğrenildi. Kraniyal bilgisayarlı tomografide sağ frontotemporalde 5 mm subdural hematom, sol pariyetooksipitalde fraktür, beyin ödemi; magnetik rezonans görüntülemesinde ağır hipoksi bulguları saptandı. İzleminin 4. gününde beyin ölümü gelişti. Ailenin organ donörü olmasını onaylaması neticesinde; adli vaka olması nedeniyle savcılık tarafından da değerlendirildikten sonra karaciğer ve böbrek donörü oldu.

TARTIŞMA: Farklı nedenlerle sağlık merkezine getirilen çocuklar ayrıntılı fizik muayeneleri yapılarak; öykü ve muayene bulguları şüpheli ise istismar açısından mutlaka değerlendirilmelidir. Hastanedeki izlem sürecinde beyin ölümünün erken tanınması ile hastaların organ nakli açısından değerlendirilebilmesinin sağlanması önemlidir.

Anahtar Kelimeler: Beyin ölümü, Çocuk İstismarı, Organ nakli

PS-137[Çocuk Yoğun Bakım]

Narkolepsi tablosuyla başvuran ÇYB'nda tanı alan ROHHAD Sendromu Vakası

Yasemin Ezgi Köstekci[1], Tanıl Kendirli[1], Gamze Özsoy[1], Serhan Özcan[1], Merve Havan[1], Ebru Azapağası[2], Oktay Perk[1], Tuğba Çetin[3], Nazan Çobanoğlu[4], Zeynep Şıklar[3]

[1]Ankara Üniversitesi, Çocuk Yoğun Bakım Bilim Dalı, Ankara

[2]Dr. Sami Ulus Kadın Doğum Çocuk Sağlığı ve Hastalıkları Eğitim Araştırma Hastanesi Çocuk Yoğun Bakım Ünitesi, Ankara

[3]Ankara Üniversitesi, Çocuk Endokrinolojisi Bilim Dalı, Ankara

[4]Ankara Üniversitesi, Çocuk Göğüs Hastalıkları Bilim Dalı, Ankara

GİRİŞ: ROHHAD sendromu otonom sinir sistemi ve endokrin sistemi etkileyen, alveoler hipoventilasyon ve hızlı kilo alımı ile kendini gösteren nadir görülen, kötü prognozlu bir hastalıktır. Semptomların başlamasından önce herhangi bir hastalık bulgusu yok iken, ortalama 2-4 yaş civarında hızlı kilo alımı öyküsü vardır. Aylar veya yıllar içinde alveolar hipoventilasyon, obstruksif uyku apnesi ve hatta kardiyo-respiratuvar arrest gelişebilir. Büyüme hormonu eksikliği, adipsik hipernatremi, hiperprolaktinemi, hiperfaji, diabetes insipitus, oftalmolojik bulgular, termal disregülasyon, nörodavranışsal bozukluklar gibi bulgular da eşlik eder. Burada, ani kardiyak arrest sonrası çocuk yoğun bakım ünitesine (ÇYBÜ) yatırılan ve Rohhad sendromu tanısı alan bir olgu sunulmuştur.
OLGU: Öncesinde bilinen herhangi bir hastalığı olmayan 7,5 yaşında kız hasta, bir ay önce gelişen ani kardiyak arrest sonrası ÇYBÜ'ne kabul edildi. Bir yıl önce uykuya meyil, uyandırılmada zorlanma nedeni ile çocuk nöroloji ve çocuk psikiyatrisi bölümlerince değerlendirilen hastanın kranial MRI ve EEG'si normal saptanmış. Hastaya levetirasetam ve narkolepsi ön tanısı ile de metilfenidat başlanmış. 3 ay sonra 2. kez kardiyak arrest yaşayan hasta, kronik ensefalit, myastenia gravis, narkolepsi ön tanıları ile değerlendirilmiş, plazmaferez, IVIG, pridostigmin, riboflavin ve metilfenidat tedavileri denenmiş ancak yanıt alınamamış. Yapılan tetkiklerinde de özellik saptanmamış. Solunum yetmezliği devam eden hasta ileri değerlendirme için ÇYBÜ'mize kabul edildi. Hastanın kabulünde, nabzı 110/dk tansiyonu 90/60 mmHg, nazal kanül O2 ile SpO2'si %100 idi. Vücut ağırlığı 35 kg (>97p) ve boyu 126 cm (50 p) olan hastanın bilinci açık, koopere ancak uykuya meyilli, ışık refleksi zayıf pozitif, solunum sistemi ve kardiyovasküler sistem muayenesi doğal idi. Ayrıca muayenesinde, telarş evre 2, pubarş evre 3 olarak değerlendirildi. Geliş kan gazında hiperkarbisi mevcuttu, tam kan sayımı ve biyokimyasal parametreleri normaldi. Aralıklı BİPAP ile solunum desteği başlandı. EEGsi normal olan hastanın EMGsi kronik hastalık polinöropatisi ile uyumlu bulundu. Metabolik tetkikleri ve ekokardiyografik değerlendirme normal saptandı. Toraks BT çekildi ve bronkoskobisi yapıldı. Pnömoni dışında spesifik patoloji düşünülmedi. Endokrinolojik değerlendirmesinde; prolaktin yüksek ve IGF-1 düzeyi düşük bulundu. Tiroid fonksiyonları, ACTH, kortizol, LH, FSH, estradiol, DHEAS, progesteron, serum elektrolitleri, idrar osmolaritesi normal saptandı. Hipofiz MRG normaldi. Hastada ön planda santral hipoventilasyon sendromları düşünüldü. Konjenital santral hipoventilasyon sendromu tanısı için gönderilen PHOX-2B mutasyon analizi negatif saptandı.Santral hipoventilasyona ek olarak hızlı gelişen obezite, puberte prekoks, hiperprolaktinemi ve IGF-1 düşüklüğü ile hipotalamik disfonksiyon ve otonomik disregülasyon da saptanması üzerine Rohhad sendromu tanısı konuldu. Uykuda BİPAP desteği altında taburcu edildi.
TARTIŞMA: ROHHAD sendromu, mortalitesi ve morbiditesi yüksek bir hastalık olup, tanısı için spesifik

bir test yoktur. Bu hastalarda, azalmış tidal volüm ve solunumsal hiperkarbiye inspiratuar yanıtta azlık vardır. Solunum yetmezliği belli bir nedene bağlamayan hastalarda ROHHAD sendromu akılda tutulmalı ve çocuk göğüs hastalıkları, endokrinoloji, onkoloji, psikiyatri, KBB ve kardiyoloji uzmanlarını da içeren multidisipliner bir değerlendirme sağlanmalıdır.

Anahtar Kelimeler: hipoventilasyon, narkolepsi, obezite, puberte prekoks, Rohhad sendromu

Resim 1: Uykuda BIPAP almakta olan hastamiz

PS-138[Çocuk Yoğun Bakım]

2017 Kış Dönemi Viral Enfeksiyon Nedeni İle Çocuk Yoğun Bakım Yatışı Gerektiren Hastaların Analizi

Esra Koçkuzu[1], Benan Bayrakcı[1], Selman Kesici[2], Mutlu Uysal Yazıcı[1], Agop Çıtak[3], Güntülü Şık[3], Bülent Karapınar[4], Arda Kılınç[4], Serhat Emeksiz[5], Ayşe Berna Anıl[6], Fatih Durak[6], Tanıl Kendirli[7], Oktay Perk[7], Ufuk Yükselmiş[8], Esra Şevketoğlu[9], Mey Talip[9], Şükrü Paksu[10], Nazik Yener[10], Onur Kutlu[11], Selçuk Uzuner[11], Hasan Ağın[12], Dinçer Yıldızdaş[13], Halil Keskin[14], Gökhan Kalkan[15], Arzu Hasanoğlu[16]

[1]Hacettepe Üniversitesi Tıp Fakültesi, Çocuk Yoğun Bakım Ana Bilim Dalı, Ankara
[2]Dr. Sami Ulus Eğitim ve Araştırma Hastanesi, Çocuk Yoğun Bakım, Ankara
[3]Acıbadem Üniversitesi Tıp Fakültesi, Çocuk Yoğun Bakım Ana Bilim Dalı, İstanbul
[4]Ege Üniversitesi Tıp Fakültesi, Çocuk Yoğun Bakım Ana Bilim Dalı, İzmir
[5]Ankara Çocuk Sağlığı Hastalıkları Hematoloji Onkoloji Eğitim Araştırma Hastanesi, Çocuk Yoğun Bakım, Ankara
[6]Ankara Tepecik Eğitim Araştırma Hastanesi, Çocuk Yoğun Bakım, İzmir
[7]Ankara Üniversitesi Tıp Fakültesi, Çocuk Yoğun Bakım Ana Bilim Dalı, Ankara
[8]Kartal Dr. Lütfi Kırdar Eğitim Araştırma Hastanesi, Çocuk Yoğun Bakım, İstanbul
[9]Bakırköy Sadi Konuk Eğitim Araştırma Hastanesi, Çocuk Yoğun Bakım, İstanbul
[10]Ondouz Mayıs Üniversitesi Tıp Fakültesi, Çocuk Yoğun Bakım Ana Bilim Dalı, Samsun
[11]Bezmialem Üniversitesi Tıp Fakültesi, Çocuk Yoğun Bakım Ana Bilim Dalı,İstanbul
[12]Dr. Behçet Uz Eğitim Araştırma Hastanesi, Çocuk Yoğun Bakım,İzmir
[13]Çukurova Üniversitesi Tıp Fakültesi, Çocuk Yoğun Bakım Ana Bilim Dalı, Adana
[14]Atatürk Üniversitesi Tıp Fakültesi, Çocuk Yoğun Bakım Ana Bilim Dalı, Erzurum
[15]Gazi Üniversitesi Tıp Fakültesi, Çocuk Yoğun Bakım Ana Bilim Dalı, Ankara
[16]Gaziantep Üniversitesi Tıp Fakültesi, Çocuk Yoğun Bakım Ana Bilim Dalı, Gaziantep

Çocukluk çağı enfeksiyonlarına en sık yol açan mikrobiyal etkenler virüslerdir. Virüsler özellikle çocuk yaş grubunda basit üst solunum yolu enfeksiyonlarından, ağır seyrederek yoğun bakım yatışı gerektiren bronşiyolit, pnömoni, kronik akciğer hastalıkları gibi solunum yetmezliği tablolarına, miyokardit, ensefalit, sepsis, multiorgan yetmezliği gibi daha ağır tablolara neden olabilmektedirler. Bu gözleme dayanarak 1 Ekim 2016 ile 28 Şubat 2017 tarihleri arasında Türkiye'deki 16 üniversite ve eğitim araştırma hastanesi kapsamında viral enfeksiyon nedeniyle çocuk yoğun bakım yatışı gerektiren hastaların klinik özellikleri, mortalite oranlarının ortaya konulması için retrospektif bir çalışma gerçekleştirildi. Bu dönemde viral enfeksiyon nedeni ile yoğun bakıma yatmış olan 302 hasta verisine ulaşıldı. Hastaların yoğun bakıma yatırıldığı aylar sıklık sırasına göre Şubat, Ocak, Aralık,

Kasım ve Ekimdi. Hastaların % 63.4'ü kız, % 36.6' sı erkekti. Ortanca yaş 12 aydı. En sık saptanan virüs respiratuar sinsityal virüs idi. Sıklık sırasına göre diğer viral ajanlar İnfluenza (% 19.9), Rhinovirüs (% 18), Parainfluenza (% 14.1), Humanmetapneumovirüs (% 5), Human bocavirüs (% 7.5), Coronavirüs (% 3.1), Adenovirüs (% 2.2), Enterovirüs (% 0.3)' tü. Ortanca yoğun bakım yatış süresi 7 gündü. Hastanede yatış süresi ortanca 15 gündü. Hastaların % 8.4' ü eksitus oldu. Hastaların yoğun bakıma kabulünde % 91.6' sında solunum yetmezliği, % 22' sinde kardiyovasküler, %15.2' sinde nörolojik, %15.2' sinde hematolojik, % 10.2' sinde hepatik, % 10.9' unda renal yetmezlik olup, % 10.6' sında multiorgan yetmezliği mevcuttu. Hastaların %83.2' sinde solunum destek tedavisine ihtiyaç oldu. Hastaların % 51.2 ' sinde yüksek akımlı nazal kanül oksijen (HFNC), % 46.6' sında konvansiyonel mekanik ventilasyon, % 41.3' ünde noninvaziv mekanik ventilasyon kullanıldı. Hastaların % 7.8' sinde renal replasman tedavisi, % 5.9' unda plasma exchange, % 2.8' inde ekstracorporeal membran oksijenizasyon (ECMO) tedavisi uygulandı.

Anahtar Kelimeler: Viirüs, Enfeksiyon

PS-139[Çocuk Yoğun Bakım]

Akut respiratuar distres sendromlu çocuklarda venö-venöz ECMO deneyimlerimiz

Gamze Ozsoy[1], Tanıl Kendirli[1], Ebru Azapağası[1], Oktay Perk[1], Serhan Özcan[1], Merve Havan[1], Burcu Arıcı[2], Evren Özçınar[2], Mehmet Çakıcı[2], Zeynep Eyileten[2], Rüçhan Akar[2]
[1]Ankara Üniversitesi, Çocuk Yoğun Bakım BD, Ankara
[2]Ankara Üniversitesi, Kalp ve Damar Cerrahisi ABD, Ankara

AMAÇ: Çocuk yoğun bakım ünitemizde (ÇYBÜ) izlediğimiz, konvansiyonel tedavi yöntemleri ile düzelmeyen akut respiratuar distres sendromlu (ARDS) çocuklardaki venö-venöz ECMO (VV-ECMO) deneyimlerimizi paylaşmak.
METOD: Ankara Üniversitesi, ÇYBÜ'inde son bir yılda VV-ECMO desteği alan hastaların dosyaları geriye dönük olarak tarandı.
BULGULAR: Ünitemizde, son bir yılda 6 hasta VV-ECMO desteği aldı. İki hasta erkek, diğerleri kız olup, yaş ortanca değeri 7,75 (2-180) ay, ağırlık ortanca değeri 6,75 (2,7-49) kg'dır. VV-ECMO endikasyonları; 4 hastada viral pnömoni (3 RSV, 1 metapnömovirüs) ve iki hastada ise postoperatif akciğer ödemi ile ilişkili ARDS idi. PRISM ve PELOD skorlarının ortanca değerleri sırasıyla 25 (19-29) ve 11 (10-31) saptandı. Hastaların oksijenizasyon indeks skoru ve PaO2/FiO2 ortanca değerleri 40 (40-59) ve 47 (19-66,4) idi. ECMO öncesi MV gün sayılarının ortanca değeri 3 (0-10) ve PEEP değeri ortancası 8 (8-10) idi. Hastaların vazoaktif inotrop skoru (VIS) ortancası 30 (0-75). ECMO öncesi, bir hastada prone pozisyon, 3 hastada surfaktan tedavisi uygulandı. ECMO kanülü olarak hastaların beşinde Avalon çift lümenli VV-ECMO kanülü kullanıldı ve sağ jugularis internaya yerleştirildi. İki hastada ameliyathanede açık yöntem ile kanülasyon yapıldı, diğerleri ÇYBÜ'de perkütanöz yerleştirildi. Dört hastada pediatrik, bir hastada erişkin set kullanıldı. Sadece bir hastada setteki trombüs nedeniyle set değişimi gerekli oldu. Hastaların hepsi heparin infüzyonu aldı. ECMO komplikasyonları içerisinde en sık görülenler trombositopeni ve transfüzyon ihtiyacı oldu. Bir hastada kanül ilişkili ve bir hastada cihazın bataryası ile ilgili sorun yaşandı. ECMO yanı sıra hastaların aldıkları diğer destek tedavileri; mekanik ventilasyon (6), non-invaziv ventilasyon (3), devamlı renal

replasman tedavisi (CRRT) (3) ve plazma değişimi (1) idi. CRRT, ECMO üzerinden bağlandı. VV-ECMO gün sayısı ortanca değeri 7 (3-17) gündür. Hastaların ÇYBÜ kalış süresi ortanca değeri 30 (7-183) gündür. VV-ECMO sağ kalım oranımız %83'dür. Hastalardan bir tanesi ECMO desteği altındayken öldü. Bu hasta ileri derecede prematüre doğum ve kronik akciğer hastalığı öyküsü olan 2,7 kg ağırlığında bir bebek idi ve ECMO desteği aldığı sırada cihazın bataryası ile ilgili bir sorun yaşandı. Hastaların beş tanesi ise başarılı bir şekilde VV-ECMO'dan ayrıldı. Bu hastalar takiplerinde iyileştiler ve şu anda da solunum desteği ihtiyaçları yok.
SONUÇ: VV-ECMO, konvansiyonel tedavilere cevap vermeyen ARDS'li çocukların hayatta kalmaları için bir şans daha sunan, ancak oldukça riskli bir destek yöntemidir. Başarılı sonuçlar için, tecrübeli bir ekip tarafından dikkatli bir yoğun bakım takibi çok önemlidir.

Anahtar Kelimeler: Venö-venöz ECMO, Çocuk yoğun bakım

PS-140[Çocuk Yoğun Bakım]

Ekstrakorporeal membran oksijenizasyonu (ECMO) ilişkili üç pediatrik Harlequin Sendromu vakası

Gamze Ozsoy[1], Tanıl Kendirli[1], Ebru Azapağası[1], Oktay Perk[1], Serhan Özcan[1], Merve Havan[1], Burcu Arıcı[2], Cağdaş Baran[2], Melih Doğan[3], Bahadır İnan[2], Tayfun Uçar[3], Ercan Tutar[3]
[1]Ankara Üniversitesi, Çocuk Yoğun Bakım BD, Ankara
[2]Ankara Üniversitesi, Kalp ve Damar Cerrahisi ABD, Ankara
[3]Ankara Üniversitesi, Çocuk Kardiyoloji BD, Ankara

GİRİŞ: Harlequin sendromu, periferik veno-arterial ekstrakorporeal membran oksijenizasyon (VA-ECMO) desteği alan hastalarda kanülasyon yeri ile ilişkili olarak vücudun alt ve üst kısımları arasında oksijen satürasyonunun farklı olmasıdır. Kalbin iyileştiği ancak akciğerlerin hala yetersiz çalıştığı hastada kalp debisi ve ECMO'nun pompaladığı kan genelde aortik ark seviyesinde çakışır. Koronerler ve supraaortik bölgede daha yüksek oranda hipoksik kan dolaşır. Biz de burada, üç harlequin sendromu vakamızı paylaşmak istedik.
VAKA:
Vaka 1; 8 yaşında kız hasta, Ewing sarkomu ve antrasiklin ilişkili kardiyotoksisite tanılarıyla takipli olan hasta 10. kür kemoterapisini aldığı sırada akciğer ödemi gelişmesi üzerine ÇYBÜ'ne alındı. Entübe edildi. Lasiks, milrinon ve dopamin infüzyonları başlandı. Kalp yetmezliği ve akciğer ödemi kontrol altına alınamayan, yüksek doz inotrop ihtiyacı olan ve malignitesi remisyonda kabul edilen hasta VA-ECMO'ya bağlandı. ECMO kanülleri sağ femorale yerleştirildi. VA-ECMO'nun 8. gününde, eş zamanlı olarak bakılan femoral arter ve radial arter kan gazlarında pO2 değerleri arasında fark olduğu görüldü (radiyal/femoral pO2:62/392 mmHg). ECMO'ya bağlı Harlequin sendromu düşünüldü. Arteryal kanülden subklavian vene bir venöz line eklendi (VA-V ECMO). Sonrasında üst ekstremite pO2 değerleri 90 mmHg civarında seyretti. Ancak, hastanın inotrop ihtiyacı giderek arttı, laktat değerleri 20 ye kadar yükseldi. ECMO'nun 16. gününde hasta kaybedildi.
Vaka 2; 17 yaşında erkek, dilate KMP nedeniyle bir yıl önce sol ventrikül destek cihazı (LVAD) takılmış olan hasta 12 saat süren kalp nakil ameliyatı sonrası periferik VA-ECMO desteği altında ÇYBÜ'ne

alındı. ECMO'nun 14. gününde kalp kasılması daha iyi olan hastada Harlequin sendrom gelişti. ECMO arter kanülünden sol subklavyen vene uzanan bir line eklendi (VA-V ECMO). İşlem sonrasında üst ekstremite saturasyonları yükseldi, %95 civarı seyretti. Toplamda 44 gün CRRT desteği alan, 7 gün süreyle sepsis/rejeksiyon düşünülerek plazmaferez yapılan, ÇYBÜ yatışı boyunca ECMO'dan ayrılamayan hasta yatışının 49. Gününde kaybedildi.
Vaka 3; 15 yaşında erkek, altı ay önce pineal disgerminom eksizyonu yapılan hasta Guillain Barre sendromu (GBS) nedeniyle ÇYBÜ'ne yatırıldı, entübe edildi. Plazmaferez (7 gün) başlandı. Yatışının 6. gününde Acinetobacter pnömonisi gelişen ve hızla ARDS'ye ilerleyen hastanın hemodinamisinin de bozulması üzerine VA-ECMO'ya (femoral yerleşimli) bağlandı. ECMO'nun 11. gününde Harlequin sendromu nedeniyle sağ femoral arterden bir lümen ile sol subklavian vene şant sağlandı (VA-V ECMO). Sonrasında üst esktremite satürasyon %95-98 oldu. ECMO'nun 56. gününde VA-ECMO'dan başarıyla ayrıldı. Kronik akciğer değişiklikleri olması nedeniyle, trakeostomili şekilde ev tipi MV ile taburcu edildi.
TARTIŞMA: Bizim ünitemizde son bir yılda yapılan 27 pediatrik ECMO vakasında Harlequin sendromu tespit ettiğimiz üç vaka (%11) oldu. Vakalarımızda uyguladığımız, femoral arter kanülünden subklavyen vene bir line yerleştirmenin (VA-V ECMO) başarılı olduğunu gözlemledik. Bu yöntem, çocuklarda daha kolay uygulanabilir ve periferik VA-ECMO'da üst ekstremite hipoksisini önlemede efektif bir tedavi seçeneğidir.

Anahtar Kelimeler: ECMO, Harlequin sendromu, Çocuk

Resim 1

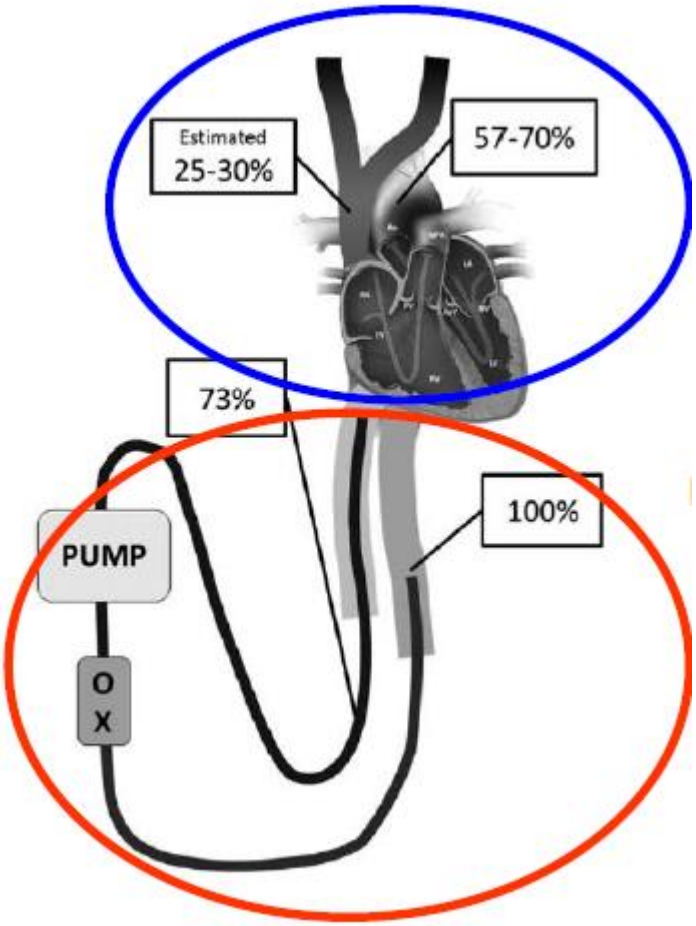

Periferik VA ECMO'da, kalbin iyilestigi ancak akcigerlerin hala yetersiz calıstıgı hastada kalp debisi ve ECMO'nun pompaladigi kan genelde aortik ark seviyesinde cakisir. Koronerler ve supraaortik bolgede daha yuksek oranda hıpoksik kan dolasir.

PS-141[Çocuk Yoğun Bakım]

Karbapenem Dirençli Gram-negatif Bakteriyel Enfeksiyonlarda Kolistin ve Aminoglikozit Kombinasyon Tedavisinin Etkinliğinin ve Yan Etkilerinin Çocuk Yoğun Bakım Hastalarında Değerlendirilmesi ve diğer kombinasyon tedavileri ile karşılaştırılması

Zümrüt Şahbudak Bal[1], Fulya Kamit Can[3], Pınar Yazıcı[1], Ayşe Berna Anıl[2], Muhterem Duyu[1], Dilek Yılmaz Çiftdoğan[2], Bülent Karapınar[1]

[1]Ege Üniversitesi, Çocuk Sağlığı ve Hastalıkları Ana Bilim Dalı, İzmir

[2]Katip Çelebi Üniversitesi, Çocuk Sağlığı ve Hastalıkları Ana Bilim Dalı, İzmir

[3]Tepecik Eğitim Araştırma Hastanesi, Çocuk Yoğun Bakım Kliniği, İzmir

GİRİŞ: Çocuk Yoğun Bakım (ÇYB) servislerinde uzamış yatışlara ve girişimsel uygulamalara bağlı karbapenem-dirençli Gram-negatif (KDGN) enfeksiyonlarının sıklığında son yıllarda artış olması ve bu enfeksiyonlarda tedavide kullanılabilecek antibiyotiklerin kısıtlı olması nedeniyle kolistin kullanımı artmıştır.Çoklu ilaç dirençli enfeksiyonlarda, direnç gelişimin azaltmak için kombinasyon tedavileri önerilmektedir

AMAÇ-YÖNTEM: Bu çalışmada KDGN bakteriyel enfeksiyonlarında kolistin ve bir aminoglikozit türevi antibiyotik (amikasin veya gentamisin) kombinasyon tedavisinin etkinliği ve yan etkilerinin araştırılması ve kolistin tekli veya diğer bir antibiyotikle kombinasyon tedavileri alan hastalarla yan etki sıklığı ve etkinlilklerinin karşılaştırılması amaçlanmıştır. Ege Bölgesinde, iki referans hastanenin ÇYB ünitesinde KDGN bakteriyel enfeksiyon nedeniyle Şubat 2011 ve Şubat 2016 yılları arasında tedavi edilen 82 hastanın özellikleri geriye dönük olarak değerlendirilmiştir.

BULGULAR: Bu dönemde, ÇYBÜ'de 82 hasta, KDGN bakteriyel enfeksiyon nedeniyle tedavi edilmiştir. Seksen iki hastanın 63 (%76.8)'ü kolistin ve bir aminoglikozid ile tedavi edilirken, 19 (23.2%) hastaya kolistin ve meronem (11), siprofloksasin (3), trimetoprim-silfametaksazol (1), tigesiklin (1) ve kolistin tekli (3) tedavi verilmiştir. Kolistin ve aminoglikozit ve diğer antibiyotikler ile karşılatırmasında, yaş, cinsiyet, tedavi süresi ve enfeksiyon öncesi yatış süreleri açısından anlamlı fark saptanmamıştır, P değerleri sırasıyla 0.771, 0.614, 0,763. 0,741'dir. Enfeksiyon sonrasında hastaneye yatış süresi, kolistin ve aminoglikozit kullanılan grupta anlamlı uzun saptanmıştı (median, 20 ve 7, P=0.004). Altta yatan hastalık, ÇYB servisine yatış nedeni ve invazif girişimler (mekanik ventilatör, santral venöz kateter, trakeostomi, foley kateter, ekstraventriküler

drenaj) açısından anlamlı fark bulunmamıştır (P değerleri sırasıyla, 0.005, 0.191, 1.000, 0.585, 0.058, 0.479, 0.503). Kolistin tedavisi en sık Acinetobacter baumannii ile gelişen enfeksiyonlarda kullanılmıştır. Yan etki sıklığı açısından karşılaştırmada 3., 7., ve 14. günlerde yapılan değerlendirmede nefrotoksisite açısından anlamlı fark saptanmamıştır (P değerleri sırasıyla, 0,232, 0.318, 1.000). Bununla birlikte, klinik yanıt ranları kolistin ve aminoglikozit ile tedavi edilen grupta istatiksel olarak yüksek saptanmıştır (%85.5 ve %63.2, P=0,032). Enfeksiyona atfedilebilir mortalite, kolistin ve diğer bir antibiyotik ile kombinasyon tedavi verilen grupta daha yüksek saptanmıştır (%31,6 ve %12.7) ancak istatiksel anlamlı fark saptanmıştır (P=0.055). Mikrobiyolojik yanıt, ve kaba mortalite açısından her iki grupta istatiksel anlamlı fark saptanmamıştır (P değerleri sırasıyla, 0.261, 0.261).
SONUÇLAR: Karbapenem dirençli Gram-negatif bakteriyel enfeksiyonlara bağlı mortalite ve morbitite oldukça yüksektir. Kolistin ve bir aminoglikozit kombinasyonu ile klinik yanıt oranı anlamlı yüksek saptanırken yan etki sıklığında fark saptanmamıştır. Çoklu ilaç dirençli ve KDGN enfeksiyonlarda kolistin ve aminoglikozit kombinasyonu etkin ve güvenli bir seçenektir.

Anahtar Kelimeler: karbapenem- dirençli gram-negatif bakteriyel enfeksiyon, çocuk yoğun bakım, kolistin, kolistin ve aminoglikozit

PS-142[Çocuk Yoğun Bakım]

Stenotrophomanas Mantophilia: Gerçek Bir Patojen mi? Yoksa Bir Bulaş mı?

Selçuk Uzuner[1], Özden Türel[1], Demet Demirkol[2], Bilge Sümbül Gültepe[3], Nurettin Onur Kutlu[1]
[1]Bezmialem Vakıf Üniversitesi, Tıp Fakültesi, Çocuk Sağlığı ve Hastalıkları ABD, İstanbul
[2]Koç Üniversitesi, Tıp Fakültesi, Çocuk Sağlığı ve Hastalıkları ABD, İstanbul
[3]Bezmialem Vakıf Üniversitesi, Tıp Fakültesi, Mikrobiyoloji ABD, İstanbul

GİRİŞ:
Stenotrophomanas Mantophilia (SM) fermentatif olmayan gram negatif bir basildir. Genellikle toprakta, suda ve atık sular yaşama ortamlarıdır. Entübasyon tüplerinde kolonize olmakta; bağışıklığı baskılanmış olgularda fırsatçı dolaşım enfeksiyonları yaptığı bilinmektedir. Biz bu çalışmamızda bir üçüncü basamak bir hastanede SM üremelerini bulaş-enfeksiyon ikilemi açısından irdelemeyi amaçladık.
YÖNTEM:
Bezmialem Üniversitesi, Çocuk Sağlığı ve Hastalıkları Servislerinde 1 Nisan 2013 ile 31 Şubat 2016 tarihleri arasında SM kültür pozitifliği saptanan tüm olgular geriye dönük olarak tarandı. Enfeksiyon bulguları nedeniyle antibiyotik başlanan vakalar dışındaki üremeler bulaş olarak değerlendirildi.
BULGULAR:
SM kültür pozitifliği saptanan 70 olgunun altı yanlış örnekleme (kateter ucu) ve on iki ayaktan bronkoskopi hastası (Bronko-alveolar lavaj) çalışma dışı bırakıldı. Geri kalan elli iki vakanın ortanca yaşı 18 aydı; erkek cinsiyeti %61.5 oranındaydı. Hastalarımızın çoğunluğu (%67.3) çocuk yoğun bakımda takip edilen vakalardı. En sık eşlik eden hastalıklar, kas-sinir hastalıkları ve habis hastalıklardı. Bu olguların %76.9'unda santral kateterizasyon, %75 mekanik solutma, %28.8 cerrahi geçirme ve %76.9'unda evvelce antibiyotik kullanımı öyküsü kaydedildi. Kültür üremelerinin 34'ü (%63.5) kan, 16'sı (%30.8) trans-trakeal sıvı (TTS), bir cilt ve bir de periton sıvısı kaynaklıydı. Kültüründe SM üremesi tespit edilen tüm olgularımızın %44.2'sinde ciddi enfeksiyon tespit edildi.

Tüm bu olguların 16'sı (%30.8)'i dolaşım enfeksiyonu, 5'i (%9.6) pnömoni ve biri (%1.9) peritonit olarak kabul edildi. Kan kültürü pozitifliği olan örneklerin %76'sı santral kateterden alınmıştı. SM enfeksiyonu kabul edilen olgulardan farklı nedenler ile vefat eden dördü dışında hiçbirisi kaybedilmedi.
SONUÇ:
Bu çalışmada, steril örnekleme olduğu farz edilen kan kültürlerinin %51'inde gerçek enfeksiyon düşünülmedi. Kritik bir hastada bu derece yüksek oranlarda bulaş saptanması antibiyotik tedavisini başlama veya değiştirme kararını güçleştirmektedir. Enfeksiyon uzmanları ve yoğun bakım hekimlerinin böyle bir durumda karar vermesine yardımcı olacak özgül enfeksiyon ölçütlerine ve tedavi başlama kriterlerinin geliştirilmesine ihtiyaç olduğu kanaatindeyiz.

Anahtar Kelimeler: Stenotrophomanas Mantophilia, Hastane enfeksiyonu, Çocuk Yoğun Bakım

PS-143[Çocuk Yoğun Bakım]

Üçüncü Basamak Çocuk Yoğun Bakım Ünitemizde İki Yıllık Hasta Profilimiz ve Gittikçe Palyatif Bakım Merkezi Gibi Hizmet Vermeye Başlayan Yoğun Bakımlar !!!!!

Feyza İnceköy Girgin, Makbule Nilüfer Yalındağ Öztürk, Emel Uyar
Marmara Üniversitesi Tıp Fakültesi, Çocuk Yoğun Bakım Bilim Dalı, İstanbul

GİRİŞ: Nöromüsküler hastalığı olan çocuklarda durdurulamayan nöbetler, mental motor retardasyon varlığı, kas atrofileri nedeniyle beslenme problemleri ve aspirasyon problemleri sık olarak görülmektedir. Bunların yol açtığı hastane enfeksiyonları ve antibiyotik kullanımı,yoğun bakım ünitelerindeki uzun yatış süreleri; hastane maliyetini arttırmakta; bu durum da yüksek morbidite ve mortaliteye yol açmaktadır. Bu hastalarda trakeostomi ile solunuma destek olunması, sık hastane yatışlarını ve uzamış invazif mekanik ventilasyona bağlı komplikasyonların önlenmesini sağlayacaktır.
MATERYAL-METOD: Marmara Üniversitesi Tıp Fakültesi Hastanesi Üçüncü Basamak Çocuk Yoğun Bakım Ünitemizde 01.01.2015- 31.12.2016 arasında, iki yıllık süre içerisinde yatan hastaların yatış nedenleri ve süreleri değerlendirildi.
BULGULAR: Yoğun bakım ünitemize hastaların en sık yatış nedeni solunum yetmezlikleriydi(% 47). Solunum yetmezliklerini de kendi içinde etyolojiye göre sınıflandırdığımızda en sık neden durdurulamayan nöbetlere bağlı solunum yetmezlikleri(% 11) iken bunu enflamatuvar hastalıklar (bronşiolit, pnömoni…)(% 10), nöromüsküler hastalıklar(% 8), kronik akciğer hastalıkları(% 7) ve kardiyolojik nedenlere bağlı olan solunum yetmezlikleri(% 5) izlemekteydi. Yatış nedenleri içinde solunum yetmezliklerinden sonra ikinci sıklıkta postop beyin tümörleri ve kraniosinostoz(% 20) hastaları gelmekte iken bunu üçüncü sırada sepsis(% 16) ve dördüncü olarak ta travma hastaları(% 7) izlemekteydi. En uzun yatış süresi olan hastalar değerlendirildi. Nöromüsküler hastalıklar ve kontrol altına alınamayan nöbetleri olan mental motor retarde olan hastaların her iki yılda da çoğunluğu oluşturduğu görüldü.
SONUÇ VE TARTIŞMA: Nöromüsküler hastalığı olanlar; yoğun bakım ünitesinde tekrarlayan invaziv mekanik ventilasyon ihtiyacına bağlı olarak uzun ve zahmetli bir tedavi sürecine gereksinimi olan hastalardır. Tekrarlayan aspirasyon sendromları ve atelektaziler bu hastalarda sıktır. Trakeostomi ve ev ventilatörü desteği ile; hastaların bundan sonraki bakımlarının palyatif bakım merkezlerinde yapılmasının sağlanması ile hastane yoğun bakım gereksinimleri ve bunun yol açacağı komplikasyonların azaltılması önemlidir ve Türkiye'de halen çok az olan yoğun bakım yataklarının

gerçekten ihtiyacı olan hastalar için kullanılabilmesine olanak sağlaması açısından önem arzetmektedir.

Anahtar Kelimeler: Çocuk yoğun bakım, Hasta profili, Palyatif bakım merkezi

Hasta YatÄ±ÅŸ Nedenleri ve SÃ¼releri

Yatış nedenleri	Hasta sayısı 2015	Hasta sayısı 2016
SOLUNUM YETM	145	182
*nöromüsküler	24	32
*epilepsi	15	59
*kronik akciğer	32	17
*kardiyak	19	15
*enflamatuvar	33	40
*diğer	22	19
SEPSİS	65	48
POSTOP	59	79
TRAVMA	22	25
ŞOK	5	7
DİĞER	43	10
TOPLAM	339	351

Tablo 1. Hastaların yatış nedenleri

1

Uzun yatÄ±ÅŸ sÃ¼reli hastalar-2015

Tablo 2. Uzun süreli yatışların nedenleri ve süreleri 2015

Vaka	Yatış nedeni	Yatış süresi (gün)
1	Spinal müsküler atrofi	275
2	Hipoksik İskemik ensefalopati	262
3	Spinal müsküler atrofi	241
4	Epileptik ensefalopati+ bpd	238
5	Spinal müsküler atrofi	181
6	Spinal müsküler atrofi	168
7	Spinal müsküler atrofi	125

1

Uzun yatÄ±ÅŸ sÃ¼reli hastalar-2016

Tablo 2. Uzun süreli yatışların nedenleri ve süreleri 2016

Vaka	Yatış nedeni	Yatış süresi (gün)
1	Dirençli epilepsi	286
2	Spinal müsküler atrofi	212
3	Epileptik ensefalopati	175
4	CP+ Epilepsi	162
5	Spinal müsküler atrofi	148
6	Spinal müsküler atrofi	136
7	Hipoksik iskemik ensefalopati+CP +Epilepsi	127

1

PS-144[Çocuk Yoğun Bakım]

7 Aylık Sürede Üçüncü Basamak Çocuk Yoğun Bakım Ünitemizde Plevral Effüzyon Drenajı Yaptığımız 14 Hastanın Değerlendirilmesi: Etyolojide Enfeksiyonun Yeri !!!!

Feyza İnceköy Girgin, Makbule Nilüfer Yalındağ Öztürk, Emel Uyar
Marmara Üniversitesi Tıp Fakültesi, Çocuk Yoğun Bakım Bilim Dalı, İstanbul

GİRİŞ: Plevral effüzyon, plevranın pariyetal ve visseral yaprakları arasında sıvı birikmesidir. İnfeksiyona bağlı nedenlerle oluşan plevral effüzyon, predispozan faktörler veya yetersiz tedavi edilme sonucunda ampiyemle sonuçlanabileceği gibi; enfeksiyon dışındaki malignite, travma, obstrüksiyon gibi nedenler effüzyon etyolojisinde çok sık karşımıza çıkmaktadır. Bu klinik durumların ayırıcı tanısında ve tedavisinde öykü, fizik muayene, akciğer grafisi, toraks ultrasonografisi ve torasentez ile alınan örneğin değerlendirilmesi önemlidir.

MATERYAL-METOD: Marmara Üniversitesi Tıp Fakültesi Hastanesi Çocuk Yoğun Bakım Ünitesinde Mayıs ve Aralık 2016 arasındaki 7 aylık süre içerisinde plevral effüzyon ile yatan ve torasentez yapılan hastalar prospektif olarak değerlendirmeye alındılar. Hastaların yaş, cinsiyet, tanıları, parasentez sonucu gelen sıvının biyokimyasal ve mikrobiyolojik sonuçları değerlendirmeye alındı.

BULGULAR: Ortalama yaş 6,7 idi(1-14). Hastaların % 57'si erkekti. 2 hasta kraniyal neoplazm, 3 hasta sinir sistemi hastalığı, 3 hasta böbrek yetmezliği, 2 hasta hemofagositik sendrom, 1 hasta kombine immün yetmezlik, 1 hasta pnömonik effüzyon ve 2 hasta romatizmal hastalıklarının seyri sırasında plevral effüzyon gelişmiş olan hastalardı. Hastaların 1'i taburcu oldu, 9'u servise devredildi, 4 tanesi eksitus olarak sonuçlandı. Plevral mayi örneklemelerinin hepsinde de direkt mikroskobik olarak eritrosit ve lökositler görüldü ancak mikroorganizma tespit edilmedi. Örneklerin ortalama pH'sı 7,42 ± 0.6 idi. Ortalama glukoz değeri 85 ± 37 mg/dl, protein 3,07 ± 1,55 mg/dl ve albumin 1,36 ± 0,8 idi. 14 hastanın 13'ünde plevral mayi kültüründe herhangi bir üreme olmadı. Sadece piyojenik artrite sekonder plevral effüzyon gelişmiş olan 1 vakada tüberküloz PCR pozitif olarak geldi ve tüberküloz basili üretildi.

TARTIŞMA: Ampiyem çocuklarda sıklıkla lober pnömonilerin yetersiz tedavi edilmesi sonucu gelişir. Bu durumun ilk tedavisi antibiyoterapi ve drenajın sağlanmasıdır. Yoğun bakım ünitelerinde ise plevral effüzyon sıklıkla enfeksiyon dışı nedenlere sekonder olarak gelişmekte; içeriğindeki artmış protein oranına bağlı olarak eksüda karakterinde olmasına rağmen; kültür çalışmalarında herhangi bir etken de izole edilememektedir. Bu durumda unutulmaması gereken her eksüdanın bakteriyel enfeksiyon olmayabileceği ve antibiyotikten önce etyolojiye yönelik yapılacak tedavi ve girişimlerin prognozu etkileyecek ana faktör olduğudur.

Anahtar Kelimeler: Çocuk, Eksüda, Plevral effüzyon

PS-145[Çocuk Yoğun Bakım]

Çocuk Yoğun Bakım Ünitesinde Yatan Hastalarda Viral Enfeksiyon Sıklığının Belirlenmesi

Güntülü Şık, Asuman Demirbuğa, Agageldi Annayev, Aslı Cabiri, Agop Çıtak
Acıbadem Mehmet Ali Aydınlar Üniversitesi Tıp Fakültesi Çocuk Yoğun Bakım BD

AMAÇ: Çocuk yoğun bakım ünitesinde yatan hastalarda viral enfeksiyon sıklığının belirlenmesi
MATERYAL-METOD: Kasım 2016-Eylül 2017 tarihleri arasında çocuk yoğun bakım ünitesine yatan, viral enfeksiyon şüphesiyle viral solunum paneli gönderilen ve pozitif saptanan 80 hasta çalışmaya dahil edildi. Solunum panelinde adenovirüs (AV), metapneumo virüs (MV), parainfluenza virüs 1 (PIV 1), parainfluenza virüs 2 (PIV 2), parainfluenza virüs 3 (PIV 3), parainfluenza virüs 4 (PIV 4), influenza A (IA) ve B (IB) virüs, rhinovirüs (RV), respiratory syncytial virüs A (RSV A) ve B (RSV B), bordotella pertussis (BP) ve bordotella holmesii (BH) multiplex PCR ile çalışıldı. Örnekler entübe olmayan hastalarda nazofarengeal süründüden, entübe olan hastalarda trakeal aspirasyon materyalinden alındı.
SONUÇLAR: Kasım 2016- Eylül 2017 tarihleri arasında yoğun bakım ünitemize toplam 514 hasta yatırıldı. Ortalama yaş 16 aydı, hastaların %60'ı (n=48) erkekti. Yüz üç hastada viral enfeksiyon şüphesi ile nazofarengeal süründü veya trakeal aspirasyon materyalinden örnek alınarak Multiplex PCR ile viral enfeksiyon paneli çalışıldı. Seksen hastada 93 pozitiflik saptandı. Pozitif saptanan örneklerin %26'sı (n=21) trakeal aspirasyon örneğinden, diğerleri nazofarengeal süründüden alındı (n=59). On üç hastada çift etken pozitifliği vardı (%16). En sık saptanan viral ajanlar 26 hastada rhinovirüs (%27), 18 hastada RSV B (%19), 16 hastada RSV A (%17), 7 hastada parainfluenza virüs 1 (%7) ve 6 hastada adenovirüs'tü (%6). Çift etken pozitifliğinde en sık rhinovirüs ve RSV B virüs pozitifliği saptandı(n=3). En çok viral etken pozitifliği saptanan aylar aralık (n=15) ve şubattı (n=13). Viral etkenlerin aylara göre dağılımı tablo 1'de özetlendi. Hastaların en sık yatış tanıları akut bronşiolit (%41), pnömoni (%30), febril konvülziyon (%7), akut bilinç değişikliği (%6) ve boğmaca (%3) idi. Hastaların %57 sine yüksek akımlı oksijen tedavisi, %12'sine noninvaziv mekanik ventilasyon uygulandı. Yirmi yedi hasta noninvaziv yöntemlerin yetersiz kalması nedeniyle entübe olarak izlendi. Entübe olarak izlenen hastalarda en sık RSV B pozitifti. Boğmaca tanısıyla takip edilen 3 hastanın 2'si (%66) entübe olarak izlendi. Ortalama yoğun bakım yatış süresi 11 gündü. En uzun yoğun bakım yatış süresi PIV 1 15,8 gün, RV 11 gün, RSV A 12,1 gün, RSV B 10,4 gündü. Dört hasta kaybedildi, hayatta kalmayan hastaların 3'ünde çift etken pozitifliği vardı, bir hastada ölüm nedeni fetal boğmaca iken diğer hastalarda ölüm nedeni direk viral ajan ile bağlantılı değildi. Bir hastada kombine immun yetmezlik, 1 hastada pulmoner venöz darlık, 1 hastada ağır nöromotor retardasyon vardı.
TARTIŞMA: Çocuk yoğun bakımda yatan kritik hasta çocuklarda viral enfeksiyonlar sık görülmektedir. Altta yatan kronik hastalığı olanlarda veya çift viral etken pozitifliği saptananlarda hastane yatış süresi, morbidite ve mortalite artmaktadır. Hastalara erken tanı konulması gereksiz antibiyotik kullanımını azaltır.

Anahtar Kelimeler: çocuk yoğun bakım, multiplex PCR, viral enfeksiyon

Tablo 1. Viral etkenlerin aylara göre dağılımı

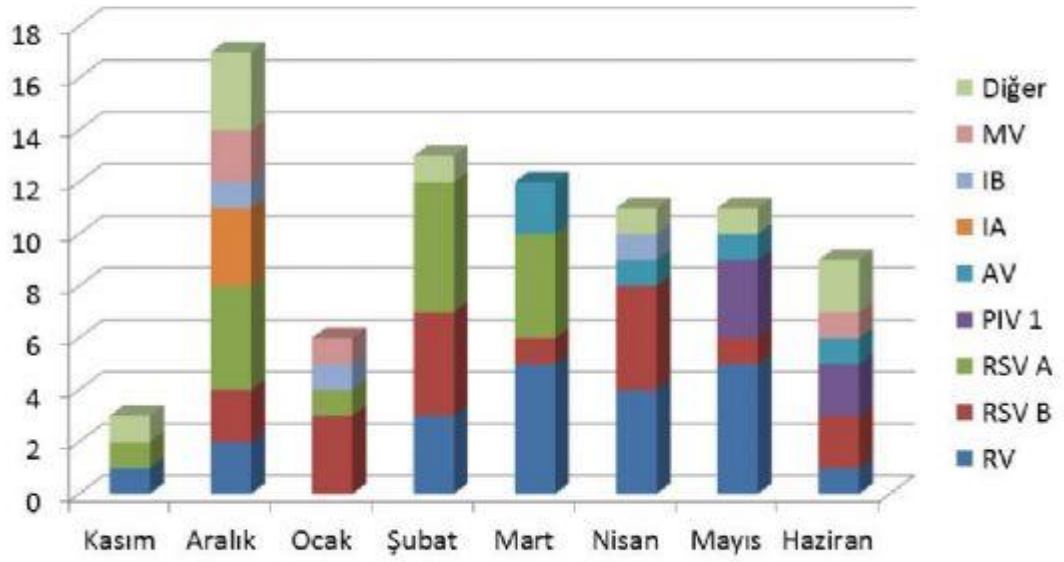

PS-146[Çocuk Yoğun Bakım]

Plevral Drenaj için Ultrason Eşliğinde Seldinger Yöntemi ile Santral Kateter Kullanımı

Gazi Arslan, Alper Köker, Gültaç Evren, Tolga Fikri Köroğlu
Çocuk Yoğun Bakım Bilim Dalı, Dokuz Eylül Üniversitesi Tıp Fakültesi, İzmir

GİRİŞ-AMAÇ: Çocuklarda komplike olmayan plevral efüzyon tedavisinde ultrason eşliğinde seldinger yöntemi ile santral kateter uygulanan hastalarımızın retrospektif değerlendirmesi yapıldı.

MATERYAL-METOD: Dokuz Eylül Üniversitesi Çocuk Yoğun Bakım Ünitesinde 2015-2017 yılları arasında komplike olmayan plevral efüzyon nedeni ile ultrason eşliğinde Seldinger yöntemi kullanılarak plevral drenaj uygulanan 15 hasta çalışmaya alındı. Ultrason eşliğinde 5 ve 7F santral kateter seldinger yöntemi ile midaksiller hattan perkütan interkostal yaklaşım ile plevral aralığa yerleştirildi. İşlem sonrasında yeterli drenaj teknik başarı, pnömotoraks, hemotoraks ve pulmoner

ödem majör komplikasyonlar olarak kabul edildi.

SONUÇLAR: Toplam 15 hastaya gerçek zamanlı ultrason eşliğinde Seldinger yöntemi ile santral kateter takıldı. Altta yatan en sık nedenler ARDS, Kardiyak cerrahi ve karaciğer transplantasyonu yapılan hastalar idi. Tüm işlemlerde başarılı plevral drenaj sağlanırken hiçbir girişimde major komplikasyon gelişmedi.

TARTIŞMA: Çocuk hastalarda komplike olmayan plevral efüzyonların Seldinger yöntemi ile ve bu amaç için geliştirilmiş özel pigtail kateterle drene edilmesi kolay, pratik ve etkin bir yöntemdir. Ancak ülkemizde bu kateterlerin bulunmaması ve/veya çok pahalı olması nedeniyle santral kateter kullanılarak da plevral drenaj uygulanmasının kolay ve efektif bir yöntem olduğu ve trokar ya da standart göğüs tüpü uygulamalarına göre daha az invazif olduğu düşünülmüştür.

Anahtar Kelimeler: Plevral efüzyon, Ultrason, Seldinger, Santral kateter

PS-147[Çocuk Yoğun Bakım]

Mekanik Ventilatörde İzlenen Kritik Hasta Çocuklarda Ekspirasyon Sonu Pozitif Basınç (PEEP) Artışının Kardiyak İndeks Üzerindeki Etkisi

Güntülü Şık[1], Kemal Nişli[2], Agop Çıtak[1]
[1]Acıbadem Mehmet Ali Aydınlar Üniversitesi Tıp Fakültesi Çocuk Yoğun Bakım BD
[2]İstanbul Üniversitesi İstanbul Tıp Fakültesi Çocuk Kardiyoloji BD

AMAÇ: Mekanik ventilatörde izlenen kritik hasta çocuklarda ekspirasyon sonu pozitif basınç (PEEP) artışının kardiyak indeks (CI) üzerindeki etkisinin PICCO (pulse contour cardiac output) teknolojisi ile değerlendirilmesi
MATERYAL-METOD: Çalışma prospektif ve tek merkezli olarak yapıldı. Yaşları 1 ay- 18 yaş arasında değişen, hemodinamik olarak stabil, inotrop – vasopressör tedavi almayan, akciğer hastalığı olmayan ve mekanik ventilatörde izlenen 12 çocuk hasta çalışmaya dahil edildi. Hastaların PICCO ile 0, 4, 6, 8, 10 ve 12 cmH2O PEEP değerlerinde CI, sol ventrikül kontraktilite parametresi (dpmx) ve sistemik vasküler direnç indeksi (SVRI) ölçümleri yapıldı. Her PEEP değişikliğinde santral venöz yoldan uygulanan indikatör enjeksiyonu ile kalibrasyon yapılarak 5 dakika ara ile 3 ölçüm kaydedildi ve otalaması alındı. Başlangıçta ve her PEEP değişikliğinde kalp tepe atımı (KTA), sistolik basınç (SB), diastolik basınç (DB), ortalama arter basıncı (OAB), tidal volüm (TV), arteryel oksijen satürasyonu kaydedildi.
SONUÇ: Hastaların farklı PEEP değerlerinde ölçülen KTA, SB, DB ve OAB değerlerinde değişiklik saptanmadı. PEEP artışı ile CI ölçümünde azalma saptandı ($p < 0,05$), özellikle PEEP >10 cmH2O basınçlarında kardiyak indekste düşüş belirgin anlamlıydı ($p < 0,01$) (fark>%10). Ayrıca PEEP >6 cmH2O da yapılan ölçümlerde sol ventrikül kontraktilite parametresi belirgin azalmaktaydı ($p< 0,05$)
TARTIŞMA: Hemodinamik olarak stabil olan ve mekanik ventilatörde izlenen hastalarımızda PEEP arttırıldığında kardiyak indekste belirgin azalma olmasına rağmen hemodinamik parametreler normal sınırlardaydı. Bu çalışmanın hemodinamik olarak stabil olmayan hastalarda da yapılması gerektiğini

düşünmekteyiz. Ancak hemodinamik olarak stabil olmayan, vasopressör inotrop tedavi alan yada yüksek PEEP ile akciğer açma manevrası uygulanacak hastalarda PEEP artışı yapılırken kardiyak indeksin ve sol ventrikül fonksiyonlarının etkileneceği akılda tutulmalıdır.

Anahtar Kelimeler: PICCO, kardiyak indeks, Ekspirasyon Sonu Pozitif Basınç

Tablo1. Demografik özellikler, bazal ventilatör parametreleri ve vital bulgular, tanılar

Yaş(ay)	47,9
Cinsiyet (e/k)	5/5
Kilo(kg)	20,5 (8-50)
Bazal Kardiyak index (CI) (L/dk/m2)	4,56 (3,66-6,18)
Sistemik vasküler direnç indexi (SVRI)	1523,3 (873-2543)
BAZAL VİTAL BULGULAR	
-Kalp Hızı(/dk)	120,4 (84-150)
-Sistolik kan basıncı (mm Hg)	113,1 (82-152)
-Diastolik kan basıncı (mm Hg)	61,5 (43-90)
-Ortalama arteryel kan basıcı (mm Hg)	82,5
-Arteryel oksijen saturasyonu	97,7
-End-tidal CO2	42
BAZAL VENTİLATÖR AYARLARI	
-PIP (cm H2O)	20,1 (13-30)
-PEEP (cm H2O)	5,2 (5-6)
-MAP (cm H2O)	10 (8-13)
-TV (mL/kg)	8,1
-Fio2	0,4
TANI	
-Cerrahi sonrası	5
-Status epilepticus	3
-Ensefalit	2
-İlaç intoksikasyon	1
-Sepsis	1

Tablo 2. PEEP değişikliğinde kalp tepe atımı ve kan basıncı değerleri

	KTA	SİSTOLİK KB	DİYASTOLİK KB	OAB
	Ort.± SD	Ort.± SD	Ort.± SD	Ort.± SD
Bazal PEEP	120,3±15,7	112,7±16,7	61,3±13,5	82,5±14,4
PEEP 0	115,8±15,7	114,0±19,5	61,3±12,7	82,8±16,2
PEEP 4	115,6±13,5	111,5±18,5	62,8±13,3	83,0±15,8
PEEP 6	116,6±14,2	113,0±14,9	63,3±12,7	84,0±14,3

PEEP 8	116,0±14,7	111,2±12,2	62,3±12,0	82,7±13,1
PEEP 10	114,5±14,6	110,1±11,7	62,4±12,0	82,3±13,1
PEEP 12	115,2±15,5	108,3±10,0	61,9±11,7	81,2±12,5
p	0,280	0,390	0,221	0,471

Tablo 3. PEEP değişikliğinde saturasyon, CI, SVRI ve dpmx değerleri

	SATURASYON	CI	SVRI	dpmx
	Ort.± SD	Ort.± SD	Ort.± SD	Ort.± SD
Bazal PEEP	97,6±1,6	4,57±0,67	1523,0±506,6	925,9±361,4
PEEP 0	98,3±1,4	4,75±0,68	1370,1±399,1	964,8±375,2
PEEP 4	98,2±1,4	4,56±0,72	1479,0±436,3	847,5±365,7
PEEP 6	97,6±1,5	4,48±0,74	1537,3±539,9	883,8±295,9
PEEP 8	97,7±1,8	4,40±0,79	1437,0±380,2	835,1±299,5
PEEP 10	97,8±1,5	4,33±0,75	1437,8±366,3	795,1±318,8
PEEP 12	97,8±1,3	4,28±0,69	1349,1±296,4	765,5±301,9

Tablo 4. PEEP artışında CI ve dpmx değerlerinin parametrik test ölçümleri

	PEEP	PEEP 0-4	PEEP 0-6	PEEP 0-8	PEEP 0-10	PEEP 0-12
CI	p*	0,031	0,007	0,007	0,001	<0,001
dpmx	p*	0,047	0,215	0,037	0,034	0,030

PS-148[Çocuk Yoğun Bakım]

Çocuk Yoğun Bakım Ünitesinde In-Sıtu Simulasyon ile Resüsitasyon Eğitimi

Gazi Arslan, Alper Köker, Gültaç Evren, Ebru Melek Benligül, Tolga Fikri Köroğlu
Çocuk Yoğun Bakım Bilim Dalı, Dokuz Eylül Üniversitesi Tıp Fakültesi, İzmir

GİRİŞ-AMAÇ: Simülasyon temelli eğitim; ekipman, beceri ve iletişimin klinik senaryolar ve simülatörler ile değerlendirildiği eğitim faaliyeti olup uygulamalar off-site, on site ve in situ simülasyon olarak yapılabilir. Off-site simülasyon; hasta bakım alanlarından uzakta, sadece simülasyon eğitimi için özel tasarlanmış ayrı merkezlerde, on site simülasyon hasta bakım alanlarının komşuluğunda belirlenmiş özel alanlarda, in situ simülasyon ise sağlık ekibinin her zamanki hasta bakım alanlarında gerçekleştirilen ekip temelli simülasyon modelleridir. Burada ünitemizde resüsitasyon eğitimi için oluşturduğmuz in situ simülasyon sistemi tanıtılmaktadır.

MATERYAL-METOD: Dokuz Eylül Üniversitesi Hastanesi Çocuk Yoğun Bakım Ünitesinde oluşturulan

taşınabilir nitelikteki simülasyon sistemi 6 aylık bir çocuk hastaya özgü gerçekçi nitelikleri olan bir infant hasta simülatörü ile bunun kontrolü ve çalıştırılması için gerekli cihaz ve aparatları içermektedir. Eğitim yapılacağı zaman sistem ünite içerisinde belirlenen bir hasta alanına (o an boş olan bir hasta yatağı) başına götürülüp kurulmaktadır. Ardından daha önce Başasistanlık tarafından isimleri belirlenmiş ama haberi olmayan pediatri asistanları bulundukları kliniklerden çağrılarak verilen bir senaryo doğrultusunda resüsitasyon tatbikatı yapılmaktadır. Eğitimler Amerikan Kalp Derneği (AHA) pediyatrik ileri yaşam desteği (PALS) eğitmen sertifikasına sahip uzman hekimler tarafından verilmekte; eğitimi çağrılan asistanlar daha önce PALS uygulayıcı eğitimini tamamlamış asistanlardan seçilmektedir. Eğitim için seçilen olgular PALS senaryolarına göre belirlenmekte olup ekiplerin eğitim süresince PALS kılavuzlarına uygun şekilde resüsitasyon yapması beklenmektedir. Her simülasyon ardından eğitmen ve asistanların katılımıyla debriefing yapılmaktadır.

TARTIŞMA: Pediatrik resüsitasyon becerilerini geliştirmek ve taze tutmak, resüsitasyonda insan hatalarını en aza indirmek ve ekip içi dinamikleri geliştirmek amacıyla sağlık personelinin çalıştığı ortamda in situ simülasyon uygulamaları etkinliği kanıtlanmış bir eğitim yöntemidir.

Anahtar Kelimeler: Pediatrik resüsitasyon, in situ simülasyon

PS-149[Çocuk Yoğun Bakım]

Rabdomiyoliz ve Ağır Trombositopeniyle Seyreden Rhinovirus İnfeksiyonu: Olgu Sunumu

Özlem Temel Köksoy, Nazik Yener, Şükrü Paksu
Ondokuz Mayıs Üniversitesi, Çocuk Yoğun Bakım Bilim Dalı, Samsun

GİRİŞ: Rhinovirus, *Picornaviridae* ailesine mensup bir virüs olup, çocukluk çağı üst solunum yolu infeksiyonlarının en sık etyolojileri arasında olan bir ajandır. Solunum sistemi haricinde diğer organ tutulumu nadirdir. Biz bu makalede trombositopeni,rabdomiyoliz ve buna bağlı akut böbrek yetmezliği tespit edilen ve rhinovirus pozitifliği saptanan bir olgu sunulmuştur.

OLGU: Dört yaş dokuz aylık, West Sendromu tanılı kız hasta, 2 gündür devam eden ateş, ishal ve solunum sıkıntısı şikayetleriyle başvuran hasta çocuk yoğun bakım ünitesine yatırıldı. Hastanın başvuru anında genel durumu orta-kötü, dehidrate görünümde, nabız: 158/dk, solunum sayısı: 38/dk, kan basıncı: 81/45 mmHg, vücut sıcaklığı: 400C idi. Burun kanadı solunumu, subkostal çekilmeleri olan hastanın dinlemekle akciğerlerde bilateral kaba raller ve ronküsler mevcuttu.Aktif nöbeti gözlenmedi. Kan tetkiklerinde Hb: 14,4 gr/dL, Beyaz küre: 9520/µL, Platelet: 62000/µL, BUN: 47 mg/dL, Kreatinin: 1,63 mg/dL, Ürik asit: 14,6 mg/dL, AST: 336 U/L, ALT: 87 U/L, Kreatin fosfokinaz (CPK): 45000 U/L, aPTT: 30,5 saniye, PTZ: 20,8 saniye, INR: 1,76, C-reaktif protein: 1,55mg/dL (0-5mg/dL) idi. İdrar incelemesinde miyoglobin pozitifliği mevcuttu. Akciğer grafisinde sağ akciğer parakardiak alanda infiltrasyon ile uyumlu görünüm saptandı.Hastaya uygun intravenöz sıvı tedavisi yanında bikarbonat infüzyonu ve allopurinol tedavisi başlandı. Solunum sıkıntsına yönelik noninvaziv mekanik ventilasyon (NIV) (BIPAP S/T modu) ve uygun antibiyotik tedavisi uygulandı. Takibinde hastanın trombosit düzeyleri 18000/µL'ye kadar düştü ve aferez trombosit desteği aldı. Takibinde böbrek fonksiyon testleri ve serum CPK düzeyleri gerileyen ve trombositopenisi düzelen

hastanın, etyolojiye yönelik gönderilen nazofarenks sürüntü örneğinden rhinovirüs pozitifliği saptandı. Kan ve idrar kültürlerinde üreme olmadı. Takibinde NIV'dan ayırma denemeleri başarısız olan hastaya ev tipi NIV cihazı reçete edildi.

SONUÇ: Bildiğimiz kadarıyla ingilizce literatürde rabdomiyoliz ile seyreden rhinovirus enfeksiyonu bir çocuk vakada bildirilmiş olup çok nadir bir birlikteliktir.Rabdomiyoliz ve ağır trombositopeni ile seyreden ve destek tedavisiyle düzelen Rhinovirus infeksiyonlu olguyu bu birlikteliği vurgulamak için sunduk.

Anahtar Kelimeler: Rhinovirus, rabdomiyoliz, trombositopeni, kritik hasta, çocuk

PS-150[Çocuk Yoğun Bakım]

Ölümcül Bir Alüminyum Fosfit İntoksikasyonu: Olgu Sunumu

Özlem Temel Köksoy, Nazik Yener, Şükrü Paksu
Ondokuz Mayıs Üniversitesi, Çocuk Yoğun Bakım Bilim Dalı, Samsun

GİRİŞ: Alüminyum fosfit, depolanmış tahıllara zarar veren haşere ve böceklere karşı dezenfektan olarak oldukça sık kullanılan bir insektisittir. Ağızdan alındığı zaman mide sıvıları ile temas edip oldukça toksik bir gaz olan fosfin gazına dönüşür. Alüminyum fosfit intoksikasyonu şiddetli metabolik asidoz, akut respiratuvar distress sendromu, kardiyojenik şok ile birlikte çoğul organ yetersizliğine neden olur ve mortalitesi yüksektir. Bu makalede özkıyım amaçlı olarak alüminyum fosfit alımı sonrası destek tedavilerine rağmen saatler içinde ölümcül seyreden bir itoksikasyon vakası sunulmuştur.

OLGU: On yedi yaşında kız hasta genel durumda bozulma, bilinç bulanıklığı nedeni ile hastanemiz acil servisine başvurdu. Öyküsünde yaklaşık iki saat önce Phosguard (3 gr tablet, %57 aluminyum fosfit)"adlı ilaçtan özkıyım amaçlı olarak bir adet aldığı öğrenildi. Acil servise başvurusu anında yapılan fizik incelemesinde genel durum kötü, Glasgow koma skalası (GKS): 11, Nabız: 130/dk, kan basıncı: 90/60 mmHg, solunum sayısı: 15/dk, idi. Pupiller midriatik, ışık refleksleri zayıf alınıyordu. Diğer fizik inceleme bulguları normaldi. Venöz kan gazı incelemesinde pH: 7,23, pO2: 45 mmHg, pCO2: 48 mmHg, HCO3: 19 mmol/L, baz açığı: -14 mmol/L, laktat: 14,5 mmol/L saptandı. GKS hızlıca düşen hasta, çocuk yoğun bakım servisine alındı ve entübe edilip mekanik ventilatöre bağlandı. Takibinin ikinci satinde hipotansiyonları gelişen hastaya hızlıca vazopressör desteği başlandı ve artırıldı. Eşlik edebilecek diğer ilaç alımları açısından gönderilen kan ve idrar örneklerinde herhangi başka bir ilaç ya da toksik maddeye rastlanmadı. Dış merkezde mide yıkamasının yapıldığı, aktif kömürün verildiği öğrenilen hastaya santral venöz kateter ve invaziv arter kateteri yerleştirildi, invaziv kan basıncı monitörizasyonu yapılmaya başlandı. Derin metabolik asidozu olan hastaya sodyum bikarbonat tedavisi, aralıklı olarak intravenöz kalsiyum glukonat ve magnezyum sülfat desteği yapıldı. Hiperglisemisi gelişen hastaya insülin infüzyonu başlanarak kan şekeri takibi yapıldı. Karaciğer enzimleri yükselen hastaya N-asetil sistein tedavisi başlandı. Devam eden dirençli metabolik asidozu olan hastaya hemodiyaliz planlandı; ancak hasta yatışının 5. Saatinde kardiyak arrest oldu ve kaybedildi.

SONUÇ: Aluminyum fosfit, piyasada kolaylıkla bulunan ucuz bir insektisit ajandır. Özkıyım amaçlı alındığında günümüzde hala gelişmiş yoğun bakımlarda bile mortalitesi oldukça yüksek olan bir intoksikasyondur. Akut bilinç değişikliği, hipotansiyon, kardiyojenik şok tablosuyla gelen

intoksikasyon olgularında, erişimi kolay olması sebebiyle olası ajan olarak akılda bulundurulmalı, ölümcül seyri göz önüne alınarak hızlı ve agresif tedavi başlanmalıdır.

Anahtar Kelimeler: Aluminyum fosfit, intoksikasyon, kritik hasta, çocuk

PS-151[Çocuk Yoğun Bakım]

Siyaloresi olan çocukta tükürük bezine ultrason eşliğinde yapılan botulinum toksin A enjeksiyonu

Aylin Dizi[1], Emel Uyar[2], Nilüfer Yalındağ Öztürk[2]
[1]Marmara Üniversitesi Pendik Eğitim ve Araştırma Hastanesi, Pediatri ABD, İstanbul
[2]Marmara Üniversitesi Pendik Eğitim ve Araştırma Hastanesi, Çocuk Yoğun Bakım BD, İstanbul

GİRİŞ:
Siyalore (drooling ya da aşırı tükürük) tükürüğün dudak kenarlarında akması olarak tanımlanmaktadır. Serebral palsili (CP) ve hipoksik iskemik ensefalopatisi (HİE) olan hastaların yaklaşık %10-30'unu etkilemektedir. Sık yoğun bakım yatışı olan bu hasta grubunda sekresyonların fazla olması endotrakeal tüp tespitinde sorun yaratmakta ve spontan ekstübasyonlara, ekstübasyon başarısızlığına neden olarak hasta güvenliğini olumsuz etkilemektedir. Kesin tedavisi major tükürük bezi eksizyonu ya da tükürük kanallarının ligasyonudur; fakat bu invaziv girişimler komplikasyonları nedeni ile kabul görmemektedir. Tükürük bezlerine botulinum toksin A enjeksiyonu 1997 yılında ileri sürülmüş ve uygulama ilk olarak yetişkin hastalar üzerinde uygulanmıştır. Çocuk hastalar üzerinde yapılan uygulanmalarda efektif ve güvenli olduğu düşünülmekle birlikte uzun dönem etkileri net olarak bilinmemektedir. Burada pediatri yoğun bakım ünitesinde mekanik ventilatör bağımlı ve entübe olarak takip edilen siyalore nedeni ile sık spontan ekstübasyonu olan bir hastanın tükürük bezlerine botulinum toksin A uygulaması ve sonrasındaki takibi sunulmaktadır.

OLGU:
Postnatal 5. gün yatağında mor bulunan bebek acil serviste resüsite edilmiş ve sonrasında yenidoğan yoğun bakım ünitesine yatırılmış. Hasta 6 aylık olduğunda HİE ve solunum yetmezliği tanıları ile çocuk yoğun bakım ünitesine devir alındı. Hasta yatışı sırasında ekstübasyonu tolere edemedi. Ailesinin trakeostomi açılmasını kabul etmemesi nedeniyle entübe olarak takip edilmekte olan hastanın aşırı tükürük sekresyonu mevcuttu. Bu nedenle ayda 3-4 defa spontan olarak ekstübe olmaktaydı. Yatışının 104. gününde hastaya ultrasonografi eşliğinde tükürük bezine Botulinum toksin A enjeksiyonu yapılması planlandı. Uygulama öncesi hastayı takip eden doktoru ve hemşireleri tarafından Drooling derecesini değerlendiren Thomas-Stonell skalası ve drooling ciddiyet ve sıklığını değerlendiren Greenberg sınıflandırması uygulandı (Tablo 1). Hastaya ultrasonografi eşliğinde submandibular tükürük bezlerine Botulinum toksin A enjeksiyonu yapıldı. Hastanın takibinde ilk uygulamadan 4 hafta sonra tükürük sekresyonu artışı olması (Tablo1) üzerine Botulinum Toksin A enjeksiyonunun tekrarlanması planlandı. 2. uygulamada her iki submandibular tükürük bezi ve her iki parotis bezine Botulinum toksin A enjeksiyonu yapıldı. Takibinde günlük drooling skorlamaları uygulandı (tablo1). Hastanın 2. enjeksiyon sonrası takibinin 26. günün de drooling skalasından skor olarak 0, drooling ciddiyet ve sıklık sınıflandırmasından ciddiyet için 1, sıklık için 2 puan aldı. Hasta

Botilinum toksin A enjeksiyon sonrası spontan ekstübe olmadı.

SONUÇ:
Siyalore tedavisi olarak medikal ve cerrahi tedaviler bulunmaktadır. Hiçbiri ideal tedavi olarak sayılamamaktadır. Son zamanlarda Botulinum toksin enjeksiyonu efektif tedavi olarak değerlendirilebilir. Pediatrik yoğun bakım ünitesinde yoğun sekresyonları nedeniyle sık spontan ekstübe olan yada sekresyonları nedeniyle ekstübasyon başarısızlığına uğrayan çocuklarda Botulinum toksin A enjeksiyonu tedavi seçeneği olarak düşünülebilir.

Anahtar Kelimeler: Spontan ekstübasyon, botox, Botilinum Toksin A, siyalore

PS-152[Çocuk Yoğun Bakım]

3. Basamak çocuk yoğun bakım ünitemizin bir yıllık enfeksiyon oranları

Emel Uyar, Feyza İnceköy Girgin, Nilüfer Yalındağ Öztürk
Marmara Üniversitesi Pendik Eğitim Ve Araştırma Hastanesi, Çocuk Yoğun Bakım BD, İstanbul

GİRİŞ:

Yoğun bakım ünitelerinde enfeksiyonlar mortalite ve morbiditeyi arttırrır. Bu enfeksiyonlar alet ilişkili olabilir. Burada yoğun bakım ünitemizde son bir yılda takip edilen hastaların enfeksiyon oranları incelenecektir.

YÖNTEM:

Ünitemiz 14 yatakla hizmet vermektedir. Sürveyans sistemi olarak klinik ve laboratuvar verilerine dayalı, aktif prospektif surveyans yöntemi kullanılmakta olup, hastane infeksiyonu tanıları Centers for Disease Control and Prevention kriterlerine göre yapılmaktadır.

BULGULAR:

Yoğun bakım ünitemizde toplam 269 hasta, 4456 hasta günü takip edildi. Toplam 50 hastada enfeksiyon vardı. Bu hastaların 19'unda (%38) üriner sistem enfeksiyonu vardı. Ünitemizde üriner katater kullanım oranı 0.16 idi ve 712 hasta günü üriner katater ile hasta takibi yapıldı, 5 hastada üriner katater ilişkili nazokomial enfeksiyon saptandı (hız 7.02), en sık izole edilen etken klebsiella spp. idi. Toplam 10 (%20) hasta pnömoni nedeniyle takip edildi. Hastalarımızda ventilatör kullanım oranı 0.50 idi ve 2247 hasta günü mekanik ventilatör takibi yapıldı, 5 hastada ventilatör ilişkili pnömoni (hız 2.23) saptandı ve en sık saptanan etken Pseudomonas aeruginosa idi. Takip edilen 8 (%16) hastada laboratuvar tarafından kanıtlanmış kan dolaşımı enfeksiyonu vardı, bunların 2 tanesi santral venöz katater ilişkili enfeksiyon idi (hız 1.9). Ünitemizde santral venöz katater kullanım oranı 0.24 idi ve 1050 hasta günü santral venöz katater ile hasta takibi yapıldı. Toplam 9 (%15) hastada gastroenterit saptandı en sık etken Clostridium difficile idi. Cerrahi sonrası menenjit gelişen 4 hastamız vardı ve en sık etken klebsiella pneumoniae idi. Etkenlere göre değerlendirildiğinde enfeksiyonlarımızda en sık üreyen mikroorganizma klebsiella spp. (%24), 2. sıklık Clostridium difficile (%16), 3. sıklıkta ise Pseudomonas aeruginosa (%14) idi.

SONUÇ:

Yoğun bakım ünitelerinde sürveyans çalışmaları önemlidir, ünitelerdeki en sık etkenlerin belirlenmesi sonucu uygun ampirik tedavi hayat kurtarıcı olacaktır.

Anahtar Kelimeler: 3. basamak çocuk yoğun bakım, enfeksiyon, ampirik antibiyotik

PS-153[Çocuk Yoğun Bakım]

Çocuk yoğun bakım ünitesinde hipertonik albumin infüzyonu alan hastaların değerlendirilmesi

Emel Uyar, Feyza İnceköy Girgin, Nilüfer Yalındağ Öztürk
Marmara Üniversitesi Pendik Eğitim Ve Araştırma Hastanesi, Çocuk Yoğun Bakım BD, İstanbul

GİRİŞ:
Hipoalbuminemi yoğunbakım hastalarında sık ve erken saptanan bir bozukluktur. Uzamış mekanik ventilatör ve yoğunbakım yatış süresi ile ilişkilidir. Ancak kritik pediatrik hastalarda kan albumin seviyesini hipertonik albumin ile yükseltmenin klinik faydası net olarak bilinmemektedir. Çalışmamızda yoğun bakım ünitemizde hipertonik albumin replasmanları (%20) ile müdahale edilen hastaların verilerini retrospektif olarak inceledik.

YÖNTEM:

2012-2016 yıllarında ünitemizde 62 hastaya yapılan 121 adet %20 albumin transfüzyonu hastane elektronik dosya sisteminden belirlendi. Bireysel hasta dosyaları taranarak demografik verileri, yatış tanıları ve bu hastaların yatışlarında, albumin transfüzyonu öncesi ve sonrası ilk 24 saat içinde alınan serum albumin düzeyleri (SAD) incelendi. İstatiksel değerlendirme yapılırken protein kaybına neden olan hastalıkları olanlar ile kontrol SAD alınamadan exitus olan hastalar değerlendirme dışı bırakıldı.

BULGULAR:

Hastaların 52'si ve transfüzyonların 91'i istatistiksel olarak değerlendirildi. Hastaların %50'si (n:26) kızdı, medyan yaş 65 aydı (IQR 6.7-118.5). Medyan yatış süresi 20 gündü (IQR 10-27). Ortalama yatış SAD 2.5±0.7 gr/dl (Min:1.01,Max:4.41) idi. Tüm transfüzyonlar 1gr/kg dozunda, 4 saatlik infüzyon şeklinde yapılmıştı. Hastaların 14'ünde malignite, 24'ünde ise malignite dışı kronik hastalık vardı. Albumin infüzyonu sonrası furoemid uygulaması %92.3 idi. Albumin transfüzyonu öncesi SAD ortalama 2.08±0.4 gr/dl (Min:1.01,Max:3.37), transfüzyon sonrası ortalama SAD 2.62±0.42 gr/dl (Min:1.40,Max:3.85) idi. Transfüzyon sonrası SAD %29±27 oranında artmaktaydı, yaşayan ve ölen hastalar arasında ortalama SAD artış yüzdesi açısından fark yoktu (p=0.625). Hipertonik albumin alan yoğun bakım hastalarının 28'i (%53.8) ölmüştü.

SONUÇ:

Çalışmamızda hipertonik albumin infüzyonu alan hastaların sağkalım durumlarına göre serum

albumin artışları arasında anlamlı bir fark saptamadık. Çalışmamızda elde ettiğimiz bu retrospektif preliminer data eşliğinde prospektif bir çalışma planlamaktayız.

Anahtar Kelimeler: Hipertonik albumin infüzyonu, albumin, replasman

PS-154[Çocuk Yoğun Bakım]

Üçüncü basamak pediatrik yoğun bakım ünitemiz hasta profiline kesitsel bakış

Emel Uyar, Nilüfer Yalındağ Öztürk
Marmara Üniversitesi Pendik Eğitim Ve Araştırma Hastanesi, Çocuk Yoğun Bakım BD, İstanbul

GİRİŞ:
Çocuk yoğun bakımı, kritik hastalığı olan 1 ay–18 yaş grubundaki çocuklara hastanelerin Çocuk Yoğun Bakım Ünitelerinde verilen özellikli bakım ve tedavi hizmetleridir. Avrupa ülkelerine bakıldığında; Birleşik Krallık'ta 13 milyon çocuk için 432 Çocuk Yoğun Bakım yatağı, İspanya'da ise 8 milyon çocuk için 240 Çocuk Yoğun Bakım yatağı bulunmaktadır. Türkiye'de ise çocuk nüfusumuz 2014 yılı itibariyle yaklaşık olarak 23 milyon olup Sağlık Bakanlığı verilerine göre ülkemizde 63 hastanede yaklaşık 600 Çocuk Yoğun Bakım yatağı (2. ve 3. Seviye) bulunduğu tahmin edilmektedir(1). Sayılara bakıldığında hasta çok ama yatak sayısı azdır. Çalışmalar yoğun bakım ihtiyacı olan çocukların Çocuk Yoğun Bakım Ünitelerinde ve Çocuk yoğun bakımı uzman hekimleri tarafından tedavi edilmesinin mortalite ve morbiditeyi ciddi şekilde azalttığını göstermiştir(2,3). Bu yüzden mevcut yatakların etkin olarak kullanılabilmesi, hasta sirkülasyonunun hızlı olması önem kazanmaktadır. Burada dahili ve cerrahi hasta bakım hizmeti veren 3. düzey 14 yataklı yoğun bakım ünitemizde yatan hastalar sunulacaktır.

BULGULAR:

Hastalarımızın 8'i erkek, 6'sı kızdır. Hastaların yaş dağılımı 5 ay-17 yaştır. Hastaların tanıları değerlendirildiğinde; 3 hasta terminal dönem kanser hastası, 2 hasta nusinersen tedavi onayı bekleyen SMA hastası, 2 hasta Hipoksik iskemik ensefalopati, 1 hasta AMAN sendromu, 1 hasta ADA enzim eksiliği, 4 hasta nörometabolik hastalıktır (tablo 1). Yatan hastalarımızın 10'u endotrakeal tüp, 4'ü trakeostomi ile mekanik ventilatörde takip edilmektedir. Ortalama yatış süresi 58.5 gündür(IQR 32;118). Hastaların 11'i 1 aydan daha fazla süredir ünitemizde yatmaktadır. Hastalarımızın 12'sinin mekanik ventilatör bağımlılığı vardır ve bu hastaların sadece 4'ünün trakeostomisi mevcuttur. 100 gün üzerine yatan hastalarımız değerlendirildiğinde ise sadece 1 hastanın trakeostomisi mevcuttur. Hastalarımızın 2'sinin ailesi çocuklarını ziyarete gelmemektedir.

SONUÇ:
Uzun süreli yatışı olan 2 hastanın ailesi nusinersen tedavisi öncesi, 3 hastanın ailesi ise çocuğun bakılabileceği ev ortamının veya bakım verecek kimsenin olmaması gibi sosyoekonomik çaresizlikler nedeni ile trakeostomi açılmasını kabul etmemektedir, 3 hastamız terminal dönem onkoloji hastasıdır. Ventilatör bağımlı hastalar değerlendirildiğinde ileri düzey yoğun bakım ihtiyacı olmayan hastalar çoğunluktadır. Ayrıca bir hastamız ailesi tarafından sosyal hizmetlere devredilmiş, 10 aydır mahkeme sonucu yerleştirilmiş olduğu bakım merkezine devrini beklemektedir. İleri düzey yoğun bakıma ihtiyaç duymayan bu hastalara Sağlık Bakanlığı ve Aile ve Sosyal Politikalar Bakanlığı işbirliği ile palyatif bakım merkezlerinin oluşturulması mevcut 3. düzey yoğun bakım yataklarının daha etkin kullanılabilmesi için bir umut olabilir.

Anahtar Kelimeler: palyatif bakım, terminal dönem hasta, mekanik ventilatör bağımlı hasta

PS-155[Çocuk Yoğun Bakım]

Çocuk Yoğun Bakım Ünitesinde Sağlık Personelinin El Hijyeni Uyumunun Değerlendirilmesi

Burcu Öz Türkoğlu[1], Şenay Çetinkaya[2], Aslıhan Ulu[1], Özden Özgür Horoz[3], Ayşe Menemencioğlu[3], Rıza Dinçer Yıldızdaş[3], Yeşim Taşova[1]
[1]Çukurova Üniversitesi Tıp Fakültesi Balcalı Hastanesi Hastane Enfeksiyonları Kontrol Komitesi
[2]Çukurova Üniversitesi Sağlık Bilimleri Fakültesi Çocuk Sağlığı ve Hastalıkları Hemşireliği AD
[3]Çukurova Üniversitesi Tıp Fakültesi Balcalı Hastanesi Çocuk Yoğun Bakım BD

GİRİŞ-AMAÇ: Çocuk yoğun bakım ünitelerinde (YBÜ) hastane infeksiyonlarının önlenmesi ve kontrolünde el hijyeni uygulamaları çok büyük öneme sahiptir. El hijyeni hastane infeksiyonlarının önlenmesinde en etkili ve ucuz yoldur. El hijyeninin uygun şekilde yapılmasını sağlamak ve uyumu artırmak için Dünya Sağlık Örgütü (DSÖ) 5 endikasyon önerisini getirmiştir. Bu çalışmada DSÖ' nün önerileri doğrultusunda 5 endikasyona göre çocuk YBÜ' de sağlık çalışanlarında el hijyeni uyumu araştırılmıştır.

GEREÇ-YÖNTEM: Araştırma Çukurova Üniversitesi Balcalı Hastanesi Sağlık Uygulama ve Araştırma Merkezi Çocuk YBÜ' de, 1 Ocak- 31 Aralık 2016 döneminde her ayın rastgele belirlenmiş zaman dilimlerinde yapılmıştır. Bu dönemde hekim, hemşire, hasta bakıcı ve temizlik personeli olmak üzere sağlık personelinin el yıkamayı; 5 endikasyon kuralına göre gerçekleştirip gerçekleştirmedikleri infeksiyon kontrol hemşiresi tarafından gözlenmiş ve el hijyeni gözlem formuna kaydedilmiştir. El yıkamada 5 endikasyon kuralı gözlemi, hasta ile temastan önce, aseptik işlemlerden önce, vücut sıvılarının bulaşma riskinden sonra, hasta ile temastan sonra, hasta çevresi ile temastan sonra gözlenecek biçimde yapılmıştır. Teorik eğitimler yıl boyunca tüm sağlık çalışanlarına düzenli olarak verilmiştir. Eğitim sunumlarına ek olarak otomasyon sistemine görsel el hijyeni uygulamaları konulmuştur.

BULGULAR: Araştırma süresince 49 hekim, 101 hemşire, 31 hasta bakıcı, 6 temizlik personeli olmak üzere toplamda 187 kişi gözlenmiştir. Yapılan gözlem sonucunda ortalama el yıkama sıklığı % 92.4 olarak bulunmuştur. Çalışmanın yapıldığı süre boyunca el hijyenine en yüksek uyumun % 100 ile temizlik personeli grubunda olduğu görülmüştür. Bu gruba periyodik olarak verilen eğitimlerin uyumu artırdığı düşünülmüştür. El hijyeni uyum oranı hemşirelerde % 96.2, hasta bakıcılarda % 87.4 ve doktorlarda % 85.6 olarak bulunmuştur. El hijyenine uyumun hastayla temas ve vücut sıvılarıyla temastan sonra en yüksek olduğu dikkati çekmiştir. Hasta çevresi ile temas sonrası el hijyenine uyum ise en düşük olarak bulunmuştur.

SONUÇ: Çocuk YBÜ'de el hijyeni endikasyon uyum oranlarına bağlı olarak personel eğitimlerinin yıl içinde düzenlenmesi ve sürdürülmesi, invaziv araç girişimlerinde gözlemlerin artırılması, çevre kontaminasyonu konusunda çalışanlarda farkındalık yaratılması, verilen eğitimler sonrası gözlemlerle geri bildirimlerin sağlanması ve el hijyeni uyumunun artırılması ön görülmüştür.

Anahtar Kelimeler: Çocuk YBÜ, el hijyenine uyum, 5 endikasyon kuralı, hemşirelik.

PS-156[Çocuk Yoğun Bakım]

Nörofibromatozis tanılı bir hastada mediasten kaynaklı bir nörofibrom olgusu

Elif Öztürk[1], Emel Uyar[2], Feyza İnceköy Girgin[2], Nilüfer Yalındağ Öztürk[2]
[1]Marmara Üniversitesi Pendik Eğitim ve Araştırma Hastanesi, Pediatri ABD, İstanbul
[2]Marmara Üniversitesi Pendik Eğitim ve Araştırma Hastanesi, Çocuk Yoğun Bakım BD, İstanbul

GİRİŞ:

Nörofibromatosis Tip 1 (NF1) benign ve malign tümör insidansında artış olan ve multi-sistemik tutulumla seyreden, 17q11.2 genindeki mutasyon sonucu oluşan nörokutanöz sendromdur. Vakaların yarısı otosomal dominant geçiş gösterirken, diğer yarısı de novo mutasyonla aktarılmaktadır. NF1 de özellikle nöral kaynaklı nörofibrom, gliom, benign ve malign periferal sinir kılıf tümörü, optik gliom sık görülmekle birlikte lösemi, feokromositoma, rabdomiyosarkom, melanom, non-hodgin lenfoma, karsinoid tümör gibi malign tümörler de gelişebilmektedir. Nörofibromlar vücutta nöral dokunun olduğu her yerde olduğu gibi toraksta da görülebilmekte, toraks içindeki lezyonların büyük çoğunluğu ise mediastende yer almaktadır. Mediasten kaynaklı benign sinir kılıf hücreli tümörlerin %95'den fazlası nörofibrom ya da shcwanomdur ve çoğunlukla asemptomatiktir. Bu lezyonlar çoğunlukla akciğer grafisinde rastlantısal olarak saptanmakla beraber bazen yerleşim yerine göre semptom verebilirler. İnterkostal kökenli olanlarda plöretik yan ağrısı, toraks girişine yakın olduklarında satellit gangliona bası ile Horner sendromu, trakea komşuluğunda ise öksürük ve nefes darlığı, spinal alana uzanımlı olanlarda paralizi, brakiyal pleksus tutulumu olanlarda kol ağrıları, özafagusa yakın olduklarında da yutma güçlüğü gibi semptomlarla gelebilirler.

OLGU: 6 yaşında nörofibromatozis tanılı, 5 yıl önce sağ paratestiküler kaynaklı rabdomiyosarkom tanısı alan, cerrahi ve kemoterapi sonrası total kür olan hasta takip altındayken 1.5 sene önce ilk kez öksürük ve nefes darlığı şikayetleri başlamış. Hasta 1 yıl boyunca reaktif hava yolu tanısı ile inhaler tedavi kullanmış. Takibinde hastanın boyun manyetik resonans görüntülemesi yapılmış ve trakea lümenine doğru protrude olan 28x25 mm ebatlı lezyon saptanmış. Hastanın opere malign mezenkimal tümör öyküsünün de olması nedeniyle metastaz ön planda düşünülmüş ve rigid bronkoskopisi yapılmış. Yapılan rigid bronkoskopisinde trakeobronşial sistem açık olarak izlenmiş ve sonrasında hastaya tru-cut biyopsi yapılmış. Patoloji sonucu ile nörofibrom ve nörofibrom zemininde gelişmiş malign sinir kılıfı tümörü ön tanıları ile izlenen hasta in op kabul edilmiş ve radyoterapi başlanmış. Radyoterapinin 20. gününde solunum sıkıntısı artan ve solunum arresti olan hasta entube olarak pediatri yoğun bakım ünitesinde izlendi. Trakea çevresinde total darlık yapan ve total eksize edilemeyen kitlesi nedeniyle ekstubasyonu gerçekleştirilemedi. Hastanın trakeostomisi açıldı ve eş zamanlı biyopsisi tekrarlandı. Hastanın patolojisi nörofibrom olarak sonuçlandı. Hasta trakeostomili olarak taburcu edildi.

SONUÇ:

Nörofibromatozis 1 geniş bir fenotipik değişiklik göstermekte ve sağlıklı ve normal popülasyona göre benign ve malign tümör gelişme riskinde belirgin artış ile seyretmektedir. Toraks içindeki lezyonların büyük çoğunluğu mediastende yer almakta olup bunların çoğu nörofibrom ya da shcwannomdur. Mediasten kaynaklı tümörlerin çoğunluğu asemptomatik olsa bile öksürük, nefes darlığı, yutma

güçlüğü gibi semptomları olan Nörofibromatozis tanılı olgularda nörofibrom gibi benign ya da nadir olmakla beraber diğer malign tümörler de mutlaka ayırıcı tanıda yer almalıdır.

Anahtar Kelimeler: nörofibromatozis, astım, solunum arresti

PS-157[Çocuk Yoğun Bakım]

Mikrosefali, hidrosefali, beyin atrofisi: Nadir bir hastalık asparaginaz sentetaz eksikliği

Özlem Sürekli[1], Emel Uyar[2], Feyza İnceköy Girgin[2], Nilüfer Yalındağ Öztürk[2]
[1]Marmara Üniversitesi Pendik Eğitim ve Araştırma Hastanesi, Pediatri ABD, İstanbul
[2]Marmara Üniversitesi Pendik Eğitim ve Araştırma Hastanesi, Çocuk Yoğun Bakım BD, İstanbul

GİRİŞ:
Asparaginaz sentetaz eksikliği 2013 yılında tanımlanan otozomal resesif kalıtımlı nörometabolik bir hastalıktır. Klinik tablosunda konjenital mikrosefali, dirençli epilepsi, progresif ensefalomiyelopati, kortikal atrofi ve ciddi nöromotor gelişim geriliği görülmektedir. Tanısı, serebrospinal sıvıda ve plazmada asparagin eksikliği veya moleküler analizler sonucunda konulmaktadır. Burada mikrosefali, apneik nöbet, hızlı gelişen hidrosefali ve beyin atrofisi ile takip ettiğimiz bir hastamızı sunacağız.
OLGU:
37 günlük kız bebek, mikrosefali ve apneik nöbet ile hastanemize başvurdu, entübe edilerek yoğun bakım ünitemize alındı. 27 yaşındaki annenin ilk gebeliğinden ilk yaşayan olarak, 37 gestasyonel haftasında, 2200 gram(<3 p), baş çevresi 28.5 cm (<3p), boy 46 cm(<3p) olarak sezaryen ile doğmuş. Postnatal ilk bir haftada sağ alt ekstremitesinde klonus, postnatal 20. günden sonra, 3-4 saniye süren, günde 1-2 kez görülen apneleri başlamış. Apnelerin süresi ve sıklığı giderek artmış. Anne ve baba arasında1 derece kuzen evliliği mevcuttu. Fizik muayenesinde; 3100 gr(<3p), boyu 50 cm (-3,-4 SD), baş çevresi 28.5 cm (-8,-9 SD) idi. Hastanın takibinde baş çevresinde büyüme izlenmedi. Hipotonisitesi, sağ dizden ve sağ bilekten spontan ve hareketle olan klonusu mevcuttu. Hastanın tandem mass, idrar aminoasitleri, idrar organik asitleri, uzun zincirli yağ asitleri normal olarak sonuçlandı. Plazma amino asitlerinden asparagin 18.76 µmol/L (26-100), glutamik asid 56.7 µmol/L (24-110) olarak saptandı. Geliş kranial görüntülemeside yapısal anomali saptanmadı, normal sınırlarda olarak değerlendirildi. Hastamızın ilk kranial görüntülemesinden yaklaşık 1,5 ay sonra çekilen kranial görüntülemesinde; kortikal incelme, serebral atrofi, ventriküllerde ileri düzeyde genişleme görüldü. Hastanın tüm ekson dizilemesinde hastamızda homozigot ebeveynlerinde heterozigot olarak kalıtsal asparaginaz sentetaz enzimi ile ilişkili ASNS geninde, patolojik etkili c.1394G>A p.(Arg465Gln) mutasyonu tespit edildi. Hastanın takibinde antiepileptiklere dirençli nöbetleri, klonus ve myoklonusları izlendi. Hasta 3 aylık iken exitus oldu.

SONUÇ:
Asparagin sentetaz enzim eksikliği ilk olarak 2013 yılında Ruozo tarafından bildirilmiş konjenital mikrosefali, dirençli epilepsi, progresif ensefalomiyelopati, kortikal atrofi ve ciddi nöromotor gelişim geriliği ile giden otozomal resesif geçişli nadir bir nörometabolik hastalıktır. Tüm dünyada şu ana kadar bildirilmiş 21 vaka bulunmaktadır. ASNS, birçok hücre, doku ve organ yapısında olmasına rağmen ASNS enzim eksiliği daha çok nöronal etkilenme olarak karşımıza çıkmaktadır. Bildirilen vakaların kranial MR görüntülemelerinde ince serebral kortex ve serebral volum kaybı, gyrus düzleşmesi, gecikmiş miyelinizasyon ve ponsta volum kaybı, ventriküler genişleme, ince korpus kallozum ortak bulgular olarak görülmektedir. Bilinen bir tedavisi yoktur. Son literatürde tedavisinde

bazı hastalara asparagin supplementasyonu denenmiş fakat başarılı sonuçlar elde edilememiştir. Akraba evliliğinin yaygın olduğu ülkemizde mikrosefali, tedaviye dirençli nöbet, baş çevresinde büyümenin eşlik etmediği hidrosefali ve beyin atrofisi gözlenen vakalarda yeni tanımlanan bu hastalık düşünülebilir.

Anahtar Kelimeler: mikrosefali, dirençli nöbet, ventrikülomegali

PS-158[Çocuk Yoğun Bakım]

Üniversite Hastanesi Çocuk Yoğun Bakım Ünitesinde İnvaziv Araç İlişkili İnfeksiyonların Değerlendirilmesi: 2 Yıllık Analiz

Burcu Öz Türkoğlu[1], Aslıhan Ulu[1], Özden Özgür Horoz[2], Derya Gürel[1], Ayşe Menemencioğlu[2], Rıza Dinçer Yıldızdaş[2], Yeşim Taşova[1]

[1]Çukurova Üniversitesi Tıp Fakültesi Balcalı Hastanesi Hastane Enfeksiyonları Kontrol Komitesi

[2]Çukurova Üniversitesi Tıp Fakültesi Balcalı Hastanesi Çocuk Yoğun Bakım Bilim Dalı

GİRİŞ-AMAÇ: Hastane infeksiyonları morbidite, mortalite ve maliyeti yüksek olan, hastaların güvenliğini tehdit eden bir sağlık sorunudur. Uygulanan çok sayıda invaziv girişimler ve altta yatan hastalıklar nedeniyle çocuk yoğun bakım ünitesinde (YBÜ) yatan hastalar hastane infeksiyonu açısından risk altındadır. Bununla birlikte temel infeksiyon kontrol önlemleri uygulamaları ile önlenebilir olması etkili infeksiyon kontrol programının önemini ortaya koymaktadır. Bu çalışmada; hastanemiz çocuk YBÜ'de yatan hastaların invaziv araç ilişkili infeksiyon hızları ve etken mikroorganizmalarının değerlendirilmesi amaçlanmıştır.

GEREÇ-YÖNTEM: Araştırma Çukurova Üniversitesi Balcalı Hastanesi Sağlık Uygulama ve Araştırma Merkezi Çocuk YBÜ' de 2015 ve 2016 yılları arasında aktif, prospektif ve laboratuvara dayalı sürveyans yöntemi kullanılmıştır. İnfeksiyon tanıları infeksiyon kontrol hemşiresi ve hekimi tarafından değerlendirilerek "Centers for Diseae Control and Prevention (CDC)" tanı kriterlerine göre konulmuştur. İnvaziv araç ilişkili infeksiyon hızları, invaziv araç ilişkili infeksiyon sayısı/invaziv araç kullanım günü x 1000 formülü kullanılarak hesaplanmıştır.

BULGULAR: Çocuk YBÜ'de 2015 ve 2016 yıllarına göre sırasıyla yatan hasta sayısı 1306, 1289 ve hasta günü 4756, 4606 olarak belirlenmiştir. Ventilatör ilişkili pnömoni (VİP) hızı 4,38'den 5,19'a yükselmiş, kateter ilişkili kan dolaşımı infeksiyonu (BAKT-KAT) hızı 4,59'dan 3,86'ya düşmüş ve kateter ilişkili üriner sistem infeksiyonu (ÜSİ-KAT) hızı 2015 (6,35) ve 2016 (6,33) yıllarında aynı seyretmiştir. Mikrorganizmaların dağılımına bakıldığında ilk sırada *Acinetobacter baumannii* olduğu görülmüştür.

SONUÇ: Çocuk YBÜ'de iki yıllık sürveyans çalışmasında invaziv araç ilişkili infeksiyon hızlarında düşme izlenmesi sevindiricidir. Yoğun bakım ünitelerinde invaziv araç ilişkili infeksiyonların önlenmesinde etkili kontrol önlemlerinin alınması, standartların iyi belirlenmesi ve konuyla ilgili eğitim çalışmalarının devamlılığının sağlanması infeksiyon oranlarını daha da düşürecektir.

Anahtar Kelimeler: Çocuk yoğun bakım, invaziv araç ilişkili infeksiyon, sürveyans.

PS-159[Çocuk Yoğun Bakım]

Propofol ile sedasyon sonrası nadir bir yan etki; pulmoner ödem

Mehmet Alican Yılmaz[1], Emel Uyar[2], Burcu Dadı[1], Nilüfer Yalındağ Öztürk[2]
[1]Marmara Üniversitesi Pendik Eğitim ve Araştırma Hastanesi, Pediatri ABD, İstanbul
[2]Marmara Üniversitesi Pendik Eğitim ve Araştırma Hastanesi, Çocuk Yoğun Bakım BD, İstanbul

GİRİŞ
Propofol (2,6 -diisopropylphenol); anestezi indüksiyonunda, idamesinde ve sedasyonda kullanılan, oldukça kısa etkili, lipofilik bir ajandır. Emülisyon formunda olup içeriğinde soya fasülyesi yağı, yumurta fosfolipidi ve gliserol bulunmaktadır(1). GABA-A reseptörlerine karşı agonistik etki göstererek santral sinir sisteminde inhibisyon sağlar. Etki başlangıcı 30-45 saniye, etki süresi 3-10 dakika kadardır. Karaciğerde metabolize edilerek idrar ve dışkı ile atılır(2). Hipotansiyon, respiratuvar depresyon, bradikardi ve enjeksiyon yerinde ağrı sık yan etkiler iken pulmoner ödem oldukça nadir bildirilmiş bir yan etkidir(3-5). Burada propofol anestezisi sonrası pulmoner ödem gelişen bir hastamız sunulacaktır.
OLGU
Daha önceden bilinen bir hastalığı, ateş, burun akıntısı öyküsü olmayan 9 yaşında erkek hasta dış merkezde genel anestezi altında sünnet olmuş. Anestezi esnasında 5 mg/kg propofol kullanılmış. Aynı gün eve taburcu edilmiş. Taburculuğundan yaklaşık 2-3 saat sonra göğüs ağrısı, nefes darlığı ve solunum sıkıntısı nedeniyle dış merkeze başvuran hasta; başvuru sırasında takipneikmiş, çekilmeleri mevcutmuş ve oda havasında spo2 %85-90 arasında seyretmekteymiş. Hastaya 1mg/kg metilprednizolon ve inhaler tedavisi uygulanıp 112 ile Marmara Üniversitesi Pendik Eğitim ve Araştırma Hastanesi Acil Servisine sevkedilmiş.
Hasta merkezimize başvurusu sırasında takipneik, subkostal ve suprasternal çekilmeleri mevcut, oda havasında saturasyonu %90-92 arasında seyretmekteydi. Fizik muayenede dinlemekle hava giriş çıkışı zorlu ve yaygın ral mevcuttu. Hastanın görüntülemelerinden akciğer görüntülemesinde yaygın bilateral opasite artışı ve havalanma azlığı izlendi (resim 1, resim 2). Yoğun bakım ünitesine kabul edilen hasta noninvaziv mekanik ventilasyon (BIPAP) ile takip edildi. Hastanın 1. günde çekilen grafisinde belirgin düzelme gözlendi (resim 3). Yatışının 4. gününde BIPAP ihtiyacı kalmadı. Hastanın yapılan tetkiklerinde soya allerjisi saptandı.

TARTIŞMA
Akut pulmoner ödem propofolün çok şiddetli bir yan etkisi olarak nadiren bildirilmiştir(2-5). Bildirilen olgularda uygulama sonrası ilk 30 dk ile birkaç saat arasında açığa çıkmak olup farklı şiddetlerde hipoksik veya hiperkarbik respiratuvar yetmezlik kliniği ile mekanik ventilasyon ihtiyacına neden olmaktadır. Klinik ve radyolojik olarak ise 5 gün içinde iyileşme gerçekleşmektedir. Patogenezi net olarak bilinmemekle birlikte anafilaktoid reaksiyion en çok kabul edilen görüştür(2,4,5). Aynı zamanda propofolün pulmoner vasküler yatakta anlamlı bir vazodilatatör etkisi olduğunu gösteren çalışmalar da mevcuttur(6).

Anahtar Kelimeler: propofol, pulmoner ödem

PS-160[Çocuk Yoğun Bakım]

Long Gap Özefagus Atrezisi Olan Hastaların Postop Dönemde Yoğun Bakım İzlemleri

Ebru Azapağası[1], Tanıl Kendirli[1], Gülnur Göllü[2], Ufuk Ateş[2], Ahmet Kahveci[3], Oktay Perk[1], Gamze Özsoy[1], Serhan Özcan[1], Merve Havan[1], Aydın Yağmurlu[2], Meltem Koloğlu[2], Murat Çakmak[2], Hüseyin Dindar[2]

[1]Ankara Üniversitesi Tıp Fakültesi, Çocuk Yoğun Bakım Bilim Dalı, Ankara

[2]Ankara Üniversitesi Tıp Fakültesi, Çocuk Cerrahi Ana Bilim Dalı, Ankara

[3]Ankara Üniversitesi Tıp Fakültesi, Çocuk Sağlığı ve Hastalıkları Ana Bilim Dalı, Ankara

AMAÇ: Long gap Özofagus atrezi tanısı ile ameliyat edilen ve postop dönemde çocuk yoğun bakım ünitemizde yatırılarak izlenen hastaların, postop dönemde karşılaşılan sorunlarını, uygulanan tedavi yöntemlerini ve klinik gidişlerini değerlendirmektir.
GEREÇ-YÖNTEM: 2014-2017 yılları arasında hastanemizde ameliyat edilen toplam 9 olgunun gestasyonel yaşları, doğum ağırlıkları, cinsiyetleri, preop dönemde yoğun bakım yatışlarının olup olmadığı, postop dönemde görülen erken ve geç komplikasyonlar ve tedavileri, mekanik ventilatörde izlem süreleri, non invaziv ihtiyaçlarının olup olmadığı, beslenme takipleri, yoğun bakım ve hastanede izlem süreleri ile mortalite oranları retrospektif olarak değerlendirilmiştir. Tüm hastalarda PRISM ve PELOD skorlama yöntemi ile hastalık risk grupları belirlenmiştir.
BULGULAR: 9 olgunun 4'ü kız, 5'i erkek, ortanca gestasyonel yaşları 36 (29-40) hafta ve ortanca doğum ağırlıkları 2400 (1250-3760) gr olarak saptanmıştır. Hastaların tamamı antenatal dönemde tanı almıştır. Long gap özefagus atrezisi tanısı alan hastaların tamamına operasyon öncesi PEG açılmış ve hastaların beslenmesi bu şekilde sağlanmıştır. Hastaların 4 ünün preop dönemde pnömoni nedeniyle 1 hastanın ise hipotonik infant tanısıyla yoğun bakım ihtiyacı olmuştur. Bu 1 hasta hariç hastaların hiçbirinde eşlik eden nöromotor gerilik izlenmemiştir. Hipotonik infant tanısıyla izlenen tek hastanın yoğun bakım yatışı 106 gün olup bu hasta dışındaki hastaların ortalama yoğun bakımda yatış süreleri 24 gündür. Trakeostomi açılıp sürekli mekanik ventilatörde izlenen hipotonik hasta dışındaki diğer hastaların ortalama mekanik ventilatör izlem süreleri 12.5 gün olup, hastaların hepsinin ekstübasyon sonrasında noninvziv mekanik ventilatör ihtiyaçları olmuştur. Postop dönemde en sık karşılaşılan komplikasyon elektrolit imbalansı iken, geç dönem karşılaşılan en önemli komplikasyon ameliyat yerinde striktür olarak izlenmiştir. 9 hastanın 4' ünde (%44) geç dönemde striktür gelişirken bu hastaların yoğun bakım sürecinin uzun olduğu görülmüştür. Hastaların 2' sinde (%22) pnömotoraks komplikasyonu gelişirken, 5 (%55) hastada postop dönemde pnömoni izlenmiştir. 2 (%22) hastada sepsis görülmüştür. Hastaların enteral beslenmeye başladıkları süre ortalama 5. gündür. Tüm hastalarda ortalama 21. günde full enteral beslenmeye geçilmiştir Hastaların hepsi yaşamıştır.
SONUÇ: Long gap özefagial atreziler genel olarak özefagus atrezileri içinde yüksek riskli gruba

girmektedir. Cerrahi operasyonları zor olmakla birlikte sonraki izlemleri de oldukça komplekstir. Bununla birlikte yoğun bakım takiplerinin iyi olması morbidite üzerinde etkili olduğu gibi, hastaların sağ kalım oranlarını da belirgin olarak artırmaktadır.

Anahtar Kelimeler: long gap özefagus atrezisi, postop yoğun bakım

PS-161[Çocuk Yoğun Bakım]

Nazoduodenal sonda malpozisyonu

Burcu Dadı[1], Emel Uyar[2], Mehmet Alican Yılmaz[1], Nilüfer Yalındağ Öztürk[2]
[1]Marmara Üniversitesi Pendik Eğitim ve Araştırma Hastanesi, Pediatri ABD, İstanbul
[2]Marmara Üniversitesi Pendik Eğitim ve Araştırma Hastanesi, Çocuk Yoğun Bakım BD, İstanbul

GİRİŞ:
Nazoenterik tüpler erken postoperatif dönemde mide içeriğini boşaltmak, bilinci kapalı hastada aspirasyonu önlemek ve beslenmeyi sağlamak gibi amaçlarla kullanılır. Sondanın yerleştirilmesi sırasında gelişebilecek komplikasyonlar akılda tutulmalıdır. Potansiyel komplikasyonlar; aritmi, ampiyem, mide perforasyonu, miyokard infarktüsü, orta kulak iltihabı, tüpün pulmoner ağaca yerleştirilmesi, epistaksis, gastrointestinal kanama, nazal mukoza ülserasyonu, pnömotoraks, piriform sinüs perforasyonu, trakeobronşiyal travma, tüpün yerinden oynaması, duodenal perforasyon, özofagus perforasyonu, tüpün katlanması, burun travması, pulmoner aspirasyon, reflüözofajit, ülserasyon veya darlık, trakeoözofageal fistül ve tüp tıkanıklığı olarak sayılabilir(1). Bunlar arasında yerleştirme hataları mortal sonuçlara yol açması açısından önemli bir yere sahiptir. Enteral tüp yerleştirilme yöntemlerinin karşılaştırıldığı bir çalışmada endoskopik olarak yerleştirilen tüplerde başarı oranı %95 olarak saptanmıştır(2,3). Körlemesine yapılan yerleştirmelerde bu oran %25'e kadar düşmektedir. Nazoenteral tüpler yerleştirilirken mümkünse endoskopik yöntemler kullanılmalıdır. Endoskopik yöntemler mümkün değilse beslenmeye başlanmadan önce tüpün yeri doğrulanmalıdır (4). Nörolojik bozukluğu olan, bilinci kapalı, yutma fonksiyonları zayıflamış hastalarda tüpün yerinin doğruluğunu oskültasyon ya da hava insüflasyonu ile belirlemek deneyimli ellerde bile zor olabilir (5,6). Enteral tüp yerinin kontrolünde altın standart radyolojik görüntülemedir(7).

OLGU:
Bilinen serebral palsili ve nazoduodenal sonda (ND) ile beslenen 4 yaşında erkek hasta ND değişimi amacıyla Marmara Üniversitesi Pendik Eğitim ve Araştırma Hastanesi Pediatri Anabilim Dalı Acil Servisi'ne başvurdu. Hastanın sondası değiştirilip kontrol grafisi çekildi (Resim 1). Grafide ND'nin bronşiyal ağaçta yerleştiği görüldü. ND yeniden takıldı. İzleminde solunum sıkıntısı ve siyanoz gelişen ve oksijen satürasyonu %70-80 arası olan hastanın akciğer grafisi tekrarlandı (Resim 2). Kontrol grafide pnömotoraks saptanması üzerine toraks tüpü takıldı. Çekilen tomografide perforasyon yeri belirlenemeyen ve floroskopide özefagusu intakt olan hastanın yapılan bronkoskopisinde sağ bronş distalinde perforasyon saptandı. Hasta post-op takip ve tedavi amacıyla Pediatri Yoğun Bakım Üniltesi'ne kabul edildi. Takibinin 1. Gününde exitus oldu.

SONUÇ:
Nazoenterik sonda uygulaması her ne kadar basit ve güvenilir bir işlem gibi görülse de özellikle komatöz hastalarda dikkatli olunmalı, sondanın yanlış yerleştirilmesi sonucu ciddi ve ölümcül komplikasyonlara yol açılabileceği akılda tutulmalıdır. Özellikle yaşlılar, GKS düşük olanlar ve yoğun

bakımda kas gevşetici kullanılan, sedasyon altındaki hastaların larenks ve havayolu refleksleri azalmıştır. Öksürük ve öğürme refleksi azalmış olan değişken mental durumlu hastalarda özellikle NG uygulama sonrası komplikasyonlar olabilir(8).

Anahtar Kelimeler: Nazoduodenal sonda, pnömotoraks

PS-162[Çocuk Yoğun Bakım]

Ağır Rabdomiyoliz ile Seyreden Septik Şok: Olgu Sunumu

Özlem Temel Köksoy, Nazik Yener, Şükrü Paksu
Ondokuz Mayıs Üniversitesi, Çocuk Yoğun Bakım Bilim Dalı

GİRİŞ: Rabdomiyoliz, fiziksel veya fiziksel olmayan etkilerle çizgili kas hücrelerinde hasar oluşması ve bu hasarın sonrasında hücre içeriğinin kan dolaşımına geçmesiyle oluşan bir tablodur. Çocuklarda ağır rabdomiyolize neden olan septik şok tablosu çok nadirdir. Burada, rabdomiyoliz ve akut böbrek yetmezliğinin eşlik ettiği septik şok tablosu gelişen bir olgu sunulmuştur.

OLGU: Dört buçuk yaşında, boğulayazmaya bağlı hipoksi sekeli nedeniyle trakeostomisi ve perkütan enteral gastrostomisi (PEG) olan hasta, dış merkeze ateş ve kusma yakınmasıyla başvurmuş, pnömoni tanısıyla servise yatırılan hastanın takibinde PEG'inden hematemez vasıflı içerik gelmesi üzerine tarafımıza sevk edilmişti. Genel durumu kötü, dolaşımı bozuk, nabız: 190/dk, solunum sayısı: 40/dk, kan basıncı: 57/37 mmHg, vücut sıcaklığı: 40,50C olan hasta septik şok ön tanısıyla çocuk yoğun bakım servisine yatırıldı ve solunum cihazına bağlandı. Burun kanadı solunumu, subkostal çekilmeleri olan hastanın dinlemekle akciğerlerde bilateral kaba raller ve ronküsler mevcuttu. Diğer sistemik fizik incelemesinde bir özellik yoktu. Kan tetkiklerinde Hb: 15,1 gr/dL, Beyaz küre: 21890/µL, Platelet: 22000/µL, Sodyum: 163 mEq/L, Potasyum: 2,71 mEq/L, Kalsiyum: 8,5 mg/dL, BUN: 49,3 mg/dL, Kreatinin: 1,48 mg/dL, Ürik asit: 17,2 mg/dL, AST: 395 U/L, ALT: 109 U/L, Kreatin fosfokinaz (CPK): 32615 U/L, C-reaktif protein: 40,4 mg/dL (0-5 mg/dL), aPTT: 35,6 saniye, PTZ: 22 saniye, INR: 1,86 idi. Venöz kan gazında pH: 7,30, pCO2: 32,3 mmol/L, pO2: 36,9 mmol/L, HCO3: 16,2 mmol/L, Laktat: 5,07mmol/L, iyonize kalsiyum: 2,8 mg/dL idi. İdrar incelemesinde miyoglobin pozitifliği mevcuttu. Takibinde CPK düzeyleri progresif artış göstererek 435000 U/L ye kadar yükseldi. Akciğer grafisinde sağ akciğer orta zonda infiltrasyon ile uyumlu görünüm saptandı. Hipotansif olan, dış merkezdeki izleminde idrar çıkışının olmadığı öğrenilen hastaya intravenöz sıvı yüklemeleri verildi, hipotansiyonunun devam etmesi nedeni ile sırasıyla dopamin, dobutamin, adrenalin ve steroid tedavileri başlandı. Ürik asit, CPK yüksekliği ve miyoglobinürisi olan hastaya allopurinol başlandı, sıvı tedavisine bikarbonat eklendi. Geniş spekturumlu antibiyotik tedavisi başlandı, mevcut tabloyu açıklayabilecek infeksiyöz sebepler açısından konuyla ilgili referans bir laboratuvar merkeze serum ve nazofarenks sürüntü örnekleri gönderildi; ancak bir ajan gösterilemedi. İnfeksiyoz ve hematolojik etyolojiler açısından yapılan kemik iliği incelemesinde özellik saptanmadı. Üst GİS kanama için intravenöz omeprazol tedavisi başlandı, K vitamini yapıldı, taze donmuş plazma desteği verildi. İdrar çıkışı olmayan ve böbrek fonksiyonları progresif bozulan hastaya yatışının ilk gününden itibaren aralıklı hemodiyaliz tedavisi uygulandı. Takibinde dirençli seyreden ateşleri, yatışının 4. gününde kontrol altına alındı ve hemodinamisi düzelen hastanın vazopressörleri azaltırak kesildi. Hastanın yatışının 11. gününde serum CPK düzeyleri düşmeye başladı ve izlemde normal düzeylere ulaştı. Kan ve idrar kültüründe üremesi olmadı. Hastanın izleminin 25. gününde oligoanüri düzeldi, hemodiyaliz sonlandırıldı.

SONUÇ: Rabdomyolize yol açan viral ve bakteriyel ajanlar bildirilmiş olmakla birlikte septik şok ve rabdomiyoliz birlikteliği çok nadirdir. Septik şok, ağır miyoglobinüri ve buna bağlı akut böbrek yetmezliği birlikteliğine dikkat çekmek için bu vakayı sunduk.

Anahtar Kelimeler: Rabdomiyoliz, akut böbrek yetmezliği, septik şok, çocuk

PS-163[Çocuk Yoğun Bakım]

İnfluenza A'ya bağlı Hepatik Yetmezlik ve Plazma Exchange uygulamasının etkinliği

Ufuk Yükselmiş, Saniye Girit, Yakup Çağ, Mustafa Özçetin
İstanbul Dr. Lütfi Kırdar Kartal Eğitim ve Araştırma Hastanesi

4 yaşında erkek olgu, dört gün önce başlayan ateş, ardından kusma huzursuzluk ve son iki gündür eklenen uyku hali ve davranış değişikliği ile çocuk acil ünitesine başvurdu. Muayenesinde ağırlığı 16 kg (10-25P), Boy: 102 cm (10-25P), ateş: 36.90C, Solunum Sayısı:24/dk, kalp tepe atımı 65/dk (bradikardi), TA:140/90 mmHg (99 p). Genel durumu kötü, stupor mevcut, Pupiller izokorik, IR +/+, Glasgow koma skoru 8 (E2,M4,V2), Derin tendon refleksleri ve klonusu bilateral artmış, Babinski +/+ idi, evre 3 hepatik ensefalopatisi mevcuttu. Hasta mevcut bulguları ile çocuk yoğun bakım ünitesine yatışı yapıldı. Öncesinde ilaç kullanım öyküsü mevcut değildi. Geliş laboratuar bulguları: lökosit:9000/mm3, hemoglobin:11.7 g/dl,trombositler: 234.000/mm3, AST: 8775 U/l,ALT: 7114 U/L, GGT: 186 U/l, ALP:324 U/l, amonyak:480 µmol/l, total/direkt biluribin:4.5/2.8 mg/dl, PT: 50.5 sn, PTT: 42 sn,INR:5.2, fibrinojen: 120 mg/dl, CRP:22.6 mg/dl sedimantasyon: 42 mm/h, prokalsitonin:1.5 mg/dl, BUN: 30 mg/dl, creatinin: 0.8 mg/dl idi. Kan gazında pH: 7.45, pCo2: 32 mmHg, p02: 120 mmHg,HCO3: 23.9 idi. Akut karaciğer yetmezliği, KİBAS (kafa içi basınç artışı sendromu) bulguları ve evre 3 ensefalopatisi olan hasta hemenentübe edilerek destekleyici tedavi başlandı. Kan, trakeal aspirat ve idrar kültürleri alınarak sefotaksim intravenöz200 mg/kg/gün, K vitamini, İntravenöz L-ornitinaspartat (Hepamerz ®) ve laktuloz gibi destek tedavileri başlandı.Çekilen kranyal tomografide beyin ödemi bulguları saptandı. Antihipertansif ve beyin ödemi tedavileri eklendi. The King's College kriterlerine göre akut karaciğer nakli endikasyonu olan hasta için karaciğer nakli üniteleri ile iletişime geçildi. Bu sırada gönderilen Nasofaringeal aspirat örneğinde direkt floresan antikor testi ile İnfluenza A saptandı. Tiplendirme için ''toplum sağlığı birimine'' bildirim yapıldı, damlacık ve temas izolasyonu alındı. Molecularassay ile virüs tiplendirmesi H3N2 olarak yapıldı. Oseltamivir günde 2 kez 45 mg olarak tedaviye başlandı. Daha önceden altta yatan karaciğer hastalıkları ve ayırıcı tanı açısından yapılan testlerde doğuştan veya edinsel karaciğer hastalığı saptanmadı. Trakeal aspirat, idrar ve kan kültüründe üreme olmadı. Hastada influenza enfeksiyonuna bağlı Akut Karaciğer yetmezliği düşünüldü. Hastamızın evre 3 ensefalalopatisi, amonyak, bilirübin ve INR yüksekliği olması nedeniyle nakil öncesi zaman kazanmak açısından Plazma Exchange (PE) tedavisi planlandı. Biz de hastamıza ilk seansta total kan hacminin 1,5 katı, diğer 2 seansta 1 katı Taze Donmuş Plazma ile, Continuous filtration technique (Prisma®; Gambro, Lund, Sweden) kullanarak plazma exchance yaptık. Hastanın birinci PE sonrası ensefalopatisi evre 2 ye geriledi ve yüksek olan karaciğer fonksiyon testleri büyük oranda düştü. Gün aşırı yapılan 3 PE işleminden sonra hastanın kliniği iyice düzeldi. Yatışının 14. Gününde bilinci açık ve koopere olan hastanın DTR leri normoaktif ve patolojik refleks yoktu. ALT, AST, Bilirübin, Amonyak, INR düzeyleri normale döndü. İlk gelişinde karaciğer nakli endikasyonu olan hastamız PE işlemleri ile düzeldi ve 17. Gün taburcu oldu.

Anahtar Kelimeler: İnfluenza A, plasma exchange, çocuklar

PS-164[Çocuk Yoğun Bakım]

İleri hiperkloremi ve methemoglobinemi Munchausen by Proxy Sendromu olabilir mi?

Özge Ülgen[1], Emel Uyar[2], Feyza İnceköy Girgin[2], Nilüfer Yalındağ Öztürk[2]
[1]Marmara Üniversitesi Pendik Eğitim ve Araştırma Hastanesi, Pediatri ABD, İstanbul
[2]Marmara Üniversitesi Pendik Eğitim ve Araştırma Hastanesi, Çocuk Yoğun Bakım BD, İstanbul

GİRİŞ:

Munchausen by proxy sendromu bir erişkin tarafından çocukta hastalık belirti ve bulgularının oluşturulması ile karakterize ve potansiyel olarak ölümcül bir tablodur. Hastanın klinik bulguları ve seyri arasında ilişki kurulamaz, tedaviye yanıt vermezler ya da semptomlar tekrarlar. Burada servis yatışı sırasında kusmaya sekonder ani kötüleşme sonrası yoğun bakım ünitesinde takip edilen, Munchausen by proxy sendromu düşünülen bir vaka sunulacaktır.

OLGU:

Olgumuz döküntü, tekrarlayan ateş, solunum sıkıntısı ve kusma şikayeti ile çoklu hastane yatışı olan 8 aylık erkek idi. Hastanın immunyetmezlik ve metabolik hastalık açısından taramaları normal olarak sonuçlanmıştı. Son yatışının 11. gününde hastanın aktif GİS kanaması saptanması üzerine oral alımı kesilmişti. Kan gazı kontrollerinde özellik olmayan hasta takibinde kusma sonrası gelişen solunum sıkıntısı nedeniyle yoğunbakım ünitesine yatırıldı. Hastanın kan gazı pH: 6.93, pCO2: 42 mmhg, HCO3: 8.3 mmol/L, BE: -23.6 mmol/L, laktat: 2.9 mmol/L, Na: 133 mmol/L, Cl: 363 mmol/l (N:98-106) methemoglobin %21.2 (N:0-1.5) saptandı.
Laktat artışının eşlik etmediği derin metabolik asidoz, methemoglobinemi, hiperkloremi, karaciğer enzimlerinde yükseklik, böbrek fonksiyon testlerinde bozukluk mevcuttu. Dolaşım bozukluğu olan hastaya inotrop, bikarbonat desteği ve metilen mavisi başlandı. Hastanın ağzındaki lezyonların kostik yanık düşündürmesi ve daha önceki yatışlarında şüpheli anamnez olması üzerine Çocuk Koruma Birimine haber verildi. Yatışının 2. gününde pnömotoraks ve pnömomediastinum gelişen hastada özofagus perforasyonu saptandı. Yatışının 4.gününde hasta çoklu organ yetmezliği nedeniyle exitus oldu. Şüpheli ölüm nedeniyle otopsi yapıldı.

SONUÇ:

Hastanın bir hastalığı açıklamayacak şekilde derin asidoz ve ileri hiperkloremisinin saptanması dışarıdan alımı (HCl-tuz ruhu?) düşündürmektedir. Bunun gibi nadir, olağan olmayan semptom ve

bulgularla başvuran, yapılan tanısal girişimleri negatif olan, standart tedaviye yanıt vermeyen olgularda Munchausen by proxy sendromundan şüphelenilmelidir. Otopsi sonucu beklenmektedir.

Anahtar Kelimeler: Munchausen By Proxy, Hiperkloremi, methemoglobinemi

PS-165[Çocuk Yoğun Bakım]

Yüksek Gerilimli Hat ile Temas Sonrası Elektrik Çarpması

Sultan Göncü, Mutlu Uysal Yazıcı, Esra Koçkuzu, Mehmet Çeleğen, Zeynelabidin Öztürk, Benan Bayrakcı
Hacettepe Üniversitesi, Çocuk Yoğun Bakım Bilim Dalı, Ankara

GİRİŞ: Elektrik kazalarının yelpazesi oldukça geniştir, ev kazaları sonucu oluşan küçük hasarlardan yüksek voltaj sonrası gelişen ekstremite kayıpları, çoklu organ yetmezlikleri ve ani ölüme kadar değişir. Çocukluk yaş grubunda daha çok düşük voltajlı alternatif akıma bağlı ev kazaları görülür. Elektrik çarpmaları her yaş grubunda erkeklerde (2:1) daha sık görülür.

OLGU: Moloz yığınlarının üzerinde oynarken yüksek gerilimli hata eliyle teması sonrası elektrik çarpması ile 4-5 metre yükseklikten yere yuvarlanma öyküsü olan 13 yaşındaki kız hasta ambulans ile hastanemize getirildi. Hastanın bilinci açık, oryantasyonu bozuk, çok ajite, konfüze ve spontan solunumu vardı. Kalp Tepe Atımı: 114 /dk Solunum Sayısı: 22/dk, Tansiyon: 130/nabız idi. Tüm yüzde, gövdenin ön yüzünde, sağ ve sol kolda, boyunda birinci ve çoğunlukla ikinci derece yanık, sırtında ve bacaklarda ara ara alanlarda ikinci ve üçüncü derece yanıkları mevcut idi. Sağ elinde giriş deliği bulunmakta, sağ ayak lateral ön yüzde ve birinci parmak plantar alanda, sol ayak birinci parmak plantar alanda çıkış deliği mevcut olan hastanın %40 yanık alanı mevcut idi. Bakılan kan sayımı normal, kan gazı asidotik (pH: 7.19 mmHg CO2: 57 mmHg HCO3: 17 mmol/L, Laktat: 7 mmol/L), biyokimya tetkiklerinde Aspartat aminotransferaz: 820 U/L, Alanin aminotransferaz: 518 U/L, Laktat Dehidrogenaz: 1714 U/L, Creatinin Kinaz: 26776 U/L olarak yüksekti. Dissemine İntravasküler koagulopati paneli normal idi. Kardiyak enzimleri çok yüksekti (Troponin I: 1.4 ng/mL, Creatinin Kinaz-MB: 142.3 ng/mL, Myoglobin: >3804 ng/mL).Elektrokardiyografide belirgin ST yükselmesi ve çökmesi, kalp bloğu ve QT uzunluğu yoktu. Yüksekten düşme öyküsü olan hastanın çekilen kranial bilgisayarlı tomografisinde patoloji saptanmadı, tüm vücudun direk grafilerinde kırık saptanmadı. Hasta monitorize edildi. Tetanoz aşısı yapıldı. Fentanil ve anksiolitik dozda midazolam infüzyonu başlanıp yanık pansumanı yapıldı. SF yükleme sonrası parkland formülüne göre alkali mayi verildi. Elektrik akımının çıkış yeri olan sol ayak baş parmağın siyanotik olması üzerine yapılan doppler ultrasonografi de dorsalis pediste akım vardı fakat daha distaller net değerlendirilemedi. Hastanın başparmak iskemisine yönelik milrinon ve dopamin infüzyonu başlandı, ayağa nitrogliserinli patch uygulandı. Hastanın bilinç durumu ve kompratman sendromu açısından yanık alanları yakından takip edildi. Hastanın takibinin 20. gününde sağ lumbal bölgedeki yanık alanı debride edilerek bacaktan alınan deri ile greftleme yapıldı, ameliyatta ortopedi tarafından sol baş parmaktaki nekrotik alan değerlendirildi ve chopart eklemine kadar kas dokusunun ölü olduğu görüldü, ayak chopart eklemi seviyesinden ampute edildi.

SONUÇ: Yaygın ikinci ve üçüncü derece yanığı, elektrik çıkış noktasında dördüncü derece yanığı olan

hastanın kardiyak enzimleri beşinci günde semptom vermeden normale döndü. İleri derece yanığı olan ve elekrik çarpması sonrası kardiyak kas etkilenmesi olan vakalarda milrinon faydalıdır.

Anahtar Kelimeler: elektrik çarpması, milrinon, kardiyak enzimler

PS-166[Çocuk Yoğun Bakım]

Radyolojik yöntemler ve tanısal laparotomi ile tanı konulamamış bir intraabdominal kanama olgusu

Zeynelabidin Öztürk[1], Saniye Ekinci[2], Mehmet Çeleğen[1], Esra Koçkuzu[1], Sultan Göncü[1], Benan Bayrakci[1]
[1]Hacettepe Üniversitesi, Çocuk Sağlığı ve Hastalıkları Anabilim Dalı, Çocuk Yoğun Bakım Bilim Dalı, Ankara
[2]Hacettepe Üniversitesi, Çocuk Cerrahisi Anabilim Dalı, Ankara

Çocuklarda intraabdominal kanama nadir; ancak mortalite ve morbiditesi yüksek bir durumdur. Travma, kanama bozuklukları, gastrointestinal anomaliler, vasküler nedenler, malignite ve enfeksiyonlar etiyolojide düşünülmesi gereken nedenlerdir. Burada sık kullanılan radyolojik yöntemler ve tanısal laparotomi yapılmasına rağmen etiyolojisi saptanamamış bir intraabdominal kanama vakasını sunuyoruz.
2,5 aylık, erkek hasta karın ağrısı ve skrotumda şişlik yakınmalarıyla başvurduğu sağlık merkezinde pnömoni ve bilateral inguinal herni tanılarıyla izlenmiş, radyolojik tetkiklerde intraabdominal serbest sıvı saptanmış, izleminde koagülopati ve hemoglobin düşüşü de olması nedeniyle hastanemize yönlendirilmiştir. Özgeçmiş ve soygeçmişinde önemli bir özellik olmayan hastanın fizik muayenesinde taşikardi (140/dk), takipne (40/dk), karında hassasiyet ve distansiyon, skrotumda ödem ve ekimoz saptandı. Diğer sistem muayene bulguları normaldi. Kan sayımında hemoglobin 7,6 g/dl; beyaz küre 23.200/mm3, trombosit 733.000/mm3; aPTT ve INR normal; fibrinojen 80 mg/l, D-dimer 22mg/l olarak görüldü. Kanama bozukluklarına yönelik yapılan tetkikler normaldi. Ultrasonografide karında yaygın serbest sıvı, abdomen bilgisayarlı tomografi (BT) ve BT anjiyografide karında yaygın hemorajik vasıfta sıvı mevcuttu. Karaciğer kubbesi düzeyinde sağ ve sol lob komşuluğunda şüpheli peritoneal kalınlaşma görüldü; ancak kanama etiyolojisine dair bir ipucu saptanamadı. Tümör belirteçleri normal olarak görüldü. Günde bir-iki kez eritrosit transfüzyonu ihtiyacı olan hastaya tanısal laparotomi yapıldı. Karın içerisinde yaygın pıhtılaşmış kan mevcuttu, tüm bağırsak duvarları ödemliydi; ancak aktif kanama odağı görülemedi. Omentum ve mezenterden alınan biyopsilerin patolojik incelemesinde spesifik bulgu yoktu. İntraabdominal kanamanın devam etmesi nedeniyle çekilen karın manyetik rezonans görüntülemede (MRG) de tanısal bulguya rastlanmadı. Kanama odağının saptanamaması nedeniyle sintigrafi, konvansiyonel anjiyografi, tekrar laparotomi ya da olası saptanamamış bir hemanjiyoma yönelik ampirik tedavi seçenekleri akla getirildi. Yapılan Tc-99m işaretli eritrosit sintigrafisinde karaciğer inferiorunda hemanjiyom ile uyumlu görünüm saptanan hastaya propranolol ve steroid tedavisi başlandı. Kanama kontrolü sağlandıktan sonra taburcu edildi.
Karaciğer ekstrakütanöz hemanjiyomların en sık saptandığı organdır. Ultraonografi, BT ve MRG

tanıda kullanılabilecek araçlardır; ancak bu tanısal yöntemlerle tanı konulamadığında klinik şüphe halinde sintigrafi gibi diğer tanısal yöntemler kullanılabilmektedir. Hastamızda tanıya sintigrafi ile gidilmiş, propranolol ve steroid tedavilerine dramatik yanıt alınmıştır.

Anahtar Kelimeler: intraabdominal kanama, karaciğer hemanjiyomu, Tc-99m işaretli eritrosit sintigrafisi

PS-167[Çocuk Yoğun Bakım]

İki Doz Konjuge Pnömokok Aşısına Rağmen Beyaz Cevher Tutulumu ile Giden Fulminan Meningoensefalit Olgusu

Ebru Azapağası[1], Tanıl Kendirli[1], Gökçen Öz Tuncer[2], Serhan Özcan[1], Halil Özdemir[3], Suat Fitöz[4], Erdal İnce[3]

[1]Ankara Üniversitesi Tıp Fakültesi, Çocuk Yoğun Bakım Bilim Dalı, Ankara

[2]Ankara Üniversitesi Tıp Fakültesi, Pediatrik Nöroloji Bilim Dalı, Ankara

[3]Ankara Üniversitesi Tıp Fakültesi, Pediatrik Enfeksiyon Hastalıkları Bilim Dalı, Ankara

[4]Ankara Üniversitesi Tıp Fakültesi, Pediatrik Radyoloji Bilim Dalı, Ankara

GİRİŞ: Streptokok pnömoni etkeni bakteriyel menenjitin yaygın bir sebebidir. Ölüm ya da ciddi nörolojik bozukluklar ile seyredebilir. Son yıllarda uygulanan aşı şeması ile hastalık görülme oranı ciddi olarak azalmıştır. Biz burada iki doz konjuge pnömokok aşısına rağmen fulminan şekilde ilerleyerek beyinde beyaz cevherde yaygın tahribat yaparak meningoensefalit gelişimine sebep olan bir pnömokok menenjit olgusunu sunduk.
OLGU: 6 aylık erkek hasta çocuk acil polikliniğine yüksek ateş, sol göz kapağında pitozis, bilinç değişikliği ve nöbet şikayeti ile getirildi. Hastanın öyküsünden daha önceden sağlıklı olduğu ve birkaç gündür fışkırır tarzda kusmasının olduğu öğrenildi. Fizik muayenesinde genel durumu kötü, bilinci kapalı idi. Ateşi 39.7 °C, kalp hızı 125 /dk, kan basıncı 80/55 mm Hg ve oksijen saturasyonu 96% idi. Nörolojik muayenesinde anizokorisi olan hastanın sol gözünde ışık refleksi alınamadı. Babinski bilateral pozitif, glasgow koma skoru 7 idi. Entübe edilen hasta çocuk yoğun bakım ünitesine yatırıldı. Tam kan sayımında Hb: 12 g/dl, WBC: 7800 L, trombosit 347000/L ve CRP 150 mg/L idi. PT, PTT, INR ve biyokimya normal sınırlarda idi. Lomber Ponksiyonda protein: 420 mg/dl şeker: 1 mg/dl saptanan hastanın BOS mikroskobisinde silme bakteri hücreleri görüldü. Sefriakson, Vankomisin ve Deltakortil başlanan hastanın iki gün sonra ki BOS PCR ında Streptecocus Pnömonia mikroorganizması üredi. Yatışında çekilen CT normal bulunan hastanın iki gün sonra çekilen Kr MRI da bazal gangliyon, sol dentat nucleus, medial lemniskus, korpus kallosum spleniumu ve sentrum semiovale de iskemik alanlar ve diffüzyon kısıtlanması izlendi. Bu bulgular ile hastaya meningovaskülit tanısı konuldu. İzlemde nöbetleri olan hastaya uygun dozda antiepileptik tedavi başlandı. Hidrosefali gelişen hastaya yatışının 13. Gününde eksternal drenaj konuldu. 26. Günde ventrikülo-peritoneal şanta geçildi. Hasta yatışının 15. gününde ekstübe edilidi. 18. gününde servise çıkarıldı. 28. gününde ağır nörolojik sekel ile taburcu edildi.
Hastanın öyküsünden iki doz konjuge pnömokok aşısının yapıldığı, 2-3 gün içinde de 3. dozunun

yapılacağı öğrenildi. Hastanın PCR da üreyen suş tip 19 F olarak saptandı. SONUÇ: Pnömokok enfeksiyonu aşıya rağmen günümüzde hala ciddi bir tehdit unsurudur.

Anahtar Kelimeler: konjuge pnömokok aşısı, streptokok pnömoni, menenjit, meningoensefalit

PS-168[Çocuk Yoğun Bakım]

Çocuk yoğun bakımda durumsal farkındalık

Şevin Astan[1], Gökhan Kalkan[2], Önder Aydem[3], Tanıl Kendirli[4], Benan Bayrakçı[5], Mustafa Necmi İlhan[3], Serhat Emeksiz[6], Ganime Ayar[6], Selman Kesici[7], Emine Akuuzu[2]

[1]Gazi Üniversitesi, Çocuk Sağlığı ve Hastalıkları Ana Bilim Dalı, Ankara

[2]Gazi Üniversitesi, Çocuk Sağlığı ve Hastalıkları Ana Bilim Dalı, Çocuk Yoğun Bakım Bilim Dalı, Ankara

[3]Gazi Üniversitesi, Halk Sağlığı Ana Bilim Dalı, Ankara

[4]Ankara Üniversitesi, Çocuk Sağlığı ve Hastalıkları Ana Bilim Dalı, Çocuk Yoğun Bakım Bilim Dalı, Ankara

[5]Hacettepe Üniversitesi, Çocuk Sağlığı ve Hastalıkları Ana Bilim Dalı, Çocuk Yoğun Bakım Bilim Dalı, Ankara

[6]Ankara Çocuk Sağlığı ve Hastalıkları Hematoloji Onkoloji Eğitim ve Araştırma Hastanesi, Çocuk Yoğun Bakım Bilim Dalı, Ankara

[7]Dr. Sami Ulus Kadın Doğum Çocuk Sağlığı ve Hastalıkları Eğitim ve Araştırma Hastanesi, Çocuk Yoğun Bakım Bilim Dalı, Ankara

Giriş
Özellikle yeni yetişen pediatri asistanlarının da görev yaptığı çocuk yoğun bakımda kötüleşen bir hastayı fark etmemek önemli bir sorundur.
Amaçlar
Çocuk yoğun bakım hastalarının potansiyel risk ve girişimleri konusunda hasta bakımını üstlenen takımın elemanları arasında fikir birliği olmadığı ve hipotezi test edilmiştir.
Metot
Tasarım: Çok merkezli prospektif gözlemsel çalışma
Hastaneler: Ankara'da bulunun tüm (beş) çocuk yoğun bakım üniteleri
Hastalar: 1 Haziran- 30 Ağustos 2016 tarihleri arasında çocuk yoğun bakımlarda yatan yaşları 1 ay-18 yaş arasında değişen 233 hasta.
Yoğun bakım hasta bakımını üstlenen ekip elemanlarına (yoğun bakım uzmanı, yan dal asistanı, pediatri asistanı ve hemşire) birinci dereceden sorumlu olarak takip ettikleri hastalar hakkında klinik kötüye gidişle ilgili basit iki seçenekli sorular sorulmuştur. Sorular yoğun bakım rotasyonunun başladığı ayın başında ve sonunda tekrar edilmek suretiyle toplam altı kez tekrarlanmıştır. Ekip elemanlarının muhtemel kötüye gidişi öngörme kararları arasındaki uyumluluk durumu Kappa testi ile test edilmiştir. Kategorik değişkenler ki-kare testi kullanılarak karşılaştırılmıştır.

Sonuçlar
Habersiz yapılan altı ziyarette toplamda 1566 sağlık çalışanına bakımını üstlendikleri 233 hasta hakkında görüşme yapılmıştır. Kıdemlerine bakılmaksızın pediatri asistanları yoğun bakım uzmanıyla birçok kritik alanda karar verme konusunda uyum göstermemiştir. Bu durum tecrübenin arttığı ay sonunda da değişiklik göstermemiştir. Soruları doğru cevaplama oranı en yüksek olarak yoğun bakım uzmanlarında gözlenmiştir. Bazı alanlarda yoğun bakım hemşirelerinin pediatri asistanlarından daha yüksek oranda doğru tahmin ettiği saptanmıştır.
Pediatri asistanlarının yoğun bakım rotasyonu hasta yönetimindeki potansiyel hataları önlemek açısından yeniden organize edilmelidir.

Anahtar Kelimeler: Çocuk yoğun bakım, durumsal farkındalık, pediatri asistanı

PS-169[Çocuk Yoğun Bakım]

Ağır seyirli bir Meningoensefalit vakası ve etkeni: Streptococcus pneumoniae

Ufuk Yükselmiş
İstanbul Dr. Lütfi Kırdar Kartal Eğitim ve Araştırma Hastanesi

4 yaşında kız hasta 3-4 gün önce başlayan kulak ağrısı ve ateş şikayetiyle dış merkeze başvurmuş. Burada oral bir antibiyotik ile ağrı kesici verilmiş. Takiplerinde genel durumu bozulan,ateşi düşmeyen,kusmaları ve şuuru letarjik hale gelen hasta tarafımıza başvurdu. Fizik muayenesinde taşikardisi,ense sertliği ve meningeal irritasyon bulgusu mevcuttu. kapiller dolum zamanı >3 sn,GKS:8 idi. Hasta çocuk yoğun bakım ünitesine nakledildi.Septik tabloda olan hasta entübe edildi. Kranyal tomografide iskemik alanları ve bilateral simetrik hipodensiteleri gözlendi. Laboratuvarında lökositoz, trombositopeni, intravasküler koagülasyon bulguları.saptandı. Prokasitonin sistemik enfeksiyonla uyumluydu (>100mg/dl). Lomber ponksiyon 1200 lökosit / mL, toplam protein miktarı 320 mg / dL (referans değer, 15-45 mg ve hipoglikorişi mevcuttu(20 mg / dL'den düşüktü).Hastaya seftriakson 100 mg/kg/gün, vankomisin 60 mg/kg/gün ve deksametazon tedavileri başlandı. Gram boyama, bol miktarda mevcut gram pozitif kokları çiftler halinde gösterdi. Bos kültüründe S pneumoniae üremesi oldu. PCR gönderildi ve S pneumoniae serotip 19 saptandı. Hastaneye yatıının 4 gün sonra çekilen kranyal MRG, ciddi nekrotizan meningoensefaliti teyit edildi.. Aksiyal T2 ağırlıklı görüntüler, kaudat ve lentiform çekirdeklerde ve her iki talamide de bilateral olarak yüksek sinyal yoğunluğu lezyonları ortaya koydu bu alanlara difüzyon kısıtlamasıda eşlik ediyordu.Takiplerinde septik tablodan çıkan hastaya hemorajik-nekrozlu meningoensefalitine yönelik olarak 5 doz gün aşırı plazma exchange tedavisi uygulandı.Çekilen kontrol MR'da lezyonlarda gerileme saptanmadı.Takiplerinde hidrosefalisi gelişen hastaya ventriküloperitoneal şant takıldı.Gastrostomisi takılan hasta önerilerle taburcu edildi.

Anahtar Kelimeler: s.pnomoniae,meningoensefalit

PS-170[Çocuk Yoğun Bakım]

Becker müsküler distrofili bir olguda intrakardiyak trombüs ve yaygın tromboemboli

Zeynelabidin Öztürk[1], Benan Bayrakci[1], Hayrettin Hakan Aykan[2], Esra Koçkuzu[1], Mehmet Çeleğen[1], Haluk Topaloğlu[3]

[1]Hacettepe Üniversitesi, Çocuk Sağlığı ve Hastalıkları Anabilim Dalı, Çocuk Yoğun Bakım Bilim Dalı, Ankara

[2]Hacettepe Üniversitesi, Çocuk Sağlığı ve Hastalıkları Anabilim Dalı, Çocuk Kardiyolojisi Bilim Dalı, Ankara

[3]Hacettepe Üniversitesi, Çocuk Sağlığı ve Hastalıkları Anabilim Dalı, Çocuk Nörolojisi Bilim Dalı, Ankara

Becker müsküler distrofisi yaygın görülen, kalp tutulumunun %60-75 arasında olduğu bir distrofinopatidir. Kalp tutulumu genellikle 3-4. dekatta beklenmektedir. Ağır dilate kardiyomiyopati 20 yaşın altında oldukça nadirdir. Dilate kardiyomiyopati ve kas güçsüzlüğü nedeniyle bu hastalarda artmış tromboz riski mevcuttur. Burada sol ventriküler tromboz ve yaygın embolilerle prezente olan bir adolesan olguyu sunuyoruz.

15 yaşında erkek hasta 20 gündür olan bulantı, kusma ve karın ağrısı yakınmalarıyla hastanemize başvurdu. Hastanın 6 yıldır Becker müsküler distrofisi tanısı ile izlendiği, prednizolon tedavisi kullandığı, 20 gündür her gün ara ara olan bulantı, günde bir-iki kez kusma ve karında yaygın ağrı yakınmaları olduğu öğrenildi. Fizik muayenede takipne (40/dk), taşikardi (150/dk), karında sağ üst kadranda hassasiyet mevcuttu. Üst ve alt ekstremitede kas kuvveti muayenesi 4/5 idi. Tam kan sayımı, kan biyokimyası, akut faz reaktanları normaldi. Ultrasonografide taşsız kolesistit düşündüren safra kesesi duvarında kalınlık ve ekojenite artışı mevcuttu. Hasta kolesistit ön tanısı ile çocuk cerrahisi servisine yatırıldı. Antibiyotik tedavisi başlandı. Karın ağrısı devam eden ve karında kolesistit ile açıklanamayacak yaygın hassasiyet olan hastaya çekilen abdomen bilgisayarlı tomografide abdominal aorta ve her iki iliyak arter proksimaline uzanan trombüs, her iki böbrekte segmental enfarktlar, dalak alt polünde segmental enfarkt, perikolesistik sıvı ve inflamatuvar değişiklikler, kesitlere dahil olduğu kadarıyla sol ventrikül apeksinde trombüs ve tüm kalp boşluklarında genişleme olduğu görüldü. Çocuk yoğun bakım ünitesine yatırılan hastanın ekokardiyografisinde yukarıda tarif edilen trombüs ile birlikte sistolik fonksiyonlarının bozulduğu (ejeksiyon fraksiyonu %32), sol kalp boşluklarının geniş olduğu ve 3. derece mitral yetmezliği olduğu görüldü. Hastaya intravenöz heparin, ardından t-PA infüzyonu ile birlikte dopamin, dobutamin ve milrinon tedavileri başlandı. İkinci gün tekrar edilen ekokardiyografide trombüs boyutlarında minimal küçülme olduğu, üçüncü günde ise tamamen kaybolduğu görüldü. Ejeksiyon fraksiyonunda belirgin değişiklik olmaması ve inotrop ihtiyacının devam etmesi nedeniyle levosimendan tedavisi verildi. Klinik kalp yetmezliği bulguları düzelen hastanın inotrop tedavileri azaltılarak kesildi. Kalp nakli bekleme listesine kaydı yapılarak taburcu edildi.

Dilate kardiyomiyopati, kardiyak trombüsler distrofinopatilerde beklenen durumlar olsa da hastamızda beklenenden daha erken yaşta ortaya çıkmıştır, klinik bulguların yavaş ilerlemesi ve yaygın emboliler olması sürecin kronik olduğuna işaret etmektedir. Hastamızda kalp yetmezliğinin fark edilememesinin nedeninin efor dispnesi gibi kalp yetmezliği bulgularının kas hastalığı ile ilişkilendirilmiş olabileceği düşünülmüştür. Karın ağrısının etiyolojisinin ise yaygın embolilere bağlı mezenterik iskemi olabileceği akla gelmiştir. Mezenterik iskemi tanısında kullanılan serum kreatin kinaz düzeyinin yüksekliği de distrofinopatilerde beklenen bir durum olduğundan bu hastada tanının akla gelmesini zorlaştırmıştır. Dolayısı ile distrofinopatilerde kalp yetmezliği ve olabilecek

tromboembolik olayların tanısının zor olabileceği akılda tutulmalı ve hastalar rutin vizitlerde bu açıdan değerlendirilmelidir.

Anahtar Kelimeler: Becker müsküler distrofisi, tromboz, emboli, dilate kardiyomiyopati

PS-171[Çocuk Yoğun Bakım]

Is decompressive craniectomy a good treatment option of intracranial pressure in meninggoencephalitis? Experience of four pediatric cases

Semra Şen[1], Elif Bolat[2], Zümrüt Şahbudak Bal[1], Bülent Karapınar[3], Tuncer Turhan[2], Fadıl Vardar[1]
[1]Ege Üniversitesi Tıp Fakültesi, Çocuk Enfeksiyon, İZMİR
[2]Ege Üniversitesi Tıp Fakültesi, Çocuk Yoğun Bakım, İzmir
[3]Ege Üniversitesi Tıp Fakültesi, Beyin Cerrahisi, İzmir

Meningonsefalitlerde intrakranyal basınç artışına bağlı herniasyondur önemli mortalite nedenidir. Dekompresif kranyektomi (DK) ile ilgili ensefalitlerde klinik deneyim azdır. Ege Üniversitesi Tıp Fakültesinde'ki klinik ve laboratuvar olarak viral meningoensefalit tanılı dört hasta ile olan deneyimizi sunduk.
Olgu 1: 2 yaş erkek hasta. Dört gün önce başlayan ateş ve öksürük, 2 gündür bilinç değişikliği şikayeti ile başvurdu. Fizik bakısında letarji, ense sertliği, dekortike postür, bilateral Babinski pozitifliği, Glascow Koma Skalası(GKS) 7(E3,M3,V1) saptandı. Elektroensefalografide yaygın yavaşlama, MRG'da leptomeningeal tutulum, Chiari malformasyonu raporlandı. Hastaya vankomisin, 3. Kuşak sefalosporin ve asiklovir tedavisi ampirik olarak başlandı. İzleminde sağ hemiparezi ve KİBAS gelişti Antiödem (mannitol, %3 NaCl, fenitoin) tedavisi başlandı ve 24 saat içinde genel durumu kötüleşerek DK yapıldı, intrkranyal basınç (IKB) 48 saatte normale döndü. BOS HSV, Enterovirus (-) saptandı. Asiklovir tedavisi 21 güne tamamlandı. Hemiparezi için fizyoterapi programına alındı. Takibinde ılımlı mental gerilik ve davranış bozuklukları dışında patolojik bulgusu saptanmadı.
Olgu 2: Yedi yaş kız hasta başağrısı, ateş, uyukuya meyil ile başvurusunda GKS 10 (E2,M5,V3) ve ense sertliği saptandı. Bilinç değişikliğinin progresif olması ve hastanın entübe edilmesi endeni ile LP yapılamadı. Kranyal tomografide patoloji raporlanmadı. EEG'de frontosantral ve frontotemporal bölgede yaygın yavaşlama izlendi. Meningoensefalit olarak raporlandı. Hastaya vankomisin, 3. Kuşak sefalosporin ve asiklovir tedavisi ampirik olarak başlandı. Bir gün sonrasında MRG'da massif beyin ödemi ve herniasyon gelişti. DK opersayonu ve medikal tedavi ile İKB 8 günde geriledi. Onuncu gün ekstübe edildi. Asiklovir tedavisi 21 güne tamamlandı. Sağda 2-3/5 solda 3-4/5 kas güçsüzlüğü

nedeni ile fizyoterapi planlandı. Taburculuktan 25 gün sonra hastada nörolojik defisit izlenmedi.
Olgu 3: 3 aylık erkek olgu ani bilinç değişikliği, dirençli nöbet ile başvurusunda, antiepileptik başlanarak entübe edildi. Fontanel bombe ve pulsatil izlendi. Hastaya vankomisin, 3. Kuşak sefalosporin ve asiklovir tedavisi ampirik olarak başlandı. Kranyal BT'de belirgin ödem izlendi. Bifrontal DK yapılarak İKB montörize edildi. İzleminin 2. Gününde İKB stabil olması kan osmolaritesinin artması, hipernatremi gelişmesi nedeni ile antiödem kesildi. Kranyal MRG'da subaraknoid kanama ve ödem izlendi. BOS PCR'da HSV-1 DNA poizitif saptandı. İzleminde spastisite gelişlmesi nedeni ile baklofen tedavisi başlandı. Onuncu gün ekstübe edilerek asiklovir tedavisi 21 güne tamamlandı.
Olgu 4: 15 yaş hidrosefali, ventrikülostomili erkek hasta (üç kez revize edilmiş ventriküloperitoneal şant 2011 yılında çıkarılmış) bir haftadır baş ağrısı, iki gündür konuşma bozukluğu ile başvurusunda letarjik, sağ hemipleji, sağ fasyal paralizi GKS 12 (E4,M6,V2) saptandı. Kranyal MRG ensefalit olarak yorumlanarak yoğun bakımda medikal antiödem tedavi; vankomisin, 3. Kuşak sefalosporin ve asiklovir tedavisi ampirik olarak başlandı. İzleminde ani desatürasyon, anizokori izlenen hasta entübe edildi. BT'de shift izlendi ve DK yapıldı. BOS PCR HSV1-DNA pozitif olarak saptandı. Sekizinci gün antiödem tedavsii kesildi. Asiklovir tedavisi 21 güne tamamlandı.
Meningoensefalitte DK, az sayıda olgu düzeyinde bildirilmiştir. Çocuk hastalar yetişkinlere göre DK'den beyin dokusunun plastitsitesi ve komorbid faktörlerin yokluğu nedeni ile daha fazla fayda gördükleri değerlendirilmektedir. Merkezimizde DK uygulanan dört çocuk olgu bildirilmiştir. Bizim olgularımızda da komplikasyonlar olmasına rağmen mortalite izlenmedi. Ağır intrakranyal ödem olan meningoensefalitli olgularda agresif antiödem tedavisi ile birlikte DK akılda tutulması gereken hayat kurtarıcı cerrahi bir yöntemdir.

Anahtar Kelimeler: MENİNGOENSEFALİTE

PS-172[Çocuk Yoğun Bakım]

Akut Karaciğer Yetmezliği: Karaciğer Nakli Ne Zaman Yapılmalı?

Zeynelabidin Öztürk[1], Benan Bayrakçı[1], Mutlu Uysal Yazıcı[1], Ersin Gümüş[2], Ahmet Bülent Doğrul[3], Aysel Yüce[2]
[1]Hacettepe Üniversitesi, Çocuk Sağlığı ve Hastalıkları Anabilim Dalı, Çocuk Yoğun Bakım Bilim Dalı, Ankara
[2]Hacettepe Üniversitesi, Çocuk Sağlığı ve Hastalıkları Anabilim Dalı, Çocuk Gastroenterolojisi Bilim Dalı, Ankara
[3]Hacettepe Üniversitesi, Genel Cerrahi Anabilim Dalı, Ankara

Akut karaciğer yetmezliğinin çocuklarda sıklığı kesin bilinmemektedir; ancak karaciğer nakillerinin %10-15'nin nedeni akut karaciğer yetmezliğidir. Hastaların %50'sinde etiyoloji bulunamamaktadır. Burada akut karaciğer yetmezliği nedeniyle hastanemizde karaciğer nakli yapılmış bir hasta sunulmuştur.
Beş yaşında erkek hastanın beş gün önce gözlerde sarılık, bulantı, kusma ve idrar renginde koyulaşma nedeniyle bir sağlık merkezine başvurduğu, karaciğer transaminazları ve bilirubinde hızlı yükselme, koagülopati nedeniyle akut fulminan hepatit düşünülerek hastanemize yönlendirildiği öğrenildi. Öyküde enfeksiyonlar, toksik nedenler ve metabolik hastalıklara ait ipucu yoktu. Anne ve

baba arasında akrabalık olmayan hastanın özgeçmiş ve soygeçmişinde önemli bir özellik mevcut değildi. Fizik muayenede cilt ve skleralar ikterik idi, karaciğer kot altında midklaviküler hatta 2 cm palpe ediliyordu, Traube kapalıydı. Nörolojik muayene ve diğer sistem muayeneleri normaldi. Tam kan sayımı normaldi. Kan biyokimyasında ALT: 1431 U/l, AST 1665 U/l, GGT: 69 U/l, ALP: 493 U/L, total bilirubin: 18 mg/dl; direkt bilirubin 9 mg/dl; aPTT: 43 sn; INR: 3 idi. Ultrasonografide karaciğer vertikal boyutu 110 cm idi, parankim heterojen ve hiperekojen görünümde idi. Hepatit etiyolojisine yönelik çalışılan viral belirteçler negatif; serum ve idrar aminoasit kromatografisi, idrar organik asit analizi, ardışık kütle spektometrisi ile çalışılan karnitin ve açilkarnitin profili, seruloplazmin, amonyak, immünoglobulin düzeyleri normaldi. İzleminde hastanın karaciğer transaminazlarında hızlı yükselme ve koagülasyon parametrelerinde hızlı bozulma olması nedeniyle hastaya plazma değişimi uygulandı. Bu tedavi ile koagülasyon parametreleri düzelse de hızla yeniden bozulduğu görüldü. Yatışının ikinci gününden itibaren ensefalopatisi olmaya başlayan hastaya karaciğer nakli yapılmasına karar verildi. Annesinden karaciğer nakli yapıldı. Alınan karaciğer dokusunun patolojik incelemesinde masif nekroz olduğu görüldü; ancak etiyolojiye yönelik spesifik bir bulgu yoktu. İmmünosüpresif tedavileri ve profilaktik antibiyotik tedavileri düzenlendikten sonra taburcu edildi.
Akut karaciğer yetmezliği nedeniyle karaciğer nakli kararı zordur. Bu konu ile ilgili kriterler mevcut olsa da nakil yapılmama kararı verilen birçok hastada mortalite ve morbidite geliştiği, yapılan birçok hastada da gereksiz yapıldığı bilinmektedir. Hastamızda olduğu gibi etiyoloji aydınlatılamadığında bu kararı vermek daha da zor olmaktadır. Dolayısı ile bu hastalar erken dönemde tecrübeli bir nakil merkezine sevk edilmeli ve izlemlerinin bu merkezde yapılması sağlanmalıdır.

Anahtar Kelimeler: Akut karaciğer yetmezliği, plazma değişimi, karaciğer nakli

PS-173[Çocuk Yoğun Bakım]

Çocuk Yoğun Bakım Kliniği'ne Sepsis Nedeniyle Yatan Hastaların Klinik Sonuçları ve Mortalite Belirteçleri

Esra Demirtaş[1], Ayşe Berna Anıl[2], Fulya Kamit Can[3], Murat Anıl[4], Fatih Durak[3], Ümüt Altuğ[3], Gökçen Özçifçi[3]

[1]Sağlık Bilimleri Üniversitesi İzmir Tepecik Eğitim ve Araştırma Hastanesi, Çocuk Sağlığı ve Hastalıkları Kliniği, İzmir

[2]İzmir Katip Çelebi Üniversitesi Tıp Fakültesi, Çocuk Yoğun Bakım Bilim dalı, İzmir

[3]Sağlık Bilimleri Üniversitesi İzmir Tepecik Eğitim ve Araştırma Hastanesi, Çocuk Yoğun Bakım Kliniği, İzmir

[4]Sağlık Bilimleri Üniversitesi İzmir Tepecik Eğitim ve Araştırma Hastanesi, Çocuk Acil Kliniği, İzmir

AMAÇ: Sepsis çocuklarda sık görülür ve mortalite oranı yüksektir. Çocuk yoğun bakıma girişte sepsisin şiddetini ve mortaliteyi öngörmek önemlidir. Bu çalışmanın amacı, çocuk yoğun bakım ünitesinde sepsis tanısı ile izlenen hastalarda mortaliteyi ve morbiditeyi öngörmede kullanılan skorlama sistemlerinin, klinik bulgular ve laboratuvar parametrelerinin etkinliklerinin araştırılmasıdır.
YÖNTEM: Çalışma geriye dönük olarak yürütüldü. 01.Ocak.2010 – 31. Aralık 2016 tarihleri arasında

Sağlık Bilimleri Üniversitesi Tepecik Eğitim ve Araştırma Hastanesi Çocuk Yoğun Bakım Kliniği'nde izlenen ve sepsis tanısı alan 1 ay-18 yaş çocuklar çalışmaya dâhil edildi. Hastaların, demografik bilgileri, çocuk yoğun bakıma giriş sırasındaki klinik ve laboratuvar parametreleri değerlendirmeye alındı. Tüm hastaların Pediatrik Mortalite İndeksi (PIM) skoru, Pediatrik Mortalite Riski (PRISM) skoru, Pediatrik Lojistik Organ Yetmezliği (PELOD) skoru ve Vazoaktif İnotrop Skoru (VIS) hesaplandı. Morbidite göstergesi olarak Çocuk Yoğun Bakımda yatış süresi ve mekanik ventilatör süresi kullanıldı.
BULGULAR: Toplam 219 sepsis tanılı hasta (ortalama yaş 33,7 ± 46,4 ay; maks: 204 ay; min: 1 ay; ortanca: 12 ay; ÇDA: 5-36 ay; %52,5 erkek) çalışmaya dahil edildi. Hastaların 160'ında (%73,1) altta yatan kronik hastalık mevcuttu. Hastaların 123'ünde (%56,2) enfeksiyon odağı saptandı. Solunum sistemi enfeksiyonları (104 olgu; %47,5) en sık saptanan enfeksiyon odağı idi. Hastaların 169'u (%77,2) septik şok tanısı alırken, 171'i (%78,1) mekanik ventilatöre bağlandı. Olguların 172'sinde (%78,5) solunum, 158'inde (%72,1) kardiyovasküler sistem yetmezliği mevcuttu. 72 olgu (%32,9) kaybedildi. Çocuk yoğun bakımda ortanca yatış süresi 11 gün, hastanede yatış süresi ortancası ise 23 gün idi. Lojistik regresyon analizi sonucunda Glasgow Koma Skoru (GKS), PIM, PELOD, VİS, solunum yetmezliği, nörolojik yetmezlik, hematolojik yetmezlik, kan D-dimer, kalsiyum, bikarbonat ve laktat düzeyleri mortalite ile ilişkili en anlamlı parametrelerdi ($p<0,05$). ROC analizine göre mortaliteyi öngörü gücü en yüksek parametreler sırasıyla VİS (AUC: 0,820), PIM (AUC: 0,797), PELOD (0,794) ve kan D-dimer (AUC: 0,712) düzeyi idi. İlk kan gazında pCO_2 düzeyi yoğun bakımda kalış süresi ile en iyi korelasyon gösteren parametreydi ($p<0,05$; r: 0,47). PIM skoru mekanik ventilatörde kalış süresi ile en iyi korelasyon gösteren parameter idi ($p<0,05$; r: 0,516). Kronik hastalığı olanların yoğun bakımda (20 güne karşılık 8 gün) ve mekanik ventilatörde kalış süreleri (120 saate karşılık 20 saat) belirgin derecede uzundu ($p<0,05$).
SONUÇ: Sepsis tanılı çocuklarda mortaliteyi öngörmede en etkin skor VIS, en etkin laboratuvar parametresi D-dimerdir. Çocuk yoğun bakımda kalış süresini etkileyen en önemli parametre hiperkapneik solunum yetmezliğidir. Yüksek PIM skoru, uzun mekanik ventilatör süresi ile ilişkilidir. Altta yatan kronik hastalık varlığı, yoğun bakımda kalış süresini ve mekanik ventilatör süresini uzatmaktadır.

Anahtar Kelimeler: Çocuk yoğun bakım, Morbidite, Mortalite, Sepsis

PS-174[Çocuk Yoğun Bakım]

İnfluenza A Zemininde Sevoflorana Bağlı Gelişen Akut Fulminan Hepatit ve Karaciğer Transplantasyonu

Alper Köker, Gazi Arslan, Ömer Özden, Utku Karaarslan, Tolga Köroğlu
Dokuz Eylül Üniversitesi Tıp Fakültesi, Çocuk Sağlığı ve Hastalıkları Anabilim Dalı, Çocuk Yoğun Bakım Bilim Dalı, İzmir

GİRİŞ:
Halojenlenmiş bir anestezik olan sevofloran, renksiz, hafif eter kokusunda, non-irritan, yanıcı ve patlayıcı olmayan volatil anestezik bir ajandır. Klinik olarak çok nadiren hepatotoksisiteye neden olduğu bildirilmiştir. Burada tonsilektomi operasyonu sırasında sevofloran uygulanan ve sonrasında akut fulminan hepatit gelişen bir olgu sunulmaktadır.

OLGU:
Bilinen bir hastalığı olmayan 3,5 yaşında erkek hasta, uyurken horlama ve burun tıkanıklığı yakınmaları nedeniyle yapılan adenotonsillektomi operasyonu sonrası bilinç bulanıklığı, asidotik solunum, hipoglisemi, üremi, karaciğer fonksiyon testlerinde yükselme nedeniyle çoklu organ yetmezliği tanısı ile dış merkezden çocuk yoğun bakım ünitesine yatırıldı. Başvuru anında AST 13.250 U/L, ALT 9.000 U/L, LDH 25.000 U/L, T.BİL 3,4,mg/dl PT >120sn, aPTT:77sn, INR > 5,5, amonyak 33 µg/dL, laktat 17 mmol/L, BUN 24 mg/dl, Kreatinin 1,89 mg/dl saptandı. Hastada renal replasman tedavisi başlandı, fulminan karaciğer yetmezliği nedeniyle karaciğer transplantasyonu kararı alındı. Hastanın yatışının 24. saatinde anneden karaciğer nakli gerçekleştirildi. Etiyolojiye yönelik yapılan tetkiklerinde hepatit serolojisi, metabolik hastalık taramaları ve kas biopsisi normal saptandı ancak gelişte alınan solunum virüs panelinde influenza A PCR pozitif bulundu. Preop ÜSYE bulguları bildirilen hastada postop solunum sorunu olmadı. Hasta daha sonra taburcu edildi.

TARTIŞMA:
Sevofluran, diğer inhalasyon anesteziklerinin karaciğer mikrozomal proteinlerine bağlanarak oluşturduğu toksik madde olan trifloroasetik asit ve ilişkili bileşikleri oluşturmadığından immünolojik hepatotoksik yanıt riski çok az kabul edilmektedir. Sevoflorana bağlı karaciğer yemezliği çok nadir görülen bir durum olup çocuk hastalarda sadece 3 olgu bildirilmiştir. Bizim hastamızın da öncesinde ÜSYE bulgularının olması ve solunum PCR'ında influenza A pozitifliği deniyle İnfluenza A enfeksiyonu zemininde sevofloran toksisitesi olarak değerlendirildi.

SONUÇ:
Sevoflorana bağlı fulminan karaciğer yetmezliği sık gözüken bir durum olmamakla birlikte özellikle predispozan bir faktör varlığında çoklu organ yetersizliği gibi ağır bir tablo ile karşımıza gelebilir.

Anahtar Kelimeler: Sevofloran, influenza, karaciğer yetmezliği, transplantasyon

PS-175[Çocuk Yoğun Bakım]

Hiperferritinemi ile Seyreden Fenitoin İlişkili Akut Karaciğer Hasarı

Gültaç Evren, Alper Köker, Gazi Arslan, Tolga Köroğlu
Dokuz Eylül Üniversitesi Tıp Fakültesi, Çocuk Yoğun Bakım Bilim Dalı, İzmir

GİRİŞ: Fenitoin, epilepsi tedavisinde kullanılan, voltaj bağımlı sodyum kanallarını bloke eden, karaciğerde UDP glukorinidasyon ve CYP enzimi ile metabolize olan bir antikonvülsandır. İlaca bağlı toksik hepatit de dahil olmak üzere değişik hipersensitivite reaksiyonları bildirilmiştir. İlaç ilişkili karaciğer hasarı görülen hastaların birçoğu asemptomatiktir, sadece laboratuar testleri ile bulgu verir.
OLGU: 3,5 aylık kız hasta vasküler ring ligasyonu yapılıp postop 2.gün jeneralize tonik klonik nöbet geçirdiği için Fenitoin yüklenip idameye geçilmiş. Tedavi başlandıktan 24 saat sonra bakılan AST 1.580 U/l, ALT 1.327 U/l, LDH 3.933 U/l, GGT 160 U/l, CRP 98,5mg/l, WBC 26.500, eozinofil 1.100, ferritin 5.020 ng/ml. Hastada hepatit, HLH, MAS, maligniteye yönelik gönderilen tetkikler ve görüntüleme normaldi. İlaç hepatotoksisitesi düşünülerek fenitoin kesildi, karaciğer fonksiyon testleri normale döndü.
TARTIŞMA: Fenitoine bağlı hepatotoksisite mekanizması tamamen anlaşılamamıştır, immünolojik reaksiyon veya bir hapten gibi davranan metabolitin neden olduğu düşünülür. İmmünolojik

reaksiyona bağlı hepatitte sarılık, kusma, ateş, döküntü gibi klinik bulgular görülür. Hastamızda ateş, eozinofili, karaciğer fonksiyon testlerinde yükseklik ve hiperferritinemi vardı. Hiperferritinemiye yönelik HLH, MAS, malignite ve sepsisi dışlandı. Akut hepatitte ALT ile ferritin seviyesinin korele olarak arttığı, bunun da karaciğerdeki aktive makrofajların aşırı aktivasyonuna bağlı olduğu gösterilmiştir. Ferritin yüksekliği akut hepatitin ciddiyeti ile ilişkilidir ancak hepatit gelişiminde tek başına belirleyici değildir. Bizim hastamızda ALT ile ferritin seviyeleri korele olarak yükseldi, fenitoin kesildikten sonra her ikisi de düştü.
SONUÇ: Fenitoin kullanan hastalarda döküntü, ateş, kusma, sarılık gibi klinik bulgular görülmese bile karaciğer fonksiyon testleri yüksekliğinde immünolojik reaksiyona bağlı akut karaciğer hasarı düşünülmelidir. Karaciğerde hasar başladığında aktive olan makrofajlardan salınan ferritin ile hasarın ilişkili olduğu, ALT ile korelasyon gösterdiği unutulmamalıdır.

Anahtar Kelimeler: hepatotoksisite, hiperferritinemi, immünolojik reaksiyon

PS-176[Çocuk Yoğun Bakım]

İdiyopatik Perikardiyal ve Plevral Efüzyon ile Başvuran bir Hastada Tuzak Akciğer

Gültaç Evren, Alper Köker, Gazi Arslan, Tolga Köroğlu
Dokuz Eylül Üniversitesi Tıp Fakültesi, Çocuk Yoğun Bakım Bilim Dalı, İzmir

GİRİŞ: Perikardiyal ve plevral efüzyon bakteriyel, viral enfeksiyonlar, tüberküloz, malignensi, sistemik enflamatuar hastalıklar gibi nedenlere bağlı viseral ve parietal yapraklar arasında anormal miktar ve özellikte sıvı toplanmasıdır. Genellikle enfeksiyöz nedenlerle tek bir seröz zar tutulumu görülmesine rağmen sistemik enflamatuar hastalıklarda birden fazla serözit görülebilir.
OLGU: Ateş, göğüs ağrısı, çarpıntı ile hastaneye getirilen ve bilateral plevral ve perikardiyal efüzyon saptanan 14 yaşında kız hasta tüp torakostomi ve perikardiyektomi sonrası yoğun bakım ünitesine kabul edildi. Enfeksiyonlar, sistemik enflamatuvar hastalıklar ve malignite araştırıldı, definitif bir neden bulunamadı. Antibiyotiklere ilave olarak steroid ve antitüberküloz tedavi başlandı. İzlemi sırasında sebat eden kültür negatif ampiyem, atelektazi ve aralıklı ateş yüksekliği nedeniyle tPA verildi, yanıt alınamayınca VATS yapıldı. Tedavilere dirençli persiste eden fibrotik değişiklikler, ampiyem, atelektazi ve pnömotoraks ile tuzak akciğer düşünüldü. Pnömotoraks, tuzak akciğere sekonder olarak değerlendirildiğinden, toraks drenajına ilave olarak göğüs fizyoterapisi ve yüksek frekanslı göğüs osilasyonu (Vest) uygulandı. Uzayan sürece rağmen solunum sıkıntısının belirgin olmaması nedeniyle dekortikasyon gerekmedi. Pnömotoraksın gerilemesi üzerine göğüs tüpü çekildi, daha sonra akciğeri ekspanse olan hasta otoenflamatuvar panel sonuçları takip edilmek üzere kolşisin ile taburcu edildi.
TARTIŞMA: Perikardiyal ve plevral efüzyon, enfeksiyonlar, malignite ve sistemik enflamatuar hastalıklara bağlı gelişebilir. Hastamızda birden fazla seröz zar tutulumu olması, öykünün önceye dayanması ile ön planda sistemik enflamatuar hastalıklar düşünülmüştür. Tuzak akciğer ("trapped lung") fenomeni değişik klinik patolojilerde viseral plevranın enflamatuar süreçlere bağlı yapışıklık oluşturarak akciğerin ekspansiyonuna yeterince izin vermemesi ile ortaya çıkabilir ve pnömotoraks kliniği eşlik edebilir.
SONUÇ: Plevral ve perikardiyal efüzyonla başvuran, öyküsü önceye dayanan hastalarda sistemik enflamatuar hastalıklar düşünülmelidir. Fibrinöz plevral değişiklikler ve persiste eden atelektazi varlığında "tuzak akciğer" akla getirmelidir.

Anahtar Kelimeler: Plevral ve perikardiyal efüzyon, Tuzak akciğer

PS-177[Çocuk Acil]

Geç semptomlarıyla ilginç bir yabancı cisim

Çiğdem El[1], Mehmet Emin Çelikkaya[2], Ahmet Atıcı[2], Bülent Akçora[2], Selda Arslan[1], Meriç Esen Mullaoğlu[1]
[1]Mustafa Kemal Üniversitesi, Çocuk Sağlığı ve Hastalıkları Ana Bilim Dalı, Hatay
[2]Mustafa Kemal Üniversitesi, Çocuk Cerrahi Ana Bilim Dalı

GİRİŞ: Yabancı cisim aspirasyonları erken çocukluk döneminde merak ve tanıma dürtüsüyle çocukların ulaşabildikleri her şey yabancı cisim aspirasyonu olarak karşımıza çıkabilir. Her yaş grubu için morbiditesi yüksek hatta mortal komplikasyonlara sebep olabilecek acil durumlardandır. Yabancı cismin vücuttaki yerleşim yerine, kimyasal özelliklerine, şekil-boyutuna, süresine göre değişiklik gösteren klinik bulgular ve komplikasyonlar her zaman akılda tutularak en kısa sürede çözümcül yaklaşımlarda bulunulması hayati önem taşımaktadır. Literatürde yayınlanmış çok sayıda ilginç aspirasyon olgusu olmasına rağmen, aspire edilen cisimler genellikle gıda maddeleri ve özellikle kuruyemiş gibi maddelerdir.
Bu bildiride bulantı, kusma şikayetleri ile kliniğimize getirilen hastanın öyküsünde olmamasına rağmen direkt grafi ile tırnak makası zinciri aspirasyonu tespit edilen ilginç bir olgu sunulmuştur.
OLGU: 5 yaşında erkek hasta karın ağrısı, bulantı, yutma güçlüğü şikayetleri ile kliniğimize getirildi. Bilinen bir hastalık, ilaç kullanımı ya da farklı gıda alım öyküsü yoktu. Vital bulgularında özellik olmayan hastanın tam kan sayımı ve biyokimyasal tetkikleri de olağandı. Direkt grafide özefagus proksimalinde yabancı cisim görüldü. Hastanın anamnezi tekrar sorgulandı ancak yabancı cisim aspirasyonundan şüphelenilecek bir öykü belirtilmedi. Çocuk cerrahi ile birlikte yapılan özefagoskopide etrafı bol mukuslu 'tırnak makası zinciri' çıkarıldı. Servisteki takibi sonrası şifa ile taburcu edildi.
SONUÇ: Özellikle erken çocukluk döneminde daha çok ev ortamında vakit geçirdiği dikkate alınmalı, yabancı cisimlerin aspirasyonuna yönelik koruyucu önlemler sıkça hatırlanmalı ve hatırlatılmalıdır.

Anahtar Kelimeler: çocuk, yabancı cisim, tırnak makası

PS-178[Çocuk Acil]

Menenjiti taklit eden akut distoni

Çiğdem El
Mustafa Kemal Üniversitesi, Çocuk Sağlığı ve Hastalıkları Ana Bilim Dalı, Hatay

GİRİŞ: Akut distonik reaksiyonlar, hızlıca tanınıp tedavi edilmesi gereken, en sık ilaçlara bağlı olarak gelişen ve ilaçların alımından birkaç saat ile birkaç gün sonrasında ortaya çıkabilen acil durumlardır. Klinik bulgular; özellikle yüz, boyun ve sırt kaslarında kontraksiyonlar, opistotonus, dizartri ve trismus şeklinde ortaya çıktığından menenjit, ensefalit, hipokalsemi, nöbet ve tetanoz ile karışabilmektedir. Olgular dikkatli bir anamnezde, şikayetlerin ani başlaması, hızlı progresyonu ve ayrıntılı ilaç kullanım öyküsünün sorgulanmasıyla tanınabilir.
Bu bildiride menenjit ön tanısı ile hastanemize yönlendirilen, metoklopramide bağlı gelişen akut distonik reaksiyon tanısı alarak antikolinerjik bir ilaç olan biperiden kullanılması ile şikayetleri dakikalar içinde düzelen süt çocuğu olgusu sunuldu.
OLGU: Menenjit ön tanısıyla kliniğimize sevkedilen 2aylık kız hastanın öyküsünde; 4 gün önce ateş, emmeme, kusma, ishal şikayetleri ile başvurulan sağlık kuruluşunda metoklopramid damla tedavisi başlandığı, tedavinin 4.gününde saatler içinde artan huzursuzluk, emmeme, başını geriye atma, boyunda ve sırtta kasılmalarının geliştiği öğrenildi. Bilinci açık, huzursuz, fontanel bombeliği olağan, pupilleri izokorikdi. Ateş:36.9, nabız:110/dk, solunum sayısı 26/dk tansiyon:90\50mmHg idi. Boynunda ve sırtında distoni mevcuttu. Diğer sistem muayeneleri normaldi. Laboratuvar tetkiklerinde özellik yoktu. Mevcut bulgular ve öykü ile hastada metoklopramide bağlı akut distonik reaksiyon geliştiği düşünülerek intravenöz sıvı tedavisi ve biperiden (Akineton) başlandı. Yaklaşık yarım saat içinde hastanın semptomları geriledi. 12 saatlik gözlemden sonra şikayetleri tamamen düzelen hasta, ebeveynleri bu grup ilaçlardan bir daha kullanmaması önerilerek taburcu edildi.
SONUÇ ve ÖNERİLER: En fazla akut distonik reaksiyona yol açan antiemetik ilaç metoklopramid olup çalışmalarda ekstrapiramidal yan etkilerinin kan konsantrasyonundan bağımsız olduğu, normal dozlarda kullanıldığında da oluşabildiği ayrıca akut distonik reaksiyon gelişiminin ailevi olabileceği ve bu nedenle aile bireylerinden herhangi birinde reaksiyon gelişmesi durumunda ailedeki diğer bireylere metoklopramid verilmemesi önerilmiştir.
Bu bildiride menenjit ön tanısıyla başvuran ancak metoklopramide bağlı akut distonik reaksiyon geliştiği tespit edilen olgusu sunumuyla; akut distonik reaksiyon olgularında ilaç öyküsünün aileler belirtmeseler de ayrıntılı sorgulanması gerektiği, bu tür ilaçların yan etkileri açısından çocukların

bakımı ile ilgilenen herkesin bilinçlendirilmesi, düşünülmediği takdirde tanının atlanabileceği hatta yanlış tanı ile gereksiz tedavi ve girişimsel işlemlere neden olabileceği vurgulanmak istenmiştir.

Anahtar Kelimeler: distoni, menenjit,metoklopramid

PS-179[Çocuk Acil]

Akut koroner sendrom kliniği ile gelen çocuk olgu

Çiğdem El[1], Nuh Yılmaz[1]
[1]Mustafa Kemal Üniversitesi, Çocuk Sağlığı ve Hastalıkları Ana Bilim Dalı, Hatay
[2]Mustafa Kemal Üniversitesi, Çocuk Kardiyoloji Bilim Dalı, Hatay

GİRİŞ: Çocukluk çağında göğüs ağrısı pratikte sık karşılaşılan bir durum olmasına rağmen kardiyak neden nadiren saptanır. Son zamanlarda daha fazla tanı konulan miyoperikardit, çocuklarda göğüs ağrısı ve miyokardiyal hasarın bir nedenidir.
Çocuklarda koroner ateroskleroza bağlı miyokard infarktüsü nadirdir. Ancak kardiyak kökenli göğüs ağrısı, iskemi bulgusu olabileceğinden ayrıca akut koroner sendrom ve miyoperikardit tedavisi farklı olduğundan göğüs ağrısı ile başvuran çocuk hastalarda akut koroner sendrom ayırıcı tanısı yapılması son derece önemlidir.
OLGU: 13 yaşında erkek hasta yaklaşık 30 dakikadır aralıksız ve bası tarzında devam eden göğüs ağrısı şikayetiyle acilimize getirildi. Bilinen bir hastalık, ilaç ya da sigara kullanım öyküsü olmadığı öğrenilen hastanın bilinci açıktı, oryante ve koopereydi. Ateş:36,5 Nabız: 84/dk Tansiyon:100/60mmHg idi. Kardiyak oskultasyonda üfürüm veya frotman duyulmadı. Kardiyak enzimlerin yüksekliği dışındaki tetkikleri ve akciğer grafisi normaldi. Elektrokardiyografide birçok derivasyonda ST yükselmesi saptanırken ekokardiyografide patolojik bulgu gözlenmedi. 5.saatte kardiyak enzimlerin yüksekliği devam eden olgunun anjiografisinde koroner arterler normaldi. Serolojik ve bakteriyel örneklemelerden etken saptanmadı. Genç ve akut koroner sendrom için risk faktörleri olmayan olguda öykü, klinik ve laboratuvar bulgularıyla miyoperikardit düşünüldü. Takibinde kardiyak enzim değerleri ve elektrokardiyografik bulguları düzeldi, önerilerle taburcu edildi.
SONUÇ ve ÖNERİLER: Çocuklarda miyoperikarditler idiyopatik, kardiyotropik virüsler, aşı veya ilaçlara bağlı olarak oluşabilir. Akut miyoperikarditte kardiyak enzimlerin yüksekliği, elektrokardiyografide birçok derivasyonda ST yükselmesi ile PR çökmesi ve normal akciğer grafisi gözlenir.
İdiyopatik veya viral hastalıklara bağlı ortaya çıktığından dolayı antienflamatuar ilaçlarla sıklıkla kontrol altına alınmaktadır. Ancak spor sırasında ani kardiyak ölüm görülebileceğinden hastalara

fiziksel aktiviteden kaçınmaları ve hastalığın başlangıcından 6.aya kadar spor yapmamaları önerilmelidir.
Göğüs ağrısıyla başvuran ve kardiyak enzimlerinde yükseklik saptanan çocuk hastalarda akut koroner sendrom ayırıcı tanısı olarak akut miyoperikardit her zaman düşünülmelidir. Çünkü çocuklarda özellikle risk faktörleri olmadığında akut koroner sendrom oldukça nadir olup miyoperikardit ile tedavileri birbirinden tamamen farklıdır. Nitekim akut koroner sendromda verilen trombolitik tedavi uygulamaları miyoperikarditli olgularda kardiyovasküler komplikasyonlara neden olabilmektedir.

Anahtar Kelimeler: Akut koroner sendrom, çocuk, göğüs ağrısı, miyoperikardit

PS-180[Çocuk Acil]

Kalbin düşmanı: akut romatizmal ateş

Çiğdem El[1], Fatih Şen[2]
[1]Mustafa Kemal Üniversitesi, Çocuk Sağlığı ve Hastalıkları Ana Bilim Dalı, Hatay
[2]Mustafa Kemal Üniversitesi, Kardiyoloji Ana Bilim Dalı, Hatay

A grubu β hemolitik Streptokok (Streptokokus pyogenes) larla gelişen üst solunum yolu enfeksiyonu sonrası ortaya çıkabilen akut romatizmal ateş(ARA) erken dönemde tanınıp uygun tedavi başlanmazsa ölümcül kalp hastalıklarına sebep olabilir. ARA tanısı modifiye Jones kriterleriyledir. Kalp tutulumu sıklıkla mitral kapak tutulumu ayrıca miyokardit, perikardit, aritmi ve iletim bozuklukları şeklinde olabilir. ARA yönetim algoritmasında antibiyotik profilaksisi son derece önemlidir. Kardit tedavisinde; steroid ve asetil salisilik asit tedavileri ve tedavi süresince yatak istirahati verilir. Bu bildiride öykü, muayene bulguları ve laboratuar verilerinin bütüncül yaklaşımı ile hastalığın klinik olarak ortaya çıktığı ilk dönemde tanınarak tedavisi başlanan ARA olgusu sunuldu.
OLGU: 14yaşında erkek hasta kliniğimize nefes darlığı, göğüs ağrısı şikayetleriyle başvurdu. Öyküsünde 4hafta önce, hafif ateş, boğaz ağrısı, bademciklerde şişlik, yutkunurken zorlanma, halsizliliğin olduğu son 4gündür de sırasıyla sağ ayak bileği, sağ diz, sol omuz ve sol diz eklemlerinde ağrı, şişlik, kızarıklık başladığı öğrenildi. Fizik muayenesinde; ateş:37,2 nabız:106/dk tansiyon:100/70mmHg, taşikardik, takipneik, dispneikdi. Kalp oskultasyonunda 2/6 kardiyak üfürümü mevcuttu. Elektrokardiyografisinde PR uzaması gözlendi. Akut faz reaktanları ve geçirilmiş Streptokokus pyogenes enfeksiyonunu gösteren Antistreptolizin O (ASO) değeri yüksekdi, diğer biyokimyasal parametreleri olağandı. Ekokardiyografide sistolik fonksiyonları normaldı, hafif mitral ve aort yetmezliği tespit edildi.
Hastalığın klinik olarak ortaya çıktığı ilk dönemde ARA karditi tanısı konularak tek doz depo penisilin yapıldı ve steroid başlandı. Yatak istirahati ve tuzsuz diyet verildi. Antibiyotik proflaksisi planlandı. Steroid tedavisi azaltılırken asetilsalisilik asit başlandı, sonrasında azaltılarak kesildi. Takipte klinik, laboratuar ve ekokardiyografi bulguları geriledi.
TARTIŞMA: ARA ülkemizde de sık karşılaşılmakta ancak kesin tanı koydurucu bir laboratuar testinin olmaması nedeniyle maalesef ki olgular mortalitesi ve morbiditesi yüksek kardit tablolarında geç tanı almaktadırlar. Gelişmekte olan ülkelerde edinsel kalp hastalıklarının en önemli sebebi olan ARA tanısında, anamnezde geçirilmiş faranjit ya da tonsillit enfeksiyonları öyküsüne dikkat edilmesi ve

kronolojik bir öykü ile olguların değerlendirilmesinin erken tanıya önemli katkı sağlayacağını vurgulamak istedik.

Anahtar Kelimeler: akut romatizmal ateş, çocuk, kalp yetmezliği, streptokokkus piyojenes

PS-181[Çocuk Acil]

Yine ateş ve yine gereksiz tedaviler

Çiğdem El, Selda Arslan, Muhammed Eltaş, Aymen Hişmioğulları, Süleyman Mengüllü, Demet Yiğitbaş, Hande Bölükbaşı
Mustafa Kemal Üniversitesi, Çocuk Sağlığı ve Hastalıkları Ana Bilim Dalı, Hatay

GİRİŞ: PFAPA sendromu genellikle 6 ay ile 5 yaş arası çocuklarda görülür ve En önemli bulgusu 39°C'yi aşan ve 3-6 gün süren, 3-8 haftada bir tekrarlayan yüksek ateş atakları ve ataklar arasında hastaların tamamen sağlıklı olmalarıdır. Periyodik ateş, aftöz stomatit, farenjit ve servikal lenfadenopati şeklindeki birbirine benzeyen klinik bulguların düzensiz aralıklarla tekrarlaması özgül olmasına rağmen spesifik laboratuar belirteçleri bulunmadığından olgular diğer olası nedenlerin dışlanması sonrasında klinik olarak tanı almaktadırlar. Ateş düşürücü tedavilere yanıtsız yüksek ateşin tek doz prednizolon tedavisiyle saatler içerisinde gerilemesi tanıyı desteklemektedir. Tek doz prednizolonun atakların kontrol altına alınmasında etkili olduğu ve atakların devam ettiği olgularda tonsillektomi ya da adenotonsillektominin yarar sağlayacağı belirlenmiştir.
OLGU: 4 gündür devam eden yüksek ateş, boğaz ağrısı, boyunda şişlik şikayetleriyle başka bir sağlık kuruluşunda boğaz enfeksiyonu nedeniyle antibiyotik başlanmasına rağmen ateşinin düşmemesi üzerine kliniğimize getirilen 3 yaş erkek hastanın son 6 aydır 4-6 hafta arayla ateşinin yükseldiği, ataklar sırasında yüksek ateş yakınmasının yaklaşık 4-5 gün sürdüğü, ateş düşürücüler ile çeşitli antibiyotiklere rağmen kontrol altına alınamayan ateş/boğaz enfeksiyonu tanılarıyla defalarca hastaneye yatırıldığı ve hastanın ataklar arasında tamamen sağlıklı olduğu öğrenildi. Gelişim basamakları ve persentil değerleri normaldi. Ateş:38,9 Nabız:118/dk Tansiyon:90/60 mmHg'idi. Hiperemik, hipertrofik, eksudalı tonsilleri, servikal mikro lenfadenopatileri dışında muayenesi olağandı. Tetkiklerinde; beyaz küresi yüksekti. Diğer biyokimyasal parametreleri, viral serolojik tetkikleri, tam idrar tetkiki normaldi. İdrar kültüründe üreme olmadı, boğaz kültüründe normal boğaz florası saptandı. PFAPA sendromu ön tanısıyla antibiyotik tedavisi kesilerek tek doz prednizon(1mg/kg) verildi. 5saat içinde ateşi düştü, tekrarlamadı, poliklinik kontrolünde lenfadenopatileri gerilemişti, tonsiller doku normaldi. Ebeveynleri periyodik ateş sendromları hakkında bilgilendirilen hastanın yaklaşık 10 aylık takibinde hiç antibiyotik tedavisi almadığı öğrenildi.
SONUÇ: Özgül laboratuvar testleri olmadığından yalnız dikkatli öykü ve muayeneyle tanınabilecek aksi takdirde kolayca atlanabilecek PFAPA sendromu, ateşin ayırıcı tanısında akılda tutulmalıdır. Bu

yolla gereksiz ilaç kullanımı ile hospitalizasyona engel olunabileceği ayrıca ebeveynlerin aydınlatılmasının akılcı ilaç kullanımına katkı sağlayabileceğinin vurgulanması amaçlanmıştır.

Anahtar Kelimeler: ateş, prednizolon, PFAPA

PS-182[Çocuk Acil]

(Tiroid Absesi): Olgu Sunumu

Özgür Erdoğan[1], İlknur Fidancı[2], Tuğba Bedir Demirdağ[3], Burcu Ceylan Cura Yayla[3], Anıl Tapısız[3], Okşan Derinöz Güleryüz[2]

[1]Gazi Üniversitesi, Çocuk Sağlığı ve Hastalıkları Ana Bilim Dalı, Ankara

[2]Gazi Üniversitesi, Çocuk Sağlığı ve Hastalıkları Ana Bilim Dalı,Çocuk Acil Bilim Dalı, Ankara (2.ve 6.)

[3]Gazi Üniversitesi, Çocuk Sağlığı ve Hastalıkları Ana Bilim Dalı,Çocuk Enfeksiyon Bilim Dalı, Ankara(3.-5.)

GİRİŞ: Süpüratif tiroiditler tiroid bezinin sıklıkla bakteriyel nedenli enfeksiyonlarıdır. Çocuklarda nadir görülür, ancak hayatı tehdit edebilir. Öncelikli tedavisi, antibiyotiktir. Tanı herzaman klinik ile konur, ancak tanının doğrulanmasında radyolojik tetkiklerin önemi büyüktür.
OLGU: Daha önce sağlıklı iki buçuk yaş kız hasta, bir haftadır devam eden ateş ve bir gün önce farkedilen boyunda şişik yakınması ile Çocuk Acil Servise (ÇAS) getirildi. Özgeçmiş- soygeçmişinde özellik yoktu. İlk değerlendirmede vitalleri stabildi. Fizik incelemesinde boyun anterior orta hattanında 5x6 cm boyutlarında hassasiyet veren, üzeri hiperemik, fluktuasyon vermeyen kitle palpe edildi. Diğer sistem muayeneleri normaldi. Laboratuvar incelemesinde Beyaz Küre: 10.749/mm3,CRP: 114 mg/L, Sedimentasyon: 88 mm/saat, sT4:1.27 ng/dl,TSH:1.38 uIU/ml idi. Mevcut klinik bulgular ile boyun ön orta hattında kitleye neden olabilecek tiroglossal kanal kisti, brankiyal yarık kisti, guatr, süpüratif tiroiditler ön tanı olarak düşünüldü. Tanıya yönelik radyolojik tetkileri planlandı. Yüzeyel USG'de "sol tiroid lobunda; içerisinde kistik-dejenere alanlar ve seviyelenen hipoekoik komponenti mevcut birkaç adet nodül" izlendi. Boyun BT'de "tiroid sol lob düzeyinde yaklaşık 26x22x16 mm boyutlarında, trakeada belirgin itilmeye neden olan periferal kontrastlanan santrali kontrastlanmayan kitle (abse) lezyonu" izlendi. Hasta "tiroid absesi" tanısıyla çocuk enfeksiyon servisine yatırıldı. Parentral ampisilin-sülbaktam ve klindamisin başlandı. Abse drenajı yapıldı. Gram boyamada "difteroid morfolojide gram pozitif basiller, gram negatif basiller, gram pozitif koklar"; wright boyamada "silme lökosit"; kültüründe "A grubu beta hemolitik streptokok" görüldü. Onbir gün parenteral antibiyotik tedavisi sonrası taburcu edildi. Taburculuğundan üç ay sonra tekrar boyunda şişlik ve yutkunmakta zorluk şikayetleri ile ÇAS'e başvuran hastanın klinik ve laboratuvar bulguları ilk başvurusuna benzerdi. Aynı alanda üç ay ara ile

benzer bir durumun çıkması nedeniyle ayırıcı tanıda tiroglossal kanal kisti, brankiyal yarık kisti gibi konjenital anomaliler düşünüldü. Yüzeyel USG'de "tiroid sol lobda abse" saptandı. Hastaneye yatırılarak parenteral antibiyotik tedavisi başlandı. Abse drene edildi. Gram-Wright boyamada hücre ve lökosit görülmedi, kültürde üreme olmadı. Ayrıcı tanıya yönelik çekilen MR'ı tiroid absesi ile uyumlu geldi. Herhangibir konjenital anomali saptanmadı. Tedavi sonrası önerilerle taburcu edildi. SONUÇ: Çocukluk çağında boynun ön orta hattında bulunan kitle lezyonlarında ayırıcı tanıda süpüratif tiroiditler akla gelmeli; en kısa zamanda antibiyotik tedavisi başlanmalıdır. Hava yolu komşuluğu nedeniyle hayatı tehdit edebilir. Radyolojik tetkikler tanı ve tedavinin planlanmasında çok değerlidir. Fluktuasyon ya da USG'de abse formasyonu varsa cerrahi drenaj yapılmalıdır. Olguların yaklaşık %93'ünde tiroid fonksiyon testleri normaldir. Uygun tedavi ile prognoz genelde çok iyidir; tam kür sağlanır. Yaygın tiroid glandı inflamasyonu ve nekrozu nedeniyle hipotiroidi gelişen durumlarda L-Tiroksin replasmanı gerekebilir. %70'inde süpüratif tiroidit gelişme riskinin en önemli nedeni pyriform sinüs fistülüdür. Bu nedenle tekrarlayan olgularda bu durumun varlığı da araştırılmalıdır.

Anahtar Kelimeler: çocuk, tiroid, abse, ateş

PS-183[Çocuk Acil]

Ölümcül olabilecek solunum sıkıntısı nedeni: enfeksiyoz mononükleoz

Çiğdem El[1], Selda Arslan[1], Mehmet Emin Çelikkaya[2], Ahmet Atıcı[2], Bülent Akçora[2], Aymen Hişmioğulları[1], Muhammed Eltaş[1], Süleyman Mengüllü[1], Elif Tezcan[1]
[1]Mustafa Kemal Üniversitesi, Çocuk Sağlığı ve Hastalıkları Ana Bilim Dalı, Hatay
[2]Mustafa Kemal Üniversitesi, Çocuk Cerrahi Ana Bilim Dalı, Hatay

GİRİŞ: Enfeksiyöz mononükleoz da hastalığın süresi ve şiddeti çok değişken olabilmektedir. Sıklıkla ateş, servikal lenfadenopati ve tonsillofarenjit şeklinde klinik tablolara neden olur. Periorbital ödem, sarılık ve üst solunum yolu obstrüksiyonu ise oldukça nadirdir. Enfeksiyöz mononükleozun nadir görülen bir komplikasyonu olan üst solunum yolu obstrüksiyonu, dalak rüptürü ile beraber en sık ölüm nedenlerindendir. Üst solunum yolu obstrüksiyonu, anemi/nötropeni/trombositopeni, meningoensefalit ve diğer nörolojik komplikasyonların gözlendiği vakalarda kortikosteroidler önerilmektedir. Nitekim çalışmalarda steroid (oral/parenteral) ile 24-72 saatte dramatik sonuç alındığı bildirilmiştir. OLGU: 21 aylık kız hasta, boyunda şişlik, nefes alamama yakınmaları ile kliniğimize getirildi. Öyküsünden 10-12 gün önce başlayan ateş ve boyunda şişlik yakınmasının olduğu, ateşin bir haftadır olmadığı ama boyundaki şişliğin giderek arttığı, en son 3 gündür nefes almakta zorluk çektiği, uyuyamadığı, gözlerinde de şişlik oluştuğu öğrenildi. Gelişim basamakları ve persentil değerleri yaşıtlarıyla uyumluydu. Anamnezinde özellikle immün yetmezlik düşündürebilen herhangi bir bilgiye yoktu. Muayenesinde periorbital ödem, takipne, dispne, retraksiyonları bilateral 3,5cmlik multiple lenfadenopatileri ve hipertrofik tonsilleri mevcuttu. Persantilleri normaldi. Noninvaziv ventilasyona başlandı. İntravenöz steroid uygulandı. Olgumuz, iki yaşın altında olmasına karşın ciddi solunum sıkıntısı mevcuttu. Ateş, tonsillit ve lenfadenopatisi olan olguya lenfomonositoz ve pozitif seroloji ile tanı konuldu. İmmünglobulinleri normaldi. Sekonder bakteriyel enfeksiyon nedeniyle antibiyoterapi başlandı. 30.saate ventilatörden ayırıldı, literatüre uygun olarak intravenöz steroid tedavisi 48-72

saate tamamlandı, 12.günde şifa ile taburcu edildi.
SONUÇ: Genellikle kendini sınırlayan bir hastalık olan enfeksiyöz mononükleoz, nadiren üst solunum yolu obstrüksiyonu gibi solunumsal komplikasyonlar ile karşımıza çıkabilir. Bu bildiride Epstein-Barr virüsa bağlı nadir ancak ölümcül olabilen üst solunum yolu obstrüksiyonunda steroid tedavisi ile dramatik yanıt alındığını vurgulamayı amaçladık.

Anahtar Kelimeler: enfeksiyoz mononükleoz, solunum sıkıntısı, steroid

PS-184[Çocuk Acil]

Çocuk Acil Serviste Gastrointestinal Sistem Perforasyonları

İlknur Fidancı, Okşan Derinöz Güleryüz
Gazi Üniversitesi, Çocuk Sağlığı ve Hastalıkları Ana Bilim Dalı, Çocuk Acil Bilim Dalı, Ankara(1.-2.)

GİRİŞ: Gastrointestinal sistem perforasyonları (GISP) çocuklarda nadirdir ve peptik ülser (PÜ), enflamatuar hastalık, travma, iatrojenik nedenler, neoplazm ve yabancı cisim aspirasyonları gibi birçok neden ile meydana gelebilir. Burada farklı semptomlar ile hastanemize getirilen ve GISP tanısı alan iki olgu sunulmuştur.
Olgu 1: Parkta oynarken düşme sonrası hastaneye başvuran yapılan tetkiklerinde patolojik bir şey saptanmaması nedeniyle taburcu edilen ve olaydan yaklaşık 8 saat sonra karın ağrısı ve iki kez siyah renkli kusma şikayeti başlayan ve olaydan yaklaşık 16 saat sonra Çocuk Acil Servise (ÇAS) başvuran daha önce sağlıklı 14 yaşında erkek hasta idi. Öyküsünde travma dışında özellik yoktu. İlk değerlendirmede Glasgow Koma Skoru (GKS) 15, vital bulguları stabildi. Genel durumu iyi, bilinci açıktı. Batın sağ üst kadranda palpasyon ile hassasiyeti vardı, ekimoz yoktu. Laboratuar incelemesinde amilaz, lipaz değerleri yüksekti. Ayakta direkt batin grafisinde (ADBG) diafragma altında serbest hava mevcuttu (Resim 1). Nazogastrik (NG) sonda takıldı; antibiyotik başlandı. Abdominal tomografisi "karaciğer hilusu komşuluğunda karaciğer anteriorunda ve inferiorda serbest hava; bağırsak ansları arasında loküle hava kolleksiyonu; perihepatik, perisplenik, sağ parakolik, pelvis ve bağırsak ansları etrafında serbest sıvı izlenmiştir" şeklinde raporlandı. Hasta travmatik duodenal perforasyon ön tanısı ile opere edildi.
Olgu 2: Huzursuzluk yakınmasıyla ÇAS'e getirilen, yaklaşık iki hafta önce düşme sonrası sol tibial kırık nedeniyle opere edilen, bu süreçte sürekli antibiyotik ve analjezik tedavisi kullanan, immobil, mental motor retardasyon ve epilepsi nedeniyle izlenen 12 yaşında erkek hasta idi. Huzursuzluk dışında başka semptomu yoktu. Özgeçmişinde 8 aylıktan beri nöbet geçirdiği öğrenildi. GKS 15, vital bulguları stabildi. Genel durumu orta, huzursuz, ajite idi. Huzursuzluk nedeniyle batın muayenesi yapılamadı. İnspeksiyonda batın distansiyonu yoktu. Laboratuar incelemeleri normaldi. ADBG'de diafragma altında serbest hava mevcuttu (Resim 2). Hastaya NG takıldı; antibiyotik başlandı. Hasta analjezik ilişkili mide perforasyon ön tanısı ile opere edildi.
SONUÇ: GISP intraperitoneal serbest havanın en yaygın nedenlerinden biridir; akut karın nedeniyle

başvuran peritoneal bulguları olan özellikle ergen grupta GISP unutmamak gerekir. Künt travma nedeniyle ortaya çıkan duodenal yaralanmaların tanısı zordur. Hızlı tanı ve tedavi çok önemlidir; yaralanmadan sonra 24 saatten uzun bir süre tanı ve tedavide gecikme mortaliteyi %11'den %40'a yükseltebilir. PÜ çocukluk döneminde çok nadirdir. Karın ağrısı için araştırılan hastaların %8.1'inde PÜ görülmektedir; ancak, ülser perforasyonu nadirdir. Nedeni ne olursa olsun perforasyon varlığında diyaframaltı serbest havanın varlığı tanı koydurucudur; ancak olmaması perforasyonu dışlatmaz. Olgu 2'de tanı ADBG ile konulmuş; ancak Olgu 1'de grafideki minimal serbest hava gözden kaçmış tanı abdominal tomografi ile konulmuştur.

Anahtar Kelimeler: çocuk, duodenum, mide, peptik ülser, perforasyon

PS-185[Çocuk Acil]

Travma sonrası nadir bir komplikasyon: geç intestinal perforasyon

Mehmet Emin Çelikkaya[1], Ahmet Atıcı[1], Çiğdem El[2], Bülent Akçora[1]
[1]Mustafa Kemal Üniversitesi,Çocuk Cerrahi Ana Bilim Dalı, Hatay
[2]Mustafa Kemal Üniversitesi, Çocuk Sağlığı ve Hastalıkları Ana Bilim Dalı, Hatay

GİRİŞ: Künt karın travmaları sonrasında izole ince bağırsak perforasyon gelişimi morbidite ve mortalite oranlarının yüksek olduğu nadir bir durumdur. Ancak gecikmiş ince bağırsak perforasyonu çok daha nadirdir. geç bağırsak perforasyonlarının patofizyolojisi tam olarak aydınlatılamamış olup özellikle sunulan olguda gözlenen çocukluk çağında travma sonrası izole jejunal perforasyon literatürde çok az sayıda bildirilmiştir.
OLGU: 3 yaşında kız hasta araç dışı trafik kazası sonrası sol femur kırığı nedeni ile opere edilmiş. 3 gün takip edilen hasta akciğer kontüzyonu nedeni ile tarafımıza konsülte edildi. Beslenmesi ve gaita çıkışları normal olan hastada 6. gün batın distansiyonu, batında hassasiyet ve safralı kusma gelişti. Ayakta boş batın grafisinde bağırsaklarda yaygın dilatasyon görülmesi üzerine hasta opere edildi. Eksplorasyonda ileal seviyede mezenterde defekt ve intestinal perforasyon görüldü. Perforasyon alanı rezeke edilerek uç uca anastomoz yapıldı. Hastanın postoperatif takiplerinde sorunu olmadı.
SONUÇ: Künt batın travması geçiren hastalar gözlem altında tutulmalıdır. Genel durum ve laboratuvar bulgularının bozulması veya yeni abdominal şikayetlerin ortaya çıkması durumunda geç perforasyon akılda tutulmalıdır.

Anahtar Kelimeler: çocuk, intestinal perforasyon, travma

PS-186[Çocuk Acil]

Nadir Bir Olgu: Kabuki Make-Up Sendromu

Esra Türe, Abdullah Yazar, Fatih Akın, Ayşe Gül Zaimoğlu, Dursun Odabaş
Necmettin Erbakan Üniversitesi MeramTıp Fakültesi, Çocuk Sağlığı ve Hastalıkları Ana Bilim Dalı, Konya

Kabuki make-up sendromu (KMS) multipl konjenital anomaliler ve mental retardasyonla seyreden, kalıtım şekli tam bilinmeyen ancak otozomal dominant bir mutasyonun sebep olduğu düşünülen nadir bir sendromdur. Sendrom ilk kez 1981 yılında Kuroki ve Niikawa tarafından Japonya'da tanımlanmıştır. Sendromun yüz görünümü geleneksel Japon tiyatro sanatı olan Kabuki aktörlerinin makyajlarına benzediği için bu ismi almıştır. Kalıtım şekli tam bilinmeyen sendroma otozomal dominant bir mutasyonun neden olduğu düşünülmektedir. KMS'ye en çok Japonya'da rastlanmış ve litaratürde sadece 350 olgu tanımlanmıştır. Bu yazıda öksürük şikayetiyle çocuk acil servisine başvuran ve bronkopnömoni tanısı alan, mental-motor retardasyon, geniş alın, yukarı doğru kavisli kaş kemeri, lateral 2/3'si dökük kaşı, çekik ve ayrık gözleri, alt göz kapak lateralinde dışa dönüklüğü, basık ve geniş burun kökü, gaga burnu, bilateral geniş ve düşük kulak sayvanları, seyrek ve kırılgan saçları, dar ve yüksek damağı, dismorfik dişleri, belirgin el parmak pulpaları, 5. parmak kısalığı ve karaciğer enzim yüksekliği saptanan 27 aylık bir kız çocuğu literatüre katkıda bulunmak amacıyla sunulmuştur.

Anahtar Kelimeler: Kabuki make-up Sendromu, çocuk, mental retardasyon

Figur 1

Hastanin kranio-fasial bulgulari ve 5. Parmaginda kisalik

PS-187[Çocuk Acil]

Sentetik kannabinoidin kötüye kullanımına bağlı gelişen hepatik ensefolapati

Gamze Gökalp, Murat Anıl, Emel Berksoy, Yüksel Bıcılıoğlu
İzmir Tepecik Eğitim ve Araştırma Hastanesi Çocuk Acil Bilim Dalı

GİRİŞ
Keyif verici maddelerin kötüye kullanımı maalesef yaygınlığı hızla artan çok önemli sosyal ve tıbbi bir sorundur. Bu durum basit zehirlenmeden organ yetmezlikleri ile seyredip ölümle sonuçlanan çok çeşitli sonuçlara sebep olabilir. Bu maddelerden en sık kullanılanlardan ikisi de ekstazi ve bonzai isimli uyuşturuculardır. Bizde bu vaka sunumunda ekstazi ve bonzai gibi iki maddenin birlikte kullanılması sonucu meydana gelen hepatik ensefolopati vakasını sunduk.
OLGU
On yedi yaşında erkek hasta acil servise cilt renginde sararma, bulantı, kusma, anlamsız konuşma, yürümede zorluk ve kontrol edilemeyen hareketlerin olması şikayeti ile 112 ambulansı aracılığı ile getirildi. Olgunun son iki aydır çeşitli uyarıcı ve keyif verici maddeleri (esrar ve ekstazi gibi) ara ara kullandığı, şikayetlerinin başlamasından önce de 5 adet ekstazi ve bonzai tablet aldığı ifade edildi. Acil servise kabulünde genel durumu kötü, düşkün, öz bakımı zayıflamış, anskiyöz görünümdeydi. Bilinci açık, dezoryante konuşmaları ve hareketleri mevcuttu. Taşikardi dışında vital bulguları normal sınırlarda saptandı. Cilt rengi koyu sarı-yeşil renkteydi. Horizaltal nistagmus mevcuttu. Üst ekstremitede daha belirgin olmak üzere her dört ekstremitede büyük amplitüdlü, kontrol edilemeyen, koreatetiform hareketler mevcuttu. Aynı zamanda ellerde asteriks benzeri hareketler ve esansiyel tremor mevcuttu. Diğer sistem bulguları olağandı.
Alınan serum biyokimyasal tetkiklerinde; beyaz küre 24300/mm³, aspartat transferaz 1182 U/l, alaninaminotransferaz 1921 U/l laktik dehidrogenaz 576 U/l, kreatinin kinaz 478 U/l, total bilirubin 18,8 mg/dl, direk bilirubin 9,72 mg/dl, c-reaktif protein 9 mg/dl, aktive parsiyel tromboplastin zamanı 36 sn, protrombin zamanı 21,6 sn, INR 1,89 olarak saptandı. İdrardan çalışılan toksikolojik analize göre amfetamin(+) olarak saptandı. Diğer laboratuar parametreleri olağandı. Olgunun mevcut karaciğer hastalığı aldığı ajanlara bağlı toksik hepatik ve buna bağlı hepatik ensefelopati olarak değerlendirildi. Olguya K vitamini, Ursodeoksikolik asit ve N-Asetilsistein tedavileri başlandı. Olguya proteinden fakir, karbonhidrattan zengin diyet başlandı, takibe alındı. Olgu akut karaciğer yetmezliği tanısı ile karaciğer nakil merkezine sevk edildi.

SONUÇ:
Acil servislere akut karaciğer yetmezliği tablosu ile başvuranlarda uyuşturucu maddelerin kullanımı sorgulanmalı ve özellikle adolasan grupta etyolojik ajan olarak akla gelmelidir.

Anahtar Kelimeler: Sentetik kannabinoid; hepatik ensefolapati; toksik hepatit

PS-188[Çocuk Acil]

Çocuk Hastada Nadir BİR Göğüs Ağrısı Nedeni: Spontan Pnömomeddiastinum

Abdullah Yazar[1], Esra Türe[1], Fatih Akın[1], Sevgi Pekcan[2], Dursun Odabaş[1]
[1]Necmettin Erbakan Üniversitesi Meram Tıp Fakültesi, Çocuk Sağlığı ve Hastalıkları Anabilimdalı, Konya
[2]Necmettin Erbakan Üniversitesi Meram Tıp Fakültesi, Çocuk GÖğüs Hastalıkları Bilim Dalı, Konya

Spontan pnömomediastinum (Hamman's sendromu) nadir görülen, kendini sınırlayan genellikle genç erişkin erkeklerde görülen bir hastalıktır. Pulmoner interstisyumda alveolar rüptüre sekonder intratorasik basınç artışı sonucu, havanın hilum ve mediastene doğru ilerlemesi sonucu ortaya çıkar. Olgular çoğunlukla göğüs ağrısı, boyun ağrısı, sırta yayılan ağrı, ses kısıklığı, yutma güçlüğü ve öksürük şikayetleri ile başvururlar. Bu yazıda çocuk acil kliniğine göğüs ağrısı ile başvurup, değerlen¬dirme sonrası spontan pnömomediastinum (SPM) saptanan olgumuz, göğüs ağrısının ayırıcı tanısında SPM'ye dikkat çekmek amacıyla sunulmuştur.

Anahtar Kelimeler: Spontan pnömomediastinum, göğüs ağrısı, çocuk

Sekil 1a-1b

Postero-anterior ve yan akciger grafisinde pnomomediastinum gorunumu

Sekil 2a-2b

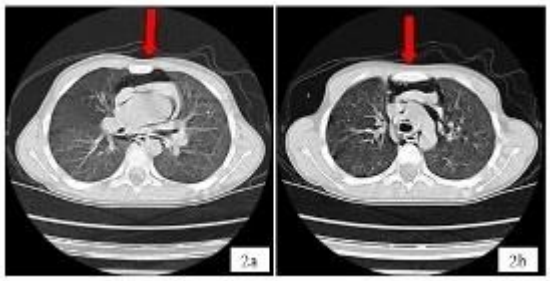

Torax bilgisayarli tomografide pnomomediastinum gorunumu

PS-189[Çocuk Acil]

Birden Çok Sistemi Etkileyen Kostik Yanığı

Gamze Gökalp[1], Murat Anıl[1], Emel Berksoy[1], Fulya Kamit Can[2], Fatih Durak[2], Ümit Altuğ[2], Gökçen Özçiftçi[2], Ayşe Berna Anıl[3]
[1]İzmir Tepecik Eğitim ve Araştırma Hastanesi Çocuk Acil Bilim Dali
[2]İzmir Tepecik Eğitim ve Araştırma Hastanesi Çocuk Yoğun Bakım Bilim Dali
[3]İzmir Katip Çelebi Üniversitesi Hastanesi Çocuk Yoğun Bakım Bilim Dali

GİRİŞ: Koroziv ve kostik maddeler ile olan zehirlenmeler; ülkemizde temizlik malzemelerin çocuklar açısından kolay ulaşılabilir ambalajlarda satılması ve aileler tarafından saklanma koşullarında yeterli güvenlik önlemlerinin alınmamış olması nedeniyle halen çocukluk çağında sık görülen zehirlenmeler arasında yer almaktadır. Bu bağlamda biz de kliniğimize farklı bir klinik ile başvurmuş olan bir zehirlenme vakasını sunacağız.
OLGU: 4 yaş 5 aylık kız olgu 7 yaşındaki kardeşi ile oynarken; lavoba aç olarak bilinen Sodyum Hidroksit granüllerden yüzüne, kulaklarına, saçlarına ve gövdesine saçılma şikayeti ile başvurdu. Olgunun hikayesinden motor mental retardasyon ile Çocuk Nöroloji bölümünde takip edildiği öğrenildi. Acil Servise kabulünde genel durumu huzursuz, ajite, takipneik, (solunum sayısı:65/dk), taşikardik, (kalp tepe atımı:105/dk) bilinci açık vaziyette idi. Dudak çevresi ve dili ödemli, solunum sıkıntısı mevcuttu. Yüzünde, ağız çevresinde, kulaklarında, boynunda ve gövdesinde 2-3 derece yanık alanları ve yer yer nekroze olmuş bölgeler vardı. Göz kapağı 2.derece yanık ve her iki konjonktiva hiperemikti. Diğer sistem bulguları olağandı. Olgunun solunum sıkıntısı, maruz kaldığı kostik madde ile olan temas sonrası oluşan ödeme bağlandı. Deksametazon 0,6 mg/kg/g olacak şekilde damar içi uygulandı. Hava yolunu nemli tutmak amacıyla yüksek akışlı oksijen tedavisi (10L/dk) dan başlanarak yakın takibe alındı. Sedasyon ve analjezi başlandı. Yanık bölgelerine, kulağa ve göze pansuman yapıldı. Beslenme kesilerek damar içi ranitidin tedavisi başlandı, izleme alındı. İzlemin 24. saatinde ödem bulguları geriledi, solunum sıkıntısı azaldı, oksijen desteği azaltılarak kesildi. Beraberinde özafagusta da yanık olabileceği için özofagoskopi yapıldı, yanık saptanmaması üzerine sıvı gıdalar ile beslenme başlandı, tolere edildi. İzlemin 72. saatinde genel durumu iyi olan beslenmesi normale dönen olgu öneriler ile taburcu edildi.
SONUÇ: Yaygın gözlenen koroziv ve kostik maddeler ile temas farklı klinik prezentasyonlar gösterebilir. Acil servise yanık şikayeti ile başvuran birden fazla organ ve dokunun etkilendiği durumlarda kimyasal madde ile temas da göz önünde bulundurulmalıdır.

Anahtar Kelimeler: kostik madde, yanık, multisistem etkilenme

olguya ait gorunum

Maruz kaldigi kostik maddenin etkisi ile govde uzerindeki yaniklar

olgunun agiz bolgesindeki yaniklar

olgunun dudak cevresi ve agız icindeki yaniklar

olgunun kulak bolgesindeki yaniklar

kulak kepcesindeki nekrotik alan

PS-190[Çocuk Acil]

Taze meyve çekirdekleri yenilebilir mi?

Çiğdem El[1], Mehmet Emin Çelikkaya[2], Mehmet Ali Yavuz[1], Meryem Turunç[1], Aymen Hişmioğulları[1], Demet Yiğitbaş[1], Hande Bölükbaşı[1], Elif Tezcan[1]
[1]Mustafa Kemal Üniversitesi, Çocuk Sağlığı ve Hastalıkları Ana Bilim Dalı, Hatay
[2]Mustafa Kemal Üniversitesi, Çocuk Cerrahi Ana Bilim Dalı, Hatay

GİRİŞ: Çok hızlı toksik etki gösterebilen siyanür bileşikleri; hücresel hipoksi yoluyla ölümcül intoksikasyonlara neden olabilir. Ağızdan, solunum ya da direkt deriden bulaş ile siyanür zehirlenmeleri oluşabilmektedir. Kiraz, badem, zerdali, elma, kayısı, şeftali gibi bazı bitkilerin hem çekirdekleri hem de tohumları miktarlarda siyanür içerdiğinden, bu gıdaların özellikle çekirdeklerinin yenilmesiyle zehirlenmeler görülmektedirler.
OLGU: 4yaşında kız hasta bilinç bulanıklığı, kusma yakınmaları ile kliniğimize getirildi. Öyküsünde yaklaşık 2saat önce, pazardan aldıkları taze zedalinin çekirdeklerin bir avuç kadar yediği, 35-40dakika

sonrasında halsizleştiği, karnının ağrıdığını söyleyerek kustuğu, sürekli uyku halinin geliştiği öğrenildi. Öncesinde bilinen bir rahatsızlık ya da devamlı ilaç kullanım öyküsü yoktu. Gelişim basamakları ve persentil değerleri yaşıtlarıyla uyumluydu. Muayenesinde halsiz, huzursuz, bilinci letarjikdi. Ateş:37,1 nabız:92/dk, solunum sayısı:24/dk tansiyonu 95/60mmHg'idi. Ekstremiteleri soluk-soğuk, kapiller dolum zamanı uzamış, pupil refleksi zayıf ve bilateral pupiller midriyatik, Glasgow Koma Skalası 9'du. Maske ile oksijen desteği sırasında satürasyonu %98'idi. İntravenöz sıvı tedavisi başlandı. Nazogastrik sonda ile mide lavajı yapıldı. Akciğer grafisi, serebral tomografisi normaldi. Labaratuvar tetkiklerinde laktat düzeyi yüksekliği dışında patolojik bulgu gözlenmedi. Öykü, klinik ve laboratuvar bulguları ile akut siyanür zehirlenmesi düşünülen olgunun mide lavajında bolca parçalı taze zerdali çekirdeği görüldü, nazogastrik sonda ile serbest drenaja alındı, aktif kömür, maske ile yüksek akım oksijen ve intravenöz sıvı desteği ile takibinin 6.saatinde bilinci tamamen açıldı, kan laktat düzeyi düştü. 8. saatte tüm yakınmaları düzelen olguya siyanür eliminasyonu antidot kiti verilmesine gerek kalmadı. Takibinin 4.gününde sekelsiz şiifa ile taburcu edildi.
SONUÇ ve ÖNERİLER:Akut Siyanür zehirlenmeleri; dakikalar içinde solunum sıkıntısından komaya kadar varabilen ağır klinik tabloların görülebileceği siyanür zehirlenmelerinin en önemli tedavisi, halkı bilinçlendirmek ve siyanojen gıdaları tüketilmemesidir. Medikal tedavide intravenöz sıvı tedavisi, oksijen desteği ve siyanür antidot kiti (amil-nitrit/sodyum-nitrit) kullanılmaktadır. Siyanür zehirlenmelerine neden olabilecek çevresel ve doğal ürünler yönünden oldukça zengin olan ülkemizde zerdali, şeftali, kayısı çekirdeklerinin yenilmemesi ve çocuklara da yedirilmemesi konusunda toplum bilinçlendirilmelidir.

Anahtar Kelimeler: siyanür, zerdali, zehirlenme

PS-191[Çocuk Acil]

Farklı bir olguyla tekrar hatırlayalım: dilden yılan sokması

Meriç Esen Şimşek Mullaoğlu[1], Çiğdem El[1], Mehmet Emin Çelikkaya[2], Süleyman Mengüllüoğlu[1]
[1]Mustafa Kemal Üniversitesi, Çocuk Sağlığı ve Hastalıkları Ana Bilim Dalı, Hatay
[2]Mustafa Kemal Üniversitesi, Çocuk Cerrahi Ana Bilim Dalı, Hatay

GİRİŞ: Dünya genelinde zehirli hayvan sokmaları morbidite ve mortalitenin önemli sebepleri arasında yer alır. Zehirlenme potansiyeli yılanın türüne, coğrafik yerleşimine göre farklılık gösterse de hemotoksik ve nörotoksik etkilere hatta şok tablosuna, kanama sorunlarına yol açabilmesi nedeniyle yılan ısırığı olan tüm çocuk hastaların yakından takip edilmesi gerekmektedir.
OLGU: 5yaşında erkek hasta yılan sokması nedeniyle kliniğimize getirildi. Anamnezinde bilinen bir hastalık ya da ilaç kullanım öyküsü yoktu. Hastanın akşam saatlerinde yılanı farkedip bağırdığı sırada dilinden yılanın ısırdığı, yılanın ailesi tarafından da görüldüğü, dakikalar içerisinde hızlı nefes alıp vermeye başladığı, aşırı terlediği ve sürekli uyumak istediği öğrenildi. Dakikalar içerisinde kliniğimize getirilen hastanın ateş:36,7 nabız:128/dk tansiyon: 90/60mm/hg idi. Sistemik muayenesi olağandı. Elektrokardiyografisinde sinüs taşikardisi mevcuttu. Akciğer grafisi olağandı. Kardiyak markerları yüksekti. Tam kan sayımı, biyokimyasal parametreleri ile koagulasyon tetkikleri olağandı. Antivenom ve öncesinde olası anaflaksi riski nedeniyle steroid ile antihistaminik uygulandı. İntravenöz sıvı tedavisi verildi. Takibinde kardiyak markerları geriledi, elektrokardiyografisinde normal sinüs ritmi gözlendi. Aslında ısırılan bölge olarak düşünüldüğünde son derece mortal komplikasyonlar gelişebilirdi. Ancak hastamızın klinik bulgularının çok yeni başladığı dakikalar içerisinde kliniğimize getirilmesi, dolayısıyla erken başlanan antivenom ve destek tedavileri neticesinde herhangi bir

komplikasyon gelişmedi. Takibinde ebeveynleri korunma açısından bilgilendirilerek olgu şifa ile taburcu edildi.
SONUÇ: Yılanın venomunu veremediği ya da zehirsiz olduğu olgularda, lokal/sistemik bulgular oluşmayacaktır ancak bu ayırımın yapılabilmesi için hastalar mutlaka takip edilmeli yara bakımı ile tetanoz profilaksisi uygulamalıdır.
Öykülerinde yılanın görülmesi, deri bulgulanın ortaya çıkması, ekstremiteler arasındaki çap farkının artması ve lökositoz/anemi/trombositopeni kan tablolarının tespit edildiği vakalarda yakın takip ile antivenom başlanması önerilmektedir. Takiplerde kan tablolarının düzelmesi, ekstremiteler arasındaki çap farkı ile izole cilt bulgularının artmaması/gerilemesi gözlendiğinde antivenom tedavisi sonlandırılabilir.
Yılan ısırmasına bağlı zehirlenme olguları antivenom uygulanarak gönderilmemeli, zehirlenme tablosunun ağırlığına bağlı olarak hastaların saatler içinde kötüleşebilecekleri akılda tutulmalıdır.

Anahtar Kelimeler: antivenom, yılan ısırması, yoğun bakım

PS-192[Çocuk Acil]

Metoklopramid Kullanımına Bağlı Gelişen Akut Distoni ve Methemoglobinemi olgusu

Murat Doğan, Yılmaz Seçilmiş, Feyza Esen, Mehmet Adnan Öztürk
Erciyes Üniversitesi Çocuk Acil Ana Bilim Dalı, Kayseri

GİRİŞ:
Metoklopramid bir dopamin reseptör antagonistidir ve yaygın olarak kullanılan antiemetik bir ilaçtır.En sık görülen yan etkisi ağız kuruluğu, uyuşukluk, kabızlık, halsizlik, ajitasyon, methemoglobinemi, alerjik döküntülerdir.En önemli yan etkileri ise, acil tedavi gerektiren tardifdiskinezi, Parkinsonizm, akatizi, malign nöroleptik sendrom ve akut distonik reaksiyon gibi ekstrapiramidal semptomların varlığıdır.
VAKA:
6 aylık erkek hastaya kusma ve akut gastroenterit şikayeti ile dış merekeze başvurduğunda, kusmasını önleme amacıyla tedavi dozunda tek doz intramuskuler metoklopramid yapılmış ve taburcu edilmiş. Enjeksiyondan bir saat sonra morarma, gözlerde yukarı kayma ve boynunda kasılma meydana gelmiş. Dış merekeze tekrar götürülen hastanın oksijen saturasyonu %80 olarak ölçülmesi nedeniyle bakılan kan gazında MetHb düzeyi %20,2 olarak ölçülmüş. Hastanın muyanesinde gözler yukarı deviyeve boyunda kasılma gözlenmiş. Hastada distonik reaksiyon ve methemoglobinemi düşünülürek tedavi amaçlı fakültemize sevk edilmiş. Hasta geldiğinde normal fizik muayene bulguları mevcuttu Bakılan kan gazında methemoglobin düzeyi %1,1 olan hastaya%100 oksijen verildi. Distoni spontan düzeldi, methemoglobinemi oksijen ile düzedi. Askorbik asit veya metilen mavisine ihtiyaç duyulmadı. Takiplerinde problem olmayan hasta taburcu edildi.
SONUÇ:
Sonuç olarak metoklopramid bulantı kusması olan hastalara genellikle yazılan bir antiemetiktir. Metoklopramide bağlı yan etkiler (distoni, methemoglobinemi) tedavi edici dozda ve tek dozda bile ortaya çıkabileceği akılda bulundurulmalı ve hastalar bilgilendirilmelidir. Siyanoz ve/veya distoni ile başvuran hastalarda ilaç kullanım öyküsü, özellikle metoklopramid kullanımı mutlaka sorgulanmalıdır. Altta yatan herhangi bir hastalığı olup olmadığı sorgulanmalıdır ve eğer G6PD eksikliği varsa methemoglobinemi tedavisinde metilen mavisi yerine askorbik asit

verilmelidir.Methemoglobinemi ve akut distonik reaksiyon hemen tedavi gerektiren bir durum olduğu için her hastanede antikolinerjik ilaçlar ve metilen mavisi bulundurulmalıdır.

Anahtar Kelimeler: Distoni, Methemoglobinemi, Metoklopramid

PS-193[Çocuk Acil]

Lokal Anestezik (Prilokain) Uygulamasına Bağlı Gelişen Methemoglobinemi: Olgu sunumu

Gülşen Yalçin[1], Önder Kılıçaslan[2], Aybars Özkan[3], Kenan Kocabay Kocabay[3]
[1]Düzce Üniversitesi Tıp Fakültesi, Çocuk Sağlığı ve Hastalıkları Anabilim Dalı, Çocuk Acil Bilim Dalı, Düzce, Türkiye
[2]Düzce Üniversitesi Tıp Fakültesi, Çocuk Sağlığı ve Hastalıkları Anabilim Dalı, Düzce, Türkiye
[3]Düzce Üniversitesi Tıp Fakültesi, Çocuk Cerrahi Kliniği, Düzce, Türkiye

Sünnet, pek çok toplum tarafından dini, tıbbi ve de kültürel amaçlarla yapılan cerrahi işlemdir. Bu işlem esnasında kullanılan ajanlardan birisi olan prilokain sık kullanılan bir lokal anestezik ilaçtır. Hemoglobinin çeşitli oksidatif streslerle oksitlenmesi sonucu, içeriğindeki iki değerli demirin, üç değerli haline dönüşmesine methemoglobinemi denir. İki buçuk aylık olgu prilokain ile lokal anestezi uygulaması sonrası ortaya çıkan morarma şikâyeti ve ölçülen oksijen saturasyonu %79 olması nedeniyle hastanemize doktor tarafından sevki yapıldı.
Geliş fizik muayenesinde peroral bölgede, el ve ayaklarda siyanozu vardı. Ateşi 37°C, tartı: 6000g (75p), boy: 64 cm (90-97p), baş çevresi: 41 cm (50-75p) bulundu. Ölçülen tansiyon değeri: 70/60mmHg, kalp atım sayısı: 168/dk. ritmik ve üfürüm yoktu. Solunum sayısı:44/dk. ve solunum sesleri normaldi. Olgu kabul edildiğinde oksijen saturasyonu %86 idi (3lt/dk oksijen alırken). Tedavide %100 oksijen başlandı. Yapılan kan sayımında beyaz kan hücresi 17800/mm3 bulundu ve hemoliz bulgusu saptanmadı. Hb 9,5 g/dL, hematokrit % 28.1, trombosit sayısı 456000/mm3 idi. Diğer biyokimyasal tetkikleri normaldi. İlk geldiğinde bakılan kan gazında pH: 7.43, pCO2: 39,6 mmHg, pO2: 98 mmHg, methemoglobin düzeyi %34,7 saptandı. Çekilen P-A grafisi ve EKG normal olarak değerlendirildi. Hastaya lokal anestezik olarak prilokain verildiğinin öğrenilmesi, altta yatan solunumsal ve kardiyak bir nedenin bulunamaması ve kan gazında methemoglobin değerinin yüksekliği nedeniyle, ilaca bağlı methemoglobinemi düşünülerek metilen mavisi verilmesine karar verildi. Metilen mavisi 2 mg/kg oral verildi. Yaklaşık bir saat sonra siyanoz kayboldu. Kontrol methemoglobin düzeyi %2,7 olarak saptandı. İzlemde genel durumu iyi, siyanozu yoktu. Oral alımı iyi ve saturasyonları %95 üzerinde olduğu için kontrole gelmek üzere taburcu edildi.. Bu olgu sunumunda prilokain ile lokal anestezi uygulaması sonrası ortaya çıkan methemoglobinemide ayırıcı tanı ve tedavi yöntemlerinin tartışılması amaçlandı.

Anahtar Kelimeler: Methemoglobin, Prilokain, Sünnet

PS-194[Çocuk Acil]

Burunda Yabancı Cisime Bağlı Olarak Gelişen Preseptal Sellülit Olgusu

Emel Berksoy, Murat Anıl, Gamze Gökalp, Aslıhan Arslan, Alaattin Kızıl
S.B.Ü Tepecik Eğitim ve Araştırma Hastanesi, Çocuk Acil Kliniği

GİRİŞ:
Periorbita ve orbitanın mikrobiyal enfeksiyonları gelişmiş ve gelişmekte olan ülkelerde genellikle sinüzit komplikasyonu olarak karşımıza çıkmaktadır. Burada bir çocuk hastada preseptal sellülite neden olan burunda yabancı cisim olgusu sunulmaktadır
OLGU:
4 yaşında kız hasta acil servise son bir gündür devam eden burunda paslı akıntı ve yüzde şişlik, kızarıklık yakınmaları ile başvurdu. Başvurusunda vital bulguları stabil olan hastanın fizik muayenesinde sağ burun deliğinde krutlu lezyon ve akıntı, aynı taraf yanak ve göz çevresinde yaygın hassasiyet, kızarıklık, göz kapaklarında ödem vardı. Öyküsünde bir haftadır devam eden burun akıntısı nedeniyle dış merkezden antibiyotik ve nazal dekonjestan reçete edildiği ancak yakınmalarının geçmediği öğrenildi. Burunda yabancı cisim ön tanısı ile yapılan anterior rinoskopide sağ nazal pasaj vestibülde bir adet saat pili olduğu görüldü. Hastada pil kimyasalına bağlı fasiyal ve preseptal sellülit düşünüldü. Hasta intravenöz Sulbaktam+Ampisilin ve Klindamisin tedavisi sonunda şifa ile taburcu edildi.
SONUÇ:
Preseptal ve fasiyal sellüliti olan hastalarda burunda yabancı cisim olabileceği akla getirilmelidir.

Anahtar Kelimeler: yabancı cisim, preseptal sellülit

presptal sellÃ¼lit

preseptal ve fasiyel sellÃ¼lit

burundan Ã§Ä±karÄ±lan saat pili

PS-195[Çocuk Acil]

Travma Sonrası Solunum Sıkıntısı Tablosu ile Başvuran Rüptüre Akciğer Hidatik Kist Olgusu

Emel Berksoy, Gamze Gökalp, Murat Anıl, Kader Vardı, Yasemin Tuna, Burcu Hişmi
S.B.Ü Tepecik Eğitim ve Araştırma Hastanesi, Çocuk Acil Kliniği

GİRİŞ:
Akciğer kist hidatik hastalığı genellikle asemptomatik seyreder, ancak bazen kist içeriğinin ekspektorasyonu veya komşu dokulara basısı sonucu semptomlar ortaya çıkabilir. Kistin perforasyonu da bu komplikasyonlardan biridir. Perforasyonlar genellikle kendiliğinden veya iyatrojenik olabilmektedir. Travma sonucu gelişen akciğer kist hidatik perforasyonu olan olguyu, nadir görülmesi nedeni ile sunmayı amaçladık.
OLGU:
Bilinen bir hastalığı olmayan 12 yaşında erkek hasta bir metre yüksekten düşme sonrası başlayan solunum sıkıntısı ve hemoptizi yakınmaları ile acil servise başvurdu. Solunum sıkıntısı bulguları olan hastanın oda havasında oksijen satürasyonu %92 idi. Akciğer grafi ve toraks bilgisayarlı tomografisinde sol hemitoraksta kist hidatik rüptürü ile uyumlu görünüm saptandı. Çocuk cerrahi tarafından acil torakotomi uygulandı. Sol üst lobda saptanan rüptüre masif hidatik aspire edildi. Hastanın medikal tedavisi ve yatarak takibi devam halen devam etmektedir.
SONUÇ:
Travma sonrası ani solunum sıkıntısı ile başvuran hastalarda travmatik kist hidatik rüptürü akla getirilmelidir.

Anahtar Kelimeler: çocuk, hidatik kist rüptürü, travma

PS-196[Çocuk Acil]

Çocuk Acil Serviste Bradikardi: Erkek Çocukta Erken Başlangıçlı Anoreksiya Nervosa

Emel Berksoy[1], Murat Anıl[1], Gamze Gökalp[1], Gonca Özyurt[2], Özlem Üzüm[3], Yeliz Appak[3]
[1]S.B.Ü Tepecik Eğitim ve Araştırma Hastanesi, Çocuk Acil Kliniği
[2]izmir Katip Çelebi Üniversitesi, Çocuk Psikiyatri Birimi
[3]S.B.Ü Tepecik Eğitim ve Araştırma Hastanesi, Pediyatri Kliniği

Anoreksiya nervosa (AN), beden algısı bozukluğu ile ilişkili, kişinin fiziksel ve psikolojik bütünlüğünü tehdit edecek şekilde yemeyerek kilo vermeye çalışılması ile karakterize bir yeme bozukluğudur. Tipik olarak ergenlik sırasında başlamakla beraber 14 yaş altı başlangıçlı olgular erken başlangıçlı AN olarak tanımlanır.
Burada acil servise bradikardi nedeniyle yönlendirilen anoreksiya nervosa olgusu başlangıç yaşı nedeniyle nadir görülmesi ve kardiyovasküler komplikasyonları n eşlik etmesi nedeniyle sunuldu.
OLGU:
Tanı almış sistemik ve kronik bir hastalığı olmayan 8 yaş erkek hasta yememe, halsizlik nedeniyle başvurduğu çocuk gastroenteroloji polikliniğinden bradikardi saptanması üzerine acil servise yönlendirildi. Başvurusunda; kaşektik (vücut ağırlığı: 16 kg < 3 persentil; vücut kitle endeksi: 11,2 – 4,75 SDS), ayakta duramıyor ve halsiz görünümde idi. Nabzı; 50 /dk olması dışında hemodinamik bulguları stabil; fizik muayene ve nörolojik muayene bulguları olağandı. Öyküsünden dört aydır yemek yemeyi reddettiği ve öfke nöbetlerine kişilik ve davranış değişikliklerinin eşlik ettiği öğrenildi. Bu sürede ilaç alım öyküsü yoktu. Laboratuar bulguları ketotik hipoglisemi dışında normal değerlerde idi. Hastaya intravenöz glikoz ve sıvı tedavisi, maske ile 6 l/dk oksijen başlandı. Olası organik patolojileri dışlamak için istenen kraniyal magnetik resonans görüntüleme, kemik iliği aspirasyonu, torakoabdominal tomografi normal olarak bulundu. Psikiyatrik değerlendirmede beden algısının bozulduğu, duygu durumunun düşük olduğu saptandı. Psikiyatrik testler ve DSM V tanı kriterleri ile hasta kaygı bozukluğunun eşlik ettiği AN tanısı aldı. Yaşına uygun çocuk servisinde izlenen hasta nasogastrik tüp ile beslenmeyi ve tedaviyi reddetti. Antidepresan ve antipsikotik ilaç tedavisi ile ayaktan izlenen hastanın yakınma ve bulgularında tedavinin dördüncü ayında düzelme (vücut ağırlığı:20 kg) olduğu görüldü. Hasta halen çocuk psikiyatri ve pediyatri birimleri tarafından ayaktan izlenmektedir
SONUÇ:
AN, ergenler dışında nadir de olsa küçük yaş grubu çocuklarda da görülebilir. Hemodinamiik olarak stabil seyreden bradikardi, bu hastalarda parasempatomimetik sistem aktivasyonu nedeniyle gelişebilir. Acil servis doktorları, aile hekimleri ve pediyatristlerin anoreksiya nervosa hakkında farkındalıklarının artması bu hastaların erken tanı ve tedavilerindeki olası gecikmeleri önlemek açısından önemlidir.

Anahtar Kelimeler: çocuk acil, bradikardi, erken başlangıçlı- anoreksiya nervosa

PS-197[Çocuk Acil]

Çocuk Hastada Künt Toraks Travması Sonrası Gelişen Supraventriküler Taşikardi: Olgu Sunumu

Emel Berksoy, Murat Anıl, Gamze Gökalp, Begüm Karakaya
S.B.Ü Tepecik Eğitim ve Araştırma Hastanesi, Çocuk Acil Kliniği

GİRİŞ:
Kardiyak kontüzyon travmaya bağlı mortalitenin önde gelen ve çoğunlukla gözden kaçan nedenidir. Özellikle motorsiklet ve araç içi kazalara bağlı oluşan künt göğüs travması sonrası gelişebilir. Künt toraks travması sonrası supraventriküler-ventriküler taşikardi gelişen hastayı, kardiyak kontüzyonda elektrokardiyografik (EKG) incelemenin önemini vurgulamak için sunmayı amaçladık.
OLGU:
Dokuz yaş erkek hasta araç dışı trafik kazası nedeniyle 112 ile çocuk acil servise getirildiğinde; havayolu açık, solunumu takipneik, dolaşım normal ve uyanık idi. Tüm vücutta abrazyon ve ekimozları vardı. İkincil değerlendirmede; nabız: 197 dk, solunum sayısı: 26/dk idi. Fizik muayenede yüzünde maksillofasiyal dermabrazyon, solunumu takipneik, sol hemitoraks bazalde solunum sesleri alınmıyor, taşikardik ve batında yaygın hassasiyeti vardı. Laboratuvar incelemesi lökosit 24500/mm3 olması dışında normaldi. Akciğer grafisinde sol hemitoraks bazalde dansite artışı saptandı. EKG'de kalp tepe atım hızı 197 / dk, p dalgası yok, QRS dalgası < O,09 sn olarak saptandı. Ekokardiyografi normaldi. Hastaya santral damar yolundan üç kez (6,12,12 mg) Adenozin hızlı puşe, ardından Esmolol infüzyonu verildi. Hastada gelişen vetriküler taşikardi Amiadoron infüzyonu ile kontrol altına alındı. Kontrastlı torakoabdominal tomografi ile sol pnömohemotoraks saptanan hastaya çocuk cerrahi tarafından tüp torakostomi uygulandı. İzlemde komplikasyon gelişmeyen, aritmisi tekrarlamayan hasta şifa ile taburcu edildi.
SONUÇ:
Künt göğüs travma sonrası yaşamı tehdit eden aritmilere neden olabilen kardiyak kontüzyon gelişebileceği akılda tutulmalı ve bu hastalar devamlı EKG monitörü ile izlenmelidirler.

Anahtar Kelimeler: çocuk, kardiyak kontüzyon, travma

PS-198[Çocuk Acil]

Çocuk Acil Serviste Epizodik Karın Ağrısında Over Torsiyonu Tanısı İçin Ne Kadar Israr Edelim? Over Torsiyonu Ve Konjenital Av Blok Birlikteliği: Olgu Sunumu

Emel Berksoy[1], Murat Anıl[1], Tülay Demircan[2], Ali Rahmi Bakiler[2], Gamze Gökalp[1], Kader Vardı[1]
[1]S.B.Ü Tepecik Eğitim ve Araştırma Hastanesi, Çocuk Acil Kliniği
[2]S.B.Ü Tepecik Eğitim ve Araştırma Hastanesi, Çocuk Kardiyoloji Kliniği

GİRİŞ:
Kız çocuklarında karın ağrısı ve akut batının nadir nedenlerinden biri over torsiyonudur. Sıklıkla akut batın ve appendisit tablosu ile karışan over torsiyonunda erken tanı ve tedavi, fertilite ve adneksiyal yapıların korunması açısından önemlidir.
Konjenital AV blok oldukça nadir görülür ve yüksek mortalite ve morbidite riski taşır. Erken tanı ve tedavi için hastalar değerlendirilirken şüpheci ve dikkatli olmak gerekir.
Burada çocuk acil servise kolik tarzı ağrı ile başvurup konjenital AV blok tanısı alan ve yatışının dördüncü gününde laparatomi ile over torsiyonu tespit edilen hasta, nadir görülmesi ve tanıdaki sorunlara dikkat çekmek amacıyla sunuldu.
OLGU:
Daha önce bilinen hastalığı olmayan 11 yaşında kız olgu çocuk acil servise ani gelişen şiddetli karın ağrısı yakınması ile başvurdu. Başvurusunda; hasta ajite, huzursuz, uyanık idi. Kolik tarzda karın sol alt kadran ağrısı nedeniyle hastanın fizik muayenesi yapılamadı, akut batın ön tanısı ile çocuk cerrahi konsültasyonu istendi, ancak birkaç dakika içinde hastanın yakınmaları kayboldu hastada çocuk cerrahi tarafından cerrahi patoloji düşünülmedi. Ağrı yakınması tekrarlayan hastanın batın ultrasonografi (USG) ve ayakta direk batın grafisi normaldi. Suprapubik pelvik USG'de sol adneksiyal lojda, 28x42 mm boyutta, kalın cidarlı, içerisinde ekojen alanlar bulunan, düzgün sınırlı uniloküle anekoik kistik lezyon (dermoid kist?) saptandı. Hemodinamik olarak stabil olan hastanın nabzının 55 /dk olması dışında fizik muayenesinde patolojik bulgu yoktu. Elektrokardiyografide tam AV blok tespit edildi. Laboratuvar incelemesi, idrar tetkiki normaldi. Bu bulgularla ikinci kez çocuk cerrahi tarafından hastada cerrahi patoloji düşünülmedi. Ekokardiyografisi normal olan hasta konjenital AV tam blok ve over torsiyonu ön tanısı ile çocuk servisine yatırıldı. İzlemde epizodik olarak karın sol alt kadran ağrıları devam eden hastanın karın sol alt kadranda palpasyonla hassasiyet gelişti ve over torsiyonu ön tanısı ile farklı zamanlarda iki kez çocuk cerrahi görüşü istendi. Pelvik doppler USG normaldi. Çocuk cerrahi tarafından cerrahi patoloji düşünülmeyen hasta yatışının üçüncü gününde over torsiyonu ön tanısında ısrar nedeniyle laparaskopi için ameliyathaneye devredildi. Sol overde torsiyon ve 4 cm hemorajik kist saptandı. Laparoskopik yöntemle kist aspire edildi, sol over olağan konumuna detorsiyone edildi. Şifa ile taburcu edilen hasta halen çocuk kardiyoloji bölümü tarafından konjenital AV blok tanısı ile takip edilmektedir.
SONUÇ:
Kolik tarzda, tekrarlayan karın ağrıları ile başvuran kız çocuklarda görüntüleme yöntemleri normal olsa da ayırıcı tanıda over torsiyonu düşünülmelidir.

Anahtar Kelimeler: çocuk, over torsiyonu

PS-199[Çocuk Acil]

Çocukluk çağında tekrarlayan hışıltı: Bir 3.basamak Hastane verileri

Ramazan Cahit Temizkan, Muhammet Mesut Nezir Engin, Önder Kılıçaslan, Merve Aslantaş, Şengül Cangür, Kenan Kocabay
Düzce Üniversitesi Tıp Fakültesi

AMAÇ: Hışıltı havanın genellikle bronkospazm, mukozal ödem ve inflamasyon nedeniyle daralmış bronş duvarlarında oluşturduğu turbulans sonucu ortaya çıkan yüksek frekanslı polifonik bir ıslık sesidir. Her yaşta duyulabilir, ancak en sık süt çocukluğu çağında görülür. Bu durum hava yolları dar olan küçük çocuklarda çoğunlukla viral enfeksiyon sonrası oluşur, öyle ki iki yaşından küçük çocukların en az %20'si hışıltı geçirir. Hışıltıları olan erken çocukluk dönemindeki çocukların en az %15'inde bu durum virüs ilişkili faktörler ve genetik zemininde 6 yaşına kadar devam eder. Çocuk acil servisine tekrarlayan hışıltı şikayeti ile başvuran hastalardan anamnez alarak risk faktörleri ve hışıltı atakları arasındaki ilişkinin araştırılması amaçlanmıştır.
Gereç ve YÖNTEMLER: Çalışmaya Ocak 2017-Nisan 2017 tarihleri arasında çocuk acil servisine tekrarlayan hışıltı şikayeti ile başvuran toplam 50 hasta alınmıştır. Araştırmaya dahil edilme kriterleri için; tekrarlayan hışıltı ile birden fazla hastaneye başvuran hışıltı hastalar kabul edildi. Tekrarlayan hışıltı atakları ile kliniğimize başvuran hastalarda risk faktörleri açısından anamnez bilgileri ayrıntılı olarak alınmıştır.
BULGULAR: Çalışmaya katılan bireylerin %60'ı (n=30) erkek, %40'ı (n=20) kızdır. Çocukların yaş ortalaması 49.1±48 (4-192) ay ve doğum kilosu 3227.2±680.6 (1570-4190) gramdır. "Doğum şekli, anne sütü alma durumu, aşılarının durumu, atopik dermatit öyküsü, çocuğun bakımı, gebelikte sigara kullanma durumu, annenin postnatal sigara kullanma durumu, anne, baba ve kardeşte ayrı ayrı astım öyküleri, ikamet edilen yer ve evin rutubetli olma durumu" özellikleri açısından tekrarlayan hışıltılı çocukların oranlarının anlamlı düzeyde farklı olduğu bulunmuştur ($p<0.05$). Çalışmamızda tekrarlayan hışıltı erkek cinsiyet, sezeryen ile doğan ve evde bireylerden en az birinde sigara içimi görülen hastalarda daha fazla görülmektedir.
SONUÇ: Çocuk hasta grubunda yapılan testlerin yetersizliği, acilde hızlı değerlendirme ve karar verme sürecinde risk faktörlerinin sorgulanması, tanıya ulaşıp tedavinin doğru yapılması ve hastanın takibi açısından önemlidir. Risk faktörlerinin elimine edilmesi için koruyucu sağlık hizmetlerinin artırılması gerekir. Sigara maruziyetinin önlenmesi ve normal spontan yol ile doğumun teşvik edilmesi hışıltı oluşumunu azaltır.

Anahtar Kelimeler: tekrarlayan hışıltı, çocuk acil, sezeryan

PS-200[Çocuk Acil]

Düzce Üniversitesi Hastanesi Çocuk Acil Polikliniğine Başvuran Hastaların Epidemiyolojik Özellikleri

Ramazan Cahit Temizkan, Nursel Büyük, Önder Kılıçaslan, Handan Ankaralı, Kenan Kocabay
Düzce Üniversitesi Tıp Fakültesi

GİRİŞ-AMAÇ: Acil servisler, her türlü acil hasta ve yaralılara kesintisiz hizmet veren, hastanelerin en önemli birimlerindendir. Bu birimlere başvuran hastalar hızlı ve etkili çözüm ararlar ve hastaneler ise bu birimlere ciddi maliyet gerektiren harcama kalemleri ayırırlar. Daha verimli hizmetin yapılabilmesi için acil servislerin geçmiş bilgileri yardımıyla gelecek hakkında planlamalar yapılabilir. Bölgedeki acil servise başvuran hastaların epidemiyolojik özelliklerinin bilinmesi, verilen hizmetlerin kişi ve zamana göre tanımlanması ve hastalık profilinin çıkarılması gibi çalışmalar, hizmet kalitesini,hasta ve çalışan memnuniyetini arttıracak, ekonomik kayıpları önleyecektir.
Bu çalışmanın amacı, Düzce Üniversitesi Tıp Fakültesi, Çocuk Acil Servisine son 5 yıl içinde başvuran hastaların, klinik ve demografik özelliklerini ortaya koymak,bu özelliklerin yer ve zamana göre dağılımını incelemek elde edilen bulgular doğrultusunda, performansı yüksek, iş gücü kaybını en aza indirgeyen, kaliteli hizmet veren, memnuniyeti önemseyen ve ekonomik kayıpları minimize eden bir acil servis modeli çizmektir.
Gereç ve YÖNTEMLER: Çalışmanın amacını gerçekleştirmek için, çalışmaya dahil olma ve dışlanma kriterleri dikkate alınarak, 01.01.2012-31.12.2016 tarihleri arasında başvuru toplam 116.172 hasta bilgisi retrospektif olarak bilgi işlem biriminden elektronik ortamda temin edildi. Kayıtlarda başvuru zamanları, yıl içerisinde kaç kez acil polikliniğine başvurduğuna dair bilgiler, başvuru nedenleri, konulan tanı, verilen hizmet çeşitleri, hastanın yaşı, cinsiyeti, diğer sosyo-ekonomik bilgiler, gözlemde tutma yada yatırılma bilgileri yer almakta idi. Çalışmaya başlamadan önce girişimsel olmayan araştırmalar etik kurulundan onam alınmıştır.
BULGULAR: Elde edilen bulgular değerlendirildiğinde, 2012 den 2016 ya doğru sırasıyla Çocuk Acil Polikliniğine başvuran hasta sayısı 11.336(%9.75),15.453(%13.3),23.944(%20.6), 28.695(%24.7), 36.744(%31.6) olduğu ve yıllar içerisinde acil polikliniğe başvuran hasta sayısının anlamlı olarak arttığı görüldü. Hastaların 62.100'ü (%52.5) erkekti ve 68,657'sinden (%62.3) tetkik istendiği görüldü. Beş yıllık hastaların 5.946'sına(%5.1) yatış endikasyonu konulduğu ve en fazla yatışın 12 ay-72 ay arasında yapıldığı görüldü.
SONUÇ: Pediatri Acil Servislere gelen hastaların sosyo-demografik ve klinik bilgilerinin bilinmesi ve bu konuda bir data oluşturulması pediatri acil servislerinin çalışma planlarının yapılmasında önemli bir yer alacaktır

Anahtar Kelimeler: Acil Servis, Demografik Özellikler, Acil Servis Hizmetleri

PS-201[Çocuk Acil]

Oral Povidon İyot Alımına Sekonder Geçici Tiroid Fonksiyon Bozukluğu

Çapan Konça, Samet Benli
Adıyaman Üniversitesi Tıp Fakültesi, Çocuk Sağlığı ve Hastalıkları Ana Bilim Dalı, Adıyaman

Povidon iyot küçük sıyrıklarda, kesiklerde, küçük cerrahi işlemler sırasında ve lokal yanıklarda enfeksiyonun önlenmesi ve tedavisinde uzun yıllardan beri kullanılan topikal bir antiseptiktir. Deriden uygulandıktan sonra deri tarafından kısmen emildiği bilinmektedir. Klinik uygulamalarda sıkça kullanılan bu antiseptik solüsyon ile ilgili literatürde çok az sayıda da olsa zehirlenme veya istenmeyen durumlar görülebileceğini bildiren çalışmalar mevcuttur. Bu çalışmaların neredeyse tamamının yenidoğan bebekler ile ilgili olduğu görülmektedir. Bu çalışmada, oral yoldan povidon iyot alım sonrası 8 gün devam eden geçici tiroid fonksiyon bozukluğu gelişen ve tiroid fonksiyon testleri kendiliğinden düzelen daha büyük yaş grubundaki hastanın klinik özelliklerinin tartışılması amaçlandı.

Anahtar Kelimeler: çocuk, oral alım, povidon iyot, tiroid

PS-202[Çocuk Acil]

Çocukluk çağında görülen santral fasiyal paralizinin nadir bir nedeni: Multiple Skleroz

Aytaç Göktuğ[1], Şule Demir[1], Özben Akıncı Göktaş[2], Ömer Bektaş[2], Deniz Tekin[1], Serap Tıraş Teber[2]
[1]Ankara Üniversitesi Tıp Fakültesi, Çocuk Sağlığı Hastalıkları Ana Bilim Dalı, Çocuk Acil Bilim Dalı,Ankara
[2]Ankara Üniversitesi Tıp Fakültesi, Çocuk Sağlığı Hastalıkları Ana Bilim Dalı, Çocuk Nöroloji Bilim Dalı, Ankara

Multiple skleroz (MS); santral sinir sisteminin kronik, otoimmun, inflamatuar ve demiyelinizan bir hastalığıdır. 2. ve 4. dekad arasında sık görülmekle birlikte pediatrik populasyondaki vaka sayısı

giderek artmaktadır. Tanı yaşı ortalama 15 yaş civarıdır ve bildirilen en küçük MS vakası 2 yaşındadır. Tahminlere göre tüm dünyada yaklaşık 2.3 milyon MS hastası vardır ve bunların %2.7-10.5 ini 18 yaş altı çocuklar oluşturmaktadır. Etyolojisi tam bilinmemekle birlikte otoimmun, genetik ve çevresel faktörlerin (Ebstein Barr virus (EBV) enfeksiyonu, düşük vitamin D seviyeleri ve sigara maruziyeti..) rol oynadığı multifaktöriyel bir hastalık olarak kabul edilmektedir. Vakaların başvuru şikayetleri değişiklik göstermektedir. %28 i serebellar bulgularla, %27 si duyusal şikayetlerle, %27 si motor tutulumla, %22 si beyin sapı tutulumuyla ve % 20 si optik nöritle başvurmaktadır. Pediatrik MS vakaları genellikle çoklu semptomatoloji ile başvurmaktadır. Beyin sapı tutulumu sık karşılaşılan bir başvuru bulgusu olmasına rağmen izole kranial sinir tutulumu nadirdir. Trigeminal sinir en sık etkilenirken ardından fasiyal, abdusens, okulomotor ve kohlear sinirler gelmektedir. Uluslararası pediatrik MS çalışma grubu MS tanısı için klinik ve görüntülemeye dayanan 2010 McDonald kriterlerini esas alır. Buna göre demiyelinizasyon atakları zamansal (iki atak arası en az 30 gün) ve mekansal (SSS'nin en az 2 bölgesi) dağılım göstermelidir. MS tanısında laboratuar testleri yardımcı olabilmektedir. BOS hücre ve protein değerleri genellikle normal, oligoklonal bant ve Ig G düzeyleri artmış olarak bulunabilir.
OLGU: 15 yaşında erkek hasta acil servise ağız köşesinde sağa kayma şikayetiyle başvurdu. Öyküsünden şikayetinin 1 gün önce başladığı ve ek yakınmasının olmadığı öğrenildi. Fizik muayenesinde yüzün sağ alt yarısında asimetri dışında anormallik olmayan hastaya santral fasiyal paralizi öntanısı ile çekilen kranial/diffüzyon MRG' da: bilateral periventriküler ve subkortikal beyaz cevherde, korpus kallosum gövdesinde, bazılarında kontrastlanma izlenen (aktif/akut evrede), T2' de hiperintens çok sayıda lezyon izlendi. Multiple skleroz öntanısı ile yapılan lumbar ponksiyon (LP) normal olarak değerlendirildi. Oligoklonal bant negatif olarak saptandı. Etyolojiye yönelik bakılan ANA, ANCA negatif, Vit D normal, brucella seroloji negatif, EBV VCA IG M:-, EBV VCA IG G:- olarak saptandı. Yaygınlığı değerlendirmek amacıyla çekilen spinal MRG normal olarak değerlendirildi. Hastaya MS tanısı ile 5 gün pulse steroid tedavisi verildi. Tedavi ile semptomları gerileyen hasta çocuk nöroloji takibine alınarak taburcu edildi.
SONUÇ: MS, çocukluk çağında da karşımıza çıkabilen santral sinir sistemini etkileyen demyelinizan bir hastalıktır. Genellikle çoklu nörolojik bulgu ile başvurulmasına rağmen izole kranial sinir tutulumu da izlenebilir. Çocuklarda fasiyal sinir hastalıklarının en sık izlenen formu akut periferik fasiyal paralizidir. En sık nedeni idiopatiktir (Bell paralizisi). Santral fasiyal paralizi ise çok daha nadirdir ve önemli intrakraniyal patolojilere eşlik edebilir. Santral fasiyal paralizi ile başvuran hastalarda ilk değerlendirmede kranial MRG çekilmesi MS gibi erken tanı ve tedavinin hastalığın prognozunu etkileyebileceği ciddi patolojileri atlamamak açısından önemlidir.

Anahtar Kelimeler: Pediatrik multiple skleroz, santral fasiyal paralizi

PS-203[Çocuk Acil]

Çocuk acile başvuran nadir mutasyonlu FMF olgusu

Muhammet Mesut Nezir Engin[1], Mustafa Doğan[2], Fatih Kurt[1], Gülşen Yalçin[1], Önder Kılıçaslan[1], Recep Eröz[2], Kenan Kocabay[1]
[1]Düzce Üniversitesi Tıp Fakültesi, Çocuk Sağlığı ve Hastalıkları ABD, Düzce
[2]Düzce Üniversitesi Tıp Fakültesi, Tıbbi Genetik ABD, Düzce

Giriş

Ailevi Akdeniz Ateşi (FMF); ateşin eşlik ettiği, seröz zarların ağrılı, non-enfeksiyöz enflamasyon nöbetleri ve zamanla amiloidoz gelişimi ile karakterize öncelikle Türk, Arap, Yahudi ve Ermeni popülasyonlarını etkileyen otoenflamatuvar ve otozomal resesif geçişli kalıtsal bir hastalıktır. MEFV geninin 16. Kromozomun kısa kolunda (16p13.3) lokalize olmuştur ve 781 amino asitten oluşan bir proteini (pirin) kodlar. Pirin proteinin FMF atakları sırasında inflamasyon yerinde nötrofil aktivitesi ve inflamasyonun inhibe edilmesinde rol aldığı belirtilmektedir. 1997'de MEFV geninin klonlanmasından bu yana yaklaşık 300 mutasyon ve polimorfizmi tespit edilmiştir.

Metod

Klinik olarak FMF tanısı alan bir Türk erkek hasta araştırılmıştır. MEFV geninin (1,2,3,4,5,6,7,8,9,10) tüm eksonları PCR tekniği ile amplifiye edildi ve MEFV geninin komple exom dizilimi analizi yapıldı.

Olgu

Dokuz yaşında olan erkek hasta çocuk acile akut karın ağrısı nedeniyle başvurdu. Hastanın yapılan fizik muayenesinde batında hassasiyet mevcuttu, diğer sistem muayeneleri doğaldı. Tam kan sayımı ve biyokimyasal laboratuvar değerleri normaldi. Apandisit olabileceği düşünülerek bakılan abdomen ultrasonografisi doğal olarak sonuçlandı. Hastanın öyküsünde tekrarlayan ağır karın ağrısı, eklem ağrısı, eklem şişliği ve oral aft şikayetleri mevcuttu. FMF yönünden yapılan sekans analizi sonucunda, hastanın 2.ekzonunda çok nadir gözüken A289V mutasyonunu ve R202O varyasyonunu heterozigot olarak taşıdığı görüldü. Kolşisin tedavisi sonrası tüm şikayetleri geriledi. Aile hikayesinde annede de benzer şikayetler bulundu ve bu şikayetlerin FMF ile ilişkili olabileceği söylendi.

Tartışma ve Sonuç

Ülkemizde sık rastlanan bir sağlık sorunu olan FMF hastalığında tanının erken konması, hastalığın tedavisi ve oluşabilecek komplikasyonların önlenmesi bakımından önemlidir. Çocuk acil servisine tekrarlayan ağır karın ağrısı, artrit ve oral aft şikayetleriyle başvuran hastalar FMF açısından yönlendirilmelidirler. MEFV geninde ekson 2'de saptanan A289V mutasyonu literatürde daha önce iki vakada raporlanmıştır. R202O varyasyonuna ise nadir olarak rastlanmaktadır. Klinik olarak tanımlanan vakaların sayısı arttıkça mutasyon hakkında daha fazla bilgi edinebiliriz. Bu mutasyonun ve varyasyonun FMF patogenezi üzerine yapılacak daha ileri çalışmalar için önemli bilgiler sağlayabileceğini düşündük.

Anahtar Kelimeler: A289V, R202O, FMF, MEFV geni

PS-204[Çocuk Acil]

Standart Tedaviye Yanıtsız Masif Üst Gastrointestinal Sistem Kanamalı İki Olgunun Aktive Rekombinant Faktör (rFVIIa) İle Başarılı Yönetimi

Caner Turan[1], Mehmet Ateş[1], Ali Yurtseven[1], Zafer Dökümcü[2], Eylem Ulaş Saz[1]
[1]Ege Üniversitesi Tıp Fakültesi, Çocuk Sağlığı ve Hastalıkları Ana Bilim Dalı, Çocuk Acil BD
[2]Ege Üniversitesi Tıp Fakültesi, Çocuk Cerrahisi Ana Bilim Dalı

GİRİŞ:
Treitz ligamentinin proksimalinden gerçekleşen kanamalar üst gastrointestinal sistem (GİS) kanaması olarak adlandırılmaktadır. Üst GİS kanamaların çocuklardaki insidansı net değildir; ancak tüm kanamaların %20'sini oluşturduğu düşünülmektedir (1). Sıklıkla hematemez ve/veya melena şeklinde prezente olmaktadır. Bu bildiride, acil serviste masif üst GİS kanama sonrası aktive rekombinant faktör 7a (rFVIIa) ile yönetilen iki olgu sunuldu.
Olgu Sunumları:
Olgu 1:
Beş aylık kız, bilier atrezi sebebi ile 1 aylıkken opere olan hasta kanlı kusma ve koyu renkli dışkılama sebebi ile acil servise başvurdu. Fizik muayenesinde genel durumu kötü, uykuya meyilli ve soluk-ikterik görünümde, batın distandü idi. Kan basıncı 64/32mmHg, kardiyak nabzı 172/dk, SaO2:%100, vücut sıcaklığı 37,2 °C saptandı. Damar yolu açılarak 20cc/kg'dan %0.9 NaCl yüklemesi yapıldı. Nazogastrik sonra takıldı ve NPO izleme alındı. Hematemezi ve melenası olduğu görülen hastaya pantoprazol (1mg/kg/g), ranitidin (2mg/kg/g) ve somatostatin infüzyonu (5mcg/kg/s), hipotansiyonuna yönelik de dopamin infüzyonu (10mcg/kg/dk) başlandı. Hastaya K vitamini (2mg) ve Eritrosit süspansiyonu (ES) (15cc/kg) verildi. Bakılan tetkiklerinde lökosit: 16,460/mm3, Hb:5,6 gr/dL, trombosit: 334.000/mm3; AST:1711 U/L, ALT:775 U/L, T.Bil: 13,8 mg/dL, D.Bil:7.96 mg/dL; PZ:32,8sn, APTZ:60,6sn, INR:2,79 olarak saptandı. Taze donmuş plazma (TDP) (10 cc/kg) yapıldı ve rutine konuldu. Standart tedaviye ve destek kan ürünlerine rağmen masif GİS kanamasının devam etmesi sebebi ile rFVIIa (NovoSeven®) 90mcg/kg intravenöz uygulandı. İzleminde yaklaşık 1 saat içinde GİS kanaması kontrol altına alındı.
Olgu 2:
Talasemi major sebebi ile izlenen ve deferasiroks (Exjade® 500mg) kullanan 15 yaşında erkek hasta, kanlı kusma ve bayılma sebebi ile acil servise başvurdu. Fizik muayenesinde, uykuya meyil+, soluk ve halsiz görünümde, taşikardi (KN:166/dk) ve hipotansiyon (KB:75/34 mmHg) saptandı. Damar yolu açılarak 20cc/kg'dan %0.9 NaCl yüklemesi yapıldı. Pantoprazol (1mg/kg/g), ranitidin (2mg/kg/g) ve somatostatin infüzyonu (5mcg/kg/s), hipotansiyonuna yönelik de dopamin infüzyonu (10mcg/kg/dk) başlandı. Nazogastrik sonda takıldı ve NPO izleme alındı. Laboratuvar tetkiklerinde, lökosit: 15,180/mm3, Hb:8,1 gr/dL, trombosit: 448.000/mm3; karaciğer ve böbrek fonksiyon testleri normal; PZ:19,5sn, APTZ:23,8sn, INR:1,6 olarak saptandı. İzleminde abondan fışkırır tarzda kanlı kusması olan ve Glaskow Koma Skoru düşmeye başlayan hasta hemorajik şok tablosuna girdi (KB:50/30mmHg). K vitamini (2mg) ve ES (15cc/kg) verildi. Hastanın nazogastriğinden 3 litre aktif kanaması gerçekleşti. GİS kanaması devam etmesi nedeniyle rFVIIa (NovoSeven®) 90mcg/kg intravenöz uygulandı. Kanamasının durması ve hemodinamisinin stabil olması sonrasında Batın Anjio BT çekilen hastada duodenumda ülser ve perforasyon saptandı. Hasta çocuk cerrahisi tarafından acil opere edildi. Komplikasyon gelişmedi.
TARTIŞMA:
Çocuklardaki Üst GİS kanaması yaş grubuna göre değişmekle birlikte batıda en sık gastrik ve duodenal ülserlerden doğuda ise sıklıkla varis kanamaları sonrasında gelişmektedir (2,3,4). "rFVIIa" tedavisi FVII eksikliği olan ve inhibitör gelişen hastalardaki kanamaları durdurmak için geliştirilmiştir. Erişkin hastalarda başarılı kullanımlar bildirilmişken, konjenital kanama bozukluğu olmayan çocuklardaki yaşamı tehdit edici kanamalarda kullanımına dair sınırlı literatür bilgisi vardır.
SONUÇ:
Çocuklarda yaşamı tehdit edici üst GİS kanamalarda-konjenital kanama bozukluğu olmasa dahi-rFVIIa etkili olmaktadır ve güvenle kullanılabilir.

Anahtar Kelimeler: rFVIIa, üst GİS kanama, hematemez, acil

PS-205[Çocuk Acil]

Boyunda İntermittent Kitle: Eksternal Karotid Arter-Eksternal Juguler Ven Fistülünün Başarılı Embolizasyonu

Caner Turan[1], Yeliz Sevinç[2], Celal Çınar[3], Ali Yurtseven[1], Eylem Ulaş Saz[1]
[1]Ege Üniversitesi Tıp Fakültesi, Çocuk Sağlığı ve Hastalıkları Ana Bilim Dalı, Çocuk Acil BD
[2]Ege Üniversitesi Tıp Fakültesi, Çocuk Sağlığı ve Hastalıkları Ana Bilim Dalı, Çocuk Kardiyoloji BD
[3]Ege Üniversitesi Tıp Fakültesi, Radyoloji Anabilim Dalı

GİRİŞ:
Eksternal karotid arter ile eksternal juguler ven arasındaki konjenital arteriovenöz fistüller (ECA-EJV AVF) embriyogenezin çeşitli aşamalarda durması sonucu ortaya çıkmakta ve oldukça nadir görünmektedir. Bu bildiride, acil servise boyunda şişlik sebebi ile getirilen ve ECA-EJV fistül tanısı sonrasında başarılı embolizasyon yapılan olgu sunuldu.
OLGU:
Ailesi tarafından boynunun sağ tarafında aralıklı şişlik ve atım farkedilen 19 aylık erkek hasta acil servise başvurdu. Babası tarafından bu şişliğinin son bir yıldır olduğu, koşunca ve ağlayınca büyüdüğü belirtildi. Herhangi bir travma öyküsü yoktu. Hastanın fizik muayenesinde, sağ orta servikal bölgede thrill saptandı, oskültasyonla kontinü üfürüm duyuldu. Periferik nabızları açık olan hastanın kardiyak ve nörolojik sistem muayenesi olağandı. Bilinç kaybı ya da siyanoz öyküsü yoktu. Boyun Doppler USG'de sağ eksternal karotid arter ile eksternal juguler ven arasında fistül olduğu görüldü. Bunun üzerine, Anjio BT çekilmesi planlandı ve sağ tarafta eksternal karotis arter ile eksternal juguler ven arasında konjenital AVF saptandı. Kardiyak komplikasyon açısından yapılan ekokardiyogramında patent foramen ovale (3 mm) görüldü, ejeksiyon fraksiyonu normal olarak değerlendirildi. Hastaya endovasküler embolizasyon yapılması kararlaştırıldı. Anestezi altında anjiografi ve emboliazsyon işlemi uygulandı ve fistül kapatıldı. Post-op anjiografide fistülün tam olarak kapandığı görüldü. İzleminde nörolojik defisit olmadı ve fistül semptomu kayboldu.
TARTIŞMA:
ECA-EJV AVF'ler nadir olarak görülürken, literatürde sınırlı sayıda olgu bildirilmiştir (1). Bizim olgumuz literatürdeki dokuzuncu vaka olmakla birlikte embolizasyon uygulanan en küçük vakadır. Konjenital AVF'lerin klinik bulguları şantın derecesine bağlıdır. En sık görülen semptom pulsatil kitledir; diğer belirtiler thrill, üfürüm, titreşimli kulak çınlaması, baş ağrısı, baş dönmesi veya ağrı olabilir (1,2). ECA-EJV AVF özellikle hiperdinamik kardiyak yetmezlik, atriyal fibrilasyon ve emboli gibi komplikasyonlara eğilimlidir (3). Tedavide, geçmişte açık cerrahi operasyonları yapılırken günümüzde endovasküler girişimlerin daha güvenilir ve komplikasyonsuz olduğu düşünülmektedir (1).
SONUÇ:
Nadir olarak görünse de, boyunda aralıklı kitlenin ayırıcı tanısında karotid arter-juguler ven fistülleri de düşünülmelidir. Endovasküler tedavi minimal travmatik, az komplikasyonsuz ve daha güvenilirdir.

Anahtar Kelimeler: intermittent kitle, fistül, embolizasyon, çocuk, acil

PS-206[Çocuk Acil]

Acil Serviste Katamenyal Tip Siklik Kusma Sendromu ve Yönetimi: Olgu Sunumu

Caner Turan, Ali Yurtseven, Eylem Ulaş Saz
Ege Üniversitesi Tıp Fakültesi, Çocuk Sağlığı ve Hastalıkları Ana Bilim Dalı, Çocuk Acil BD

GİRİŞ:
Siklik kusma sendromu (SKS), rekürren, stereotipik, ataklar yoğun kusma şeklinde olup hızlı başlar, saatler, günler sürebilir ve atak aralarında hasta semptomsuzdur. Hastalarda organik kusma sebebi dışlanmalıdır. Ataklar kendi kendini sınırlayabilmesine rağmen, hastalar atak esnasında acil servislere başvurmak zorunda kalabilir. Katamenyal SKS, daha çok erişkin dönemde olmak üzere adet dönemlerinde kusma atakları ile karakterizedir. Bu bildiride, son 6 aydır her adet döneminde kusma atakları nedeni ile tekrarlayan acil servis başvuruları ve belirgin kilo kaybı olan olgu sunulmuştur.
OLGU:
On altı yaşında kız hasta, 1 haftadır kusma ve son 3 ayda 7 kilo kaybı olması sebebi ile acil servise başvurdu. Hastanın genel durumu orta, halsiz ve soluk görünümde, kan basıncı 110/74 mmHg, vücut sıcaklığı 37,1 °C, kardiyak nabzı 96/dk olarak saptandı. Sistemik muayenesi olağandı. Hastanın özgeçmişinde özellik saptanmadı, soygeçmişinde ailede baş ağrısı atakları olan, migren tanısı olan vaka yoktu. Laboratuvar testlerinde, hemogram ve biyokimyasal değerleri (AST, ALT, GGT, Amilaz, lipaz) normal, tam idrar analizi olağan, idrar kültüründe de üreme saptanmadı. Batın USG olağan olarak değerlendirildi. Önceki kusma atakları nedeniyle dış merkezde yapılan çölyak antikorları (AGA-EMA), ANA testi, serolojik tetkikleri, batın BT'si ve üst GİS endoskopisi normal olarak saptanmış.. Kusmasının altı aydır olduğu ve belirgin kilo kaybı yapması sebebi ile malignite açısından yapılan kranial MRG'si normal olarak değerlendirildi. Epileptik fenomen açısından çekilen EEG'sinde özellik saptanmadı. Anamnez derinleştirildiğinde, kusmaların 6 aydır, her ay 1 hafta boyunca günde 10'dan fazla olduğu öğrenildi. Özellikle adet dönemi öncesi başladığı ve dönem sonunda kusmalarının kesildiği öğrenildi. Hastanın jinekolojik problemleri (gebelik, endometriozis, premenstrüel sendrom vb.) açısından jinekoloji tarafından değerlendirildi ve anomali saptanmadı. SKS'nin Rome IV kriterleri olan, 1 haftadan kısa süren akut stereotipik kusma atakları, son 6 ayda 2 den fazla atak ve ataklar arasında normal olması kriterlerini karşılaması ve menstrüel siklus ile uyumlu olması sebebi ile katamenyal tip siklik kusma sendromu düşünüldü ve trisiklik antidepresan tedavisi (0.5mg/kg) başlandı. Acil serviste intravenöz ondansetron (0.3 mg/kg) ve %10 Dekstroz hidrasyonu başlandı ve kusması olmadı. Poliklinik izleminde, bir ay sonra yakınmalarının devam ettiği altıncı ayda ise yakınmalarının belirgin azaldığı öğrenildi.
TARTIŞMA:
Literatürde, SKS'nin migrenin bir belirtisi olduğu bildirilmektedir (1). Kusma ataklarının stereotipik olması hastalığın en temel özelliğidir (2). Tekrarlayan acil servis başvurularına sebep olmaktadır. Acil serviste kusmalara yönelik, intravenöz yüksek doz ondansetron (0.3-0.4 mg/kg/doz) ve %10 Dekstroz tedavisi önerilmektedir. Ayrıca sedasyon (difenhidramin), sessiz ve karanlık oda da hastayı rahatlatmaktadır. Uzun süreli tedavi için de karnitin, propranolol ve amitriptilin tedavisi önerilmektedir.
SONUÇ:
SKS, patogenezi tam olarak bilinmese de klinik olarak tanı konulmaktadır. Uzun süreli tedavi dışında, acil servise başvuru sebebi olan kusma ataklarına yönelik olarak intravenöz %10 Dekstroz ve ondansetron (0.3-0.4 mg/kg/doz) tedavisi yapılmalıdır.

Anahtar Kelimeler: siklik kusma sendromu, katamenyal, acil, çocuk

PS-207[Çocuk Acil]

Kayısı çekirdeğine bağlı siyanid zehirlenmesi: dört olgu

İhsan Yıldırım[1], Türker Borucu[1], Yüksel Bıcılıoğlu[2], Süleyman Geter[1], Hatice Yıldız[1], Eşe Eda Karadağlı[1], Orhan Kılıç[1], Filiz Yetimakman[3], Pınar Yazıcı Özkaya[3], Alkan Bal[2]
[1]Şanlıurfa Eğitim ve Araştırma Hastanesi, Çocuk Kliniği
[2]Şanlıurfa Eğitim ve Araştırma Hastanesi, Çocuk Acil Kliniği
[3]Şanlıurfa Eğitim ve Araştırma Hastanesi, Çocuk Yoğun Bakım Kliniği

GİRİŞ:
Siyanür en güçlü ve en ölümcül zehirlerden biridir. Bu posterde kayısı çekirdeği yenmesi sonrası çocuk acil servise zehirlenme bulguları ile başvuran dört olgu sunulmuştur.
OLGU:
OLGU 1: İki yaşında kız hasta, bir avuç dolusu taze kayısı çekirdeği yedikten yaklaşık 30 dakika sonra ani gelişen kusma, solunum sıkıntısı, morarma ve bilinç kaybı nedeniyle ambulans ile oksijen desteği verilerek çocuk acil servise getirildi. GKS: 5 olarak değerlendirildi.Kayısı çekirdeği yeme öyküsü ile birlikte değerlendirildiğinde akut siyanid zehirlenmesi düşünüldü. Hasta yoğun bakıma yatırılarak destek tedavisine devam edilirken siyanür kiti aramalarına başlandı. Yatışın 8. saatinde hastaya Diyarbakır'dan getirtilen siyanür kiti ile 70 mg/kg hidroksokobalamin infüzyonu verildi. Yatışın 12. Saatinde inotrop tedavisi kesilirken 20. saatinde mekanik ventilatör desteği sonlandırıldı. Hasta yatışının ikinci gününde yoğun bakımdan çıkarıldı.
OLGU 2: Üç yaşında erkek hasta solunum sıkıntısı, halsizlik, bilinç bulanıklığı nedeniyle ambulans ile oksijen desteği verilerek çocuk acil servise getirildi. Aile ile konuşulduğunda 6-7 adet kayısı çekirdeği yedikten saatler sonra karın ağrısı, bulantı, kusma, bilinç bulanıklığı oluştuğu öğrenildi. GKS: 9 olarak değerlendirildi. 12. saatinde siyanür kiti temin edilerek 70 mg/kg hidroksokobalamin infüzyonu verildi. Hemodinamik destek tedavisi yatışının 18. Saatinde kesildi. İzlemin ikinci gününde yoğun bakımdan çıkarıldı.
OLGU 3: İki buçuk yaşında kız hasta kusma, bilinç bulanıklığı yakınmaları ile acil servise başvurdu. Olgunun kardeşi ile birlikte 4-5 adet badem çekirdeği yediği, iki saat sonrasında kusmalarının başladığı öğrenildi. GKS: 9 olarak değerlendirildi. 6. Saatinde siyanür kiti temin edilerek 70 mg/kg hidroksokobalamin infüzyonu verildi. 24 saat izlem sonrası vital bulguları stabil, tetkikleri olağan olan hasta yoğun bakımdan çıkarıldı.
OLGU4: Üç buçuk yaşında kız hasta karın ağrısı kusma, halsizlik yakınmaları ile çocuk acil servise başvurdu. Olgunun kardeşi ile birlikte 4-5 adet badem çekirdeği yediği, iki saat sonrasında kusmalarının başladığı öğrenildi. İzlemde durumu stabil seyrettiğinden antidot tedavisine ihtiyaç duyulmadı. Yirmi dört saatlik izlem ve tedavi sonrası fizik muayenesi olağan olan ve metabolik asidozu düzelen hasta taburcu edildi.
TARTIŞMA:
Akut siyanür intoksikasyonunda tanı koymak zordur. Yüksek anyon açıklı metabolik asidoz yapan diğer nedenler ile ayırıcı tanı önemlidir. Altta yatan kronik hastalığın olmaması, klinik bulguların aniden ortaya çıkması, siyanojenik glikozidleri içeren besin alımı öyküsü, nefeste acı badem kokusu tanı koymada yol göstericidir.
Antidot olarak kullanılan ilaçlar; sodium thiosulfate, sodium nitrite and amyl nitrite ve hidroksikobalamin'dir. Fakat nitratların potansiyel yan etkilerinden dolayı hidroksikobalamin özellikle çocuklarda ideal antidot halini almıştır.
Hidroksikobalamin, siyanür zehirlenmesinde kullanılabilecek güvenli, hızlı ve efektif bir antidottur. Siyanide bağlanarak siyanokobalamin oluşturur ve siyanidin hipotansif etkisini önler. Hızlıca

hidroksikobalamin uygulanması ve dekontaminasyon ile destek tedavisinin verilmesi hastada hızlı bir düzelme sağlar.
SONUÇ:
Özellikle çocuklarda kayısı çekirdeği yenmesine bağlı siyanür intoksikasyonu vakası literatürde sınırlı sayıdadır. Metabolik asidozla başvuran ve yoğun bakımda izlenerek hidroksikobolamin başlanan üç olgu ve serviste izlenen bir olgu, tanının akılda tutulması gerekliliği ve hidroksikobalaminin başarılı uygulanmasını vurgulamak amacıyla sunulmuştur.

Anahtar Kelimeler: kayısı çekirdeği, siyanür

PS-208[Çocuk Acil]

Çocuk Acil Servisimizde Düşük Dozda Ölümcül Olabilen İlaç Zehirlenmeleri ile Takip Edilen Vakaların Değerlendirilmesi

Metin Uysalol, Emel Ekşi Alp
İ.Ü. İstanbul Tıp Fakültesi, Çocuk Sağlığı ve Hastalıkları Anabilim Dalı, Çocuk Acil Bilim Dalı, İstanbul

AMAÇ:
Çocukluk çağı zehirlenmeleri sıklığı giderek artan bir acil servis başvuru nedenidir. Özellikle önlenebilir ölüm ve hastalık nedeni olması bu yaş grubunda önemini daha da artırmaktadır. Zehirlenmeler genellikle üç yaş altındaki çocuklarda kaza sonucu gelişirken ergenlik yaş grubunda daha çok suisid amaçlı ilaç alınımına bağlı meydana gelmektedir. Özellikle üç yaş ya da 10 kg altındaki çocuklarda düşük dozlarda bile (tek tablet, tek kapsül, tek kaşıkta) ölümcül seyirli olabilen ilaçlar mevcuttur. Amerikan Zehir Kontrol Merkezi (AAPCC) verilerine göre bu ilaçlarla olan zehirlenme olguları tüm çocukluk yaş grubunda zehirlenmeye bağlı ölümlerin önemli bir kısmını oluşturmaktadır. Biz de bu grup ilaçlarla olan zehirlenmelere dikkat çekmek amacıyla İstanbul Tıp Fakültesi Çocuk Acil Polikliniği'ne düşük dozlarda ölümcül olabilen ilaç zehirlenmesi ile başvuran hastaların demografik özellikleri ile prognozlarını retrospektif olarak incelemeyi amaçladık.
YÖNTEM:
1 Ocak 2016 ile 1 Ağustos 2017 tarihleri arasında İstanbul Tıp Fakültesi Çocuk Acil Polikliniği'ne düşük dozlarda ölümcül olabilen ilaç zehirlenmesi ile başvuran hastaların dosyalarını yaş, cinsiyet, alınan madde, acil servise başvurana kadar geçen süre, ek hastalık varlığı, suisid amacı olup olmadığı, uygulanan dekontaminasyon yöntemleri, acil serviste izlem süresi ve prognozları açısından retrospektif olarak inceledik.

BULGULAR:
Toplam 142 zehirlenme vakasının 25'i (%17,6) düşük dozlarda ölümcül olabilen ilaç zehirlenmesi idi. Toplam 25 vakanın yaş ortalaması 8,42 ± 6,79 yıl olup bunların 17'si kızdı (%68). 25 vakanın 10'u (%40) trisiklik antidepresanlarla, sekizi (%32) antipsikotikerle, ikisi (%8) antiaritmikler, ikisi (%8) oral antidiyabetikler, biri kolşisin ile ve ikisi (%8) kalsiyum kanal blokerleri ile zehirlenme vakası idi. Düşük dozu ölümcül olan ilacın yanında birden fazla ilaç alan sekiz vakanın (%32) dördü suisid amacıyla bu ilaçları almıştı. 25 vakanın yedisi (%28) suisid amaçlı ilaç alımı olup, yaş ortalamaları 15,8 ± 1,47 yıldı. Alınan ilaçlar, vakaların sadece dördünün kendi ilacı olup diğerleri evde başkalarına

ait olan ilaçlardı. Acil serviste izlem süresi ortalama 17,6 ± 17,23 saatti. İzlem boyunca dört vakada (%16) akut bilinç değişikliği, iki vakada (%8) kusma, bir vakada (%4) tremor ve bir vakada (%4) elektrolit imbalansına (hiperpotasemi) rastlandı. Acil servisteki klinik izlemleri sonrasında 14 vaka (%56) acilden taburcu edildi, 11 vaka (%44) yoğun bakım ünitesine transfer edildi.

SONUÇ:
Çocuklarda çok sayıda ilaç normal tedavi dozlarında bile akut zehirlenmeye hatta ölüme neden olabilir. Çocukların başvuru anında iyi görünmesi hekimi yanıltmamalıdır. Düşük dozlarda ölümcül olabilen ilaçların hekimler tarafından bilinmesi, zehirlenme materyalinin miktarı ve alınma zamanının bilinmesi, zehirlenme belirtilerinin erken tanısı, gerekli özgül antidot ve destek tedavisi hasta prognozu açısından önemlidir. Düşük dozda ölümcül olabilen ilaçlarla olan zehirlenme vakalarında her ne kadar yoğun bakım şartlarında izlem önerilse de ülkemizde kısıtlı yoğun bakım yatak sayıları nedeniyle bu vakaların bir kısmı acil servis şartlarında takip edilmektedir.

Anahtar Kelimeler: düşük dozda ölümcül olabilen ilaçlar, zehirlenmeler

PS-209[Çocuk Acil]

Vaka Sunumu: Teofilin Zehirlenmesi

Emel Ekşi Alp, Metin Uysalol
İ.Ü. İstanbul Tıp Fakültesi, Çocuk Sağlığı ve Hastalıkları Anabilim Dalı, Çocuk Acil Bilim Dalı, İstanbul

GİRİŞ:
Son yıllarda astım tedavisinde teofilin çok az kullanılmaktadır. Bu nedenle intoksikasyonu da nadir görülmektedir. Bu bildiride teofilin intoksikasyonu tanısı alan 1 yaşında bir kız hasta sunulmuştur.

VAKA:
Öksürük şikayeti olan 1 yaşında kız hastaya hekimi tarafından 100 mg teofilin içeren uzun salınımlı (SR) mikropellet kapsül içindeki granüllerden 14 adet verilmesi önerilmiş. Ailesinin yanlış anlaması sonucunda bu kapsüllerden 14 adet çocuğa içirilmiş. Bulantı ve kusması başlayan hasta bir sağlık kurumuna götürülmüş. Toksik dozda teofilin aldığı belirlenen hastaya mide lavajı uygulanmış ve aktif kömür verilerek hastanemize sevk edilmiş. Fizik muayenesinde taşikardisi dışında (kalp tepe atımı 150/dak.) vital bulguları ve sistem bulguları normal sınırlar içindeydi. Laboratuvar incelemelerinde; kan teofilin düzeyi 99 mcg/mL, hiponatremi, hipokalemi, metabolik asidoz, EKG'de sinüs taşikardisi saptandı. Hastaya uygun semptomatik destek tedavisi uygulandı. İki saat sonra ölçülen kan teofilin düzeyinin 82 mcg/mL'ye düşmesi ve klinik durumunun stabil olması nedeniyle hemodiyaliz veya hemoperfüzyon tedavisi yapılmadı. Aktif kömür uygulaması 6 saat ara ile tekrarlandı. Sinüs taşikardisi için propranalol başlandı. Teofilin kan düzeyi 36 saat içinde 1,04 mcg/mL'ye geriledi; sinüs taşikardisi ve metabolik asidozu düzeldi. Hasta 48. saatte şifa ile taburcu edildi.

SONUÇ:
Teofilin kan düzeyi 20 mcg/mL nin üstüne çıktığında karın ağrısı, bulantı, kusma gibi toksisite belirtileri ortaya çıkar. Düzey 80-100 mcg/mL olduğunda kardiyak disritmiler, hipotansiyon, nöbet görülebilir ve ölümle sonuçlanabilir. Hipokalemi, hiperglisemi, metabolik asidoz gibi metabolik bozukluklar gelişebilir.
Teofilin çocuklarda öksürüğü kesmek amacıyla kullanılmamalıdır. Uzun salınımlı teofilin 6 yaşından küçük çocuklara verilmemelidir.

Anahtar Kelimeler: teofilin, intoksikasyon, zehirlenme

PS-210[Çocuk Acil]

ALL nin nadir bulgusu; Diabetes Mellitus

Muhammet Mesut Nezir Engin[1], Nurcan Ünal[1], Önder Kılıçaslan[1], Gülşen Yalçin[2], İlknur Arslanoğlu[3], Kenan Kocabay[1]
[1]Düzce Üniversitesi Tıp Fakültesi, Çocuk Sağlığı ve Hastalıkları Anabilimdalı, Düzce
[2]Düzce Üniversitesi Tıp Fakültesi, Çocuk Acil Bilimdalı, Düzce
[3]Düzce Üniversitesi Tıp Fakültesi, Çocuk Endokrin Bilimdalı, Düzce

Giriş

Akut lösemiler kemik iliği (Kİ) öncü hücrelerinin kontrolsüz biçimde çoğalmaları sonucu Kİ ve vücuda yayılmasıyla oluşan malign seyirli hastalıktır, çocukluk çağı malignitesinin %30'unu oluştururlar, lenfoid ve myeloid olarak iki gruba ayrılır. Akut lenfoblastik lösemi (ALL) lenfoid öncül hücrelerde oluşan mutasyonlar sonucu hücre farklılaşmasının herhangi bir aşamasında gelişen malign bir hastalıktır (2). Malignensi sonucu Kİ yetmezliği oluşurken, bu durum trombositopeni, anemi, lökopeni veya lökositoz olarak yansır. Hastalarda genellikle oluşan semptom, solukluk, halsizlik, kanama, ateş ve ciddi enfeksiyon gibi klinik bulgulardır. Diabetes Mellitus (Diyabet) teşhisi için en az iki ayrı rasgele plazma glikoz düzeyinin ≥200 mg / dL olması veya açlık glikoz düzeyinin ≥126 mg / dL olması gerekir. Bu makalede; dört yaşındaki hastada diyabet semptomları, HbA1C yüksekliği ve hiperglisemi görülmesi üzerine diyabet ön tanısıyla tarafımıza yönlendirilen, yapılan fizik muayene, tetkik ve takiplerinde ALL tanısı konulan olgu sunularak nadir olsa da ALL'nin diyabet semptomarıyla bulgu verebileceği vurgulanmak istenmiştir.

Olgu

Dört yaşındaki erkek hasta son 15 günde 5 kg kaybı, çok idrara çıkma ve gece idrar kaçırma şikayetiyle dış merkeze başvurmuş. Bakılan biyokimyasal değerlerde HbA1C:%6,4 (3,5-5,7), ALT:223 U/L (0-50), AST:157 U/L (0-40) ve açlık glukoz: 150 mg/dL olarak gelmiş. Diğer biyokimyasal değerler, kan gazı ve tam idrar tetkiki normal olarak gelmiş. Hasta diyabet tanısıyla tarafımıza yönlendirilmiş. Tarafımıza geldiğinde yapılan fizik muayenede; genel durumu orta, cildi soluk, sol bacakta ekimoz, her iki kolda peteşi ve birkaç tane servikal lenfadenopati görüldü. Batın muayenesinde splenomegali ve hepatomegali saptandı, diğer sistem muayeneleri doğaldı. Hastadan bakılan tam kan sayımı ve biyokimyasal laboratuvar sonuçlarında, hemoglobin:6 g/dL (10-17), hematokrit:%17,5 (30-50), trombosit 55 bin/uL (150-400), nötrofil 400 /uL (1,5-7 bin), ALT:119 U/L, AST:84 U/L ve açlık glukozu 123 mg/dL olarak saptandı, kan gazı, tam idrar tetkiki ve diğer laboratuvar değerleri normaldi. Hasta ileri tetkik ve tedavi amaçlı pediatri servisine yatırıldı. Ayırıcı tanı için alınan tetkiklerinde HbA1C:%6,6, C-peptit:1,99 ng/mL (0,7-1,9) ve insülin: 11,33 uIU/mL (3-25) olarak görüldü. Anemi açısından bakılan periferik yaymada atipik hücre ve lenfoblastlar görüldü, hastaya ALL tanısı konularak çocuk hematoloji ve onkoloji bölümüne sevki yapıldı.

Sonuç

ALL çocukluk çağı malignensileri arasında sık görülen, erken tanısı hayat kurtaran bir hastalıktır. Bizim olgumuzdaki gibi ALL'nin nadir bir şekilde diyabet semptomlarıyla bulgu verebileceği akılda tutulmalıdır. Çocuk acil servislerine diyabet semptomlarıyla başvuran hastalarda tam kan sayımı mutlaka yapılmalı, şüpheli durumlarda hastalar akut lösemiler yönünden ayırıcı tanı için yönlendirilmelidirler.

Anahtar Kelimeler: Akut lenfoblastik lösemi,Diabetes Mellitus, Hiperglisemi

PS-211[Çocuk Acil]

Kawasaki Hastalığı: Antibiyotik Başlanmadan Önce Düşünülmesi Gereken Bir Ayırıcı Tanı

Emel Ekşi Alp[1], Metin Uysalol[1], Deniz Özbay[2]
[1]İ.Ü. İstanbul Tıp Fakültesi, Çocuk Sağlığı ve Hastalıkları Anabilim Dalı, Çocuk Acil Bilim Dalı, İstanbul
[2]İ.Ü. İstanbul Tıp Fakültesi, Çocuk Sağlığı ve Hastalıkları Anabilim Dalı, İstanbul

AMAÇ: Kawasaki hastalığı (KH) sıklıkla süt çocuklarını ve küçük çocukları etkileyen akut febril multisistem vaskülitidir. Gelişmiş ülkelerde edinsel kalp hastalığının en sık nedenidir. KH'nın erken tanısı morbidite ve mortalitede önemli yer tutmaktadır. Her ne kadar bilinen bir hastalık olsa da ilk başvurdukları yerlerde tanı almayan hastaların çoğunlukta olması nedeniyle KH'nı hatırlatmak istedik. Hastaların hepsi acil servisimizde tanı alarak tedavisi yapılmış olduğundan dolayı çocuk acil servislerinin önemini de vurgulamak istedik.

YÖNTEM: İstanbul Tıp Fakültesi Çocuk Acil Polikliniğine Ocak 2016 – Ağustos 2017 tarihleri arasında ateş şikayeti ile başvurup KH ön tanısı ile Çocuk Acil Servise yatırılan 7 hasta değerlendirildi. Hastaların demografik özellikleri, şikayetlerinin ne kadar süredir devam ettiği, fizik muayene bulguları, laboratuvar sonuçları ve uygulanan tedaviler kaydedildi.

BULGULAR: Ocak 2016 ile Ağustos 2017 tarihleri arasında çocuk acil serviste takip edilen 7 hasta Çocuk Kardiyoloji Bilim Dalı ile birlikte değerlendirilip KH tanısı aldı. Hastaların %85,8'i erkek, %14,2'si kız ve yaş ortalaması 2,81 ±1,51 yıl idi (min 0,8 max 4,5 yıl). Hastalar ortalama 2,14 gün acil servisimizde takip edildi. Altı hastaya ateş şikayetleri başladıktan sonra başvurdukları dış merkezlerde antibiyotik başlanmıştı. Bir hasta ise ateşinin 7. gününde ilk başvurusunu acil polikiniğimize yapmış olup KH öntanısı ile servisimize yatırıldı ve antibiyotik almadı. İlk doz intravenöz immunoglobulin (IVIG) tedavisinden önceki ateş süresi ortalama 7,7 gündü (min. 5 max. 10 gün). Sadece bir hastanın ateşi ilk doz IVIG'ten sonra devam etti ve ikinci doz IVIG verildi (2 gr/kg/gün 12 saatte). KH tanısı alan hastalara IVIG ile birlikte 50 mg/kg/gün dört dozda p.o. asetilsalisilik asit tedavisi başlandı. Bir hastanın koroner arterlerinde dilatasyon saptandı. Bir hastada herhangi bir patolojiye rastlanmazken beş hastanın koroner arterlerinde ekojenite artışına rastlandı.

SONUÇ: KH'nın en önemli komplikasyonu koroner arter hastalığının gelişmesidir. Oluşan büyük anevrizmalar gerilemez ve ani ölümle sonuçlanabilecek tromboz ve stenoza neden olabilir. Klinik şüphe durumunda semptomlar yakın takip edilmeli, komplikasyonların önlenmesi için yüksek doz IVIG ile birlikte asetil salisilik asit başlanmalıdır.

Anahtar Kelimeler: Kawasaki hastalığı

PS-212[Çocuk Acil]

Vaka Sunumu: Otonomik Disfonksiyonun Eşlik Ettiği Guillain-Barré Sendromu

Emel Ekşi Alp[1], Metin Uysalol[1], Ayşe Odacılar[2]
[1]İ.Ü. İstanbul Tıp Fakültesi, Çocuk Sağlığı ve Hastalıkları Anabilim Dalı, Çocuk Acil Bilim Dalı, İstanbul
[2]İ.Ü. İstanbul Tıp Fakültesi, Çocuk Sağlığı ve Hastalıkları Anabilim Dalı, İstanbul

GİRİŞ:
Guillain-Barré Sendromu (GBS) motor, duyusal ve otonomik disfonksiyona(OD) neden olan akut inflamatuvar bir polinöropatidir. Motor ve duyusal belirtilerle OD hastalığın ağırlığına göre değişkenlik gösterir. OD varlığında GBS'nin de düşünülmesi gerekliliğini vurgulamak amacıyla acil servisimize yatırdığımız ve takiplerinde hipertansif seyreden bir vakayı sunmayı amaçladık.

VAKA:
Sağlıklı olduğu bilinen 4 yaşında erkek hasta 1 hafta önce başlayan, son 3 gündür artan bacak ve diz ağrısı şikayetleri ile İstanbul Tıp Fakültesi Çocuk Acil Polikliniğine getirildi. Fizik muayenesinde ateşi 36,3°C, tansiyonu 72/49 mmHg, kalp tepe atımı 141/dk, solunum sayısı 28/dk, oksijen satürasyonu %95, kapiller dolum zamanı <2 saniyeydi. Solunum sesleri bilateral eşit ve bronkovezikülerdi. Batın rahat, defans ve rebound yoktu. Nörolojik muayenesinde bilinci açık, koopere, göz hareketleri her iki yana ve yukarı bakışta kısıtlı, ışık refleksi +/+, kas gücü alt ve üst ekstremitede 3/5, alt ekstremitelerde derin tendon refleksleri alınamadı, duyu muayenesi normaldi. Bacak ve diz ağrısı nedeniyle yapılan ortopedik muayenesinde osseöz patoloji saptanmadı. ESR:48 mm/saat olan hastanın akut romatizmal ateş açısından çekilen ekokardiyografisi normaldi. Takiplerinde hipertansif seyretmesi üzerine çekilen renal Doppler USG normal saptandı. VMA, HVA, aldosteron ve plazma renin aktivitesi normal idi. Çocuk Nefroloji BD ile konsülte edilen hastaya önce amlodipin başladı, tansiyon değerleri hala yüksek seyreden hastanın tedavisine doksazosin eklendi. Takiplerinde tansiyonu regüle izlendi. Hastanın izleminde bir kez idrar inkontinansı oldu. Otonomik disfonksiyonu olan hastaya diagnostik amaçlı lomber ponksiyon yapıldı. BOS proteini:115 mg/dL, albümini:78 mg/dL saptanırken viral menenjit paneli negatif, BOS kültürü steril sonuçlandı. Romatolojik hastalıklar açısından gönderilen ENA profilinde anti SSA:36, anti Sm/RNP: 64, anti Scl-70:18, anti SSB, anti Jo, anti Sm negatif saptandı. Otonomik dsfonksiyonu olan hastanın kontrol amaçlı göz muayenesinde sağ-sol fundus doğal izlendi. Tiroid fonksiyon testleri normal; antiTPO:49 IU/mL, anti TG:98 IU/mL, TG:4.4 ng/mL idi. Kranyospinal manyetik rezonans (MR) görüntülemesinde kauda ekuina ventral ve dorsal kökleri düzeyinde hafif kontrastlanma artışı saptandı ve GBS ile uyumlu bulundu. Elektromiyografisi edinsel inflamatuar polinöropati ile uyumlu bulunan hastaya 2 g/kg IVIG iki günde verildi. Takip ve tedavisine Çocuk Nöroloji BD servisinde devam edilen hastanın yatak içi aktiviteler, oturma dengesi geliştirme ve bilateral alt ekstremite güçlendirme egzersizleri düzenli olarak yaptırıldı.
Kliniği düzelen hasta İstanbul Tıp Fakültesi Çocuk Nöroloji ve Çocuk Nefroloji Poliklinikleri'nden takip edilmek üzere taburcu edildi.

SONUÇ:
GBS tanılı hastaların yaklaşık %65'inde hafif derecede OD görülür. En sık olarak taşikardi ve hipertansiyona rastlanır. Yapılan çalışmalarda motor defisitin ağırlığı ile OD arasında bir orantı olduğuna dair fikir birliğine varılamamıştır.

Anahtar Kelimeler: GBS, Guillain-Barré Sendromu, hipertansiyon, otonomik disfonksiyon

PS-213[Çocuk Acil]

Erken bulgu veren bronkojenik kist olgusu

Eşe Eda Karadağlı[1], Yüksel Bıcılıoğlu[2], Süleyman Geter[1], İhsan Yıldırım[1], Türker Borucu[1], Hatice Yıldız[1], Orhan Kılıç[1], Filiz Yetimakman[3], Pınar Yazıcı Özkaya[3], Alkan Bal[2]
[1]Şanlıurfa Eğitim ve Araştırma Hastanesi, Çocuk Kliniği
[2]Şanlıurfa Eğitim ve Araştırma Hastanesi, Çocuk Acil Kliniği
[3]Şanlıurfa Eğitim ve Araştırma Hastanesi, Çocuk Yoğun Bakım Kliniği

GİRİŞ:
Bronkojenik kistler embriyonik ön barsağın anormal tomurcuklanması sonucu gelişen ve nadir görülen benign konjenital lezyonlardır. Bronkojenik kisti olan hastaların çoğu büyük çocuk ve erişkinlerdir.
OLGU:
1 ay 4 günlük erkek hasta, ani başlayan solunum sıkıntısı nedeniyle çocuk acil servise başvurdu.Fizik muayenesinde Takipne (SS:70/dk) saptanan hastanın akciğer dinleme bulguları olağan, diğer sistem muayeneleri normal idi. Oksijensiz saturasyonu %99 ölçüldü.Çekilen akciğer grafisinde kalp arkasında kitle? benzeri görünüm saptandı.Hastanın kan gazı, hemogram parametreleri, böbrek fonksiyon testleri, karaciğer fonksiyon tetkikleri ve elektrolitleri normaldi. Yapılan ekokardiyografide patoloji saptanmadı.Toraks USG'de solda supradiafragmatik düzeyde paraspinal yerleşimli 3 cm çapında kistik lezyon saptandı. İleri inceleme için torakal BT çekildi. T3-T7 vertebralar düzeyinde torakal vertebral formasyon anomalilerine sekonder torakal kifozite mevcuttur. Sol hemitoraks süperior posterior kesimde paramediastinal- paravertebral alanda yerleşim gösteren, yaklaşık 3x3,5x4 cm boyutlarda (mlxapxkk); iyi sınırlı, düşük dansitede kistik kitle (nöroenterik kist?) mevcuttu. Tanımlanan kistik kitlenin bası etkisine sekonder mediastinal ana vasküler yapılar orta hattın sağına yer değiştirmiş görünümde saptandı.Çocuk cerrahisine konsulte edilen hasta opere edildi. Operasyon da alınan materyalin patoloji raporu bronkojenik kist olarak değerlendirildi.
TARTIŞMA:
Bronkojenik kist, infantta nadir olarak bulgu vermektedir. Olguların yaklaşık üçte ikisi asemptomatiktir. Asemptomatik olgularda kistler başka bir nedenle yapılan inceleme sırasında saptanır. İnfant ve çocuklarda sıklıkla tesadüfen tanı alır. Bronkojenik kistler intratorasik yapılara bası yaptıkları zaman doğumda veya infantil dönemde semptomatik olabilirler. Başlıca semptomları öksürük, dispne ve göğüs ağrısı olup tekrarlayan akciğer enfeksiyonlarına bağlı stridor, hışırtılı solunum, disfaji, pnömotoraks, hemoptizi'dir.
SONUÇ:
Bu olgu, bronkojenik kistin bu kadar erken dönemde nadiren bulgu vermesi nedeniyle sunuldu.

Anahtar Kelimeler: bronkojenik kist, infant

PS-214[Çocuk Acil]

Akut Bilinç Bozukluğu ve Nöroparalitik Sendromun Nadir Bir Nedeni: Gıda Botulizmi

Caner Turan[1], Mehmet Arda Kılınç[2], Elif Gökçe Basa[3], Gülsüm Keskin[3], Ali Yurtseven[1], Eylem Ulaş Saz[1]

[1]Ege Üniversitesi Tıp Fakültesi, Çocuk Sağlığı ve Hastalıkları Ana Bilim Dalı, Çocuk Acil BD

[2]Ege Üniversitesi Tıp Fakültesi, Çocuk Sağlığı ve Hastalıkları Ana Bilim Dalı, Çocuk Yoğun Bakım BD

[3]Ege Üniversitesi Tıp Fakültesi, Çocuk Sağlığı ve Hastalıkları Ana Bilim Dalı

GİRİŞ:
Botulizm, nadir görülen fakat hayatı tehdit edici nöroparalitik bir sendrom olup Clostridium Botulinum isimli gram pozitif, anaerop bakteri tarafından üretilen bir nörotoksin tarafından meydana gelmektedir. Toksin nöromuskuler kavşakta asetilkolin salınımını inhibe ederek kaslarda paralizi gelişimine neden olmaktadır. Gıda botulizmi, toksinle kontamine olmuş yiyeceklerin tüketimi sonrasında gelişmektedir. Bu raporda, akut bilinç bozukluğu, konuşmada güçlük, disfaji ve diplopi yakınması ile acil servise başvuran ve gıda botulizmi düşünülerek hızlı antitoksin uygulanan olgu sunulmuştur.
OLGU:
On iki yaşında kız olgu, bilinç bozukluğu, konuşmada güçlük, çift görme ve yutma güçlüğü nedeniyle acil servise başvurmuş. Öyküsünde, bir gün önce arkadaşları ile birlikte piknikte salam, sosis ve konserve yaprak dolması yediği öğrenilmiş. Botulismus intoksikasyonu düşünülerek aktif kömür uygulandıktan sonra acil servisimize yönlendirildi. Acil servise başvurusunda genel durumu orta, uyanık ancak Glaskow Koma Skoru (GKS) E4M6V1, kan basıncı 120/70 mm/Hg, ateş 37.5ºC, solunum sayısı 20/dk idi. Boğaz ağrısı, dizartri, disfaji ve diplopisi mevcut olup nörolojik bakısında pupiller izokorik, ışık refleksi +/+ (zayıf), öğürme refleksi +, göz hareketlerinde yukarı bakması kısıtlıydı. DTR ++/++, kas gücü üst ekstremite 3/5, alt ekstremite 4/5, idrar gaita inkontinansı yok, duyu kaybı yoktu. Yapılan hemogram ve biyokimyasal incelemelerinde bir özellik saptanmadı. İzleminde çekilen kranial ve servikal MRG'si normal olarak saptandı. Yakın zamanda ateş yüksekliği ve enfeksiyon öyküsünün olmaması sebebi ile demyelinizan hastalıklar ya da SSS enfeksiyonu düşünülmedi. Botulismus şüphesinden dolayı hastaya EMG planlandı; kranial MRG çekimi sırasında takipne ve solunum sıkıntısı gelişmesi sebebi yapılamadı. Olgunun anamnezinde ev yapımı konserve gıda tüketimi olması, izleminde kas güçsüzlüğü, dizartri, dizfaji, diplopi, hipoaktif rekleksleri olması sebebiyle botulismus düşünüldü. Klinik kötüleşme olması sebebi ile antitoksin duyarlılık testi yapılamadı ve 1 saat içinde (toksin alımının 19. saatinde) antitoksin intravenöz olarak yavaş bir şekilde (Heptavalen Botulinum antitoxini, 0.01ml/kg/dk) uygulandı. Hasta yoğun bakım ünitesine yatırıldı ve ilk 24 saat içinde öğürme ve yutkunma reflekslerinin geri geldiği görüldü. İzleminde kas güçsüzlüğü, dizartrisi ve disfajisi gerileyen hastanın ek yakınması olmadı ve 72 saat sonra taburcu edildi.
TARTIŞMA:
Botulinum nörotoksininin en sık görülen formu ev yapımı konservelerin yenmesiyle ortaya çıkan gıda kaynaklı botulismustur. Toksin içeren gıdaların tüketilmesi sonrası 2saat-8gün (genellikle 12-72 saat) sonra klinik bulgular ortaya çıkmaya başlar(1). Başlangıç bulguları görme bulanıklığı, çift görme, göz kapağında düşme, ağızda kuruma, konuşamama ve yutma güçlüğüdür. Hastanın bilinci açıktır, ateş

yüksekliği ve duyu kaybı görülmez. Kesin tanı, toksin ya da etkenin besinde ya da hastada belirlenmesi ile konur. Botulinum antitoksininden optimum fayda sağlayabilmek için en kısa zamanda botulizmden şüphelenmek gerekir. Trivalan antitoksinlerin(A,B ve E) yerini insanlardan üretilen heptavalan antitoksinler(A-G) almıştır. Öykü ve nörolojik bulgular ile botulizm tanısı konar konmaz mikrobiyolojik testlerin sonuçları beklenmeden antitoksin verilmelidir(1).
SONUÇ:
Botulismus tanısı hastanın öyküsü ve klinik bulgularına dayanır. Akut bulber paralizi,diplopi, güçsüzlük ve simetrik paralizi botulizm düşündürmesi gereken özellikli klinik bulgulardır. Doğru tanı, erken tedavi ve yakın izlem hayat kurtarıcıdır.

Anahtar Kelimeler: botulizm, nöroparalitik sendrom, çocuk

PS-215[Çocuk Acil]

Çocuk Acil Servisine akut hemipleji ve fasial asimetriyle başvuran hastada vasküler inmeyi taklit eden Somatik Belirti Bozukluğu olgusu

Muhammet Mesut Nezir Engin[1], Kenan Kocabay[1], Gülşen Yalçîn[2]
[1]Düzce Üniversitesi Hastanesi, Çocuk Sağlığı ve Hastalıkları Anabilimdalı, Düzce
[2]Düzce Üniversitesi Hastanesi, Çocuk Acil Bilimdalı, Düzce

Giriş

Akut hemiplejiyle birlikte duyusal kayıpların aniden ortaya çıkması, çocuklarda meydana gelen kortikal arterlerin oklüzyonundan kaynaklanan inmenin yaygın bir belirtisidir. Anamnez, fizik muayene ve görüntüleme yöntemleri sonucunda organik patoloji saptanamayan hastalarda somatoform bozukluklar psikojenik etyolojide düşünülmelidir. Amerikan Psikiyatri Birliği kriterleri el kitabında (ABD Psikiyatri Birliği kriterleri el kitabına göre dönüşüm somatoform reaksiyon kriterleriZihinsel Bozuklukların Tanısal ve İstatistiksel El Kitabı [DSM-V-TR]); somatik semptom bozukluğu (SSD), çok üzücü olan ya da bu semptomlarla ilgili aşırı ve orantısız düşünce, duygu ve davranışların yanı sıra vücut işleyişinde ciddi aksamalara neden olan organik nedeni saptanamayan somatik semptomlar ile karakterizedir. Bu makalede, çocuk acil servisine sol tarafta akut hemipleji ve fasial asimetri şikayetiyle getirilen ve yapılan tetkikler sonucunda SSD saptanan olgu sunularak, nadir de vasküler inmeyi taklit eden SSD'nin hatırlatılması ve tartışılması amaçlanmıştır.

Olgu

On yaşında, erkek hasta çocuk acil servisine sol kol ve bacakta güçsüzlük şikayetiyle getirildi. Semptomların sinirlenme sonucu ortaya çıktığı ve bir hafta önce de aynı şikayetlerin olduğu öğrenildi. Özgeçmişinde; travma hikayesi yoktu ve herhangi bir özellik saptanmadı. Soygeçmişinde özellik yoktu. Yapılan fizik muayenesinde bilinç açık, koopere, oryante, sol tarafta hemipleji ve fasial asimetri görüldü, nörolojik muayenede sol ayak ve kolda kas kuvveti 3/5 idi. Diğer sistem muayeneleri doğaldı. Vücut ısısı: 36°C, kan basıncı: 110/80 mmHg, nabız: 80/dakika idi. Bakılan tam kan sayımı,

kan gazı, C-reaktif protein ve biyokimyasal laboratuvar tetkikleri normaldi. Hastada akut gelişen semptomlar vasküler inmeyi gösterdiği için kranial patolojiler açısından hastaya görüntüleme yapılması planlandı. Beyinin bilgisayarlı tomografisi (BT), servikal manyetik rezonans (MR) ve difüzyon MR görüntülemeleri doğal olarak saptandı. Hastanın acil serviste takibinin 6.saatinde tüm semptomların gerilediği ve genel durumunun iyi olduğu gözlendi. Yapılan tetkik ve görüntüleme yöntemlerinin normal olması, stres faktörü bulunması ve şikayetlerin müdahalesiz gerilemesi üzerine hastaya SSD tanısı konuldu. Hasta çocuk psikiyatrisine yönlendirildi.

Sonuç

Vasküler inmeyi taklit eden hemipleji ve fasial asimetri, özellikle çocuk hastalarda SSD'nin nadir bir bulgusudur. Bu olguyla ülkemizde SSD'nin çocuklarda ne kadar şiddetli yakınma ve bulgularla ortaya çıkabileceği, SSD tanısı konulurken detaylı değerlendirme ile tüm sistemler gözden geçirilerek sebepler dışlanacağı ve organik bir patolojinin atlanarak hatalı olarak SSD tanısı da konulabileceği unutulmamalıdır.

Anahtar Kelimeler: SSD, hemipleji, fasial asimetri

PS-216[Çocuk Acil]

Akrep Zehirlenmesine Bağlı Miyokarditte NT-proBNP ve sST2: Olgu Sunumu

Sinem Sarı Gökay[1], Özlem Tolu Kendir[1], Ahmet Kağan Özkaya[1], Selçuk Matyar[3], Rıza Dinçer Yıldızdaş[2], Hayri Levent Yılmaz[1]

[1]Çukurova Üniversitesi Tıp Fakültesi,Çocuk Sağlığı ve Hastalıkları Anabilim Dalı, Çocuk Acil Bilim Dalı, Adana

[2]Çukurova Üniversitesi Tıp Fakültesi Çocuk Sağlığı ve Hastalıkları Anabilim Dalı, Çocuk Yoğun Bakım Bilim Dalı, Adana

[3]Çukurova Üniversitesi Tıp Fakültesi Tıbbi Biyokimya Anabilim Dalı,Adana

GİRİŞ-AMAÇ:
Akrep zehirlenmesi özellikle tropikal bölgelerde önemli bir sağlık sorunudur. Kardiyovasküler toksik etkiler ve akut akciğer ödemi en önemli komplikasyonlarıdır. Akrep zehirlenmesine bağlı kardiyak etkilenmeyi değerlendirmek için kullanılan biyokimyasal tetkiklerden troponin I güvenilir bir göstergedir. Brain natriüretic peptide(BNP) ve NT-proBNP ölçümünün özellikle erişkinlerde kalp hastalığı tanısı, prognozu ve tedavi etkinliğinin değerlendirilmesinde kullanılması uluslararası rehberler tarafından önerilmektedir. Kalp yetersizliği tanısında yeni bir belirteç olduğu düşünülen sST2'nin özellikle erişkinlerde yapılan çalışmalarda miyokard infarktüsü, kalp yetersizliği ve koroner kalp hastalıklarında yüksek plazma değerleri gösterilmiştir. Bu olgu sunumunda, akrep zehirlenmesine bağlı kardiyak tutulumda serum troponin I'nın yanı sıra serum NT-proBNP ve sST2 yüksekliği de saptadığımız olgumuzu tartışmayı amaçladık.
OLGU:
On bir yaşında kız hasta sol kol ve sağ elinden kahve renkli akrep sokması üzerine dış merkeze başvuruyor. Başvuru öncesi terleme ve birkaç kez kusma yakınmaları mevcutmuş. Dış merkezde akrep antiserumu yapılan otonomik fırtına bulguları olan hastaya 0,05 mg/kg'dan doksazosin tedavisi

başlanmış. Hastanın dış merkezdeki troponin-I 0,024 (0,02-0,06) µg/L olarak belirleniyor. Yoğun bakım gereksinimi olması üzerine hastanemize sevk edilen olgu Çocuk acil servisimize olayın yaklaşık 3. saatinde getiriliyor. Fizik muayenesinde taşikardisi dışında özellik olmayan hastanın troponin-I 0,111 ng/ml idi, hastada toksik miyokardit düşünülerek dobutamin 10 mcg/kg/dk'dan başlandı. Hastanın 3. saatteki sST2 39.878 ng/ml ve NT-proBNP 405.3 pg/ml olarak saptandı. Doksazosin ve dobutamin tedavisine devam edildi. Dobutamin tedavisi alırken yapılan EKO'sunda EF % 67olarak saptandı. Takipte yaşamsal bulguları dengede seyreden hastanın dobutamini ve doksazosini kesildi. Genel durumu iyi olan hasta önerilerle taburcu edildi.
TARTIŞMA:
Akrep zehirlenmesiyle ilgili yapılan çalışmalarda serum kreatinin fosfokinaz, troponin ve NT-proBNP'nin akrep sokması sonrası arttığı gösterilmiştir. Cupo ve ark. troponin I değerlerinin kardiyak disfonksiyonu olan hastalarında ilk başvuruda yükselmediğini daha sonra yükseliş gösterdiğini ve en yüksek değerlerin akrep sokmasından 24-36 saat sonra görüldüğünü göstermişlerdir. Olgumuzda da benzer şekilde ilk başvuruda troponin değerleri normalken 3. saatindeki değeri yüksek saptanmış ve diğer klinik bulgularla birlikte hasta miyokardit olarak değerlendirilerek inotrop tedavisine başlanmıştır ve 8. saatindeki değerinde yükselmenin devam ettiği görülmüştür. Sagarad ve ark. yaptıkları bir çalışmada akrep zehirlenmesine bağlı miyokarditli hastalarda anlamlı olarak NT-proBNP seviyesini yüksek olarak belirlemişlerdir. Literatürde akrep zehirlenmesine bağı miyokardit ile ilgili çalışması bulunmayan sST2'nin çeşitli immun hastalıklarda, sepsiste, kalp yetersizliğinde arttığı gösterilmiştir. Olgumuzda sST2 ve NT-proBNP değerleri yüksek saptanmıştır. Akrep zehirlenmesine bağlı miyokarditi erken tanıma ve tedaviye erken başlayarak mortaliteyi azaltmak amaçlı hangi belirtecin öncelikli yükseldiğini ve daha etkin bir belirteç olduğunu belirlemek için çalışmaların yapılmasına ihtiyaç olduğunu düşünmekteyiz.

Anahtar Kelimeler: Akrep,myokardit, biyokimyasal belirteç

Kardiyak laboratuar değerleri

	Dış merkez	3.saat
Troponin I* (ng/ml)	0.024 µg/L (referans 0,02-0.06)	0.111
NT-proBNP** (pg/ml)	-	405.3
sST2*** (ng/ml)	-	39.878

**Troponin-I cut-off değeri 0.04 ng/ml ** NT-proBNP cut-off değeri 125 pg/ml ***sST2 cut-off değeri 35 ng/ml*

PS-217[Çocuk Acil]

Lidokain Spreye Bağlı Laringospazm:Olgu Sunumu

Sinem Sarı Gökay[1], Nazlı Çelik[1], Merve Hakkoymaz[2], Ümit Çelik[1]
[1]T.C. SB. SBÜ. Adana Numune Eğitim Ve Araştırma Hastanesi,Çocuk Sağlığı Ve Hastalıkları,Adana
[2]T.C. SB. SBÜ. Adana Numune Eğitim Ve Araştırma Hastanesi,Kulak Burun Boğaz Hastalıkları,Adana

GİRİŞ-AMAÇ:
Laringospazm, genel anestezi uygulanırken trakeal entübasyon ve ekstübasyon sırasında görülebilen özellikle çocuklarda sık rastlanılan bir komplikasyondur. Laringospazmı önlemek amaçlı genel anestezi sırasında ya da ekstübasyondan önce intravenöz veya topikal lidokain uygulamaları yapılmaktadır. Lidokain uygulamasının çocuklarda laringospazmı, öksürüğü ve ajitasyonu önlediği düşünülen çalışmalar olmakla birlikte yararının olmadığı hatta perioperatif hava yolu komplikasyonlarını arttırdığını gösteren çalışmalar da mevcuttur. Bu olgu sunumumuzda lidokain spreye bağlı laringopazm gelişen infant olgumuzu tartıştık.
OLGU
Bilinen bir hastalığı olmayan iki aylık erkek hasta dilde frenilum olması nedeniyle opere olmak üzere polikliniğe başvuruyor. Operasyon öncesi hastanın orafarenksine lokal anestezik olarak vemcaine sprey (Lidokain %10) uygulanıyor. Operasyon sırasında ani stridoru gelişen hasta çocuk acil servisimize getirildi. Hasta hafif siyanotik görünümde, takipneik, taşikardik ve belirgin stridoru mevcuttu. Havayolu açıklığı sağlanarak rezervuarlı maske ile oksijen başlandı, hava yolunda ödem geliştiği düşünülerek 0.5 mg/kg'dan deksametazon ve 1 mg inhaler adrenalin verildi. İlaç reaksiyonuna yönelik 1 mg/kg'dan antihistaminik yapıldı. Stridoru tamamen geriledi, takipnesi, taşikardisi düzeldi. Çekilen PA akciğer grafisi normal olarak değerlendirildi. Kulak Burun Boğaz doktoru tarafından değerlendirilen hastanın larenks doğal, vokal kord hareketli, aritenoidler doğal, ödem yok, pasaj açıklığı doğal olarak değerlendirildi. Laringospazm geliştiği düşünülen hastanın takibinde vitalleri stabil seyretti ve ek bir sorunu gelişmedi, hasta şifa ile önerilerle taburcu edildi.
TARTIŞMA:
Laringospazm laringeal kasların refleks olarak kasılmasına bağlı glottisin aniden kapanması olarak tanımlanmaktadır. Parsiyel ya da tam obstruksiyon gelişebilmekte ve hipoksi, bradikardi, hatta kardiyopulmoner arrestle sonuçlanabilmektedir. Çocuklarda genel anestezi sırasında laringospazm %1.7-25 sıklığında gelişebilmektedir. Anestezi sırasında laringospazmı önlemek amaçlı lidokainin intravenöz ya da topikal uygulamaları kullanılmaktadır ve literatürde anlamlı derecede laringospazmı azalttığını gösteren çalışmalar bulunmakla birlikte riskli hastalarda topikal lidokainin dinamik hava akımını etkileyerek obstruksiyona neden olabileceği, nadir de olsa lidokaine bağlı anafilaksi, mental durumda değişiklik, nöbet gelişebileceği bildirilmektedir. Parsiyel laringospazmda bir miktar hava girişi ve inspiratuar stridor görülürken; komplet laringospazmda hava girişi yoktur ve solunum sesleri olmaz. Parsiyel laringospazmda hava yolunun açıklığının sağlanması ve oksijen uygulanması tedavide yeterli olmaktadır. Komplet laringospazmda anestezinin derinleştirilmesi, larigospazm noktasına bası(Larson manevrası) uygulanabilir. Olgumuzda havayolu açıklığı sağlanıp %100 oksijen tedavisi başlanmış ağlaması azaltılmaya çalışılmıştır, ayırıcı tanıda hava yolu ödemi gelişmiş olabileceği de düşünülerek anti ödem tedavisi uygulanmıştır ve takipte şikayetleri gerilemiştir. Küçük yaş grubu çocuklarda anesteziye bağlı laringospazm daha sık görülmekle birlikte olgumuzun 2 aylık olmasının lidokaine bağlı nadir bir yan etki de olsa laringospazm gelişmesine katkıda bulunmuş olabileceğini düşünmekteyiz. Sedo-analjeziyi sık uyguladığımız acil servislerde de laringospazmla karşılaşabileceğimizi unutmamalı ve uygulanması gereken tedaviyi bilmeliyiz.

Anahtar Kelimeler: Lidokain,Laringospazm,Çocuk Acil

PS-218[Çocuk Acil]

Çocuklarda kafatası kırıklarının epidemiyolojik ve klinik özelliklerinin değerlendirilmesi

Duygu Karaca Omas[1], Fatma Akgül[2], Anıl Er[2], Aykut Çağlar[2], Emel Ulusoy[2], Hale Çitlenbik[2], Murat Duman[2], Durgül Yılmaz[2]
[1]Dokuz Eylül Üniversitesi, Çocuk Sağlığı ve Hastalıkları Anabilimdalı
[2]Dokuz Eylül Üniversitesi, Çocuk Acil Bilmdalı

AMAÇ: Çocukluk çağı kafa travması sonrası kafatası kırığı saptanan olguların epidemiyolojik özelliklerinin ortaya konması, kırık açısından risk faktörlerinin belirlenmesi ve başvurudaki klinik durum ile prognoz arasındaki ilişkinin saptanması amaçlanmaktadır.
GEREÇ-YÖNTEM: Kafa travması nedeniyle Haziran 2011-Mayıs 2016 arasında hastanemiz çocuk acil servisine başvurup kafatası kırığı saptanan olgular yaş, cinsiyet, travma mekanizması, başvuru kliniği, görüntüleme bulguları, hastanede kalış süresi, geçirilen ameliyat, glasgow çıkış skoru açısından geriye dönük olarak incelenmiştir.
BULGULAR: Çalışmaya 235'i erkek (%60,4), 154'ü kadın (%39,6) toplam 389 hasta alınmıştır. En sık travma mekanizması düşme olup (%59,2), iki yaşından küçük olgularda %81,3 oranında bulunmuştur. İki yaş altı olguların %32'si asemptomatiktir. Çalışmaya alınan olguların %84,1'inde lineer kırık, bunların %30,7'sinde eşlik eden kafa içi yaralanma saptanmıştır. Kafa içi yaralanma açısından risk faktörleri bilinç kaybı, düşük glasgow koma skoru, temporopariyetal bölgede hematom varlığı, lineer dışı kırıklar bulunmuştur. Olguların %2,6'sında ikinci kez yapılan nörogörüntülemede yeni kafa içi yaralanma saptanmış ancak hiçbirinin operasyon ihtiyacı olmamıştır. Olguların %64,7'si çocuk acil servisinden taburcu edilmiş, %29'un beyin ve sinir cerrahisi kliniğinde, %6,2'sinin ise yoğun bakımda izlenmiştir. Beş olgu (%1,3) ölmüştür. İzole lineer kırıklı olgularda ölüm görülmemiştir.
SONUÇ: Bilinç kaybı, temporopariyetal bölgede hematom, lineer dışı kafatası kırığı olan olgularda kafa içi yaralanma riski yüksektir. Nörolojik muayenesi normal, izole lineer kafatası kırığı olan olgular yatış ve uzun süreli gözlem gerektirmemekte olup güvenle çocuk acil servisten taburcu edilebilir.

Anahtar Kelimeler: Epidemiyoloji, kafa travması, kafatası kırığı, prognoz

PS-219[Çocuk Acil]

Emniyet kemeri izi ciddi travma belirtisi olabilir mi?

Damla Hanalioğlu[1], Yağmur Bayındır[1], Ahmet Ziya Birbilen[1], Tutku Soyer[2], Özlem Tekşam[1]
[1]Hacettepe Üniversitesi, Çocuk Sağlığı ve Hastalıkları Anabilim Dalı, Çocuk Acil Bilim Dalı, 06100, Sıhhiye, Ankara
[2]Hacettepe Üniversitesi, Çocuk Cerrahisi Anabilim Dalı, 06100, Sıhhiye, Ankara

GİRİŞ:
Künt karın travmasına maruz kalan ve abdomende emniyet kemerine bağlı ekimoz (*seat belt sign*) saptanan hastalar, abdominal yaralanma açısından artmış riske sahiptir. Karın cildinde emniyet kemeri izi olan hastalarda kemer hattı boyunca yerleşik olan ince ve kalın bağırsak ve bunlara ait mezenterde, mide, karaciğer, dalak, pankreas ve böbreklerde yaralanma, lomber vertebra kırıkları

(*Chance fraktürü*), spinal kord yaralanması, pelvik kırıklar ve kosta kırıkları görülebilir.

OLGU:
12 yaşında erkek hasta, araç içi trafik kazası nedeniyle 112 tarafından getirildi. Hastanın çarpışma anında emniyet kemeri bağlı olarak 90 km/saat hızla ilerleyen araçta arka koltukta seyahat ettiği, kazada ölen ya da daha ciddi yaralanan kimse olmadığı öğrenildi. Şiddetli karın ağrısı ve sağ ön kol distalinde ağrı dışında şikayeti olmayan hastanın gelişinde Glasgow Koma Skoru 15, Pediatrik Travma Skoru 12 idi. Frontal bölgede 1x2 cm çapında ekimoz, karın cildinde umblikusun 5-6 cm inferiorunda emniyet kemeri hattı boyunca ekimoz, batında ve sağ ön kol distalinde hassasiyet mevcuttu. İlk değerlendirmesinde vital bulguları stabil olan hastanın sağ distal radius kırığı tespit edilerek ön kol immobilize edilecek şekilde alçıya alındı. Laboratuvar incelemeleri normal, direkt grafilerinde patolojik bulgu görülmeyen hastanın abdominal ultrasonografisinde perisplenik, perihepatik ve sol parakolik serbest sıvı saptanması, ancak karaciğer veya dalak laserasyonu görülmemesi üzerine yapılan kontrastlı abdominal BT'de tüm kadranlarda serbest sıvı, sol alt kadranda karın ön duvarında geniş fasiya defekti, bu defekt düzeyinde sigmoid kolon duvar perforasyonu ve intraabdominal serbest hava görülerek ameliyata alındı. Emniyet kemeri izi olan alanda fasiyanın tam kat lasere ve peritonun da açık olduğu, laserasyonun posteriorunda rektus kılıfının lasere olduğu, batın içinde bol hemorajik sıvı olduğu, ilioçekal valvin 5 cm proksimalinde yaklaşık 30 cm'lik bir ince barsak segmentinde ve sigmoid kolonda yaklaşık 20 cm'lik bir bölgede seromuskuler ayrılma olduğu diğer organlarda yaralanma olmadığı görüldü. İleumdaki yaralanmış kısım rezeke edilip ostomi açıldı, kalan sigmoid uçlar uç-uca anastomoz edildikten sonra fasiya defekti onarıldı. Yaklaşık bir ay kadar takip edilen hasta kontrole gelmek üzere taburcu edildi.

TARTIŞMA ve SONUÇ:
Emniyet kemeri izi bulunan olgularda %70-80 gibi yüksek oranlarda ciddi intraabdominal yaralanma olabildiği bildirilmiştir. Çocuklar, anatomik özellikleri dolayısıyla bu tip künt karın travmalarında daha ciddi yaralanma riskine sahiptir. Emniyet kemerinin anterior superior iliyak kanat düzeyi veya altı seviyesinde bulunması gerekmektedir. Çocukların pelvislerinin henüz anatomik olarak yeterli düzeyde gelişmemesinden dolayı emniyet kemeri olması gereken yerden daha yüksekte bağlanıp fren anında abdominal kaviteye çıkabilmektedir. Ani yavaşlama durumunda, emniyet kemeri bir yandan çocuğun ileri fırlamasına engel olurken, öte yandan emniyet kemeri ile omurga arasında sıkışan organların hiperfleksiyonu neticesinde bu olguda olduğu gibi ciddi intraabdominal yaralanmaya neden olabilmektedir. Emniyet kemerine ait ekimoz bulunması ciddi intraabdominal yaralanma açısından uyarıcı olmalıdır.

Anahtar Kelimeler: emniyet kemeri izi, karın, travma

PS-220[Çocuk Acil]

Respiratuvar sinsityal virüse bağlı alt solunum yolu enfeksiyonlarında hastaneye yatışı belirleyen risk faktörleri

Damla Güneş[1], Emel Ulusoy[2], Aykut Çağlar[2], Anıl Er[2], Fatma Akgül[2], Hale Çitlenbik[2], Durgül Yılmaz[2], Murat Duman[2]
[1]Dokuz Eylül Üniversitesi Tıp Fakültesi Hastanesi, Çocuk Sağlığı ve Hastalıkları Anabilim Dalı, İzmir
[2]Dokuz Eylül Üniversitesi Tıp Fakültesi Hastanesi, Çocuk Sağlığı ve Hastalıkları Anabilim Dalı, Çocuk

Acil Bilim Dalı, İzmir

GİRİŞ: RSV, sıklıkla 2 yaş altındaki çocuklarda görülmekte ve çoğunlukla üst solunum yollarından alt solunum yollarına doğru ilerlemektedir. Olguların ortalama %2'si bu nedenle hastaneye yatırılmaktadır. Hastaneye yatırılan bronşiolit olgularının %45-75'inden, pnömoni olgularının %15-25'inden sorumlu olduğu bildirilmiştir.
AMAÇ: Çalışmamızdaki amaç RSV enfeksiyonunun klinik tablosunu ve epidemiyolojik özelliklerini belirlemek ve servis, yoğun bakım yatış risk faktörlerini ortaya koymaktır.
GEREÇ-YÖNTEM: Çalışmada 2012-2015 yılları arasında Dokuz Eylül Üniversitesi Tıp Fakültesi, Çocuk Acil Servisine solunum yolu enfeksiyonu bulguları ile başvuran ve nazal aspiratta ELİSA yöntemi ile RSV antijeni pozitif saptanan 1 ay-18 yaş arası 500 olgu retrospektif olarak tarandı. Tüm hastaların demografik özellikleri, başvuru şikayeti, klinik bulguları, akciğer grafi bulguları, laboratuvar sonuçları, servis ve yoğun bakım yatışları kaydedildi.
BULGULAR: Araştırmaya alınan olguların ortanca yaşı 6 ay (ÇAA:3-12 ay) idi. Olguların %84'ünün 2 yaş ve altında, %16'sının ise 2 yaş üzerinde olduğu görüldü. 207'si (%41) kız, 293' ü (%59) erkek hasta idi. Başvuruların özellikle Ocak ve Mart aylarında olduğu saptandı. En sık başvuru şikayeti öksürük (%78,4) ve solunum sıkıntısı (%28,2) idi. En sık saptanan klinik bulguların ise retraksiyon (%76,6) ve takipne (%67) olduğu saptandı. Olguların % 14,6'sında prematürite ve %26,8'inde kronik hastalık saptandı. Akciğer grafisinde atelektazi olguların %22,2'sinde, konsolidasyon olguların %32,2'sinde görüldü. Akciğer grafisinde atelektazi ve konsolidasyon mevcut olanlarda CRP ve ANS değerleri daha yüksek bulundu. Olgulardan %50,2'sinin (n=251) servise, %14,4' ünün (n=72) ise yoğun bakıma yatırıldığı ve %10,2' sinde (n=51) mekanik ventilasyon ihtiyacı geliştiği görüldü. Çoklu değişkenli lojistik regresyon analizi değerlendirildiğinde servis yatışını belirlemede; prematürite varlığının, ön-arka akciğer görüntülemesinde konsolidasyon ve/veya atelektazi olmasının, MRDAI skorunun ağır grupta yer almasının ve sürekli ilaç kullanımı olmasının, yoğun bakım yatışını belirlemede; ön-arka akciğer görüntülemesinde konsolidasyon ve/veya atelektazi olmasının, MRDAI skorunun ağır grupta yer almasının en önemli risk faktörleri olduğu görüldü.
SONUÇ: Olgular özellikle kış mevsiminde ve Ocak ayında başvurmuşlardı. Çalışmamızda özellikle altta yatan kronik hastalık ve prematüre öyküsü olan olgularda RSV enfeksiyonlarının daha ağır seyrettiği ve bu hastaların daha yüksek oranda yatırılarak tedavi edilmeleri gerektiği görülmüştür. Hastaların akciğer grafilerinde konsolidasyon ve atalektezi saptanmasının hekimlerin yatış kararı vermesinde önemli rol oynadığı sonucuna varılmıştır.

Anahtar Kelimeler: RSV, epidemiyoloji, risk faktörleri

PS-221[Çocuk Acil]

Acil Serviste Kardiyak Patoloji Düşünülen Olgularda Troponin I Düzeylerinin Değerlendirilmesi

Tanju Çelik, Anıl Er, Aykut Çağlar, Fikret Mungan, Hurşit Apa, Murat Muhtar Yılmazer
İzmir Dr Behçet Uz Çocuk Hastalıkları ve Cerrahisi Eğitim ve Araştırma Hastanesi

Giriş;TroponinT, I ve C olmak üzere 3 alt üniteye sahip olan iskelet ve kalp kası ince flamentleridir.Bu çalışmada hastanemiz acil servisine çeşitli sebeple başvuran vekardiyakpatolojiolabileceği düşünülen olgularda Troponin değerleri retrospektif olarak incelendi.
Gereç ve Yöntem;Hastanemizacil servisine Mart 2016Mart 2017 yılları arasında acil servisine başvuran ve troponin değeri ölçülen 250 vaka çalışmaya alındı.
Bulgular; Hastanemiz acil servisine başvuran 250 vaka retrospektif olarak incelendi. 115'i (%48) kız 125'i (%52) erkek idi.Yaş ortalaması 8.61 yaş idi. Başvuru şikayetlerine baktığımızda 83 hastamız (%33,2) intoksikasyon, 21 hastamız (%8,4) akut gastroenterit ve elektrolit bozukluğu, 91 hastamız (%36,4) göğüs ağrısı ve çarpıntı, 20 hastamız (%8) syanoz ve nöbet, 35 hastamız (%14) isesenkop nedeniyle başvurmuştu. Acil servise başvuran 30 (%12,5) vakadatroponin değeri yüksekti. Bu hastalarımızdan birinde hipertrofikkardiyomyopati, diğerlerinde ateş yüksekliği, göğüs ağrısı ve gastroenterit şikayetleri vardı. 12 vakada (%6) izlemde tekrarlayan troponin değerlerine bakılmış hiçbirinde değerlerde anlamlı yükselme izlenmemiştir.
Tartışma ve Sonuç; Troponin değeri miyokard ve iskelet kası gibi çizgili kasların hasarında değerinin arttığı gibi kronik böbrek yetersizliği, hemoliz, otoantikorların varlığı,pulmoneremboli, sepsis, kronik obstrüktif akciğer hastalığı (KOAH) akut alevlenmesi, uzun süreli yoğun egzersiz, heparin, immünoterapi, aşılanma, kan transfüzyonu, infiltratifhastalıklar ve romatoid faktör varlığı gibi kardiyak nedenlerin dışındakifarklı nedenlere bağlı olarak da değişebilmektedir. Bakılan troponin I değerlerinin yüksek bulunduğu hastalara bakacak olursak kardiyak patoloji haricinde enfeksiyon hastalıklarında özellikle sepsiste bize yol gösterici olabileceği kanısındayız.

Anahtar Kelimeler: Acil Servis, Çocuk, Troponin I

PS-222[Çocuk Acil]

Kayısı çekirdeği yenmesiyle oluşan siyanür zehirlenmesi: Olgu sunumu

Hale Çitlenbik, Emel Ulusoy, Fatma Akgül, Ali Öztürk, Durgül Yılmaz, Murat Duman
Dokuz Eylül Üniversitesi Tıp Fakültesi Hastanesi, Çocuk Sağlığı ve Hastalıkları ABD, Çocuk Acil BD, İzmir

GİRİŞ: Mitokondriyal bir toksin olan siyanür, hızla ölümcül zehirlenmelere yol açabilmektedir. Eski çağlardan itibaren infaz yöntemi olarak da kullanılan toksin, kimyasal olarak olduğu gibi, bazı canlılar tarafından da üretilebilir. Ağızdan siyanür zehirlenmesi, amigdalin olarak da bilinen siyanojik glikozid içeren gıdaların alınması sonucu oluşmaktadır. Amigdalin, 1000'den fazla bitkide bulunmaktadır ve en çok bilineni kayısı çekirdeğidir. Çocukluk çağındaki siyanür zehirlenmelerinin çoğu kayısı çekirdeği yenmesi sonrası oluşmaktadır. Başlangıç bulguları spesifik değildir ve tanı güçtür.
OLGU: Üç yaşında erkek olgu, kusma ve bilinç değişikliği nedeni ile çocuk acil servise getirildi. Anamnezinden 8-10 adet ezilmiş yaş kayısı çekirdeği yedikten 30 dk sonra bulgularının geliştiği öğrenildi. Acil servise kabulünde, letarjik, kalp tepe atımı: 174/dk, solunum sayısı: 36/dk, tansiyon arteriyel değeri: 85/60 mmHg, bilateral pupiller reaktif, kapiller dolum zamanı 2 sn ve diğer sistemik bakıları olağan saptandı. Kan gazında laktat yüksekliği ve metabolik asidoz saptanan olguda, öykü, klinik ve laboratuvar bulguları ile birlikte akut siyanür zehirlenmesi düşünüldü. Hemodinamik destek sağlanan olguya, Hidroksikoblamin (Cyanokit) getirtildi, ancak antidot vermeye gerek kalmadan izleminin 6. saatinde hastanın uyanıklığının geliştiği ve metabolik asidozunun düzeldiği görüldü. Olgu çocuk acil serviste 24 saat izlendikten sonra taburcu edildi.
SONUÇ: Siyanür zehirlenmesi, günlük pratikte çok sık karşılaşılmamasına rağmen hayatı tehdit eden klinik bulguları nedeni ile mutlaka akılda tutulmalıdır. Açıklanamayan bilinç değişikliği, laktat

yüksekliği ve metabolik asidozu olan çocuklarda ayırıcı tanıda kayısı çekirdeği yenmesi ile oluşan siyanür zehirlenmesi mutlaka bulunmalıdır.

Anahtar Kelimeler: kayısı çekirdeği, çocuk, siyanür zehirlenmesi

PS-223[Çocuk Acil]

Diasetilmorfin Bağımlısı Annenin Bebeğinde Rastlanan Yoksunluk Sendromu: Vaka Sunumu

Ceyda Bayraktar Eltutan[1], Emel Ekşi Alp[2], Zeynep Demiroğlu[3], Metin Uysalol[2]
[1]İ.Ü. İstanbul Tıp Fakültesi, Çocuk Sağlığı ve Hastalıkları Anabilim Dalı, İstanbul
[2]İ.Ü. İstanbul Tıp Fakültesi, Çocuk Sağlığı ve Hastalıkları Anabilim Dalı, Çocuk Acil Bilim Dalı, İstanbul
[3]İ.Ü. İstanbul Tıp Fakültesi, İstanbul

GİRİŞ
Gelişmiş ülkelerde 15 - 44 yaş arasındaki gebe kadınlar arasında yasa dışı uyuşturucu kullanıcılarının oranı % 5,4 saptanmıştır. Çok sayıda opiyat bağımlısı annenin bebeği, intrauterin yaşamda bu maddeye maruz kalarak fiziksel bağımlı olmakta ve postnatal yoksunluk semptomları göstermektedir. Klinik bulgular doğumu takiben ilk 48-72 saat içerisinde ortaya çıkar. Yoksunluğa bağlı en sık merkezi sinir sistemi ve otonomik sinir sistemi işlev bozukları ve gastrointestinal disfonksiyon görüldüğü bildirilmiştir.

VAKA
70 günlük kız hasta, kasılma ve sıçrama şikayetiyle İTF Çocuk Acil Polikliniği'ne getirildi. Fizik muayenesinde kalp tepe atımı 130/dk, tansiyonu 80/52 mmHg, ateşi 36,7 °C idi. Kapiller kan şekeri 82 mg/dl olarak ölçüldü. Tonus normal, derin tendon refleksleri bilateral normoaktif, göz takibi kuruyor, göz hareketleri serbest ve nistagmus yoktu. Moro, emme, palmar ve plantar yakalama refleksleri bilateral alınıyordu. Ön fontanel 2x1 cm açık, normal bombelikte ve diğer sistem bulguları normaldi, emmesi ve tartı alımı iyiydi. Boy 57 cm (50.p), ağırlık 4700 g (25-50.p) ve baş çevresi 39 cm (50.p) olarak ölçüldü.
Özgeçmişinde annenin gebeliğini 4. ayında fark ettiği ve o zamana kadar diasetilmorfin kullanmakta olduğu öğrenildi. Madde kullanımı kesilerek naloksan tedavisi almakta olan anneden, 39. gestasyon haftasında normal spontan doğum ile doğan hastaya postnatal 3. gününde aşırı emme isteği, huzursuzluk, ajitasyon semptomları gözlenmesi üzerine fenobarbital 5 mg/kg/gün başlandığı öğrenildi. Güncel tartısı ile fenobarbital dozunun 3 mg/kg/gün olduğu saptandı. Tetkiklerinde tam kan sayımı ve biyokimyasal parametrelerinde patoloji yoktu. Fenobarbital düzeyi ilaç öncesi 8,7 µg/mL bulundu. Hastanın kranyal diffüzyon manyetik rezonans görüntülemesinde özellik saptanmadı. EEG'de patolojik bulgu göstermeyen uyku EEG trasesi görüldü, taraf farkı veya hipersenkron eğilim saptanmadı.

SONUÇ
Yenidoğanda yoksunluk sendromu bulguları nonspesifiktir. Konvülziyon, ishal, uyku ve beslenme

düzenini bozan aşırı hiperirritabilite varlığında tedavi başlatılmalıdır. Tedavide bebek sakin, ışıksız ve sessiz bir ortama alınıp dış uyarılar minimuma indirilmelidir. Ülkemiz gibi gelişmekte olan ülkelerde madde bağımlılığı olan gebeler ile karşılaşma sıklığı giderek artmaktadır. Bu nedenle sağlık çalışanlarının madde bağımlılığı konusunda şüpheci davranmaları gerekmektedir.

Anahtar Kelimeler: diasetilmorfin, eroin, neonatal yoksunluk sendromu

PS-224[Çocuk Acil]

Çocuk hastada yabancı cisim yutmayı nadir ve basit yöntemle çıkarma; Bir vaka takdimi

Muhammet Mesut Nezir Engin[1], Murat Kaya[2], Betül Türen[1], Merve Aslantaş[1], Ramazan Cahit Temizkan[3], Gülşen Yalçîn[3]
[1]Düzce Üniversitesi Hastanesi, Çocuk Sağlığı ve Hastalıkları Anabilimdalı, Düzce
[2]Düzce Üniversitesi Hastanesi, Çocuk Cerrahisi Anabilimdalı, Düzce
[3]Düzce Üniversitesi Hastanesi, Çocuk Acil Bilimdalı, Düzce

Giriş

Çocuk yaş grubunda ağızdan yabancı cisim alımı yay¬gın ve önemli bir halk sağlığı sorunudur. Her yaşta görülebilmekle birlikte, çevresindeki cisimleri ağızlarına götürerek tanıma eğiliminde olan küçük çocukluk dönemi ve kazara yabancı cisim yutulmasının sık görüldüğü genellikle ilk beş yaşta oyun çağı döneminde daha sık görülür. Alınan yabancı cisimler solunum yollarına ya da gastroin-testinal sisteme (GİS) kaçarak ciddi bir morbidite ve mortalite sebebi olabilirler. Acil girişim yapılmadığında ölümcül seyredebilir. Tedavide yerleşim yeri, şekli, yabancı cismin büyüklüğü ve yutulduktan sonra geçen süre önem taşır. Bu nedenle acil olarak değerlendirilerek işlem yapılmalıdır. Sıklıkla özofagusun üst, orta ve alt darlıkları, pilor ve ileoçekal valv yabancı cisim¬lerin en sık olarak takıldığı GİS bölgeleridir. Bu yazıda evde oyun oynarken madeni para yutan sonrasında nadir ve basit bir yöntem olan silikonlu foley sonda ile madeni para çıkarılan hasta sunularak tedavi yaklaşımı paylaşılmak istendi.

Olgu

Dokuz yaşında erkek hasta madeni para yutma şikayeti ile çocuk acil servisine başvurdu. Öyküsünde yaklaşık bir saat önce oyun oynarken bir Türk lirası yutma sonrasında öksürük ve ağızdan bol tükürük gelmesi şikayetleri vardı. Muayenesinde bilateral solunum sesleri doğal, tansiyon 132/80 mmHg, nabız 120/dk, saturasyon 100 ve diğer sistem muayeneleri doğal olarak değerlendirildi. Hastanın çekilen akciğer ve servikal grafisinde yabancı cisimle uyumlu görünüm saptandı. Hasta monitorize edilerek çocuk cerrahisi eşliğinde acil müdahale şartları sağlandıktan sonra hasta sağ tarafa yatırılıp 14 FR silikonlu foley sonda oral yolla takıldı. Sonrasında sondanın cuffı şişirilerek hızlıca geri çekilerek para çıkartıldı. Takibinde vital bulguları stabil seyreden hastaya boğazı tahriş olduğundan yumuşak ve sıvı gıdalarla beslenmesi söylendi. Gelişebilecek yabancı cisim aspirasyonlarını engellemek için ev içi koruyucu önlemler anlatılarak taburcu edildi.

Sonuç

Bizim vakamızda solunum sıkıntısının artabileceğinden dolayı acil müdahale şartları sağlandıktan sonra foley balon ekstraksiyonu yöntemi gibi basit ve nadir yöntem kullanılarak yabancı cisim çıkartıldı. Bu yönteme bağlı özofagus perforasyonu, özofajit ve solunum sıkıntısı gibi komplikasyonlar gelişebilir. Foley sonda ile yabancı cisim çıkarılması hızlı ve basit olması karşılığında oluşabilecek komplikasyonlar açısından çocuk cerrahisi eşliğinde çıkarılması gerekmektedir.

Anahtar Kelimeler: Yabancı cisim, Foley sonda, Çocuk hasta

Resim 1

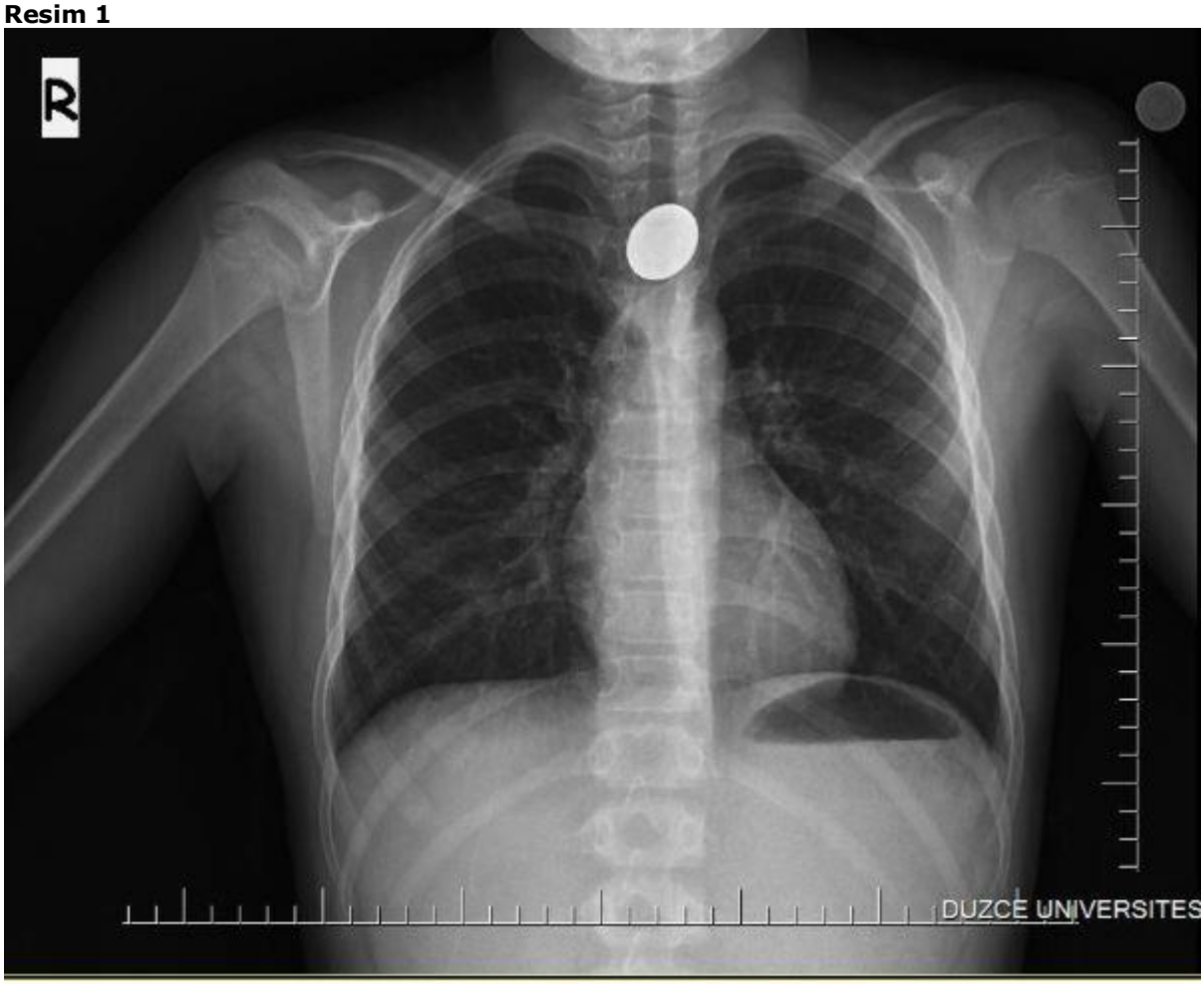

Resim 1: Para yutan hastamızın PA AC grafisi

PS-225[Çocuk Acil]

Çocuk acil servise tik bozukluğu ile başvuran hastada hikayenin önemi

Eylem Topaktaş, Sevgi Akova
Sağlık Bilimleri Üniversitesi, Ümraniye Eğitim ve Araştırma Hastanesi, Çocuk Sağlığı ve Hastalıkları, İstanbul

Zehirlenmeler çocukluk çağı sağlık sorunları arasında önemli bir yere sahiptir ve çocuk acil başvurularının önemli bir kısmını oluşturmaktadır. Gelişmiş ülkelerde kaza ve zehirlenmeler 1-14 yaş grubu ölüm nedenleri arasında ilk sırada yer almakta iken ülkemizde ve gelişmekte olan ülkelerde mortalite nedenleri arasında zehirlenmeler; bu yaş grubunda solunum yolu enfeksiyonları ve gastroenteritlerden sonra oldukça yüksek oranlarda görülmektedir. Dikkat eksikliği ve hiperaktivite bozukluğu için okul çağı çocukları ve ergenlerde ilk tercih ilaç grubu metilfenidatın da aralarında bulunduğu uyaran grubu olması nedeniyle bu ilaçların ulaşımı çok daha kolay olmaktadır. Sunacağımız vaka 8.5 yaşında acil servise yüzünde,dudak kenarlarında ve boyunda istemsiz seyirme şikayeti ile başvuran kız hasta. Hikaye derinleştirildiğinde evde metilfenidat kullanan abi olduğu ve 1 gün önce bilinmeyen miktarda abinin ilacından aldığı öğrenildi. Hastanın tedavisi metilfenidat intoksikasyonuna uygun olarak yapıldı. Acil servise başvuran tüm hastalarda ilaç zehirlenmeleri göz önünde bulundurulması ve hikaye alırken ailenin yeterince sorgulanması gerekmektedir.

Anahtar Kelimeler: metilfenidat, concerta, metilfenidat intoksikasyonu

PS-226[Çocuk Acil]

Çocuk Acil Polikliniğinde Nötropenik Ateş Tanısı Alan Hastalara İlk Antibiyotik Tedavisi Verilme Zamanının Değerlendirilmesi

Ahmet Ziya Birbilen[1], Yasemin Eraslan[2], Refika Sırma Dokuzboy[2], Sevgen Pekcan[3], Damla Hanalioğlu[1], Özlem Tekşam[1], Ateş Kara[3]
[1]Hacettepe Üniversitesi, Çocuk Acil Bilim Dalı, Ankara
[2]Hacettepe Üniversitesi, Cocuk sağlığı ve Hastalıkları Ana Bilim Dalı, Ankara
[3]Hacettepe Üniversitesi, Çocuk Enfeksiyon Hastalıkları Bilim Dalı, Ankara

GİRİŞ:
Kemoterapi almakta olan hematoloji-onkoloji hastalarında, enfeksiyonlar nedeniyle mortalite ve

morbiditenin oldukça yüksek olduğu bilinmektedir. Bu hastalarda klasik inflamasyon bulguları olmaksızın ateş, ciddi enfeksiyonun tek belirtisi olabilir. Tedavideki gecikmeler enfeksiyonun hızla yayılmasına ve hatta ölüme neden olabilir. Bu nedenle en kısa sürede antibiyotik tedavisine başlanmasının hayati önemi vardır. Febrilnötropenik hastalara ilk doz antibiyotik tedavisinin verilme zamanının monitörize edilmesi, son yıllarda hizmet kalitesini gösteren önemli belirteçlerden biridir.Mortalite ve morbiditeyi azaltması nedeniyle bu hastalara hızlı antibiyotik verilmesinin sağlanması temel hedef olmalıdır. Bu çalışmada çocuk acil polikliğimize başvuran ve nötropenik ateş tanısı alan hastalara verilen antibiyotik tedavisinin verilme zamanı ve tedavi verilme zamanını etkileyen faktörler retrospektif olarak değerlendirilmektedir.

YÖNTEM:
Çalışmada 1 Ocak 2016 - Aralık 2016 tarihleri arasında çocuk acilde nötropenik ateş tanısı alan hastalardeğerlendirildi. Hastaların bulundukları polikliniklere giriş süreleri, tam kan sayımı alınma zamanı,antibiyotik tedavisi başlama zamanı ve hastanede yatış süreleri değerlendirildi. Ayrıca laboratuvar ve mikrobiyolojik tetkikler, aldıkları tedaviler, tedavi süreleri, yoğun bakım ihtiyaçları ve sağ kalımları değerlendirildi.

BULGULAR:
Çalışma süresince 119 adet nötropenik ateş atağı olan hastanın klinik bilgileri değerlendirildi. Hastaların 64'ü (%53) erkek, 55'i (%47) kız idi. 82 hasta (%68) ilk olarak çocuk acil polikliniğine, 37 hasta (%32) ise diğer kliniklere (enfeksiyon, hematoloji, onkoloji) başvurdu.Başvurudan sonra ilk antibiyotik tedavisi için geçen süre çocuk acile başvuran nötropenik hastalar için ortalama 149dk (23-671dk); diğer kliniklere başvuran hastalar için ise ortalama 323 dk(86-773dk) olarak bulundu($p<0.0001$).Hastaların ilk başvurudan sonra muayene oluncaya kadar geçen süre çocuk acilde ortalama 3dk (0-40dk); diğer polikliniklerde ise 17dk(0-77dk) olduğu görüldü($p=0.021$).CBC'nin hekim tarafından istenmesi, sonuçlarının çıkması, ve antibiyotiklerin verilmesi için geçen sürelerde anlamlı bir fark görülmedi. Acilde hastaların antibiyotik alana kadar geçirdiği süreçlerde en uzun süre 65 dakikalık CBC sonucunun çıktıktan sonra, ilk doz antibiyotik tedavisinin uygulamasına kadar geçen süre oldu. En çok tercih edilen antibiyotikler;meropenem (%55), piptaz (%25) ve imipenem (%12) idi.

SONUÇ:
Çocuk acil polikliniğine başvuran nötropenik ateş tanılı hastalarınilk antibiyotik tedavisini daha hızlı aldığı görüldü. Ancak antibiyotik tedavisi verilmesi için geçen ortalama sürenin çocuk acilde dahi iki saati aşması nedeniyle, antibiyotik tedavisinin daha kısa sürede verilmesine yönelik tedbirler alınması gerektiği düşünüldü. Standart protokolün oluşturulması, triaj süresinin ve ilk muayene süresinin azaltılması süreci iyileştirebilir.

Anahtar Kelimeler: Nötropenik ateş, İlk doz antibiyotik süresi

PS-227[Çocuk Acil]

Künt batın travmasına ikincil akut apandisit gelişen bir çocuk olgu

Aykut Çağlar[1], Anıl Er[1], Özge Atacan[2], Pelin Gülcü[3], Sinan Genç[3], İlknur Çağlar[4], Tanju Çelik[1], Hurşit Apa[1]
[1]Dr. Behçet Uz Çocuk Hastalıkları ve Cerrahisi Eğitim ve Araştırma Hastanesi, Çocuk Acil Kliniği, İzmir, Türkiye

[2]Dr. Behçet Uz Çocuk Hastalıkları ve Cerrahisi Eğitim ve Araştırma Hastanesi, Çocuk Cerrahi Kliniği, İzmir, Türkiye
[3]Dr. Behçet Uz Çocuk Hastalıkları ve Cerrahisi Eğitim ve Araştırma Hastanesi, Radyoloji Kliniği, İzmir, Türkiye
[4]Dr. Behçet Uz Çocuk Hastalıkları ve Cerrahisi Eğitim ve Araştırma Hastanesi, Çocuk Enfeksiyon Kliniği, İzmir, Türkiye

Bu raporda künt batın travması sonrasında karın ağrısı ve kusma ile çocuk acil servisine başvuran bir olgu sunulmaktadır. Başvuru anında, hastanın karın muayenesinde yaygın hassasiyet, bilateral alt kadranlarda defans ve rebound mevcuttu. Laboratuar tetkiklerinde belirgin lökositoz ve artmış CRP değeri tespit edildi. Kontrastlı batın tomografisinde akut apandisit görülen hasta, çocuk cerrahisi tarafında ameliyat edildiğinde makroskopik ve mikroskopik olarak perfore apandisit ile uyumlu olduğu belirlendi.
Künt batın travması ve akut apandisit acil servislerde birbirinden bağımsız olarak sıklıkla karşılaşılan durumlar olmasına karşın nadir de olsa aynı anda görülebilmektedir. Travmanın akut apandisit gelişiminde bir etken olup olmadığı konusunda literatürde kısıtlı bilgiler mevcuttur. Bu olguyu sunmaktaki amacımız, acil hekimlerinin künt batın travma sonrasında akut apandisit gelişebileceği konusunda farkındalığını arttırmaktır

Anahtar Kelimeler: Akut apandisit, çocuk, künt batın travması

PS-228[Çocuk Acil]

Diyabetik ketoasidozlu olgularda optik sinir kılıf çapı ölçümü ile beyin ödeminin öngörülmesi

Özlem Tolu Kendir[1], Hayri Levent Yılmaz[1], Rıza Dinçer Yıldızdaş[2], Ahmet Kagan Özkaya[1], Bilgin Yüksel[3]
[1]Çukurova Üniversitesi, Çocuk Sağlığı ve Hastalıkları Anabilim Dalı Çocuk Acil Birimi, 01330 Balcalı-Adana-Türkiye, mail: otolu80@yahoo.com, Tel: +90 505 304 98 09.
[2]Çukurova Üniversitesi, Çocuk Sağlığı ve Hastalıkları Anabilim Dalı Çocuk Yoğun Bakım Ünitesi, 01330 Balcalı-Adana-Türkiye.
[3]Çukurova Üniversitesi, Çocuk Sağlığı ve Hastalıkları Anabilim Dalı Çocuk Endokrinoloji Bilim Dalı, 01330 Balcalı-Adana-Türkiye.

Tip 1 Diyabetes mellitus'unen sık akut komplikasyonuDiyabetik ketoasidozdur (DKA). DKA'lı hastalarda çeşitli mekanizmalarla beyin ödemi gelişebilir. Eğerhızlı tanınıp, zamanında ve doğru şekilde tedavi edilmezse mortalite ile sonuçlanabilir. DKA'lı hastalarda beyin ödeminin klinik belirtilerin olmadığı durumlarda dasubklinik beyin ödemi mevcut olabilir. Beyin ödemi düşünülen hastada tanı amacıyla yapılan işlemler invaziftirve/veya radyasyon maruziyetine neden olur.

Optik sinir üç meninks zarı ile çevrili olup, serebrospinal sıvı intrakraniyal ve intraorbitalsubaraknoid mesafede dolaşır. Optik siniri çevreleyen intraorbitalsubaraknoid boşluk ile intrakraniyal boşluktaki basınç aynıdır. Bu nedenle beyin ödemi durumunda erken ve ilk belirteç olarak kılıf çapında (OSKÇ)genişleme görülebilir. Bu genişleme en uygun olarakglobun 3 mm arkasında saptanır. Ultrasonografik olarak OSKÇ ölçümü diğer beyin ödemi tanı yöntemleri içinde ilk ve en erken bulgu saptayan yöntemdir.
Glaskow Koma Ölçeği 3'ünün 15, 1'inin 14, 3'ünün 13 ve 1'inin 12 olan ve OSKÇ ölçümü ile klinik ve subklinik beyin ödemi varlığı gösterilen sekiz DKA'lı olgu sunulmuştur. Olguların 2'inde bilgisayarlı beyin tomografisi (BBT) ile beyin ödemi olduğu gösterilmiştir. Orta-ağır DKA olarak tedavi edilen yedi olgunun OSKÇ ortalama 5,7 mm,hafif olan olgunun ise OSKÇ 4 mm idi. Bu olgulardan beşine hiçbir yakınması olmadığı poliklinik başvurusunda yeniden OSKÇ ölçümü yapıldığında ortalama OSKÇ 4,4 mm olduğu görülmüştür.
Bu sunumda yöntemin tedaviye erken dönemde katkı sunabileceğinin tartışılması amaçlanmıştır.

Anahtar Kelimeler: Diyabetik ketoasidoz, optik sinir kılıf çapı ölçümü, beyin ödemi

PS-229[Çocuk Acil]

Psödotümör serebri'li bir olgunun optik sinir kılıf çapı ölçümü ile değerlendirilmesi

Özlem Tolu Kendir, Hayri Levent Yılmaz, Sevcan Bilen, Sinem Sarı Gökay
Çukurova Üniversitesi, Çocuk Sağlığı ve Hastalıkları Anabilim Dalı Çocuk Acil Birimi

Baş ağrısı, bulantı, kusma, geçici görme bozuklukları gibi yakınmalarla acil birimlere getirilen olgularda Psödotümör Serebrisıklıkla düşünülen tanılar arasındadır. Psödotümör Serebri idiyopatik ya da bening intrakraniyal hipertansiyon olarak da tanımlanabilir.Bu olguların yakınmalarını açıklayacak başka bir tıbbı neden de saptanamaz. Olguların fizik incelemesinörolojik yönden de tamamen normal olup, ileri görüntülemelerde yer kaplayan oluşum, dilate ventrikül bulgularının olmadığı görülür. Artan intrakraniyal basınç, lumbal ponksiyon yöntemi ile serebrospinal sıvı alındığında sıvı basıncının yüksek ölçülmesiyle gösterilebilir. BOS biyokimyasal ve mikrobiyolojik incelemesi normal bulunur. Nörooftalmopatolojibulunmazken olguların papil bakısında staz olduğu görülür. Bu olgularda intrakraniyal basınç artışının varlığı, tedavi sonrası kontrolleri invazif yöntemlerle yapılmaktadır.
Optik sinir üç meninks zarı ile çevrilidir. Subaraknoid mesafede dolaşan serebrospinal sıvı intrakraniyal basıncı birebir yansıtır. Beyin ödemi durumunda erken ve ilk belirteç olarak kılıf çapında (OSKÇ) genişleme görülebilir. Bu genişleme globun 3 mm gerisinden en net olarak şeçilir. Literatürde magnetik resonans ile ultrasonografik incelemelerde optik sinir kılıf çapı ölçümlerinin birbiri ile uyumlu olduğu gösterilmiştir.
Çocuk Acil birimimize getirilen Psödotümör Serebri tanısı alan olgumuza ultrasonografik yöntem ile optik sinir kılıf çapı ölçülmüştür. Tedavi öncesinde OSKÇ geniş ölçülürken, klinik bulguların gerilediği lumbal ponksiyon ile serebrospinal basıncın düşmüş olduğu dönemde OSKÇ ölçümünde normal ölçümler elde edilmiştir. Birimimize baş ağrısı yakınması ile getirilen 14 yaşında bir olgu, Psödotümör Serebri tanısında ultrasonografik yöntem ile OSKÇ ölçümünün yararının ve takibe sunacağı katkının tartışılması amacıyla sunulmuştur.

Anahtar Kelimeler: Psödotümör serebri, optik sinir kılıf çapı ölçümü

Sekil 1.

Şekil 1. Genişlemiş optik sinir kılıf çapı.

Sekil 2.

Şekil 2. Normal genişlikte optik sinir kılıf çapı.

PS-230[Çocuk Acil]

Hastabaşı odaklanmış kardiyak ultrasonografinin perikardiyal efüzyonlu olguların yönetimine katkısı

Özlem Tolu Kendir, Hayri Levent Yılmaz, Ahmet Kagan Özkaya, Sinem Sarı Gökay, Sevcan Bilen
Çukurova Üniversitesi, Çocuk Sağlığı ve Hastalıkları Anabilim Dalı Çocuk Acil Birimi

Perikardiyalefüzyon (PE); perikard yaprakları arasında seröz, fibrinöz, pürülan veya hemorajik sıvı birikimi olup, çocukluk çağında doğuştankalp hastalıklarına kıyasla göreceli olarak daha az görülür. PE idiopatik, enfeksiyöz, konnektif doku hastalıkları, metabolik, endokrin, hematolojik onkolojik nedenlere bağlı gelişebilir. Penetran ve künt yaralanmalar, kateter girişimi ya da kardiyak cerrahi ardından fizyolojik düzeyde olan sıvı miktarı değişen oranlarda artış gösterebilir.Artan perikardiyal basınç kardiyak kompliyansın azalmasına, intrakardiyak basıncın artmasına, sistemik ve pulmoner dolaşımdan kalp dolumunun azalmasına bağlı kardiyak atım hacminin düşmesineyol açar. Özellikle acil birimlerinde yeterli sıvı tedavisine rağmen hipotansiyonu devam eden hastalarda kardiyak tamponad dışlanması gereklidir.Klasik belirtileri boyun venlerinde dolgunluk, artmış santral venöz basınç ve paradoksal nabız bulguları olup, bu olgular acil birimlerinde hızla tanınıp tedavi edilmelidir. Odaklanmış yatak başı kardiyak ultrasonografi şok, tanımlanamamış hipotansiyon, göğüs ağrısı, dispne gibi yaşamsal öneme sahip klinik durumların değerlendirmesindeve ek olarak perikardiyal efüzyon, kalp tamponadı, akciğerembolisi, sol ventrikülişlev bozukluğu tanılarının konulmasında, kardiyak arrestdurumunda kullanılan bir araçtır.
Birimimize getirilen sepsis, karaciğer transplantı, kalp operasyonu öyküsü olan üç olgu ve metabolik hastalık düşünülen kesin tanısı konulmamış bir olguda ilk muayene anında yapılan odaklanmış hastabaşı kardiyak ultrasonografi ile acil hekimlerince perikardiyal efüzyonun saptanmış olmasının hastanın yönetimine etkisi ve kardiyak tamponada gidiş yönünden takibinde katkısını tartışmak amacıylabu sunum hazırlanmıştır.

Anahtar Kelimeler: Perikardiyal efüzyonlu, Odaklanmış yatakbaşı ultrasonografi

PS-231[Çocuk Acil]

Sinameki Alımı ile İlişkili bir rabdomiyoliz olgusu

Özlem Tolu Kendir[1], Hayri Levent Yılmaz[1], Rıza Dinçer Yıldızdaş[2], Sevcan Bilen[1], Özden Özgür Horoz[2], Sinem Sarı Gökay[1]

[1]Çukurova Üniversitesi, Çocuk Sağlığı ve Hastalıkları Anabilim Dalı Çocuk Acil Birimi

[2]Çukurova Üniversitesi, Çocuk Sağlığı ve Hastalıkları Anabilim Dalı Çocuk Yoğun Bakım Ünitesi

Rabdomiyoliz (RML) çeşitli nedenlerle oluşan kas iskelet hasarına bağlı olarak hücre içeriğinin plazmaya salınması sonucu gelişen bir klinik durumdur. Ülkemizde bitkisel ürünlerle tedavi, (Fitoterapi) özellikle görsel medyanın katkısıyla son yıllarda yaygınlaşmaktadır. Bitkisel ilaçlar veya geleneksel bitkisel tıbbi ürünler T.C. Sağlık Bakanlığı'ndan veya gıda desteği olarak T.C. Gıda Tarım ve Hayvancılık Bakanlığı'ndan izinli eczanelerde satılmaktadır. Halk ise bu ürünleri daha çok kalite kontrolü yapılamayan aktarlardan temin etmektedir.
Laksatif amaçlı kullanılan etken maddesi Sennozit A ve B olan Sinameki sıvı elektrolit kaybı, metabolik dengesizlik, karın ağrısı, hematüri, kilo kaybı, malabsorbsiyon gibi yan etkilere yol açabilen bir bitkidir. Uzun süreli kullanımında ise bağırsakta emici tabakada kayba ve kas hasarına yol açabilir.
Birimimize getirilen ondört yaşında Subakut sklerozan panensefalit (SSPE) tanılı, klinik seyrinde genel durumu bozulan ve sonrasında çoğul organ yetersizliği gelişen kreatinin kinaz (CK) 318.768 U/L, miyoglobin 2677ng/ml (28-72 ng/ml), kan transaminaz değerleri 2.512/701 U/L düzeyine kadar yükselen bir ikincil rabdomiyoliz olgusu sunulmuştur. Aktarlarda satılan ve halk arasında sıklıkla kullanılan bu bitkinin yaşamsal tehlike oluşturabilecek ikincil RML'e yol açabileceği ve denetimlerin arttırılması gereksinimi vurgulanmak istenmiştir.

Anahtar Kelimeler: Sinameki, rabdomiyoliz

PS-232[Çocuk Acil]

Çocuk Acil Servisine Başvuran Hastaların Ebeveynlerinin Memnuniyetini Etkileyen Faktörler

Ramazan Cahit Temizkan, Muhammet Mesut Nezir Engin, Merve Aslantaş, Önder Kılıçaslan, Yunus Şengün, Kenan Kocabay
Düzce Üniversitesi Tıp Fakültesi Çocuk Sağlığı ve Hastalıkları

Amaç. Bu çalışmanın amacı; Düzce Üniversite Hastanesi Çocuk Acil Servisine başvuran hastaların demografik karakterlerini ortaya çıkarmak, ebeveyn memnuniyetini değerlendirmek ve ebeveyn memnuniyetini etkileyen faktörleri, ebeveynleri memnun ve memnuniyetsiz kılan nedenleri tespit etmektir.
Gereç ve YÖNTEMLER: Çalışmaya 1 Şubat 2017-1 Nisan 2017 tarihleri arasında Düzce Üniversitesi Hastanesi Çocuk Acil Servisine başvuran anketi doldurmayı kabul eden toplam 186 hastanın ebeveyni alınmıştır.
BULGULAR: Çalışmanın yapıldığı dönem olan 1 Şubat-1 Nisan 2017 tarihleri arasında çocuk acil servise toplam 6110 hasta başvurdu. Çalışmaya 186 hasta alındı. Hastaların %42,5'i (n=79) erkek, %56,5'i (n=105) kadın olup, yaş grupları %12'nin (n=22) yenidoğan döneminde, %16,8'inin (n=31) 1 yaş altında olduğu, %47,3'ünün (n=87) 1 ve 6 yaş aralığında olduğu, %18,5'nin (n=34) 7 ve 12 yaş aralığında olduğu ve %5,4'ünün (n=10) 13 ve 18 yaş aralığında olduğu gözlendi. Hastaların çocuk acil servisindeki genel memnuniyeti sorgulandığında %79'unun (n=147) memnun olduğu, %18'nin (n=35) az memnun olduğu ve %2,1'inin (n=7) memnun olmadığı gözlendi. Ailelerin çocuk acil servisini tekrar tercih etme veya yakınlarına tavsiye etme düşünceleri ile genel memnuniyetleri karşılaştırıldığında aralarında istatistiksel olarak anlamlı ilişki saptandı. Ailelerin %86,4'ü (n=159) çocuk acil servisini tekrar tercih edeceğini ifade etmiştir.
Sonuç. Çocuk acil servisi başvuran hastalar için kesintisiz 24 saat hizmet sunar, tedavinin uyumu ise memnuniyetten doğan güvene bağlıdır. Doktorun tıbbi bilgisi, hemşirenin davranışı, acil serviste muayene öncesi bekleme süresi, ihtiyaç halinde sağlık personeline ulaşabilme, laboratuvar ve radyoloji tetkiklerinin sonuçlanma zamanından memnun olma düzeyleri ebeveynlerin genel memnuniyetini etkileyen önemli faktörlerdir.

Anahtar Kelimeler: Çocuk Acil, Ebeveyn Memnuniyeti, Bekleme Süresi, Doktor Tıbbi Bilgisi

PS-233[Çocuk Acil]

112 Acil Sağlık Hizmeti Çalışanlarının Çocuk Acil Servisi ile İlgili Beklenti ve Tutumunun Değerlendirilmesi

Ramazan Cahit Temizkan, Muhammet Mesut Nezir Engin, Önder Kılıçaslan, Kenan Kocabay
Düzce Üniversitesi Tıp Fakültesi Çocuk Sağlığı ve Hastalıkları Anabilim Dalı

Giriş
112 Acil Sağlık Hizmetleri (ASH) bireyin yaşamını tehdit eden veya acil sağlık bakımını gerektiren zamanlarda, hastanın nakli süresince yaşamsal fonksiyonlarını sürdürmesine yardımcı olan ve en kısa sürede acil servislere ulaşımını sağlayan çok önemli olan bir halk sağlığı hizmetidir. Ülkelerdeki hizmetlerin sunumu veambulans kullanım oranları sosyoekonomik, yerel ve kültürel koşullara bağlı olarak farklılık arz etmektedir. Dünyanın genelinde acil ambulans hizmetleri il veya bölge ölçeğinde komuta kontrol merkezlerinin sevk ve idaresinde 24 saat kesintisiz olarak verilmektedir. 112 ASH çalışanlarının çok yoğun bir şekilde çalışmaları, her an nasıl bir göreve çıkacaklarını bilememenin tedirginliği içinde olmaları ve karşılaşma ihtimali olan olayın heyecanını yaşamalarından dolayı tükenmişliğe bağlı motivasyonları düşebilmektedir. 112 ASH'ninkalitesi, hastaların gelecekteki refahı ve yaşam kalitesi üzerinde çok büyük bir etkiye sahiptir. Bu çalışmanın amacı, Düzce ilinde görev yapan 112 ASH çalışanlarının Düzce Üniversitesi Hastanesi Çocuk Acil Servisine yapılan sevkler sırasında beklenti ve tutumlarını etkileyen faktörleri belirlemek, olumsuzlukları saptamak ve bu olumsuzlukların giderilmesi için yapılacak çalışmalara yönelik bilgi sağlamaktır.
Gereç ve Yöntemler
Düzce İl Sağlık Müdürlüğü'ne çalışma ile ilgili bilgi verildikten sonra çalışmanın yapılması için onay alındı. Çalışmaya 1 Mart 2017-1 Haziran 2017 tarihleri arasında Düzce 112 İl Ambulans servisi başhekimliğinde aktif olarak sahada bulunan ve komuta kontrol merkezinde çalışan personel arasından anketi doldurmayı kabul eden 115 kişialındı. Çocuk Acil Servisi ile ilgili beklenti ve tutumlarını etkileyen faktörler ve sosyodemografik özellikler araştırıldı.
Bulgular
Çalışmaya katılanların 51'i (%44,3) erkek, 64'ü (%55,7) kadın olup, yaş grupları 1'nin (%0,87) 20 yaş altında olduğu, 61'inin (%53) 20-29 yaş aralığında olduğu, 42'sinin (%36,5) 30-39 yaş aralığında olduğu, 6'sının (%5,2) 40-49 yaş aralığında olduğu, 2'sinin (%1,7) 50-59 yaş aralığında olduğu ve 60 yaş üstü çalışan olmadığı gözlendi. Çalışanların medeni halleri sorgulandığında 60'ının (%52,2) evli, 49'unun (%42,6) bekar ve 1'inin (%0,87) boşanmış olduğu saptandı. Eğitim seviyeleri açısından 43'ünün (%37,4) lise mezunu ve 65'inin (%56,5) üniversite mezunu olduğu görüldü. Hasta teslim süreleri memnuniyeti ile çocuk acil servisinin on beş dakikanın altında hızlı hasta karşılama ilişkisine bakıldığında ise 81'i (%70,4) çocuk acil servisi hastayı on beş dakika altında karşılıyor yanıtını vermesine rağmen hasta teslim süreleri ile memnun olan 53 (%46) kişi var. Katılımcıların çocuk hastaya müdahale sırasında zorluk yaşayıp yaşamadığı sorulunca 10'unun (%8,7) zorluk yaşadığı, 44'ünün (%38,3) az zorluk yaşadığı ve 58'nin(%50,4) zorluk yaşamadığı gözlendi.
Sonuç
112 Acil Sağlık Hizmetleri çalışanlarının çoğunluğunun 20-29 yaş aralığında olduğu görüldü, yaşlarının genç olması meslekleri gereği hızlı hareket etmelerine olanak sağlıyor. Kurumda çalışma süresi ve yaş grubu ileri olanların ve hizmet içi eğitime katılanların çocuk hastaya müdahale sırasında daha az zorluk yaşadığı gözlendi. Ülkemizde 112 ASH personelinin acil servisten beklentilerini ve tutumunu değerlendiren çalışmaya rastlanmamıştır, bizim çalışmamızla birlikte ülke genelinde 112 ASH çalışanlarının çalışma koşullarını iyileştirmeye yönelik ulusal düzeyde geniş katılımlı çalışmalar yapılabilir, elde edilen sonuçlara göre de ilgili mevzuatta düzenlemeler yapılabilir.

Anahtar Kelimeler: Çocuk acil, 112, beklenti

PS-234[Çocuk Acil]

Erken Dönemde Nöbetle Gelen Tüberoskleroz Olgu Sunumu

Hatice Gülhan Sözen[1], Hacer Arıkan Avcu[2], Burcu Karakayalı[2], Betül Sözeri[2]
[1]ümraniye eğitim ve araştırma hastanesi çocuk nöroloji
[2]ümraniye eğitim ve araştırma hastanesi çocuk sağlığı ve hastalıkları

Tüberoskleroz, ektodermal ve mezodermal hücrelerin programlanmış hiperplazisinden kaynaklanan nörokutan bir sendromdur. MSS ve cilt belirtileri yanısıra başka organ sistemlerinde de hamartom ve displazilere yol açan otozomal dominant geçişli multisistemik bir hastalıktır. Burada acil servise nöbet nedeniyle başvuran bir hastanın fizik muayenesindeki hipopigmente lekelerinden yola çıkarak tüberoskloroz tanısı alan 2 aylık bir olgu tartışılmış ve uyarıcı olması gereken bulgulara yer verilmiştir.

2 aylık kız hasta tek kolunda kasılma sonrası gün içinde 3 kez daha tüm vücutta tonik kasılma şeklinde nöbet geçirme nedeni ile başvurdu. Özgeçmişinde ve soygeçmişinde 5 günlükken sarılık nedeniyle ydybü'de yatıs dışında özellik olmayan hastanın nörolojik muayenesinde bilinç açık baş kontrolu, göz teması, takibi var. Tonusu normal. DTR alınıyor. tdr:flexor, klonus yoktu.Vücutta karın ön yüzde, sırtta, sol omuz üstünde hipopigmente lekeleri mevcuttu. Hastanın nöbetine yönelik ilk planda fenobarbital tedavisi başlandı. Etyolojiye yönelik tetkikleri planlanan hastanın metabolik tetkikleri normal olarak saptandı. Kranial görüntülemesinde periventriküler subepandimal noduler dansite artışı olan hastanın vücuttaki hipopigmente lezyonlar nedeniyle etyolojıde tuberoskleroz olabileceği düşünülerek dermatolojı tarafından wood ışığıyla değerlendirildi. Tüberoskleroz ile uyumlu saptandı. Uyku eeg sinde kimi zaman sol kimi zaman sağ oksipital keskin dalga aktivitesi mevcuttu. Kranial mr:bilateral periventriküler alanda multipl milimetrik subependimal nodüller izlenmiştir. Her iki serebral hemisferde beyaz cevherde T1A sekansında farklı boyutlarda lineer hiperintensiteler mevcuttur. Sol paryetooksipital bölgede transmantle displazi ile uyumlu pakigirik korteks ve komşuluğunda beyaz cevherde ventrikül duvarına doğru uzanım gösteren hiperintens sinyal değişiklikleri izlenmiştir. Tanımlanan bulgular Tuberoskleroz ile uyumludur olarak raporlandı. Renal doppler usg'de sol böbrek alt pol korteksinde periferal yerleşimli 1.5 mm çaplı lineer ekojenite (Anjiyomyolipom?) saptandı. Hastanın fenobarbital tedavisi sonrası nöbeti gözlenmedi. Tuberoskleroz açısından genetik analizi gönderildi.

Tüberoskleroz kompleksinin deri belirtileri, çok çeşitli ve tanı için önemlidir. Hastayı karşılayan hekimin dikkatli fizik muayene yapması birçok sistemi etkileyen hastalığa erken tanı konmasını sağlayacaktır.

Anahtar Kelimeler: tuberoskleroz, hipopigmente lezyon, fizik muayene

PS-235[Çocuk Acil]

Çocukluk yaş grubu major travmalarında eşlik eden ekstremite travmalarının klinik sonuçlar üzerine etkisi

Nazlı Deveci[1], Hatice Karaoğlu Asrak[1], Emel Ulusoy[2], Hale Çitlenbik[2], Fatma Akgül[2], Ali Öztürk[2], Durgül Yılmaz[2], Murat Duman[2]
[1]Dokuz Eylül Üniversitesi Tıp Fakültesi, Çocuk Sağlığı ve Hastalıkları ABD, İzmir
[2]Dokuz Eylül Üniversitesi Tıp Fakültesi, Çocuk Sağlığı ve Hastalıkları ABD, Çocuk Acil BD, İzmir

GİRİŞ: Travma bir yaşından sonra çocukluk çağının en önemli sağlık sorunlarından birisidir. Gelişmiş ve gelişmekte olan ülkelerde 1-16 yaş arası çocuklarda mortalitenin en sık sebebidir. Çoklu travma olgularında ekstremite travması sık olarak gözlenmekte ve morbiditenin önemli nedenleri arasında yer almaktadır. Ancak, literatürde pediatrik majör travma hastalarında ekstremite yaralanmalarını değerlendiren çalışma bulunmamaktadır. Çalışmamızın amacı Dokuz Eylül Üniversitesi Tıp Fakültesi Çocuk Acil servisine getirilen major travma hastalarında ekstremite travma sıklığını, epidemiyolojik özelliklerini ve klinik sonuçlar üzerine etkisini incelemektir.
YÖNTEM: Çalışmaya 2014-2016 tarihleri arasında Dokuz Eylül Üniversitesi Tıp Fakültesi Çocuk Acil Servisine travma nedeniyle getirilen, 0-18 yaş aralığındaki hastalar dahil edildi. Hastane bilgisayar sistemi üzerinden ICD koduna göre travmayla ilişkili hastalar geriye dönük olarak sistem bilgileri ve dosyaları taranarak incelendi. Bu hastalardan Yaralanma Ciddiyet Skorları (YCS) 16 ve üzerinde olanlar major travma kabul edilerek çalışmaya alındı. Çalışmaya dahil edilen 130 hastanın demografik verileri, mevsimlere göre dağılımı, çoklu yada izole travma olması,travmanın gerçekleştiği alan, oluş biçimi,ekstremite travması tipi, hastaların aldığı tedavi, operasyon gerekliliği, hastane yatış süreleri, YCS ve her vücut bölgesinin kısaltılmış YCS skorları ile ilgili veriler istatistiksel olarak analiz edildi.
BULGULAR: Bu çalışmaya çocuk acil servisine travma nedeniyle başvuran 38891 hastadan YCS'leri 16 ve üzerinde olan 130 hasta dahil edildi. Olguların 93'ü(%71,5)erkek, 37'si(%28,5)kızdı. Olgu sayısının 1-3 ve 13-16 yaşları arasında iki ayrı pik yaptığı ve ortanca yaşın 9(4-14) olduğu belirlendi. Pediatrik major travmaların bahar ve yaz aylarında daha sık görüldüğü saptandı. Oluş mekanizmaları açısından motorlu taşıt kazalar [araç dışı kazalar(%29,2), araç içi kazalar(%22,3)] birinci sırada iken ikinci sırada yüksekten düşme(%22,3) vakaları yer almaktaydı. YCS ortancası 21(IQR:17- 27) olup en yüksek skor 59 olarak saptandı. Başvuran hastaların %11,6' sı acil servisten taburcu edilirken, %53,8'i ilgili bölüm servisine, %34,6'sı yoğun bakıma yatırıldı. Hastanemizde tedavi gören 117 hastanın(13 adedi sevk edildi) %57,3'üne yalnızca tıbbi tedavi uygulandı, %42,7'si ise ilgili bölümlerce opere edildi. Hastaların hiçbirinde ampütasyon ya da doku grefti gerektiren majör doku kaybı saptanmadı. Tüm pediatrik majör travma hastaları içinde mortalite %6,9(9 hasta), sekel oranı %5,4(6 hasta) idi. Çalışmaya dahil edilen 130 hastanın 74'ünde(%56,9) ekstremite kırığı mevcuttu. Bu olguların %33,8'inde üst ekstremite, %43,7'sinde alt ekstremite, %22,5'unda alt ve üst ekstremite kırığı birlikte saptandı. Ekstremite fraktürü olan olguların %31,4'üne açık redüksiyon,%52,3'üne kapalı redüksiyon uygulandı,%16,3'üne redüksiyon uygulanmadı. Ekstremite kırığı olan hastaların sırasıyla %75,7sine baş-boyun,%60,8'ine torakal,%39,2'sine maksillofasyal,%29,7'sine batın içi organ yaralanması eşlik etmekteydi. Major travmaya eşlik eden ekstremite travmasının mortalite, yoğun bakım ihtiyacı ve kalış süresi, cerrahi tedavi ihtiyacı, kan transfüzyonu veya inotrop ihtiyacı üzerine istatistiksel olarak anlamlı bir etkisinin olmadığı saptandı. Ekstremite travması varlığının yalnızca hastaların serviste kalış süresini artırdığı görüldü($p<0,05$).
SONUÇ: Bu çalışmada pediatrik major travma olgularına eşlik eden ekstremite travmalarının,

hastaların morbidite ve motaliteleri üzerine önemli bir etkisi olmadığı görülmüştür. Bu konuda ulusal veri tabanı oluşturulması ve buna dayalı daha geniş hasta sayısını kapsayan çalışmalara ihtiyaç vardır.

Anahtar Kelimeler: Major travma, ekstremite, çocuk

PS-236[Çocuk Acil]

Çocuk Acil Servisinde Bronşiyolitli Hastada Yüksek Akımlı Nazal Kanül ile Helioks Tedavisi

Sevcan Bilen[1], Hayri Levent Yılmaz[1], Özlem Tolu Kendir[1], Sibel Öz[2]
[1]1. Çukurova Üniversitesi Tıp Fakültesi Çocuk Sağlığı ve Hastalıkları Anabilim Dalı, Çocuk Acil Bilim Dalı, Adana
[2]2. Çukurova Üniversitesi Tıp Fakültesi Çocuk Sağlığı ve Hastalıkları Anabilim Dalı, Adana

GİRİŞ
Helyum kokusuz, renksiz, yoğunluğu havadan düşük, hafif bir gazdır. Helioks ise oksijen ile helyum gazının karışımı olup, dirençli üst ve alt havayolu tıkanıklıkları ile giden hastalıkların tedavisinde kullanılmaktadır. Bizde çocuk acil servisimize solunum sıkıntısı ile başvuran, tıbbi tedavilerine destek olarak yüksek akımlı nazal kanül ile helioks uyguladığımız bir olgu sunduk.
OLGU
Altı aylık erkek hasta ateş, kusma, öksürük yakınmalrı ile çocuk acil servisimize başvurdu. Öyküsünden 3 gündür burun tıkanıklığı, beyaz renkli balgamlı öksürüğü, 390C'ye yükselen ateşi olduğu öğrenildi. Yaklaşık 20 gün öncede benzer yakınmalar nedeniyle dış merkezde akut bronşiyolit tanısıyla ateş düşürücü, inhale salbutamol, klaritromisin ve oseltamivir (oral) verildiği, 10 gün kullanıldığı belirtildi. Özgeçmişinde 32 haftalık, 1 kg doğum öyküsü harici özellik yoktu. Fizik muayenesinde genel durum orta, halsiz görünümde, takipneik, burun kanadı solunumu, subkostal-interkostal çekilmeleri mevcuttu, her iki akciğer sesleri solunuma eşit katılıyor, her iki akciğer bazallerinde krepitan raller duyulmaktaydı. Diğer sistem muayeneleri normaldi. Oksijen desteği olmaksızın oksijen saturasyonu (SpO2) %88 idi. Kan gazı ve biyokimyasal tetkikleri alındı. Salbutamol inhaler tedavi başlanıp, prednol (1 mg/kg, intravenöz) yapıldı. Ön-arka-akciğer grafisi çekildi. Geri dönüşümsüz rezervuarlı maske ile 10 L/dk oksijen desteğine rağmen saturasyonu en yüksek %92 olarak seyretti. Takibinde bulguları ve fizik muayenesi düzelmeyen hastaya yüksek akımlı nazal kanül ile helioks tedavisi başlandı. Helioks tedavisi ile 1 saat sonra hastanın solunum sayısında, subkostal-interkostal çekilmelerinde ve SpO2'de göreceli düzelme ortaya çıktı.
TARTIŞMA
Tıbbi alanda sıklıkla akciğer işlev testlerinin ölçümünde yararlanılan helyum ilk kez 1930'lu yıllarda üst solunum yolu tıkanıklığı ve astım atak tedavisinde oksijen ile karışım halinde kullanıldı. Bronşlarda dilatasyon veya enflamasyonu baskılama gibi özelliği olmayan helioksun etki mekanizması dansitesinin düşük olması ve oluşturduğu laminer akım sayesinde hava yolu direncini düşürmesidir. Literatüre bakıldığında bu amaçla üst hava yolu tıkanıklıkları (krup, trakeomalazi, ekstubasyon sonrası stridor), astım atağı, bronşiyolit, pnömoni, süreğen obstruktif akciğer hastalıklarında hem solunum sıkıntısının düzelmesinde hem de mekanik ventilasyon ihtiyacını azaltmada yardımcı olduğunu gösteren yayınlar vardır. Her ne kadar risklerinin düşük olduğu rapor edilsede, helioks tedavisinin fazla hacim verilmesine bağlı hasar, oksijenin düşük verilmesine (<%21) bağlı anoksi, hipotermi gibi yan etkileri olabilir. Çocuk acil servislerinde orta-ağır solunum yolu tıkanıklığı olan olgularda helioks kullanımının yararlı olabileceğini, ancak olumlu veya olumsuz etkilerinin gösterilmesi açısından daha çok sayıda çalışma yapılması gerektiğini düşünmekteyiz.

Anahtar Kelimeler: Bronşiyolit, Helioks

PS-237[Çocuk Acil]

Modifiye Valsalva Manevrası ile Düzelen Supraventriküler Taşikardili İki Olgu

Sevcan Bilen[1], Sinem Sarı Gökay[1], Hayri Levent Yılmaz[1], Özlem Tolu Kendir[1], Mahmut Tülüce[2]
[1]1. Çukurova Üniversitesi Tıp Fakültesi Çocuk Sağlığı ve Hastalıkları Anabilim Dalı, Çocuk Acil Bilim Dalı, Adana
[2]2. Çukurova Üniversitesi Tıp Fakültesi Çocuk Sağlığı ve Hastalıkları Anabilim Dalı, Adana

GİRİŞ
Supraventriküler taşikardi (SVT) çocuklarda sık görülen taşiaritmiler sınıfında yer almaktadır. Elektrokardiyogramda (EKG) kalp hızı bebeklerde >220/dk, çocuklarda >180/dk, p dalgaları yok veya anormaldir. Bilinci açık, yeterli nabzı ve dolaşımı mevcut ise öncelikle vagal manevralar normal sinüs ritmine döndürmek için uygulanmaktadır. Modifiye valsalva manevrası ise bu amaçla son yıllarda denenen, olumlu yanıtların alındığı bir yöntemdir. Farklı zamanlarda benzer yakınmalarla başvurup SVT tanısı alan ve modifiye valsalva manevrası ile ek tedavi yöntemlerine gerek kalmadan normal sinüs ritmine dönen 2 olgu sunuldu.

OLGU 1
Oniki yaşında kız hasta göğsünde ağrı ve çarpıntı yakınması ile 112 ambulans eşliğinde getirildi. Yaklaşık 1 saat önce sol göğüs ağrısı ve çarpıntısının başladığı, 2 yıldır ara ara benzer yakınmalarının olduğu öğrenildi. Yaşamsal bulgularında ateşi 36,8°C, nabzı 224/dk, solunum sayısı 26/dk, kan basıncı 90/60 mmHg, oksijen desteği olmaksızın oksijen saturasyonu (SpO2) %100 idi. Fizik muayenesinde genel durumu iyi, huzursuz, bilinç açık, kardiyovasküler muayenede S1 +, S2 +, kalp ritmik, taşikardik, üfürüm yoktu. Diğer sistem muayeneleri doğaldı. Monitörize edilen hastanın EKG'si çekildi, hızı 300/dk, düzeltilmiş QT 0,46, p dalgaları yoktu. Hastaya öncelikle SVT tanısıyla klasik valsalva manevraları uygulandı, bunlara yanıt alınamayınca modifiye valsalva manevrası denendi. Tek uygulama ile kalp hızı düştü, kontrol EKG'si sinüs ritmi ile uyumluydu.

OLGU 2
Daha önceden bilinen hastalığı olmayan 13 yaşında erkek hasta çarpıntı yakınması ile çocuk acil servisimize başvurdu. Birkaç saattir havuzda ve güneş altında kaldığı, aniden çarpıntısının başladığı, eşlik eden terleme, kolda uyuşma, göğüs ağrısı gibi belirtilerinin olmadığı öğrenildi. Birbuçuk yıl öncede 1 kez kısa süreli çarpıntısının olduğu ve kendiliğinden düzeldiği, yapılan tetkiklerinde patoloji saptanmadığı belirtildi. Yaşamsal bulgularında ateşi 36°C, nabzı 220/dk, solunum sayısı 18/dk, kan basıncı 90/60 mmHg, oksijen desteği olmaksızın oksijen saturasyonu %100 idi. Fizik muayenesinde genel durumu iyi, bilinç açık, taşikardik, diğer tüm sistem muayenesi doğaldı. Monitörize edilen hastanın EKG'si çekildi, hızı 250/dk, düzeltilmiş QT 0,44, p dalgaları yoktu. Hastada SVT düşünülerek öncelikle yüze buz uygulaması denendi. Bulgularında düzelme olmayınca modifiye valsalva manevrası uygulandı ve hastanın kalp hızının ve ritminin normale döndüğü gözlendi.

TARTIŞMA
Modifiye valsalva manevrasında hasta yarı oturur pozisyonda iken 15 saniye boyunca 40 mmHg basınç oluşturacak şekilde bir manometreye veya enjektör pistonuna üfletilir, hemen bitiminde başı hızla yatar pozisyona, bacakları yukarı kaldırılır. Bu şekilde venöz dönüş ve vagal uyarı artırılmış olur. Çocuk acil servislerinde yan etkisi olmayan, kolaylıkla uygulanabilecek bu yöntemin SVT yönetiminde kullanılabilecek valsalva manevraları içinde bir seçenek olarak uygulanabileceğine inanmaktayız.

Anahtar Kelimeler: Modifiye Valsalva Manevrası, Supraventriküler taşikardi

PS-238[Çocuk Acil]

Viral Miyokardite Bağlı Kalp Yetersizliği Olgusunda Ekstrakorporeal Membran Oksijenatör Kullanımı

Sevcan Bilen[1], Hayri Levent Yılmaz[1], Rıza Dinçer Yıldızdaş[2], Özlem Tolu Kendir[1], Nagihan Aslan[2]
[1]1. Çukurova Üniversitesi Tıp Fakültesi Çocuk Sağlığı ve Hastalıkları Anabilim Dalı, Çocuk Acil Bilim Dalı, Adana
[2]2. Çukurova Üniversitesi Tıp Fakültesi Çocuk Sağlığı ve Hastalıkları Anabilim Dalı, Çocuk Yoğun Bakım Bilim Dalı, Adana

GİRİŞ
Miyokardit, kalp kasının akut veya süreğen, enfeksiyon, ilaç, toksin, immün/sistemik hastalık gibi nedenlere bağlı gelişen enflamasyonudur. Çocuklarda en sık viral enfeksiyonlar (Coxackie B virüs) etkendir. Belirtisiz olabileceği gibi kalp yetersizliğinden ani ölüme kadar değişen klinik tabloya sahiptir. Öncelikli tedavi destekleyici olsa da, tıbbi tedavinin yetersiz kaldığı, kalp tutulumu ağır olan hastalarda mekanik ventilasyon, ekstrakorporeal membran oksijenizasyon (ECMO) tedavisi gerekebilir.Bizde viral miyokardit düşündüğümüz geleneksel tedavilere yanıt vermeyen kardiyojenik şok tablosundaki hastamızda ECMO deneyimimizi sunduk.

OLGU
Dört yaşında kız hasta çarpıntı, öksürük, solunum sıkıntısı yakınmaları ile çocuk acil servisimize başvurdu. Yirmi gün önce benzer yakınmaları olan hasta akciğer enfeksiyonu ve kalp yetersizliği tanısıyla hastanede yatırılmış, antibiyotik, kaptopril ve furosemid tedavileri kullanılmış. Taburculuk sonrası 10 gün yakınması olmayan hastanın acilimize başvurusundan 1 gün önce tekrar kuru, boğulur şekilde öksürük atakları başladığı, hızlı nefes alıp verdiği, ateşinin hiç yükselmediği öğrenildi. Özgeçmişinden 26 haftalık doğduğu, doğum sonrası 2 ay küvözde izlendiği, mekanik ventilatöre bağlandığı, 2 yaşına kadar sık sık üst solunum yolu enfeksiyonu, otitis media geçirdiği, immün yetmezlik tanısıyla son 2 yıldır intravenöz immünglobin tedavisi aldığı öğrenildi. Fizik muayenesinde bilinç açık, genel durumu kötü, takipneik, taşikardik ve siyanotik görünümdeydi, suprasternal-interkostal çekilmeleri ve gallop ritmi mevcuttu. Sağ akciğer bazalde solunum sesleri azalmış, bilateral krepitan ralleri duyulmaktaydı. Karaciğer 2 cm palpabl, splenomegalisi yoktu.Kapiller geri dolum zamanı uzamıştı.Diğer sistem muayeneleri doğaldı. Ateşi 37,6°C, nabız 165/dk, solunum sayısı 58/dk, kan basıncı 85/50 mmHg, Oksijen desteği olmaksızın oksijen saturasyonu (SpO2) %80 idi. Akciğer grafisi, elektrokardiyogram çekildi, kan tetkikleri alındı.Tedavileri hızla başlanan hastanın izleminde yaşamsal bulguları kötüleşti ve kardiyak arrest gelişti. Kardiyopulmoner resusitasyon ile 10. dakikada tekrar kalp atımı ve solunumu alınmasına rağmen dirençli hipotansiyonu ve saturasyon düşüklüğü gözlendi.Entübe edilip, pozitif inotrop desteği almasına rağmen klinik iyileşme gözlenmeyen hastamız çocuk kardiyoloji ve kalp damar cerrahi bölümleri ile konsülte edildi,ECMO uygulanarak çocuk yoğun bakım ünitemize yatırıldı.Yaklaşık 20 gün izlendikten sonra hasta kalp yetersizliğinden kaybedildi.

TARTIŞMA
Miyokarditte enflamatuvar hücre infiltrasyonu, nekroz ve fibrozis sonucu yaşamı tehdit eden kalp yetersizliği, şok bulguları gelişebilir.Hastanın hemodinamisine göre tedavi planı değişmektedir.Ağır

ventriküler işlev bozukluğu, kardiyojenik şok mevcut ise ventriküler yardımcı cihazlar ve ECMO'nun iyileşme sağlanana veya transplantasyon yapılana kadar koruyucu olarak kullanılması önerilmektedir.Böyle durumlarda sol ve sağ ventrikül desteğini bir arada sağlayabilme özelliği sayesinde ECMO çocuklarda daha çok yeğlenmektedir.Literatürde ağır miyokarditli çocuklarda ECMO tedavisi ile sağkalımın %80 oranında saptandığı yayınlar vardır. Acil kardiyak destek gerekliliğinde ECMO kullanım kararı ve uygulanması hızla gerçekleştirildiğinde hastalara yüksek oranda yaşam şansı verilmiş olacaktır.

Anahtar Kelimeler: Ekstrakorporeal Membran Oksijenatör, Miyokardit

PS-239[Çocuk Acil]

Bisiklet kazası nedeniyle başvuran hastaların değerlendirilmesi

Anar Tağıyev, Leman Akcan, Özlem Tekşam
Hacettepe Üniversitesi Tıp Fakültesi Çocuk Sağlığı ve Hastalıkları Anabilim Dalı, Çocuk Acil Bilim Dalı, Ankara

Amaç
Çocuklarda travma, mortalite ve morbiditenin en önemli nedenleri arasında yer almaktadır. Bisiklet kazaları, acile başvuruların özellikle yaz aylarında önemli bir nedenidir. Özellikle büyük şehirlerde ciddi yaralanmalara neden olabilir. Dünya genelinde her yıl yaklaşık 1000 kişi bisiklet kazası sonucu ölmekte ve 550 000 bisikletçi acil servislerde tedavi edilmektedir. Amerika Birleşik Devletleri'nde, 19 yaş ve altındaki bisiklet kazasına maruz kalan çocuklar, acil servislerde tedavi edilen bisiklet yaralanmalarının % 57'sini ve ölümlerin% 15'ini oluşturmaktadır. Motorlu taşıt kazalarının neden olduğu yaralanmalar konusunda çok fazla sayıda çalışma olmakla birlikte, özellikle çocuklarda bisiklet kazaları ile ilişkili yaralanmalar konusunda oldukça az sayıda çalışma bulunmaktadır. Bu çalışmada bisiklet kazası nedeniyle çocuk acil polikliniğine başvuran hastalar değerlendirilmiştir.
Yöntem
Çalışmaya 1 Haziran 2014- 31 Temmuz 2015 yılları arasında çocuk acil polikliniğine bisiklet kazası nedeniyle başvuran ve verilerine tam olarak ulaştığımız 18 yaşından küçük olan hastalar alındı. Tüm hastaların dosyaları incelenerek, yaş,cins, travmanın oluş mekanizması, takip süresi, uygulanan tedaviler ve gelişen komplikasyonlar gözden geçirildi.
Bulgular
Bisiklet kazası geçiren 183 hasta ele alındı. En küçük hasta 17 aylık, en büyüğü 18 yaşındaydı. Hastaların 139'u erkek(%75,9), 44'ü kız (%24) idi. Hastaların %86,3'ü (158/183) bisikletten düşme, %5,4'ü (10/183) bisiklet sürerken araba çarpması, %3,8'i (7/183) bisiklet hisseleri ile oluşan, %1,6'sı (3/183) bisikletle yüksekten düşme nedeniyle acile başvurdu. Yaralanma bulguları olan sistemler değerlendirildiğinde; hastalarda%10,9(20/183) kafa travması, %43,7(80/183) cilt-yumuşak doku yaralanması, %23,5(43/183) maksillo-fasiyal travma, %19,1(35/183) kemik kırığı, %6,5(12/183) göz, %6,5 (12/183) genito-üriner, %3,8(7/183) göğüs ve %1(2/183) abdominal travma saptandı. Hastaların %11.47'si (21/183) takip ve tedavi amaçlı hastaneye yatırıldı. Bunlardan 2 hasta (%1.1) Çocuk Yoğun Bakım Ünitesinde takip edildi. 13 hastada (%7.1) operasyon yapıldı.
Sonuç
Bu çalışmada pediatrik bisiklet kazalarının erkek çocuklarında oldukça sık görüldüğü ve en sık görülen yaralanmanın yumuşak doku yaralanması ve maksillofasiyal travma olduğu, en sık görülen yaralanma mekanizmasının ise daha çok minör yaralanmaya neden olabilen bisikletten düşme olduğu görüldü. Bisiklet sürerken kask giyilmesi ile ciddi kafa travmasının tüm yaşlarda %63-%88 oranında

azaldığını, üst ve orta yüz travmalarını %65 oranında önlediğini ortaya koyan çalışmalar olduğundan koruyucu önlemlerin alınmasının önemi unutulmamalıdır.

Anahtar Kelimeler: bisiklet travmaları, bisikletten düşme

PS-240[Çocuk Acil]

Topikal Steroid Kullanımına Bağlı İyatrojenik Cushing Sendromu Olgu Sunumu

Sevgi Akova[1], Hacer Arıkan Avcu[2], Heves Kırmızıbekmez[3], Fatma Çiftçi[2], Betül Sözeri[2]
[1]Ümraniye Eğitim ve Araştırma Hastanesi, Çocuk Acil Tıp
[2]Ümraniye Eğitim ve Araştırma Hastanesi Çocuk Sağlığı ve Hastalıkları
[3]Ümraniye Eğitim ve Araştırma Hastanesi,Çocuk Endokrinoloji

Kortikosteroidler dermatolojik pek çok hastalığın tedavisinde hekimler tarafından sıkça kullanılmaktadır. Potent steroid içeren preparatların gereğinden uzun süreli kullanımı ile adrenal bezin fonksiyonları baskılanabilmekte ve özellikle süt çocuğu döneminde topikal steroidlerle iyatrojenik Cushing sendromu gelişebilmektedir. Bu olguda uzun süre topikal kortikosteroid kullanımı sonucu Cushing Sendromu gelişen 5 aylık erkek hasta sunulmuştur.

5 aylık erkek hasta huzursuzluk, burun akıntısı şikayeti ile acil servise başvurdu. Alınan öyküsünde Suriyede, term, normal spontan yolla doğduğu, prenatal öyküsünde özellik olmadığı öğrenildi. Fizik muayenesinde; ateş 37°C (koltuk altı), nabız 98/dk (ritmik), solunum 35/dk (düzenli), vücut ağırlığı 6500 gram (50-75 persentil), cushingoid görünümü mevcuttu. Sorgulandığında diaper dermatit nedeni ile uzun süreli potent topikal steroid kullanımı olduğu öğrenildi. (Dermovate® -clobetasol 17-propionate) Laboratuar incelemesinde tam kan sayımı, böbrek ve karaciğer fonksiyon testleri, kan şekeri normal sınırlarda olduğu saptandı. Hastanın iyatrojenik cushing ön tanısı ile kortizol ve ACTH tetkikleri yapıldı. Kortizol 2.7 mcg, Acth 19 pg/ml saptandı. Adrenal yetmezlik düşünülerek 1 mcg sinacten ile düşük doz ACTH testi yapıldı. Test sonunda uyarılmış kortizol düzeyi 5.3 mcg idi, hipofiz hipotalamus adrenal aksı baskılanmış olarak yorumlandı. Fizyolojik dozda replasman tedavisi başlandı.

Değişik klinik tabloların tedavisi için kullanılan glukokortikoidler hipotalamo-pituiter-adrenal aks supresyonu yaparak sekonder adrenal yetmezliğin en sık nedenini oluşturur. Hastane başvurularında Cushing Sendromu kliniği gözlenen vakalarda, dermatit öyküsü varlığında; steroid içeren topikal ajanların kullanımı sorgulanmalıdır. Vakamız topikal steroid kullanım endikasyonlarının özenle seçimine, ailelerin ilacın doz aşımında gelişebilecek yan etkilere karşı bilgilendirilmesine ve tedavi alan hastalarda yakın takibin gerekliliğine dikkat çekmektedir.

Anahtar Kelimeler: iyatrojenik, cushing sendromu, topikal steroid

PS-241[Çocuk Acil]

Havayollarında Hareketli Bir Yabancı Cisim: Olgu Sunumu

Selçuk Uzuner[1], Hatice Nursoy[1], Nurettin Onur Kutlu[2]
[1]Bezmialem Vakıf Üniversitesi, Çocuk Sağlığı ve Hastalıkları Anabilim Dalı, İstanbul
[2]Bezmialem Vakıf Üniversitesi, Çocuk Sağlığı ve Hastalıkları Anabilim Dalı Çocuk Yoğun Bakım Bilim Dalı, İstanbul

GİRİŞ

Solunum yollarına yabancı cisim aspirasyonu her yaşta görülmekle birlikte erken çocukluk yaş grubunda daha sıktır. Çocuklarda yabancı cisim aspirasyonları genellikle şahit olunan veya şahit olunamayan boğulayazma atağını takip eden öksürük atağı, solunum sıkıntısı ve morarma gibi bulgulara neden olur. Başlangıçta tipik seyirli olmayan olgular daha sonra karşımıza dirençli ve/veya tekrarlayan akciğer enfeksiyonu, bronşektazi, akciğer apsesi gibi klinik tablolarla çıkabilir. Aşağıda acil servisteki takiplerinde saatler içinde solunum sıkıntısı bulgularında dramatik kötüleşme ve düzelme atakları gözlenen çekilen seri x-ray grafiler ile sol akciğerde kapanıp açılmalara neden olduğu gösterilen hareketli bir yabancı cisim aspirasyonu olgusu sunulmaktadır.

OLGU SUNUMU

Daha önce herhangi bir kronik hastalığı olmayan 16 aylık erkek hasta. Yaklaşık iki hafta önce bir dış merkezde öksürük ve ateş şikayeti ile pnömoni tanısı alıp yatırılarak bir hafta tedavi gördükten sonra taburcu edilen hastanın hırıltısı devam etmiş. Öksürük atağı, tıkanma ve morarma şikâyeti ile acilimize getirilen hastanın fizik muayenesinde; Genel durumu kötü, huzursuz. Siyanoz, ateş, meningeal iritasyon bulgusu, döküntü yok. Tansiyon arteriyel ve kapiler dolum zamanı normal. Taşikardik, nabız 140/dk. Solunum sıkıntısı mevcut, dakika solunum hızı 50. Dinlemekle sol akciğerde solunum seslerinde azalma mevcut. Çekilen akciğer x-ray grafide solda radyopasite (atelektazi?) saptandı. Çocuk acil servisimizde pnömoni ön tanısıyla antibiyoterapi ve solunum sıkıntısına yönelik semptomatik tedavi ile takip edilen hastanın saatler içinde hızla düzelen solunum sıkıntısı ve dinleme bulguları nedeniyle akciğer grafisi tekrar edildi. Kontrol akciğer grafisinde sol akciğerdeki radyopasitenin kaybolduğu görüldü. Aile tekrar sorgulanıp öykü derinleştirildiğinde hastamızın iki hafta önce fındık yerken boğulayazma durumu yaşadığı öğrenildi. Nöbet şartlarında Göğüs cerrahisine danışılan hastaya tanı ve tedavi amaçlı rijit bronkoskopi yapıldı. Bronkoskopide sol ana bronş içinde kirli sarı-beyaz renkli yabancı cisim (fındık parçası) görülüp aynı seansta çıkartıldı. Takibinde şikayetleri gerileyen hasta uygun takip süresi sonunda önerilerle taburcu edildi.

SONUÇ

Özellikle erken çocukluk yaş grubunda hastaların kendilerini ifade edebilme kapasitesiteleri sınırlıdır buna ilaveten ebeveyn şahitliği de olmadığı zaman rahatlıkla gözden kaçabilen boğulayazma anı nedeniyle yabancı cisim aspirasyonu hikayesini almak zordur. Bu nedenle bu yaş grubunda atipik seyirli, tekrarlayan ve/veya dirençli akciğer enfeksiyonu geçiren tüm olgularda alt hava yollarına yabancı cisim aspirasyonu ihtimali ısrarla araştırılmalıdır.

Anahtar Kelimeler: bronkoskopi, pnömoni, yabancı cisim aspirasyonu,

PS-242[Çocuk Acil]

Yabancı cisim yutma: pil ve mıknatıslar

Damla Hanalioğlu, Onur Gözmen, Yasemin Tulun, Ahmet Ziya Birbilen, Özlem Tekşam
Hacettepe Üniversitesi, Çocuk Sağlığı ve Hastalıkları Anabilim Dalı, Çocuk Acil Bilim Dalı, Sıhhiye, Ankara

GİRİŞ:
Yabancı cisim yutma genellikle 6 ay – 6 yaş arası küçük çocukları etkiler. Vakaların büyük çoğunluğunun asemptomatik olup yutulan cismin dışkı ile çıkarıldığı bilinse de yutulan cismin özelliğine göre ciddi komplikasyon görülme ihtimali de bir hayli yüksektir. Bu çalışmada Çocuk Acil Polikliniğine başvuran ve yabancı cisim yuttuğu tespit edilen seçilmiş olgular sunulmuştur.

Olgu 1:
2 yaş 5 aylık erkek hasta çocuk acil polikliniğine başvurusundan 30 dakika kadar önce çok sayıda yuvarlak mıknatıs yutma nedeniyle getirildi. Herhangi bir şikayeti yoktu. Vital bulguları normal sınırlarda stabildi. Çekilen direkt grafide özofagus alt uçtan mideye uzanan cisimler görüldü. Çocuk cerrahisi tarafından özofagus alt uçta 3 adet ve midede yerleşik toplam 22 adet mıknatıs endoskopi ile çıkarıldı. Özofagus ve midede yanıklar olduğu görüldü. İşlem sonrası serviste yatırılarak tıbbi tedavisi düzenlenen hasta kontrole gelmek üzere taburcu edildi.

Olgu 2:
3 yaş 2 aylık erkek bebek kalem pil yutma nedeniyle getirildi. Asemptomatik olan hastanın çekilen karın grafisinde cismin pilor distalinde olduğu görülerek gayta takibi ve günlük kontrol önerildi.

SONUÇ:
Tedavi yaklaşımı pilin yerine göre değişkenlik gösterir. Özellikle özofagusa takılan pil veya birden fazla mıknatıs yutulması durumlarında erken teşhis ve zamanında müdahale ile cisimlerin çıkarılması prognoz açısından büyük önem arz etmektedir.

Anahtar Kelimeler: mıknatıs, pil, çocuk acil, yabancı cisim yutma

PS-243[Çocuk Acil]

Mukopolisakkaridoz tip 2 tanılı hastada hava yolu güvenliğinin sağlanması

Batuhan Yeke[1], Damla Hanalioğlu[1], Hatice Bektaş[1], Ahmet Ziya Birbilen[1], Serap Sivri[2], Özlem Tekşam[1]

[1]Hacettepe Üniversitesi, Çocuk Sağlığı ve Hastalıkları Anabilim Dalı, Çocuk Acil Bilim Dalı, Sıhhiye, Ankara

[2]Hacettepe Üniversitesi, Çocuk Sağlığı ve Hastalıkları Anabilim Dalı, Metabolizma ve Beslenme Ünitesi, Sıhhiye, Ankara

GİRİŞ:
İlerleyici üst solunum yolu obstrüksiyonu MPS II hastaları için tipiktir. Hava yolu obstrüksiyonunun giderilmesinde daha az invaziv yöntemler yetersiz kaldığında trakeostomi etkin bir yöntemdir. Bu yazıda, acil servisteki izlemi sırasında akut solunum sıkıntısı gelişen ve larinegeal maske (LMA) ile hava yolu açıklığı sağlanamadığından acil trakeostomi açılan bir MPS II olgusu sunulmuştur.

OLGU:
On iki yaşında erkek hasta Hacettepe Üniversitesi Çocuk Acil Polikliniğine uyurken nefes alıp vermekte zorlanma şikayeti ile başvurdu. Hastanın bir yaşından itibaren MPS II tanısıyla Hacettepe Üniversitesi Metabolizma Bölümü takibinde olduğu, 2007-2011 yılları arasında enzim replasman tedavisi aldığı, ilk kez 2013 yılında uyku apnesi olduğu, 2015 yılında apne şikayetlerine siyanozun da eşlik ettiği, 2016 yılında yapılan ekokardiyografisinde 2. derece aort yetmezliği, mitral valv prolapsusu, interventriküler septumda subaortik segmenter hipertrofi olduğu, kraniyal ve servikal MRG görüntülemelerinde nazofarenkste havayolunu tama yakın kapatan adenoid hipertrofi, lingual tonsillerde hipertrofi, foramen magnumda ve üst servikal spinal kolonda darlık saptandığı öğrenildi.

Acil servisteki ilk değerlendirmesinde vital bulguları normal olan hastanın ilerleyen saatlerde uykuya meyil ve uyandırılamama hali olduğu görülmesi üzerine yapılan muayenesinde akciğerlerinin iyi havalanmadığı, hastanın asidotik soluduğu görüldü. Hemen bakılan kan gazı analizinde karbondioksit retansiyonu saptanan hastaya balon maske ile pozitif basınçlı ventilasyon uygulandı ve acil entübasyonu planlandı. Mallampati skoru 3 olan hastanın hava yolu manipülasyonunun zor olacağı ön görülerek KBB bölümüne de haber verildi. Endotrakeal entübasyon ve LMA girişimleri başarısız olan hastaya yatak başında KBB bölümünce trakeostomi açılmasının ardından hava yolu açıklığı sağlanan hastanın serviste stabil olarak izlemine devam edildikten sonra taburculuğu yapıldı.

SONUÇ:
Hunter sendromlu hastaların riskleri göz önüne alındığında hava yolu güvenliği açısından bu gibi hastaları yöneten tecrübeli klinisyenleri içeren çok disiplinli bir ekibin, en iyi standartlarda bakım yapılabilmesi için hava yolu yönetimine dahil olması hayati önem taşımaktadır. Hava yolu açıklığı sağlanmasında yaşanan zorluklar Hunter sendromlu hastalarda beklenen bir klinik durum olduğundan, çocuk acilde çalışan hekimlerin bu konuda hazırlığının olması oldukça önemlidir. Her hastada olduğu gibi acil durumlarda hava yolunun güvenliğinin sağlanmasının hasta için hayati öneme sahip olduğu unutulmamalıdır.

Anahtar Kelimeler: Mukopolisakkaridoz, Hunter sendromu, hava yolu güvenliği, trakeostomi

Karın ağrısının nadir bir nedeni: Mezenterik Pannükilit

Feyza Hüsrevoğlu Esen[1], Murat Doğan[1], Kübra Aydoğan[2], Filiz Karama[2], Mehmet Adnan Öztürk[1]
[1]Erciyes Üniversitesi Tıp Fakültesi Çocuk Acil Bilim Dalı, Kayseri
[2]Erciyes Üniversitesi Tıp Fakültesi Çocuk Radyoloji Bilim Dalı, Kayseri

GİRİŞ: Mezenterik pannükilit; mezenter yağ dokusunun nadir görülen kronik nonspesifik inflamatuvar hastalığıdır. İnce barsak ya da az sıklıkta kolon mezenterini tutar. Etiyolojisi net olarak bilinmemektedir. Mezenterik pannikülit asemptomatik olabileceği gibi karın ağrısı, şişkinlik, bulantı, kusma, ishal ve ateş gibi şikâyetlerle başvurabilir. Laboratuvar test sonuçları genellikle normaldir. Tanı genellikle biyopsiye gerek duyulmadan abdominal bilgisayarlı tomografi ve manyetik rezonans ile koyulmaktadır. Bu yazımızda karın ağrısı şikâyeti ile başvuran mezenterik pannükilit tanısı konan bir hastayı sunduk.
OLGU: 8 yaşında erkek hasta, başvurusundan 5 gün önce sağ yanının üzerine düşme hikâyesi olan, multikistik displastik böbrek tanısı ile takip edilen hastanın 1 gün sonra karın ağrısı şikâyeti başlamış. Karın ağrısı göbek çevresinde başlayıp sağ üst kadrana yayılmış. Bu şikâyetle dış merkeze başvuran hasta 2 gün DM'de takip edilmiş. DM USG'de batında serbest mayi ve appendiks 6 mm saptanması üzerine tarafımıza yönlendirilmiş. ERÜ Çocuk Acil Kliniğinde değerlendirilen hastanın fizik muayenesinde sağ üst kadranda hassasiyet mevcuttu. Diğer fizik muayene bulguları olağandı. Bakılan CBC'de WBC:12540 nötrofil:9780, CRP:47.25, Sedimentasyon:45 BK: özellik yok, tit: özellik yok olarak geldi. Batın USG:'Sağ böbrekte multikistik displastik böbrek ile uyumlu görünüm, appendiks çapı 4 mm olarak saptandı. Subhepatik bölgede hepatik fleksura komşuluğunda mezenterik yağlı dokunun yaklaşık 55x25 mm ölçüsünde bir alanda kalınlaştığı ve inflame olduğu izlenmektedir (mezenterik pannikülit?).' olarak raporlandı. Çekilen kontrastlı MR'ında: 'Subhepatik bölgede yaklaşık 5x2.5 cm ölçülerinde bir alanda mezenterik yağlı dokuda T2A yağ baskılı sekanslarda sinyal artışı, heterojenite izlenmektedir.' olarak raporlandı.Mezenterik pannikülit genellikle kendini sınırlar ve inflamasyon kendiliğinden geriler. Fizik muayenesinde hassasiyet +, rebound -, defans -, bulantı kusması olmayan appendisit düşünülmeyen hasta suprax tedavisi ile taburcu edildi. Bir hafta sonra kontrole çağrılan hastanın şikâyetleri gerilediği görüldü, cerrahi tedaviye gerek duymadan kendiliğinden düzeldi.
SONUÇ: Çocuklarda karın ağrısı şikâyeti ile başvuran hastalarda ayırıcı tanıda birçok hastalık yer almaktadır. Çocukacil servisine akut karınla başvuran hastalarda mezenter pannikülit çok nadir fakat akılda tutulması gereken bir hastalıktır. Bu yazımızda bunu vurgulamak istedik.

Anahtar Kelimeler: Karın ağrısı, Pannükilit

PS-245[Çocuk Acil]

Risperidon aşırı doz alımına bağlı gelişen konvülsiyon olgusu

Serkan Tursun, Ümit Ayşe Tandırcıoğlu, Cansu Çelik, Ayşegül Alpcan
Kırıkkale Üniversitesi Tıp Fakültesi Çocuk Sağlığı ve Hastalıkları Ana Bilim Dalı

Son yıllarda başta otistik spektrum bozuklukları olmak üzere çocuklarda atipik antipsikotik kullanımı endikasyonlarının insidansında artış görülmekte ve bu ilaçların yan etki ve doz aşımı olgularıyla daha sık karşılaşılmaktadır. Atipik antipsikotikler ekstrapiramidal yan etkilerinin azlığı nedeniyle çocuklarda ilk jenerasyon antipsikotiklere tercih edilmektedir. Ancak uzun dönem kullanımda ve doz aşımında ciddi yan etkileri olabilmektedir.
Risperidon aşırı dozuna bağlı olarak, ekstrapiramidal ve kolinerjik yan etkilerin yanı sıra, konvülziyon gibi az rastlanan yan etkilere karşı da hazırlıklı olunması gerektiğinin altını çizmek amacıyla bu vakayı sunduk.
3 yaş 2 aylık erkek hasta febril konvulziyon ön tanısıyla 112 tarafından ambulans ile çocuk acil servisimize getirildi. Ailesinden yaklaşık yirmi dakika önce gözlerini aniden sabit bir noktaya diktiği ve bilincini kaybettiği, hemen ardından tüm ekstremitelerinde ve gövdesinde kasılma ve titremenin başladığı 1-2 dakika sürdüğü, sonrasında hareketsiz kaldığı öğrenildi. Ambulans ekibi ulaştığında hastanın bilinci kapalı halde olduğu, spontan solunumu olduğu, dolaşımının stabil, kan şekerinin normal olduğu görülmüş. Vücut ısısı 38°C olarak ölçülen hastanın acil servisteki değerlendirmesinde genel durumu kötü, bilinci kapalıydı. Sesli uyarana yanıtı yok, ağrılı uyaranla ekstremitelerini çekiyor kısa süreli gözlerini açıyordu. Modifiye glasgow koma skoru 6 idi. Pupiller bilateral izokorik- miyotik, ışık refleksi bilateral zayıftı. Solunum sayısı 22/dk, arteriyel kan basıncı 100/60 mmHg, kalp tepe atımı 82/dk, oksijen saturasyonu %96 idi. Vücutta travma izine rastlanmadı. Diğer sistem muayeneleri ve laboratuar sonuçları normaldi.
Ailesinden üç aydır otizm tanısı ile izlendiği, bilinen başka bir hastalığı olmadığı öğrenildi. Otizm nedeniyle günde 1 kez 0,25 mg risperidon kullandığı, ilacının hergün düzenli olarak annesi tarafından doz ayarlı enjektör ile verildiği, ancak bugün ilacını anneannesinin verdiği öğrenildi. Anneannesi, başvurudan yaklaşık 6 saat önce hastaya 1 ml'sinde 1 mg risperidon bulunan ilacını 1 çay kaşığı (2.5ml) verdiğini söyledi. Bu doz tedavi dozunun 10 katı idi. Risperidon dozaşımı, hastanın mevcut kliniğini açıklıyordu. Febril konvülziyon benzeri tabloya miyozisin eşlik etmesinin nedeninin risperidon yan etkileri olan hipertermi, konvülziyon ve kolinerjik etkinin olduğu düşünüldü. Hasta yoğun bakımda izleme alındı. İlaç alımından itibaren 6 saat geçtiği için aktif kömür verilmedi. Takibinde nöbeti tekrarlamadığı için antikonvülzan gereksinimi olmadı. Başvurusundan yaklaşık 4 saat sonra gözlerini açabildiği sonra tekrar uykuya daldığı gözlendi. Hastada aritmiye rastlanmadı. Yapılan kan şekeri takipleri 82-150 mg/dL arasında seyretti. Yatışının 12. Saatinde bilinci tam olarak açılan hastanın aktivitesi normale döndü. Tekrarlanan nörolojik muayenesi normal olarak değerlendirildi. Takibi boyunca ateşi tekrarlamadı. Hasta izleminin 36.saatinde taburcu edildi. Tabuculuk sonrası 2. ve 7. gün yapılan poliklinik kontrollerinde herhangi bir şikayeti ve patolojik bulgusu yoktu.
Olgumuz atipik antipsikotik tedavisi alan ve ateş ve nöbetle hastaneye başvuran çocuklarda ilaç intoksikasyonunu ekarte etme gereksinimini akılda tutması açısından, risperidon doz aşımı vakaları arasında özelliğini korumaktadır. İlk bakışta ateş yüksekliği ve başvuru semptomlarıyla basit febril konvulziyon olarak değerlendirilebilecek bir vakanın, ayrıntılı bir anamnez sayesinde bilinçli takip ve doğru tedaviyi alabileceğini göstermesi açısından da önemli olduğunu düşünüyoruz.

Anahtar Kelimeler: Risperidon, doz aşımı, konvülziyon

PS-246[Çocuk Acil]

Zaman üstü en iyi antidot "eğitim"

Çiğdem El[1], Mehmet Emin Çelikkaya[2], Ahmet Atıcı[2], Bülent Akçora[2]
[1]Mustafa Kemal Üniversitesi, Çocuk Sağlığı ve Hastalıkları Ana Bilim Dalı, Hatay

[2]Mustafa Kemal Üniversitesi, Çocuk Cerrahi Ana Bilim Dalı

GİRİŞ: Çocukların çevreleriyle iletişim yolu olarak ellerine alabildikleri her şeyi ağızlarına götürmeleri, korozif içerikli maddelerin içecek-yiyecek kutularında ve çocukların kolayca ulaşabilecekleri yerlerde muhafaza edilmesi gibi sebeplerden dolayı çocukluk çağında korozif madde içilmesi halen sık gözlenen önemli bir halk sağlığı sorunudur.
Korozif maddeler; çamaşır suyu, lavabo açıcıları, bulaşık deterjanları gibi asidik ya da tuvalet, banyo temizleyicileri gibi alkali yapıda olabilir.
İçilmeleri durumunda üst solunum yolları ve gastrointestinal sistem dokularını hasarlayarak yutma güçlüğüne ya da perforasyon gibi ölümcül olabilecek komplikasyonlara neden olabilirler.
Korozif maddelerin içilmesini takiben süt, ayran gibi sıvıların içirilmesinin bu maddeleri özofagustan uzaklaştırıp yoğunluğu azalmış şekilde mideye ulaştırabileceği şeklinde sınırlı kaynaklar olsa da gelişebilecek kusmayla dokuların tekrar hasarlanması riski açısından ağızdan hiçbirşey verilmeden hastaneye başvurulması önerilmektedir.
GEREÇVEYÖNTEM: 2014-2017 yılları arasında korozif madde içilmesi tanısıyla izlenen 125 hastanın kayıtları incelendi. Olgular yaş, cinsiyet, içilen maddeler ve gelişen komplikasyonlar açısından değerlendirildi.
BULGULAR: Olguların yaş ortalaması 4,1 yıldı. 125 olgunun 63'ü kız (%50,4) 62'si erkek (%49,6) idi. Kızların yaş ortalaması 4,1 yıl erkeklerin yaş ortalaması 4,0 yıldı. İçilen korozif maddeler içinde en sık olanlar sırayla çamaşır suyu (%40), sirke(%16), lavabo açıcılar(%12,8), bulaşık deterjanı(%8) olarak bulundu. Diğerleri; kireç çözücü, tuz ruhu, yağ çözücü, asetondu. Çalışmamızda literatürle benzer şekilde en çok karşılaşılan korozif madde çamaşır suyuydu. Maalesef ki bir hastada son derece mortal sonuçlanabilecek özefagus perforasyonu nedeniyle mediastinit gelişti. Ayrıca olguların %12' sinde tekrarlayan balon dilatasyonu ihtiyacı ile yaşam kalitesini son derece olumsuz 'özefagus darlığı' şeklinde komplikasyon gözlendi.
SONUÇ ve ÖNERİLER: Yaşam kalitesini olumsuz etkileyebilecek komplikasyonları ve uzun-pahalı tedavi süreçleri düşünüldüğünde koroziflerin içilmesinin önlenmesi çok daha basit, uygulanabilir, ekonomiktir.
Özellikle erken çocukluk döneminde yaşam alanının daha çok ev ortamı olduğu dikkate alınmalı, temizlik maddelerinin gıda kaplarına koyulmaması, alçak ve açılabilir dolaplarda saklanmaması şeklindeki koruyucu önlemler sıkça hatırlanmalı ve hatırlatılmalıdır.
Etiketsiz temizlik ürünlerinin tercih edilmemesi ve gıda kapları içinde değil kilitli ambalajlarda hatta kilitli dolaplarda muhafaza edilmesi açısından çocukların bakımı ile ilgilenen herkesin bilinçlendirilmesi ayrıca ev kimyasallarının ambalajlarının kolay açılabilir olmaması, çocuklar için albenili renk ve tasarımlar içermemesinin de etkili olabileceği kanaatindeyiz.

Anahtar Kelimeler: çocuk, eğitim, korozif

PS-247[Çocuk Acil]

Yüksek Enerjili Travmaya Maruz Kalan Çocuklarda Ağır Toraks Yaralanmasının Belirteçleri

Murat Anıl[1], Enes Taştepe[1], Gamze Gökalp[1], Emel Berksoy[1], Tunç Özdemir[3], Fulya Kamit Can[4], Ayşe Berna Anıl[2]
[1]SBÜ İzmir Tepecik Eğitim ve Araştırma Hastanesi, Çocuk Acil Kliniği
[2]İKÇÜ Çocuk Yoğun Bakım Bilim Dalı
[3]SBÜ İzmir Tepecik Eğitim ve Araştırma Hastanesi, Çocuk Cerrahi Kliniği
[4]SBÜ İzmir Tepecik Eğitim ve Araştırma Hastanesi, Çocuk Yoğun Bakım Kliniği

Çocukluk çağında travmaya bağlı toraks yaralanması nadir olup, çocuk travma merkezlerine başvuran hastaların yaklaşık %4-6'sında toraks yaralanması görülmektedir. Bu çalışmada yüksek enerjili travma nedeniyle acil servise başvuran çocuk hastalarda, ciddi toraks yaralanmasının belirteçlerininin saptanması amaçlanmıştır.
TC SB İzmir Tepecik Eğitim ve Araştırma Hastanesi Çocuk Acil Yandal Servisi'ne 01.12.2011-31.12.2015 tarihleri arasında yüksek enerjili travma nedeniyle başvuran çocuk olgular retrospektif olarak değerlendirildi. Olguların acil servisteki fizik bakı bulguları, temel biyokimyasal ve radyolojik tetkikleri kayıt altına alındı. Pediatrik Travma Skoru (PTS), Abreviated Injury Score (AIS) ve Injury Severity Score (ISS) hesaplandı. PTS < 8 ağır travmayı; AIS ≥ 3 olması ciddi organ yaralanmasını; ISS ≥ 16 olması majör travmayı ifade etmektedir.
Çalışmaya 666 olgu (81,6 ± 5,2 ay; minimum: 1 ay, maksimum: 168 ay; 195'i kız, 471'i erkek) dahil edildi. Hastaların 648'i (%97,8) künt, 18'i (%2,7) ise penetran travmaydı. Araç dışı trafik kazası (254 hasta, %38,1) ve yüksekten düşme (240 hasta, %36) en sık iki travma nedeniydi. Toplam 132 olguda (%19,8) toraks travması saptandı (ortanca yaş: 72 ay; 99 erkek / 33 kız). Toraks travmalı olguların 67'sinde (%50,8) PTS < 8; 104'ünde (%78,8) ISS ≥ 16 hesaplandı. 109 (%82,6) olgunun toraks AIS skoru ≥ 3'tü. Toplamda 23 olgu kaybedildi (%3,5). Bunların 19'unda toraks yaralanması vardı. Lojistik regresyon analizinde toraksta ekimoz, abrazyon ve hassasiyet; laboratuvar tetkikleri arasında trombositoz, hiperglisemi ve ALT yüksekliği ile düşük PTS, toraks AIS ≥ 3'ü öngörmede en anlamlı parametreler olarak öne çıktılar (p < 0,05).
Yüksek enerjili travma nedeniyle kaybedilen çocukların önemli kısmında toraks yaralanması eşlik etmektedir. Başvuru anında saptanan fizik bakı bulguları, PTS ve temel laboratuvar tetkikleri ciddi toraks yaralanması öngörmede yararlı parametrelerdir.

Anahtar Kelimeler: Majör travma, toraks yaralanması

PS-248[Çocuk Acil]

Çocuklarda Majör Travma Belirteçleri

Murat Anıl[1], Ayşe Berna Anıl[2], Enes Taştepe[1], Gamze Gökalp[1], Emel Berksoy[1], Fulya Kamit Can[4], Tunç Özdemir[3]
[1]SBÜ İzmir Tepecik Eğitim ve Araştırma Hastanesi, Çocuk Acil Kliniği
[2]İKÇÜ Çocuk Yoğun Bakım Bilim Dalı
[3]SBÜ İzmir Tepecik Eğitim ve Araştırma Hastanesi, Çocuk Cerrahi Kliniği
[4]SBÜ İzmir Tepecik Eğitim ve Araştırma Hastanesi, Çocuk Yoğun Bakım Kliniği

Travma çocuklarda sık görülen acil başvuru nedenlerinden biri olup, gelişmiş batı ülkelerinde en sık görülen ölüm nedenidir. Bu çalışmada yüksek enerjili travma nedeniyle başvuran çocuk hastalarda, acil serviste majör travma (ciddi travma) belirteçlerinin saptanması amaçlanmıştır.

TC SB İzmir Tepecik Eğitim ve Araştırma Hastanesi Çocuk Acil Yandal Servisi'ne 01.12.2011-31.12.2015 tarihleri arasında yüksek enerjili travma nedeniyle başvuran çocuk olgular retrospektif olarak değerlendirildi. Olguların acil servisteki fizik bakı bulguları, temel biyokimyasal ve radyolojik tetkikleri kayıt altına alındı. Olguların başvuru anındaki bulgularına dayanarak Pediatrik Travma Skoru (PTS), yaralanmanın anatomik bulgularına göre Abreviated Injury Score (AIS) ve AIS skorları ile Injury Severity Score (ISS) hesaplandı. ISS ≥ 16 olması majör travma olarak kabul edildi. Çalışmaya 666 olgu (81,6 ± 5,2 ay; minimum: 1 ay, maksimum: 168 ay; 195'i kız, 471'i erkek) dahil edildi. Hastaların 648'i (%97,8) künt, 18'i (%2,7) ise penetran travmaydı. Araç dışı trafik kazası (254 hasta, %38,1) ve yüksekten düşme (240 hasta, %36) en sık iki travma nedeniydi. Toplam 235 olguda (%35,8) batın travması saptandı (ortanca yaş: 84 ay; 170 erkek / 65 kız). Toplamda 23 olgu kaybedildi (%3,5). Kafa içi ve toraks yaralanması mortaliteyi en çok etkileyen yaralanmalardı (p<0,05). ISS'e göre 224 olgu (%33,7) majör travma kabul edildi. Lojistik regresyon analizinde toraksta ekimoz ve / veya hassasiyet, batında abrazyon; saturasyon düşüklüğü, GKS < 15 ve PTS < 8 olması major travmayı öngörmede en anlamlı parametreler olarak saptandı (p < 0,05). Hiç bir temel laboratuvar testi major travmayı öngörmede anlamlı değildi (p > 0,05). Yüksek enerjili travmaya uğrayan çocukların ağır yaralanmayı acilde öngörme açısından en faydalı parametreler fizik bakı bulguları, nabız oksimetre, GKS ve PTS'dir.

Anahtar Kelimeler: majör travma, injury severity score

PS-249[Çocuk Acil]

Çocuk Acil Kliniğine Gelen Gastrointestinal Kanamalı 47 Olgunun Retrospektif Değerlendirilmesi

Esra Türe, Abdullah Yazar, Fatih Akın
Necmettin Erbakan Üniversitesi MeramTıp Fakültesi, Çocuk Sağlığı ve Hastalıkları Ana Bilim Dalı, Konya

AMAÇ: Gastrointestinal sistem kanaması çocukluk çağında her yaşta karşımıza çıkabilen ve ağızdan anüse kadar her yerinde görülebilen önemli bir çocuk acil sorunudur. Bu çalışmada çocuk acil kliniğimize gastrointestinal kanama ile başvuran hastaların epidemiyolojik ve laboratuvar özelliklerini ve kanamanın etiyolojik nedenlerini araştırmayı amaçladık.
GEREÇ-YÖNTEM: Çocuk Acil kliniğine başvuran, gastrointestinal kanama tanısı almış 18 yaş altı hastaların, kayıtları ve yatış dosyaları retrospektif olarak incelendi. Hastaların yaş, cinsiyet, geliş yakınmaları, kullandığı ilaçlar, laboratuvar bulguları, aldıkları tanılar, tedavi yöntemleri, endoskopi ve kolonoskopi bulguları incelendi.
BULGULAR: Çocuk acil kliniğine son bir yılda başvuran hastaların 47'si gastrointestinal kanama tanısı aldı. Bunların 24'ü (%51,1) üst, 23'ü (%48,9) alt gastrointestinal kanama idi. Hastaların %40,4'ünde (n: 19) hematemez, %14,9'unda (n: 7) melena ve %44,7'sinde (n:21) hematokezya tespit edildi. Melena ile başvuranların istatistiksel anlamlı olarak (p:0,02) en fazla 5 yaş altında (n:4, %57,1) olduğu görüldü. Hastaların 20'sinde (%42,6) ilaç kullanım hikayesi mevcuttu. İlaç kullanım hikayesi olan 20 hastanın 18'nin (%90) istatistiksel anlamlı olarak non-steroid anti-inflamatuar ilaç kullandığı tespit edildi. Helicobacter pylori pozitif tespit edilen 12 hastanın 6'sı (%50) istatistiksel anlamlı olarak gastrit tanısı aldı. Helicobacter pylori pozitif tespit edilen 12 hastanın 6'sının (%50) istatistiksel

anlamlı olarak hematemez ile başvurduğu görüldü.
SONUÇ: Bu çalışmada gastrit ve peptik ülserin gastrointestinal kanamanın en sık nedenleri olduğu görüldü. Gastrointestinal kanamaları risk faktörlerine göre değerlendirildiği zaman non-steroid anti-inflamatuar kullanımı ve Helicobacter pylori enfeksiyonunun mukozal lezyonlar ile ilişkisi ortaya koyuldu. Bu nedenle hastaların çocuk acil kliniklerinde özenle değerlendirilip yakın izleme alınması aynı zamanda hasta yakınlarının akılcı ilaç kullanımı konusunda bilgilendirilmesi gerekmektedir.

Anahtar Kelimeler: Gastrointestinal sistem, kanama, çocuk acil

Sekil 1

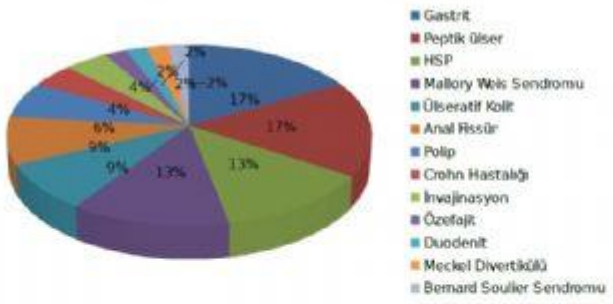

Şekil 1. Gastrointestinal kanamalı hastaların tanılara göre dağılımı

Sekil 2

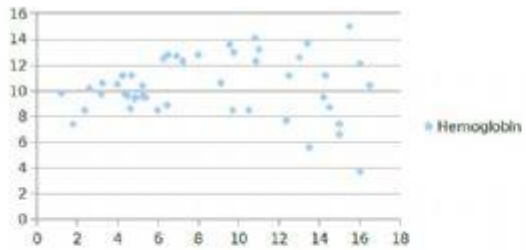

Şekil 2. Hemoglobin değerlerinin yaşa göre dağılımı

Sekil 3

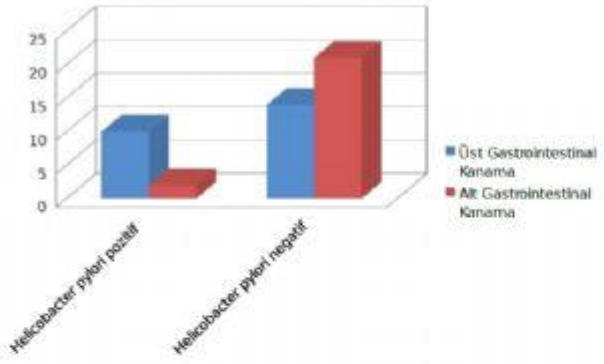

Sekil 3. Helicobacter pylori enfeksiyonunun kanama yerine göre dağılımı

tablo 1

Tablo I. Hastaların kanama yeri ve epidemiyolojik özelliklerine göre dağılımı

	Ust Gastrointestinal Kanama	Alt Gastrointestinal Kanama	Total
N (%)	24 (%51,1)	23 (%48,9)	47 (%100)
Kız	9 (%37,5)	12 (%52,2)	20 (%42,6)
Erkek	15 (%62,5)	11 (%47,8)	27 (%57,4)
Yaş ortalaması	7,70±4,16	9,40±4,91	8,53±4,57
Hematemez	19 (%100)	0 (%0)	19 (%40,4)
Melena	5 (%71,4)	2 (%28,6)	7 (%14,9)
Hematokezya	0 (%0)	21 (%100)	21 (%44,7)
Ilaç kullanma hikayesi	15 (%75)	5 (%25)	20 (%42,6)
NSAII kullananlar	14 (%77,7)	4 (%22,3)	18 (%90)

NSAII: Non-steroid anti-inflamatuar ilaç

tablo 2

Tablo II. Hastaların yaş grupları, kanama yeri ve epidemiyolojik özelliklerine göre dağılımı

	<5 yaş	6-10 yaş	11-15 yaş	>15 yaş	Total
N (%)	15 (%31,9)	14 (%29,8)	14 (%29,8)	4 (%8,5)	47 (%100)
Kız	6 (%30)	8 (%40)	5 (%25)	1 (%5)	20 (%42,6)
Erkek	9 (%33,3)	6 (%22,2)	9 (%33,3)	3 (%11,1)	27 (%57,4)
Hematemez	6 (%31,6)	6 (%31,6)	7 (%36,8)	0 (%0)	19 (%40,4)
Melena	4 (%57,1)	0 (%0)	3 (%42,9)	0 (%0)	7 (%14,9)
Hematokezya	5 (%23,8)	8 (%38,1)	4 (%19)	4 (%19)	21 (%44,7)
Ilaç kullanma hikayesi	9 (%45)	7 (%35)	3 (%15)	1 (%5)	20 (%42,6)
NSAII kullananlar	9 (%50)	7 (%38,8)	2 (%11,2)	0 (%0)	18 (%90)
Ust gastrointestinal kanama	9(%60)	6(%42,9)	9(%64,3)	0 (%0)	24(%100)
Alt gastrointestinal kanama	6(%40)	8(%57,1)	5(%35,7)	4 (%100)	23(%100)

NSAII: Non-steroid anti-inflamatuar ilaç

PS-250[Çocuk Acil]

Minör Kafa Travması Olan Çocuklarda Trombosit Parametreleri Travma Ciddiyetini Belirleyebilirler Mi?

Emel Berksoy, Murat Anıl, Gamze Gökalp, Yüksel Bıcılıoğlu
SBÜ İzmir Tepecik Eğitim ve Araştırma Hastanesi Çocuk Acil Kliniği

GİRİŞ-AMAÇ:
Dünyada travmaya bağlı ölümlerin yaklaşık % 40'ı kafa travması nedeniyledir. Çocuklarda izole minör kafa travması kafa travmalarının önemli çoğunluğu oluşturur. Bu hastaların yönetiminde temel hedef klinik önemi olan kafa içi yaralanmaları tespit etmektir. Çalışmamızda hemogram parametrelerinden lökosit ve nötrofil sayıları, ortalama trombosit hacmi (MPV) ve dağılımı (PDW) ile plateletkrit düzeylerinin minör kafa travmalı çocuklarda kafa içi yaralanmayı öngörmedeki etkinliklerini araştırmayı amaçladık.
GEREÇ-YÖNTEM:
1 ay-18 yaş aralığında acil servise akut izole minör kafa travması ile başvuran hastalar prospektif olarak değerlendirildi. kafa içi yaralanması olan 51 (%59), tomografisi normal saptanan 35 (%41) hasta ile yaş ve cinsiyet uyumlu 206 sağlıklı çocuk çalışmaya dahil edildi. Çalışma ve kontrol grubunun klinik bulguları, trombosit parametreleri ve lökosit, nötrofil değerleri kaydedildi. Bağımsız üç grubun rakamsal verilerinin karşılaştırılmasında Kruskal Wallis testi, kategorik verilerin karşılaştırılmasında ise Ki-Kare analizi yapıldı. Laboratuar verilerinin kafa içi yaralanmayı öngörü gücü ROC analizi ile değerlendirildi.
BULGULAR:

Lökosit sayısı (12,200/mm3 karşılık 10,400/mm3), nötrofil sayısı (7,100/mm3 karşılık 4,700/mm3) kafa içi yaralanması olanlarda daha yüksekti. Aynı parametreler sağlıklı kontrol grubunda kafa travmalı hastalar göre daha düşüktü (lökosit: 8,100/mm3; nötrofil: 3,300/mm3) (p< 0,001). MPV değerleri kafa içi yaralanması olanlar ile normal tomografiye sahip olanlar arasında fark bulunamazken (7,7 fl ve 7,6 fl), kontrol grubunda istatistiksel olarak anlamlı düzeyde yüksekti (8,5 fl) (p < 0,01). Buna karşılık, Lökosit/MPV oranı sağlıklı kontrol grubunda (0,95), tomografisi normal olanlarda (1,34) ve kafa içi yaralanması olanlarda (1,55) anlamlı düzeyde farklıydı (p < 0,01). ROC analizine göre en yüksek AUC değeri sırasıyla nötrofil ve Lökosit/MPV değerleri idi (0,707 ve 0,619).
Sonuç
Lökosit/MPV oranı ve nötrofil sayısı izole minör kafa travmalı çocuklarda kafa içi yaralanmayı öngörmede hekime yardımcı olabilecek parametrelerdir.

Anahtar Kelimeler: minör kafa travması, MPV, lökosit / MPV, nötrofil, kafa içi yaralanma

PS-251[Çocuk Acil]

Türkiye'de Çocuk Acil Servislerde Yüksek Akışlı Nazal Kanül Oksijen Tedavisi Kullanım Pratiğinin Değerlendirilmesi

Murat Anıl[1], Ayşe Berna Anıl[2], Fulya Kamit Can[3], Gamze Gökalp[1], Emel Berksoy[1]
[1]SBÜ İzmir Tepecik Eğitim ve Araştırma Hastanesi Çocuk Acil Kliniği
[2]İzmir katip Çelebi Üniversitesi Tıp Fakültesi Çocuk Yoğun Bakım Bilim Dalı
[3]SBÜ İzmir Tepecik Eğitim ve Araştırma Hastanesi Çocuk Yoğun Bakım Kliniği

Yüksek akışlı nazal kanül oksijen tedavisi (YANKOT), oksijeni etkin bir şekilde ısıtan ve nemlendiren bir tedavidir. Literatürde YANKOT etkinliği ile ilgili ilk araştırmalar 2010 yılından itibaren çıkmaya başlamıştır. Bu çalışmada ülkemizdeki çocuk acil servislerinde YANKOT uygulamasının genel özellikleri, uygulayıcıların tercihleri ve etkinliği konusundaki düşüncelerinin saptanması amaçlanmıştır.
Toplam 24 çocuk acil servisinin sorumlu hekimine Survey Monkey yoluyla anket gönderildi. Bu ankette acil servisin genel özellikleri, kullanılan oksijen verme yöntemleri, YANKOT uygulamasının özellikleri, endikasyonlar, yan etkiler ve tedavi etkinliği hakkında uzman görüşleri araştırıldı. Çalışmaya toplam 12 farklı şehirden 24 farklı çocuk acil servis katıldı (12 üniversite, 10 eğitim ve araştırma hastanesi, 2 devlet hastanesi). 11 (%45,8) merkezde çocuk acil yandal eğitimi verilmekteydi. Çocuk acil serviste 17 merkez (%70,8) YANKOT kullanırken, 13'ü (%54,2) non-invaziv mekanik ventilasyon (NIV) ve 11'i (%45,8) invaziv mekanik ventilasyon kullanıyordu. Merkezlerin YANKOT kullanmaya başlaması ortanca 3 yıldı (minimum 4 ay, maksimum 3 yıl). Bir yılda YANKOT ile tedavi edilen hasta sayısının ortancası 65'di (en az 12 hasta, en fazla 450). 11 merkezin standart YANKOT protokolü vardı. YANKOT izleminde 17 merkezin tamamı solunum ve nabız sayısını kullanırken, 16'sı oksijen saturasyonunu, 16'sı çekilmeleri, 15'i hasta uyumunu, 14'ü FiO2'yi, 14'ü bilinç durumunu, 10'u SpO2/FiO2 oranını, 10'u kan basıncını, 9'u kapiller dolum zamanını, 7'si standart bir solunum skorlama sistemini, 11'i kan gazı incelemesini ve 1'i ETCO2'i kullanmaktaydı. 6 merkez YANKOT sırasında sedasyon ilacı kesinlikle kullanmıyordu. Hiçbir merkez tarafından YANKOT'a bağlı hava kaçağı sendromu gözlemlenmemişti. YANKOT etkinliği açısından sorumlu

doktorların 15'i çocuk yoğun bakım ünitesine yatış sıklığını azalttığı, 9'u acilde gözlem süresini kısalttığını, 7'si genel olarak hastaneye yatışı azalttığını, 15'i endotrakeal entübasyon ihtiyacını azalttığını ifade ettiler. 17 merkeze göre uygulaması kolay, 4 merkeze göre ise etkinliğine kıyasla pahalı bir tedaviydi. Toplam 10 merkeze göre YANKOT basit oksijen verme yöntemi ile NIV arasında bir yerde iken, geriye kalan 7 merkeze göre NIV ile aynı düzeyde bir oksijen destek yöntemiydi. 3 merkeze göre YANKOT endotrakeal entübasyonu geciktirebilir, mortaliteyi ve morbiditeyi arttırabilirdi. YANKOT kullanım endikasyonları açısından 17 merkez bronşiyolit ve pnömonide, 15'i astımda, 11'i solunum sıkıntısı olan nöromuskuler hastalıklarda, 7'si sepsiste, 6'sı enfeksiyona bağlı üst hava yolu tıkanıklıklarında, 5'i ARDS'de, 5'i hava yolu stabilitesi yetersiz nöromuskuler hastalıklarda, 4'ü akciğer ödeminde, 2'si akciğer kontüzyonunda ve 1 merkez hızlı ardışık entübasyon öncesi preoksijenizasyonda tercih etmekteydi.
Sonuç olarak YANKOT ülkemizdeki çocuk aciller için yeni bir oksijen verme yöntemidir. Ancak uygulama pratiği merkezler arasında farklılıklar göstermektedir. En çok alt solunum yolu enfeksiyonlarında kullanılmaktadır. Genel olarak etkin bir tedavi şekli olarak görülmektedir. Ciddi yan etki hiç bildirilmemiştir.

Anahtar Kelimeler: Yüksek akışlı nazal kanül oksijen tedavisi, solunum sıkıntısı, çocuk acil

[Sayfa: 76] **PS-252[Çocuk Acil]**

Ir-192 kaynağı ile oluşan bir radyasyon kazasının değerlendirilmesi

Bahri Elmas[1], İnci Güçlü[2], Ayşe Ceyda Ören[3], Furkan Erdoğan[4]
[1]Sakarya Üniversitesi Tıp Fakültesi, Pediatri Anabilim Dalı, Sakarya
[2]Türkiye Atom Enerjisi Kurumu, Çekmece Nükleer Araştırma ve Eğitim Merkezi, İstanbul
[3]Sağlık Bakanlığı Sakarya Üniversitesi Eğitim ve Araştırma Hastanesi, Pediatri Kliniği, Sakarya
[4]Sağlık Bilimleri Üniversitesi, Zeynep Kamil Kadın Doğum ve Çocuk Hastalıkları Eğitim ve Araştırma Hastanesi, Pediatri Kliniği, İstanbul

Amaç
Radyolojik/nükleer kaza, kişilerin veya çevrenin radyoaktif materyal ile kontamine olduğu veya fazla ışınlandığı beklenmedik bir olay olarak tanımlanır. Kazalarda genellikle tıpta ve endüstride kullanılan x-ışını cihazları, kapalı radyoaktif izotop kaynaklar (Co-60, Cs-137, Ir-192 gibi), nükleer tıp ve bilimsel araştırmalarda kullanılan açık kaynaklar ile ışınlanmalar söz konusu olmaktadır. Hasarın ciddiyeti maruz kalınan doz seviyesine, doz hızına, ışınlanan dokuların radyasyona olan duyarlılığına, ışınlanan vücut bölgesi ve ışınlanmadan etkilenen organ sisteminin genişliği gibi faktörlere bağlıdır. Bulantı, kusma, ishal ve cilt/mukoza yanıkları gibi erken klinik belirtiler, radyasyona maruz kalan kişilerin sınıflandırılması ve tedavinin planlanmasında temel teşkil eder. Klinik ve laboratuar bulguların gelişimi ile birlikte biyolojik (sitogenetik) ve fiziksel dozimetri gibi daha özel yöntemlerden alınan sonuçlara göre hastanın durumu daha ayrıntılı ve doğru olarak değerlendirilebilir. Ir-192 kaynağına maruz kalan bu vaka nedeni ile sık karşılaşılmayan ve kaza anında yapılması gerekenler konusunda oldukça bilgi eksikliği bulunan radyasyon kazalarının tartışılması ve yaşanan tecrübenin paylaşılması amaçlanmıştır.
Olgu sunumu
16 yaşında erkek hastanın amcasının oğlunun çalıştığı baraj inşaatında yere düşürülmüş olan Ir-192 kaynağını alarak pantolonunun arka cebinde evine getirdiği, evde diğer aile bireylerinin de inceledikleri, bir gün sonra bulantı ve ardından gluteal bölgesinde ağrı ve kızarıklık nedeni ile hastanemiz çocuk acil kliniğine başvurduğu, bu sırada baraj inşaatındaki Ir-192 kaynağının

kaybolduğunun fark edilerek hastamız tarafından alındığının tespit edildiği ve kendisine telefonla bilgi verildiği öğrenildi. Hastanın bu durumu muayene eden doktora bildirmesi sonrasında çocuk acil servise hasta kabulü durdurulup hasta ve çalışanlar tahliye edilerek hastane bahçesinde toplandı. AFAD ekipleri tarafından radyasyon kaynağının gama ışını yayan Ir-192 olduğu tespit edildikten sonra hasta ve muayene eden hekim üzerinde ölçümler yapıldı. Radyasyona maruz kalan kişilerden bulaş olmayacağı bilgisi verildi. Hasta yakınları ve hastane çalışanlarına gerekli bilgilendirme yapılarak yeniden normal çalışma düzenine dönülmeye çalışıldı. Ancak eksik veya yanlış bilgi ve deneyimsizlik nedeni ile süreç yönetiminde oldukça zorlanıldı. Çocuk yoğun bakımda takibe alınan hastanın her iki gluteal bölgesindeki eritemler saatler içerisinde daha belirgin hale geldi. Hasta ileri düzey rekonstrüktif cerrahi ünitesi bulunan bir merkeze sevk edildi. Hasta ile birlikte Ir-192 kaynağı ile yakın temas eden 17 kişinin sitogenetik analizleri yapıldı. Hasta dışında 8 kişide daha biyolojik doz alımı saptandı ve hastalar takibe alındı. Hastanın ileri merkezdeki takiplerinde her iki gluteal bölgedeki lezyonlar derinleşerek kas dokusu kaybı oluştu. Halen takip ve tedavileri devam etmektedir.

Sonuç

Radyasyon kazası sonucu etkilenme olasılığı olan kişilerin en kısa sürede klinik değerlendirme ve laboratuvar tetkikleri yapılarak kan alma talimatlarına uygun bir şekilde Çekmece nükleer araştırma ve eğitim merkezi (ÇNAEM) biyolojik dozimetre laboratuvarına kan örneği gönderilip doz seviyelerinin hızlı bir şekilde belirlenmesi sağlanmalı ve uzun dönem takipleri yapılmalıdır. Ancak ülkemizde bu konuda yeterli düzeyde uzmanlaşmış merkezler ve meslek hastalıkları uzmanlarının bulunmayışı ve sağlık çalışanlarının bu konudaki bilgi eksiklikleri kaza ışınlamalarının yönetiminde önemli bir eksiklik olarak karşımıza çıkmaktadır.

Anahtar Kelimeler: Ir-192, radyasyon kazı

PS-253[Çocuk Acil]

Akrep sokmasında nadir rastlanan genital-pelvik bölge girişi ve priapizm bulgusu- üç olgu sunumu

Çiğdem El[1], Senem Yüksel[1], Emel Teksöz[2]

[1]Mustafa Kemal Üniversitesi Tıp Fakültesi, Çocuk Sağlığı ve Hastalıkları ABD Kliniği, Hatay

[2]Mustafa Kemal Üniversitesi, Hatay Sağlık Yüksekokulu, Çocuk Sağlığı Ve Hastalıkları Hemşireliği ABD, Hatay

Amaç

Çocukluk çağında akrep sokmaları morbidite ve mortalite açısından önemli bir sağlık sorunudur. Mortalite oranı çocuklarda % 5,2- 8,3 arasındadır. Bu araştırmada, akrep sokması sonucu ortaya çıkan ve literatürdeki olgulardan farklı olarak genital bölge girişiyle iyi ve kötü prognozlu 2 olgu ile genital bölge priapizm bulgusu olan 1 olgu literatür eşliğinde tartışılmaktadır.

Yöntem

Olgu-I

On yaş erkek hasta sağ skrotum ve sağ başparmak bölgesinden akrep sokması ile acil servise entübe

olarak geldi. Hastanın bilinç kapalı, taşikardi, taşipne, Glaskov skala 6 puan olarak değerlendirildi. Laboratuar bulgularında AST: 140 U/L, ALT:56 U/L, arteriyel kan gazında pH:7.29, pCO2:39 mmHg, pO2:250 mmHg, CK/MB:298 U/L, HCO3:18.8mg/dl olarak bulundu. Anestezi yoğun bakıma alınan hasta, konvulziyon geçirmeye başladı. Ek tedavileri ve takibi yapılan hasta 5. gün eksitus oldu. Bu vaka literatürde yer almayan genital bölgeden akrep sokması olarak farklılık göstermektedir. Çoklu akrep sokması, nadir gelişen komplikasyon konvulziyonun tabloya eklenmesi ile hastanın durumu ağırlaşmış ve mortaliteyle sonuçlanmıştır.
Olgu-II
Yedi yaşında erkek hasta akrep sokması hikayesi nedeniyle başvurdu. Hasta bilinci açık, koopere ve kardiyak bulgular normaldi. Hastanın sağ pelvik bölge akrep sokması sonucu, laboratuar bulgularında AST: 20 U/L, ALT:12 U/L, arteriyel kan gazında pH:7.421, pCO2:25,9 mmHg, pO2:135.4 mmHg, CK/MB:30.6 U/L, HCO3:18.8mg/dl olarak bulundu. Hastanın prognozu iyi seyirli olup, 3. Gün taburcu edilmiştir. Genellikle kurak bölgelerde yaygınlığı ile bilinen akrep sokması, literatürde yer almayan bu vaka için havuzda, havuz kıyafetlerinden bone içinde rastlanmıştır. Kontrol edilmeden karın bölgesinde bone tutulurken akrep genital bölgeye yakın sokmuştur. Korunma yöntemleri açısından akrep sokmaları daha geniş bir yelpazede değerlendirilmelidir.
Olgu-III
İki yaşında erkek hasta akrep sokması sonucu kusma nedeniyle dış merkezden sevkli olarak acil servise başvurdu. Genel durumu konfüze, ajite olan hasta taşikardik, TA:70/40 mmhg, soğuk terleme mevcut idi. Cilt eritemli görünümde, periferleri soğuk ve genital bölge Priapizm bulgusu mevcuttu. EKG bulgusunda sinüs taşikardisi mevcuttu. Tedavileri yapılan hasta yaklaşık 5 saat süren priapizm bulgusu ile genel durumu iyiye giderek, koopere oldu ve 2. Gün taburcu edildi. Bu vaka sistemik bulguların öncüsü olarak kabul edilen nadir bulgu Priapizm ile farklılık göstermekte, kardiak sistemik bulguların hızlı takip ve tedavisiyle iyi prognozla sonuçlanan ender bir vakadır.

Sonuç
Akrep ısırmalarının hepsi zehirlenme yapmayabilir, ancak her akrep ısırmasında zehirlenme yaptığı varsayılarak tedavisi planlanmalıdır. İlk 24 saat mortalite açısından önemlidir. Lokal ya da sistemik bulgular gelişebilir. Erkek hastalarda priapizmi takiben sistemik belirtilerin ve özellikle kardiyak ve akciğer bulgularının ortaya çıktığını, priapizmin sistemik belirtiler yönünden öncü kabul edilmesi gerektiği belirtilmektedir. Konvülsiyonlar kötü prognozu gösterir. Akrep sokması sonrası konvülsiyon az görülmesine rağmen dikkatli olunmalı ve uygun tedavi sağlanmalıdır. Genital bölge akrep sokmaları literatürde rastlanmayan ender vakalardandır. Korunma yöntemleri açısından vakaların geliş sıklığına göre önlemler alınmalı, bölgesel korunma eğitimleri kapsamı genişletilmelidir. Giriş yerlerindeki farklılıklar ve semptomlara göre ilk 24 saat mortalite yönünden dikkatli takip edilmelidir.

Anahtar Kelimeler: akrep sokması, olgu, genital bölge, priapizm

PS-254[Çocuk Acil]

Çocuk acil servisine başvuran hastalarda korozif madde kullanımı

Gamze Gökalp, Murat Anıl, Emel Berksoy
İzmir Tepecik Eğitim ve Araştırma Hastanesi Çocuk Acil Kliniği

GİRİŞ: Tüm dünyada ve ülkemizde temizlik maddelerinin kazara alımı çocukluk çağı için risk oluşturmaktadır. Bu risk solunum sistemi, gastrointestinal sistem, cilt hatta göz, kulak gibi organ ve sistemleri etkileyebilmektedir.
AMAÇ: Böylesine ciddi bir halk sağlığı sorunu olan temizlik maddelerinin kazara alımının bölgemizde ne sıklıkla görüldüğü, hangi ajanlara bağlı olduğu, ne tür sonuçlara yol açabildiğini saptayabilmeyi amaçladık.
YÖNTEM: Bu çalışma gözlemsel, tanımlayıcı, retrosektif bir çalışma olarak planlandı. Ocak 2011-Aralık 2016 yılları arasında İzmir Tepecik Eğitim ve Araştırma Hastanesi Çocuk Acil Kliniği'ne temizlik malzemesi ve korozif madde alma şikayeti ile başvuran tüm hastalar çalışmaya dahil edildi. Veriler hasta dosyalarından elde edildi. Elde edilen bu veriler SPSS22.0 programında analiz edilerek, T test ve Ki Kare analizleri yapıldı, p<0,005 anlamlı olarak kabul edildi.
BULGULAR: Bu dönemde Çocuk acil servise 932645 hasta müracaat etmiş, 4345'i zehirlenme tanısı ile izlenmiş, zehirlenme tanısı alanların 295'inin korozif maddeye bağlı olduğu görülmüştür. Verilerine tam ulaşılamayan hastalar çalışma dışı bırakılmış ve çalışmamıza 122 erkek (%53,5) ve 106 kız (%46,5) toplam 228 olgu alınmıştır. Çalışma grubundaki hastaların ortanca yaşı 12 ay, ortalama yaşı 27 ay (4-121 ay) olarak saptandı. Aldıkları maddeler sorgulandığı zaman; 54 (%23,7) markasız çamaşır suyu, 32 (%14) yağ çözücü, 22 (%9,6) markalı çamaşır suyu, 22 (%9,6) kireç çözücü, 22 (%9,6) bulaşık makinesi parlatıcısı, 20 (%9,6) yüzey temizleyici, 10 (%8,8) lavoba açıcı, 8 (%3,5) tuz ruhu, 34 (%14,9) diğer korozif maddeler olarak saptanmıştır. Olguların 130'sine (%57) sadece takip yapıldı, 94'ine (%41,2) beraberinde özofagoskopi yapılmıştır. Hastaların almış oldukları maddeler ile izlem ve özafogaskopi yapılma durumları arasında her hangi bir ilişki saptanmamıştır (p>0,005). Ancak yaş ile izlem ve özafogaskopi yapılma durumları arasında bir ilişki saptanmıştır (p<0,005) Yaş küçüldükçe daha fazla özafogaskopi yapıldığı görülmüştür. İzlem grubunun yaş ortalaması 29 ay özafogaskopi grubunun 23 ay olarak bulunmuştur. Alınan maddeler ile özofogoskopideki patolojik sonuçlar değerlendirildiğinde, özofagus striktür gelişen 8 hastanın 4'ünün markasız çamaşır suyu içtiği saptanmıştır. Yani markasız çamaşır suyu içenlerde istatistiksel olarak daha fazla özofagus striktürü görülmüştür (p<0,005). Özofagusta yanık gelişen olgular değerlendirildiğinde ise yanık gelişen 38 olgunun 8'inin markasız çamaşır suyuna, 8'inin bulaşık makinesi parlatıcısına, 6'sının markalı çamaşır suyuna, 4'ünün yüzey temizleyici ve 4' ünün kireç çözücüye diğer 8 olgunun da tuz ruhu, leke cıkarıcı, bulaşık makinesi tuzu ve lavabo açıcıya bağlı olduğu görüldü. Bu maddelere maruziyet ile özafagusta yanık gelişimi arasında istatistiksel olarak ilişki saptandı (p<0,005). Kan beyaz küre sayısı, C reaktif protein (CRP) düzeyi, serum amilaz düzeyi ile özofagoskopideki patolojik sonuçlar değerlendirildiğinde istatistiksel anlamlılık saptanmamıştır.
SONUÇ: Çocukluk çağında korozif maddelere maruziyet sık görülen bir sorundur. Küçük yaşın ve markasız çamaşır suyu alımının özafagusta striktür oluşma riskini arttırdığı görülmüştür. Acil serviste alınan tetkiklerden kan beyaz küre sayısı, amilaz ve CRP değerlerinin özafagusta hasar oluşumunu öngörmede etkisi olmadığı tespit edilmiştir.

Anahtar Kelimeler: Korozif, madde

PS-255[Çocuk Acil]

Mersin Üniversitesi Tıp Fakültesi Çocuk Acil Servisine bir yıl içerisinde başvuran adli nitelikli olguların değerlendirilmesi

Gülçin Bozlu[1], Özlem Tezol[1], Mehmet Alakaya[1], Ali Ertuğ Arslanköylü[2], Halis Dokgöz[3], Nursel Bilgin[3], Necdet Kuyucu[4]

[1]Mersin Üniversitesi Tıp Fakültesi, Çocuk Sağlığı ve Hastalıkları Anabilim Dalı, Mersin
[2]Mersin Üniversitesi Tıp Fakültesi, Çocuk Sağlığı ve Hastalıkları Anabilim Dalı, Çocuk Yoğun Bakım Bilim Dalı, Mersin
[3]Mersin Üniversitesi Tıp Fakültesi, Adli Tıp Anabilim Dalı, Mersin
[4]Mersin Üniversitesi Tıp Fakültesi, Çocuk Sağlığı ve Hastalıkları Anabilim Dalı, Çocuk Enfeksiyon Hastalıkları Bilim Dalı, Mersin

AMAÇ: Acil servisler adli olguların hemen hemen ilk başvurduğu, tetkik ve tedavilerinin başlandığı yerlerdir. Bu çalışmada çocuk acil servisimize son bir yıl içerisinde başvuran ve adli vaka olarak kabul edilen olgular incelenmiştir.
YÖNTEM: Mayıs 2016 ve Mayıs 2017 tarihleri arasında Mersin Üniversitesi Tıp Fakültesi Çocuk Sağlığı ve Hastalıkları Acil Ünitesi'ne başvuran, adli vaka olarak kabul edilen olguların dosyaları geriye dönük olarak incelendi. Olgular yaş, cinsiyet, başvuru nedenleri, travmatik veya nontravmatik sebepler, mevsimlere göre sıklık, yatış durumu ve mortalite oranları yönünden değerlendirildi. Tüm hastaların tutulan adli raporları geriye dönük olarak incelendi.
BULGULAR: İlgili tarihler arasında adli olgular tüm acil başvurularının %2,54'ünü oluşturmaktaydı. Çalışmaya adli vaka olarak tanımlanan 728 (%62,9) kız ve 429 (%37,1) erkek olmak üzere toplam 1157 çocuk dahil edildi. Hastaların yaş ortalamaları 108,24±72,02 ay (1-216 ay) olarak bulundu. Kızların yaş ortalaması erkeklerden yüksekti (sırasıyla 112,13±71,53 ve 101,63±72,43 ay, p=0.017). Hastaların 795'i (%68,7) travmatik ve 362'si (%31,3) nontravmatik olarak gruplandırıldı. Tüm tanılar içerisinde en sık görülenleri 390 (%33,7) trafik kazası, 201 (%17,4) ilaç intoksikasyonları, 166 (%14,3) düşme, 66 (%5,7) kesici delici alet yaralanması ve 60 (%5,2) özofagus korozyonuydu. En sık başvurular yaz ve ilkbahar aylarında gözlendi. Olguların yarısının acil servisten taburcu edildiği ve 568'ine (%49,09) çeşitli kliniklerde yatırılarak tedavi gerektiği saptandı. Hastaların 9'u ilk müdahalesi yapıldıktan sonra, yanık ünitemizin olmaması ve yoğun bakım servisimizde yer bulunamaması nedeniyle dış merkezlere gönderildi. Toplam 8 hasta (5'i acil serviste ve 3'ü yoğun bakımda) exitus oldu. Hastaların %14,6'sına düzenlenen adli raporda hayati tehlike olduğu belirlendi.
SONUÇ: Çocukluk çağında oluşan adli nitelikteki olayların çoğu önceden basit tedbirlerle önlenebilir sağlık sorunlarıdır. Adli olgularda koruyucu önlemlerin alınması ve bununla ilgili yöntemlerin geliştirilmesine ihtiyaç vardır. Bunun için adli vaka tutanaklarının düzenli bir şekilde doldurulması ile beraber çocuk acil ve adli tıp hekimlerinin işbirliği yapması önem arz etmektedir.

Anahtar Kelimeler: Adli olgu, çocuk, acil

PS-256[Çocuk Acil]

Akut etanol zehirlenmesi nedeniyle çocuk acil servisine yapılan başvuruların değerlendirilmesi

Damla Hanalioğlu[1], Ahmet Ziya Birbilen[1], Filiz Akbıyık[2], Aslı Pınar[2], Özlem Tekşam[1]
[1]Hacettepe Üniversitesi, Çocuk Sağlığı ve Hastalıkları Anabilim Dalı, Çocuk Acil Bilim Dalı
[2]Hacettepe Üniversitesi, Tıbbi Biyokimya Anabilim Dalı

GİRİŞ: Alkol, en sık suistimal edilen maddelerden biridir. Pediyatrik yaş grubunun alkol maruziyetinde tüm dünyada görülen artış, akut alkol zehirlenmesi ve bununla ilgili çeşitli sorunların da daha sık görülmesine neden olmaktadır.

AMAÇ: Bu çalışmanın amacı akut alkol zehirlenmesi nedeniyle çocuk acil servisine başvuran hastaların demografik, klinik ve laboratuvar özelliklerinin incelenmesidir.

YÖNTEM: Ocak 2006 – Aralık 2016 tarihleri arasında çocuk acil servisine başvuran ve serum etanol düzeyi çalışılmış olan hastalar retrospektif olarak belirlendi. Bunlardan serum etanol düzeyi < 50 mg/dL olan, 18 yaşından büyük olan ve dosya bilgileri yetersiz olanlar çalışma dışında tutuldu.

BULGULAR: Serum etanol düzeyleri belirlenen 917 hastadan 229'unun serum etanol düzeyleri >50 mg/dL idi. Dokuz hasta dosya verileri yetersiz olduğu için çalışma dışında tutuldu. Böylece toplam 220 hasta (128 erkek, 92 kadın) çalışmaya dahil edildi. Hastaların %53'ü acil servise acil yardım ekipleri tarafından getirildi. Hastaların yaş ortalaması 16,0±1,6 yıldı. En sık başvuru yakınmaları sırasıyla bilinç değişikliği (%29,5), bulantı-kusma-baş dönmesi (%21,8) ve travma (%14,1) idi. Acil servis başvurusu sırasında hastaların çoğunun Glasgow Koma Skoru 15 idi. Sadece 5 hastada GKS <8 idi. Hastaların çoğunda basit yaralanmalar mevcuttu. En sık yaralanma mekanizması düşmeler (%5,5, n=12) idi. Hastaların %11,8'inin (n=36) intihar girişiminin bir bileşeni olarak alkol kullandığı anlaşıldı. Serum etanol düzeylerinin 50,8 - 341,2 mg/dL aralığında olduğu görüldü. Biyokimyasal incelemeleri yapılmış olan 207 hastanın %20,8'inin böbrek fonksiyon testlerinde hafif düzeyde bozulma olduğu, %17,6'sında hipofosfatemi, %19'unda hipokalemi olduğu gösterildi. Hastaların yarısından fazlasında (%52) hafif hiperglisemi olup hiçbir hastada hipoglisemi saptanmadı. Kan gazı incelemesi yapılmış olan hastaların (n=143) %68,6'sında hiperlaktatemi veya laktik asidoz saptandı. Kan şekeri düzeyi ve pH ile serum etanol düzeyleri korele bulundu (sırasıyla p=0,007; R2=0,053 ve p=0,008; R2= 0,038). Hastaların büyük kısmının (%94) tetkik ve tedavisi acil serviste tamamlandı.

SONUÇ: Pediatrik yaş grubunda akut alkol zehirlenmesi önlenebilen ancak artmakta olan bir problemdir. Etanol zehirlenmesi tespit edilen hastalarda hiperlaktatemi, hipokalemi, hipofosfatemi, hafif hiperglisemi ve böbrek fonksiyon testlerinde bozulma olabileceği akılda tutulmalıdır.

Anahtar Kelimeler: Alkol, etanol, zehirlenme, çocuk acil, çocuk

PS-257[Çocuk Acil]

Çocuk Acil Polikliniğimize Suisid Amaçlı Başvuran Zehirlenme Vakalarının Değerlendirilmesi

Metin Uysalol, Emel Ekşi Alp
İ.Ü. İstanbul Tıp Fakültesi, Çocuk Sağlığı ve Hastalıkları Anabilim Dalı, Çocuk Acil Bilim Dalı, İstanbul

AMAÇ:
Suisid çocukluk döneminde nadir görülen, sıklığı yaşla birlikte artan, ergenlerde sık görülen ölüm nedenlerinden biridir. Son yıllarda ülkemizde de suisid girişiminde bulunan ergenlerin sayısı giderek artmaktadır. Ülkemizde suisid girişimlerinin genellikle ilaçlar ile gerçekleştirilmeye çalışıldığı bildirilmektedir. Acil servise getirilen suisid olguları multidisipliner yaklaşımla izlenmektedir.

YÖNTEM:
1 Ocak 2016 ile 1 Ağustos 2017 tarihleri arasında İstanbul Tıp Fakültesi Çocuk Acil Polikliniği'ne suisid nedenli zehirlenme ile başvuran 29 vaka retrospektif olarak değerlendirilmiştir.

BULGULAR:
Toplam 142 zehirlenme vakasının 29'u (%20,4) suisid girişimi nedeniyle başvurmuştu. Yaşları 13-17 arasında olan toplam 29 vakanın yaş ortalaması 15,60 ± 1,28 yıl olup bunların 25'i kız (%86.2) idi. 29 vakanın 11'i (%37,9) bir psikiyatrik hastalık tanısı ile takip ediliyordu. En sık kullanılan ilaç grupları sırasıyla analjezik - antiinflamatuar ilaçlar (n:13;%44,8) ve merkezi sinir sistemi (MSS) ilaçlarıydı (n:8; %27,5). Dört vaka (%13,7) tek dozda ölümcül olabilen ilaçlar ile suisid girişiminde bulunmuştu.

Vakalar ilaç alımlarından ortalama 3,82 ± 3,17 saat sonra acil polikliniğimize getirilmişti. Başvuru anında bir hastanın Glasgow koma skoru 13 olup diğerlerinin 15 idi. Acil serviste izlem süresi ortalama 29,48 ± 15.05 saatti. Vakaların %31'i takip süreleri boyunca klinik olarak semptomatik oldu. %20,6'sında gastrointestinal sisteme ait belirtiler, %6,8'inde kardiyovasküler sisteme ait belirtiler ve %6,8'inde merkezi sinir sistemine ait belirtilere rastlandı. 24 (%82,7) vakanın izlemi acil servisimizde tamamlanarak taburcu edildi; 3 vakanın (%10,3) takiplerinin uzun sürmesi gerekliliğinden dolayı yatışı diğer servislerde devam etti, 2 vaka ise (%6,8) yoğun bakım ünitesine transfer edildi.

SONUÇ:
Suisid girişimleri çocukluk çağında özellikle ergenlik döneminde önem kazanan bir sorundur. Diğer zehirlenmelerden daha farklı bir durum olarak, tedavi ve takibi özellik gösteren, ailelerin önleme ve takipte önemli rolü olan bir durumdur. Yaklaşımda multidisipliner çalışma gerektiren suisid vakaları çocuk acil pratiğinde giderek artan öneme sahip olmaya devam etmektedir.

Anahtar Kelimeler: adölesan, intoksikasyon, suisid, zehirlenme

PS-258[Çocuk Acil]

Antidepresanlar ile Zehirlenmeler: Tehlikenin Farkında mıyız?

Emel Ekşi Alp[1], Metin Uysalol[1], Özge Bayrak Demirel[2]
[1]İ.Ü. İstanbul Tıp Fakültesi, Çocuk Sağlığı ve Hastalıkları Anabilim Dalı, Çocuk Acil Bilim Dalı, İstanbul
[2]İ.Ü. İstanbul Tıp Fakültesi, Çocuk Sağlığı ve Hastalıkları Anabilim Dalı, İstanbul

AMAÇ: İstanbul Tıp Fakültesi Çocuk Acil Polikliniği'ne zehirlenme sebebiyle başvuran hastaların demografik ve etiyolojik özellikleri ile prognozlarını retrospektif olarak incelemeyi amaçladık.

YÖNTEM: 1 Ocak 2016 ile 1 Ağustos 2017 tarihleri arasında İstanbul Tıp Fakültesi Çocuk Acil Polikliniği'ne zehirlenme sebebiyle başvuran hastaların dosyalarını yaş, cinsiyet, alınan madde, acil servise başvurana kadar geçen süre, ek hastalık varlığı, suisid amacı olup olmadığı, uygulanan dekontaminasyon yöntemleri, acil serviste izlem süresi ve prognozları açısından retrospektif olarak inceledik.

BULGULAR: Acil polikliniğine getirilen 142 hastanın 86'sı (%60,6) kız, 56'sı (%39,4) erkekti. Kızların ortalama yaşı 7,27± 6,44, erkeklerin ortalama yaşı 4,66± 4,78 saptandı. 70 (%49) hastanın ilaçlar sebebiyle zehirlendiği, bunların 30'unun (%42) birden fazla ilaç aldığı görüldü. İlaç intoksikasyonlarında en sık sebebin antidepresanlar olduğu (%31-22 hasta) görüldü ve içerik olarak en sık amitriptilinle zehirlenme vakalarına rastlandı (%45-genele oran %14). 29 hastanın (%20) suisid amacıyla zehirlendiği, bunların 25'inin (%86,2) kız, 4'ünün (%13,8) erkek olduğu görüldü. Suisid amacıyla zehirlenen kızların yaş ortalaması 15,46± 1,38, erkeklerin yaş ortalaması 16±0,81 saptandı. Zehirlenme olgularının 119'u (%83,8) taburcu oldu, 5'i (%3,5) servise, 18'i (%12,7) pediyatrik yoğun bakım ünitesine interne edildi. Zehirlenme nedeniyle yatırıldıkları acil servisteki gözlem süresince hiçbirinde mortalite görülmedi.

SONUÇ: Dünyada ve ülkemizde antidepresanların zehirlenme etkenleri arasında arka sıralara düştüğü bilinirken, yaptığımız çalışmada birimimize getirilen hastalarda hala ilaç zehirlenmelerinin sık bir sebebinin antidepresanlar olduğu görülmüştür. Suisid amaçlı zehirlenme oranlarının geçmiş yıllarda yapılan çalışmalarla benzer oranlarda olduğu görüldü. Günümüzde ev temizlik maddeleri ile zehirlenmeler acil polikliniklere başvuran zehirlenme olguları arasında ilk sırada yer almaktadır. Koroziv maddelerle olan zehirlenmeler, fakültemizde Çocuk Cerrahisi Anabilim Dalı tarafından takip edildiğinden dolayı bu grup hastalar araştırmamıza dahil edilmemiştir. İlaçların çocukların erişemeyeceği şekilde saklanması konusundaki ebeveyn eğitimi ve suisid girişimlerini azaltmak için adölesanlara rehberlik eğitimi verilmesi önemlidir.

Anahtar Kelimeler: antidepresanlar, intoksikasyon, zehirlenme

PS-259[Çocuk Acil]

Yenidoğanlar Acil Servisi Birinci Basamak Olarak mı Kullanıyor ? Prospektif Çalışmanın 6 Aylık Sonuçları

Caner Turan[1], Gülsüm Keskin[2], Ali Yurtseven[1], Eylem Ulaş Saz[1]
[1]Ege Üniversitesi Tıp Fakültesi, Çocuk Sağlığı ve Hastalıkları Ana Bilim Dalı, Çocuk Acil BD
[2]Ege Üniversitesi Tıp Fakültesi, Çocuk Sağlığı ve Hastalıkları Ana Bilim Dalı

Giriş
Yenidoğanların acil yakınmaları oldukça az ve benign özellikte olmasına rağmen bu durum gün geçtikçe değişmektedir. Ülkemizde prenatal bakımın yetersiz olması ve doğum sonrası erken taburculuklar nedeniyle acil servislere yenidoğan başvuruları artmaktadır. Çalışmamızın amacı, yenidoğanların çocuk acil servise başvurmasına neden olan faktörleri incelemek. Ayrıca yenidoğanların acil servisteki izlemlerini, tedavilerini ve prognozlarını (taburculuk, hospitalizasyon)

değerlendirmek.
Materyal-Metod
Çalışma bir yıllık planlanmış olup 3 aylık veriler sunulmuştur. Eylül 2016-Ekim 2016 tarihleri arasında Çocuk Acil Servise başvuran tüm yenidoğanlar (≤28 gün) çalışmaya alındı. Demografik-perinatal-maternal özellikler, sosyal faktörler, klinik bulgular, tanı ve prognozları değerlendirildi. Hospitalizasyon ve sevk oranı ile tekrar başvuru sıklığı araştırıldı.
Bulgular
Altı aylık süre boyunca çocuk acil servise başvuran toplamda 39.918 hastanın 976 (%2.4)'ünü yenidoğanlar oluşturmaktaydı. Ortalama yaş 7.5 gün olup %53,2'i erkek idi. Bebeklerin yarısından fazlası (%55.3) mesai saati dışında başvurdu ve %98,9 'i sevksiz-ailesi tarafından getirildi. Multiparite sıklığı %60,9 iken, sezaryen ile doğum %62,8 sıklıkta saptandı. Bebeklerin %79.3'ü anne sütü, %18,1'i anne sütü ve formula, %2.6'sı ise sadece formula ile beslenmekteydi. En sık başvuru yakınmaları sırasıyla, sarılık (%72.1), huzursuzluk (%5.8), kusma (%3,1), ateş yüksekliği (%3) şeklindeydi. Acil serviste konulan tanılar sırasıyla, 'normal yenidoğan' (%71.8), indirek hiperbilirubinemi (%9.8), üst solunum yolu enfeksiyonu (%8.2), infantil kolik (%3,4), yenidoğanın geç hemorajik hastalığı (%2,2) şeklindeydi. Sadece 174'ü (%17.8) bebek ciddi durum (sepsis, pnömoni, akut yaşamı-tehdit-edici-olay, fototerapi ihtiyacı) sebebi ile başvururken 1 hasta ani bebek ölümü sendromu görüldü ve acil serviste exitus oldu. Başvuran bebeklerin %14.1'i hospitalize edildi. En sık hospitalizasyon sebepleri sırasıyla, hiperbilirubinemi (%61.3), ağır sepsis (%16.1), akut yaşamı-tehdit-edici-olay (%6.5) idi. Çalışmamızda, hospitalizasyon ile prematürite ve hekim tarafından sevk edilme arasında anlamlı ilişki saptandı ($p<0.05$, $p<0.001$, sırasıyla). Ayrıca, anne yaşı ve bebek yaşı (≤7 gün) ile tekrar başvuru arasında da anlamlı ilişki saptandı ($p<0.05$, $p<0.001$, sırasıyla).
Sonuç
Yenidoğanlar acil servisleri birinci basamak sağlık merkezi olarak kullanmaktadır. Çalışmamızda da görüldüğü üzere, yenidoğanların ilk olarak aile hekimlerine başvurmaları acil servislere gereksiz başvuruları önleyecektir.

Anahtar Kelimeler: yenidoğan, acil servis, prenatal bakım, çocuk

Beslenme

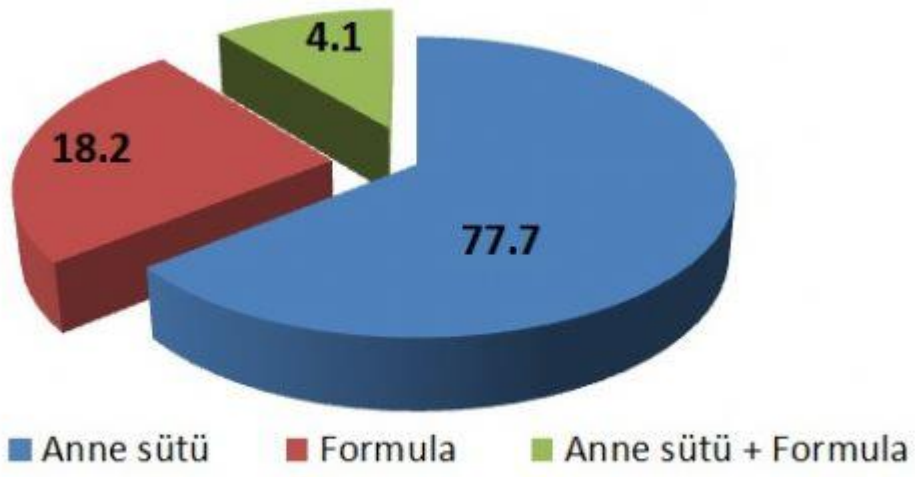

Basvuru Yakinmalari

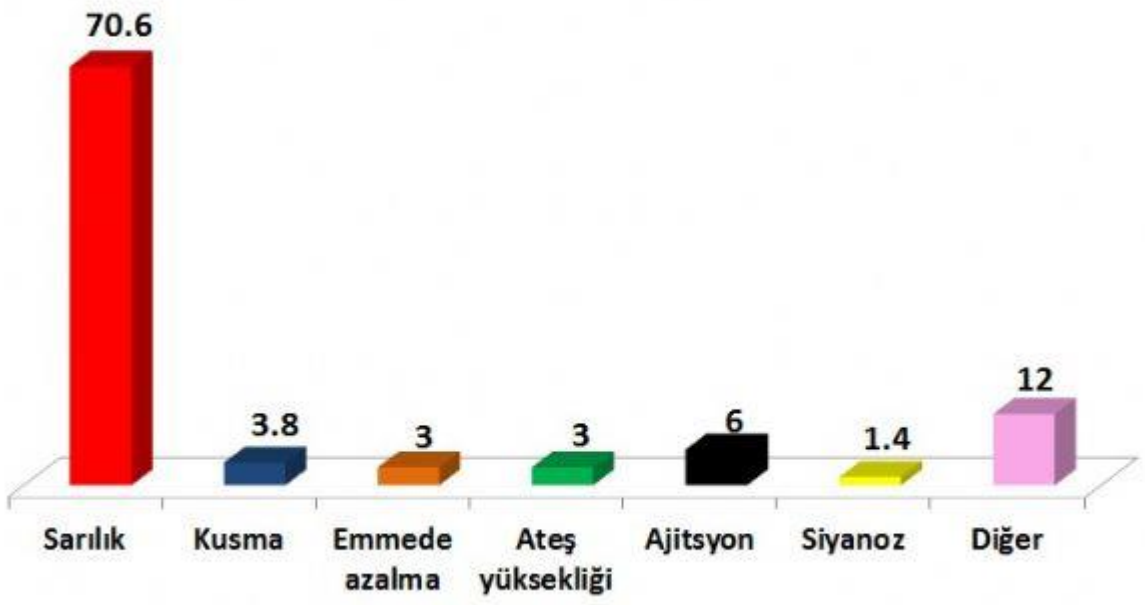

Acil servisteki tanilar

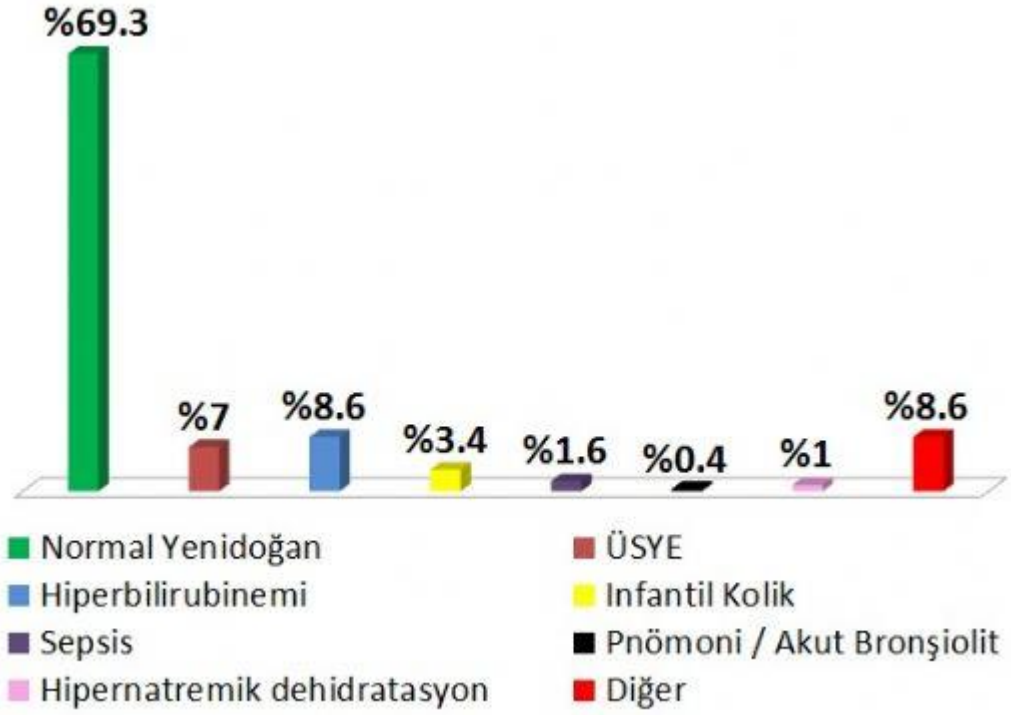

Hospitalizasyon Endikasyonlari

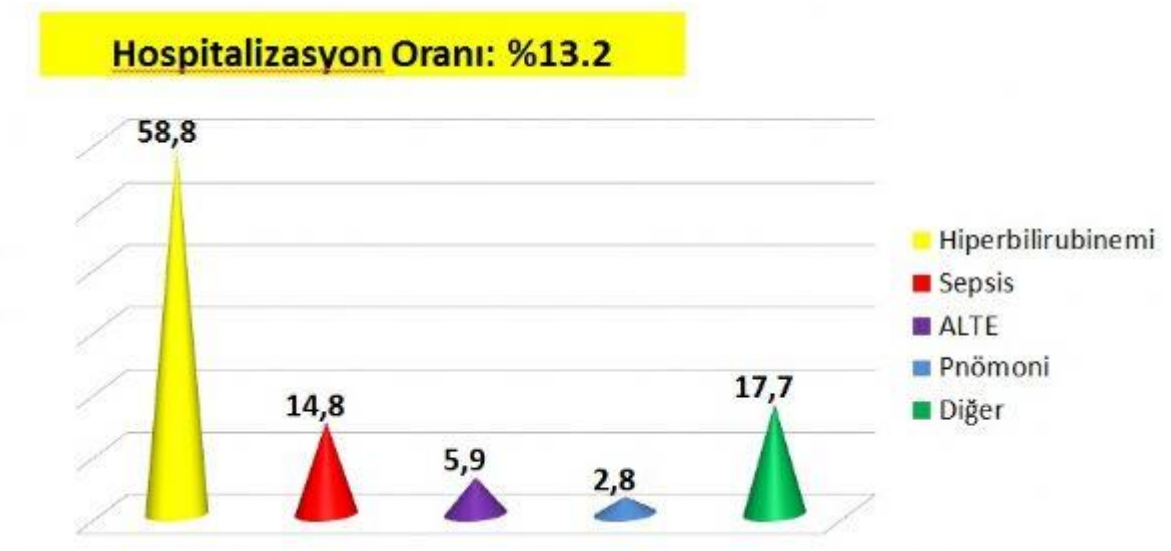

PS-260[Çocuk Acil]

Karbonmonoksit Zehirlenmesi: Bir Üniversite Hastanesinin Beş Yıllık Deneyimi

Metin Uysalol[1], Emel Ekşi Alp[1], Ayşe Odacılar[2]
[1]İ.Ü. İstanbul Tıp Fakültesi, Çocuk Sağlığı ve Hastalıkları Anabilim Dalı, Çocuk Acil Bilim Dalı, İstanbul
[2]İ.Ü. İstanbul Tıp Fakültesi, Çocuk Sağlığı ve Hastalıkları Anabilim Dalı, İstanbul

AMAÇ:
Karbonmonoksit (CO) renksiz, kokusuz, tatsız ve toksik bir gazdır. Bu nedenle toksik belirtiler oluşmadan önce zehirlenmenin farkına genellikle varılamaz. CO zehirlenmeleri kış aylarında sık görülen zehirlenmeler arasındadır. Evlerde kullanılan ocaklar, kömür sobaları, şofbenler havalandırma iyi değil ise CO zehirlenmesine neden olur. Yangınlara bağlı ölümlerin büyük bir kısmı CO solunmasına bağlı olarak gelişir. Dünya genelinde olduğu gibi ülkemizde de CO zehirlenmeleri önemli bir halk sağlığı sorunudur. Bu çalışmanın amacı, 2012-2017 yılları arasında üniversitemiz Çocuk Acil Bilim Dalı'nda CO zehirlenmesi nedeniyle izlenen hastaların demografik özellikleri, klinik seyirleri, uygulanan tedavi ve laboratuvar bulguları ile değerlendirilmesi olarak belirlenmiştir.

YÖNTEM:
Çalışmaya alınan 32 vakanın yaş, cinsiyet, klinik özellikleri ve laboratuvar sonuçları retrospektif olarak incelendi. Tedavi olarak hiperbarik oksijen tedavisi alan ve almayanların klinik ve laboratuvar bulguları karşılaştırıldı.

BULGULAR:
İstanbul Tıp Fakültesi Çocuk Acil Polikliniği'ne 2012-2017 yılları arasında CO zehirlenmesi nedeniyle başvuran 32 hastanın demografik özelliklerini, CO maruziyet kaynağını, başvuru kan gazı ve

karboksihemoglobin düzeyleri ile taburcu olmadan önceki kan gazı ve karboksihemoglobin düzeylerini inceledik. Hastaların 15'i (%46,9) kız, 17'si (%53,1) erkekti ve ortalama yaş 7,8 ± 5,5 yıl idi. Karbonmonoksit kaynağı olarak 12'sinin (%37,5) kömür sobası; 12 'sinin (37,5) doğalgaz şofbeni; altısının (%18,75) yangın, birinin (%3,12) doğalgaz tüpü, birinin (%3,12) ise egzoz gazı nedeniyle karbonmonoksite maruz kaldığı öğrenildi. 12 vaka (%37,5) hiperbarik oksijen tedavisi alırken, 20 vaka (%62,5) 10 L/dk oksijen alacak şekilde rezervuarlı geri dönüşümsüz oksijen maskesi ile izlendi ve hiperbarik oksijen tedavi ihtiyacı olmadı. Başvuru anındaki ortalama karboksihemoglobin değeri %20,6 ±15,9 saptandı. Taburculuk anında hastaların ortalama karboksihemoglobin değeri %1,15 ± 0,72 idi. Hiperbarik oksijen tedavisi alan hastaların ortalama karboksihemoglobin değeri %30,5 ±13,8 hesaplanırken; tedavi sonrası ortalama değer %0,75 ±0,44 olarak saptandı. Acil Müşahede Birimi'ndeki yatış süreleri incelendiğinde; 13 kişi (%40,6) 24 saat, 8 kişi (%25) 8 saat, 11 kişi (34,3) 12 saat boyunca izlenmiş olup 48 saati bulan yatış süresi olmadı. 30 kişi (%93,7) taburcu olurken bir kişi (%3,1) Yenidoğan Yoğun Bakım Ünitesi'ne transfer edildi, bir kişi ise (%3,1) hastaneden izinsiz ayrıldı. Çocuk Acil Müşahede Birimi'ndeki gözlemleri süresince mortalite izlenmedi.

SONUÇ:
Halkın CO gazının tehlikeleri konusunda eğitilmesi etkin bir korunmada temel yaklaşımdır. CO ile zehirlenme vakalarında özellikle çocuk hastalarda nörölojik sekel gelişme olasılığının daha yüksek olması sebebiyle bu hastalarda oksijen tedavisinin iyi düzenlenmesi gerekir. Bu konuda deneyimli olan merkezlerde gerektiğinde hızla hiperbarik oksijen tedavisi uygulanması ile morbidite ve mortalite önemli ölçüde azaltılabilir.

Anahtar Kelimeler: çocuk, hiperbarik oksijen tedavisi, karbonmonoksit zehirlenmesi

PS-261[Çocuk Acil]

Viral Myozitli 23 Olgunun Klinik ve Laboratuvar Bulguları İle Değerlendirilmesi

Caner Turan[1], Alî Yurtseven[1], Gülsüm Keskin[2], Candan Çiçek[3], Eylem Ulaş Saz[1]
[1]Ege Üniversitesi Tıp Fakültesi, Çocuk Sağlığı ve Hastalıkları Ana Bilim Dalı, Çocuk Acil BD
[2]Ege Üniversitesi Tıp Fakültesi, Çocuk Sağlığı ve Hastalıkları Ana Bilim Dalı
[3]Ege Üniversitesi Tıp Fakültesi, Tıbbi Mikrobiyoloji Ana Bilim Dalı

GİRİŞ:
Benign akut çocukluk çağı miyoziti (BAÇM), influenza epidemileri sırasında artan ve kendini sınırlayan bir hastalıktır. Klinik olarak, bacak ağrısı ve güçsüzlük ile karakterize olup laboratuvar bulgularında kreatin kinaz (CK) yüksekliği ile seyretmektedir.
Bu raporda, daha önce sağlıklı olan ve influenza enfeksiyonu sırasında ya da sonrasında acil serviste BAÇM tanısı konulan 23 olgu sunulmuştur.
MATERYAL-METOD:
Ege Üniversitesi Tıp Fakültesi, Çocuk Hastanesi, acil servise Ocak-Mart 2016 ile Ocak-Mart 2017 tarihleri arasında (iki influenza sezonu) başvuran ve BAÇM tanısı konulan tüm hastalar retrospektif olarak çalışmaya dahil edildi. Hastaların demografik özellikleri, klinik bulguları, laboratuvar ve

serolojik özellikleri ile acil servis izlemleri değerlendirildi. BACM tanısı konulan hastalardan olası viral enfeksiyonların etyolojisi için alınan ve PCR ile viral ajanlar analiz edilen nazofaringealaspirat (NPA) örnekleri incelendi.
SONUÇLAR:
Çalışma süresinde BAÇM tanısı konulan 23 hasta çalışmaya alındı. Hastaların 18'i (%78.3) erkek ve ortalama yaş 7.96 (SD ±3.54) idi. En sık görülen semptomlar sırasıyla bacak ağrısı (% 95), iştahsızlık (% 65) ve boğaz ağrısı (% 50) idi. Hiçbir hastada kronik hastalık yoktu. Başvuru sırasındaki ortalama kreatinin kinaz (CK) düzeyi 3804 IU/L (1634-8644 IU/L) idi. Serolojik değerlendirmede, hastaların 17'sinde (%77.3) influenza [3 (%13,6) influenza A, 14 (%63.6) influenza B], 3'ünde (15%) rhinovirus, 2'sinde (10%) RSV saptandı, bir hastada üreme olmadı. Hastaların 5'i (%23.8) acil servisteki izleminde sonra hospitalize edildi, birinde rabdomyoliz gelişti. Hospitalize edilen hastaların hepsinde İnfluenza (3 İnfluenza B, 2 İnfluenza A) saptandı. İnfluenza A saptanan hastaların birinde rabdomyoliz gelişti. Hastaların tümünde tam iyileşme görüldü ve 24 saat ile 7 gün arasında izlem ve tedavi yapıldıktan sonra taburcu edildi.
TARTIŞMA:
BAÇM tamamen iyileşme ile sonuçlanan benign bir klinik tablodur. Viral ajanların kış dönemlerinde epidemiler yapması nedeniyle non-spesifik viral myozit olarak da adlandırılır. Literatürde, influenza ajanlarına bağlı myozit olguları az da olsa bildirilmiştir; ancak buna yönelik genel bir görüş birliği bulunmamaktadır. Bu çalışmada, nonspesifik viral myozit diye tanımlananların aslında influenza miyoziti olduğu ve influenza A'nın influenza B'ye göre daha ciddi bir tablo ile seyrettiğini gösterdik.
SONUÇ:
Acil serviste myozit tanısı konulan hastalarda standart olarak intravenöz hidrasyon ve alkalizasyon tedavisi uygulanmaktadır. Çoğu merkezlerde NPA ile etken saptanamamaktadır. İnfluenza tedavisinde endikasyonu var ise oseltamivir kullanımının ilk 48 saat içinde başlanması önerilmektedir; ancak myozit ile ilgili yapılmış bir çalışma yoktur. Bu çalışma sonucunda myozit tedavisinde oseltamivir kullanımının klinik ağırlığı etkileyebileceği düşünülmüştür.

Anahtar Kelimeler: myozit, influenza, oseltamivir, çocuk

Semptomlar

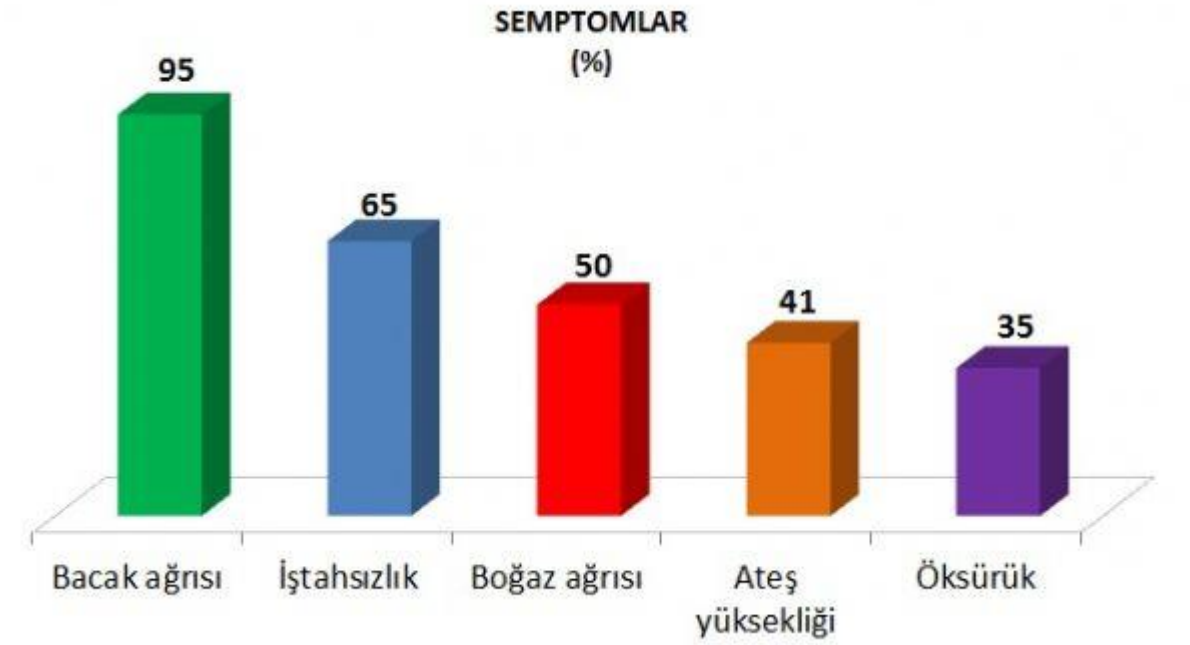

Etkenler

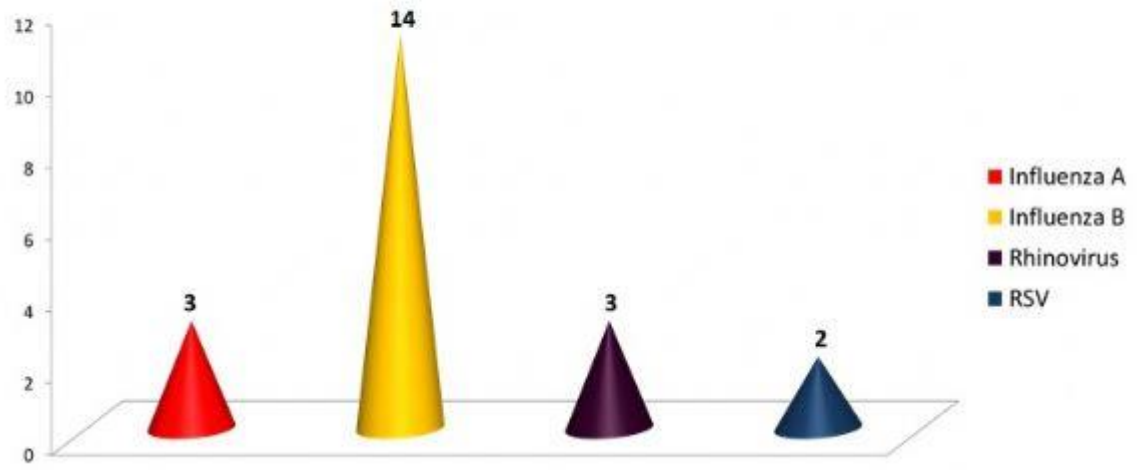

Kreatinin kinaz dÃ¼zeyleri

PS-262[Çocuk Acil]

Acil Servise Başvuran Adölesanlarda Yasadışı Madde Kullanımı

Ali Yurtseven, Caner Turan, Eylem Ulaş Saz
Ege Üniversitesi Tıp Fakültesi, Çocuk Sağlığı ve Hastalıkları Ana Bilim Dalı, Çocuk Acil Bilim Dalı, İzmir

GİRİŞ-AMAÇ: Madde bağımlılığı tüm dünyanın karşı karşıya olduğu ciddi sorunlardan biridir. Yasadışı keyif verici ve uyarıcı maddelerin özellikle adölesan dönem ve erken gençlik döneminde sık kullanıldığı bildirilmektedir. Teknolojik gelişmeler, hızlı nüfus artışı, gelir dağılımındaki dengesizlik ve yüksek oranda genç nüfus, yasadışı madde kullanımının gelişmiş ülkeler kadar olmasa da Türkiye'de de son yıllarda giderek artmasına sebep olmuştur. Bu çalışmadaki amacımız çocuk acil servise başvuran ve yasadışı madde kullandığı tespit edilen hastaların oranını, başvuru nedenlerini, demografik ve sosyal özelliklerini ortaya koymaktır.
GEREÇ-YÖNTEM: Ege Üniversitesi Tıp Fakültesi Çocuk Acil Servis'ine 1 Ocak 2013-31 Aralık 2016 tarihleri arasında başvuran ve alınan idrar toksik tarama testinde yasadışı madde saptanan 13-18 yaş arası adölesan hastalar çalışmaya dahil edildi. Hastaların demografik ve sosyal özellikleri, acil servise geliş nedenleri ve nasıl sonuçlandırıldıkları, hasta dosyalarından elde edilen veriler doğrultusunda geriye dönük olarak incelendi. Ayrıca çalışmaya alınan tüm hastalar telefonla aranarak amaçlanan bilgiler elde edilmeye çalışıldı.
BULGULAR: Çalışma süresi boyunca acil servisimize toplam 14702 adölesan hasta başvurdu. Bunların 131'inde (%0.9), 144 yasa dışı madde tespit edildi. Toplam adölesan başvurusu ile yasa dışı madde kullandığı tespit edilen hastalar sırasıyla 2013'te 2837 ve 17 (%0.6), 2014'te 3476 ve 27 (%0.8), 2015'te 4037 ve 39 (%1), 2016'da 4352 ve 48 (1.1) idi. Çalışmaya alınan hastaların 85'i (%65) erkekti ve ortalama yaşı 15.3±1.09 yıldı. Bu hastaların çoğunun (%68) mesai dışında, daha sık yaz döneminde (%34) ve en sık nöropsikiyatrik (%61) şikayetlerle başvurduğu saptandı. Hastaların en sık amfetamin (n:86, %60), sonrasında sırasıyla doğal kannabinoid (n:35, %24), benzodiazepin (n:13, %9), sentetik kannabinoid (n:6, %4), opiat (n:3, %2) ve kokain (n:1, %1) kullandığı tespit edildi. Kızlarda amfetamin kullanma oranı (%76) daha yüksekti. Kırk iki (%32) hastada ek psikiyatrik hastalık mevcuttu. Amfetamin kullandığı tespit edilen 1 hasta multiorgan yetmezliğine girerek kaybedildi. Hastaların 59'una (%45) telefonla ulaşılarak sosyodemografik özellikleri soruldu. Telefonla ulaşılan hastaların 56'sının (%95) sigara içtiği, 52'sinin (%88) ayda en az bir kez alkol kullandığı, 38'inin (%64) okul başarısının kötü olduğu, 15'inin (%25) ailesinde suç işlemiş birinin olduğu ve 18'inin (%31) gecekonduda yaşadığı belirtildi. Ayrıca aile durumları sorulduğunda; 32'inin (%54) anne-babasının ayrı olduğu, 35'inin (%59) ailesinin ekonomik durumunun kötü olduğu, 52'sinin (%93) anne-babasından en az birinin sigara içtiği, 49'unun (%83) anne-babasından en az birinin ayda en az bir defa alkol kullandığı söylendi.
ÇIKARIMLAR: Yıllar içerisinde adölesan dönemde yasa dışı madde kullanım oranının arttığı saptanırken, bu maddeler arasında en sık amfetamin kullanıldığı tespit edildi. Ayrıca madde kullanan adölesanların kötü sosyoekonomik koşullara sahip ailelerin çocukları olduğu görüldü. Bu konuda daha fazla çalışma yapılmalı, madde kullanma potansiyeli olan risk grupları belirlenmeli ve tıbbi önlemlerin yanısıra, kamusal, sosyal, hukuki tüm önlemler alınmalıdır.

Anahtar Kelimeler: Adölesan, Çocuk acil servis, Yasadışı madde

Saptanan yasadisi maddeler

Şekil 1: Saptanan yasadışı maddeler

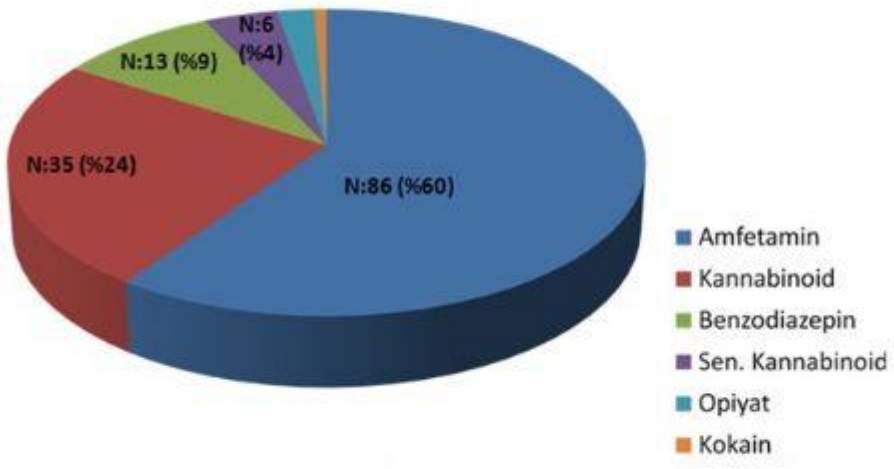

Telefonla ulaşılan olguların özellikleri

Değişkenler	Olgular (N=59)	%
Sigara kullanma oranı	56	95
Alkol kullanma oranı	52	88
Düşük ekonomik düzey	35	59
Kötü okul başarısı	38	64
Madde kullanan arkadaş		95
Ailede suç işlemiş kişi varlığı	15	25
Anne ve/veya Baba sigara kullanımı	52	88
Boşanmış/Yanlız yaşayan anne-baba	32	54

Tüm hastaların demografik ve klinik özellikleri

Değişkenler	Tüm Olgular (N=131)	%
Cinsiyet Erkek/Kız	85/46	65/35
Yaş (median), yıl	16	
Ana başvuru şikayeti Nöropsikiyatrik İntihar girişimi Göğüs ağrısı/Çarpıntı Multiorgan yetmezliği Diğer	80 25 14 1 11	61 19 11 1 8
Yıllara göre madde kullanan hastalar 2013 2014	17 27 39 48	13 20 30 37

2015 2016		

PS-263[Çocuk Acil]

Bir Çocuk Acil Servisine Adölesan Yatışları

Ayla Akca Çağlar, Halit Halil, Nilden Tuygun, Can Demir Karacan
SBÜ Dr.Sami Ulus Kadın Doğum Çocuk Sağlığı ve Hastalıkları SUAM, Çocuk Acil Kliniği, Ankara

GİRİŞ-AMAÇ: Adölesan dönemde çok önemli fiziksel ve psikososyal değişimler görülür. Bu dönemde gencin büyüme ve gelişme sürecine uyumunun yanı sıra, bu döneme ilişkin sağlık sorunları da diğer dönemlere göre farklılık gösterebilmektedir. Bu çalışmada çocuk acil polikliniğine başvuran ve acil gözlemde izlenen 14-18 yaş aralığındaki hastaların klinik özellikleri ve sonuçlarının değerlendirilmesi amaçlanmıştır.

GEREÇ-YÖNTEM: Hastanemizin çocuk acil servisinde Ağustos 2016- Ağustos 2017 tarihleri arasında yatırılarak izlenen 14.0-17.9 yaş (ortalama 16.0 ± 1.0 yıl) aralığındaki 183'ü (%53.5) kız 159'u (%46.5) erkek olan adölesan hastalar geriye dönük olarak değerlendirildi.

BULGULAR: Bir yılda çocuk acil servisinde 292 hastanın 342 yatış sayısı saptandı. Bu sayı, çocuk acil polikliniğine başvuran adölesanların % 11.2' sini, çocuk acil servisine yatışların da %9.3' ünü oluşturmaktaydı. 342 yatış sayısının 230'u (% 67.2) yeni gelişen akut semptomlar nedeniyle, 77'si (% 22.5) altta yatan kronik hastalıkların akut atakları ve ikincil gelişen komplikasyonları nedeniyle, 35'i (% 10.2) replasman tedavisi nedeniyle yatırıldı. Hastalar ortalama 14.45 saat (min 0-max 188 saat) acil gözlemde izlendi. Yatışların çoğunluğunu zehirlenmeler (n=116, %33.9), nörolojik nedenler (n=82) (%24) ve gastroenterolojik hastalıklar (n=32, % 9.4) oluşturmaktaydı. Zehirlenmelerin sıklıkla (%73.2) ilaçlara bağlı olduğu ve bundan da en fazla çoklu ilaç alımının sorumlu olduğu görüldü. Nörolojik hastalıklar içinden acil gözleme en sık yatış nedeni akut dönemde geçirilen konvülziyonlar iken; gastroenterolojik nedenler arasında en sık kanamalar tespit edildi. Yatışların çoğunluğuna (n:148 % 43.3) 16-24 saatleri arasında iken; 24-08 saatleri arasında yatışların önemli bir kısmını zehirlenme olguları oluşturmaktaydı (% 45.7). Tekrarlayan 67 yatışın % 49.2'si replasman tedavisi nedeniyle idi. Yatışların % 70.2' si eve taburcu ile, %24'ü servislere ve % 3.2'si yoğun bakım ünitesine devir ile sonuçlandı.

SONUÇ: Çocuk acil polikliniğine başvuran yaklaşık her 10 adölesandan biri acil servise yatışla sonlanmaktadır. Bu yaş grubunda yatışların çoğunluğunda akut gelişen durumlar, özellikle de özkıyım amaçlı zehirlenmeler yer almaktadır. Bu hastalar genellikle eve taburcu edilirken, yoğun bakım ünitesine devredilen hastaların da yarısını oluşturmaktadır. Kronik hastalıkların sorunlarının acil gözlemi daha az meşgul etmekte olduğu saptandı.

Anahtar Kelimeler: adölesan, çocuk acil

tablo 1

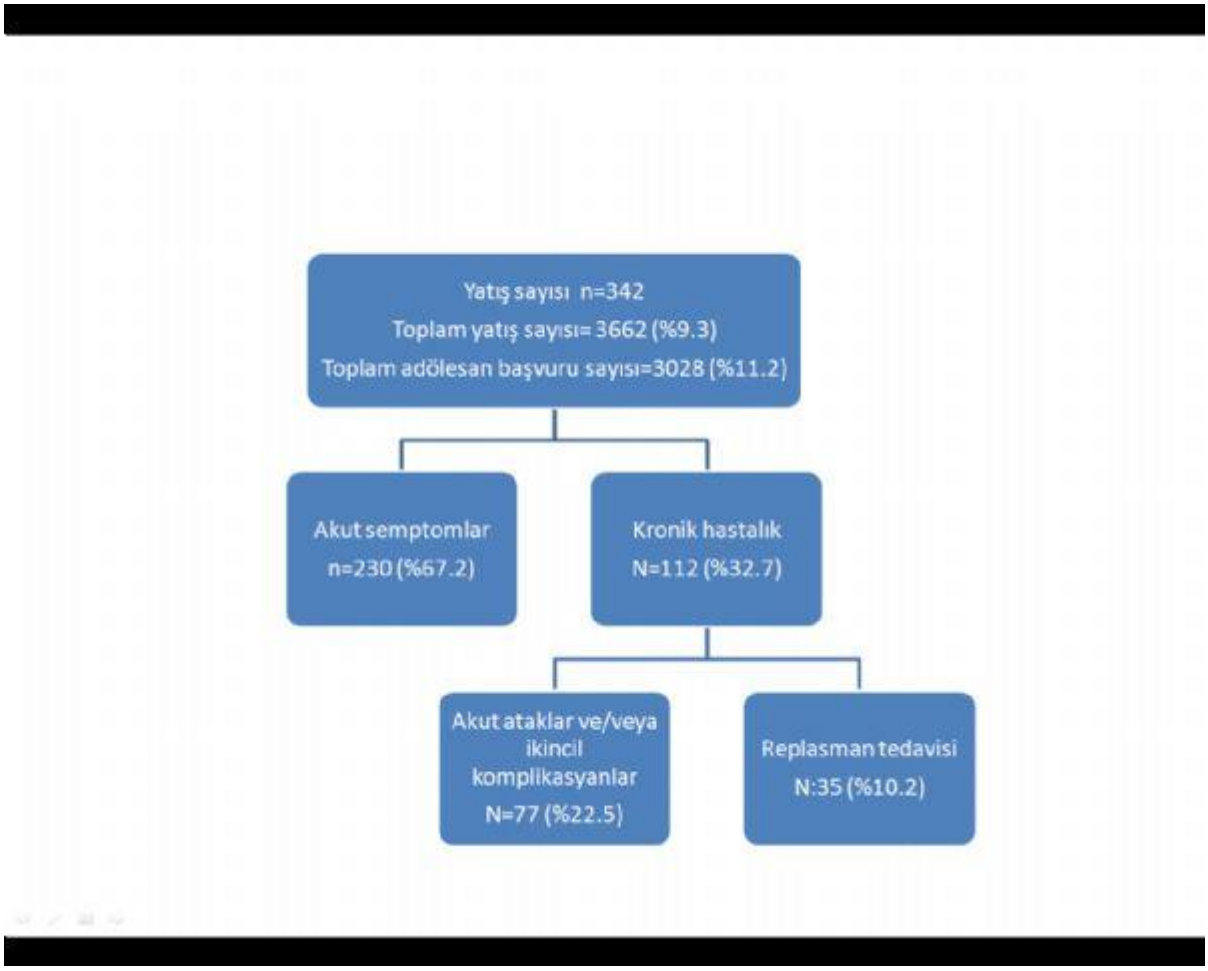
Yatış sayısı n=342
Toplam yatış sayısı= 3662 (%9.3)
Toplam adölesan başvuru sayısı=3028 (%11.2)
Akut semptomlar
n=230 (%67.2)
Kronik hastalık
N=112 (%32.7)
Akut ataklar ve/veya ikincil komplikasyanlar
N=77 (%22.5)
Replasman tedavisi
N:35 (%10.2)

tablo 2

Tablo 2. Hastaların Demografik Özellikleri	N=342 (%)
Yaş	14-17.9 yaş (ort 16 ±1 yıl)
Cinsiyet	
Kız	183 (%53.5)
Erkek	159 (%46.5)
Tanı Grupları	
Zehirlenmeler	116 (%33.9)
Nörolojik	82 (%24)
Gastroenterolojik	32 (%9.4)
Enfeksiyon	29 (%8.5)
Metabolik	25 (%7.3)
Kardiyolojik	16 (%4.7)
Diğer (n≤10)	42 (%12.2)

tablo 3

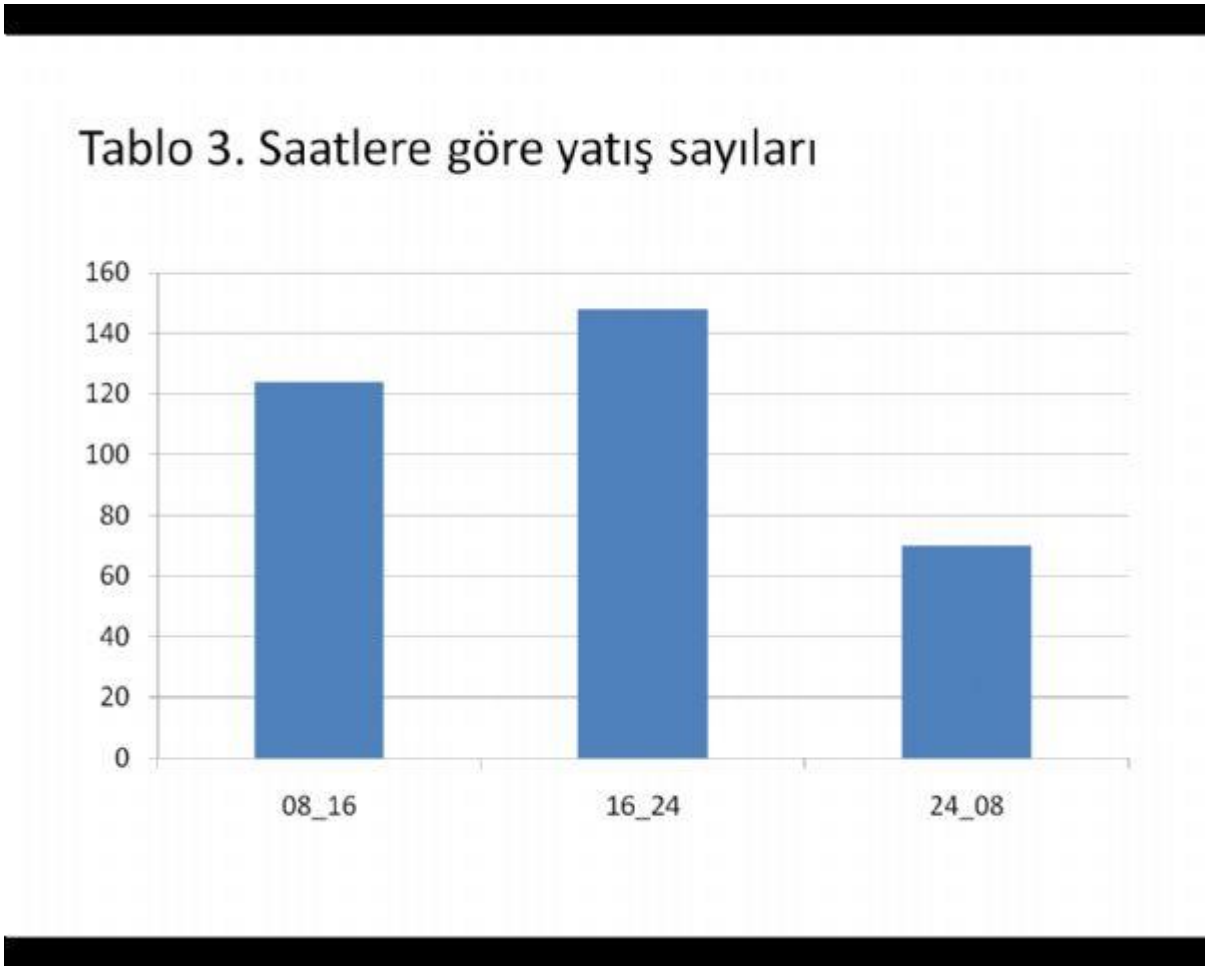

PS-264[Çocuk Acil]

Kafa travması geçiren çocuklarda serum IGF-1 düzeyi ile nörolojik hasar ilişkisi

Anıl Er[1], Ali Rıza Şişman[2], Murat Kaçar[3], Aykut Çağlar[1], Fatma Akgül[1], Emel Ulusoy[1], Hale Çitlenbik[1], Murat Duman[1], Durgül Yılmaz[1]
[1]Dokuz Eylül Üniversitesi, Çocuk Acil Bilim Dalı, İzmir
[2]Dokuz Eylül Üniversitesi, Biyokimya Ana Bilim Dalı, İzmir
[3]Dokuz Eylül Üniversitesi, Çocuk Psikiyatri Ana Bilim Dalı, İzmir

AMAÇ: Kafa travması çocuklarda ölüm ve sakatlığın önemli bir nedenidir. Sağ kalan hastalarda sıklıkla nöronal hasara bağlı kognitif fonksiyonlarda bozukluk gözlenmektedir. Insulin-like growth factor-1

(IGF-1), bu hasarın önlenmesinde etkinliği araştırılan çok sayıda ajandan biridir. Bu çalışmada kafa travmasına maruz kalan çocuklarda serum IGF-1 düzeyi ile akut ve geç dönem nörolojik hasar ilişkisinin araştırılması hedeflenmektedir.

YÖNTEM: Dokuz Eylül Üniversitesi Tıp Fakültesi Hastanesi Çocuk Acil servisine Mart 2014- Mart 2016 tarihlerinde kafa travması nedeniyle başvuran 6-16 yaş arası 150 çocuk çalışmaya dahil edildi. Tüm hastalar başvuru anında, travmadan 24 saat ve 3 ay sonra değerlendirilerek yaş, cinsiyet, başvuru saati, başvuruya kadar geçen süre, travma mekanizması, Glasgow Koma Skalası (GKS), travmatik beyin hasarının (TBH) derecesi, Pediatrik Travma Skoru (PTS) kaydedildi. Her bir değerlendirmede serum IGF-1 düzeyi ölçümü için kan örneği alındı. Ayrıca travmadan 3 ay sonra "WechslerIntelligenceScaleforChildren-Revised (WISC-R)" testi ile hastaların kognitif fonksiyonları incelendi.

BULGULAR: Çalışmaya 150 hasta dahil edildi. Hastaların ortalama yaşı 10,1±3,6 yıldı. 120 hastada hafif, 10 hastada orta, 20 hastada ağır derecede TBH mevcuttu. Tüm hastalarda üçüncü ay kontrolünde ölçülen serum IGF-1 düzeyi, başvuruda ve travmadan 24 saat sonraki düzeyden daha yüksek saptandı ($p<0,001$). Hafif TBH grubunda başvuruda ve travmadan 24 saat sonra IGF-1 düzeyleri arasında anlamlı fark saptanmazken 3.ay kontrolündeki düzey diğerlerinden anlamlı olarak yüksek bulundu (sırasıyla $p=0,048$ ve $p<0,001$). Başvuruda IGF-1, hafif TBH grubunda orta-ağır TBH grubuna göre anlamlı olarak daha yüksekti ($p=0,038$). Hastaların WISC-R testinde performans puan ve total puanları sırayla 94,8 ± 13,6 ve 92,2 ± 12,7 idi. Hafif TBH ve orta-ağır TBH olan hastalar karşılaştırıldığında performans puan ve total puanlar açısından anlamlı fark saptanmadı ($p=0,456$ ve $p=0,125$). Başvurudaki serum IGF-1 düzeyi ile WISC-R test sonuçları arasında korelasyon tespit edilmez iken yaş, GKS, TBH'nin derecesi ve mortalite ile başvurudaki serum IGF-1 düzeyi arasında ilişki saptandı.
SONUÇ: Bu çalışmada çocuklarda kafa travması sonrası azalan serum IGF-1 düzeyinin TBH ve mortalite ile ilişkili olduğu saptanmıştır ancak WISC-R performans ve toplam IQ skorları ile ilişki bulunmamıştır.

Anahtar Kelimeler: Kafa travması, Insulin-like growth factor-1, kognitif fonksiyon, çocuk

PS-265[Çocuk Acil]

Çocuk araç güvenliği konusunda çocuk ve acil hekimlerinin farkındalığı

Aykut Çağlar[1], Figen Çelebi Çelik[2], Anıl Er[1], Emel Ulusoy[1], Utku Karaarslan[3], Fatma Akgül[1], Hale Çitlenbik[1], Başak Bayram[4], Durgül Yılmaz[1], Murat Duman[1]

[1]Dokuz Eylül Üniversitesi Hastanesi Çocuk Sağlığı ve Hastalıkları AD, Çocuk Acil Bilim Dalı, İzmir, Türkiye

[2]Dr. Behçet Uz Çocuk Hastalıkları ve Cerrahisi Eğitim ve Araştırma Hastanesi, Çocuk Acil Kliniği, İzmir, Türkiye

[3]Dr. Behçet Uz Çocuk Hastalıkları ve Cerrahisi Eğitim ve Araştırma Hastanesi, Çocuk Yoğun Bakım Kliniği, İzmir, Türkiye

[4]Dokuz Eylül Üniversitesi Hastanesi Acil Tıp AD, İzmir, Türkiye

AMAÇ: Ülkemizde ve dünyada, çocukluk çağında en önemli ölüm sebebi, motorlu araç kazalarıdır. Önleyici stratejiler ile motorlu araç kazalarına ikincil mortalite ve morbididte önemli ölçüde azalmaktadır. Bu çalışmanın amacı ailelerin bilgilenme konusunda en çok güvendiği çocuk hekimleri ve acil hekimlerinin çocuk araç koltuğu kullanımı hakkında farkındalığını ve bilgi düzeyini ortaya koymaktır.
YÖNTEM: Çalışma için 23 sorudan oluşan bir anket formu elektronik olarak çocuk ve acil hekimlerine gönderildi. Anket formu 3 bölümden oluşturuldu. İlk bölüm demografik bilgileri sorgularken, ikinci bölümde çocuk araç güvenliği hakkında farkındalığı sorgulandı. Üçüncü bölümde ise Amerikan Pediatri derneğinin beş temel önerisi sorularak, bilgi düzeyinin ölçülmesi hedeflendi. Bilgi düzeyi doğru sayısına göre sınıflandırıldı (Mükemmel:5, Çok iyi:4, iyi:3, Kötü:2, Çok kötü: 0 ve 1 doğru). Hekimler, pediatristler ve acil hekimleri olarak iki gruba ayrıldı. Yine travma hastası karşılayan hekimler ile karşılamayanlar iki grupta karşılaştırıldı.
BULGULAR: Çalışmanın başında 500 anket formu elektronik olarak hekimlere gönderildi. Çalışmaya anket formunu tam olarak dolduran 323 kişi dahil edildi. Hekimlerin %12,6'sının kendi çocukları için araç koltuğu kullanmadığı ve bunun en büyük sebebinin ise çocuğun reddetmesi ya da kalabalık aile olduğu görüldü. Araç koltuğu kullanmayan ailelerin, çocuklarının güvenliğini sağlamak için en çok kullandığı yöntemin ise emniyet kemeri kullanımı olduğu belirlenmiştir. Hekimlerin çoğunun (%66,5) çocuk araç koltuğu hakkında farkındalığı iyi ve çok iyi düzeyde idi. Konu hakkında en çok bilgi edindikleri kaynak olarak genel inernet sitelerydi. Amerikan Pediatri derneğinin hazırladığı rehberin kullanımı ise %10,3'dü. Farkındalığın aksine hekimlerin bilgi düzeyine bakıldığında %93,2'sinin kötü ve çok kötü olduğu görülmüştür. Hekimlerin bilgi düzeyleri hekim grupları arasında istatistiksel olarak fark olmamasına karşın ($p>0,05$), travma karşılamayan hekimlerin olduğu grupta, kendi bilgi düzeylerini daha kötü olduğunu düşünenlerin sayısı anlamlı olarak daha yüksekti ($p=0,02$).
SONUÇ: Bu anket çalışması aileler için en önemli ve güvenilir bilgi kaynağı olan çocuk ve acil hekimlerinin bilgi düzeyinin, kendi fakındalıklarının aksine, çok kötü olduğunu ortaya koymaktadır. Çocuk araç güvenliği konusunda toplumsal farkındalığın arttırılmasında en önemli basamaklardan birinin hekimlerimizin farkındalığını ve bilgi düzeyinin arttırılması gerektiğini düşünüyoruz.

Anahtar Kelimeler: Acil, Araç koltuğu, Çocuk, Motorlu araç kazası

PS-266[Çocuk Acil]

Akut batın kliniği ile çocuk acil servisine başvuran bruselloz olgusu

Pınar Seven
SB. SBÜ. Van Eğitim ve Araştırma Hastanesi, Çocuk Sağlığı ve Hastalıkları Anabilim Dalı

GİRİŞ: Bruselloz dünyada yaygın olarak görülen ve ülkemizde de endemik olan bir zoonozdur. Bruselloz farklı sistemleri tutabilir. Gastrointestinal tutulum sık olmasına rağmen akut batın tablosu nadir görülmektedir.
AMAÇ: Multisistemik tutulum gösterebilen brusellozun özellikle çocuklarda nadir görülen akut batın tablosunu taklit etmesi sonucu yanlış tanı konulmasına ve gereksiz tedaviler yapılmasına yol açabileceğinin hatırlatılması amacıyla sunulmuştur
OLGU: On beş yaşında erkek hasta acil servise karın ağrısı nedeniyle getirildi. Öyküsünden şikayetlerinin iki haftadır olduğu öğrenildi. Hastanın fizik muayenesinde genel durumu iyi idi. Batın muayenesinde sağ alt kadranda palpasyonda hassasiyeti vardı. Defans ve rebound yoktu. Diğer sistem bakıları normaldi. Laboratuvar bulgularında: Beyaz küre sayısı 10.800/mm³, hemoglobin 14,3

g/dL, trombosit sayısı 245,000/mm³ idi. C- Reaktif protein 11 mg/dL olarak geldi. Biyokimyasında karaciğer ve böbrek fonksiyonları normaldi. Elektrolit imbalansı yoktu. Total idrar tetkiki normaldi. Radyolojik incelemelerde ayakta direkt batın grafisi normal olarak yorumlandı. Abdomen Ultrasonografi' de appendiks normal olarak değerlendirildi. Batın içerisinde en büyüğü 15 x 10 mm boyutunda olan mezenterik lenf nodları ultrasonografi ile saptandı. Hasta mezenterik lenfadenit ön tanısıyla servise yatırıldı. Sefazolin ve metronidazol parenteral olarak başlandı. 2000cc/m²/gün olacak şekilde hidrasyon verildi. Klinik izleminin 24- 48. saatinde 38,5 °C ateş yüksekliği oldu. Hastanın kan kültürü alınıp antipiretik tedavi verildi. Yine aynı gün içerisinde batın muayenesinde palpasyonda hassasiyeti artan, defans ve rebound pozitifliği olan hastanın alt abdomen tomografisi çekildi. Abdomen Tomografisi Radyoloji Anabilim Dalı akut batın etiyolojisi ön tanısıyla konsülte edildi. Mezenterik lenfadenit ile uyumlu bulundu. Hastanın ateşli iken gönderilen kan kültüründe Brucella melitensis üremesi oldu. Çocuk Enfeksiyon Hastalıkları tarafından hastanın almakta olduğu sefazolin ve metronidazol tedavisi kesilerek, rifampisin, gentamisin ve trimetoprim-sülfametoksazol tedavisi üçlü olarak başlandı. Bir hafta parenteral tedavi sonunda hastanın ateşi kontrol altına alındı. Batın muayenesinde defans, rebound ve palpasyonda alınan hassasiyet kayboldu. Kontrol kan tetkiklerinde akut faz reaktanları, biyokimya ve hemogramı normale döndü. Hastanın tedavisine oral rifampisin ve trimetoprim – sülfametoksazol ile devam edildi. Genel durumu düzelen hasta tedavisinin 6 haftaya tamamlanması planlanarak kontrol kan kültürü alınıp taburcu edildi. Hasta haftalık olarak çocuk hastalıkları polikliniğine kontrole gelmektedir.
SONUÇ: Hayvancılığın yaygın olduğu ülkelerde, bruselloz endemik olarak görülmektedir. Multisistemik tutulum gösterebilen, çeşitli klinik semptomlarla karşımıza çıkabilen bu hastalığın akut batın gibi morbidite ve mortalitesi bulunan bir kliniğe yol açabileceğinin hatırlatılması amaçlanmıştır. Akut batın tablosu ile gelen hastalarda brusellozun da düşünülmesi gereksiz tedavi ve operasyonları önleyebilir.

Anahtar Kelimeler: akut batın, brusella, mezenterik lenfadenit

PS-267[Çocuk Acil]

Yoğun Bakım İhtiyacı Nedeniyle Üniversite Hastanesi Çocuk Acil Servisine Sevk Edilen İntoksikasyon Olguları: Tek Merkezlik Deneyim

Tuğba Ayçiçek[1], Nazik Yener[2], Özlem Temel Köksoy[2]
[1]Ondokuz Mayıs Üniversitesi, Çocuk Acil Ünitesi, Samsun
[2]Ondokuz Mayıs Üniversitesi, Çocuk Yoğun Bakım Bilim Dalı, Samsun

AMAÇ: Çocukluk çağı intoksikasyonları çocuk acil başvuruları nedenleri arasında önemli yer tutmaktadır. Bu çalışmanın amacı, Ondokuz Mayıs Üniversitesi Çocuk Acil Servisi' ne çocuk yoğun bakım ihtiyacı nedeniyle sevk edilen intoksikasyon olgularının demografik ve klinik özellikleri ile çocuk yoğun bakıma yatış oranları, takip ve tedavi uygulamalarının değerlendirilmesidir.

YÖNTEM: Bu çalışmada Ondokuz Mayıs Üniversitesi Tıp Fakültesi Çocuk Acil Servisi'ne Mayıs 2017 ile Eylül 2017 tarihleri arasında çocuk yoğun bakımda takip edilmek üzere sevk edilen intoksikasyon olguları retrospektif olarak incelendi.

BULGULAR: Mayıs 2017 ile Eylül 2017 arasında çocuk acil servise 100 intoksikasyon olgusu başvurmuştu. Bu olguların 76 (% 76)' i diğer sağlık kurumlarından çocuk yoğun ihtiyacı nedeniyle sevk edilmişti. Çocuk yoğun bakımda takip edilmek üzere gönderilen 76 hastanın 52' si (% 68,4) kız, 24' ü (% 31,6) erkekti. Hastaların yaş ortalaması 7,7±6,79 yıl(2 ay-17 yaş 7 ay) idi. En çok başvuru % 56,6 ile 1-4 yaş grubunda idi. İntoksikasyonların 46 ' sı (% 60,5) kaza sonucu, 25' i (%32,9) intihar amacıyla meydana gelmişti. Hastaneye başvuru süresi 1-24 saat arasında değişmekte olup ortalama 5±4,63 saat idi. Hastaların 46 (%60,5) sına mide lavajı ve aktif kömür uygulanmıştı. En sık görülen intoksikasyon etkenleri 15 hastada (%19,7) antipsikotik- trisiklik antidepresanlar, 12' sinde (% 15,8) antidiyabetikler, 10' unda (%13,2) antihipertansif-antiaritmikler olup diğer sık görülen etkenler fare zehiri ve antiepileptik ilaçlar idi. Çocuk yoğun bakımda takip edilmek üzere yönlendirilen 76 hastanın 9'u(%11,8) semptomatik, 67'si(%88,2) asemptomatikti. Semptomatik olan 9 (% 11,8) hastanın tamamı acil servis değerlendirilmesi sonucunda çocuk yoğun bakıma yatırılmıştı. Çocuk yoğun bakıma yatırılan hastaların 8 ' i kız (%88,9), 1' i (%11,1) erkek idi. Yoğun bakım ihtiyacı olan vakaların üçünde antihipertansif-antiaritmik, ikisinde antipsikotik-trisiklik antidepresan, ikisinde antidiyabetik, birisinde bilinmeyen ot yeme ve birinde antiepileptik ilaç alım öyküsü vardı. Çocuk yoğun bakımda yatan hastaların hepsine semptomatik tedavi uygulanmış sadece bir hasta mekanik ventilatörde izlenmişti. Çocuk yoğun bakımda yatış süresi en uzun 65 saat olup ortalama 33±19,52 saatti. 67 hasta (% 88,2) çocuk acil serviste takip edilip taburcu edilmişti. Kaybedilen hasta olmamıştı.

SONUÇ: Yaptığımız çalışmada intoksikasyon nedeniyle başvurdukları ilk merkezden çocuk yoğun bakım ihtiyacı olduğu için hastanemiz acil servisine sevk edilen olguların değerlendirilmesinde sadece 9' unda yoğun bakım ihtiyacı tespit edilmiş ve çocuk yoğun bakıma yatırılmış geri kalan 67 hasta acil servisten taburcu edilmişti. Hastaların ilk başvurdukları merkezlerde çocuk yoğun bakım ihtiyacının daha uygun kriterlere göre belirlenmesinin gereksiz hasta sevkini azaltacağını düşünmekteyiz.

Anahtar Kelimeler: intoksikasyon, çocuk acil, çocuk yoğun bakım

PS-268[Çocuk Acil]

İlaç Dışı Ev İçi Zehirlenmeler Nedeniyle Çocuk Acil Polikliniğine Başvuran Hastaların Bir Yıllık Analizi

Ayşe Gültekingil
Keçiören Eğitim Araştırma Hastanesi

Genel Bilgiler: Çocuk acil polikliniklerine en sık başvuru sebeplerinden birisi zehirlenmelerdir. Zehirlenmeler hem ilaçlardan hem ilaç dışı maddelerden olabilmekte, morbidite ve mortalite ile sonuçlanabilmektedir. İlaçla zehirlenmelerin riskleri konusunda literatürde pek çok çalışma mevcuttur, ilaç dışı maddelerle olan zehirlenmelerin genel özellikleri ve prognozu konusundaki bilgiler ise daha kısıtlıdır. Çalışmamızda ilaç dışı ev içi zehirlenmelerin genel özellikleri incelenmiş, klinik sonuçlar açısından ilaç zehirlenmeleri ile karşılaştırılmıştır.

METOD: Çalışmamızda Keçiören Eğitim Araştırma Hastanesi'ne 1 Mayıs 2016-30 Nisan 2017 tarihleri arasında 1 yılda başvuran ev içi zehirlenmeler retrospektif olarak incelenmiştir.

SONUÇLAR: Belirtilen tarihler arasında Çocuk Acil Polikiliniği'ne toplam 577 zehirlenme hastası başvurmuştur, bu başvuran tüm hasta popülasyonun %0.4'ünü oluşturmaktadır. Zehirlenme hastalarının 263'ü (%45.7) ilaç dışı zehirlenmeler nedeni ile başvurmuştur. Hastaların %48.1'i kızdır, ortalama yaşları 4.92'dir. En sık alınan maddeler sırasıyla temizlik maddeleri (%49.4), karbonmonoksit (%19.0) ve alkol ve türevleridir (%7.6). Zehirlenmelerin çoğu kaza ile alımdır (%97.3), alım yolu çoğunlukla oral yoldur (%73.4), bunları takip eden %25.7 inhalasyon ile, %5.6 deri yolu ile alımdır. Hastaların %56'sı yatırılarak izlenmiştir, ortalama takip süresi 26.89 saattir, %1 hastaya dekontaminasyon işlemi yapılmıştır, yoğun bakım ihtiyacı olan hasta olmamış, mortalite izlenmemiştir. En sık etkilenen sistem solunum sistemidir (%4.9), bunu nörolojik ve kardiyovasküler sistem (%2.6) izlemektedir. İlaç dışı zehirlenmeler, ilaç zehirlenmeleri ile karşılaştırıldığında, ilaç dışı ev içi zehirlenmelerde kaza ile alımların anlamlı olarak daha fazla olduğu, ilaçla zehirlenmelerde ise oral yolla alımın, mide yıkama ve aktif kömür kullanımının ve yoğun bakım ihtiyacının anlamlı olarak fazla olduğu görülmüştür(p0.05).

Tartışma ve SONUÇ: İlaç dışı ev içi zehirlenmeler de ilaçla zehirlenmeler kadar sık görülmekte, yoğun bakım ihtiyacı ilaçla zehirlenmelerden daha az görülse de sistem etkilenmeleri görülebilmektedir. Bu nedenle ilaçla zehirlenmeler kadar yakın klinik takip yapılması gerekmektedir. Bu zehirlenmelerin sıklıkla kaza eseri olmaktadır, bu nedenle gerekli tedbirlerin alınması ve ailelerin eğitimi çok önemlidir.

Anahtar Kelimeler: zehirlenme, eviçi, ilaç dışı, temizlik maddesi, çocuk, acil

PS-269[Çocuk Acil]

Madde kötüye kullanımı nedeniyle çocuk acil servisine yapılan başvuruların değerlendirilmesi

Damla Hanalioğlu[1], Ayşe Mete Yeşil[1], Ahmet Ziya Birbilen[1], Aslı Pınar[2], Özlem Tekşam[1]
[1]Hacettepe Üniversitesi, Çocuk Sağlığı ve Hastalıkları Anabilim Dalı, Çocuk Acil Bilim Dalı, Sıhhiye, Ankara
[2]Hacettepe Üniversitesi, Tıbbi Biyokimya Anabilim Dalı, Sıhhiye, Ankara

AMAÇ:
Adolesanlar, önemli bir halk sağlığı sorunu olan yasa dışı ilaç, uyuşturucu veya psikoaktif madde kullanımı açısından en önemli risk gruplarındandır. Bu hasta grubu, madde kullanımıyla ilişkili travma, intihar girişimi/kendine zarar verme davranışı, davranış değişikliği, konvülziyon, akut bilinç değişikliği ve yeni başlayan psikiyatrik belirtiler gibi diğer yakınmalarla da acil servislere başvurabilmekte ve çoğu zaman yüksek klinik şüphe üzerine teşhis edilebilmektedirler.

Bu çalışmayla, bir üniversite hastanesi çocuk acil polikliniğine başvuran ve idrar toksikolojik incelemesinde yasa dışı ilaç, uyuşturucu veya psikoaktif madde kullandığı anlaşılan hastaların demografik, klinik ve laboratuvar özelliklerinin incelenmesi amaçlandı.

YÖNTEM:

Mart 2015 - Şubat 2017 arasında Hacettepe Üniversitesi Çocuk Acil Polikliniğine başvuran, öykü ve klinik özellikleri nedeniyle madde kullanımından şüphelenilen ve idrar toksikolojik incelemesi yapılan tüm olgular retrospektif olarak incelendi ve test sonucu pozitif olan hastalar belirlendi.

BULGULAR:
Madde kullanımı şüphesiyle, yaş ortalaması 15,6±3,0 yıl olan toplam 64 (E/K=41/25) hastadan idrar toksikolojik incelemesi istendi. En sık başvuru yakınmaları, madde kullanımı beyanı ve/veya yoksunluk belirtileri (%44, n=28), akut bilinç değişikliği (%20, n=13) ve travma (%17, n=11) idi. Hastaların %33'ünde (n=21) nörolojik muayenede pozitif bulgu mevcuttu. On iki hastada etanol ve metabolitleri, 3 hastada opioidler, 2 hastada metilendioksimetamfetamin (MDMA), 1 hastada tetrahidrokanaboid (THC), 1 hastada sentetik kanabinoid deriveleri (JWH-018 ve JWH-081), 2 hastada benzodiazepin (klonazepam ve diazepam), 1 hastada trisiklik antidepresan (klomipiramin), 1 hastada haloperidol, 1 hastada metoklopromid ve 1 hastada da klorfeniramin, efedrin, psödoefedrin olmak üzere toplam 25 hastanın (%39) (E/K=18/7) idrar toksikolojik incelemesinde pozitif sonuç saptandı. Bu hastalar arasında en sık başvuru nedenlerinin madde kullanımı (n=13), bilinç değişikliği (n=5) ve travma (n=4) olduğu görüldü. Tıbbi geçmişinde psikiyatrik bir sorun olma sıklığı madde pozitif saptanan olgularda %44 oranında iken madde negatif olan olgularda bu oran %18 olup istatistiksel olarak anlamlı bulundu (p=0,02).

SONUÇ:
Adolesanlar arasında gittikçe sıklığı artan yasa dışı ilaç, uyuşturucu veya psikoaktif madde kullanımı önemli bir sorun olup erken tanıda klinik şüphe önem taşımaktadır. Öz geçmişinde psikiyatrik sorun olan hastaların madde kullanma riski daha yüksek olabileceğinden, şüphelenilen hastalarda idrar toksikolojik incelemelerinin yapılması önerilir.

Anahtar Kelimeler: adolesan, toksikoloji, psikoaktif madde, uyuşturucu

PS-270[Çocuk Acil]

Febril Konvülziyonda Tespit Edilen Mikrobiyolojik Ajanlar

Feyza Hüsrevoğlu Esen[1], Murat Doğan[1], Selma Gökahmetoğlu[2], Mehmet Adnan Öztürk[1]
[1]Erciyes Üniversitesi Çocuk Acil Bilim Dalı, Kayseri
[2]Erciyes Üniversitesi Mikrolobiyoloji Anabilim Dalı, Kayseri

GİRİŞ: Febril konvülziyon (FK); 1 aydan büyük çocuklarda görülen SSS enfeksiyonu ya da tanımlanmış bir neden ve öncesinde afebril konvülziyon öyküsü olmadan ateşle birlikte ortaya çıkan nöbetlerdir. Pediatri servislerine yatışın en sık sebeplerinden birisi olan febril konvülziyon en sık 6 ay ile 6 yaş arasında gözlenir. Çalışmamızda febril konvülziyona eşlik eden mikrobiyolojik etkenleri araştırmayı planladık.
MATERYAL-METOD: Çalışmamızda çocuk acil polikliniğine Ocak-Temmuz 2017 tarihleri arasında febril konvulziyonla başvuran 100 hasta değerlendirilmiştir. Çalışmaya 1ay-6 yaş arası ateşle birlikte generalize tonik -klonik nöbeti olan, büyüme gelişmesi normal olan hastalar alınmıştır. Yaşları 1 aydan küçük ve 6 yaştan büyük olanlar, ateşsiz nöbeti olanlar, santral sinir sistemi enfeksiyonu olanlar, büyüme gelişmesi geri olanlar, mental retarde olan, fokal nöbeti olan, kronik hastalığı olan ve önceden nöbet geçiren hastalar çalışmaya alınmamıştır. Febril konvülziyonu tetikleyen nedeni

araştırmak için hastalardan solunum yolu etken paneli, tam idrar tetkiki, gaita örneği, kan kültürü, C-reaktif protein (CRP), sedimentasyon ve procalsitonin gönderilmiştir.

BULGULAR: Hastaların 54'ü erkek, 46'sı kız hastaydı. Vakaların ortalama yaşı 25 ay±1.2, ortalama vücut sıcaklığı 38.6±2.5 C idi. 44 hastanın 1. Derece yakınında febril konvülziyon öyküsü mevcuttu. Febril konvülziyonu tetikleyen odak olarak en sık ÜSYE (%89) tespit edildi. ÜSYE ile başvuran hastalardan gönderilen solunum yolu etken paneline göre % 68 virüsler, %12 bakteriyel, %6 viral ve bakteriyel, % 3 herhangi bir etken tesbit edilemedi. Sonrasında sırasıyla en sık etkenler akut gastroenterit (%8), akut bronşiyolit (% 2), idrar yolu enfeksiyonu (%1) tesbit edilmiştir. 100 olgunun 87'si basit febril konvülziyon, 13'ü komplike febril konvülziyondu.
Tartışma ve SONUÇ: Febril konvülsiyon çocuklarda görülen en sık konvülziyon tipidir. Febril konvülsiyon erkek çocuklarda daha sıktır. (E/K =1.2-1.4/1). Anne ya da babasında FK öyküsü olanlarda genel popülasyona göre 4 kat fazla görülür. Febril konvülsiyon genellikle iyi seyirlidir. İlk febril konvülsiyon sonrası hastaların %30-40'ında rekürrens görülmektedir.
Febril konvülsiyon etyopatogenezinde rol oynayan en önemli faktörler; ateş, yaş (immatür beyin) ve genetik eğilimdir. Ateş; üst solunum yolu enfeksiyonu (ÜSYE) veya farenjit, akut otitis media, pnömoni, idrar yolu enfeksiyonu (İYE), roseola infantum ve enfeksiyöz olmayan hastalıklar gibi çok çeşitli nedenlere bağlı olabilir. Üst solunum yolu enfeksiyonları FK'lı çocuklarda genel popülasyona göre daha sıktır. Akut gastroenteritte FK insidansı düşüktü. FK'ların %70-80 oranında viral enfeksiyonlarla oluştuğu bilinmektedir. Roseola infantum, adenovirus, influenza tip A ve B'de FK görülebilmektedir. Son yıllarda Human Herpes Virüs 6 ve 7 enfeksiyonları ile birlikte FK sıklıkla bildirilmektedir. FK'da ateşe yol açan enfeksiyon ajanının yüksek oranda virüs olması, enfeksiyon bakteriyel bile olsa viral bir etkenin araya girerek ensefalit benzeri değişiklikler yaptığı ve santral sinir sistemindeki bu bozukluğun da FK'ya yol açtığı görüşünü ortaya çıkarmaktadır. Çalışmamızda da elde ettiğimiz veriler literatürü destekler niteliktedir.

Anahtar Kelimeler: febril konvulziyon, mikrobiyolojik ajanlar

PS-271[Çocuk Acil]

Çocuk acile başvuran yabancı cisim olgularının değerlendirilmesi

Murat Doğan, Feyza Esen, Mehmet Adnan Öztürk
Erciyes Üniversitesi Çocuk Acil Ana Bilim Dalı, Kayseri

AMAÇ: Yabancı cisim yutulması ve aspirasyonu, eşyaları ağza götürmeyi sık yapan bebeklerde sık görülmektedir. Tanı, aileden alınan iyi bir anamnez, öykü, klinik ve radyoloji ile konur.Bu çalışmada Erciyes Üniversitesi Çocuk Acil Servisine yabancı cisim yutulması ve aspirasyonu ile başvuran olguların değerlendirilmesi amaçlandı.
YÖNTEM: Erciyes Üniversitesi Tıp Fakültesi Çocuk Acil Servisine Ocak- Haziran 2017 tarihleri arasında yabancı cisim yutulması nedeniyle başvuran 70 olgu değerlendirilmiştir. Olguların yaşı, cinsiyeti, yutulan cismin türü, başvuru anındaki yakınmaları, olaydan ne kadar zaman sonra başvurduğu, yabancı cismin lokalizasyonu, tercih edilen tedavi yaklaşımları irdelendi.
BULGULAR: Yabancı cisim yutulması ile başvuran 70 olgunun 25'i kız, 45'i erkek idi. 0-6 yaş arasında olan olgularımızın % 63.6'sı 1-3 yaş, % 36.4'ü 3-6 yaş arasındaydı. Olgularımızda en sık olarak madeni para, çekirdek, tel, oyuncak parçaları, bilye, çengelli iğne, diş, raptiye, poşet, fasulye, fıstık gibi yabancı cisimlerle karşılaşıldı. Olguların % 63.6'sı ilk 24saat içinde, % 31.8'i ilk 1 hafta içinde

başvurduğu belirlendi. İki olgumuz 30 gün önce çekirdek yeme öyküsünden sonra başlayan öksürük şikayeti ile başka merkeze başvurmuş, pnömoni tedavisi başlanmış ve şikayetleri geçmediği için tarafımıza başvurdu. Semptom olarak en sık asemptomatik (%52.8) mevcuttu. Sonrasında sırayla öksürük (27.1), hışıltı (15,7), disfaji (0.02), hastada kusma (0.014) mevcuttu. Yabancı cisim yutulması ile başvuran hastaların fizik muayenesi çoğunlukla normaldi. Trakebronşiyal yabancı cisim aspirasyonu ile gelen hastaların fizik muayenelerinde tek taraflı solunum sesleri azalma, retraksiyonlar ve hışıltı mevcuttu. Olay yeri olarak en sık oturma odasında, sonra mutfak ve daha sonra ise salonda meydana gelmiştir. Olay anında çocuğun yanında en sık olarak anne, ikinci sıklıkla anne-baba bulunmaktaydı.
SONUÇ: Yutulan yabancı cisimler genellikle herhangi bir müdahaleye gerek duyulmadan kendiliğinden gaita ile atılır. Trakeobronşial yabancı cisim aspirasyonlarını ise acil olarak çıkarmak gerekir.Çocuklar eşyaları ağızlarına sık götürdüklerinden dolayı, yutabilecek ve aspire edebilecek eşya ve yiyecekleri vermemeli veya verilse bile gözümüzün önünden ayırmamalıyız. Toplumu bu konuda bilgilendirilmeli ve gerekirse eğitmeliyiz.

Anahtar Kelimeler: Yabancı cisim yutulması, aspirasyon.

PS-272[Çocuk Acil ve Yoğun Bakım Hemşirelik]

Lamotrijine bağlı gelişen steven jonhson sendromunda hemşirelik bakımının önemi:

Özlem Kendirci, Aysun Bulgur
Sağlık Bilimleri Üniversitesi Bakırköy Dr Sadi Konuk Sağlık Uygulama Araştırma Merkezi, Çocuk Yoğun Bakım Ünitesi, İstanbul

vens-Johnson Sendromu (SJS); sıklıkla ilaçlar,aşılar ve viral infeksiyonlar ile ilişkili gelişen deri ve mukozaları tutan, hedef lezyonlar ve büllerle seyreden, nadir görülen fakat yaşamı tehdit edebilen mukokutanöz bir hastalıktır. Bu nedenle SJS'nin ciddi boyutlara ulaşmadan iyileştirilmesinde hemşirelik bakımının rolü oldukça önemlidir. Biz bu olgu sunumunda lamotrijin kullanımına bağlı steven Johnson sendromu gelişen bir hastada hemşirelik bakımının önemini vurgulamak istedik.

OLGU: Ondört yaşında erkek hasta üç hafta önce bilinç kaybı, gözlerde kayma, idrar kaçırma ve tüm vucutta kasılma şeklinde nöbeti olması nedeniyle çekilen EEG ile epilepsi tanısı konulup lamotrijine tablet başlanmış. Lamotrijine günde iki kez 25mg bir hafta boyunca aldıktan sonra günde iki kez 50 mg iki hafta kullanmış. Hastanın bir gün önce başlayan gözde ve dudaklarda şişme,yüzden başlayıp gövdeye doğru yayılan döküntüsünün olması nedeniyle başvurduğu merkezde ilaç alerjisi olabileceği düşünülüp lamotrijine tedavisi kesilmiş, antihistaminik ve steroid başlanmış. Hastanın şikayetleri artış olması nedeniyle dermatoloji bölümü tarafından değerlendirilmiş ve yapılan muayenesinde göz konjuktivalarında eritem ve alt göz kapağında sarı yapışık akıntı,oral mukozada her iki dudakta yer yer hemorajik krutlar, oral mukozayı açmakta oldukça zorlanma, tüm yüzde yoğun ortaları bazıları veziküler bazıları purpurik, bazıları dokunmakla hassas, bazıları ağrılı ve bazıları kaşıntılı hedef benzeri lezyonlar saptanmış. Sol kaş lateralinde bir cm çapında ayrışma ve penis üzerinde eritemli maküller ve hedef benzeri lezyonlar izlendiği belirtilmiş. Hastada ön planda steven Johnson sendromu düşülmüş ve yoğun bakım takibi planlanmış. Hasta bu bulgularla çoğuk yoğun bakım takibine alındı. Tedavısında ılk olarak belırtılen ılaç kesildi, oral mukozaya klorheksıdınlı garga günde üç kez ve mukostatın suspansıyon günde dört kez agız bakım seti ile agız bakımı yapıldı. Ayrışan alanlara klorheksidinli yara örtüsü ile diğer eritemli alanlara bepanthene plus krem ve advantan losyonun karıstırılarak strerilazyona dıkkat ederek pansuman yapıldı. Sürekli nemli tutuldu. günde iki defa sf ıle pansuman yapıldı. Hasta ayrışma açısından her gün degerlendirildi.

Sonuç olarak özenli yara bakımı ve ağrı yönetimi SJS'de bakım ve tedavinin bel kemiğini oluşturmaktadır. Stevens-Johnson sendromunun neden olduğu vücuttaki lezyonlar ve ülserasyonlara yönelik bir bakım protokolü bulunmamakla birlikte; birey merkezli, kaliteli ve kanıta dayalı hemşirelik bakımı girişimleri ile SJS'de sistemik infeksiyonlar önlenerek hastalık ciddi boyutlara ulaşmadan iyileştirme sağlanması kaçınılmazdır

Anahtar Kelimeler: steven jonhson, hemşirelik bakımı, ilaç reaksiyonu

PS-273[Çocuk Acil ve Yoğun Bakım Hemşirelik]

Çocuk Yoğun Bakımda Ramsey Sedasyon Skalası-Bispektral İndeks Monitorizasyon uyumu ve Bispektral İndeks Monitorizasyonu'nun hemşirelik bakımına katkısı

Meryem Ünal Çimen, Nurseren İşler, Nuriye Turgut, Nihal Karaöz Özdamar, Utku Karaarslan
Dr. Behçet Uz Çocuk Hastalıkları ve Cerrahisi Eğitim Araştırma Hastanesi, İzmir

AMAÇ: Çocuk yoğun bakım ünitelerinde sedasyon alan hastalarda hemşire vital takipleri ve sedasyon skalaları temel alınarak değerlendirmeler yapılmaktadır. Sedasyon skalalarında, sedasyon düzeyleri tam olarak tanımlanmış olmasına rağmen, uygulayıcılar arasında farklı sonuçlar verebilmektedir. Hastaya derin sedasyon ve kas gevşeticiler veriliyor ise subjektif değer veren bu skalalar sedasyon derinliğini göstermekte yetersiz kalmaktadır. Çocuk hastalarda sedasyon derinliğinin ölçülmesi ve uygun dozda sedasyon verilmesi için bispektral indeks monitorizasyon (BİS) yapılabilmektedir. Yapılan araştırmalarda BİS monitorizasyon sayesinde hastaların sedasyon değerinin sürekli izlenmesi sağlanmış, yetersiz sedasyonun neden olduğu ve strese bağlı gelişen re-entübasyonlarda azalma, mekanik ventilatöre uyumda artma, taşikardi hipertansiyon gibi komplikasyonlarda azalma izlenmiştir.

YÖNTEM: Ocak 2017'de başladığımız çalışmada çocuk yoğun bakımda sedasyon alan 13 hastaya 24 saat içinde 4 kez eş zamanlı olarak subjektif değer veren Ramsey skoru hesaplanmış, objektif değer veren BİS monitorizasyon bağlanıp kaydedilmiş, sonuçlarının uyumuna bakılmıştır.

BULGULAR: Toplam 52 ölçüm değerlendirilip korelasyon bakıldığında Ramsey skoru ile BİS değeri arasında anlamlı zayıf negatif korelasyon (r = -,365, p =,008) saptanmıştır.

SONUÇ: Zayıf negatif korelasyon, Ramsey skorunun göreceli olması ve farklı kişiler tarafından değerlendirilmiş olmasına bağlanmış, Ramsey skoru ile sedasyon takibi yapılırken değerlendirmede standardizasyonun sağlanması gerektiği düşünülmüştür.

Anahtar Kelimeler: Bispektral İndeks Monitorizasyon, Çocuk Yoğun Bakım, Ramsey Sedasyon Skalası

Bispekteral İndeks Monitorizasyon

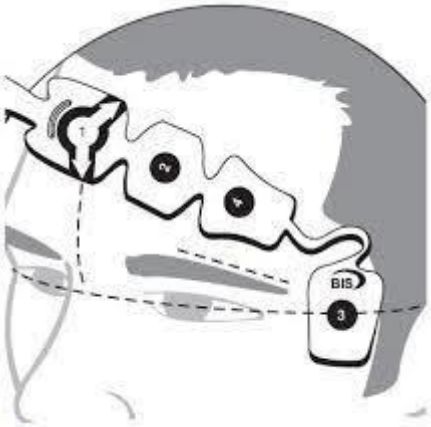

Figure 1 – Sensor with Four Electrodes.

RAMSEY SEDASYON SKALASI

DÜZEY/SKOR	Klinik tanım
1	Anksiyeteli, ajite, rahatsız
2	Koopere, oriyente, sakin
3	Sadece sözel komutlara yanıt
4	Uykulu, ışık uyarısına ani yanıt
5	Uykulu, uyarıya yavaş yanıt
6	Uykulu, uyarıya yanıtsız

PS-274[Çocuk Acil ve Yoğun Bakım Hemşirelik]

Çocukluk yaş grubunda nadir bir antikolinerjik sendrom sebebi datura stramonium zehirlenmesi: Hemşirelik bakımı ve olgu sunumu

Hüseyin Savaş, Bahar Sızmaz
Başkent Ünüversitesi, Adana Dr.Turgut Noyan Uygulama ve Araştırma Merkezi

Giriş
Antikolinerjik bitkiler farklı alkaloitler içerirler ve bitkisel ilaç olarak kullanılırlar. Datura stramonium belladonna alkaloit aileden bir bitkidir. Bitkinin ana bileşeni, merkezi sinir sistemini geçtiğinde kolinerjik sistemi aktive eden atropindir. Ülkemizde birçok farklı isimlerle anılır yaygın olarak ''Tatula'' olarak bilinir. Bu bitkinin içerdiği atropin, hiyosiyamin ve skopolamin uygun olmayan ve bilinçsiz kulanıldığında ciddi antikolinerjik zehirlenmeye neden olabilir. Çocukluk çağında çok nadir olarak görüldüğü için, biz Tatula tohumu yedikten sonra bilinç bozukluğu ve ajitasyon semptomları ile acil servise başvuran 20 aylık bir kız zehirlenme olgusunu sunmak istiyoruz.
Olgu
Yirmi aylık kız hasta hastanemiz acil bölümüne anormal kol ve bacak hareketleri, sayıklama ve halusilasyon şikayetleriyle getirildi. Öyküsünden 4 saat kadar önce kabızlığına iyi gelir düşüncesiyle, tatula bitkisi tohumundan yedirildiği öğrenildi. Fizik muayene; Ateş:38.7°C, Nabız:180/dk, SS:50/dk, Kan Basıncı:105/64mmHg, SO2:%97 idi. Ağız mukozası kuru, yüz ve gövdesinde yaygın kızarıklık vardı. Pediatrik Glasgow Koma Skala skoru 12/15 idi. O ajiteydi, amaçsız hareketleri vardı, sayıklıyor ve halusilasyonlar görüyordu. Pupiller midriyatikti, ışık refleksi zayıf alınıyordu. Nörolojik değerlendirmede ayrıca derin tendon refleksleri normaldi, klonus yoktu, meningeal irritasyon bulgusu yoktu. Abdominal distansiyon ve üriner retansiyon yoktu. Pediyatrik yoğun bakım ünitesine alındı. Hızlıca nazogastrik sondayla gastrik dekontaminasyon yapıldı ve hekim order'ine göre aktif kömür verildi. İntravenöz sıvı başlandı. Kan tetkilerinde; hemoglobin düzeyi:12.1 gr/dL, lökosit sayısı 6600/mm³,trombosit sayısı 173.000/mm³ idi. Biyokimyasal sonuçlar; üre, kreatinin, glukoz, sodyum, potasyum ve kalsiyum normaldi, AST 45 IU/L, ALT 50 IU/L, CRP <3mg/L ve eritrosit sedimentasyon hızı (ERS) 7mm/saat idi. Protrombin zamanı 12,3saniye ve INR 1.1 idi. Klinik gidiş mükemmeldi.
Hastanın izlemi; Saatlik aldığı çıkardığı, nörolojik durumu,taşikardi, ajitasyon,pupil takibi yapıldı. Hastanın hemşirelik bakımı ve izlemi en az iki yıllık çocuk yoğun bakım deneyimine sahip olan hemşireler tarafından yapıldı. Tekrarlayan nörolojik muayenede, taşikardi, midriyazis, deliryum ve ajitasyon ile bilinç bozukluğu aşama aşama düzeldi. Hastane yatışının ikinci gününde nörolojik muayenesi tamamen normale geldi. Hastaya Kendine zarar verme, Aileye yönelik etkisiz baş etme yöntemi ve Bilgi eksikliği Hemşirelik tanıları konuldu ve hekim önerileriyle taburcu edildi.
Sonuç
Bildirilen çocukluk yaş grubu Datura stramonium zehirlenmesi vakaları ülkemizde nadir görülürler. Uygun anamnezle D.stramonium kullanımı tanı için yeterlidir. Bu bitkinin bütün parçaları toksik olup atropin, hiyosiyamin ve skopolamin içerir ve yenmesi ile baş ağrısı, ağız kuruluğu, midriyazis, motor kontrol kaybı,bulanık görme, taşikardi ve vücut ısısı artışı şeklinde antikolinerjik belirtiler ortaya çıkar. Ağır olgularda solunum paralizisi, koma ve ölüm olabilir.Toksik etkiler alımdan 5-15 dakika sonra başlar ve giderek artar. Tedavi sıvı replasmanı, gastrik lavaj ve aktif kömür gibi dekontaminasyon ve destek tedaviyi içerir. Ağır olgular yoğun bakım ünitesinde izlenmelidir. Bu hastaların yoğun bakım takibi olası beklenen yan etkiler ve bulgular açısından deneyimli hemşireler tarafından dikkatli şekilde yapılması gerekmektedir.

Anahtar Kelimeler: Datura stramonium, tatula, antikolinerjik, zehirlenme

tatula stramonium bitkisi

PS-275[Çocuk Acil ve Yoğun Bakım Hemşirelik]

Suriye savaşında kimyasal silah sarin gazi vakalarının çocuk acile kabulu

Emel Teksöz[1], Çiğdem El[2], Senem Yüksel[2]
[1]Mustafa Kemal Üniversitesi, Hatay Sağlık Yüksekokulu, Çocuk Sağlığı ve Hastalıkları Hemşireliği ABD, Hatay
[2]Mustafa Kemal Üniversitesi Tıp Fakültesi, Çocuk Sağlığı ve Hastalıkları ABD Kliniği, Hatay

Amaç
Kimyasal ajanların toplum sağlığı için tehdit oluşturması bilinmesine karşın, günümüzde kimyasal silah olarak kasıtlı olarak savaşlarda kullanılmakta başta çocuklar olmak üzere mortalite oranı oldukça

ağır seyretmektedir. Araştırmanın amacı sarin gazı ile çocuk kliniğine gelen vakalarda durum değerlendirmesi yapmak ve eksikliklerin açığa çıkarılarak, kimyasal silahlara karşı koruyucu eylem protokollerinin oluşturulmasına katkı sağlamaktır.

Yöntem

Araştırmada nitel araştırma yöntemlerinden örnek olay deseni kullanılmış, ölçüt örnekleme yapılmıştır. Araştırma verileri, üniversite hastanesi çocuk acil bölümünde Mayıs 2017 tarihinde toplanmıştır. Veriler 7 hemşireden (2 stajyer-5 uzman hemşire) toplanmıştır. Araştırmada, sosyo-demografik özelliklerini sorgulayan 4 soru, sarin gazını sorgulayan 5 yarı yapılandırılmış soru içeren veri formu kullanılmıştır. Veri formları odak grup görüşme metoduyla toplanmıştır. Nitel verilerin değerlendirilmesinde 2 uzman tarafından içerik analizi yapılmış, alt boyutlar belirlenmiştir.

Bulgu

Katılımcıların 3'ü evli olup, yaş ortalaması 29.14'dür (Min=21, Max=40). Nitel sonuçlara göre "Sarin gazıyla ilk karşılaşma", "Önlemler ve eksiklikler", "Sağlık personeli açısından vaka hazırlığına yaklaşım" olmak üzere 3 ana tema belirlenmiştir.

Sarin gazıyla ilk karşılaşma temasında hemşireler hastanın ilk gelişinden, acil servise kabulüne, yapılan tıbbı tedavi ve bakım uygulamaları belirtmiştir. Bu alt boyutlara ait örnekler:

Acil servise vakalar gelir gelmez izolasyon yaptık, panik vardı, güvenlik çemberi oluşturmak zaman aldı. (Hemşire, 27 yaş)

Bazı hastalar 112 ile geldi, bazı vakalardan haberimiz yoktu, buda etrafta etkilene sayısını, kaosu artırıyordu. (Hemşire, 36 yaş)

Hastaları monitorize ettik, damar yolu, aspirasyon, oksijen tedavileri yaptık, her hasta farklıydı. (Hemşire, 40 yaş)

Önlemler ve eksiklikler temasında hemşirelerin yapmayı önerdikleri, yetersiz kalınan görüşlerden alt boyutlar oluşmuştur. Bu alt boyutlara ait örnekler:

İzolasyon önlemleri yetersiz kaldı, çoğu sağlık personeli gereksiz giyindi, atık yönetiminde yetersizlik vardı. (Hemşire, 30 yaş)

Haber verilmedi, önlemler yetersiz kaldı, diğer hastaların güvenliğinde bozulma oluştu sanırım genel kapsamlı tedavi için yetersiz kaldık diye düşünüyorum. (Hemşire, 40 yaş)

Sağlık personeli açısından vaka hazırlığına yaklaşım temasında hemşireler sağlık bakış açısı ile değerlendirmelerde bulunmuştur. Bu alt boyutlara ait örnekler:

Sarin gazına ait bilgi eksikliğimiz vardı, bu nedenle bireysel korku ve endişe yaşadık, zaman zaman sağlık personelin can güvenliği de tehdit altındaydı. (Hemşire, 21 yaş)

Sağlık personeli arasında panik oluştu, hastaya müdahalede bazı sağlık çalışanları geri çekilme eğilimindeydi buna rağmen gereksiz koruyucu ekipman kullanımı fazlaydı. (Hemşire, 30 yaş)

Sonuç

Kimyasal ajana maruz kalarak ciddi şekilde yaralanmış hastalar eğer uygun ve zamanında acil müdahale yapılırsa tamamen iyileşme şansı yüksek olan hastalardır. Her hastanenin önceden hazırlanmış kimyasal terörizm hazırlık rehberleri olmalı ve olay tanımlandığında hastaneler hastaların ve personelin sağlığını gözetmelidirler. Hastane, özellikle de acil servis çalışanlarına bu konuda eğitim vermeli ve bilgileri sürekli tazelenmelidir. Vakaların panik ile karmaşık hale gelebilecek işlemlerin koordinasyonu çok önemlidir, etkin bir organizasyon birimi oluşturulmalıdır. Hastanelerin kimyasal ajanlara karşı mutlaka hazırlıklı olması, kimyasal silahın tanımlanması, etkin ve hızlı dekontaminasyon ile etkili tedavi ve bakım hızla hayata geçirilmelidir.

Anahtar Kelimeler: sarin gazı, acil, çocuk, hemşire

Tablo I: Nitel verilere ait temalar ve alt boyutlar

TEMALAR	ALT BOYUTLAR
Sarin gazıyla ilk karşılaşma	Koruyucu ekipman Enf hemş direktif 112 ekiple geliş Ekg Oksijen Hasta kıyafetleri çıkarıldı, yıkandı Aspirasyon yapıldı. Güvenlik çemberine alındı Semptomatik tedavi yapıldı

	Monitoriazsyon Damar yolu
Önlemler ve eksiklikler	Acilden giriş haber yok İzolasyon odası yetersiz Karkaşa vardı İzolasyon odasuı yok Genel kapsamlı tedavi için yetersiz Haber verilmedi, önlemler yetersiz kaldı Tüm sağlık personeli gereksiz giyindi İzolasyon önlemleri yetersiz kaldı Sarin gazı bilgi yetersizliği Diğer hastaların güvenliğinde bozulma Atık yönetiminde yetersizlik
Sağlık personeli açısından vaka hazırlığına yaklaşım	Bilgi eksikliği Hastaya Yaklaşmaktan korku Koridorda müdehale Sağlık personelin can güvenliğinde bozulma Sağlık personelin Bireysel korku, endişe Gereksiz koruyucu ekipman kullanımı Hasta personeli arasında panik Hastaya müdehalede geri çekilme

PS-276[Çocuk Acil ve Yoğun Bakım Hemşirelik]

Ekstrakorporeal Membran Oksijenasyonu Uygulanan Çocukta Hemşirelik Bakımı

Nur Özkök, Fidan Çiftçi, Meryem Nihal Yersel, Senanur Yavuz, Pınar Yazıcı, Muhterem Duyu
Medeniyet Üniversitesi Göztepe Eğitim ve Araştırma Hastanesi Çocuk Yoğun Bakım Ünitesi

Prekürsör lenfoid tümör, olgunlaşmamış B veya T hücrelerinden oluşan oldukça agresif bir neoplazidir. Çocukluk çağı lenfomalarının % 55 ini oluşturur. Prekürsör T hücreli lenfoblastik lenfomalı olgularında ilk bulgu genellikle sistemik lenfadenopatidir. T prekürsör lenfomaların % 50 si mediastinal kitle ile kendisini gösterir ve birlikte plevral sıvı sık rastlanır (1). Bu hastada mediastinal kitlenin neden olduğu bası nedeni ile gelişen akciğer atelektazisine bağlı akut solunum yetmezliğine destek tedavi olarak ECMO kullanılmıştır. ECMO uygulanan hastalarda yakın gözlem ve nitelikli hemşirelik bakımı yapılması tedavinin başarısını arttırmakta ve mortaliteyi azaltmaktadır. Bu olguda ülkemizde hala çok bilinmeyen ve yeni olan ECMO uygulanan çocuk hastada hemşirelik bakımına dikkat çekilmesi amaçlanmıştır.

Anahtar Kelimeler: ECMO, Hemşirelik Bakımı

PS-277[Çocuk Acil ve Yoğun Bakım Hemşirelik]

Pediatri Yoğun Bakım Ünitemizde Behçet Uz Çocuk Hastanesi Bası Yarası Risk Tanılama Ölçeğine Göre Bir Yıllık Değerlendirme

Nihal Özdamar, Nuriye Turgut, Nurseren İşler, Meryem Ünal Çimen
İzmir Güney Bölgesi Kamu Hastaneleri Birliği Genel Sekreterliği Sağlık Bilimleri Üniversitesi SBÜ Dr. Behçet Uz Çocuk Hastalıkları ve Cerrahisi Eğitim ve Araştırma Hastanesi

AMAÇ: Ağrı, acı, sekonder enfeksiyon ve bakım maliyeti düşünüldüğünde pediatri hemşireleri açısından bası yaralarının önlenmesi çok önemli olmaktadır. Bası yarasının önlenmesinde etkili hemşirelik bakımı sağlamak için risk değerlendirme araçları sıklıkla kullanılmaktadır. Bu çalışma Pediatri yoğun bakım kliniğimizde Behçet Uz Çocuk Hastanesi (BUÇH) Bası Yarası Risk Tanılama Ölçeğine göre bir yıllık verilerin değerlendirilmesi amacıyla yapılmıştır.

YÖNTEM: Retrospektif tanımlayıcı tipteki bu araştırma Dr. Behçet Uz Çocuk Hastalıkları ve Cerrahisi Eğitim ve Araştırma Hastanesi Pediatrik Yoğun Bakım Ünitesinde 01.06.2016-31.05.2017 tarihleri arasında yürütülmüştür. Araştırma verileri, sosyodemografik veri formu ve BUÇH Bası Yarası Tanılama Ölçeği kullanılarak ünitede yatan çocuklardan toplanmıştır. Veriler hastaların dosyaları geriye dönük olarak taranıp elde edilmiştir. Verilerin analizi SPSS 16.00 programı kullanılarak tanımlayıcı istatistikler sayı ve yüzde olarak verilmiştir.

BULGULAR: Araştırma kapsamına alınan çocukların (n=318), %.53,8 erkek, yaş ortalaması 12 aydır. Hastaların yatış nedenleri %40,9 kronik hastalık dır. Çocuklardan %5 (n=16) bası yarası gelişmiş, en sık bası yarası gelişen bölge olarak, oksipital (%2,2), koksiks (%1,3) belirlenmiştir. BUÇH Bası yarası Risk Tanılama ölçeğine ortalama puanı 28 (%8,8) olarak belirlenmiş, hastaların %53,5 düşük riskli olarak değerlendirilmiştir.

SONUÇ: Basınç yarasının önlenmesinde geçerli güvenilir araçların kullanımının yaygınlaşması, risk tanılamasına göre hemşirelik planının oluşturulması önemlidir. Ünitemizde bası yarası açısından risk tespit edilen hastalara risk durumuna göre kanıta dayalı standart hemşirelik planları uygulanır.

Anahtar Kelimeler: bası yarası, buçh pediatrik bası yarası risk tanılama, çocuk yoğun bakım

PS-278[Çocuk Acil ve Yoğun Bakım Hemşirelik]

Pleva Hastalığı ve Hemşirelik Bakımı

Meryem Nihal Yersel, Senanur Yavuz, Nur Özkök, Fidan Çiftçi, Pınar Yazıcı, Muhterem Duyu
Medeniyet Üniversitesi Göztepe Eğitim ve Araştırma Hastanesi Çocuk Yoğun Bakım Ünitesi

Pitriyazis likenoides et varioliformis akuta (PLEVA), Mucha-Habermann hastalığı olarak da bilinen, nadir görülen, etiyolojisi bilinmeyen, sıklıkla çocukları ve genç erişkinleri etkileyen lenfoproliferatif bir deri hastalığıdır (1). Klinik olarak hemorajik ve papülonekrotik lezyonların sıklıkla eşlik ettiği, eritemli-skuamlı papüllerle karakterizedir. PLEVA etiyolojisi bilinmeyen bir hastalık olsa da literatürde ilaçların ve enfeksiyöz ajanların tetikleyici olabileceği bildirilmektedir. (5). Tedavide sistemik antibakteriyel ajanlar, fototerapi ve topikal kortikosteroidler kullanılmaktadır. İmmunsupresif veya immunomodülatör ajanlar ise sadece hastalığın febril ülseronekrotik formunda önerilmektedir (6). Burada, nadir görülen hastalığın seyri, tedavisi ve bakımı ile ilgili bilgi vermek amaçlanmıştır.

Anahtar Kelimeler: Pleva, Hemşirelik Bakımı

PS-279[Çocuk Acil ve Yoğun Bakım Hemşirelik]

Çocuk Yoğun Bakım Kliniğinde Yatan Hastaların Yoğun Bakım Deneyimleri

Sevinç Yalçın[1], Mücella Özkaya Arı[1], Beyhan Kunt[1], Cansel Dağlı[1], Dilem Tutuş[1], Fulya Kamit Can[2], Ayşe Berna Anıl[3]
[1]SBÜ İzmir Tepecik Eğitim ve Araştırma Hastanesi, çocuk yoğun bakım hemşiresi
[2]SBÜ İzmir Tepecik Eğitim ve Araştırma Hastanesi, çocuk yoğun bakım uzman doktoru
[3]İzmir Katip Çelebi Üniversitesi Tıp Fakültesi, Çocuk Yoğun Bakım Bilim Dalı Öğretim üyesi

GİRİŞ: Yoğun bakım üniteleri (YBÜ), yaşamı tehdit altında olan bireylere en üst düzeyde yarar sağlamak amacıyla çok sayıda teknolojik araçların kullanıldığı, multidisipliner bir ekip yaklaşımının zorunlu olduğu bakım merkezleridir. YBÜ'nde uygulanan bakım ve tedaviler, fiziki ortam ve iletişim şekli, özellikle ailesinden uzak kalan çocuk hastaların fizyolojik ve psikolojik durumlarını daha olumsuz etkileyebilmektedir. Hastalık sürecinde çocuğun yaşadığı olaylara yüklediği anlamlar

hemşireler tarafından anlaşılıp ele alınmadıkça bütüncül bakımdan söz edilemeyecektir. AMAÇ: Bu çalışma, çocuk YBÜ'nden taburcu olan çocukların hastalık sürecinde yoğun bakımda yaşadığı duygu ve düşüncelerinin neler olduğunu tespit etmek amacıyla yapıldı. GEREÇ-YÖNTEM: Araştırma Haziran 2016 – Haziran 2017 tarihleri arasında İzmir Tepecik Eğitim ve Araştırma Hastanesi Çocuk YBÜ'nde yatmış, 10 yaş ve üstü, çocuk yoğun bakımda en az 48 saat geçirmiş ve iletişim kurulabilen 35 hasta ile planlanmıştır. Türkçe bilmeyen, iletişim kuramayan ve ex olan 19 hasta çalışmaya dahil edilmemiştir. 21 hasta ve ailesine ulaşılabilmiştir. Görüşmeye 2 hasta katılmak istemeyip, 1 hasta ailesiyle kliniğe gelmesine rağmen ankete katılmayı reddetmiştir. Toplam 18 hastadan veri toplanmıştır. Anket formu demografik bilgiler ve 15 açık uçlu sorudan oluşmaktadır. Veri toplama tekniği olarak yüz yüze görüşme yöntemi kullanılmıştır. Hasta ailelerine telefonla ulaşılarak araştırmanın amacı ve yararı açıklanmış, gönüllülük esası olduğu belirtilerek izin alınmıştır.
BULGULAR: Araştırmaya katılan hastaların % 55,6'sı erkek, % 44,4'ü kızdı. % 33,3'ü kardiyolojik problemler, % 16,6'sı travma sonrası yoğun bakıma girmişti. YBÜ'sinde ilk uyandıklarında hastaların % 61,1'i korku hissetmiş ve nerede olduğunu algılayamadıklarını ifade etmişlerdir. Bir hasta ilk uyandığındaki düşüncelerini "Organ mafyası beni kaçırdı ve böbreklerimi aldı sandım" diye ifade etmiştir. YBÜ'ndeki uyaranlar hastaların % 61,1'inde endişe ve korku duyguları oluşturmuştur. Bir hasta bu durumu "Akıl hastanesindeyim sandım" şeklinde ifade etmiştir. Hastaların % 38,8'i YBÜ'de onları en çok korkutan şeyi onlara yapılan uygulamalar olarak belirttiler. Hastaların % 77,7'si YBÜ'nde pencere bulunmadığı için gece-gündüz ayrımını yapamadığını ifade ettiler. Hastaların % 66,6'sı YBÜ'sindeki döneminde psikolojik desteğe ihtiyacı olmadığını ifade ederken psikolojik desteğe ihtiyacı olduğunu ifade eden hastaların % 66,6'sı bu desteği hemşirelerle konuşarak karşıladığını ifade ettiler. Hastaların % 72'si YBÜ'nden çıkacağı için mutlu olduğunu ifade etmişlerdir. Bir hasta "Yoğun bakımdan çıktığım için mutsuz oldum. Çocuk yoğun bakıma alıştığım için gitmek istemedim" şeklinde ifade etmiştir. Hastaların % 50'si hastaneden ayrıldıktan sonra okul hayatı, günlük yaşam aktiviteleri ve sosyal çevresi açıcından sorun yaşadığını ifade etmişlerdir.
SONUÇ: Hastaların yoğun bakım deneyimlerini olumsuz etkileyebilecek fiziki etmenlerin (gürültü, ısı, ışıklandırma, kokular vb.) gözden geçirilerek ortadan kaldırılması, sağlık bakım profesyonellerinin hastalarla sürekli iletişim kurması ve bu iletişim yöntemlerinin geliştirilmesi hastaların endişe ve korkularını azaltacak ve olumsuz deneyimler yaşamalarına engel olacaktır.

Anahtar Kelimeler: hasta deneyimleri, çocuk yoğun bakımda bilinci açık hastalar

PS-280[Çocuk Acil ve Yoğun Bakım Hemşirelik]

Çocuk Yoğun Bakımda Yatan Guillain Barre Tanılı Olguda Aile Merkezli Bakımda Sinerji Modeli Kullanımı

Tuğba Güneş[1], Mücella Özkaya Arı[1], Fulya Kamit Can[2], Ayşe Berna Anıl[3]
[1]SBÜ İzmir Tepecik Eğitim ve Araştırma Hastanesi, çocuk yoğun bakım hemşiresi
[2]SBÜ İzmir Tepecik Eğitim ve Araştırma Hastanesi, çocuk yoğun bakım uzman doktoru
[3]İzmir Katip Çelebi Üniversitesi Tıp Fakültesi, Çocuk Yoğun Bakım Bilim Dalı Öğretim üyesi

GİRİŞ-AMAÇ: Sinerji, bir işi yapmak ve sonuçlandırmak için varolan ortak istek ve güçtür. Hasta bakımında kullanılan Sinerji Modeli, hasta-ailesi ve hemşire arasındaki sistematik uyum ile optimal hasta sonuçlarına ulaşabilmeyi hedefleyen yaklaşımdır. Modelde hemşirelerin daha sistemli, bilimsel çalışıp değerlendirme yapabilmesi için 8 hasta-aile özelliği ve 8 hemşire yeterliliği tanımlanmıştır. Böylece hastaya özel hasta bakım planı oluşturulmaktadır. Bu olgu Guillain Barre tanılı yatağa bağımlı bir hastanın aile merkezli bakımında Sinerji Modeli kullanımının sonuçlarını değerlendirmek amacıyla sunulmuştur.
OLGU: 9 yaşında kız hasta Guillain barre tanısı ile yoğun bakıma yatırıldı. Tedaviye rağmen mekanik ventilatör bağımlı olan hastaya trakeotomi açıldı ve ev tipi mekanik ventilatörde izleme alındı. 15 Haziran 2017'de aile destekli bakıma alınan hasta halen yoğun bakımda izlenmektedir. Aile destekli bakımda Sinerji Modeli (Synergy for Clinical Excellence: The American Association of Critical Care Nurses Synergy Model for Patient Care, 2017) uygulanarak bakım planı oluşturuldu. Eğitim formumuz hastaya özel hale getirildi. Formdaki değişiklikler; hasta-aile gereksinimlerinin 8 ölçütünün süreç içerisinde değerlendirilmesini sağlayacak nitelikteydi.
Sonuç ve Öneriler: Yoğun Bakımda aile merkezli bakımda ve eğitime yön veren formlarda genellikle fizyolojik bilgiler daha ön planda tutulmaktadır. Sinerji Modeli, hemşirenin önce kendi yeteneklerini, eksiklerini sorgulamayı, daha sonra hasta-ailenin gereksinimlerini fark edip sistematik bir şekilde bakım planına dahil edebilmesini sağladı. Yurtdışında bir çok hastane Sinerji Modelini hastane politikası haline getirmiş ve setifikalı kurslar oluşturmuştur. Ülkemizde de Sinerji Modeli hakkındaki bilgilendirme ve çalışmalar artırılarak aile merkezli bakım geliştirilmelidir.

Anahtar Kelimeler: sinerji modeli, hasta eğitim modeli, hemşire hasta uyumu

PS-281[Çocuk Acil ve Yoğun Bakım Hemşirelik]

Yeniden Yapılandırma Süreci ve Sıfır Enfeksiyon

Leyla Günay, Aysun Bulgur, Tuba Köse, Esra Şevketoğlu
Sağlık Bilimleri Üniversitesi,Bakırköy Dr.Sadi Konuk Eğitim ve Araştırma Hastanesi, İstanbul

Giriş/AMAÇ:

Dünya'da ilk pediatrik yoğun bakım ünitesi 1955'de İsveç'te Goteborg Çocuk Hastanesi'nde kurulmuştur. (1) Hastanemizde ise 2004 yılında 3 yatak ile açılmıştır.
2008 yılında tek kişilik hasta odaları olacak şekilde 6 yatak kapasiteli, sonra 9 yatakla hizmet vermekte idi.
Ünitemiz, Ocak 2016 yılında yine tek kişilik oda şeklinde, 16 yatak olmak üzere yeniden yapılandırma sürecine girmiştir.
Bu süreçte ünitemiz farklı blokta 6 yatak kapasitesi ile hizmet verdi.
Taşınma,çevre değiştirme (relokasyon) stresi çalışanlarda da stresör olarak bilinmekte ve motivasyonu olumsuz olarak etkileyebilmektedir.
Hemşire insan gücü eksikliğinin, hemşirelerde bilgi güncellemesi yapılamaması, motivasyon eksikliği, yoğun stres, yorgunluk ve tükenmişliğe yol açtığı belirtilmektedir.(2)
Yeniden yapılandırma sürecinde, hemşire hasta oranı,1:1 ve 1:2 idi. Eğitimlerimiz, oryantasyon ve hizmetiçi eğitimler olarak devam etti.
Biz bu çalışmada hastane enfeksiyonlarından invaziv araç ilişkili enfeksiyon oranını paylaşmayı amaçladık.

YÖNTEM
1 Ocak -31 Aralık 2016 yılında Çocuk Yoğun Bakım ünitesinde yatan aktif, prospektif sürveyans yöntemi ile izlenen hastalarda gelişen invaziv araç ilişkili enfeksiyonlar incelenmiştir.
BULGULAR:
01.01.2016 -31.12. 2016 tarihlerinde toplam yatan hasta sayısı 227 dir. Hasta günü 2297 dir.01 Ocak- 31 Mart 2016, 650 hasta gununde, ventilatör kullanım oranı 0,74 ventilatör ilişkili pnomoni hızı "0", Uriner katater kullanım oranı 0,41 Katater ilişkili Uriner sistem enfeksiyonu "0", Santral venöz kullanım oranı 0,83 tur. Santral Venöz Katater ilişkili kan dolaşım sayısı 1, hız 1,86 dır.1 Nisan-30 Haziran 2016 tarihlerinde,546 hasta gununde ventilatör kullanım oranı 0,73 tür.Ventilatör ilişkili pnomoni sayısı 1,ventilatör ilişkili pnomoni hızı2,51.Uriner katater kullanım oranı 0,52 Katater ilişkili Uriner sistem enfeksiyonu "0",Santral venöz kullanım oranı 0,73 tur. Santral Venöz Katater ilişkili kan dolaşım hızı 0 dır.
1Temmuz –30 Eylul 2016 tarihlerinde, 550 hasta gününde,ventilatör kullanım oranı 0,80. Ventilatör ilişkili pnomoni hızı 0 Uriner katater kullanım oranı 0,46 Katater ilişkili Uriner sistem enfeksiyonu "0",Santral venöz kullanım oranı 0,77 tur. Santral Venöz Katater ilişkili kan dolaşım hızı 0 dır.1 Ekim -31 Aralık 2016 tarihlerinde,725 hasta gününde ventilatör kullanım oranı 0,59 Uriner katater kullanım oranı 0,60 Katater ilişkili Uriner sistem enfeksiyonu "0",Santral venöz kullanım oranı 0,80 tur. Santral Venöz Katater ilişkili kan dolaşım hızı 0 dır.
SONUÇ:
Hayat kurtarmak amacı ile uygulanan invaziv girişimlerin enfeksiyon riskini artırdığı bir çok çalışmada bildirilmektedir.
Ünitemiz, tüm invaziv girişimlerin aseptik koşullarda eğitimli ekip tarafından yapıldığı, el hijyeni uyumu %90 üzeri olan bölümdür.
1 Temmuz -31 Aralık 2016 tarihleri arasında invaziv araç ilişkili enfeksiyon oranımız "sıfırdır"
Yeniden yapılandırma sürecine sıfır enfeksiyon hedefinde, hemşire hasta oranında ideal koşullar ve eğitim önemli faktör olarak değerlendirildi.
Sıfır enfeksiyonlu günlerin çokluğu yeni hedefimiz olacaktır.
Kaynak:
1.Downes JJ. The historical evolution, current status, and prospective development of pediatric critical care. Crit Care Clin 1992;8(1):1-22.
2. Farsi, Z., Dehghan-Nayeri, N., Negarandeh, R., Broomand, S. (2010).Nursing profession in Iran: an overview of opportunities and challenges. Japan Journal of Nursing Science, 7:1,9-18.

Anahtar Kelimeler: Sıfır Enfeksiyon

PS-282[Çocuk Acil ve Yoğun Bakım Hemşirelik]

Suda Boğulma Sonrası Terapotik Hipotermi Uygulamasında Hemşirelik Bakımı

Nuriye Turgut, Nihal Özdamar, Nurseren İşler, Meryem Ünal Çimen, Ayşegül Yıldız
İzmir Güney Bölgesi Kamu Hastaneleri Birliği Genel Sekreterliği Sağlık Bilimleri Üniversitesi Dr. Behçet Uz Çocuk Hastalıkları ve Cerrahisi Eğitim ve Araştırma Hastanesi

Hastane dışı kardiopulmoner resusitasyon sonrası hipotermi uygulaması insanlar üzerinde uygulanmaya 1950'lerde başlamıştır. Geleneksel olarak hipoterminin koruyucu etkisi glikoz ve oksijen

ihtiyacını azaltarak serebral metabolizmayı yavaşlatmaktır. Serebral metabolizma hipotermi sağlanırken düşürülen her santigrad derece için %5 ile %7 arasında yavaşlamaktadır. Beyin hasarın önlenmesi ve nörolojik sekellerin azaltılması amacıyla yapılan teröpatik hipotermi (TH) uygulaması, kliniğimize suda boğulma tanısı ile kabul edilen hastane dışı kardiyak arrest ve anoksisi olan hastada başarılı bir şekilde uygulanmıştır. Bu olgu çalışmasında TH uygulamasında hemşirelik bakımı sunulacaktır.
OLGU: Havuzda oynarken boğulayazan 7 yaşındaki erkek olgu, yaklaşık 5 dk sonra havuzdan çıkarılmış. Kardiyak arrest gelişen olguya acil tıbbi yardım ekibi tarafından temel yaşam desteği yaklaşık 10 dk süreyle uygulanmış, ardından en yakın sağlık kuruluşuna nakledilmiş. Olguentübe edilerek 10 dakika daha KPR uygulandıktan sonra kardiak atımların ve spontan solunumun geri dönmesi üzerine takibe alınmış. Olgu ünitemize kabul edildiğinde genel durumu kötü, bilinç kapalı, entübe, Glaskow Koma Skalası (GKS):4 E, pupilleri izokorik, vital bulguları arteriyel kan basıncı: 96/65 mmHg, kalp atım hızı: 150 atım/dk, vücut ısısı. 35.7°C, solunum sayısı:24/dk'dır. Eksternal soğutma pedleri hipotermi uygulanması için ekstremite ve göğüse yerleştirilen olgunun vücut ısısı saatte 0.5°C azaltılacak şekilde hedef ısı 34°C'ye ulaşıldı. 48 süre ile uygulanan hipotermi sonrası midazolam ve fentanil infüzyonu 2.günün sonunda kesilerek, vücut ısısı saatte 0.5°C arttırılacak şekilde hipotermi sonlandırılmıştır. Soğutmanın vücut sistemleri üzerine etkisi düşünülerek aşağıdaki hemşirelik tanıları konulmuş, riskler açısından izlenmiş ve hemşirelik girişimleri uygulanmıştır: Oksijen tüketimini ve karbondioksit üretimini azaltması nedeniyle etkisiz solunum örüntüsü, soğuk diüreze bağlı gelişebilecek hipovolemiye bağlı sıvı volum dengesizliği riski, K, Mg, P kaybına bağlı için elektrolit dengesizliği riski, insülin direncine ve insülin sekresyonun azalmasına bağlı kan glikozunda değişkenlik riski, deride vazokonstrüksiyona neden olması nedeniyle deri bütünlüğünde bozulma riski, metobolizmanın yavaşlaması nedeniyle beslenme hızının ayarlanması gerekliliğine bağlı beslenme örüntüsünde değişiklik, ateş ve lökositoz gibi enfeksiyon bulgular soğutma nedeniyle baskılanmasına bağlı enfeksiyon riski. Tüm bunlara ilavaten olgunun ailesine yönelik olarak ölüm anksiyetesi, etkisiz baş etme tanıları konulmuş gerekli girişimler uygulanmıştır.
SONUÇ: Tedavileri ve hemşirelik girişimleri sonucunda olgu, poliklinik kontrollerine gelmek üzere taburcu edilmiştir. Hastanın hemşirelik bakımı ve sonuçları sunumda paylaşılacaktır. Kliniğimizde ilk defa uygulanan TH ve geliştirilen hemşirelik bakımı literatüre katkı sağlayacaktır.

Anahtar Kelimeler: Terapötik Hipotermi, suda boğulayazma, çocuk yoğun bakım, hemşirelik bakımı

PS-283[Çocuk Acil ve Yoğun Bakım Hemşirelik]

Hemolitik Üremik Sendrom Deneyimlerimiz 5 Olgu

Gamze Varlı, Seçil Kapaklı, Dilber Yıldırım, Ela Nur Yıldız, Dilara Belge, Funda Güzel
Acıbadem Üniversitesi Atakent Hastanesi

Olgu	1	Tipik	HÜS

3 yaş 11 aylık kız hasta bir haftadır mevcut olan ishal, kusma ve ateş şikayeti ile devlet hastanesine başvurmuş HÜS düşülen hasta tarafımıza sevk edildi. Fiziksel değerlendirmesinde; cilt solgun, taşikardisi mevcut, solunum sistemi normal, barsak motilitesi hiperaktif, karaciğer klavikula orta

hattında kot altında 4-5 cm palpe ediliyor, kas iskelet sistemi normal, üriner sistem değerlendirmesinde anürisi mevcut, nörolojik muayenesi normal. Laboratuvar sonuçlarında; lökosit (WBC): 18.96 x 103, hemoglobin (Hb): 4.7 g/dL, hemotokrit (Hct): % 20.1, trobmosit: 70000/mm3, retükülosit mutlak sayısı: 140, üre azotu (BUN): 220 mg/dL, kreatinin:12.2 mg/dL, alanin transamilaz (ALT): 70.43 U/L, aspartat transaminaz (AST): 72.59 U/L, laktat dehidrogenez (LDH): 3432.5 U/L, total bilirubin: 0.42 mg/dL. Tam idrar tetkikinde pH: 5.5, protein (-). Akut böbrek yetmezliği, trombositopeni, mikroanjiyopatik hemolitik anemi ile uyumlu bulgularının olması üzerine hastada hemolitik üremik sendrom (HÜS) düşünülen hastaya hemofiltrasyon başlandı. İdrar çıkışı düzelen hasta nefroloji servisine sevk edildi.

Olgu 2 Tipik HÜS

6.5 aylık kız hasta 3 gündür mevcut olan ishal ve kusma şikayeti ile devlet hastanesine başvurmuş HÜS düşülen hasta tarafımıza sevk edildi. Fiziksel değerlendirmesinde; cilt solgun, ödemi mevcut, solunum sistemi normal, barsak motilitesi hiperaktif, karaciğer klavikula orta hattında kot altında 2-3 cm palpe ediliyor, kas iskelet sistemi normal, üriner sistem değerlendirmesinde anürisi mevcut, nörolojik muayenesi normal. Laboratuvar sonuçlarında; WBC: 14.36 x 103, Hb: 7.6 g/dL, Hct: % 21.4, trobmosit: 21000/mm3, retükülosit: 3.02, BUN: 69 mg/dL, ALT: 99 U/L, AST: 93 U/L, LDH: 2242 U/L, total bilirubin: 0.72 mg/dL. Tam idrar tetkikinde pH: 6, protein (+++). Akut böbrek yetmezliği, trombositopeni, mikroanjiyopatik hemolitik anemi ile uyumlu bulgularının olması üzerine hastada hemolitik üremik sendrom (HÜS) düşünülen hastaya hemofiltrasyon başlandı. İdrar çıkışı düzelen hasta nefroloji servisine sevk edildi.

Anahtar Kelimeler: Hemolitik Üremik Sendrom

-

Sol Ã¼st baÅŸlÄ±ÄŸÄ±n yanÄ±

3

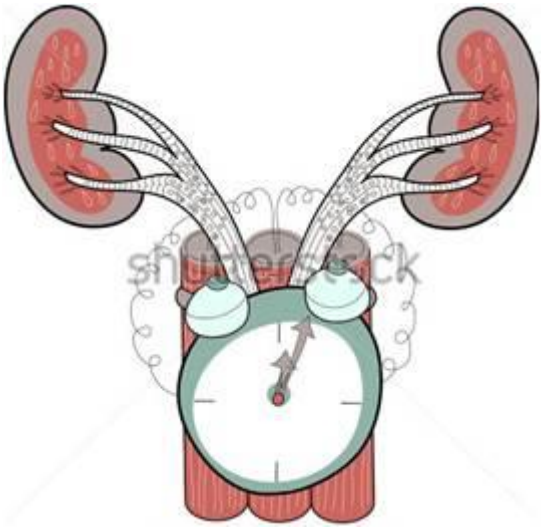

hemÄŸirelik tanÄ±larÄ±nÄ±n saÄŸ tarafÄ±

PS-284[Çocuk Acil ve Yoğun Bakım Hemşirelik]

Ebeveynlerin hastanedeki yatış süresince ıslak mendil kullanma durumlarının incelenmesi

Nurdan Akçay Didişen, Dilek Zengin, Hamide Nur Çevik Özdemir, Büşra Göral, Kübra Kılıç Tekev
Ege Üniversitesi Hemşirelik Fakültesi Çocuk Sağlığı ve Hastalıkları Hemşireliği Anabilim Dalı, İzmir

GİRİŞ:Günümüzde çocuk bakım endüstrisindeki hızlı gelişmeler, ıslak mendil kullanım alanlarını da arttırmıştır. Kullanım ve taşıma kolaylığı, ergonomik yapısı nedeniyle ebeveynler tarafından tercih nedeni olup, tüketilme oranlarında artış meydana gelmiştir. Islak mendil ucuz maliyeti nedeniyle çocuk bakımında da fazla miktarda kullanılmaktadır. Islak mendil kullanımı, özellikle yeni doğanlarda derinin ince olmasından kaynaklı zararlı ve kimyasal ajanların fazla miktarda emilmesine neden olur.
AMAÇ: Bu araştırma, ebeveynlerin hastanede kaldıkları sürede çocuğun bakımında ıslak mendil kullanma durumlarının incelenmesi amacıyla planlanmıştır.
YÖNTEM: Araştırmanın evrenini bir üniversite hastanesindeki çocuk servislerinde tedavi amaçlı yatan çocukların ebeveynleri oluşturmaktadır.Üniversite hastanesinin çocuk cerrahisi ve yoğun bakım servislerinde tedavi amaçlı ya da yatarak izlenen çocukların ebeveynleri (319) ise çalışmanın örneklemini oluşturmaktadır. Çalışma 31 Mart 2017 -31 Temmuz 2017 tarihleri arasında bir üniversite hastanesinde gerçekleşmiştir.Araştırmanın gerçekleştirilebilmesi için bilimsel araştırma ve yayın etiği kurulundan gerekli izinler alınmıştır. Veriler, ebeveylerin sosyo-demografik özelliklerini, ıslak mendil kullanım davranışlarını içeren 34 sorudan oluşan veri toplama formu ile toplanmıştır. Verilerin analizi SPSS 22.00 paket programında kodlanarak yapılmıştır. Tanımlayıcı istatistikten sayı, yüzde dağılımları kullanılmıştır.
BULGULAR: Verilerin analizine bakıldığında ebeveynlerin %59.6'sının çocuğun bakımında ıslak mendil kullandığı tespit edilmiştir. Aileler ıslak mendili en çok perine temizliğinde kullandıklarını belirtmiştir.

Genel olarak, ailelerin ıslak mendili bir temizlik aracı olarak gördüğü ve çocuğun vücut bölgelerini temizlerken kullandıkları saptanmıştır.

SONUÇ: Yapılan çalışmada ebeveynlerin çocuk bakımında ıslak mendil kullanma alışkanlıkların fazla olduğu,özellikle çocuğun bakımının sürdürülmesinde genellikle alt ve vücut temizliğinde kullanmayı tercih ettikleri görülmektedir.

Anahtar Kelimeler: Ebeveyn, ıslak mendil, çocuk

PS-285[Çocuk Acil ve Yoğun Bakım Hemşirelik]

Yoğun bakım ünitesinde yatan savunmasız çocuk hastalarda etkili iletişim: olgu sunumu

Hamide Nur Çevik Özdemir[1], Zümrüt Başbakkal[1], Ilkay Memiş[2]
[1]Ege Üniversitesi Hemşirelik Fakültesi, Çocuk Sağlığı ve Hastalıkları Hemşireliği Anabilim Dalı, İzmir
[2]Ege Üniversitesi Tıp Fakültesi Çocuk Hastanesi Çocuk Yoğun Bakım Ünitesi, İzmir

GİRİŞ: Çocuk yoğun bakım ünitelerinde tedavi gören çocukların diğer çocuklardan daha farklı duygusal ve fiziksel gereksinimleri olup, karmaşık bir iletişim süreci yaşarlar. Çocuklarla etkili iletişim kuramamak onlarla duyusal, sözel ve bilişsel alanda zorluklarla karşılaşılmasına neden olabilir. Özellikle yoğun bakımda tıbbi teknolojik cihazlara (mekanik ventilatör, trakeostomi, endotrakeal tüp, ECMO VB.) bağlı olmak çocuklar için duygusal açıdan korkutucu olabilir. Kırılgan ve hassas olan bu grupta iletişimdeki zorluklara bağlı stres, ağlama, öfke sıkça karşılaşılan duygusal tepkilerdir. Bu problemler uzun dönem hastalarda yaşam kalitesinin azalması, prognozun ilerlemesi (kötüleşmesi), iletişim kaynaklı tıbbi hata açısından risk oluşturmaktadır. Pediatri hemşiresi, çocuk ile uygun iletişimi sağlayarak, alternatif iletişim yolları geliştirmelidir.
Bu olgunun amacı çocuk yoğun bakım ünitesinde uzun süredir tedavi gören çocuk hastayla "Çocuk Sağlığında Geliştirici ve Alternatif İletişim (Augmentative and Alternative Communication - AAC)" kavramsal çerçevesinde uygulanan hemşirelik girişimleri örneklerini sunmaktır.
OLGU: Kronik kalp yetmezliği tanısıyla, mekanik ventilatöre bağlı olarak çocuk yoğun bakım ünitesinde tedavi görmekte olan İ.D., 7 yaşında erkek hastadır. Hastaneye yatış sürecinden önce günlük yaşam aktivitelerini ve bireysel ihtiyaçlarını ebeveynlerinin desteğiyle gerçekleştirebilen çocuk hastanın, mevcut durumda üst düzey bağımlı (130) hasta konumunda oluşu gelişim dönemi özelliklerinde gerilemeye, duygusal davranışlarında (ağlama, stres gibi) artışa neden olmuştur. Bilinci açık olan hasta iletişim kurmak istemesine rağmen tıbbi cihaza bağlı olduğu için güçlük yaşamaktadır. Yoğun bakımda gerekli asepsi ve hijyen koşulları göz önünde bulundurularak, çocuğun sevdiği oyuncaklarının yanında bulunmasına izin verilmiş, zaman zaman oyuncaklar üzerinden iletişim kanalları oluşturulmuştur. Hasta yatağının başına sevdiği çizgi kahraman ve tuttuğu takımın forması asılmış, monitör ve diğer tıbbi cihazlara sticker yapıştırılmıştır. Uyku öncesi daha önceki alışkanlığı olan kitap okuma eylemi gerçekleştirilerek uykuya geçiş süreci kolaylaştırılmıştır. Çocuğun talebi dahilinde sevdiklerine ait resimler ve görsel albümlere birlikte bakılmıştır. Ayrıca sedasyon tedavisi aldığı günlerde ailesi tarafından getirilen çocuğa ait ses kayıtları bir kulaklık aracılığı ile dinletilmiştir. Çocuk ve hemşire arasında güven ortamı sağlanmıştır. Rutin uygulamalarda ve bakımda görsel

materyaller, yazı kalemi, resim kağıdı, akıllı telefon ve tablet gibi araçlarla çocuğun duygularını ifade etmesi sağlanmıştır. Hastaya sunulan bakım ve tedavi uygulamalarının her aşamasında güçlendirici ve alternatif iletişim stratejileri geliştirilmiş olup hastanın anksiyetesinin ve stresinin azaltılarak, hastane ortamına uyumu sağlanmıştır.
Sağlık profesyonelleri alternatif iletişim yöntemleri geliştirerek bakım hizmetlerini daha verimli bir şekilde sunabilir. Bu durumda, yoğun bakım ünitelerindeki çocukların kendi bakımlarına katılmasına, iletişim ihtiyaçlarının karşılanmasına ve duygularını doğru bir şekilde iletmelerine olanak sağlayacaktır.

Anahtar Kelimeler: Savunmasız çocuk, iletişim, yoğun bakım

SÖZEL BİLDİRİLER

SS-01[Çocuk Yoğun Bakım]

Noninvazif Ventilasyon Yöntemlerinde Etkinliğin Çok Merkezli Değerlendirilmesi (SAFE_NIV): İlk Altı Aylık Veri Sonuçları

Ebru Atike Ongun[1], Oğuz Dursun[1], Ayşe Berna Anıl[2], Ümit Altuğ[3], Başak Nur Akyıldız[4], Serkan Özsoylu[4], Tanıl Kendirli[5], Serhan Özcan[5], Özlem Temel Köksoy[6], Dinçer Yıldızdaş[7], İlknur Arslan Tolunay[7], Didar Arslan[7], Bülent Karapınar[8], Mehmet Arda Kılınç[8], Tolga Köroğlu[9], Alper Köker[9], Demet Demirkol[10]

[1]Akdeniz Üniversitesi Tıp Fakültesi, Çocuk Yoğun Bakım Bilim dalı, Antalya

[2]İzmir Katip Çelebi Üniversitesi, Çocuk Yoğun Bakım Bilim Dalı, İzmir

[3]T.C. Sağlık Bakanlığı Türkiye Kamu Hastaneleri Kurumu İzmir İli Kamu Hastaneleri Birliği Kuzey Genel Sekreterliği Sağlık Bilimleri Üniversitesi Tepecik Eğitim ve Araştırma Hastanesi, Çocuk Yoğun Bakım Bilim Dalı, İzmir

[4]Erciyes Üniversitesi Tıp Fakültesi, Çocuk Yoğun Bakım Bilim Dalı, Kayseri

[5]Ankara Üniversitesi Tıp Fakültesi, Çocuk Yoğun Bakım Bilim Dalı, Ankara

[6]Ondokuz Mayıs Üniversitesi Tıp Fakültesi, Çocuk Yoğun Bakım Bilim Dalı, Samsun

[7]Çukurova Üniversitesi Tıp Fakültesi, Çocuk Yoğun Bakım Bilim Dalı, Adana

[8]Ege Üniversitesi Tıp Fakültesi, Çocuk Yoğun Bakım Bilim Dalı, İzmir

[9]Dokuz Eylül Üniversitesi Tıp Fakültesi, Çocuk Yoğun Bakım Bilim Dalı, İzmir

[10]Koç Üniversitesi Tıp Fakültesi, Çocuk Yoğun Bakım Bilim Dalı, İstanbul

AMAÇ: Çocuk yoğun bakım ünitelerinde (ÇYBÜ) yatan hastalarda noninvazif ventilasyon (NIV) yöntemlerinin kullanım endikasyonları, uygulama yöntemleri, tedavi başarısızlığı nedenleri, komplikasyonları ve prognoz üzerine etkilerinin incelenmesi amaçlanmıştır. Başarısızlık için risk faktörleri değerlendirilerek günlük pratik uygulamada tedavi metodunun etkin kullanımına yönelik öneri paketi oluşturulmaya çalışılacaktır.

METOD: Aralık 2016 – Haziran 2017 arasında, prospektif, gözlemsel, çok merkezli, ÇYB ünitelerinde NIV uygulanan 1 ay - 18 yaş arası kritik hastalar çalışmaya alındı. Toplam on merkezden, 191 hastanın verileri toplandı. Hastaların demografik verileri, akut hastalıkları ve altta yatan kronik rahatsızlıkları, beş günlük takiplerde kaydedilen vital bulguları, kan gazı değerleri, NIV cihaz ayarları ve kullanılan maske tipleri, entübasyon oranları, gözlenen komplikasyonlar, ÇYBÜ ve hastane yatış süreleri, PRISM, PELOD, Glasgow koma ve Comfort skorları kaydedildi. Hastalar NIV tedavi başarısına; yöntemin birinci basamak yada ekstübasyon sonrası kurtarma tedavisi olarak kullanımına; NIV yönteminin çeşidine (BIPAP/CPAP veya nazal yüksek akış O2 [HFNO]) ve tedavi süresine göre (48 saatten uzun ya da kısa kullanım) incelendi.

SONUÇLAR: Hastaların yaş aralığı ortanca değerinin 14 ay (1 - 204 ay), %55.5'inin erkek olduğu gözlendi. %69.1 hastaya hipoksemik (tip 1) solunum yetmezliği nedeniyle NIV uygulandı. %50.3 hastanın NIV öncesi entübe izlendiği kaydedildi. Toplam NIV uygulanma süreleri 72 saat (6-720 saat) olup, %56.5 hasta 48 saatten uzun NIV aldı. HFNO %60.2, BIPAP %28.8, CPAP %11 hastada uygulandı. BIPAP/CPAP uygulananlarda en sık kullanılan maske tipi tüm yüz maskesi idi (%51.3). NIV başarısızlığı sonrası entübe edilen 19 (%9.9) hastanın beşine daha sonra (%2.6) trakeostomi açıldı, beş hasta (%2.6) ise ortalama 12.60±9.66 günde kaybedildi. NIV ilişkili komplikasyonlar %13.1 hastada gözlendi; deri bütünlüğünün bozulması en sık gözlenen komplikasyondu (%8.4).

Tedavide başarısızlık gözlenen hastaların, başarılı gruba göre yaşlarının daha büyük ve daha kilolu hastalar olduğu (p=0.006, p=0.027); altta yatan kronik hastalık varlığının daha sık (p=0.006),

özellikle nöromotor hastalıkların belirgin (p=0.005); PRISM ve PELOD skorlarının daha yüksek (p<0.001, p<0.001); başlangıç SpO2 / FiO2 ve PaO2 / FiO2 oranlarının daha düşük olduğu görüldü (p<0.001; p=0.020). Tedavi başlangıcı kan gazı pH ve pCO2 değerlerinin başarısızlık ile ilişkili olmadığı (p=0.593; p=0.057) saptandı. Hastaların başlangıç solunum sayılarında iki grup arasında fark olmamasına rağmen (p=0.320), başarısız grupta birinci ve altıncı saatte solunum sayılarında beklenen %10'luk düşüşün izlenmediği (p=0.008, p=0.001); hastaların oksijen ihtiyaçlarının fazla olduğu (ilk iki saatte FiO2 ihtiyacı> %80; p<0.001), kalp atım sayılarında ilk altı saatte beklenen %10'luk düşüşün gözlenmediği (p<0.001) saptandı. Komplikasyonların bu grupta daha sık ve ÇYBÜ yatışlarının uzun olduğu kaydedildi (p=0.023, p=0.016). Uygulanan tedavi yöntemleriyle (BIPAP/CPAP tedavi - HFNO), geçmiş mekanik ventilasyon öyküsü ile entübasyon süreleri ve NIV tedavi süreleriyle (48 saatten kısa / uzun tedavi süresi) NIV başarısızlığı arasında ilişki saptanmadı (p=0.477, p= 0.236, p=0.854, p=0.717).

Anahtar Kelimeler: ARDS, BİPAP, CPAP, Noninvazif Ventilasyon, Solunum Yetmezliği, Yüksek Akış Nazal Oksijen

SS-02[Çocuk Yoğun Bakım]

Çocuk Yoğun Bakım Ünitesinde şok nedeniyle sıvı resüsitasyonu yapılan hastalarda hemodinamik parametreler eşliğinde beyin ve böbrek doku oksijenizasyonunun Near İnfrared Spektroskopi (NIRS) ile takibi

Burcu Aygün[1], Feyza Girgin[2], Emel Uyar[2], M. Nilüfer Yalındağ Öztürk[2]
[1]Marmara Üniversitesi Pendik Eğitim ve Araştırma Hastanesi, Çocuk Sağlığı ve Hastalıkları Ana Bilim Dalı, İstanbul
[2]Marmara Üniversitesi Pendik Eğitim ve Araştırma Hastanesi, Çocuk Yoğun Bakım Ana Bilim Dalı, İstanbul

AMAÇ: Çalışmamızda, şok nedeniyle sıvı resüsitasyonu yapılan hastalarda hemodinamik parametreler eşliğinde beyin ve böbrek doku oksijenizasyonunu Near İnfrared Spektroskopi (NIRS) ile takip etmeyi amaçladık.
GEREÇ-YÖNTEM: Araştırmamız prospektif ve gözlemsel bir çalışma olarak planlandı. Ocak 2016-Eylül 2016 tarihleri arasında, Marmara Üniversitesi Pendik Eğitim ve Araştırma Hastanesi Çocuk Yoğun Bakım Ünitesinde şok nedeniyle sıvı resüsitasyon desteği verilen 1 ay-18 yaş arası 25 hasta çalışmaya dahil edildi. Hastaların sıvı yükleme öncesi ve sonrası bilateral beyin ve böbrek NIRS değerleri, vital bulguları, kan gazı parametreleri, mortalite skorları karşılaştırıldı.
BULGULAR: Çalışmaya dahil edilen 25 hastanın 11'i (%44) erkek, 14'ü (%56) kızdı. Hastaların ortalama yaşı 47,9 ± 45,6 ay ve ortalama ağırlıkları 14,1 ± 9,4 kg'dı. Hastaların %64'ünde (n=16)

böbrek doku oksijen saturasyonu beyine göre daha yüksekti. Hastaların %48'inde (n=12) sağ- sol beyin doku oksijen saturasyon farkı %10'dan fazlaydı. %36 (n=9) hastanın da sağ-sol böbrek doku oksijen saturasyon farkı %10'dan fazlaydı. Hastaların %36' sı (n=9) yoğun bakım takibi esnasında öldü. Hastaların sıvı yükleme sonrası ortalama beyin (sol-sağ) ve böbrek (sol-sağ) doku oksijen saturasyonlarında artış izlendi (Tablo 1). Laktat seviyesindeki azalma, sistolik ve diyastolik kan basıncındaki artış istatiksel olarak anlamlı saptandı. Solunum sayısı, SpO2, kalp tepe atımı ve baz açığına göre, sıvı öncesi ve sonrasında anlamlı fark saptanmadı. Hastaların sağ ve sol taraf doku oksijen saturasyonu arasında fark izlendi. Fark beyin için anlamlı iken (p=0,046), böbrekler için anlamlı saptanmadı (Tablo 2). Sağ kalan hastaların sıvı yükleme öncesi ortalama beyin ve böbrek doku oksijen saturasyonları ölenlerden daha yüksek olmasına rağmen, aralarında istatiksel olarak anlamlı fark saptanmadı. Sıvı yükleme sonrasında sağ kalanların bilateral beyin ve böbrek doku oksijen saturasyonları anlamlı olarak arttı. Ölenlerde ise doku oksijen saturasyonlarında artış olmadı. Sağ kalan ve ölen hastalar karşılaştırıldığında sağ kalanlarda yükleme sonrası sağ-sol beyin doku oksijen saturasyonları anlamlı olarak arttı (p= 0,019, p=0,01). Ölen hastaların mortalite skorları yaşayanlara göre daha yüksekti (p<0,005).
SONUÇ: Çalışmamız şoktaki çocuklarda beyin NIRS değerlerinde taraf farkı olduğunu göstermekte ve doku oksijenizasyonunda müdahale sonrası artışın prognostik belirteç olabileceğini desteklemektedir. Literatürde çift taraflı ölçüm takibi yapılan şok çalışması bulunmaması nedeniyle tek taraf incelemelerinin güvenilirliği sorgulanmalıdır. Bu nedenle ileride yapılacak geniş çaplı çalışmalar için de bilateral monitorizasyonun önemli olabileceğini vurgulamak isteriz.

Anahtar Kelimeler: Near İnfrared Spektroskopi, şok, doku oksijen saturasyonu, sıvı resüsitasyonu

SS-03[Çocuk Yoğun Bakım]

Sepsisli çocuklarda serum LL-37 düzeyleri ve prognoz ilişkisi

Eylem Kıral[1], Rıza Dinçer Yıldızdaş[2], Faruk Ekinci[2], Özden Özgür Horoz[2], Ener Çağrı Dinleyici[1]
[1]Osmangazi Üniversitesi Tıp Fakültesi Çocuk Yoğun Bakım Bilim Dalı, Eskişehir
[2]Çukurova Üniversitesi Tıp Fakültesi, Çocuk Yoğun Bakım Bilim Dalı, Adana

GİRİŞ: Sepsis çocuklarda erişkinlerde olduğu gibi morbidite ve mortalitenin en önemli nedenleri arasında yer almaktadır. Sepsisli olgularda sıklıkla 25-OH vitamin D düzeylerinin düştüğü, düşük serum vitamin D düzeylerinin sepsis şiddeti ile ters orantılı olduğu gösterilmiştir. LL-37 (katelisidin) vitamin D bağımlı, endojen salınan, antimikrobiyal özellikleri olan bir proteindir. Serum LL-37 düzeyleri, sepsis ile ilişkili infeksiyon ve inflamasyon belirteci olarak tanımlanmış olmakla birlikte, bu çalışmaların büyük bölümü deneysel çalışmalarda ya da erişkinlerde yapılmıştır. Bu çalışmanın amacı sepsisli çocuklarda tanı anında serum LL-37 düzeylerinin çalışılması ve bu düzeylerin sepsis prognoz skorları, laboratuar bulguları ve prognoz ilişkisinin değerlendirilmesi planlandı.
METOD: Bu çalışmaya Eskişehir ve Adana'da iki çocuk yoğun bakım ünitesinde "Surviving Sepsis Campaign: International Guidelines for Management of Severe Sepsis and Septic Shock" kriterlerine göre sepsis tanısı alan 43 çocuk, ve bu çocuklar ile yaş ve cinsiyet olarak benzer 28 sağlıklı çocuk da kontrol grubu olarak dahil edildi. Sepsisli hastaların demografik bulguları, laboratuar sonuçları, PRISM ve PELOD skorları ve prognoz kaydedildi. Serum LL-37 düzeyleri ELISA metodu ile çalışıldı. İstatistik analiz ile SPSS Paket Programı 16.5 versiyonu ile çalışıldı ve p değeri <0.05 olması istatistik anlamlı olarak kabul edildi.

SONUÇLAR: Medyan serum LL-37 düzeyleri sepsisli çocuklarda kontrol grubundan yüksek olarak saptandı ($p<0.001$). Sepsis, ciddi sepsis ve septik şok grupları arasında serum LL-37 düzeyleri için fark saptanmadı ($p>0.05$). Serum LL-37 düzeyleri ile PELOD ve PRISM skorları arasında ilişki saptanmadı. Tanı anında serum LL-37 düzeyleri ile yoğun bakımda yatış arasında pozitif korelasyon saptandı ($p<0.05$). Sepsis grubunda yaşamını kaybeden çocuklarda, yaşayan çocuklara göre serum LL37 düzeyleri için fark saptanmadı ($p>0.05$).
TARTIŞMA: Bu çalışmada sepsisli çocuklarda ilk kez LL-37 düzeyleri çalışılmış olup, sepsisli çocuklarda sağlıklı çocuklara göre yüksek saptandı. Sepsisli çocuklarda vitamin D ve LL-37'nin birlikte değerlendirildiği çalışmalar hastalık tanı ve tedavisinde yol gösterici olacaktır.

Anahtar Kelimeler: LL-37, sepsis, vitamin D

SS-04[Çocuk Yoğun Bakım]

ECMO(Ekstrakorporeal membran oksijenizasyonu) ile takip edilen kritik çocuk hastalarda Akut böbrek hasarı,Sürekli renal replasman tedavisi sıklığı ve sonuçlara etkisi

Serhan Özcan[1], Tanıl Kendirli[1], Ebru Azapağası[1], Oktay Perk[1], Gamze Özsoy[1], Begüm Murt[1], Evren Özçınar[2], Mehmet Çakıcı[2], Ahmet Rüçhan Akar[2]
[1]Ankara Üniversitesi,Çocuk Yoğun Bakım Ana Bilim Dalı,Ankara
[2]Ankara Üniversitesi,Kalp ve Damar Cerrahisi Ana Bilim Dalı,Ankara

AMAÇ: ECMO ile takip edilen kritik hasta çocuklarda ABH (akut böbrek hasarı) gelişimi ve SRRT (sürekli renal replasman tedavisi) kullanımı sıklığını saptamak, ek olarak ABH ve SRRT'nin ECMO sonuçlarına etkisini ortaya koymaktır.
YÖNTEM: Çalışmaya Mart 2017-Haziran 2017 tarihleri arasında ünitemizde ECMO ile izlenen 1 ay-18 yaş aralığındaki hastalar alındı. Hastanın başvuru anındaki yaşı, cinsiyeti, PRİSM-III, PELOD skoru, ECMO öncesi serum pH, vazoaktif ilaç kullanımı, oksijenizasyon indeksi, ECMO endikasyonu, ECMO destek modu, ECMO süresi ve ECMO komplikasyonları progresif olarakkaydedildi. ABH; ECMO öncesi, ECMO ilk 48 saati ve ilk 48 saatten sonrası olarak, KDİGO evrelemesine göre, 3 ayrı dönemde değerlendirildi. SRRT alan hastaların SRRT modu, endikasyonu, süresi ve komplikasyonları kaydedildi. ECMO desteği altında, dekanülasyonda ve dekanülasyon sonrasında mortalite oranları ve ayrıca hastaların yoğun bakım ünitesi yatış gün sayısı ve hastane toplam yatış gün sayıları hesaplandı.
BULGULAR: Mart 2017-Haziran 2017 tarihleri arasında ünitemizde 16 hasta ECMO desteği aldı. Hastaların %50 si erkek idi. Hastaların yaş ortanca değeri 42,5 (2-196) ay idi. PRİSM-III skoru ortancası 20 (7-58), PELOD skoru ortancası 34 (14-61) idi. ECMO öncesi serum pH ortanca değeri 7,36 (6,80-7,47),oksijenizasyon indeksi ortanca değeri 8,76 (3,29-59) ve vazoaktif inotrop skoru ortanca değeri ise 44,5 (10-10193) saptandı. Hastaların %87,5'i inotrop desteği aldı. En sık kardiyak

nedenlerle (%68) ECMO kuruldu. En sık venoarteriyel ECMO (%81,3) kuruldu. ECMO'da kalış sürelerinin ortanca değeri 142,5 (33-1344) saat saptandı. ECMO öncesi ABH sıklığı %37,5 iken; ECMO bağlandıktan sonra ilk 48 saatte %68,7; ilk 48 saatten sonra %63,5 idi. Altı hastaya SRRT uygulandı. SRRT en sık endikasyonu sıvı yükü, 2. en sık endikasyon ABH idi. SRRT tedavi süresi ortanca değeri 29 (18-1080) saat olarak sonuçlandı. SRRT'de en sık saptanan komplikasyon hemodinamik instabilite iken ECMO'da en sık komplikasyon kanül yerinden kanamaydı. ECMO hastalarında sağkalım %56,3 olarak saptandı. 1 hastada dekanülasyon sonrasında mortalite görüldü. Çocuk yoğun bakım ortanca yatış gün sayısı 21,5 (2-129) gün, hastane ortanca yatış gün sayısı 35 (2-175) gün olarak saptandı. SONUÇ: ECMO'nun kritik hasta çocuklarda ABH için bir risk faktörü olduğu daha önceki çalışmalarda gösterilmiştir. Bizim hastalarımızda ECMO bağlandıktan sonra ABH oranı ECMO öncesi %37,5 iken ECMO bağlandıktan sonra %68,7 olarak görüldü. Önceki yayınlarda, ECMO ile SRRT'nin birlikte uygunlanmasının mortaliteyi artırdığı saptanmıştı. Bizim çalışmamızda da ECMO ile SRRT birlikte yapılan hastalarda mortalite %83,3 iken SRRT yapılmadan ECMO ile izlenen hastalarda mortalitenin %30 oranında olduğu görüldü. Bu duruma neden olan ek faktörler açısından daha geniş çalışmalara ihtiyaç vardır.

Anahtar Kelimeler: Akut böbrek hasarı, Çocuk, ECMO, KDİGO, CRRT, Yoğun bakım

SS-05[Çocuk Yoğun Bakım]

Çocuk yoğun bakım ünitesinde sağlık bakımı ile ilişkili enfeksiyonlar: 6 yıllık değerlendirme, 2011-2016

Özlem Özgür Gündeşlioğlu[1], Zeliha Haytoğlu[2], Dinçer Yıldızdaş[3], Özden Özgür Horoz[3], Emine Kocabaş[1], Derya Alabaz[1], Aslıhan Candevir Ulu[4]

[1]Çukurova Üniversitesi Tıp Fakültesi, Çocuk Enfeksiyon Bilim Dalı, Adana

[2]Çukurova Üniversitesi Tıp Fakültesi, Çocuk Sağlığı ve Hastalıkları Anabilim Dalı, Adana

[3]Çukurova Üniversitesi Tıp Fakültesi, Çocuk Yoğun Bakım Bilim Dalı,Adana

[4]Çukurova Üniversitesi Tıp Fakültesi, Enfeksiyon Hastalıkları ve Klinik Mikrobiyoloji Anabilim Dalı, Adana

AMAÇ: Çocuk yoğun bakım ünitesinde (ÇYBÜ) yatan hastalarda, ağır klinik tablolar ve uygulanan invaziv girişimler nedeniyle sağlık bakımı ile ilişkili enfeksiyonlar (SBİE) daha sık görülür. Bu çalışmada Çukurova Üniversitesi Tıp Fakültesi Balcalı Hastanesi ÇYBÜ'de 2011-2016 yılları arasında belirlenen SBİE'lerin sistemlere göre görülme sıklığı, yıllar içindeki değişimi ve hastane enfeksiyonuna neden olan etkenlerin dağılımını incelemeyi amaçladık.
YÖNTEM-GEREÇLER: Çocuk yoğun bakım ünitesinde yatan SBİE tanısı alan 28 gün-18 yaş arası çocuk hastalar çalışmaya dahil edildi. Sağlık bakımı ilişkili enfeksiyonların tanımı 2008 CDC (Centers for Disease Control and Prevention) tanı kriterlerine göre konuldu. Çukurova Üniversitesi Tıp Fakültesi Hastane Enfeksiyon Komitesi verileri geriye dönük olarak değerlendirildi.
BULGULAR:
Çukurova Üniversitesi Tıp Fakültesi ÇYBÜ'de 2011-2016 yılları arasındaki 6 yıllık sürede yatan hasta sayısı 7211, hasta günü 27115 idi. Çalışma süresinde toplam 342 enfeksiyon atağı görülmüş olup

enfeksiyon insidans dansitesi 12,61/1000 hasta günü, enfeksiyon atak hızı % 4,74 olarak hesaplanmıştır. Çalışmanın yapıldığı 6 yıllık sürede SBİE'lerden pnömoni en sık, kan dolaşımı enfeksiyonu 2. sıklıkta ve üriner sistem enfeksiyonu 3. sıklıkta görülmüştür. Yıllar içinde değerlendirildiğinde genel olarak enfeksiyon insidansında ve sistemlere göre enfeksiyon insidanslarında belirgin azalma olduğu görülmüştür. Çalışma süresince toplam 435 enfeksiyon etkeni izole edilmiş olup %25,05 ile en sık *Acinetobacter baumanni* etken olarak izole edilmiştir ve bunu %17,01 ile *Klebsiella pneumoniae*, %15,63 ile *Pseudomanas auriginosa* izlemiştir. Altı yıl boyunca SBİE'lerde kandidaların giderek artan sıklıkta ve tüm yıllar içinde %10,3 oranında etken olarak izole edildiği görülmüştür. Sağlık bakımı ilişkili enfeksiyonlarda gram pozitif etken olarak *Staphylococcus aureus*%2,75, enterekoklar ise %4,3 oranında etken olarak belirlenmiştir. İnvaziv araç ilişkili enfeksiyonlar ayrıca değerlendirildiğinde ÇYBÜ'de tüm invaziv araç kullanım oranlarının yüksek ve enfeksiyon hızlarının da buna paralel olarak yüksek olduğu görülmüştür.
SONUÇ:
2011-2016 yılları arasında ÇYBÜ'mizde belirlenen SBİE insidans dansitesi 12,61/1000 hasta günü, enfeksiyon atak hızı %4,74 olarak bulunmuştur. Sağlık bakım ilişkili enfeksiyonlarda ÇYBÜ'de gram negatif etkenler en sık etken olarak tespit edilmiş olup kandidaların da giderek artan sıklıkta enfeksiyon etkeni olarak belirlendiği görülmüştür. Ülkemizden ve yurtdışından yapılan çalışmalarda çok farklı SBİE oranları bildirilmiş olup son zamanlarda uygulanan önlemler ile klinikler sıfır enfeksiyon oranlarını hedeflemektedir. Her ünitenin kendi SBİE oranlarını ve SBİE etkenlerin dağılımının izlemesi SBİE'lerin önlenmesinde ilk ve en önemli basamaktır.

Anahtar Kelimeler: Çocuk yoğun bakım ünitesi, invaziv araç ilişkili enfeksiyon, sağlık bakımı ilişkili enfeksiyon

SS-06[Çocuk Yoğun Bakım]

Türkiye'de Çocuk Yoğun Bakımlarda Yüksek Akışlı Nazal Kanül Oksijen Tedavisi Kullanım Pratiğinin Değerlendirilmesi

Ayşe Berna Anıl[1], Fulya Kamit Can[2], Murat Anıl[3], Fatih Durak[2], Gökçen Özçifçi[2], Ümüt Altuğ[2]
[1]İzmir Katip Çelebi Üniversitesi Tıp Fakültesi, Çocuk Yoğun Bakım Bilim Dalı, İzmir
[2]İzmir Tepecik Eğitim ve Araştırma Hastanesi, Çocuk Yoğun Bakım Kliniği, İzmir
[3]İzmir Tepecik Eğitim ve Araştırma Hastanesi, Çocuk Acil Kliniği, İzmir

Yüksek akışlı nazal kanül oksijen tedavisi (YANKOT), özellikle son yıllarda çocuk yoğun bakımlarda bir solunum destek yöntemi olarak kullanılmaya başlamıştır. Bu çalışmada ülkemizdeki çocuk yoğun bakım ünitelerinde YANKOT uygulamasının genel özellikleri, uygulayıcıların tercihleri ve etkinliği konusundaki düşüncelerinin saptanması amaçlanmıştır.
Toplam 16 çocuk yoğun bakım ünitesinin sorumlu hekimine Survey Monkey yoluyla anket gönderildi. Bu ankette çocuk yoğun bakımın genel özellikleri, YANKOT uygulamasının özellikleri, endikasyonlar, yan etkiler ve tedavi etkinliği hakkında uzman görüşleri araştırıldı.
Çalışmaya toplam 16 çocuk yoğun bakım ünitesi katıldı (9 üniversite, 6 eğitim ve araştırma hastanesi, 1 devlet hastanesi). 9 (%56,25) merkezde çocuk yoğun bakım yandal eğitimi verilmekteydi. Sadece 2 (%12,5) merkezde YANKOT kullanılmıyordu. Merkezlerin YANKOT kullanımı ortanca 3 yıldı

(minimum 10 ay, maksimum 5 yıl). Bir yılda YANKOT ile tedavi edilen hasta sayısının ortancası 150 idi (en az 25 hasta, en fazla 397 hasta). 10 merkezin standart YANKOT protokolü vardı. YANKOT izleminde 14 merkezin tamamı solunum, nabız sayısı, solunum sıkıntısı bulguları ve SpO2 yi takip ediyordu. 7 (%50) merkez YANKOT öncesi kan gazı değerlendirmesi yapıyordu. Sadece 1 merkez YANKOT sırasında hiç sedasyon ilacı kullanmıyordu. Merkezlerin hepsi bebeklerde YANKOT sırasında değişen sıklıkta emzik kullanıyordu. Tüm merkezler YANKOT uygulaması sırasında hastayı değerlendirerek beslenmeyi sağlıyordu. 5 (%35,71) merkez YANKOT'a bağlı hava kaçağı sendromu gözlemlemişti. YANKOT kullanımında yaşanan en sık problem kanülün burundan çıkması olarak tanımlandı. Tüm merkezler bronşiolit ve postekstübasyonda YANKOT kullanırken, 13 merkez pnömoni, astım ve düşük düzey non-invazif ventilasyon desteği ihtiyacı olan ama maske uyumu sağlanamayan hastalarda YANKOT kullanıyordu. Bronşiolit ve postekstübasyon YANKOT'un en başarılı bulunduğu tanılardı. Orta/ağır ARDS başta olmak üzere ağır sepsis, mortalite skoru yüksek hastalar, hava yolu stabilitesi yeterli olmayan nörolojik/nöromuskuler hastalıklar, trakeit bulguları olan trakeostomili hastalar en az başarılı gruplar olarak belirtilmişti. 10 merkez ağır solunum sıkıntısı ve orta/ağır ARDS'de, 9 merkez hava yolu stabilitesi olmayan nörolojik hastalıklarda YANKOT kullanımını kontrendike olarak değerlendirdi. Tüm merkezler YANKOT'un konforlu ve kolay bir yöntem olduğunu düşünmekteydi. Ayrıca 11 merkez YANKOT'u basit oksijen verme ile NİV arasında, 3 merkez ise NİV ile eş değer bir yöntem olarak tanımladı. 11 merkeze göre YANKOT entübasyon ihtiyacını azaltıyor, yoğun bakım yatış gününü kısaltıyordu.
Sonuç olarak YANKOT ülkemizdeki çocuk yoğun bakımlarda bir solunum destek yöntemi olarak sıklıkla kullanılmaktadır. YANKOT bronşiolit ve postekstübasyonda en başarılı bulunurken, orta/ağır ARDS ve hava yolu stabilitesi olmayan nörolojik hastalıklarda genel olarak kontrendike bulunmuştur. YANKOT'un genel olarak entübasyon ihtiyacını azalttığı ve yoğun bakım yatış gününü kısalttığı düşünülmektedir.

Anahtar Kelimeler: yüksek akışlı nazal kanül oksijen tedavisi, anket çalışması, çocuk yoğun bakım

SS-07[Çocuk Yoğun Bakım]

İntraabdominal hipertansiyon riski olan çocuk hastalarda somatik bölgesel oksijen saturasyonunun diğer perfüzyon belirteçleri ile korelasyonu

Nagehan Aslan, Özden Özgür Horoz, Didar Arslan, Yasemin Çoban, Dinçer Yıldızdaş
Çukurova Üniversitesi Tıp Fakültesi, Çocuk Yoğun Bakım Bilim Dalı, Adana

Amaç
İntraabdominal hipertansiyon (İAH), karın içi basıncın 10 mmHg'dan yüksek olması olarak tanımlanır. Ortalama arteriyel kan basıncı (MAP), kapiller dolum zamanı, somatik bölgesel oksijen saturasyonu (rSO2), pH, laktat, intraabdominal basınç, abdominal perfüzyon basıncı (APP) doku perfüzyonunu gösteren belirteçlerdir. Bu çalışma intraabdominal hipertansiyon açısından riskli durumdaki hastalarda rSO2'nin intraabdominal hipertansiyonu tespit etme açısından diğer perfüzyon belirteçleri ile ilişkisini ortaya koymak amacıyla yapılmıştır.

Materyal-metod
Çocuk yoğun bakım ünitemize Mayıs 2017-Eylül 2017 arasında yatan ve intraabdominal hipertansiyon riski olan toplam 21 hastada mezenterik ve renal rSO2 ölçümü yapıldı ve diğer doku perfüzyon belirteçleri (MAP, kapiller dolum zamanı, rSO2, laktat, intraabdominal basınç, APP), asidoz, hipotermi, sepsis, koagülopati varlığı, mekanik ventilasyon durumu kaydedildi. İstatistiksel analizler için SPSS 20.0 programı (SPSS/Window version 11.0, Chicago, IL, USA) kullanıldı, p<0,05 anlamlı kabul edildi. Çalışma için Çukurova Üniversitesi Tıp Fakültesi etik kurulundan onay alındı.
Bulgular
Çalışmada toplam 21 hasta mevcuttu, hastaların 7'si (%33) kız olup yaş ortalaması 54,4±58,3 ay (minimum:2, maksimum:192 ay) idi. Hastaların 12'sinde (%57) intraabdominal basınç≥ 10 idi. İAH olan ve olmayan grup arasında yaş, cinsiyet, vücut ağırlığı, PİM2, PRİSM3, idrar çıkışı, BUN, kreatin, hipotermi ve koagülopati açısından anlamlı fark yoktu. İntraabdominal hipertansiyon olanlarda asidoz daha fazlaydı (%78,6) ve istatistiksel olarak anlamlı idi (p=0,016). İAH olanların %77'sinde sepsis saptandı (p=0,032) ve İAH olanların tamamı mekanik ventilatörde idi (p=0,06). İntraabdominal hipertansiyon olan grupta PELOD skoru, İAH olmayan gruba göre daha düşüktü (p=0,07). İntraabdominal hipertansiyon olan grupta kapiller dolum zamanı 4,1±0,9 sn iken, İAH olmayan grupta 2,5±0,7 sn idi ve istatistiksel olarak anlamlı idi (p=0,01). İntraabdominal hipertansiyon olan grupta ortalama laktat daha yüksek ve ortalama APP değeri daha düşüktü ve sırası ile p=0,02 ve p=0,04 idi. İntraabdominal hipertansiyon olan grupta ortalama rSO2 mezenterik ölçümü %42,4±11,7 iken, İAH olmayan gruptaki ortalama rSO2 değeri 59,5±10,2 idi (p=0,04). ROC analizi yapıldığında İAH olmayanları tespit etmede mezenterik rSO2 ölçümlerinin eğri altında kalan alanı (AUC)=0,87, p=0,04 ve %95 güven aralığı ile 0,71-1 arasında olduğu tespit edildi. Bizim çalışmamızda mezenterik rSO2 için cut-off değeri %46 olarak saptandı.
Sonuç
Çocuk yoğun bakım ünitelerinde perfüzyon bozukluğunun erken tespiti hayatidir. İntraabdominal hipertansiyon artmış mortalite ve morbidite ile ilişkilidir. Çalışmamızda intraabdominal hipertansiyonu gösteren hipertansiyon belirteçleri incelenmiş olup, İAH ile en anlamlı ilişkinin mezenterik rSO2 arasında olduğu saptanmıştır. Diğer perfüzyon belirteçleri ile karşılaştırıldığında rSO2'nin noninvaziv olması, devamlı ölçüm yapıyor olması ve kullanım kolaylığı nedeni ile İAH'nin tespitinde kullanılabileceğini düşünüyoruz. Pediatrik literatürde benzer çalışma bulunmamaktadır. Bu konuda daha geniş hasta grupları ile yapılacak çalışmaların faydalı olabileceğini düşünmekteyiz.

Anahtar Kelimeler: çocuk, intraabdominal hipertansiyon, perfüzyon, rSO2

SS-08[Çocuk Yoğun Bakım]

Ağır Kafa Travmalı Çocuk Hastaların Sonuçları ve Prognoz Göstergeleri: 7 Yıllık deneyimimiz

Fulya Kamit Can[1], Ayşe Berna Anıl[2], Murat Anıl[3], Yeliz Pekçevik[4], Hilal Şahin[4], Fatih Durak[1], Gökçen Özçifçi[1], Ümüt Altuğ[1]

[1]İzmir Tepecik Eğitim ve Araştırma Hastanesi, Çocuk Yoğun Bakım Kliniği, İzmir

[2]İzmir Katip Çelebi Üniversitesi Tıp Fakültesi, Çocuk Yoğun Bakım Bilim Dalı, İzmir

[3]İzmir Tepecik Eğitim ve Araştırma Hastanesi, Çocuk Acil Kliniği, İzmir

[4]İzmir Tepecik Eğitim ve Araştırma Hastanesi, Radyoloji Kliniği, İzmir

AMAÇ:
Ağır travmatik beyin hasarı nedeniyle çocuk yoğun bakımda izlediğimiz hastaların sonuçlarını değerlendirmek ve bu sonuçları etkileyen prognostik göstergeleri belirleyebilmektir.
YÖNTEM:
İzmir Tepecik Eğitim ve Araştırma Hastanesi Çocuk Yoğun Bakım Ünitesinde 2010-2017 yılları arasında ağır kafa travması (GKS<8) nedeniyle izlenen çocukların tıbbi kayıtları ve çekilen ilk kraniyal BT ve ilk 1 ay içinde çekilen kraniyal MR görüntüleri (2 radyoloji uzmanı tarafından) geriye dönük olarak değerlendirildi. Hastalar yatış GKS'lerine göre iki gruba ayrıldı (GKS: 3-5 olanlar, GKS: 6-8 olanlar). Hastalar taburculuk E-GOS skorlarına göre ölenler (E-GOS=1), kötü nörolojik sonuç (E-GOS=2-4), iyi nörolojik sonuç (E-GOS=5-8) olarak üç gruba ayrıldı. Çocuk yoğun bakımda hafif-orta kafa travması nedeniyle izlenirken GKS'si düşenler ve kabulünde GKS<8 olan ancak kraniyal BT'sinde bulgu saptanmayan hastalar dışlandı.
BULGULAR:
Yedi yıl süresince toplam 83 hasta ağır kafa travması nedeniyle izlendi. Toplam 62 hasta (Ortanca yaş: 56 ay; 35 erkek) çalışmaya dahil edildi. En sık ağır kafa travması nedeni yüksekten düşme (n=24, %38,7) ve araç dışı trafik kazasıydı (n=18, %29). Hastaların %30'unda çoklu travma vardı. Hastaların %50'sinin kabulünde GKS:3-5, PTS ortanca 3 (ÇDA:1-5), ISS ortanca 35 (ÇDA: 27-43) idi. Toplam 24 hasta (%38,7) kaybedildi ve 4 hastaya (%6,5) dekompresif kraniektomi uygulandı. Yedi hasta (%11,3) kötü nörolojik sonuçla, 31 hasta (%50) iyi nörolojik sonuçla taburcu edildi. Kaybedilen olgularla kötü ve iyi nörolojik sonuçla taburcu edilenler arasında yatış öncesinde KPR varlığı (%100'e karşı 0), yatışında GKS'nin 3-5 olması (%71'e karşı, %13 ve %16), yatışında hipotansiyon varlığı (%58'e karşı, %6 ve %17), ilk 24 saatte asidoz (%45,5'a karşı, %9 ve %45,5), çekilen ilk kraniyal BT'de ciddi beyin ödemi±şift varlığı (%44,5' karşı, %17 ve %39), bazal sisternanın silikliği (%62,5'a karşı, %12,5 ve %25) istatistiksel olarak anlamlıydı (p<0,05). Kaybedilen olgularla kötü ve iyi nörolojik sonuçla taburcu edilenler arasında PTS (0'a karşı 3 ve 2), ISS (42'ye karşı 38 ve 32), 1.gün kan Na değeri (149'a karşı 152 ve 141), 1.gün kan Na artışı (9'a karşı 12 ve 3), INR düzeyi (1,51'e karşı 1,29 ve 1,33) belirgin farklıydı (p<0,05)
SONUÇ:
Ağır kafa travmalarında GKS, ISS ve PTS gibi skorlamalara ek olarak ciddi beyin ödemi±şift varlığı ve bazal sisternanın silikliği gibi radyolojik bulgular, yatış öncesinde KPR ve kabulünde hipotansiyon varlığı, 1.gün asidoz varlığı ve kan Na düzeyi, ilk gün kan Na düzeyinde artış ve kabulünde INR düzeyi hasta sonuçlarını etkileyen prognostik faktörler olarak belirlenmiştir. Ağır kafa travması yönetiminde, bu prognostik faktörlerin bilinmesinin hasta sonuçlarının iyileştirilmesi açısından faydalı olabileceğini düşünmekteyiz.

Anahtar Kelimeler: ağır kafa travması, çocuk yoğun bakım, prognoz, E-GOS

SS-09[Çocuk Yoğun Bakım]

Pediatrik Hemato-Onkoloji Hastalarında Erken Uyarı Skorlama Sistemi Kullanımının Yoğun Bakım İzlem Süreci Ve Mortalite Üzerine Etkisinin Retrospektif Olarak Değerlendirilmesi

Leyla Telhan[1], Şifa Şahin[2], Yöntem Yaman[3], Murat Elli[3], Sema Anak[3]
[1]Medipol Üniversitesi Tıp Fakültesi Çocuk Yoğun Bakım Ünitesi
[2]Medipol Üniversitesi Tıp Fakültesi Çocuk Sağlığı ve Hastalıkları Bilim Dalı
[3]Medipol Üniversitesi Tıp Fakültesi Çocuk Hematoloji- Onkoloji Bilim Dalı

GİRİŞ: Pediatrik erken uyarı skorlama sistemi(PEUSS), hastanede yatan hastalarda klinik bozulmanın erken tespitini sağlamak amacıyla kullanılan ve hastayı izleyen hemşire tarafından yönetilen klinik tanımlama aracıdır. Erken uyarı skorlamasında hastanın kardiyak, respiratuar ve bilişsel bulguları değerlendirilir ve elde edilen skora göre klinik durum kategorize edilir. Kritik hastaların erken tanınması, takip ve tedavinin yoğunlaştırılması mortalite üzerinde etkili olmaktadır. Pediatrik hemato-onkoloji hastaları ise ani klinik kötüleşme ve yoğun bakım gereksinimi açısından en riskli hasta grubunu oluşturmaktadır.
AMAÇ: Çalışmamızda Medipol Üniversitesi Hastanesi'nde PEUSS uygulamasına geçiş öncesi ve sonrasında Çocuk Yoğun Bakım Ünitesi'nde izlenen çocuk hemato-onkoloji hastalarının mortalite oranlarının değerlendirilmesi amaçlanmıştır.
MATERYAL-METOD: Ocak 2015-Temmuz 2017 tarihleri arasında hastanemiz Çocuk Hematoloji-Onkoloji Ünitesi'nde tedavi görmekte olan hastalardan yoğun bakım gereksinimi olan 61 hasta retrospektif olarak değerlendirmeye alınmıştır. Hastaların yaş, cinsiyet gibi demografik verileri; tanı, destek tedavi gereksinimleri, mortaliteleri belirlenmiş ve PEUSS'ne geçiş dönemi öncesi ve sonrası mortalite oranları karşılaştırılmıştır.
SONUÇLAR: Belirlenen tarih aralığında toplam 61 hastanın 83 yoğun bakım ünitesi yatışı gerçekleşmişti. Hastaların 38'i erkek, 23'ü kız idi. En küçük hasta 8 aylık; en büyük hasta 19 yaşında; ortalama yaş 9,4 yıl idi. Hastaların 26'sı onkolojik malignite (Willm's tümörü, nöroblastom, lenfoma); 14'ü hematolojik malignite (ALL, AML, JKML); 21'i nonmalignite (talasemi, aplastik anemi, immün yetmezlik, mukopolisakkaridoz, vb.) tanıları ile servis izleminde idi. En sık yatış tanıları 23 hastada (%37,7) sepsis ve septik şok, 10 hastada (%16,3) venooklusif hastalık idi. 19 hastaya (%31,1) hematopoetik kök hücre nakli yapılmış, nakil sonrası takip ve tedavi sürecinde idi. PEUSS'ne geçilen Mart 2016 öncesinde mortalite 27 yatışta 15 iken (% 55,5); sonrası mortalite 56 yatışta 14 (%21,2) olarak belirlenmiştir.
SONUÇ: Bu çalışmanın sonuçları erken uyarı sisteminin uygulanabilir ve etkili olduğunu ortaya koymaktadır. Erken uyarı skorlama sistemlerinin geliştirilmesi ve etkinliğinin belirlenmesi için prospektif ve sayıca daha fazla hasta grubunun dahil edildiği çalışmalara ihtiyaç vardır.

Anahtar Kelimeler: Pediatrik Erken Uyarı Skorlama Sistemi, Hemato- Onkoloji Hastaları, Mortalite

SS-10[Çocuk Yoğun Bakım]

Çocuk yoğunbakım ünitemize status epileptikus tanısı ile yatan hastalarımızın değerlendirilmesi

Yasemin Çoban[1], Serkan Kırık[2], Olcay Güngör[3]
[1]Çukurova Üniversitesi,Çocuk Yoğunbakım Bilim Dalı, Adana
[2]Kahramanmaraş Sütçü İmam Üniversitesi, Çocuk Nöroloji Bilim Dalı, Kahramanmaraş
[3]Kahramanmaraş Kadın Doğum Ve Çocuk Hastanesi, Çocuk Nöroloji Bilim Dal, Kahramanmaraş

AMAÇ: Status epileptikus (SE) önemli pediatrik nörolojik acillerden biridir. Epilepsi hastalarının % 10-15' i yaşamlarının bir döneminde SE atağı geçirirler. İnsidansı yıllık 17-23/100.000'dır. Bu çalışmada SE tanısı, etyolojik faktörleri, klinik bulguları, elektroensefalografik özellikleri, tedavi protokolleri, hastanede kalış süresi, gelişen komplikasyonlar, gelişen tedavi protokollerine yol göstermesi amacıyla; Kahramanmaraş Sütçü İmam Üniversitesi Tıp Fakültesi Çocuk Yoğun Bakım Ünitesi'nde takip edilen status epileptikus tanısıyla yatan hastalar araştırıldı.
GEREÇ-YÖNTEM: Bu çalışmada Nisan 2015-Ağustos 2016 tarihleri arasında Kahramanmaraş Sütçü İmam Üniversitesi Tıp Fakültesi Çocuk Yoğun Bakım Ünitesi'nde takip edilen 64 hastanın 88 konvulzif status epileptikus atağı ile başvurusu değerlendirildi. Seksen sekiz SE atağının demografik özellikleri, SE etyolojisi, nöbet tipi, nöroradyolojik ve elektroensefalografi (EEG) bulguları, rekürrens sıklığı, anti ödem tedavi alıp almadığı, hastanede kalış süresi tedavi protokolleri ve yoğun bakım ünitesinde yatış süresine etkili faktörler açısından retrospektif olarak değerlendirmesi yapıldı.
BULGULAR: Vakaların yaş ortalaması 6.17± 4,9 yıl (1-16 yaş yıl arası) idi. Hastaların Kız/Erkek oranı 30/34 olarak, ataklarda ise K/E oranı 43/45 olarak belirlenmiş, cinsiyetler arasında farklılık bulunmamıştır. Etiyolojik faktörler açısından değerlendirildiklerinde; hastaların 32 (%50.0)' si status epileptikus, 19 (%29.7)' u refrakter status epileptikus, 8 (%12.5)' i febril status epileptikus ve 5 (%7.8)' i ise akut remote status epileptikus olarak sınıflandırılmıştır. Çalışmaya dahil edilen 64 hastanın 52' sinde (%81, 2) relaps yok iken, 12'sinde (%18,7) relaps mevcuttu. SE hastalarının daha önce ilaç kullanım sayısının artması ile 3. basamağa ihtiyaç duyma oranının artmıştır ancak bu sonuç istatistiksel olarak önemsiz bulunmuştur (P>0,05). Hastaneye başvuru öncesi tedavi uygulanımının; SE sonlanım süresi, rekürrens gelişimi, yoğun bakım ünitesinde yatış süresi üzerine etkisi olduğu belirlenmiştir (P<0,01). Tedavi kombinasyonları değerlendirildiğinde; valproik asit ve levetirasetamın SE kontrolünü sağlamada etkili olduğu ve midazolam infüzyon ihtiyacını azalttığı saptandı. Hastalardan 23 kişiye midazolam infüzyonu başlanmış, 2 hasta ise tiyopental infüzyon ihtiyacı duymuştur. Hastaların 17 (%26,5)' sinde, atakların ise 21' (%23,8) inde antiödem tedavi gerekti. Bu hastaların tamamında nöbet süresi 15 dk' dan uzunduHastaların, mekanik ventilasyonda, yoğun bakımda ve hastanede kalış süreleri ortalama olarak sırası ile 1,44 ±0,64 gün, 5,03 ± 1,02 gün ve 9,19 ±1,34 gün olarak bulunmuştur. Üçüncü basamak tedavi gören hastaların mekanik ventilasyon (P<0,05), yoğun bakım ve hastanede kalış sürelerinin birinci ve ikinci basamak tedavi görenlerden daha fazla olduğu belirlenmiştir (P<0,01). Yoğun bakım yatışı gerektiren 88 atağın 5 inde (%5.6) komplikasyon gelişmiş olup, bunlar; 1 hastada sepsis, 2 hastada ventilatör ilişkili pnömoni, 1 kardiyak arrest, 1 solunum arresti dir. İki hastanın inotrop ihtiyacı oldu. Mortalite gözlenmedi.
SONUÇ: SE hala çocuk yoğun bakım ünitemize önemli bir yatış nedeni olmasına rağmen son yıllarda uygulanan yeni ilaçlar ile mortalite oldukça azalmıştır. Bununla beraber SE' un tam olarak etyolojisinin aydınlatılamaması ve tedavisinde ortak bir konsensusun bulunmaması sebebiyle yeni çalışmalara ihtiyaç duyulmaktadır.

Anahtar Kelimeler: status epileptikus, çocuk yoğunbakım, değerlendirme

SS-11[Çocuk Yoğun Bakım]

Kritik hasta çocuklarda viral solunum yolu enfeksiyonu; etiyolojik analiz ve prognoz

Zeynep Karakaya, Muhterem Duyu, Asena Pınar Sefer, Sertaç Arslanoğlu
İstanbul Medeniyet Üniversitesi Göztepe Eğitim ve Araştırma Hastanesi Pediatri Anabilim Dalı

AMAÇ: Çocuk Yoğun Bakım Ünitelerinde(ÇYB)Akut Solunum Yetmezliğinin infant ve küçük çocuklarda en sık nedeni ciddi viral solunum yolu enfeksiyonlarıdır(SYE)2 yaş altı en sık neden RSV bronşiolitidir,ancak izole veya kombine birçok patojen buna sebep olabilir.Günümüzde moleküler teknoloji sayesinde viral patojenlerin tespiti yapılmaktadır.Ancak klinikle etken arasında ilişki kuran çalışmalar farklı sonuçlar vermiş,daha çok araştırma ihtiyacı doğurmuştur.Çalışmamızın hedefi;SYE tanısı alan kritik hastalarda viral etiyolojiyi tanımlamak,klinik önem ve prognozunu belirlemektir.
YÖNTEM: Eylül 2015 -Ağustos 2017 yılları arasında Medeniyet Üniversitesi Göztepe EAH-ÇYBÜ'ne yatan,SYE tanılı1-16 yaş 103 hasta çalışmaya alınmıştır.Akut başlangıçlı solunum sıkıntısı,invaziv/noninvaziv ventilasyon gereksinimi,ÇYB ihtiyacı olan103 hastadan çalışmaya 55 hasta dâhil edilmiştir.48 hasta;kronik akciğer,kalp hastalıkları,malnütrisyon, prematurite,metabolik hastalık,nörolojik gelişim geriliği,immun yetmezlik nedeniyle çıkarılmıştır.Çalışmaya alınan hastaların demografik,klinik,laboratuar,radyografik verileri ve analiz edilecek klinik parametreleri kaydedilmiştir.Araştırmanın hipotezi gereğince hastalardan,semptomların başlangıcından itibaren ilk üç gün içinde solunum yolu örnekleri;Nazofarengeal sürüntü,trakeal aspirat(TAS)alınmıştır.Örnekler viral taşıma besiyerinde 72saati aşmayacak şekilde+4 °C'de korunarak Viroloji-İmmunoloji laboratuvarına ulaştırılmıştır.Örneklerin uygunluğu kontrol edildikten sonra ekstraksiyon ve multipleks PCR işlemleri uygulanmıştır.Bu yöntemle influenza A/B,parainfluenza,RSV,adenovirus,metapneumovirus,bocavirus,coronavirus,paraechovirus,enterovirus,Mycoplasma pneumoniae araştırılmıştır.Çalışmamız yeterli veri ve sayıya ulaştığında paylaşıma sunulmuştur.
BULGULAR: Çalışmanın istatistiği SPSS15,0 for Windows programı kullanılarak yapıldı.Hastaların %14,5'inde viral etiyoloji negatif,%85,5'inde(n:47) pozitifti.SYE için en sık viral etken RSV(%42,6)2.sık Rinovirüs (%27,7)3.sık Bocavirüs(%19)bulundu.Hastaların %76,6 'sında tek etken,%23,4 'ünde miks viral ajanlar mevcuttu.Miks enfeksiyonlarda RSVnegatif hastaların Rinovirüs pozitifliği anlamlı yüksekti.Eş zamanlı bakteriyel enfeksiyonlardan;Morexella,H.influenza ve AGBHS%12,8 oranında saptandı.Cinsiyet ve yaş gruplarında etyoloji açısından anlamlı fark yoktu ancak hastaların çoğu0-6 ay yaş grubundaydı(%48,9)yine RSV pozitif hastaların yaş ortalaması negatif olanlara oranla düşüktü.(P:0.007)Mevsimsel özellik bakımından ülkemizde viral sirkülasyon,ilkbahar,kış aylarında izlendi.Yaz aylarında en sık Rinovirüs saptanırken RSV hiç saptanmadı.Yaz aylarında mikoplasma %42.9 ile anlamlı yüksekti.Örnek türlerinde dikkati çeken Bocavirüs oldu.TAS örneğinde Bocavirüs oranı anlamlı yüksekti(P:0,04)Semptomların başlangıcından ÇYB yatışı arasında geçen süre 4,8+/-2,8 gündü, etiyolojik ajanın süreyi hızlandırdığına dair kanıt bulunamadı.Tedavide antiviral kullanımı düşük bulundu(H1N1%6,4)Hastaların uygun kriterler varlığında(oksijenasyon,asidoz,tekrarlayan apne,solunum işyükü)invaziv ventilasyon alma oranı,etkenle ilişki göstermedi ancak başlangıçta noninvaziv ventilasyonla tedavi edilenlerin bocavirüs negatif olması anlamlı istatistik bulgusuydu(p:0,04)İnvaziv destek alanların oranı %74,5(%27,7'si noninvaziv destekten invaziv desteğe geçenler)olarak saptandı.Komplikasyon olarak%27'sinde ARDS(n:13)%42'sinde(n:20)septik şok gelişti.Hastalarda septik şok ve Ventilatör ilişkili Pnömoni gelişme oranı Bocavirüs'de anlamlı yüksekti(p:0.03)Yine akciğer filminde pnömotosel Bocavirüs'de anlamlı yüksek bulundu.Hastalardan 8'inde Pnömotoraks,6'sında Plevral efüzyon,birinde ampiyem gelişti(Bocavirüs-AGBHS)Sağkalım %85,1 iken ensık mortalite nedeni ÇOY'di(%14,9)Mortalitesi yüksek hastalarda miks etyoloji oranı yüksekti(p:0,042)7 hasta ex oldu.5 hastaya akciğer korucu strateji kapsamında EKMO yapıldı.EKMO yapılanlarda sağkalım oranı %40'tı.
SONUÇ: Çalışmamız;solunum yolu virüslerinin tanımlanmasının önemi,dolaşım paterni, hastaların özellikleri ve klinik korelâsyonuyla ilgili faydalı sonuçlar vermiştir.Etiyolojiye yönelik daha çok

epidemiyolojik çalışmaya ihtiyaç vardır ancak iki yıllık önveri şeklinde hazırlanan çalışmada öne çıkan;klinik özelliklerin çoğunlukla viral etiyoloji bazında değişmediği ancak Bocavirüs açısından farklı sonuçlar verdiğidir.Etiyolojik tespitin morbiditeye etkisi ve prognoza katkısı klinik yaklaşımı değiştirecek kadar anlamlı değildir ancak Bocavirüs pozitifliğinin morbiditeyi olumsuz etkilediği görülmüştür.RSV'nin özellikle komorbiditesi fazla çocuklarda morbiditeyi artırdığı bilindiği üzere,Bocavirüs'ün öncesinde sağlıklı olan SYE tanılı,kritik çocuklarda prognozu ve morbiditeyi kötü etkileyeceği öngörülmüştür.

Anahtar Kelimeler: Viral Solunum Yolu Enfeksiyonları,Çocuk Yoğun Bakım Ünitesi

SS-12[Çocuk Yoğun Bakım]

Elektif Postoperatif Pediatrik Kalp Cerrahisi Hastalarında İnflamasyon Belirteçlerinin Sonuçlara Etkisi

Fatih Durak[1], Ayşe Berna Anıl[2], Fulya Kamit Can[1], Gökçen Özçifçi[1], Ümüt Altuğ[1], Murat Anıl[3], Gaye Aydın[4], Onur Aras Işık[5], Muhammet Akyüz[5]

[1]İzmir Tepecik Eğitim ve Araştırma Hastanesi, Çocuk Yoğun Bakım Kliniği, İzmir

[2]İzmir Katip Çelebi Üniversitesi Tıp Fakültesi, Çocuk Yoğun Bakım Bilim Dalı, İzmir

[3]İzmir Tepecik Eğitim ve Araştırma Hastanesi, Çocuk Acil Kliniği, İzmir

[4]İzmir Tepecik Eğitim ve Araştırma Hastanesi, Anestezi ve Reanimasyon Kliniği, İzmir

[5]İzmir Tepecik Eğitim ve Araştırma Hastanesi, Çocuk Kalp Damar Cerrahisi Kliniği, İzmir

AMAÇ:
Çalışmanın amacı elektif postoperatif pediatrik kalp cerrahisi hastalarında erken dönemde ölçülen inflamasyon belirteçlerinin hastaların çocuk yoğun yatış süresi ve mekanik ventilatörde kalma süresini öngörmedeki yerini belirlemektir. İkincil amacımız ise kardiyopulmoner bypass (KPBP) varlığı ve süresinin erken dönemde ölçülen inflamasyon belirteçleriyle ilişkisini değerlendirmektir.
YÖNTEM:
İzmir Tepecik Eğitim ve Araştırma Hastanesi Çocuk Yoğun Bakım Ünitesinde 1.8.2015-1.7.2017 tarihleri arasında elektif postoperatif kalp cerrahisi hastaları çalışmaya alınmıştır. Hastaların postoperatif ilk saatinde ölçülen prokalsitonin, CRP, lökosit, trombosit, glukoz değerleri, KPBP varlığı, total KPBP süresi, x-klemp süresi, postoperatif dönemde mekanik ventilatörde kalma süresi ve çocuk yoğun bakım yatış süreleri kaydedildi. Bu hastalar postoperatif mekanik ventilatörde kalma sürelerine göre (6 saatten az ve fazla) ve çocuk yoğun bakımda yatış sürelerine (3 günden az ve fazla) göre gruplara ayrıldı.
BULGULAR:
Toplam 174 hasta elektif operasyona alındı ve operasyon öncesi bakılan akut faz belirteçlerinden herhangi biri yüksek olan 9 hasta çalışmaya dahil edilmedi. Toplamda 165 hastanın (ortanca yaş: 15 ay; 88 erkek) ölçülen inflamasyon belirteçlerinden prokalsitonin düzeyi mekanik ventilatörde 6 saatten fazla kalanlarda (ortanca:0,33 'e karşı 0,17 ng/ml) ve çocuk yoğun bakımda 3 günden daha uzun süreli yatanlarda (ortanca: 0,28'e karşı 0,16 g/ml) anlamlı olarak yüksek bulundu ($p<0,05$). Hastaların 117'sinde (%70,9) açık kalp ameliyatı yapıldı. Açık kalp ameliyatı yapılan olgularda kan

glukoz değeri (ortalama: 207'e karşı 160 mg/dl), prokalsitonin (ortanca:0,19'e karşı 0,11ng/ml) kapalı kalp ameliyatı yapılanlara göre belirgin yüksekti (p<0,05). Total KPBP süresiyle CRP (p=0,02; r:0,223) ve prokalsitonin (p<0,001; r:0,337) arasında pozitif yönde anlamlı korelasyon vardı.
SONUÇ:
Elektif postoperatif pediatrik kalp cerrahisi hastalarında erken dönemde ölçülen yüksek prokalsitonin değeri hastanın mekanik ventilatörde ve çocuk yoğun bakımda daha uzun süre kalması açısından bir gösterge olabilir. Prokalsitonin hem KPBP varlığından hem de total KPBP süresinden etkilenen inflamasyon belirteci olarak bulunmuştur.

Anahtar Kelimeler: çocuk yoğun bakım, postoperatif, pediatrik kalp damar cerrahisi, prokalsitonin, kardiyopulmoner bypass süresi, x-klemp süresi

SS-13[Çocuk Yoğun Bakım]

Çocuk yoğun bakım ünitemizde invazif minör girişimler sırasında uygulanan sedasyon ve/veya sedasyon/analjezik ilaçların nazal kanül ile ölçülen EtCO2 üzerine etkileri

Nagehan Aslan, Didar Arslan, Yasemin Çoban, Özden Özgür Horoz, Dinçer Yıldızdaş
Çukurova Üniversitesi Tıp Fakültesi, Çocuk Yoğun Bakım Bilim Dalı, Adana

Amaç ve Kapsam
Çocuk hastalarda invaziv minör girişimler esnasında ağrı ve anksiyeteyi azaltmak için sedatifler ve analjezikler yaygın olarak kullanılır. Tüm sedatif/analjeziklerin özellikle solunum depresyonu gibi çeşitli yan etkileri bulunur ve solunum depresyonunda hipoksi, hiperkarbiye göre nispeten geç bir bulgudur. Bu çalışmanın amacı, çocuklarda yapılacak minör invaziv girişimler sırasında uygulanan sedasyon/analjezik ilaçların nazal kanül ile ölçülen EtCO2 üzerine etkisini ve farklı sedasyon/analjezik uygulamaların solunum depresyonu yapma riskini saptamaktır.
Materyal ve Yöntem
Çocuk yoğun bakım ünitesinde Haziran 2017-Eylül 2017 arasında katater yerleştirdiğimiz ve bu esnada sedasyon ve analjezi uyguladığımız 44 çocuk hasta çalışmaya alındı. İşlem öncesi ve işlem sonrasında nazal kanül ile ölçülen EtCO2 değerleri kapnograftan kaydedildi. Hastaların oksijen saturasyonu pulse oksimetre ile monitorize edildi. İşlem esnasında solunum depresyonu olup olmadığı kaydedildi. Solunum depresyonu hiperkarbi (sedasyon sonrası EtCO2 düzeyinde sedasyon öncesi EtCO2 değerine göre >10 mmHg artış saptanması) ve hipoksi (SO2'nin <%90 olması) olarak kabul edildi. İstatistiksel analizler için SPSS 20.0 programı (SPSS/Window version 11.0, Chicago, IL, USA) kullanıldı, p<0,05 anlamlı kabul edildi. Çalışma için Çukurova Üniversitesi Tıp Fakültesi etik kurulundan onay alındı.

Bulgular
Çalışmaya toplam 44 hasta alındı. Hastaların 23'ü (%52) kız olup, yaş ortalaması 6,3±5,4 yıl idi.

İşlem esnasında hastaların 15'ine (%34) 0,1 mg/kg dozunda sadece midazolam, 18'ine (%41) 1 mg/kg dozunda sadece ketamin ve 11'ine (%25) 0,1 mg/kg midazolam ile birlikte 1 mg/kg ketamin veya 2 µg/kg fentanil uygulandı. Üç grup arasında yaş, cinsiyet, vücut ağırlığı, presedasyon EtCO2 ve postsedasyon EtCO2 değerleri açısından anlamlı fark yoktu ve sırasıyla p=0,54, p=0,615, p=0,76 ve p=0,982 idi. Şu anki bulgularımıza göre hipoksi 3.grupta daha fazla (%54,5) saptandı ancak istatistiksel olarak anlamlı değildi (p=0,255). Hiperkarbi %45,5 oranı ile 3. grupta daha fazla görüldü ancak istatistiksel olarak anlamlı değildi (p=0,364). On üç (%29,5) hastada hiperkarbi saptandı, bu hastaların 8'inde (%62) hiperkarbiye hipoksi de eşlik ederken, 5 (%38) hastada tek başına hiperkarbi mevcuttu. İşlem sonrası EtCO2 ortalaması 1.grupta 35±8,1, 2.grupta 35,8±7,1, 3.grupta 35,7±7,1 idi. İşlem öncesi ve sonrası EtCO2 değerleri karşılaştırıldığında her 3 grupta da istatistiksel anlamlı fark saptandı ve gruplarda sırasıyla p=0,024, p<0,001, p=0,003 idi. İşlem sonrası EtCO2 düzeyinde sadece sedasyon grubunda bir hastada ciddi düşüş görüldü ve aynı hastada apne geliştiği için hastaya taktil uyarı verildi. Hiçbir hastada balon maske ventilasyonu ya da entübasyon gerekmedi.
Sonuç
Nazal kanül aracılığı ile EtCO2 monitorizasyonu, çocuklarda sedasyon veya sedasyon/analjezi sırasında ventilasyonun değerlendirilmesinde yararlı bir izleme aracı gibi gözükmekte olup özellikle bu durum ikili sedatif-analjezik ajanlarda daha ön plana çıkmaktadır. Yine de daha geniş hasta gruplarında yapılacak çalışmaların faydalı olabileceğini düşünmekteyiz.

Anahtar Kelimeler: end tidal karbondioksit, kapnograf, sedasyon/analjezi

SS-14[Çocuk Yoğun Bakım]

Çocuk Yoğun Bakım Hastalarında Spot İdrarda Mikroalbümin Düzeyinin Mortalite ile İlişkisi

Barış Akbaş[1], Mehmet Alakaya[2], Asena Ayça Özdemir[3], Gülçin Bozlu[1], Ali Ertuğ Arslanköylü[2]
[1]Mersin Üniversitesi Tıp Fakültesi Çocuk Sağlığı ve Hastalıkları Anabilim Dalı
[2]Mersin Üniversitesi Tıp Fakültesi Çocuk Yoğun Bakım Bilim Dalı
[3]Mersin Üniversitesi Tıp Fakültesi Biyoistatisitk Anabilim Dalı

Mikrobalbüminüri idrar albümin atılımının normalden yüksek olması ancak geleneksel idrar test çubuğu ile tespit edilebilen değerlerden daha az olmasıdır (30-300 mg/gün). Persistan mikroalbüminüri diabetli ve hipertansiyonlu hastalarda renal morbiditenin bir göstergesi iken orak hücreli anemili çocuklarda, yaş ve düşük hemoglobin düzeyleri ile artan oranda, glomeruler hasarın erken bir habercisi olduğu gösterilmiştir. Bizde bu çalışma ile mikroalbuminürinin çocuk yoğun bakım hastalarında mortalite riskini öngörmede uygun olup olmadığı değerlendirdik. Bu amaçla Mersin Üniversitesi Tıp Fakültesi Çocuk Yoğun Bakım Ünitesinde Aralık 2014 ile Kasım 2015 tarihleri arasında yatan hastaların spot idrar mikroalbumin düzeyleri ölçüldü. Elde edilen veriler istatistiksel analiz yöntemleri ile mortalite skorları ve gözlenen mortalite değerleri ile kıyaslandı. Aralık 2014 ile Kasım 2015 tarihleri arasında ünitemize yatmış olan 1 ay -18 yaş arası 24 saatten uzun süre izlenen ve çalışma kriterlerini karşılayan 250 hasta çalışmaya dahil edildi. Mikroalbuminüri için spot idrar örneği alındı. PRISM III ve PELOD skorları ilk 24 saat içerisindeki en kötü değerler kullanılarak hesaplandı. Mikroalbuminüri değerlerinin kaybedilen grup ortalamaların sağ kalan gruba göre anlamlı olarak

yüksek olduğu gözlendi (p<0,05). Mikroalbuminüri için kesim noktası >32 mg/g olarak saptandı.Bu çalışma ile yeni pediatrik mortalite skorları oluşturulurken yararlanılabilecek, mevcut sistemler içerisinde kullanılmayan bir parametre sunulmuştur. Daha kapsamlı çalışmalarla mikroalbuminüri değerlerinin mortaliteyi diğer faktörlerden bağımsız olarak tahmin edip etmediği değerlendirilebilir. Böylece standart mortalite veya organ yetmezliği skorlama sistemlerine dahil edilerek geçerliliği test edilebilir.

Anahtar Kelimeler: Mikroalbuminüri, yoğun bakım, mortalite

SS-15[Çocuk Yoğun Bakım]

Çocuk Yoğun Bakım Ünitesinde steril vücut sıvılarında *non-albicans Candida* izole edilen hastaların özelliklerinin belirlenmesi ve diğer etken üremesi olan hastalar ile karşılastırılması

Burcu Ayvacı[1], Eylem Kıral[2], Yasemin Öz[3], Merve İşeri Nepesov[4], Gül Durmaz[3], Ömer Kılıç[4], Ener Çagrı Dinleyici[2]

[1]Osmangazi Üniversitesi Tıp Fakültesi, Çocuk Sağlığı Ve Hastalıkları Bilim Dalı, Eskişehir

[2]Osmangazi Üniversitesi Tıp Fakültesi, Çocuk Yoğun Bakım Bilim Dalı, Eskişehir

[3]Osmangazi Üniversitesi Tıp Fakültesi, Mikrobiyoloji Anabilim Dalı, Eskişehir

[4]Osmangazi Üniversitesi Tıp Fakültesi, Çocuk Enfeksiyon Bilim Dalı, Eskişehir

GİRİŞ: İnvaziv fungal enfeksiyonlar, uzun süre yoğun bakım ünitelerinde yatan hastalarda görülen ciddi hastane enfeksiyonlarından birisidir. Geçmişte bu enfeksiyonların çoğu *Candida albicans*'a bağlı olarak gelişmesine rağmen son yıllarda *non-albicans Candida* türlerine bağlı enfeksiyonlarında sıklığında artış gözlenmektedir.
Amaç/METOD: Bu çalışmada 2010-2015 yılları arasında Eskişehir Osmangazi Üniversitesi Tıp Fakültesi Çocuk Yoğun Bakım Ünitesi'nde yatan steril bölge kültürlerinde *non-albicans Candida* üremesi olan hastaların klinik ve mikrobiyolojik özelliklerinin retrospektif olarak değerlendirilmesi, ve bu hastaların özelliklerinin aynı dönemde *Candida albicans* üremesi olan hastalar, bakteri üremesi olan hastalar ve dört günden uzun süre yoğun bakımda yatıp kan kültüründe üremesi olmayan hastaların verileri ile karşılaştırılması amaçlandı.
SONUÇLAR: Çalışma süresince *non albicans Candida* üremesi olan 29 hasta (*C. parapsilosis* %55.1, *C. glabrata* %31, *C. keyfr*%6.9, *C. crusei* %3.5, *C.tropicalis* %3.5)., *C. albicans* üremesi olan 26 hasta, bakteri üremesi olan 153 hasta ve kültürlerde üremesi olmayan 57 hasta dahil edildi. Non-albicans candida üremesi olan hastalarda saptanan risk faktörşleri; önceden antibiyotik kullanımı (%93.1), total parenteral nutrisyon (%93.1), mekanik ventilasyon (%89.7), stres ülser profilaksi ve tedavisi (%89.7), santral venöz katater (%79.3), cerrahi girişim öyküsü (%72.4) idrar sondası (%72.4), önceden antifungal kullanımı (%7.4), ve nazogastrik sonda (%69.3)

idi. Daha önce antibiyotik ya da antifungal tedavi almak, mekanik ventilatör, santral katater varlığı, total parenteral nutrsiyon, immunsupresif tedavi almak, intravenöz immünglobulin tedavisi ve yoğun bakımda cerrahi işlem *non-albicans Candida* üremesi olanlarda *C. albicans* üremesi olanlara göre daha fazla saptanmıştır ($p<0.01$). PRISM skoru *non-albicans* üremesi olan hastalarda *C.albicans*üremesi olanlardan daha yüksek saptanmıştır ($p>0.05$) Yoğun bakım ünitesinde yatış süresi ve hastanede kalış süresi de non-albicans Candida üremesi olanlarda daha yüksek saptanmıştır.
TARTIŞMA: Non albicans candida infeksiyonlarının, invaziv işlem yapılan ve immün süprese tedavi altındaki çocuk yoğun bakım hastalarında giderek arttığı akılda tutulmalıdır. Çocuk yoğun bakım ünitelerinde enfeksiyon koruma önlemleri ve empirik antifungal ajan seçimlerinde non-Albicans enfeksiyonları da değerlendirilmelidir.

Anahtar Kelimeler: Çocuk Yoğun Bakım Ünitesi, non-albicans Candida

SS-16[Çocuk Yoğun Bakım]

Kırk Yataklı Çocuk Yoğun Bakım Ünitesinde Hastane Enfeksiyonlarını Azaltmak Mümkün mü?

Ayşe Filiz Yetimakman1, Melek Hamidanoğlu2, Ayşe Nur Akınel1, Eşe Eda Karadağlı1, Gülçin Arslan1, Hatice Yıldız Özkan1, Özge Kamer Karalar Pekuz1
1Sağlık Bakanlığı Şanlıurfa Eğitim ve Araştırma Hastanesi, Çocuk Yoğun Bakım Ünitesi, Şanlıurfa
2Sağlık Bakanlığı Şanlıurfa Eğitim ve Araştırma Hastanesi, Enfeksiyon hastalıkları, Şanlıurfa

Amaç
Çocuk Yoğun Bakım yatak sayılarının ihtiyacın altında olduğu ülkemizde hem kaynakların verimli kullanımı hem de mortaliteyi ve morbiditeyi azaltmak açısından hastane enfeksiyonlarının kontrolü büyük önem taşımaktadır. Konumu ve yatak kapasitesi nedeniyle bölgede önemli bir merkez olan ünitemizde hastane enfeksiyon kontrolünde kısa vadede ne kadar başarılı olunduğunu saptamak ve bu durumu devam ettirerek ilerleyen zamanda daha başarılı kontrolü sağlayacak faktörleri belirlemek amacıyla ünitemizde Çocuk Yoğun Bakım uzman doktorunun görev yaptığı iki aylık dönemde birinci ay ile ikinci ay karşılaştırılmış, bu zaman içinde yapılan değişiklikler ve sonraki dönemde yapılması planlanan çalışmalar tanımlanmıştır.
Yöntem
İkinci ve üçüncü düzey hastaların takip edildiği 40 yatak kapasiteli Çocuk Yoğun Bakım ünitesinde 2017 yılı Temmuz ve Ağustos aylarında hastane enfeksiyonu tanımına uyan enfeksiyon vakaları hastanemiz Enfeksiyon Kontrol Komitesi ile birlikte kayıt edilmiştir. Bu süre içinde hastalar ile ilgili demografik bilgiler, hastalık skorları, tanıları, yatış süreleri, hastane enfeksiyonlarının tipi, sayısı, hızı ve dansitesi ile üreyen etkenler ile direnç durumu kayıt edilmiştir. Belirtilen zaman diliminde tüm hastalara yapılan günlük vizitler ile hasta yatış ve çıkış endikasyonları, ventilatörden ayrılma kararı ile antibiyoterapi ve kültür yönetimi Çocuk Yoğun Bakım uzman doktoru tarafından belirlenmiş olup hemşire ve yardımcı sağlık personeline yönelik eğitimler planlanarak yürütülmeye başlanmıştır. Ventilatör ısıtıcı-nemlendirici ünitelerindeki eksikler giderilmiş, invaziv girişimlerin sayı ve zamanlaması konusunda ‘’rutin’’ yaklaşım yerine gereklilik prensibi gözetilerek azaltılmaya çalışılmıştır. Girişimler sırasında antiseptik kurallara uyulması konusunda personel eğitimine başlanmıştır.
Bulgular
Ünitemizde takip edilen 139 hastada 10 adet hastane enfeksiyonu kaydedilmiştir. İki farklı zaman diliminde hasta sayısında % 24 artış olurken yatış süresinde % 18.5 azalma, hastane enfeksiyonu sayısında % 33 azalma saptanmıştır. Temmuz ayında enfeksiyon hızı 9.6, enfeksiyon dansitesi 5.8 iken Ağustos ayında enfeksiyon hızı 5.1, dansitesi 4.8 olarak belirlenmiştir.

Sonuç
Yalnızca yoğun bakım yatış sürelerinin kısaltılması ile bile bu kadar büyük bir ünitede dahi yoğun bakım enfeksiyon hızı ve dansitesinde azalma gerçekleşebileceği gösterilmiş olup ilerleyen dönemde enfeksiyon kontrolünde alınacak ek önlemler, hasta bakımının ve enfeksiyon sürveyansının geliştirilmesi ve personelin eğitimi ile hastane enfeksiyonu konusunda daha çok iyileşme sağlanabileceği öngörülmüştür. Bu doğrultuda eğitim planlamaları yapılmakta ve hastanemize özgü bakım protokolleri geliştirilerek iyileşmenin artarak devam etmesi hedeflenmektedir.

Anahtar Kelimeler: kritik hasta çocuk, hastane enfeksiyonları, enfeksiyon kontrolü

SS-17[Çocuk Yoğun Bakım]

Çocuk Yoğun Bakım Yatışı Gerektiren Kafa Travması Olgularında Mortalite ve Morbiditeye Etki Eden Faktörler

Ebru Atike Ongun1, Oğuz Dursun1, Büşra Gündoğan Uzunay2
1Akdeniz Üniversitesi Tıp Fakültesi, Çocuk Yoğun Bakım Bilim dalı, Antalya
2Akdeniz Üniversitesi Tıp Fakültesi Çocuk Sağlığı ve Hastalıkları Anabilim Dalı, Antalya

GİRİŞ:
Travmatik beyin hasarında (TBH) prognozu, travmaya bağlı oluşan birincil hasarın yanında önlenebilir ikincil hasarlar etkiler. Tedavide esas amaç, önlenebilir ikincil hasarları en aza indirerek yaşa uygun serebral perfüzyon basıncını (CPP) sağlayabilmektir. Bu çalışmanın amacı TBH nedeniyle çocuk yoğun bakım (ÇYB) yatışı gereken hastalarda morbidite ve mortaliteye etki eden faktörleri belirlemektir.
Metod
Eylül 2014 – Aralık 2016 arası, TBH nedeniyle ÇYB ünitesine yatırılan bir ay–on sekiz yaş arası 88 hasta değerlendirildi. Acil servise geliş glaskow koma skoruna (GKS) göre hastalar üç gruba ayrıldı: ağır (GKS≤8), orta (GKS: 9-12), hafif kafa travması (GKS:13-15). Acil servis ve ÇYBÜ takiplerindeki vital bulgular, laboratuvar verileri, uygulanan anti-ödem tedaviler, hedef serum ozmolariteye ulaşma süreleri, hiperozmolar tedaviye bağlı yan etkiler, nöbet varlığı ile uygulanan antikonvülzan tedaviler, verilen kan ürünleri, geçirilen operasyonlar, aksonal hasar varlığı incelendi. Entübasyon süreleri, trakeostomi gereksinimi ile ÇYBÜ ve hastane yatış süreleri kaydedildi. Travma şiddeti skorlaması (ISS), Rotterdam-CT görüntüleme skoru, PRISM – III skorları kaydedildi. Mortaliteye etki eden risk faktörleri değerlendirildi.
Sonuç
Kafa travması şiddetinin ve eşlik eden organ sistem yaralanmalarının (akciğer kontüzyonu) ileri yaş ile ilişki olduğu (p=0.010, p=0.007); entübasyon ve ÇYB yatış sürelerini uzattığı (p=0.001, p=0.002; p=0.002, p=0.002), hastane yatış sürelerini etkilemediği görüldü (p=0.155 p=0.104).

Nöroşirurji bölümünce acil cerrahiye alınan hasta sayısı %22.7 olup, ICP-monitorizasyon oranı %8 idi. ICP-monitorizasyon yapılamadığı durumda, klinik takibin tekrarlayan tomografiler ile yapıldığı, ancak postoperatif tedavi sürecini değiştirmediği saptandı (p=0.189). Kafa travması şiddeti arttıkça çekilen tomografi görüntülemesi sayısının arttığı gözlendi (p=0.018, r=0.304).

Beyin ödemi saptanan hastalarda anti-ödem tedavinin %69 ÇYBÜ yatışı ile birlikte başladığı; hedef serum ozmolariteye (ölçülen) ulaşma zamanının 8.5 saat (3.5- 40 saat) olduğu görüldü. Tekli ya da kombine anti-ödem tedavinin hedef ozmolariteye ulaşma süresini etkilemediği izlendi (p= 0.510). Tedaviye bağlı yan etki (hiperkloremik metabolik asidoz, akut tübüler nekroz, pontin myelinozis) gözlenmedi.

Aksonal hasarın orta ve ağır TBH'da daha yüksek olduğu ancak nörolojik takipte GKS düşmesinin aksonal hasar sıklığını etkilemediği görüldü (p=0.038, p=0.325). Aksonal hasarın entübasyon, ÇYB ve hastane yatış sürelerini uzattığı saptandı (p<0.001, p<0.001, p<0.001). Aksonal hasarlı altı hastada uzamış ventilatör desteği nedeniyle 14.33±1.03 günde trakeostomi açıldı. Taburculuk sonrası bir hasta dışında ilk altı ayda trakeostomi dekanülasyonu yapılabildi.

Mortalite oranı %12.5 olup, kaybedilen hastaların çoğunlukla 6-10 yaş arasında olduğu ve ortalama 2.82 ± 1.47 günde kaybedildiği saptandı. Mortalitede etkili bağımsız risk faktörlerini belirlemek için tek değişkenli analizde p<0,2 olan, multicollinearity oluşturmayan ve örneklem sayısının en az 1/20'sini oluşturan değişkenler çok değişkenli lojistik regresyon modeline dahil edildi. Acil serviste gözlenen hipotansiyonun, akciğer kontüzyonu varlığının, ISS skoru ve Rotterdam skorunun modelde bulunduğu analiz sonuçlarına göre, yalnızca Rotterdam skoru mortalitede etkili bağımsız risk faktörü olarak bulundu. Rotterdam skorundaki 1 birimlik artış sağkalımı 20,334 kat (%95 CI 1,999-206,879) artırdığı gözlendi; ISS skoru ise sınırda anlamlı bulundu (p=0,052; OR: 1,195 %95 CI 0,999-1,430).

Anahtar Kelimeler: Beyin ödemi, Hipertonik salin, Kafa içi Basınç artışı, Kafa Travması, Mannitol,Travmatik Beyin Hasarı

SS-18[Çocuk Yoğun Bakım]

Çocuk Acil ve Yoğun Bakım Çalışanlarında Tükenmişlik Sendromunu Değerlendiren Çok Merkezli Çalışma

Mutlu Uysal Yazıcı1, Benan Bayrakçı1, Hasan Ağın3, Nilgün Erkek4, Ali Ertuğ Arslanköylü5, Halise Akça6, Feyza Esen7, Okşan Derinöz8, Nazik Yener2, Mehmet Arda Kılınç9, Resul Yılmaz11, Özlem Tekşam20, Özlem Temel Köksoy2, Tanıl Kendirli14, Ayşe Berna Anıl12, Dinçer Yıldızdaş10, Nilüfer Yalındağ Öztürk21, Nazan Ülgen Tekerek13, Muhterem Duyu19, Gökhan Kalkan17, Serhat Emeksiz15, Funda Kurt18, Mehmet Alakaya5, Aytaç Göktuğ16, Gülser Esen Besli19
1Hacettepe Üniversitesi İhsan Doğramacı Çocuk Hastanesi Çocuk Yoğun Bakım Ünitesi
2Ondokuz Mayıs Üniversitesi Tıp Fakültesi Çocuk Yoğun Bakım Ünitesi
3Dr.Behçet Uz Çocuk Hastalaıkları ve Cerrahisi Eğitim Araştırma Hastanesi Çocuk Yoğun Bakım Ünitesi
4Akdeniz Üniversitesi Tıp Fakültesi Çocuk Acil Ünitesi
5Mersin Üniversitesi Tıp Fakültesi Çocuk Yoğun Bakım Ünitesi
6Diyarbakır Çocuk Hastalıkları Hastanesi Çocuk Acil Ünitesi
7Erciyes Üniversitesi Tıp Fakültesi Çocuk Acil Ünitesi
8Gazi Üniversitesi Tıp Fakültesi Çocuk Acil Ünitesi
9Dokuz Eylül Üniversitesi Tıp Fakültesi Çocuk Yoğun Bakım Ünitesi
10Çukurova Üniversitesi Tıp Fakültesi Çocuk Yoğun Bakım Ünitesi
11Gaziosmanpaşa Üniversitesi Tıp Fakültesi Çocuk Yoğun Bakım Ünitesi
12Tepecik Eğitim Araştırma Hastanesi Çocuk Yoğun Bakım Ünitesi
13Van Bölge Eğitim Araştırma Hastanesi Çocuk Yoğun Bakım Ünitesi
14Ankara Üniversitesi Tıp Fakültesi Çocuk Yoğun Bakım Ünitesi
15Ankara Çocuk Hematoloji ve Onkoloji Eğitim Araştırma Hastanesi Çocuk Yoğun Bakım Ünitesi
16Ankara Üniversitesi Tıp Fakültesi Çocuk Acil Ünitesi
17Gazi Üniversitesi Tıp Fakültesi Çocuk Yoğun Bakım Ünitesi
18Ankara Çocuk Hematoloji ve Onkoloji Eğitim Araştırma Hastanesi Çocuk Acil Ünitesi
19Medeniyet Üniversitesi Göztepe Eğitim ve Araştırma Hastanesi Çocuk Yoğun Bakım Ünitesi
20Hacettepe Üniversitesi İhsan Doğramacı Çocuk Hastanesi Çocuk Acil Ünitesi
21Marmara Üniversitesi Tıp Fakültesi Çocuk Yoğun Bakım Ünitesi

GİRİŞ: Çalışan kişilerde tükenmişlik bireysel olarak performans düşüklüğü, motivasyon kaybı, işe geç gelme, sık sık rapor alma, işte gevşek çalışma, işi bırakma şeklinde görülürken bunun yatan hastalara yansıması olarak enfeksiyon oranlarında artış, hasta yatış süresinde uzama, hasta bakım ve tedavilerinde aksama görülebilmektedir. Bunun yanında çalışanlarda yorgunluk, uykusuzluk, baş ağrıları, insan ilişkilerinde bozulma, düşük iş performansı, duygusal sorunlar da görülebilmektedir. Bu çalışmada, Türkiye'de çocuk acil ve çocuk yoğun bakım çalışanlarında (doktorlar, hemşire, sekreter, yardımcı sağlık personeli) tükenmişlik oranının saptanması, buna yol açan risk faktörlerinin tespit edilmesi ve tükenmişliğin iş yaşamına olan olumsuz etkisinin nasıl azaltılacağı hedeflenmiştir.
MATERYAL-METOD: Şubat 2017- Haziran 2017 tarihleri arasında çalışmaya katılmak isteyen merkezlere etik kurul onayı alınarak anket formu gönderildi. Tüm sağlık çalışanlarında; pediatri asistanı, pediatri uzmanı, Çocuk Acil veya Çocuk Yoğun Bakım Ünitesi (ÇYBÜ) yandal asistanı, çocuk acil veya yoğun bakım uzmanı/öğretim görevlisi, hemşireler, bölüm sekreterleri, temizlik görevlisi ve personellere anket formu uygulandı. Bunun için Maslach Tükenmişlik Envanteri kullanıldı. Bu anket duygusal tükenme, duyarsızlaşma ve kişisel başarı duygusunda azalma olmak üzere toplan 22 sorudan oluşmaktadır. Yaş, cinsiyet, ne kadar süredir acil ya da yoğun bakımda çalıştığı, medeni durumu, çocuk sayısı, evde bakılan çocuk varlığı, aldığı ücret, çalışma süresi, şiftler halinde çalışması, hobileri, kahvaltı ve dinlenmeye zaman ayırıp ayırmadığı, araba, ev sahipliği, egzersiz durumu, son üç ayda tatil yapıp yapmadığı, eğitim programı, çok merkezli toplantı ve sürekli ilaç kullanma öyküsü, Maslach tükenmişlik anketi yanında sorgulandı. Eş zamanlı o dönemde acil ve yoğun bakım ünitelerinde enfeksiyon hızı, dansitesi ve mortalite oranları istendi.

BULGULAR: Çocuk acilden 218, ÇYBÜ' den 295 olmak üzere toplam 513 anket çalışmaya katılmak isteyen merkezlerden toplandı. Cinsiyet ve yaş açısından bu iki grup homojen olarak dağılım göstermektedir. Tükenmişlik oranının yüksek saptandığı hemşire, Çocuk Acil ve ÇYBÜ doktorlarında; çalışma süresinin haftada 50 saatten fazla olduğu, >5 yıl fazla aynı işte çalıştıkları, son üç ayda tatile çıkamadıkları, maddi olarak ortalama 3000-5000 TL arasında kazanç sağladıkları, sabah kahvaltı yapamadıkları ve egzersiz ya da hobi gibi aktiviteler yapamadıkları ortaya çıkmıştır. Bunun yanında kadın cinsiyet, evli olmak, ikiden fazla çocuk sahibi olmak, evde bakılan çocuk varlığı, ev ya da araba sahibi olamamak tükenmişlik oranını istatiksel anlamlı olarak artırmaktadır ($p<0.05$). Tükenmişlik duygusal tükenmişlik, kişisel başarı duyusunda azalma ve duyarsızlık olarak üç alt grupta incelenirken bu çalışmada >35 yaş, >5 yıl fazla aynı işte çalışmak, kadın cinsiyet, çocuk sahibi olmak her üç grupta istatiksel anlamlı olarak tükenmişlik saptanmıştır.
Çalışmanın yapıldığı dönemde tükenmişliğin o dönemdeki enfeksiyon oranlarını artırdığı gösterilmiştir.
SONUÇ: Çocuk ve Çocuk yoğun bakım gibi hayati riski olan çocuklarla uğraşmak tükenmişlik oranını belirgin olarak artırmaktadır. Dolayısıyla bu bölümler için çalışma sürelerinin sınırlandırılması, hemşire hasta oranının düzenlenmesi, sık tatil ve dinlenme molaları verilmesi, bilimsel toplantıların sayı ve sıklığının artırılması, maddi olanakların düzeltilmesi tükenmişlik oranını azaltabilir.

Anahtar Kelimeler: Tükenmişlik sendromu, çocuk yoğun bakım, çocuk acil

SS-19[Çocuk Yoğun Bakım]

Çocuk Yoğun Bakım Ünitemizde Kritik Hastalık Polinöropati / Miyopatisinin Değerlendirilmesi

Didar Arslan1, Nagehan Aslan1, Yasemin Çoban1, Şakir Altunbaşak2, Özden Özgür Horoz1, Dinçer Yıldızdaş1, Mehmet Balal3, Zeliha Haytoğlu4
1Çukurova Üniversitesi, Çocuk Yoğun Bakım Bilim Dalı, Adana
2Çukurova Üniversitesi, Çocuk Nöroloji Bilim Dalı, Adana
3Çukurova Üniversitesi, Nöroloji Bilim Dalı, Adana
4Çukurova Üniversitesi, Çocuk Sağlığı Ve Hastalıkları Bilim Dalı, Adana

Amaç ve Kapsam: Kritik hastalık myopati ve nöropatisi kritik hastada gözlenen ve kritik hastalığı dışında başka bir nedene bağlanamayan klinik güçsüzlük durumudur. Kritik hastalık myopati ve nöropatisi mekanik ventilasyon, yoğun bakım ve hastanede kalış süresini uzatan aynı zamanda önemli bir mortalite ve morbidite nedenidir. Ancak çocuklarda yoğun bakım ilişkili kritik hastalık myopati ve nöropatisi ile ilgili bilgiler oldukça kısıtlıdır.
MATERYAL-METOD: Kritik hastalık myopati ve nöropatisinin çocuk yoğun bakım hastalarındaki sıklığını tespit edebilmek amacıyla geriye dönük olarak ünitemizde son 5 yıllık döneme ait hasta dosyaları tarandı.
Ağustos 2012- Ağustos 2017 tarihleri arasında yatıp, ENMG yapılan ve polinöropati/miyopati saptanan 31 hasta çalışmaya alındı. Bu hastaların demografik özellikleri, yatış nedenleri, primer hastalıkları, yoğun bakım ve hastanede kalış süreleri, mekanik ventilasyon süreleri, verilen tedaviler kayıt edildi. İstatistiksel analizler için SPSS 20.0 programı (SPSS/Window version 11.0, Chicago, IL, USA) kullanıldı.
BULGULAR: Ağustos 2012 – Ağustos 2017 tarihleri arasında ünitemize toplam 4486 hasta yatırılmış ve 1003'ünün (%22,3) mekanik ventilatöre bağlanmış olduğu tespit edildi, bu hastaların 31'inde (%0,69) kritik hastalık myopati/nöropatisi saptanmış idi. Hastaların 5'i (%16,1) miyopati ve 26'sı (%83,9) polinöropati tanısı almıştı. Hastaların 10'u (%32,3) kız, yaşları minimum:2-maksimum:204 ay, 9'unun (%29) yatış nedeni cerrahi iken, 22'sinin (%71) yatış nedeni medikal nedenlere bağlı idi; altta yatan primer hastalık en sık 13 hasta ile (%41,9) konjenital kalp hastalığı, 2. sıklıkta ise 5 hasta ile (%16,1) metabolik hastalıktı. Hastaların ortalama yoğun bakım yatış süresi 41,5±24 gün; ortalama hastane yatış süresi 57,5±27,5, ortalama mekanik ventilasyon süreleri 27,4±14,1 gün idi ve 16 hastaya (%51,6) trakeostomi açılmıştı. On dört hastaya (%45,2) kas gevşetici, 29 hastaya sedasyon ve analjezi (%93,5), 9 hastaya (%29) steroid tedavisi ve 23 hastaya da (%74,2) aminoglikozid tedavisi verilmişti. Böbrek yetmezliği gelişip renal replasman tedavisi verilen 4 (%12,9) hasta mevcuttu. Kan şekeri yüksekliği saptanıp insülin tedavisi alan 5 hasta (%16,1)mevcuttu. Mortalite ise 5 (%16) hastada görüldü.
SONUÇ: Kritik hastalık nöropati ve myopatisinin yoğun bakım pratiğinde sıklığı ve önemi giderek artan bir durumdur. Bu konuda dikkatin artması gerekli önlemlerin alınmasını, erken tanınmasını ve uygun yaklaşımların yapılmasını sağlayacaktır.

Anahtar Kelimeler: çocuk yoğun bakım, kritik hastalık, miyopati, nöropati,

SS-20[Çocuk Yoğun Bakım]

Son Bir Yıldaki ECMO Deneyimlerimiz

Tanıl Kendirli[1], Emine Diler[1], Ebru Azapağası[1], Oktay Perk[1], Gamze Özsoy[1], Serhan Özcan[1], Merve Havan[1], Melih Doğan[3], Evren Özçınar[2], Mehmet Çakıcı[2], Banu İncekalem[2], Çağdaş Baran[2], Özlem Can Özselvi[4], Mustafa Bahadır İnan[2], Serkan Durdu[2], Tayfun Uçar[3], Ercan Tutar[3], Ahmet Rüçan Akar[2]
[1]Ankara Üniversitesi,Çocuk Yoğun Bakım Ana Bilim Dalı,Ankara
[2]Ankara Üniversitesi,Kalp Damar Cerrahisi Anabilim Dalı,Ankara
[3]Ankara Üniversitesi,Çocuk Kardiyoloji Anabilim Dalı,Ankara
[4]Ankara Üniversitesi,Anesteziyoloji ve Reanimasyon Anabilim Dalı,Ankara

AMAÇ: Geçtiğimiz son bir yılda Ankara Üniversitesi Çocuk Yoğun Bakım ünitesinde ECMO uygulanan hastaların verilerini sunmak
Yöntem
Toplam 28 hastaya ECMO uygulandı hastalardan 12 si (%42.9) kız, 16 sı (%57.1) erkekti.ECMO uygulanan hastaların yaş ortalaması 83.92±14.5 aydı.
Hastaların 18 'ine (%64.3)kardiyak endikasyon ile 5'i (%17.9) solunum,3'ü (%10.7) ECPR ve 2'si (%7.1) diğer endikasyonlarda ECMO uygulanmıştır.Kardiyak endikasyonla ECMO uygulanan hastaların 4'ü (%14.3) konjenital kalp cerrahisi sonrası kardiyopulmoner bypass dan ayrılamama,8'i

(%28.6)DKMP,3'ü (%10.7)myokardit ve 3 'ü (%10.7) diğer kardiyak endikasyonlarla ECMO uygulanmıştır..Hastaların 21 'i (%75) V-A, 7'si (%25) V-V tipte ECMO uygulanmıştır.Hastaların 15 'ine ECMO sırasında CRRT uygulanmıştır. Hastaların ortalama ECMO da kalış süreleri 10.2±2.3 gündür. Hastalara en az 1 gün,en fazla 56 gün süre ile ECMO uygulandı.
28 ECMO uygulanan hastanın 15 'i (%53.6) dekanüle edildi,13 hasta (%46.4)dekanüle edilemeden ECMO sırasında kaybedildi.Dekanüle edilen hastaların 3 'ü ECMO sonrasında kaybedildi.ECMO 'ya bağlanan hastalarda yaşam oranı %42.9 'dur.
SONUÇ: Geri dönüşlü solunum dolaşım yetmezliği olan uygulanan maksimal konvansiyonel tedavilere yanıt alınamayan ölüm riski yüksek hastalarda alttaki nedene yönelik V-A veya V-V tipte olmak üzere ECMO tedavisi akılda bulundurulmalıdır.

Anahtar Kelimeler: Ekstrakorporeal Membran Oksijenizasyonu,ECMO

SS-21[Çocuk Yoğun Bakım]

Çocuk hastalarda santral venöz kateterizasyon komplikasyonlarının ve ilişkili risk faktörlerinin değerlendirilmesi

Ayşe Betül Ergül[1], Hasan Samsa[1], Alper Özcan[1], İkbal Gökçek[1], Yasemin Altuner Torun[2]
[1]Sağlık Bilimleri Üniversitesi, Kayseri Eğitim ve Araştırma Hastanesi, Çocuk Sağlığı ve Hastalıkları Kliniği, Çocuk Yoğun Bakım Ünitesi, Kayseri, Türkiye.
[2]Sağlık Bilimleri Üniversitesi, Kayseri Eğitim ve Araştırma Hastanesi, Çocuk Sağlığı ve Hastalıkları Kliniği, Çocuk Hematoloji Bölümü, Kayseri, Türkiye.

AMAÇ: Bu çalışmada çocuk yoğun bakım ünitesinde santral venöz kateter uygulamalarına bağlı komplikasyonların ve ilişkili risk faktörlerinin değerlendirilmesi amaçlandı.
Gereç ve YÖNTEMLER: Bir çocuk yoğun bakım ünitesinde 17.10.2012 ve 01.04.2017 tarihleri arasında yapılan santral venöz kateterizasyon işlemlerine bağlı gelişen komplikasyonlar ve ilişkili risk faktörleri retrospektif olarak değerlendirildi.
BULGULAR: Toplam 245 kateter girişimi yapıldı. Girişim komplikasyonu oranı %20.8, izlem komplikasyonu oranı %31.6, ciddi komplikasyon oranı %3.7 idi. Kateterlerin en sık takılma nedeni periferik damar kateterizasyonun yapılamaması iken, en sık çıkarılma nedeni ihtiyacın bitmesi (%42.6) idi. En sık tercih edilen girişim bölgesi internal juguler ven iken (%51) idi. En sık görülen girişim komplikasyonu arterial ponksiyon (%10.6), en sık görülen izlem komplikasyonu kateter ilişkili kan akımı enfeksiyonuydu (%29.5). Herhangi bir girişim komplikasyonu gelişimi açısından tek anlamlı risk faktörü girişim yapan hekimin deneyimsiz olması (odds ratio [OR], 4.10; 95 % confidence interval [CI]: 1.69-10.14, p=0.002), ciddi komplikasyon gelişimi için ise SCV kateterizasyonu (OR: 19.03; 95 % CI: 1.80-200.5, p= 0.014) bağımsız risk faktörü idi. Arter ponksiyonu gelişimi için girişimin ultrasonografi eşliğinde yapılmaması (OR: 17.42; 95% CI: 1.98-153.119, p= 0.010), girişim yapan hekimin deneyimsiz olması (OR: 3.55; 95 %CI: 1.29-9.87, p= 0.014), subklavyen ven kateterizasyonu (OR: 0.062; 95% CI: 0.07-0.549, p= 0.013) bağımsız risk faktörü idi. Kateter ilişkili kan akımı enfeksiyonu gelişimi için tek bağımsız risk faktörühasta yatış süresi idi (OR: 1.2; 95 % CI: 1.1-1.3, p= 0.007).
SONUÇ: Girişimsel kateterizasyon komplikasyonlarını azaltmak için girişimlerin deneyimli hekimler tarafından ve ultrasonografi eşliğinde yapılması gerekmektedir. SCV ciddi komplikasyon gelişimi için risk faktörü olduğundan kateterizasyon işleminde öncelikli olarak tercih edilmemelidir.

Anahtar Kelimeler: Çocuk, yoğun bakım, komplikasyon, santral venöz kateterizasyon, risk faktörü.

SS-22[Çocuk Yoğun Bakım]

Çocuk Yoğun Bakım Ünitesinde Yüksek Akımlı Nazal Kanül Oksijenasyon Tedavisi Deneyimi: Tek Merkezli Çalışma

Nazik Yener, Özlem Temel Köksoy, Şükrü Paksu
Ondokuz Mayıs Üniversitesi, Çocuk Yoğun Bakım Bilim Dalı, Samsun

GİRİŞ: Çocuklarda noninvaziv mekanik ventilasyon (MV) uygulaması için yüksek akımlı nazal kanül oksijenasyon tedavisi, (YANKOT) son yıllarda hem dünyada hem de ülkemizde giderek artan kullanım alanı bulmuş bir tedavi yöntemidir. Bu çalışmada, çocuk yoğun bakım ünitesinde (ÇYBÜ) yatan hastalarda YANKOT uygulanan hastaların demografik, klinik ve laboratuvar özellikleri ve YANKOT endikasyonları, ventilasyon parametreleri ve YANKOT başarısı başta olmak üzere hasta sonuçları incelenmiştir.

GEREÇ-YÖNTEM: Çalışmaya Ağustos 2016 – Ağustos 2017 arasında, merkezimiz ÇYBÜ'de YANKOT uygulanan 1 ay - 18 yaş arası hastalar çalışmaya alındı. Hastaların demografik verileri, yatış tanıları ve varsa altta yatan kronik hastalıkları, vital bulguları, başlangıç kan gazı parametreleri,YANKOT öncesi uygulanan MV tedavileri, komplikasyonları,ayarları uygulama süresi ve başarısı prospektif olarak kaydedildi. YANKOT izleminde invaziv MV ihtiyacının olmaması ve entübasyon sonrası YANKOT uygulamasının tekrar entübasyonla sonlanmaması, tedavi başarısı olarak tanımlandı.

BULGULAR: Çalışmaya toplam 80 hasta dahil edildi. Hastaların%58.8 i erkek olup yaş ortanca değerleri 24 ay (1 - 213 ay) idi. En sık yatış tanısı alt solunum yolu infeksiyonları (%73,8) olup hastaların % 58,7' sinde altta yatan bir kronik hastalık mevcuttu. En sık altta yatan hastalık nöromusküler hastalıklardı. (%28,8). YANKOT, hastaların %63,5' ine ilk tedavi yöntemi olarak, %37,5'ine ise invaziv MV sonrası uygulandı. Toplam YANKOT uygulanma süresi ortanca değeri 120 saat (48-1104 saat) idi. Yüzde 77,5 hastada YANKOT başarılı oldu. YANKOT başarısı ilk tedavi olarak uygulanan grupta %75, İnvaziv MV sonrası uygulanan grupta %80 idi. YANKOT başarısızlığı sonrası entübe edilen 14 (%17,5) hastanın 1 tanesine daha sonra (%1,3) trakeostomi açıldı, 8 tanesi (%10) eksitus oldu. Hiçbir hastada YANKOT ilişkili komplikasyon gözlenmedi. YANKOT'un başarılı olduğu ve olmadığı gruplar arasında, yaş, vücut ağırlığı ve altta yatan kronik hastalık varlığı açısından anlamlı fark bulunmadı (p değerleri sırasıyla 0,734; 0,453 ve 0,300). Tedavi başlangıcı kan gazı pH ve pCO2 değerlerinin başarısızlık ile ilişkili olmadığı (p değerleri sırasıyla 0,130 ve 0,192) saptandı. Hastaların solunum sayılarında ilk 24 saatte beklenen %20'lik düşüş açısından başarılı ve başarısız gruplar arasında anlamlı fark tespit edilemezken (p=0,219), kalp tepe atımında beklenen %20'lik düşüş, başarılı grupta başarısız gruba göre arasında anlamlı idi (p= 0,001). Yirmi dördüncü saat ortanca akış değerleri arasında başarı durumuna göre farklılık yoktu (p=0,940); FiO2 ortanca değerleri başarısız grupta, başarılı gruba göre anlamlı düzeyde yüksekti (p=0,003). Ortanca entübasyon süreleri açısından iki grup arasında anlamlı fark saptanmadı (p=0,775). İlk tedavi yöntemi olarak YANKOT uygulanan ve invaziv MV sonrası YANKOT uygulanan hastalar arasında ortanca YANKOT süresi açısından anlamlı fark saptanmadı (p=0,833).

SONUÇ: Çalışmamız, çocuk hastalarda YANKOT'un gerek ilk tedavi olarak, gerekse invaziv MV sonrası solunum sıkıntısı olan hastalarda güvenli ve etkili olduğunu göstermiştir. Özgün hasta grupları ve endikasyonlarda YANKOT başarısını etkileyen faktörlerin araştırıldığı prospektif, kontrollü çalışmalara ihtiyaç vardır.

Anahtar Kelimeler: Yüksek akışlı nazal kanül oksijenasyon tedavisi, çocuk yoğun bakım

SS-23[Çocuk Acil]

Çocukluk çağında akut travma ilişkili koagülopati ve HMGB 1

Emel Ulusoy[1], Murat Duman[1], Aykut Çağlar[1], Tuncay Küme[2], Anıl Er[1], Fatma Akgül[1], Hale Çitlenbik[1], Durgül Yılmaz[1], Hale Ören[3]

[1]Dokuz Eylül Üniversitesi Tıp Fakültesi Hastanesi, Çocuk Sağlığı ve Hastalıkları Anabilim Dalı, Çocuk Acil Bilim Dalı, İzmir

[2]Dokuz Eylül Üniversitesi Tıp Fakültesi Hastanesi, Tıbbi Biyokimya Anabilim Dalı,İzmir

[3]Dokuz Eylül Üniversitesi Tıp Fakültesi Hastanesi, Çocuk Sağlığı ve Hastalıkları Anabilim Dalı,Çocuk Hematoloji Bilim Dalı, İzmir

GİRİŞ: Koagülopati ve kanama travma olgularında mortaliteye etki eden önemli faktörler arasında yer almaktadır. Pediatrik travma olgularında koagülopati sıklığı %28- 51 oranında değişmektedir. Akut Travma İlişkili Koagülopati (ATİK) yalnızca hemodilüsyon, hiperfibrinolizis ve asidoz ile açıklanamayan; inflamasyon, hücresel ve endotelyal düzeyde disfonksiyon, hiperfibrinolizis ve trombosit fonksiyonlarında değişiklik gibi bir çok faktörün etkili olduğu kompleks bir yapıdır.Literatürde İmmünotromboziste rol alan moleküllerden önemli birisi olan HMGB 1 ve ATİK ilişkisi ile ilgili sınırlı sayıda erişkin çalışması bulunmaktadır.
AMAÇ: Çalışmamızda çocuk travma olgularında HMGB 1 düzeyinin ATİK ile ilişkisini ve erken tanıdaki yerini değerlendirmeyi amaçladık.
YÖNTEM: Bu çalışmaya Ağustos 2016- Mayıs 2017 tarihleri arasında Dokuz Eylül Üniversitesi Tıp Fakültesi Çocuk Acil servisine çoklu travma ya da izole kafa travması ile getirilen 1-18 yaş arasındaki 100 çocuk ve sağlıklı 50 kontrol olgusu alınmıştır. Tüm hastaların vital bulguları, fizik muayeneleri, Glasgow Koma Skalası (GKS), Pediatrik Travma Skoru (PTS), Yaralanma Ciddiyet Skoru (YCS), Dissemine İntravasküler Koagülasyon Skoru (DİKS), laboratuvar değerleri, transfüzyon ihtiyaçları, mekanik ventilasyon ve yoğun bakım ihtiyaçları kaydedildi.
BULGULAR: Hasta grubunda ortalama yaş 9,0 (4-13,7) yıl olarak saptandı. Düşme ve motorlu araç kazaları en sık mekanizmaydı. Hastaların 67'inde çoklu travma, 33'ünde izole kafa travması mevcuttu. YCS'e göre 39 hastanın 16 üzerinde, 3 hastanın da 75 puan aldığı, GKS'e göre 65 hastanın hafif, 11 hastanın orta ve 24 hastanın ağır travması olduğu görüldü. 7 hasta transfüze edildi. DİKS'e göre 3 hastada yaygın damar içi pıhtılaşma bozukluğu, 35 hastada ATİK mevcuttu. Travma hastalarında kontrol grubuna göre HMGB 1 düzeyleri istatistiksel olarak yüksekti [1,47 ng/mL (1,29-1,88), 1,16 ng/mL (0,79-1,41), sırasıyla) (p = 0,000). HMGB 1 düzeyleri çoklu travması olan hastalarda izole kafa travmasına göre istatistiksel anlamlı yüksek saptandı [1,81 (1,37-1,90), 1.45 (1,11-1,80), sırasıyla] (p = 0.030). Travma ciddiyeti ile HMGB 1 düzeyleri arasında ilişki bulundu. HMGB 1 düzeyleri ile D-dimer düzeyi arasında pozitif (r = 0,589, p = 0,000) korelasyon saptandı. ATİK olan grupta olmayanlara göre istatistiksel anlamlı yükseklik olduğu görüldü [1,84 ng/mL (1,44-1,93), 1,47 ng/mL (1,03-1,87), sırasıyla) (p = 0,008). Protrombin zamanı uzun olan, fibrinojen değeri düşük olan ve D-dimer değeri yüksek olan grupta olmayanlara göre HMGB 1değeri anlamlı yüksekti. ROC analizi yapıldığında cut-off değeri 1,66 ng/mL, senstivitesi %71, spesifitesi %58,5 olarak belirlendi. Yüksek HMGB 1 düzeyleri ile mekanik ventilasyon süresi, yoğun bakım ihtiyacı, kan transfüzyonu, hastanede kalış süresi ve mortalite ilişkili bulundu.
SONUÇ: Bu çalışma çocukluk yaş grubunda ATİK olan hastalarda HMGB 1 düzeyinin morbidite ve mortalite ile olan ilişkisini gösteren ilk çalışmadır. HMGB 1'in tanıdaki yerini belirlemek ve tedavi yaklaşımında alabileceği rolü değerlendirmek için yeni çalışmalara ihtiyaç vardır.

Anahtar Kelimeler: Akut travma ilişkili koagülopati, çocuk, HMGB 1, travma

SS-24[Çocuk Acil]

Akut gastroenteritte rotavirüs ve adenovirüs prevalansı: Bir 3. Basamak Hastane verileri

Merve Aslantaş[1], Önder Kılıçaslan[1], Muhammet Mesut Nezir Engin[1], Nursel Büyük[1], Gülşen Yalçin[2], Ramazan Cahit Temizkan[2], Handan Ankaralı[3], Kenan Kocabay[1]

[1]Düzce Üniversitesi Tıp Fakültesi, Çocuk Sağlığı ve Hastalıkları Anabilim Dalı, Düzce, Türkiye

[2]Düzce Üniversitesi Tıp Fakültesi, Çocuk Sağlığı ve Hastalıkları Anabilim Dalı, Çocuk Acil Bilim Dalı, Düzce, Türkiye

[3]Düzce Üniversitesi Tıp Fakültesi, Biyoistatistik ve Tıbbi Bilişim Anabilim Dalı, Düzce, Türkiye

Amaç

Enfeksiyöz gastroenteritler tüm dünyada yaygın görülmekle birlikte çocuklarda morbidite ve mortalitenin en önemli nedenini oluşturmaktadırlar(1). Dünyada 5 yaş altı çocuklarda ölümün en sık 2. nedeninin (%18) ishal olduğu bilinmektedir(2).Yenidoğan ve küçük çocuklarda viralgastroenterit etkenleri arasında ilk sırayı rotaviruslar oluşturuyorken enterikadenovirusler bunu takip etmektedirler(1,3). Dünya Sağlık Örgütü'ne (DSÖ) göre tüm yaş gruplarında rotavirüs pozitifliğinin görülme sıklığı ortalama olarak Amerika'da %5–25, Avrupa'da %20–40, Asya'da %30–50, Afrika'da ise %10–65 civarındadır(4). Bu çalışmanın amacı üçüncü basamak sağlık hizmeti veren hastanemizin acil servisine akut gastroenteritşikayetiyle başvuran hastalarda rotavirüs ve adenovirüsprevalansı belirlemek ve ileride yapılacak çalışmalara ışık tutmaktır.

Gereç ve Yöntemler

Çalışmaya akut gastroenterit şikayeti olan 1712 hasta alındı, retrospektif olarak hasta kayıtlarından yapıldı

Bulgular

Akut gastroenteritşikayetiyle3 yıllık sürede acil servise başvuran 1712 hastadan dışkı örneği gönderildi. Bunların %17,5 'nde (n:301) rotavirüs antijeni, %3,5'inde (n:61) adenovirüs antijeni pozitif olarak saptandı. Pozitif olguların %56'sının (n:203) erkek, %44'unun (n:159) kadın olduğu gözlendi. Rotavirus antijeni 0-4 yaş grubunda diğer yaş gruplarında göre istatistiksel olarak anlamlı düzeyde yüksek bulundu

Sonuç

Yapılan bu çalışma ile bölgemizde görülen gastroenterit vakalarında viral etkenlerden rotavirüs ve enterik adeno virusün öncelikle düşünülmesi gerektiği sonucuna varılmıştır. Özellikle 4 yaş altı çocuklarda rotavirus sıklığının enterik adeno virus sıklığına göre çok daha fazla olduğu ve bu yaş grubu hastalarda viral kültür yöntemlerinden ziyade rota virüs hızlı tanı testleri kullanılması erken tanı konmasına, böylelikle gereksiz antibiyotik kullanımının azalmasına yardımcı olabilir. Çünkü yıllar

içinde azalıyor olsa da gastroenterit olgularında antibiyotik kullanımı halen bir sorun olarak karşımıza çıkmaktadır.

Anahtar Kelimeler: Akut gastroenterit, rotavirüs, adenovirüs

SS-25[Çocuk Acil]

Endotrakeal entübasyonda ultrasonografinin değeri

Özlem Tolu Kendir[1], Hayri Levent Yılmaz[1], Ahmet Kağan Özkaya[1], Rıza Dinçer Yıldızdaş[2], Sinem Sarı Gökay[1], Sevcan Bilen[1], İlknur Tolunay[2]
[1]Çukurova Üniversitesi, Çocuk Sağlığı ve Hastalıkları Anabilim Dalı Çocuk Acil Birimi
[2]Çukurova Üniversitesi, Çocuk Sağlığı ve Hastalıkları Anabilim Dalı Çocuk Yoğun Bakım Ünitesi

Giriş-AMAÇ: Endotrakeal entübasyon kritik hastalarda acil ya da elektif şartlarda hava yolunu koruma ve kontrol amacıyla yapılır.İşlemin kısa sürede ve komplikasyon gelişmeden gerçekleştirilmesi gerekir. İşlemin doğruluğu, çeşitli yöntemler kullanılmaktadır. Bunlardan kapnografi ile end-tidal karbondioksit ölçümü her klinikte bulunmayan ve pahalı bir yöntem olup bazen de teknik sorunlara bağlı yanıltıcı sonuç verebilir. Diğer bir ET (Endotrakeal Entübasyon) tüp yerini doğrulama yöntemi olan düz grafi ise radyasyon maruziyeti nedeniyle hem hasta için hem de o sırada acilde bulunan hastalar ve sağlık çalışanları için risk oluşturmaktadır. Son yıllarda ultrasonografinin de doğrulama yöntemi olarak kullanılabileceği ileri sürülmektedir. Literatürde, düzgrafi ve geleneksel yöntemlerle kıyaslandığında, ultrasonografi ile endotrakeal tüp yerinin doğrulanması ile ilgili %93-98 arasında duyarlılık, %97-98 arasında seçicilik bildiren çalışmalar mevcuttur. Hiçbir yöntem %100 duyarlılık ve seçiciliğe sahip değilken, çalışmaların çoğu erişkin acil hekimleri tarafından yapılmış olup, çocukluk dönemini kapsayansınırlı sayıda araştırma vardır.
Çalışmamızda hastanemiz Çocuk Acil ve Yoğun Bakım Servislerinde endotrakeal tüp uygulanan hastalarda klinik işaretler ve klasik yöntemler ile ultrasonografikyöntemintüp yerinin doğrulanmasındakarşılaştırılması ve yöntemin yararının belirlenmesi amaçlanmıştır.
YÖNTEM: Çocuk acil ve yoğun bakım servislerinde çeşitli nedenlerle entübe edilen hastalar çalışmaya alınıp, tüm testler ve uygulamalar çalışmadan bağımsız olarak yürütülmüştür. Çocuk acil kliniğinde Sonosite EDGE ultrasonografi cihazı ile entübasyon sonrası trakea üzerinden yüzeyel almaç kullanılarak tüp görüntülemesi yapılmıştır. Tüm hastaların demografik, klinik, laboratuvar, radyolojik özellikleri ile ultrasonografi değerlendirmeleri kayıt altına alınmıştır.
BULGULAR: Mart 2016-2017 tarihleri arasında bir araştırmacının bulunduğu saatlerde çeşitli nedenlerle entübe edilen 64 olgu çalışmaya alınmıştır. Yaş ortalamaları 61,2 ay olup (ortanca 44 ay), 5 olgu acile getirildiğinde kalp-solunum durmasımevcut olgular idi. Tüm olgulara en az bir kez sedasyon-analjezi, endikasyonu olan 15 olguya nöromuskulerblokeruygulandı. Olguların tamamı entübe edilmişti ve işlem klinik işaretler ve klasik yöntemlerle doğrulandı. ET tüpün yerinin doğrulanmasında ultrasonografikbulgu olarak1 olguda çift lümen, 11 olguda kuyruklu yıldız işareti görülemezken,tümünde plevral kayma hareketi izlendi.
Çalışmamızda klinik işaretler, klasik yöntemler ve kapnografi (olguların entübasyonu tüm yöntemlerle doğrulanmıştır.) altın standart kabul edildiğinde USG kullanılarak duyarlılık çift lümen işareti için %98, plevral kayma hareketi için %100, kuyruklu yıldız işareti için %82,5 bulunmuştur. Entübe edilen tüm hastalarda tüp trakeadave uygun pozisyonda olduğu için ultrasonografik yöntemin şeçiciliği belirlenememiştir.
SONUÇ: Entübasyon kritik hasta yönetiminde önemli bir aşama olup, dinamik bir süreçdir. En geçerli yöntem kabul edilen kapnografi ile end-tidal karbondioksit ölçümü çok pahalı olup, teknik sorunlarabağlı yanıltıcı olabilir. Kalp durması, düşük kalp debisi, akut akciğerembolisi, hipotermi,

hava yolu obstrüksiyonu gibi klinik durumlarda yanlış pozitif ya da negatif sonuç verebilir. Çocuk acil hekimleri pek çok kritik alanda USG kullanmaktadır. Bu yöntem ile entübasyon işlemi doğrulandığında hata payı ve hastanın düz grafi ile aldığı radyasyon maruziyeti azaltılabilir ve kritik süreç daha hızlı ve doğru yönetilebilir.

Anahtar Kelimeler: Endotrakeal entübasyon, Ultrasonografi

SS-26[Çocuk Acil]

Karbon Monoksit Zehirlenmesinde Trombosit İndekslerinin Prognostik Önemi

Fatih Akın[1], Alaaddin Yorulmaz[2], Abdullah Yazar[1], Esra Türe[1], Esma Erdemir[3], Birsen Ertekin[3], Tarık Acar[3]

[1]Necmettin Erbakan Üniversitesi, Meram Tıp Fakültesi, Çocuk Sağlığı ve Hastalıkları Ana Bilim Dalı, Çocuk Acil Kliniği, Konya

[2]Selçuk Üniversitesi Tıp Fakültesi, Çocuk Sağlığı ve Hastalıkları Ana Bilim Dalı, Çocuk Acil Kliniği, Konya

[3]Beyhekim Devlet Hastanesi, Acil Tıp Kliniği, Konya

AMAÇ: Karbon monoksit zehirlenmesi (KMZ) halen dünyanın dört bir yanında zehirlenmelere bağlı morbidite ve mortalitenin ana nedenidir. KMZ'nde trombosit işlevlerinin rolü net değildir, ancak daha önce trombosit aktivasyonu ve agregasyonunda artış bildirilmiştir. KMZ'nde endotel hasarı, artan trombosit yapışması ve fibrinolitik yolda değişiklikler nedeniyle tromboz eğilimi artar. Çalışmamızın amacı, trombosit endekslerinin KMZ'li çocuklarda klinik yarar sağlayıp sağlamadığını belirlemektir.

GEREÇ-YÖNTEM: Konya Beyhekim Devlet Hastanesi ve Necmettin Erbakan Üniversitesi Meram Tıp Fakültesi acil polikliniğine başvuran, KMZ tanısı alan çocukların kayıtları retrospektif olarak incelendi. Çalışmaya toplam 62 KMZ vakası ve yaş ve cinsiyet uyumlu 62 sağlıklı kontrol dahil edildi.

BULGULAR: KMZ olan hastalarda MPV ve PDW düzeyleri anlamlı derecede yüksek iken (sırasıyla 9,34 ± 0,55 vs 9,78 ± 0,97 fL, p = 0,001; 11,46 ± 2,64 vs 10,57 ± 1,41, p = 0.007), trombosit sayısı ve PCT anlamlı olarak daha düşüktü (sırasıyla 324,05 ± 82,07 vs 357,27 ± 89,70 x109 p = 0.015; 0,31 ± 0,06 ile 0,33 ± 0,07, p = 0.039). MPV düzeyleri, karboksi hemoglobin (COHb) düzeyi 20'den yüksek hastalarda, COHb düzeyi 10-20 olanlarla karşılaştırıldığında anlamlı derecede artmıştı(9,40 ± 0,84 vs 10,08 ± 1,22 fL, p = 0,003).

SONUÇ: Bulgularımız, KMZ olan hastalarda MPV ve PDW'nin belirgin şekilde yükseldiğini göstermektedir. Yüksek MPV ve PDW seviyeleri, KMZ hastalarının, artmış tromboembolik ve kardiyovasküler komplikasyon riski taşıdığını gösterebilir. Bu parametreler, KMZ'nin prognostik tahmininde faydalı olacaktır.

Anahtar Kelimeler: çocuk, karbon monoksit, platelet indexleri, zehirlenme

SS-27[Çocuk Acil]

Çocukluk Çağı Alt Solunum Yolu Enfeksiyonlarında Serum suPAR Düzeyinin Hastalık Şiddetini Öngörmedeki Yeri

Hale Çitlenbik[1], Emel Ulusoy[1], Anıl Er[1], Aykut Çağlar[1], Fatma Akgül[1], Tuncay Küme[2], Durgül Yılmaz[1], Murat Duman[1]

[1]Dokuz Eylül Üniversitesi Tıp Fakültesi Hastanesi, Çocuk Sağlığı ve Hastalıkları ABD, Çocuk Acil BD, İzmir

[2]Dokuz Eylül Üniversitesi Tıp Fakültesi Hastanesi, Tıbbi Biyokimya Anabilim Dalı, İzmir

GİRİŞ: Alt solunum yolu enfeksiyonları (ASYE), çocuklarda acil servis başvurularının sık nedenlerinden biridir. Yaratabileceği komplikasyonlar ve ölüm nedeni ile beş yaş altı çocuklarda mortalite ve morbiditenin sık bir nedeni olarak karşımıza çıkmaktadır. Hastalığın şiddetini belirlemek tedaviyi düzenlemek ve mortaliteyi ön görebilmek için önemlidir.Bu nedenle hastalığın şiddetini daha objektif olarak belirlemek amacıyla yeni belirteçlere ihtiyaç duyulmaktadır. suPAR (CD87); ürokinaz plazminojen aktivatör reseptörünün serumda ölçülebilen formudur ve immun sistem aktivasyonu ve inflamatuar süreçler ile ilişkili bir belirteçtir.Son yıllarda yapılan çalışmalarda suPAR düzeyinin bir çok enfeksiyon hastalığında ve akciğer kaynaklı sepsis olgularında arttığı ve kötü prognozla ilişkili olduğu gösterilmiştir. Çalışmamızda çocukluk çağı alt solunum yolu enfeksiyonlarında serum suPAR düzeyinin hastalığın şiddetini öngörmedeki yerinin araştırılması planlanmıştır. YÖNTEM: Çalışmamıza, Dokuz Eylül Üniversitesi Tıp Fakültesi Çocuk Acil servisinde yaşları 1 ay-18 yaş arası değişen, ASYE tanısı alan hastalar dahil edildi.Kontrol grubu olarak kronik hastalığı ve enfeksiyon belirtisi olmayan sağlıklı çocuklar alındı. Hastalar akut bronşiyolit ve pnömoni olmak üzere iki gruba bölündü. Akut bronşiyolit tanılı hastalarda hastalığın şiddetini saptamak için Wang'ın skorlama sistemi, pnömoni tanılı hastalarda ise British Thoracic Society'nin skorlama sistemi kullanıldı.Tüm ASYE tanılı hastaların demografik özellikleri, vital bulguları, fizik muayeneleri, kan beyaz küre, C-reaktif protein (CRP), prokalsitonin, kan gazı ve nazal PCR sonuçları, aldıkları tedavi, hastalık şiddet skorları ve hastanede izlem süreleri kaydedildi.Çocuk acil servise başvuruları sırasında alınan venöz kan örneklerinde suPAR düzeyleri ELİSA yöntemi ile ölçüldü. BULGULAR: Çalışmaya 94 ASYE olan,32 kontrol olmak üzere toplam 126 çocuk dahil edilmiştir. Hastaların yaş ortancası 9.5 ay (IQR:6-24 ay), kontrol grubunun yaş ortancası 14 ay (IQR:8.5-24 ay) saptandı. Hastaların %57.4'ü erkek,%42.6'sı kız cinsiyette saptandı. Çalışmaya 31(%33) bronşiyolit ve 63(%67) pnömoni hastası alındı. Pnömonilerin %58.7'si ağır, %41.3'ü hafif pnömoni olarak değerlendirildi. Bronşiyolitlerin ise 16'sı orta, 15'i ağır bronşiyolit olarak değerlendirildi. Tüm hastaların median suPAR değeri 4.3 ng/ml (IQR:3.3- 5.3), kontrol grubunun 3.5 ng/ml (IQR:2.8-4.07) olarak saptandı. İstatiksel olarak anlamlı fark mevcuttu (p=0.003). suPAR düzeyi bronşiyolit ve pnömoni grubu arasında ve nazal PCR pozitif ve negatif hastalar arasında karşılaştırıldığında anlamlı istatiksel fark saptanmadı. Bronşiyolit tanılı hastalarda hastalık şiddeti açısından suPAR düzeyleri karşılaştırıldığında anlamlı istatiksel fark saptanmadı. Ancak pnömoni tanılı hastalarda,

suPAR değeri hafif pnömonilerde 3.6 ng/ml (IQR:3-4.7), ağır pnömonilerde 5.5 ng/ml (IQR:3.9-7.5) olarak saptandı ve istatiksel anlamlı fark mevcuttu (p<0.001). suPAR düzeyi ile kalp tepe atımı, CRP, pCO2, semptom süresi, yüksek akışlı nazal oksijende kalış süresi ve hastanede yatış süresi ile pozitif korelasyon, satürasyon değeri ile negatif korelasyon saptandı. suPAR düzeyinin hafif ve ağır pnömonileri ayırt etmedeki gücünü saptamak amacıyla ROC analizi yapıldığında AUC değeri 0.770 (%95 CI 0.648-0.892) (p<0.001), sınır değer 3.9 ng/ml alındığında sensivitesi %77 ve spesifitesi %61 saptandı.
SONUÇ: Çalışmamızda suPAR düzeyinin ASYE'da artmış olduğu gösterilmiştir. suPAR düzeyinin viral bakteriyel ASYE ayırıcı tanısında yararı olmamakla birlikte, pnömoni klinik ağırlığının belirlenmesinde önemli bir marker olduğu gösterilmiştir.

Anahtar Kelimeler: Akut alt solunum yolu enfeksiyonu, çocuk, suPAR, ağır pnömoni

SS-28[Çocuk Acil]

Çocuk Acil Servisine Travma Nedeni İle Getirilen Çocuklarda Fiziksel İstismar Riskinin Belirlenmesi

Funda Kurt[1], Emine Suskan[1], Sinan Oğuz[1], Deniz Tekin[1], Özdecan Ödek[2], Huban Atilla[3], Suat Fitöz[4], Betül Ulukol[2]

[1]Ankara Üniversitesi Tıp Fakültesi, Çocuk Sağlığı ve Hastalıkları Ana Bilim Dalı, Çocuk Acil Bilim Dalı, Ankara

[2]Ankara Üniversitesi Tıp Fakültesi, Çocuk Sağlığı ve Hastalıkları Ana Bilim Dalı, Ankara

[3]Ankara Üniversitesi Tıp Fakültesi, Göz Hastalıkları Ana Bilim Dalı, Ankara

[4]Ankara Üniversitesi Tıp Fakültesi, Radyoloji Ana Bilim Dalı, Ankara

GİRİŞ: Travma nedeni ile çocuk acil servislerine gelen çocuklarda, olayın kasıtlı olup olmadığının belirlenmesi çok önemlidir. Kaza ile olmayan yaralanmalarda istismarın belirlenmesi için çok dikkatli olunmalıdır. İstismar vakaları tespit edilmediği zaman tekrarlama olasılığı ve ölüm riski olduğu bilinmektedir. Bu çalışmada, çocuk acil servisine travma nedeni ile başvuran hastalarda istismar sıklığı ve risk faktörlerinin belirlenmesi amaçlanmıştır.
METOD: Ankara Üniversitesi Tıp Fakültesi Çocuk Acil Servisine 01 Mart 2013 ile 28 Şubat 2014 tarihleri arasında travma nedeni ile getirilen 18 yaş altındaki hastaların ebeveynlerine uygulanan anketin sonuçları değerlendirilmiştir. Anket formu, istismar risk faktörlerini (çocuk/ anne-baba ile ilgili) belirlemeye yönelik sorular ve ayrıntılı travma öyküsünün sorgulandığı, yaralanma şiddetinin travma ile uyumlu olup olmadığını, tekrarlanan travma ya da yanık öyküsünün ve tutarsız ifadelerin olup olmadığını belirleyici sorular içermektedir.
SONUÇLAR: Çalışma süresince travma nedeniyle acil servise başvuran 1343 hastanın ortalama yaşı 77.6 ay (20 gün- 18 yaş) ve % 62.0'si erkektir. En sık travma nedeni yüksekten düşmedir (% 38.3). Hastaların 109'unda (% 8.1) fiziksel istismar saptanmıştır. Fiziksel istismar için anlamlı olan risk faktörleri tablo 1'de görülmektedir. Gelir durumu düştükçe istismar riskinin arttığı belirlenmiştir. Fiziksel istismar olgularında annenin alkol ve sigara içme oranı daha yüksektir, fakat bu farklılık istatistiksel olarak anlamlı bulunmamıştır. İstatistiksel anlamlı risk faktörleri için multivariate

regression analizi yapılmıştır. Fiziksel istismar riskini, baba yaşının > 30 yaş olmasının 3,9 kat; çocukta kronik hastalık varlığının 2,7 kat; aile içi sözel şiddet varlığının 7,2 kat arttırdığı saptanmıştır. TARTIŞMA: Acil servislerdeki hasta yoğunluğu düşünüldüğünde, travma nedeni ile acil servis başvurusu olan hastalarda istismar risk faktörlerinin ayrıntılı olarak sorgulanması pek mümkün değildir. İstismar için daha yüksek risk oluşturan faktörlerin sorgulandığı kısa bir form oluşturulması, fiziksel istismar açısından riskli vakaların erken yakalanmasını sağlayabilir. Bu araştırmanın sonuçları acil servislerde kullanıma uygun bir kontrol listesi oluşturmak için ilk adımdır.

Anahtar Kelimeler: çocuk acil, travma, fiziksel istismar

SS-29[Çocuk Acil]

Akut bronşiyolitli çocuklarda akciğer ultrasonografisi özellikleri ve bronşiyolit ultrasonografi skorunun hastaneye yatış üzerine etkisi

Ahmet Kağan Özkaya[1], Hayri Levent Yılmaz[2], Özlem Tolu Kendir[2], Sinem Sarı Gökay[2], İlker Eyüboğlu[3]

[1]Karadeniz Teknik Üniversitesi Tıp Fakültesi Çocuk Sağlığı ve Hastalıkları Ana Bilim Dalı ve Çocuk Acil Birimi, Trabzon

[2]Çukurova Üniversitesi Tıp Fakültesi Çocuk Sağlığı ve Hastalıkları Ana Bilim Dalı ve Çocuk Acil Bilim Dalı, Adana

[3]Karadeniz Teknik Üniversitesi Tıp Fakültesi Radyoloji Ana Bilim Dalı, Trabzon

GİRİŞ-AMAÇ: Hasta başı akciğer ultrasonografisi acil servislerde alt solunum yolu hastalıkları tanısı ve yönetiminde artan bir şekilde kullanılan bir görüntüleme modalitesidir. Akut bronşiyolitli çocukların yönetiminde, akciğer ultrasonografisi henüz karar verici bir araç değildir ve hastaneye yatış üzerine etkisi de bilinmemektedir. Bu çalışmanın amacı akut bronşiyolitli çocuklarda akciğer ultrasonografisinin hastaneye yatışı öngörmede yararını ortaya koymak, akciğer sonografik bulgularını karakterize etmek ve göğüs grafisi ile akciğer ultrasonografisi özelliklerini karşılaştırmaktır.
YÖNTEM: Bu ileriye yönelik gözlemsel çalışma akademik bir çocuk acil departmanında yürütüldü. İki bağımsız acil servis hekimi tarafından başlangıçta akut bronşiyolit tanısı almış 28 gün - 24 ay yaş aralığındaki çocuklar çalışmaya alındı. Hastaların demografik, klinik özellikleri, hastaneye yatış kararı, oksijen tedavisi gereksinimi, hidrasyon ve beslenme durumları belirlendi. Klinik ve ultrasonografik bronşiyolit ciddiyet skorları hesaplandı. Lojistik regresyon analizi modelleri hastaneye yatışın prediktörlerini saptamak için kullanıldı. Bronşiyolit ultrasonografi skoru (BUS) ve modifiye Bronşiyolit Ciddiyet Skoru (mBCS) hastaneye yatış için prediktif performansı ROC analizi kullanılarak test edildi ve duyarlılık, özgüllük, pozitif olasılılık oranı, negatif olasılılık oranı değerleri hesaplandı.
BULGULAR: Akut bronşiyolit tanılı 76 hastanın ortanca yaşı 6 ay (IQR 3.6-10) idi. Yetmiş altı çocuğun 42'si (%55.3) hastaneye yattı. Tüm hastaların 74'ünde (%97) akciğer ultrasonografisi akut bronşiyolit ile uyumluydu ve yatan hastalar yatmayan hastalarla karşılaştırıldığında akut bronşiyolitle uyumlu akciğer ultrasonografi açısından aralarında istatistiksel olarak anlamlı fark yoktu (p>0,05). Hastaneye yatan bronşiyolitli çocuklar yatmayanlarla karşılaştırıldığında, yatanların hem ortanca mBCS'ları hem de BUS'ları, daha yüksekti [sırasıyla 2 (IQR: 1-3) karşın 4 (IQR: 3-6) p < 0,001, 2 (IQR: 1-3) karşın 3,5 (IQR: 2-5) p < 0,001)]. Lojistik regresyon analiz modelinde hastaneye yatışı belirlemede, diğer değişkenlerden bağımsız en etkin parametre BUS'du [p = 0,044, düzeltilmiş

olasılık oranı 1,859; %95 güven aralığı (GA) = 1,016 - 3,404). mBCS için area under the curve değeri 0.814 (p < 0,001, %95 GA = 0,71 - 0,91) ve BUS için 0,804 (p < 0,001, %95 GA = 0,71 - 0,89) idi. BUS ≥ 3 değerlerinde duyarlılık %73,81 (%95 GA = 58 - 86,1), özgüllük %73,53, pozitif olasılılık oranı 2,79, negatif olasılılık oranı 0,36 idi. BUS ≥4 olan değerlerinde ise duyarlılık %50 (%95 GA = 34,2 - 65,8), özgüllük %91,18 (%95 GA = 76,3 - 98,1), pozitif olasılılık oranı 5,67 ve negatif olasılılık oranı 0,55 idi. Akut bronşiyolit olan çocuklar arasında tamamlayıcı tanı koydurucu araç olma açısından göğüs grafisi ile ultrasonografi yöntemleri karşılaştırıldığında aralarında istatistiksel olarak kayda değer anlamlı fark bulundu (McNemar test p < 0,001).
SONUÇ: Hasta başı akciğer ultrasonografisi, akut bronşiyolitli çocukların akciğer anormalliklerini iyi bir şekilde ortaya koyabilen, klinik bulgularla sıkı korelasyon gösteren ve hastaneye yatışı öngörmede faydalı bir araçtır. Ayrıca akut bronşiyolitli çocukların yönetiminde, karar verici araç olma açısından potansiyele sahip umut vadeden bir görüntüleme yöntemidir.

Anahtar Kelimeler: akut bronşiyolit, çocuklar, hastaneye yatış, hasta başı akciğer ultrasonografisi

SS-30[Çocuk Acil]

Integrated Pulmonary Index orta-ağır Bronşiyolitli çocuklarda hastaneye yatışı öngörebilir mi ?

Murat Anil, Erdem Gümüş, Gamze Gökalp, Emel Berksoy
SBÜ İzmir Tepecik Eğitim ve Araştırma Hastanesi, Çocuk Acil Kliniği

İntegrated Pulmonary Index (IPI), nabız ve solunum sayıları ile soluk-sonu CO2 ve nabız oksimetre değerlerinin kombinasyonundan oluşan bir algoritmadır. Bazı monitörler tarafından otomatik olarak hesaplanır. IPI, hastanın solunum durumunu 1 ile 10 arasında puan verir (10 çok iyi, 1 çok kötü).
Bu çalışmada acile başvuran bronşiyolit tanılı çocuklarda IPI'ın hastaneye yatışı öngörü gücünün araştırılması amaçlanmıştır.
SBÜ İzmir Tepecik Eğitim ve Araştırma Hastanesi Çocuk Acil Servisi gözlem ünitesinde 01.01.2017 ile 30.04.2017 tarihleri arasında orta-ağır şiddette bronşiyolit tanısıyla izlenen hastalar ileriye dönük olarak değerlendirildi. Hastaların gözlem birimine alındığında ilk ölçülen vital bulguları (soluk-sonu CO2 dahil) ve IPI değerleri Smart Capnograpy (Medtronic) ile ölçüldü. Vital ölçümler yapıldıktan sonra fizik bakı bulgularına göre solunum skorları (SS) hesaplandı. Kan gazı ölçümleri yapıldı. Ardından tedavi başlandı. Servis protokolüne göre 6 saatlik izlem süresi içinde klinik bulguları düzelmeyenler, oral alımı tolere edemeyenler, solunum yetmezliği gelişenler ve hemodinamik dengesizliği olanlar hastaneye yatırıldı.
Hastaneye yatırılan ve acilden taburcu edilen hastaların ölçümleri karşılaştırıldı.
Toplam 141 orta-ağır bronşiyolit olgusu (ortanca yaş: 4 ay; minimum: 1, maksimum; 24; 52 kız / 89 erkek) çalışmaya alındı. 29 olgu (%20,6) prematüre doğmuştu, 20'sinde (%14,2) kronik hastalık mevcuttu. Olguların 100'ü (%70,9) hastaneye yatırıldı (5 olgu yoğun bakım ünitesine). Üç hasta mekanik ventilatöre bağlandı. Hiçbir hasta kaybedilmedi. Hastaneye yatırılan ve acilden taburcu edilenler karşılaştırıldığında kan pH'sı, pCO2, oksijen saturasyonu, soluk-sonu CO2 ve SS açısından anlamlı fark saptanmadı (p>0,05). İlk ölçülen IPI değeri hastaneye yatırılanlarda, acilden taburcu edilenlere kıyasla, anlamlı derecede düşüktü (6'a karşılık 7; p:0,009). ROC analizinde IPI için AUC değeri 0,646 olarak hesaplandı.

Orta-ağır bronşiyolitli olgularda monitor ile ölçülen IPI hastaneye yatışı öngörmede etkin bir yöntem olabilir.

Anahtar Kelimeler: Bronşiyolit, Integrated pulmonary Index, çocuk acil, hastaneye yatış, solunum sıkıntısı

SS-31[Çocuk Acil]

Akut apandisit ayırıcı tanısında serum kalprotektin ölçümünün değeri

Fatma Akgül[1], Anıl Er[1], Emel Ulusoy[1], Ali Rıza Şişman[2], Aykut Çağlar[1], Hale Çitlenbik[1], Osman Zeki Karakuş[3], Erdener Özer[4], Murat Duman[1], Durgül Yılmaz[1]
[1]Dokuz Eylül Üniversitesi, Çocuk Acil Bilimdalı
[2]Dokuz Eylül Üniversitesi, Tıbbi Biyokimya Anabilim Dalı
[3]Dokuz Eylül Üniversitesi, Çocuk Cerrahisi Anabilim Dalı
[4]Dokuz Eylül Üniversitesi, Tıbbi Patoloji Anabilim Dalı

GİRİŞ ve AMAÇ
Akut apandisit patofizyolojisinde inflamasyona bağlı mukozal bariyerde geçirgenlik artışı ve bol miktarda nötrofilin barsak duvarında sekestrasyonu rol almaktadır. Kalprotektin (S100A8/A9) hücre içi kalsiyum ve çinko bağlayıcı protein olup nötrofil aktivasyonunun göstergesidir. Gastrointestinal inflamasyonda önemli rolü olduğu kanıtlanmıştır ve akut apandisitin diğer inflamatuar olmayan akut karın ağrısı nedenlerinden ayırıcı tanısında kullanılabilir.
Bu çalışmada karın ağrısı yakınmasıyla başvuran olgularda serum kalprotektin ölçümü yapılarak akut apandisit tanısında yerinin öngörülmesi amaçlanmıştır.

GEREÇ ve YÖNTEM
Ağustos 2014- Ağustos 2017 tarihlerinde çocuk acil servise karın ağrısı nedeniyle başvuran, akut apandisit ön tanısı ile tetkik edilen olgular çalışmaya alınmış, Pediatrik Apandisit Skoru (PAS) ve Alvarado skoru hesaplanarak kaydedilmiş; beyaz küre sayıları, C-reaktif protein (CRP) ve prokalsitonin düzeyleri çalışılmış, serum kalprotektin düzeyine ELISA yöntemi ile bakılmıştır. Olguların görüntüleme sonuçları, opere olan hastaların perioperatif ve histopatolojik tanıları kaydedilmiştir. Patolojik tanısı akut apandisit olan olgular grup 1, klinik/patolojik olarak akut apandisit tanısı dışlanan olgular grup 2 olarak alınmıştır.

BULGULAR
Çalışmaya alınan 320 olgunun 190'ında (%59,4) histopatolojik olarak apandisit saptanmış; bunların 43'ünde (%22,6) perfore apandisit görülmüştür (Grup 1), 130 olgu (%40,6) akut apandisit tanısı dışlanarak taburcu edilmiştir (Grup 2). Her iki grup yaş ve cinsiyet açısından benzerdir. Grup 1'de PAS ve Alvarado skoru, beyaz küre sayısı, total nötrofil sayısı, CRP, prokalsitonin düzeyleri grup 2'ye göre yüksek saptanmıştır. Serum kalprotektin düzeyi Grup 1'de anlamlı olarak yüksek bulunmuştur (10,12 mcg/mL (ÇAA: 4,98-17,27) vs 6,96 mcg/mL (ÇAA: 2,25-15,92). Olgular ağrının başlangıç zamanına göre sınıflandırıldığında ilk 24 saat içinde başvuranlarda; grup 1'de lökosit ve nötrofil sayıları yüksek saptanırken, kalprotektin, CRP ve prokalsitonin değerlerinde anlamlı artış saptanmamıştır. Ultrasonografide grup 1'de olguların %21,6'sında, grup 2'de %59,3'ünde apendiks vermiformis görüntülenememiştir. Grup 1'de olguların %75,8'inde USG'de apendiks çapı 6 mm'den

geniş bulunmuş, %26,8 olguda akut apandisit açısından destekleyici bulgular saptanmıştır. Çalışmaya alınan olguların %4,7'sine bilgisayarlı tomografi çekilmiştir. Perfore apandisit saptanan olguların yaş ortalaması perfore olmayanlara göre daha düşük saptanmıştır. Perfore olgularda PAS, Alvarado skoru, CRP ve prokalsitonin düzeyleri yüksek saptanmıştır. Perfore apandisit ve akut apandisit olguları arasında kalprotektin düzeyi açısından anlamlı fark saptanmamıştır. Ağrının başlangıcından itibaren 24 saatten uzun süre geçen olgulara bakıldığında perfore olgularda prokalsitonin ve CRP değerleri yüksek olup; lökosit, nötrofil, kalprotektin değerleri açısından anlamlı fark saptanmamıştır.

SONUÇ
Serum kalprotektin düzeyinin akut karın ağrısı ile başvuran olgular içinde akut apandisit tanısı konulanlarda artmış olduğu gösterilmiştir. Ancak klinik uygulamaya girmesi için daha geniş çaplı çalışmalara ihtiyaç vardır.

Anahtar Kelimeler: Akut karın ağrısı, akut apandisit, çocuk, serum kalprotektin,

SS-32[Çocuk Acil]

Ciddi demir zehirlenmesine neden olan demir cut-off değerinin belirlenmesi

Halit Halil[1], Nilden Tuygun[1], Can Demir Karacan[1], Emine Polat[2]
[1]Sağlık Bilimleri Üniversitesi, Dr. Sami Ulus Kadın Doğum, Çocuk Sağlığı ve Hastalıkları Eğitim ve Araştırma Hastanesi, Çocuk Acil Kliniği, Ankara.
[2]Sağlık Bilimleri Üniversitesi, Dr. Sami Ulus Kadın Doğum, Çocuk Sağlığı ve Hastalıkları Eğitim ve Araştırma Hastanesi, Genel Pediatri Kliniği, Ankara.

GİRİŞ: Demir zehirlenmesi çocuklarda kaza ile alım veya adölesanlarda intihar girişimi sonucu görülebilir. Hastalar özellikle kusma ve diyarenin görüldüğü çeşitli semptomlarla başvurabilirler. Yüksek dozda alındığında ciddi zehirlenmelere yol açabilir; gastrointestinal kanama, kardiyovaskuler kollaps, mental durum bozukluğu, karaciğer ve böbrek yetmezliğine ve ölüme neden olabilir. Daha önce yapılan çalışmalarda ciddi toksisiteye neden olan demir alımı ile ilgili farklı dozlar bildirilmiştir, fakat hiçbirinde ciddi toksisiteyi başlatan demir alım dozu ile ilgili cut-off değer bildirilmemiştir.
AMAÇ: Bu çalışmanın amacı ciddi demir toksisitesine neden olan ve acil müdahale gerektiren durumlar için demir cut-off değerinin belirlenmesidir.
YÖNTEM: Bu çalışma Dr. Sami Ulus Kadın Doğum, Çocuk Sağlığı Hastalıkları Eğitim ve Araştırma Hastanesinde geriye dönük olarak yapılmıştır. Ocak 2008 ve Mayıs 2017 tarihleri arasında demir zehirlenmesi nedeniyle çocuk acil servisine başvuran 18 yaş altı çocuklar çalışmaya alınmıştır.
BULGULAR: Akut demir zehirlenmesi nedeniyle başvuran 83 hasta çalışmaya alınmıştır. Kaza ile demir alımı istemli alıma göre daha sık bulunmuştur (%61.4'e %38.6). 53 hasta toksik dozda elemental demir almıştır, bu hastaların ortanca (IQR) demir alımı 25.5 (35.75) mg/kg'dır. Demir alımı sonrası ilk 6 saatteki ortanca (IQR) serum demir konsantrasyonu 150 (282) µg/dL'dir. Serum demir konsantrasyonu 350 µg/dL 'den fazla olan 21 hastada deferoksamin ile şelasyon tedavisi gerekmiştir. Demir alım miktarı ile ilk serum demir düzeyi arasında zayıf korelasyon bulunmuştur (R:0.231;P:0.037). İlk serum demir düzeyini 350 µg/dl'nin üzerine çıkaran demir alım miktarı cut-off değerinin saptanması için yapılan ROC eğrisi analizinde kesim değer 28 mg/kg olarak bulunmuştur (sensitivite; % 71.43, spesifite; % 60.66) (AUC=0.686, p=0.0025).
SONUÇ: Ciddi toksisiteye neden olan ve acil müdahale gerektiren demir cut-off değeri 28 mg/kg'dır.

Anahtar Kelimeler: Demir, Zehirlenmeler, Çocuklar.

SS-33[Çocuk Acil]

Her Kanlı Diyarede Ampirik Antibiyotik Tedavisi Endikasyonu Yoktur; Hızlı Sonuçlanan Bakteriyel Gastroenterit Paneli Beklenmelidir

Ezgi Bölük[1], Caner Turan[2], Ali Yurtseven[2], Şöhret Aydemir[3], Eylem Ulaş Saz[2]
[1]Ege Üniversitesi Tıp Fakültesi, Çocuk Sağlığı ve Hastalıkları Ana Bilim Dalı
[2]Ege Üniversitesi Tıp Fakültesi, Çocuk Sağlığı ve Hastalıkları Ana Bilim Dalı, Çocuk Acil BD
[3]Ege Üniversitesi Tıp Fakültesi, Tıbbi Mikrobiyoloji Anabilim Dalı

Giriş
Akut gastroenteritler (AGE), bütün Dünya'da sağlık kurumlarına başvurunun en sık sebepleri arasındadır. Dünya Sağlık Örgütü'ne göre çocuk ölümlerinin 2/3'sinden fazlası enfeksiyon hastalıklarından olmakta ve AGE'ler ikinci sırada yer almaktadır (1). AGE'lerin büyük bir bölümü kendi kendini sınırlayabilen enfeksiyonlar olmalarına karşın tedavide ampirik olarak antibiyotik kullanımı yaygın bir uygulamadır. Uygun olmayan ve kimi zaman gereksiz antibiyotik kullanımı tedavi maliyetinde artışa, mikroorganizmalarda antibiyotik direncine ve çocuklarda yan etkilere yol açabilmektedir.
AMAÇ:
1. Acil serviste AGE tanısı konulan hastalarda gereksiz antibiyotik kullanımını engellemek.
2. Bakteriyel gastroenteritli çocuklarda etyolojik ajanları saptamak.
Materyal-Metod
Ocak 2017-Haziran 2017 tarihleri arasında Ege Üniversitesi Tıp Fakültesi Çocuk Acil Servise başvuran, akut bakteriyel gastroenterit düşünülüp dışkı kültürü ve bakteriyel gastroenterit paneli (BGP) testi yapılan tüm hastalar retrospektif olarak çalışmaya alındı. Demografik özellikler, başvuru yakınmaları, klinik bulgular, laboratuvar bulguları, dışkı kültürü ve BGP sonuçları incelendi. BGP'de salmonella, shigella ve camplyobacter ajanları yer almaktaydı ve hastaların dışkı örneklerinden PCR (Polimeraze Chain Reaction) ile saptandı. Hastaların acil serviste izlem süresi, aldıkları tedavi ve hospitalizasyon oranları analiz edildi.
Bulgular
Çalışmaya 257 hasta dahil edildi. Ortalama yaş 51 ay (min 1,5-max 204) olup %55.3'ü erkek idi. Başvuru yakınmaları sırasıyla ishal (%93), kusma (%53.7), ateş yüksekliği (%53.7), karın ağrısı (%19.8) ve dışkıda kan görme (%10.9) şeklindeydi. Acil serviste %26.8 ateş yüksekliği, %21 taşikardi, %13.6 dehidratasyon saptanırken %59.1'inde hiçbir klinik bulgu saptanmadı. Ortalama lökosit sayısı 11.664/mm3; Absolu nötrofil sayısı 7.423/mm3; C-reaktif protein 3,87 mg/dL [min 0,1-max 18,5] olarak saptandı. Konvansiyonel dışkı kültürlerinde %69.3'ünde üreme saptanmazken, %16.7'sinde Camplyobacter, %11.3'ünde Salmonella ve %2.3'ünde Shigella saptandı. Konvansiyonel dışkı kültürlerinde üreme saptanan hastaların mikroskobilerinde %41.8 "Bol Lökosit", %26.6 "Bol Lökosit ve Bol Eritrosit", %17.7'sinde <10 lökosit görülürken ve %13.9'unda lökosit-eritrosit

saptanmadı. BGP analizinde %60.7 üreme olmazken, %21 Camplyobacter, %14.8 Salmonella, %3.1 Shigella saptandı. Konvansiyonel dışkı kültürünün sonuçlanma süresi üreme olanlarda ortalama 2.58 gün (SD±0.7), üreme olmayanlarda 1.7 gün (SD±0.69) iken BGP'nin sonuçlanma süresi ortalama 7.87 saat (min 2-max 48 saat) idi. Altın standart olarak konvansiyonel dışkı kültürü alındığında hastaların dışkı mikroskobisinde bol lökosit olması ve BGP'nin Pozitif prediktif değeri (PPV) sırasıyla %67.9, %94.9 iken negatif prediktif değeri (NPV) %85.5, %97.4 olduğu görüldü. Hastaların %61.9'u reçete yazılarak %24.9'u da acil serviste izlendikten sonra taburcu edilirken; %12.8'i kliniğe, %0.4'ü de yoğun bakım ünitesine yatırıldı. Acil serviste en sık intravenöz %5 dekstroz + %0,9 NaCl idame sıvısı (%70.3) verildiği ve ortalama izlem süresi 7,55 saat (SD±5.7; min 2-max 42 saat) olduğu görüldü.
Sonuç
Bu çalışma sonucunda BGP çalışılmasaydı hastaların %86'sına ikili antibiyotik tedavisinin başlanacağını gördük; ancak bu sayede hastaların sadece %39,3'üne spesifik antibiyotik tedavisi başladık. BGP'nin yüksek pozitif ve negatif prediktif değerleri dikkate alındığında her acil serviste bulundurulmasının hem uygunsuz antibiyotik tedavisini engelleyeceği hem de hospitalizasyon gerekecek hasta grubu ile ilgili ön bilgilendirme yapacağı düşünülmektedir.

Anahtar Kelimeler: akut gastroenterit, bakteriyel gastroenterit paneli, kanlı diyare, çocuk, acil

SS-34[Çocuk Acil]

Çocuklarda posterior reverzibl ensefalopati sendromu: Mersin Üniversitesi 10 yıllık deneyimi

Gülçin Bozlu[1], Mustafa Kömür[2], Serra Sürmeli Döven[3], Derya Karpuz[4], Anıl Özgür[5], Ali Ertuğ Arslanköylü[6], Çetin Okuyaz[2], Ali Delibaş[3]

[1]Mersin Üniversitesi Tıp Fakültesi, Çocuk Sağlığı ve Hastalıkları Anabilim Dalı, Mersin

[2]Mersin Üniversitesi Tıp Fakültesi, Çocuk Sağlığı ve Hastalıkları Anabilim Dalı, Çocuk Nöroloji Bilim Dalı, Mersin

[3]Mersin Üniversitesi Tıp Fakültesi, Çocuk Sağlığı ve Hastalıkları Anabilim Dalı, Çocuk Nefroloji Bilim Dalı, Mersin

[4]Mersin Üniversitesi Tıp Fakültesi, Çocuk Sağlığı ve Hastalıkları Anabilim Dalı, Çocuk Kardiyoloji Bilim Dalı, Mersin

[5]Mersin Üniversitesi Tıp Fakültesi, Radyoloji Anabilim Dalı, Mersin

[6]Mersin Üniversitesi Tıp Fakültesi, Çocuk Sağlığı ve Hastalıkları Anabilim Dalı, Çocuk Yoğun Bakım Bilim Dalı, Mersin

AMAÇ: Posterior reverzibl ensefalopati sendromu (PRES), erken tanı ve tedavi gerektiren bir durumdur. Bu çalışmada acil servise başvuran ve/veya yapılan incelemelerinde PRES tanısı konulan hastaların demografik, klinik ve laboratuvar özellikleri incelenmiştir.
YÖNTEM: Ocak 2007 ve Ocak 2017 tarihleri arasında Mersin Üniversitesi Tıp Fakültesi Çocuk Sağlığı ve Hastalıkları Acil Ünitesi'ne hipertansiyon ve bilinç bozukluğu nedeniyle başvuran, klinik ve

nörogörüntüleme özelikleriyle PRES tanısı konulan hastaların dosyaları geriye dönük olarak incelendi. Olgular yaş, cinsiyet, klinik özellikler, predispozan hastalıklar, ilaç kullanım öyküsü, laboratuvar bulguları ve prognoz yönünden değerlendirildi. Tüm hastalara beyin manyetik rezonans görüntüleme (MRG) incelemesi yapıldı.
BULGULAR: Çalışmaya PRES tanısı konulan 14 (%70) kız ve 6 (%30) erkek olmak üzere toplam 20 çocuk dahil edildi. Hastaların yaş ortalamaları 137,4 ± 38,7 ay (36-174 ay) olarak bulundu. Hastaların hepsinde hipertansiyon, baş ağrısı ve bilinç değişikliği öyküsü vardı. Bunun yanı sıra 18'inde (%90) nöbet, 5'inde (%25) kusma ve 5'inde (%25) görme bozukluğu mevcuttu. Hastaların 9'u (%45) kronik böbrek yetmezliği, 4'ü (%20) akut böbrek yetmezliği-Akut Poststreptokoksik Glomerulonefrit (APSGN), 3'ü (%15) sistemik lupus eritematozus (SLE), 2'si (%10) nefrotik sendrom (NS), 1'i (%5) renal transplantasyon ve 1'i (%5) disgerminom tanılarıyla takip edilmekteydi. Hastaların 9'u (%45) sistemik steroid ve 5'i (%20) steroide ek olarak immünosüpresif ilaçlar kullanıyordu. Hastaların beyin MRG bulguları PRES ile uyumluydu. Uygun antihipertansif tedavi sonrası hastaların klinik bulguları hızla düzelmiştir. Bir (%5) hastada serebral enfarkt gelişmiş ve 2 (%10) hastada epileptik aktivitenin devam ettiği saptanmıştır.
SONUÇ: Böbrek yetmezliği, organ nakli, NS ve SLE gibi sistemik hastalıklarda PRES gelişebileceği akılda tutulmalıdır. PRES'den korunmak için sıkı kan basıncı kontrolü sağlanmalıdır. Serebral enfarkt ve epilepsi gibi kalıcı nörolojik sekellerin önlenebilmesi için erken tanı ve tedavi önemlidir.

Anahtar Kelimeler: Posterior reverzibl ensefalopati sendromu, hipertansiyon, prognoz

SS-35[Çocuk Acil]

Pediatrik status epileptikus olgularında erken midazolam infüzyonunun süre üzerine etkisi

Emel Ulusoy[1], Hüsne Didem Türker[2], Aykut Çağlar[1], Anıl Er[1], Fatma Akgül[1], Hale Çitlenbik[1], Ali Öztürk[1], Durgül Yılmaz[1], Murat Duman[1]

[1]Dokuz Eylul Üniversitesi Tıp Fakültesi Hastanesi, Çocuk Sağlığı ve Hastalıkları Anabilim Dalı, Çocuk Acil Bilim Dalı, İzmir

[2]Dokuz Eylul Üniversitesi Tıp Fakültesi Hastanesi, Çocuk Sağlığı ve Hastalıkları Anabilim Dalı, İzmir

GİRİŞ: Status epileptikus (SE) çocuk acil servislerinde en sık karşılaşılan nörolojik acildir. Yılda yaklaşık 10-25/1oo.ooo çocuğu etkilemektedir. Epileptik aktiviteyi erken dönemde kontrol altına almak prognozu belirleyen en önemli faktör olup literatürde tedavi ile ilgili farklı yaklaşımlar bulunmaktadır.
AMAÇ: Çalışmamızda SE tanısı alan hastalarda başlanan erken midazolam infüzyonun status süresi üzerine etkisinin değerlendirilmesi amaçlandı.
YÖNTEM: Bu çalışmaya Ocak 2012- Aralık 2016 tarihleri arasında Dokuz Eylül Üniversitesi Tıp Fakültesi Çocuk Acil Servisinde SE tanısı alan 0-18 yaş aralığındaki hastalar dahil edildi. Hastane bilgisayar sistemi üzerinden nöbet ve/veya SE tanı kodu ve alt kırılımları verilen 1832 hastanın geriye dönük olarak sistem bilgileri ve dosyaları incelendi. SE tanısında süre olarak generalize nöbetlerde 5 dakika ve üzeri, fokal nöbetlerde 10 dakika ve üzeri değerlendirildi. 135 hastanın 150 epizodu değerlendirildi. Demografik verileri, var olan epilepsi tanısı, SE öyküsü, antiepileptic ilaç kullanımı,

önceki EEG ve görüntüleme yöntem sonuçları, risk faktörleri, etiyolojik faktörler, SE tipleri, yoğun bakım ihtiyacı ve uygulanan tedaviler ile nöbet durma zamanları kayıt edildi. BULGULAR: Yaş ortancası 2,7 (1,0-6,0) olan hastaların %58,7'i (88 olgu) erkek, %41,3'ü (62 olgu) kızdı. Olguların 84'ünde (%56) epilepsi tanısı, 26'ında (%17,3) SE öyküsü mevcuttu. Kranial görüntüleme çekilen olguların %58,1'inde (50 olguda) anormallik bulunmaktaydı. SE tipleri içinde en yüksek oranda remote semptomatik epilepsi (%35,3) ve idiopatik/kriptojenik epilepsi (%28,7) olduğu görüldü. Fenobarbital, valproik asit ve/veya karbamazepin kullanmakta olan hastaların %58,7'inin antiepileptik kan düzeyi düşük saptandı. Olguların 130'una (%86,7) ilk uygulanan ilacın intravenöz midazolam olduğu görüldü. Benzodiazepin dışındaki ilaçlar içerisinde en yüksek oranda %82,0 ile fenitoin, %37,6 ile levetirasetam uygulandığı belirlendi. Olguların 55'ine (%36,7) midazolam infüzyonu başlandı. Midazolam infüzyonu alan hastalara uygulanan total midazolam puşe dozu ortancası 0,5 mg/kg (0,4-0,7 mg/kg), maksimum midazolam infüzyon dozu ortancası 0,2 mg/kg/st (0,2-0,4 mg/kg/st), nöbet durma zamanı ortancası 30 dk (24-40 dk) ve midazolam infüzyonu başlangıcından sonra nöbet durma zamanı ortancası 15 dk (9-25 dk) olarak saptandı. Tüm olgular içinde nöbet süresi 30 dk'ı geçen 54 olgu (%36) ve 60 dk'ı geçen yalnızca 13 olgu (%8,6) vardı. İlk 6 saat içinde 99 olguya EEG tetkiki yapıldı ve hiçbirinde SE ile uyumlu EEG bulgusuna rastlanmadı. Tüm olgular içinde 22 olgu entübe olarak toplam 27 olgu yoğun bakımda izlendi. 11 olguda izlem sırasında nöbet tekrarı gözlendi ve 3 olgu mortalite ile sonuçlandı. SONUÇ: Bu çalışma literatürle karşılaştırıldığında erken midazolam infüzyonu ile konvülzif SE süresinin kısaltılabileceğini göstermesi açısından önem taşımaktadır.

Anahtar Kelimeler: Status epileptikus, midazolam, çocuk

SS-36[Çocuk Acil]

Çocuk Acil Gözlem Birimlerinin Kullanımına Yönelik Kesitsel Bir Çalışma

İlknur Fidancı, Okşan Derinöz Güleryüz
Gazi Üniversitesi, Çocuk Sağlığı ve Hastalıkları Ana Bilim Dalı, Çocuk Acil Bilim Dalı, Ankara(1.-2.)

GİRİŞ: Acil Servisler içinde sağlık bakım hizmetlerinin önemli bir parçası olarak ortaya çıkan gözlem birimleri ''kısa süreli tedavi alanları'' veya "hızlı tedavi birimleri'' olarak adlandırılmaktadır. Acil gözlem birimleri hızlı ve kısa süreli tedavi olanağı sağlayan, klinik bulguları belirsiz olan olguların izlendiği ve izlemde tanılarının konulduğu birimlerdir. Kısa süreli izlem ve tedavi alanları aynı zamanda servislere gereksiz hasta yatışını da önleyen birimlerdir. Bu çalışma ile amacımız, çocukluk çağı hastalıkları için yataklı servisler dışında bir seçenek olan acil gözlem birimlerinin nasıl kullanıldığını değerlendirmektir. GEREÇ-YÖNTEM: Gazi Üniversitesi Tıp Fakültesi Çocuk Acil Servis'inde yer alan Çocuk Acil Gözlem Birimine 1 Nisan-30 Haziran 2016 tarihleri arasında yatan olguların demografik özellikleri ve tanıları hasta kayıt defterinden ve hasta dosyalarından elde edilen veriler doğrultusunda geriye dönük olarak incelendi. Bu çalışma kesitsel olarak yapılmıştır ve devam etmektedir. Çalışma ile ilgili ilk bilgiler sunulmuştur.
BULGULAR: Üç ay içinde Çocuk Acil Servise başvuran 10.600 olgunun 1109'u Acil Gözlem Birimi'nde, izlenmişti. Yaşları 1-228 ay (minimum: 4 gün maksimum: 214 ay) arasında değişmekte olan tüm olguların %56,3 (625)'ü erkekti. Yatış tanıları değerlendirildiğinde ilk 5 sırayı gastrointestinal sistem (% 25.6), solunum sistemi (%24) hastalıkları, travma (%16.9), nörolojik hastalıklar (%11.8) ve enfeksiyon hastalıkları (%4) almakta idi. Gözlem biriminde izlenen olguların %86.83 (963/1109)'ü Çocuk Acil Gözlem Birimi'nden taburcu edilirken, %13.17 (146/1109)'si takip ve tedavilerin devamı

için ilgili servislere devredildi.
Çıkarımlar: Acil Gözlem Birimleri yataklı servislere gereksiz hasta yatırılmasını ve tetkik yapılmasını engellemede, hastanede kalış süresini azaltmada, klinik bulguları şüpheli olan olguların tanı ve tedavilerinin gecikmesini, gereksiz tetkik yapılmasını ve zaman kaybını önlemede, hastanın daha çabuk taburcu edilerek hasta memnuniyetini arttırmada önemli alanlardır. Bu nedenlerle, Acil Gözlem Birimleri, hastanelerin olanaklarına göre acil servisler içinde bulundurulması gereken alanlar olmalı ve acil servis yapılandırılması içinde mutlaka yer almalıdır. Çalışmamızın ilk verileri doğrultusunda olgularımızın yaklaşık %87'sinin acil servisten taburcu edilmiş olması gözlem birimimizin literatürde belirlenen amaç ve hedefler doğrultusunda etkin çalıştığını göstermektedir.

Anahtar Kelimeler: Acil servis, çocuk, gözlem birim

SS-37[Çocuk Acil]

Pediatrik Temel Yaşam Desteği eğitimlerinde görsel ve işitsel geri bildirim yapılmasının göğüs kompresyonunun kalitesi üzerine etkinliğinin değerlendirilmesi

Ayça Aydoğan[1], Oğuz Dursun[2]
[1]Akdeniz Üniversitesi,Çocuk Sağlığı ve Hastalıkları Ana Bilim Dalı,Antalya
[2]Akdeniz Üniversitesi,Çocuk Sağlığı ve Hastalıkları Ana Bilim Dalı,Çocuk Yoğun Bakım Bilim Dalı,Antalya

AMAÇ: Görsel ve işitsel geri bildirim içeren eğitimin canlandırma uygulamalarının yeterliliği üzerine etkilerinin değerlendirilmesidir.
YÖNTEM: Araştırma Akdeniz Üniversitesi Tıp Fakültesi Simülasyon merkezinde SimJunior© maketi kullanılarak yapılmıştır. Araştırmaya Çocuk Sağlığı ve Hastalıkları Anabilim Dalı araştırma görevlileri katıldı. Maket üzerine yerleştirilen ZOLL© marka defibrilatör cihazı ile göğüs basısı derinliği ve sayısı iki dakikalık canlandırma süresince kayıt edilmiştir. İlk değerlendirmeden 1 hafta sonra 5 dakikalık bireysel uygulamalı eğitim verilmiştir. Bu eğitimlerde akıllı telefonlarda bulunan ZOLL© uygulaması kullanılarak görsel ve işitsel geri bildirimlerde bulunulmuştur. Eğitimden hemen sonra ilk değerlendirme yeniden yapılarak eğitimin istenilen hedeflere ulaşmadaki etkinliği araştırılmıştır.
BULGULAR: Çalışmaya toplam 18(%58,1)'i kadın olmak üzere 31 Çocuk Sağlığı ve Hastalıkları araştırma görevlisi katılmıştır. Yaş ortalaması 28,06±1,96, ortalama boy 1.70±0.08 idi. Katılımcıların 13(%41,9)'ü ÇİYAD (Çocuk İleri Yaşam Desteği), 27(%87,1)'si Mavi kod, 16(%51,6)'sı NRP (Yenidoğan Canlandırma Programı) eğitimi çalışma öncesinde almış bulunmaktaydı. Katılımcıların düşük derinlikte, normal derinlikte veya fazla derinlikte yaptıkları göğüs basılarının 2 dakikalık toplam göğüs basılarına oranlarındaki değişiklikler herbir araştırma görevlisi için ayrı ayrı hesaplanmıştır. Eğitim öncesi ve eğitim sonrasındaki oranlar karşılaştırılmıştır. Katılımcıların 2 dakikalık kompresyon süresi içerisinde eğitim öncesi düşük derinlikte (<4cm) kompresyon yapma oranı %33.86'dan, eğitim sonrasında %25.12'ye düşmüştür, ancak bu azalma istatistiksel olarak anlamlı bulunmamıştır (p=0,300). Hedef derinliğe (4-6 cm) ulaşma oranı eğitim sonrası %60.97'den eğitim sonrasında %67.45'e artmıştır, ancak bu farklılık yine istatistiksel olarak anlamlı bulunmamıştır (p=0,576). Katılımcıların beklenenin tersine eğitim sonrasında fazla derinlikteki göğüs basısı (>6 cm) uygulama yüzdelerinin ortalamasında eğitim öncesine göre artış gözlenmiştir (Eğitim öncesi %5.15, Eğitim sonrası %7.41), ancak bu artış istatistiksel olarak anlamlı değildir (p=0,0508).

Katılımcıların düşük hızda, normal hızda veya fazla hızda yaptıkları göğüs basılarının 2 dakikalık toplam göğüs basılarına oranlarındaki değişiklikler her bir araştırma görevlisi için ayrı ayrı hesaplanmıştır. Katılımcıların 2 dakikalık göğüs basısı süresi içerisinde eğitim sonrası düşük hızda (<100/dk) kompresyon yapma oranında eğitim öncesine göre beklenenin tersine artış olmuştur (Eğitim öncesi %12.13, Eğitim sonrası %21.92), ancak bu fark istatistiksel olarak anlamlı bulunmamıştır (p=0,06). Eğitim sonrasında fazla hızda (>120/dk) göğüs basısı oranında beklendiği şekilde %60.02'den %24.39'a düşme saptanmıştır ve bu azalma istatistiksel olarak anlamlıdır (p=0,000). Eğitim sonrası hedef hızda (100-120/dk) kompresyona ulaşma oranında eğitim öncesine göre artış saptanmıştır (Eğitim öncesi %27.84 ten Eğitim sonrası %53.67'ye) ve istatistiksel olarak anlamlıdır (p=0,003).

SONUÇ: Canlandırma eğitimleri sırasında uygulayıcıya görsel ve işitsel geribildirimde bulunulması eğitim doğru derinlik ve doğru hızda göğüs basısı yapılmasına olumlu etki göstermektedir. Bu çalışma temel yaşam desteği eğitimlerinde görsel ve işitsel geri bildirim yöntemlerinin kullanılmasının yararlı olacağını göstermektedir. Sağ kalım üzerine etkilerinin gösterilmesi için klinik çalışmalara ihtiyaç vardır.

Anahtar Kelimeler: Temel Yaşam Desteği,Simülasyon,Göğüs Kompresyonu,Kardiyopulmoner canlandırma

SS-38[Çocuk Acil]

Çocuklarda kardiak arrest zamanı prognozu etkiler mi?

Ali Yurtseven[1], Caner Turan[1], Funda Karbek Akarca[2], Eylem Ulaş Saz[1]
[1]Ege Üniversitesi Tıp Fakültesi, Çocuk Sağlığı ve Hastalıkları Ana Bilim Dalı, Çocuk Acil Bilim Dalı, İzmir
[2]Ege Üniversitesi Tıp Fakültesi, Acil Tıp Ana Bilim Dalı, İzmir

GİRİŞ-AMAÇ: Türkiyenin ve dünyadaki başka bir çok ülkenin acil servislerinde sunulan hizmetin kalitesi, başvuru zamanına göre farklılık gösterebilmektedir. Mesai saati içinde genellikle en deneyimli, alanında uzman, doktor ve diğer sağlık çalışanları çalışmakta olup, gerekli tüm tetkikler yapılabiliyorken, mesai saati dışında gerek sağlık çalışanı, gerekse tetkik açısından imkanlar daha kısıtlı olabilmektedir. Ancak çocukluk yaş grubunda kardiak arrest (KA) gibi ağır klinik durumları olan hastaların büyük bir kısmı mesai saati dışında başvurmaktadır. Bu çalışmadaki amacımız acil serviste kardiyopulmoner resüstasyon (KPR) uygulanan çocukları incelemek ve bu olgularda sağ kalımın başvuru zamanıyla değişip değişmediğini saptamaktır.
GEREÇ-YÖNTEM: Ege Üniversitesi Tıp Fakültesi acil servislerine 1 Ocak 2014-31 Aralık 2016 tarihleri arasında başvuran ve KPR uygulanan 18 yaş altı 67 hasta çalışmaya dahil edildi. Hastaların, demografik ve medikal özellikleri, hasta dosyalarından ve yoğun bakım yatış epikrizlerinden elde edilen veriler doğrultusunda geriye dönük olarak incelendi. Hafta içi saat 8:00 -17:00 arası mesai içi, hafta içi 17:00-8:00 arası ile tüm hafta sonu ise mesai dışı olarak kabul edildi. Prognozu etkileyen faktörler ki-kare testi ve student's t-test kullanılarak değerlendirildi ve p değeri <0.05 olan istatistiksel farklılıklar anlamlı kabul edildi.
BULGULAR: Çalışmaya alınan 67 hastanın ortanca yaşı 3'tü ve %59'u erkekti. Hastaların büyük bir kısmı oyun çocuğu (%40) ve infantlardan (%33) oluşuyordu. Toplamda 31 hastaya mesai içinde KPR

uygulanırken, 36 hastaya mesai dışında KPR uygulandı. Mesai içinde arrest olup KPR uygulanan hastaların %35 (n=11) taburcu olurken, mesai dışında KPR uygulanan hastaların sadece %3 (n=1) taburcu oldu. Mesai içinde arrest olan hastalarda, mesai dışına göre sağ kalım anlamlı şekilde daha yüksekti (p<0.001). Benzer şekilde KPR sırasında spontan dolaşımın dönme oranı mesai içinde mesai dışına göre anlamlı şekilde daha yüksekti (%71 ve %19) (p<0.001). On dakikanın üstünde KPR uygulanan hastalar en kötü prognozu gösterirken (%2) (p<0.001), hastane içinde KA olan, solunum yetmezliğine bağlı KA olan ve infant yaş grubunda olan hastalarda prognoz daha iyiydi. Toplamda 7 (%10.5) hastaya defibrilasyon uygulandı.
ÇIKARIMLAR: Mesai dışında KPR uygulanan çocuklarda sağ kalım daha düşüktür. Ayrıca acil serviste KPR uygulanan çocuklarda KPR süresi, KA nedeni, KA yeri ve yaş ile prognoz yakın ilişkilidir.

Anahtar Kelimeler: acil servis, kardiak arrest zamanı, prognoz

SS-39[Çocuk Acil]

Çocuk Acil Serviste High- Flow Nazal Kanül ile Yüksek Akımlı Oksijen Tedavisi; Prospektif pilot çalışma

Ali Yurtseven, Caner Turan, Eylem Ulaş Saz
Ege Üniversitesi Tıp Fakültesi, Çocuk Sağlığı ve Hastalıkları Ana Bilim Dalı, Çocuk Acil Bilim Dalı, İzmir

GİRİŞ-AMAÇ: High- flow nazal kanül (HFNK) ile yüksek akımlı oksijen tedavisi, solunum sıkıntısı olan çocuklarda kullanılan güvenilir bir solunum destek tedavisidir. Son zamanlarda sık kullanılmaya başlanan bu noninvaziv mekanik ventilasyon yöntemi, önceleri yoğun bakımlarda kullanılmaya başlansa da, sonrasında pediyatrik hastaların olduğu tüm alanlarda kullanılmaya başlanmıştır. Solunum sıkıntısı olan hastalarda solunum yetmezliği gelişmesini önlediği belirtilen bu yöntemin, çocuk acil serviste kullanımı ile ilgili bilgiler kısıtlıdır. Bu çalışmadaki amacımız ağır solunum sıkıntısıyla çocuk acil servise başvuran ve HFNK'e alınan hastalarda, HFNK'ün etkinliğini saptamaktır.
GEREÇ-YÖNTEM: Ege Üniversitesi Tıp Fakültesi çocuk acil servislerine 1 Ekim 2016-31 Mart 2017 tarihleri arasında başvuran ve ağır solunum sıkıntısı saptanıp HFNK'e alınan hastalar prospektif olarak değerlendirildi. Hastaların demografik özellikleri, HFNK'e giriş ve 24 saat sonrasına kadarki klinik özellikleri kaydedildi. HFNK'e girişten 24 saat sonrasına kadar, solunumsal durumda klinik kötüleşme olup, başka bir noninvaziv mekanik ventilasyon yöntemine (nasal positive airway pressure (CPAP) veya bilevel positive airway pressure (BPAP)) veya invaziv mekanik ventilasyona (entübasyon) ihtiyaç duyulması tedavi başarısızlığı olarak kabul edildi. Hastaların tedavi başarısızlık durumları ve bunu etkileyen faktörler ile yoğun bakıma yatış durumları da kaydedildi.
BULGULAR: Çalışma süresi boyunca toplam 115 hasta HFNK'e alındı. Hastaların ortanca yaşı 12 aydı ve %70'i erkekti. Hastalara en sık konulan tanı akut bronşiolit (n=73, %63.5) iken sonrasında sırasıyla pnömoni (n = 23, %20) ve astım (n = 18, %15.7) saptandı. Toplam 17 (%14.8) hastada tedavi başarısızlığı tespit edildi ve bu hastalar yoğun bakıma yatırıldı. Bu hastaların 10'u entübe edilip mekanik ventilatöre bağlanırken, 7 si BİPAP'a alındı. Yüksek solunum skoruyla HFNK'e alınan veya kronik hastalığı olan hastalarda tedavi başarısızlığı daha yüksekti (p=0.001, p=0.039). HFNK'ün, başlangıçtan 2 saat sonra solunum sayısını, solunum skorunu ve kalp tepe atımını anlamlı şekilde düşürdüğü görüldü (p<0.05).
ÇIKARIMLAR: High- flow nazal kanül ile yüksek akımlı oksijen tedavisi, acil servise ağır solunum sıkıntısıyla başvuran hastalarda klinik durumun iyileşmesinde etkili olup, kısa sürede solunum skoru, solunum sayısı ve kalp tepe atımının gerilemesini sağlamaktadır.

Anahtar Kelimeler: Çocuk acil servis, High- flow nazal kanül, Solunum sıkıntısı

SS-40[Çocuk Acil]

Türkiye'deki Çocuk Acil Servislerinde Triyaj Uygulamasının Özellikleri

Murat Anil[1], Nazike Özbay[1], Sema Kaplan[1], Yazgülü Kaya[1], Didem İlhan[1], Ülkü Yıldırımer[1], Muhammet Kavlakçı[1], Triped Çalışma Grubu[2]

[1]SBÜ İzmir Tepecik Eğitim ve Araştırma Hastanesi Çocuk Acil Kliniği

[2]Çalışmaya katılan toplam 27 çocuk acil servisin sorumlu hemşireleri ve sorumlu doktorları

Acil serviste triyaj, acile başvuran hastaların hızlıca değerlendirilmesi, hangi hastanın daha önce tıbbi girişim ve muayeneye ihtiyacı olduğunun saptanması ve buna göre hastaların gruplara ayrılmasıdır. Bu çalışmada Türkiye'deki Çocuk Acil Servislerinde uygulanan triyaj uygulamasının özelliklerini ve yaşanan sorunları saptamak amaçlanmıştır.
Türkiye'de ayrı bir servis olarak yapılanmış 3. basamak Çocuk Acil servislerinin sorumlu hemşirelerine Survey Monkey sistemi üzerinden 45 soruluk bir anket gönderildi. Bu ankette acil servisin hasta yükü, personel sayısı, uygulanan triyaj modeli, triyaj ile ilgili faktörler (eğitim, fiziki koşullar, yazılım vb.), yaşanan sorunlar ve çalışan memnuniyeti araştırıldı. Triyaj başarısı ve triyajda çalışma memnuniyetinin 1 ile 10 arasında puanlanması istendi (10 çok başarılı, 1 başarısız; 10 çok memnun, 1 hiç memnun değil).
Toplam 29 merkez çalışmaya davet edildi. Çalışmaya 28 merkez katıldı (11 Sağlık Bakanlığı Eğitim ve Araştırma Hastanesi, 14 Üniversite hastanesi ve 3 Devlet Hastanesi). Acil servislerin 13'ünde (%46,4) çocuk acil yandal eğitimi verilmekteydi. Acil servislerin yıllık hasta sayılarının ortancası 99 826 (minimum: 19 394; maksimum: 386 671) olarak hesaplandı. Bu hastanelerin 11'i (%39,2) çocuk travma hastalarına hizmet vermekteydi. Toplam 22 hastane 18 yaşa kadar, dört hastane 17 yaşa kadar, bir hastane 15 yaşa kadar, bir hastane ise 14 yaşa kadar hasta kabul etmekteydi. 21 merkezde günün her saatinde triyaj yapılmaktaydı. Üç merkezde belirli saatlerde triyaj yapılırken (2 merkez mesai saati içinde, bir merkez mesai dışında), 4 merkezde triyaj yapılmıyordu. Triyaj yapan 24 merkezin 19'u Sağlık Bakanlığı'nın üç evreli triyaj sistemi, 2 merkez Emergency Severity Index, bir merkez Kanada Beş Evreli Pediatrik Triyaj Sistemi, bir merkez çocuk değerlendirme üçgenini kullanırken, bir merkez ise herhangi bir sistemi kullanmadan uygulayıcının kararına bağlı triyaj uygulamaktaydı. Yedi hastanede (%25) triyaj sistemine özgü bilgisayar yazılımı vardı. 11 merkezde hekim, 7 merkezde intörn doktor, 18 merkezde hemşire, 12 merkezde ATT, 4 merkezde paramedik ve 7 merkezde sağlık memurları triyajda çalışmaktaydılar. Toplam 13 merkezde triyajda aynı anda bir kişi çalışmaktaydı. Dört hastanede triyaj bilgileri elektronik olarak kaydedilmekteydi. 12 (%42,9) merkezde triyajda çalışanlar triyaja özel eğitim almışlardı. Bir merkez dışında diğer tüm acil servislerinde tek triyaj odası mevcuttu. Üç hastanede triyaj seviyesine göre farklı bekleme alanları vardı. Sorumlu hemşirelerin görüşlerine göre triyaj uygulamasındaki en büyük problemler hasta yakınlarının davranışlar (16 merkez), personel eksikliği (5 merkez), yetersiz fiziki koşullar (4 merkez), hasta yoğunluğu (2 merkez) ve elektronik kayıt sisteminin olmamasıydı (1 merkez). Triyaj

başarısının ortancası 8 olup, triyajda çalışma memnuniyeti ise 3 olarak saptandı. Sonuç olarak, Ülkemizde çocuk acil servislerine yüksek sayıda hasta başvurmaktadır. Ancak triyaj uygulamasında (sistem, eğitim, fiziki koşullar, personel) farklılıklar vardır. Genel olarak triyaj uygulamasında belirgin eksiklikler mevcuttur. Bu koşullar personel memnuniyetini azaltmaktadır.

Anahtar Kelimeler: Triyaj, Çocuk acil servisi, hasta yoğunluğu, acil servis

SS-41[Çocuk Acil]

Karbonmonoksit Zehirlenmesi Olan Çocuklarda Oksidan ve Antioksidan Parametrelerin Değerlendirilmesi

Özlem Tekşam[1], Suna Sabuncuoğlu[2], Gözde Girgin[2], Hilal Özgüneş[2]
[1]Hacettepe Üniversitesi Tıp Fakültesi Çocuk Sağlığı ve Hastalıkları AD, Çocuk Acil Bilim Dalı
[2]Hacettepe Üniversitesi Eczacılık Fakültesi Farmasötik Toksikoloji AD

Karbonmonoksit (CO) renksiz, kokusuz toksik bir gazdır. Karbonmonoksit zehirlenmesi ise mortalite ve morbiditenin önemli nedenlerinden biridir. Vücutta serbest radikallerin üretimi ve antioksidan savunma sistemi arasındaki denge oldukça önemlidir. Eğer çok sayıda serbest radikal veya korunmak için daha az sayıda antioksidan var ise, oksidatif stres gelişir, kronik ve kalıcı hasara neden olur. Birçok hastalıkta olduğu gibi CO zehirlenmesinin patofizyolojisinde de oksidatif stres önemli rol oynamaktadır. Bu çalışmanın amacı; CO zehirlenmesi nedeniyle başvuran hastalarda oksidatif stresin değerlendirilmesi için idrar 8-hidroksi deoksiguanozin (8-OHdG), plazma protein karbonili (PK) ve plazma malondialdehit (MDA) düzeyleri ile antioksidan savunma sisteminin değerlendirilebilmesi için eritrosit glutatyon (GSH) düzeyleri, süperoksit dismutaz (SOD), katalaz ve glutatyon peroksidaz (GPx) enzim aktivitelerinin ölçülmesidir. Ayrıca elde edilen sonuçların hastaların klinik, laboratuvar sonuçları ve verilen tedavi şekli ile olan ilişkisi değerlendirildi. Çalışmaya prospektif olarak Çocuk Acil Polikliniğine CO zehirlenmesi nedeniyle başvuran 0-18 yaş arasındaki çocuklar dahil edildi. Hastaların tanı ve tedavi planında herhangi bir değişiklik yapılmadan, tedavi öncesi ve sonrasında kan ve idrar örnekleri alındı. Çalışma grubunun bazal oksidan ve antioksidan düzeyleri, kontrol grubu ile karşılaştırıldığında plazma MDA düzeyleri çalışma grubunda anlamlı olarak daha yüksek bulundu ($p=0,019$). Normobarik oksijen tedavisi verilen hastaların tedavi öncesi (NBO) ve sonrası ile hiperbarik oksijen (HBO) tedavisi verilen hastaların tedavi öncesi ve sonrası oksidan ve antioksidan parametre düzeyleri karşılaştırıldığında da katalaz dışında anlamlı bir farklılık bulunamadı. Normobarik oksijen tedavisi alan grupta katalaz enzim aktivitesinin tedaviden sonra anlamlı olarak azaldığı görüldü. Sonuç olarak; CO zehirlenmesinin çocuklarda erken dönemde lipid peroksidasyonunu arttırdığı, ancak verilen tedavilerin oksidan ve antioksidan parametreler üzerine anlamlı bir etkisi olmadığı görüldü.

Anahtar Kelimeler: Karbonmonoksit zehirlenmesi, oksidatif stres, antioksidan, hiperbarik oksijen tedavisi

SS-42[Çocuk Acil]

Yüksek Enerjili Travmaya Maruz Kalan Çocuklarda Ağır Batın İçi Yaralanma Belirteçleri

Murat Anıl[1], Enes Taştepe[1], Yüksel Bıcılıoğlu[1], Gamze Gökalp[1], Emel Berksoy[1], Tunç Özdemir[3], Fulya Kamit Can[4], Ayşe Berna Anıl[2]

[1]SBÜ İzmir Tepecik Eğitim ve Araştırma Hastanesi, Çocuk Acil Kliniği

[2]İKÇÜ Çocuk Yoğun Bakım Bilim Dalı

[3]SBÜ İzmir Tepecik Eğitim ve Araştırma Hastanesi, Çocuk Cerrahi Kliniği

[4]SBÜ İzmir Tepecik Eğitim ve Araştırma Hastanesi, Çocuk Yoğun Bakım Kliniği

Çocukluk çağında travmaya bağlı batın içi yaralanmalar, kafa travmalarından sonra ikinci en sık ölüm nedenidir. Bu çalışmada yüksek enerjili travma nedeniyle acil servise başvuran çocuk hastalarda, ciddi batın yaralanmasının belirteçlerinin saptanması amaçlanmıştır.
TC SB İzmir Tepecik Eğitim ve Araştırma Hastanesi Çocuk Acil Yandal Servisi'ne 01.12.2011-31.12.2015 tarihleri arasında yüksek enerjili travma nedeniyle başvuran çocuk olgular retrospektif olarak değerlendirildi. Olguların acil servisteki fizik bakı bulguları, temel biyokimyasal ve radyolojik tetkikleri kayıt altına alındı. Pediatrik Travma Skoru (PTS), Abreviated Injury Score (AIS) ve Injury Severity Score (ISS) hesaplandı. PTS < 8 ağır travmayı; AIS ≥ 3 olması ciddi organ yaralanmasını; ISS ≥ 16 olması majör travmayı ifade etmektedir.
Çalışmaya 666 olgu (81,6 ± 5,2 ay; minimum: 1 ay, maksimum: 168 ay; 195'i kız, 471'i erkek) dahil edildi. Hastaların 648'i (%97,8) künt, 18'i (%2,7) ise penetran travmaydı. Araç dışı trafik kazası (254 hasta, %38,1) ve yüksekten düşme (240 hasta, %36) en sık iki travma nedeniydi. Toplam 235 olguda (%35,8) batın travması saptandı (ortanca yaş: 84 ay; 170 erkek / 65 kız). Batın travmalı olguların 55'inde (%23,4) PTS < 8; 132'ünde (%56,2) ISS ≥ 16 hesaplandı. 161 (%68,5) olgunun batın AIS skoru ≥ 3'tü. Toplamda 23 olgu kaybedildi (%3,5). Bunların 12'sinde batın yaralanması vardı. Lojistik regresyon analizinde batında abrazyon ve hipotansiyon batın AIS ≥ 3'ü öngörmede en anlamlı parametreler olarak saptandı ($p < 0,05$). Hiç bir temel laboratuvar testi batın AIS ≥ 3'ü öngörmede anlamlı değildi ($p > 0,05$).
Yüksek enerjili travmaya uğrayan çocukların yaklaşık üçte birinde batın içi yaralanma eşlik etmektedir. Fizik bakıda saptanan cilt abrazyonu ve hipotansiyon ciddi batın içi yaralanmayı öngörmede en yararlı parametrelerdir.

Anahtar Kelimeler: Majör travma, batın içi yaralanma,

SS-43[Çocuk Acil]

Deneysel septık şok modelinde karnozinin renal etkileri

Sabiha Sahin[1], Dilek Burukoğlu[2]
[1]Eskişehir Osmangazi Üniversitesi Çocuk Acil BD
[2]Eskişehir Osmangazi Üniversitesi Histoloji ve Embriyoloji BD

AMAÇ: Bu çalışmada Çekal ligasyon(CLP) tekniği ile deneysel olarak septik şok oluşturulan ratlarda gelişen akut böbrek hasarlanmasında karnozin tedavisi verilen ve verilmeyen gruplar arasında,böbrek fonksiyonlarını, biyokimyasal ve histolojik bulgularını araştırdık ve karşılaştırdık GEREÇ-YÖNTEM: Yirmi dört adet Sprague-Dawley sıçan Kontrol, Septik şok ve Karnozin ile tedavi edilen septik şok grupları şeklinde sekizer sıçandan oluşan üç gruba ayrıldı.Tüm sıçanlara femoral ven ve arter kateterizasyonu uygulandı. Kontrol grubundaki sıçanlara laparotomi ve kateter,diğer iki septik şok grubunda laparotomi, CLP, kateterizasyon ve mesane kanülasyonu yapıldı. Tedavi grubundaki sıçanlara CLP'den 60 dakika sonra 250 mg / kg karnozin intraperitoneal (IP) olarak verildi. Sıçanlar, postoperatif septik şok yanıtlarını değerlendirmek için kan basıncı, nabız sayısı ve vücut sıcaklığı açısından izlendi ve 10 mL / kg salin replasmanı yapıldı. CLP'den yirmi dört saat sonra sıçanlar sakrifiye edildi.Kan ve böbrek doku numuneleri alındı. Bulgular Karnozin tedavisi verilen grupta, septik şoka maruz kalan karnozin verilmeyen gruba gruba kıyasla renal fonksiyon, malondialdehit serum / doku seviyeleri, rutin kan değerleri, biyokimyasal ve histopatolojik bulgularda istatistiksel olarak anlamlı farklı oranda iyileşmeler gözlendi. SONUÇ: Karnozinin, septik şok sırasında oluşan akut böbrek hasarında oksidatif hasarlanmaya karşı faydalı olduğu sonucuna vardık.

Anahtar Kelimeler: Karnozin, septik şok, akut böbrek hasarı.

SS-44[Çocuk Acil]

Çocuk acil serviste dehidratasyon değerlendirmesinde Pleth Variability İndex (PVI) kullanımı

Süleyman Geter[1], Halil Kazanasmaz[2], Yüksel Bıcılıoğlu[3], Türker Borucu[1], Eda Karadağlı[1], İhsan Yıldırım[1], Orhan Kılıç[1], Filiz Yetimakman[4], Pınar Yazıcı Özkaya[4], Alkan Bal[3]

[1]Şanlıurfa Eğitim ve Araştırma Hastanesi, Çocuk Kliniği

[2]Harran Üniversitesi Tıp Fakültesi, Çocuk kliniği

[3]Şanlıurfa Eğitim ve Araştırma Hastanesi, Çocuk Acil Kliniği

[4]Şanlıurfa Eğitim ve Araştırma Hastanesi, Çocuk Yoğun Bakım Kliniği

GİRİŞ:
Teknolojideki hızlı değişimler, hasta monitorizasyonunda yeni parametreleri hayatımıza katmaktadır. Yeni spektroskopi yöntemleri ile ölçülebilen Pleth Variability İndex (PVI)' in spontan solumayan çocuk hastalarda sıvı durumunu ve sıvıya yanıtını değerlendirmede kullanıldığı yayınlar bulunmaktadır.
AMAÇ:
PVI'ın acil serviste spontan soluyan çocuk hastalarda dehidratasyonun değerlendirilmesinde kullanılabilirliğini değerlendirmek.
YÖNTEM:
Çalışma ileriye dönük olarak planlanarak Harran Üniversitesinden Etik Kurul Onayı alındı. Şanlıurfa Eğitim ve Araştırma Hastanesine Temmuz 2017 ve Ağustos 2017 tarihleri arasında başvurarak, izleyen hekimi tarafından dehidrate olarak değerlendirilen ve ağızdan sıvı tedavisi verilemeyerek damar yolu açılan ve tetkik istenen hastalar değerlendiridi. Çocuk acil uzmanı tarafından orta dehidrate olarak değerlendirilen (DSÖ Dehidratasyon skalası) ve ağızdan sıvı tedavisini tolere edemeyen, kronik bir hastalığı olmayan 74 hasta aile onam formu alınarak çalışmaya alındı. Çalışmaya alınan tüm hastaların sakin bir ortamda, ebeveynlerin eşliğinde 5 dakika süreyle PVI değerleri Radical-7 Pulse co-oximeter (Masimo, Irvine, CA, USA), Root monitor ile ölçüldü. Bu hasta grubundan alınan ilk kan gazında pH<7.35 ve HCO3 < 15 olan 22 hasta çalışmaya dahil edildi. Hastalara 20 cc/kg/saat serum fizyolojik infüzyonu başlandı. Bir saat süresince hastaların PVI değerleri monitorize edildi. Bir saatlik infüzyon sonrası hastalardan kan gazı alındı. Hastaların izlemine servise yatırılarak devam edildi.
BULGULAR:
Hastaların 13 (% 59) erkek, 9'u (% 41) kızdı. Yaş ortalaması 9,7 (3 - 30) ay olarak bulundu. İlk değerlendirmede ortalama değerler; pH 7,22 (7.06 - 7,33), HCO3 11,7 (6,2 – 14,2) ve PVI 30 (15 – 48) olarak bulundu. Birinci saat sonu ortalama değerler; pH 7,29 (7.13 - 7,38), HCO3 13,7 (9,3 – 17,9) ve PVI 16,1 (7 – 40) olarak saptandı. Hastaların pH ($p<0.004$) ve HCO3 ($p<0.001$) artışları

istatiksel olarak anlamlı saptandı. Hastaların ilk ve birinci saat sonundaki PVI değişimleri (p<0.001) istatiksel olarak anlamlı bulundu.
SONUÇ:
Bu çalışma bilindiği kadarıyla çocuk acil serviste, spontan solunumu olan çocuk hastalarda, dehidratasyon değerlendirmesinde PVI'ın kullanıldığı ilk çalışmadır. Daha geniş çalışmalara ihtiyaç duyulmakla birlikte PVI değeri acil serviste hekime hastanın sıvı durumunu ve sıvıya yanıtını değerlendirmede yardımcı olabilir.

Anahtar Kelimeler: Dehidratasyon, PVI, Çocuk Acil

SS-45[Çocuk Acil ve Yoğun Bakım Hemşirelik]

Çocuk ve Erişkin Acil Servislerinde Yapılan Üç Evreli Triyajın Klinik Sonuç ve Maliyeti Öngörmedeki Etkinliği

Murat Anıl[1], Yazgülü Kaya[1], Zeynep Ölçerler Gönen[3], Sema Kaplan[1], Nazike Özbay[1], Cansu Ülgüdür[2], Gamze İpek[2], Murat Yeşilaras[2], Turhan Sofuoğlu[4]
[1]SBÜ İzmir Tepecik Eğitim ve Araştırma Hastanesi Çocuk Acil Kliniği
[2]SBÜ İzmir Tepecik Eğitim ve Araştırma Hastanesi Acil Tıp Kliniği
[3]SBÜ İzmir Tepecik Eğitim ve Araştırma Hastanesi Kalite Birimi
[4]SBÜ İzmir Tepecik Eğitim ve Araştırma Hastanesi Yönetim Birimi

Triyaj, acil servislere başvuran olguların aciliyet önceliğinin belirlenmesi amacıyla kullanılan bir klinik öngörü sistemidir. Triyaj sayesinde yaşamı tehdit altında olan hastalar gecikmeden saptanır, hastalar aciliyet durumuna göre sınıflandırılır, hasta için en uygun tedavi alanını belirlenir, acil servisin kaynakları etkin ve ekonomik şekilde kullanılır. Bu çalışmada acil serviste kullanılan üç evreli triyaj sisteminin hastaların klinik ve mali sonuçları öngörmedeki etkinliğini araştırmak, bu anlamda çocuk ve erişkin acil servislerini karşılaştırmak amaçlanmıştır.
Çalışma SBÜ İzmir Tepecik Eğitim ve Araştırma hastanesi Çocuk ve Erişkin Acil servislerinde yapılmıştır. Hastanede çocuk ve erişkin acil servis tamamen farklı iki ayrı birim olarak yapılandırılmıştır. Her iki servisin triyaj alanları ve personeli farklıdır. Hastanede her iki birim üç evreli triyaj sistemini uygulamaktadır. Her bir triyaj alanında ilgili kliniğin hemşire ya da ATT'leri görev yapmaktadır. 01.06.2016 ile 01.06.2017 tarihleri arasında çocuk ve erişkin acil servislerine başvuran hastaların demografik bilgileri (yaş, cinsiyet), triyaj kodları (yeşil, sarı ve kırmızı), klinik sonuçları (acilde exitus, acilden taburcu, servise yatış, yoğun bakıma yatış), hastaneye yatırılanların klinik sonuçları (taburcu, serviste exitus) ve tıbbi maliyeti incelendi. Aynı gün içinde yeniden başvuranlar, ambulans ile acile getirilenler, acilden başka bir hastaneye sevk edilenler, kendi isteği ile acil servisi terk edenler çalışma dışı bırakıldı. Klinik ve maliyet sonuçları üç triyaj grubu arasında karşılaştırıldı. Bu analiz Erişkin ve Çocuk acil servisler için ayrı yapıldı.
Çalışma süresi içinde erişkin acil serviste 171 736 (ortanca yaş 40; %51 erkek; yeşil: %49,8, sarı: %49, kırmızı: %1,3), çocuk acil servisinde 163 485 (ortanca 5 yaş; %54,9 erkek; yeşil: %55,6, sarı: %29,8, kırmızı: %14,6) çalışmaya alındı. Erişkin acilde 13 265 hasta (%7,7) servise, 2360'ı yoğun bakıma (%1,4) yatırıldı. 119 (%0,1) hasta acilde kaybedildi. Çocuk acilde 10 201 hasta (%6,2) servise, 774 hasta (%0,5) çocuk yoğun bakım ve yenidoğan yoğun bakımlara yatırıldı; 9 olgu acil serviste kaybedildi. Erişkin ve çocuk acil servislerine başvuran hastaların klinik sonuçları, laboratuar ve radyolojik tetkikler, konsültasyon sıklığı ile hasta başı maliyetleri yeşil, sarı ve kırmızı triyaj

gruplarında anlamlı olarak farklıydı (p<0,05). Erişkin hasta grubunda yeşil kod alıp acilde kaybedilen hasta olmadı. Yeşil kodlu 83 155 hastanın 584'ü (%0,7) yoğun bakım servisine yatırıldı. Çocuk hastalar arasında yeşil kodu alan 87 811 hastadan bir tanesi acil serviste kaybedildi; yeşil kodlu 55 hasta (%0,1) çocuk yoğun bakım ve yenidoğan yoğun bakımlara yatırıldı. Üç evreli triyaj sistemi, erişkin acil servisten yoğun bakıma yatırılan hastaların %24,7'sini ve çocuk acil servisten yenidoğan / çocuk yoğun bakımlara yatırılanların %7,1'ni yeşil alan hastası olarak değerlendirdi. Sonuç olarak, erişkin ve çocuk acil servislerine çok yüksek sayıda hasta başvurmakta olup bunların yarısını acil servisin kaynaklarına ihtiyaç duymayan hastalar oluşturmaktadır. Genel olarak üç evreli triyaj sistemi gerek erişkin gerekse çocuk acil servislerinde hastaların klinik ve mali sonuçlarını öngörmede etkin bir yöntemdir. Ancak triyaj sisteminin geliştirilmeye ihtiyacı vardır.

Anahtar Kelimeler: üç evreli triyaj, acil servis, çocuk acil, klinik ve mali sonuç

SS-46[Çocuk Acil ve Yoğun Bakım Hemşirelik]

Kateter ilişkili kan akımı enfeksiyonu önlenmesinde klorheksidin glukonat içeren kateter örtüsünün etkinliğinin değerlendirilmesi

Ayşe Betül Ergül[1], İkbal Gökçek[1], Hasan Samsa[1], Alper Özcan[1], Şerife Çetin[3], Nurkan Gültekin[1], Yasemin Altuner Torun[2]

[1]Sağlık Bilimleri Üniversitesi, Kayseri Eğitim ve Araştırma Hastanesi, Çocuk Sağlığı ve Hastalıkları Kliniği, Çocuk Yoğun Bakım Ünitesi, Kayseri, Türkiye.

[2]Sağlık Bilimleri Üniversitesi, Kayseri Eğitim ve Araştırma Hastanesi, Çocuk Sağlığı ve Hastalıkları Kliniği, Çocuk Hematoloji Bölümü, Kayseri, Türkiye.

[3]Sağlık Bilimleri Üniversitesi, Kayseri Eğitim ve Araştırma Hastanesi, Enfeksiyon Kontrol Bölümü, Kayseri, Türkiye

AMAÇ: Amaç bu çalışmanın amacı kateter ilişkili kan akımı enfeksiyonu gelişimini önlemede klorheksidin glukonat içeren santral venöz kateter örtüsü ile antimiktobiyal içermeyen transparan örtünün etkiniğini karşılaştırmaktır.
YÖNTEM: Çalışma prospektif, tek merkezli, karşılaştırmalı çalışma olarak planlandı. Kayseri Eğitim ve Araştırma Hastanesi çocuk yoğun bakım ünitesi'nde Ocak 2015 ve Ocak 2017 tarihi arasında yatan ve juguler venden santral venöz kateterizasyon yapılan ve kateterin 48 saattten uzun süre kaldığı tüm hastalar çalışmaya dahil edildi. Çalışma iki fazda gerçekleştirildi. Standart örtü fazında, kateter pansumanında klorheksidin içermeyen şeffaf kateter örtüsü (Tegaderm; 3M, St. Paul, MO, USA) kullanılırken, klorheksidinli örtü fazında klorheksidin glukonat ve hidrokolloid içeren pansuman örtüsü (Tegaderm CHG [chlorhexidine gluconate] iv securement dressing; 3M, St. Paul, MO, USA). Hastalar kullanılan pansuman örtüsüne göre iki gruba ayrıldı. Her iki grup kateter ilişkili kan akımı enfeksiyonu gelişimi açısından karşılaştırıldı.
BULGULAR: Standart örtü grubunda 68 hasta, klorheksidinli örtü grubunda 63 hasta mevcuttu. Klorheksidin içeren örtü grubunda yoğun bakımda kalış süresi 14 (2-28) gün iken, standart örtü grubunda 13 (8-22) gün idi, (p>0.05). Kateter ilişkili kan akımı enfeksiyonu gelişimi açısından standart örtü grubu (%26.5) ile klorheksidin glukonat içeren örtü grubu (%20.6) arasında istatistiksel olarak anlamlı fark yoktu, (p>0.05). Klorheksidin glukonat içeren örtü grubunda gram pozitif mikroorganizmalara bağlı kateter ilişkili kan akımı enfeksiyonu gözlenmezken (%0), standart örtü

grubunda %8.8 idi, (p=0.028).
SONUÇ: Klorheksidin glukonat içeren pansuman örtüsü kullanımı ile gram pozitif mikroorganizmalara bağlı katater ilişkili kan akımı enfeksiyonu gelişimi azalmaktadır.

Anahtar Kelimeler: çocuk yoğun bakım, kateter ilişkili kan akımı enfeksiyonu, klorheksidin glukonat

SS-47[Çocuk Acil ve Yoğun Bakım Hemşirelik]

Çocuk Yoğun Bakım Ünitesinde Sedasyon Uygulanan Çocuklarda Hangi Değerlendirme Daha İyi (Comfort B Skalası Mı? State Behavioral Skala Mı? Bispectral İndeks Monitörü Mü?)

Gül Şalva, Ayşe Menemencioğlu, Sevilay Mersin, Özden Özgür Horoz, Dinçer Yıldızdaş
Çukurova Üniversitesi Tıp Fakültesi, Çocuk Yoğun Bakım Bilim Dalı, Adana

Amaç ve Kapsam
Çocuk yoğun bakım ünitemizde sedasyon uygulanan hastalarda sedasyon düzeyinin, ağrılı işlem olmadığı zamanda ve endotrakeal aspirasyon gibi ağrılı bir işlem uygulandığında objektif olarak Comfort B ve State Behavioral skalaları (SBS) kullanılarak değerlendirilmesi ve bu skorlama sonuçlarının Bispectral indeks (BİS) skorları ile kıyaslanması planlandı.
Materyal ve Yöntem
Çalışma Ocak 2017-Ağustos 2017 tarihleri arasında prospektif olarak yapıldı. Çocuk Yoğun Bakım Ünitemize yatırılan ve mekanik ventilatöre bağlanıp, sedasyon uygulanan, 1 ay üstü hastalar dahil edildi. Ketamin infüzyonu alan hastalar çalışma dışı bırakıldı. Çalışmaya alınan hastalarda ağrılı işlem uygulanmadığı zaman ve endotrakeal aspirasyon sırasında SBS, Comfort B, Bispectral indeks (BİS) skorları kaydedildi.
Sonuçlar
Ortalama yaş aralığı 4 ay ile 168 ay arası olan toplam 27 hasta çalışmaya alındı. Cinsiyet dağılımı 19 Erkek, 8 kız idi. Ağrılı işlem öncesi BIS mean 58,89±21,49, SBS mean -0,93±1,3 Comfort B mean 14,74±6,6 idi. Bu dönemde BIS, Comfort B ve SBS ölçümleri arasında istatistiksel olarak anlamlı bir farklılık yok idi (sırası ile P=0,213, p=0,614, p=0,402). Ağrılı işlem öncesi ve sonrası bakılan SPO2, pH, pCO2 ve pO2 değerleri de istatistiksel olarak anlamlı bulunmadı (sırası ile p=0.660, p=0.438, p=0.486, p=0,475). Ağrılı işlem sırasında BIS mean 68,58±23,33, SBS mean -0,37±1,49, Comfort B mean 18,3±9,10 idi. İşlem öncesi ve işlem sırasındaki BIS, Comfort B ve SBS ölçümleri farklı idi (sırası ile P<0,001, p=0,006,p=0,002). T değerlerine bakıldığında ise invaziv işlem öncesi ve sonrası karşılaştırılmasında en büyük t değerinin BİS'e ait olduğu, bunu Comfort B ve ardından da State Behavioral skalalarının (SBS) takip ettiği tespit edildi.
Tartışma

Yoğun bakım hastalarına uygulanacak olan ağrılı işlemler sırasında sedasyon ve analjezi uygulanması oldukça önemlidir. Ancak uygulanan bu sedasyon ve analjezinin etkinliğini çeşitli yöntemlerle değerlendirmek gerekir. Biz de kliniğimizde endotrakeal aspirasyon öncesinde ve sırasında Bispectral indeks (BİS), Comfort B ve State Behavioral skalalarını (SBS) kullanarak hastaların sedasyon düzeyini kaydettik ve her üç yöntem ile işlem öncesinde ve sırasında belirgin farklılık olduğunu gördük. Sonuç olarak, Çocuk Yoğun Bakım Ünitesi'nde mekanik ventilasyon sırasında sedasyon uygulamalarının takibinde en güvenilir yöntemin Bispectral indeks (BİS) olduğu görülmüştür. Bu konuda daha fazla çalışmaya ihtiyaç vardır.

Anahtar Kelimeler: çocuk, Bispectral indeks, Comfort B skalası, sedasyon

SS-48[Çocuk Acil ve Yoğun Bakım Hemşirelik]

Termometreden daha fazlası; bluetooth - etkin aksiller cilt sensörü ve akıllı telefon uygulaması ile sürekli vücut ısısı ölçümü

Ali Yurtseven, Derya Zengin, Caner Turan, Eylem Ulaş Saz
Ege Üniversitesi Tıp Fakültesi, Çocuk Sağlığı ve Hastalıkları Ana Bilim Dalı, Çocuk Acil Bilim Dalı, İzmir

GİRİŞ-AMAÇ: Ateş, pediatrik yaş grubunda en sık hastane başvuru nedenlerinden biridir. Vücut ısısının gün içerisindeki seyrinin ve yüksek ise kaç gün sürdüğünün tam olarak tespit edilmesi doğru tanıya ulaşmak için son derece önemlidir. Akıllı telefon uygulaması ile vücut ısısının ölçüm yöntemi; bluetooth ile etkinleştirilmiş aksiller bölgeye konulan bir cilt sensörü aracılığı ile anlık ve sürekli ateş ölçümü yapabilen, ölçülen ısı değerlerini günlerce kaydedebilen ve bu değerlerin önceden ayarlanmış belli bir derecenin üstüne çıkması durumunda uyarı verebilen avantajlı bir ateş ölçüm yöntemdir. Ancak bu yöntemle yapılacak ölçümlerin güvenilirliğiyle ilgili yeterli bilimsel veri mevcut değildir. Bu çalışmanın amacı akıllı telefon uygulamasıyla ateş ölçüm yönteminin güvenilirliğinin belirlenmesidir.
GEREÇ-YÖNTEM: Ege Üniversitesi Tıp Fakültesi Hastanesi Çocuk Acil Servisine ateş yüksekliği ile başvuran hastaların demografik özellikleri, acil servise geliş tanıları ve acil serviste izlemleri boyunca saatlik olarak hem dijital axiller termometre ile hem de akıllı telefon uygulamasıyla aynı anda ölçülen ateş değerleri kaydedildi. Her iki yöntemle elde edilen ateş değerleri paired t test ve korelasyon analizi kullanılarak karşılaştırıldı ve p değeri <0,05 olan istatistiksel farklılıklar anlamlı kabul edildi.
BULGULAR: Çalışma süresi boyunca 53 hastadan 234 ölçüm yapıldı. Hastaların 30'u (%57) erkekti, yaş ortalamaları 58±51 aydı ve 11'i (%21) 1 yaş altı infantlardan oluşuyordu. Üst solunum yolu enfeksiyonu (20, %38) ve akut gastroenterit (12, %23) hastalara en sık konulan tanılardı. Yapılan axiller ölçümlerin 76'sı (%32) 37,5 oC üstü olan ölçümlerdi. Tüm axiller ölçümlerin ortalaması 37,07±0,85oC saptanırken, akıllı telefon uygulamasıyla yapılan ölçümlerin ortalaması 37,18±0,90oC tespit edildi. İki değer arasındaki fark 0,11oC olarak hesaplanırken, her iki değerin korelasyonunun güçlü pozitif olduğu (r=803) ortaya kondu. Ateşli dönem axiller ölçümlerin ortalaması 38,07±0,60oC iken, akıllı telefon uygulamasıyla yapılan ölçümlerin ortalaması 38,00±0,75oC idi. Ateşli dönem değerlerinin güçlü pozitif korele olduğu (r=704) ve her iki değer arasında istatistiksel fark olmadığı (p=0,285) tespit edildi. Ayrıca infantil dönem ve diğer farklı çocukluk dönemlerinde benzer sonuçlara ulaşıldı.
ÇIKARIMLAR: Akıllı telefon uygulamasıyla ateş ölçüm yöntemi, güvenilir bir şekilde tüm yaş gruplarında kullanılabilir. Ayrıca bu yöntem gerek hastane içi gerekse hastane dışında kullanılabilecek

olan, devamlı ateş ölçümü yapabilen ve bu ölçümleri kaydedebilen, ailelerinde kolaylıkla kullanabileceği avantajlı bir yöntemdir.

Anahtar Kelimeler: ateş, akıllı telefon uygulaması, termometre

SS-49[Çocuk Acil ve Yoğun Bakım Hemşirelik]

Kan ve Kan ürünleri transfüzyonu anket çalışması

Perihan Aydin, Zuhal Kozak, Resmiye Aydin, Oğuz Dursun, Dilek Çolak
AKDENİZ ÜNİVERSİTESİ TIP FAKÜLTESİ HASTANESİ

GİRİŞ:
Bu çalışma ile Çocuk Acil ve Yoğun Bakımlarda kan ürünlerinin transfüzyonu ile ilgili uygulamaların çok merkezli olarak değerlendirilmesi amaçlanmıştır.
MATERYAL-METOD:
Hazırlanan anket formunun çocuk acil ve yoğun bakım birimlerinde çalışan hemşireler tarafından internet erişimli link üzerinden doldurulması ile veriler toplanmıştır.
SONUÇLAR:
Toplam 45 yanıt alınmıştır. Çalışmaya katılan hemşirelerin %11.1'i erkektir. Yaş dağılımı; 3(%6.6)'ü 24 yaş altında, 14(%31.1)'ü 25-29 yaş, 16(%35.6)'sı 30-34 yaş, 7(15.6)'si 35-39 yaş aralığında, 5(%11.1)'i 40 yaş üzeri şeklindedir. Mezuniyet kurumları incelendiğinde 1(%2.2) lise, 4(%8.9) önlisans, 34 (%75.6) lisans, 6(%13.3) yüksek lisans şeklindedir. Tüm katılımcıların 18(%40)'i sorumlu hemşire pozisyonunda, 36(%80)'sı çocuk yoğun bakım ünitesinde çalışmaktadır. Hizmet süresi dört yılın altında 8(%17.8), 5-9 yıl arasında 23(%51.1) ve 10 yılın üzerinde 14(%31.1) hemşire vardır. Yanıt veren hemşirelerden 31(%68.9)'i hastanelerinde hemovijilans hemşiresi bulunduğunu, 39(%86.7)'u kan ve kan ürünleri kullanımı hakkında hizmet içi eğitim aldığını bildirmiştir.
Yedi(%15.6) hemşire kan transfüzyonu hasta ve hasta yakını onam formu olmadığını, 3(%6.7) hemşire rutin olarak formların kullanılmadığını bildirmiştir. Kan transfüzyonu yapılırken bileşen kontrolü ve özel form ile kayıt altına alma işleminin rutin olarak yapıldığını 35(%77.8) hemşire bildirmiştir. Transfüzyon kontrol formunun %66.7 oranında hekim ve hemşire birlikte, %24.4 oranında iki hemşire, %4.4 oranında 2 hekim, %2.2 oranında tek hemşire ve %2.2 oranında herhangi bir sağlık personeli tarafından imzalandığı bildirilmiştir. 'Kan merkezinden getirtilen kan ürünü tranfüze edilmedi ise en uzun ne kadar süre buzdolabında saklanabilir' sorusuna 18(%40) hemşire doğru cevap vermiştir. 'Kan transfüzyonu verilmeden önce ısı kontrolü nasıl sağlanır' sorusuna doğru cevap verme oranı %80(n=36)'dir. Hasta başı cross match %57.8(n=26) oranında yapılmakta, lökosit filtresi %53.3(n=24) oranında rutin olarak kullanılmaktadır. 'Lökosit filtresi kullanıyorsanız hangi kan ürünlerinde kullanıyorsunuz' sorusuna doğru cevap verme oranı %88.9(n=40), 'Lökosit filtresi hangi kan ürün veya ürünlerinde kesinlikle kullanılmaz' sorusuna doğru cevap verme oranı %73.3(n=33)'dir. 'Kan transfüzyonu ile beraber kullanılabilecek bileşenler hangileridir' sorusuna %33.4(n=15) oranında doğru cevap verilmiştir. Tüm hemşireler 'Transfüzyon sırasında reaksiyon

olursa transfüzyonu durdururum' doğru cevabını vermişlerdir. 'Kan transfüzyonu başlangıç hızı ne olmalıdır' sorusuna doğru cevap verme oranı %66.7(n=30)'dir. 'Taze donmuş plazma eritildikten sonra hangi koşullarda ne kadar süre saklanır' sorusuna %33.3(n=15) oranında 'Trombosit süspansiyonunun saklama koşulları nelerdir' sorusuna %20(n=9) oranında doğru cevap verilmiştir.
TARTIŞMA:
Kan ve kan bileşenlerinin doğru kullanımı çocuk acil ve yoğun bakım hemşireliğinde çok önemli bir konudur. Bu çalışmanın sonuçları çocuk acil ve yoğun bakımda çalışan hemşirelerin hemovijilans konusundaki deneyimlerinin artırılmasına, pratikte kullanılabilecek yazılı protokoller oluşturulmasına ihtiyaç olduğunu göstermektedir.

Anahtar Kelimeler: hizmet - içi eğitim,kan ürünleri,kan transfüzyonu

SS-50[Çocuk Acil ve Yoğun Bakım Hemşirelik]

Pediatri Hemşireliğinde Bakım Paketi Uygulamaları

Beste Özgüven Öztornacı, Esra Ardahan, Hatice Yıldırım Sarı
İzmir Katip Çelebi Üniversitesi Sağlık Bilimleri Fakültesi Hemşirelik Bölümü

Çocuk hastalar sağlık hizmetiyle ilişkili enfeksiyonlar için önemli risk grupları arasında yer almaktadır. Bu enfeksiyonların sebebi sağlık hizmetinin sunumunun tamamen sağlık personelinin bilgi düzeyi, motivasyonu ve becerisine bağlı olması ve kişiye göre değişiklik gösterebilmesidir. Bunun sonucunda hastaların ancak %50'si güncel bilimsel kanıtlar ışığında önerilen tıbbi bakımı alabilmektedir. Amerika Birleşik Devletleri'nde bulunan "Institute for Healthcare Improvement" 2001 yılında hasta bakımında istenilen sonuçlara ulaşmak ve uygulanması gereken işlemlerde standardizasyonu sağlamak amacıyla bakım paketi kavramını gündeme getirmiştir. Bakım paketleri, kanıta dayalı klinik uygulama kılavuzlarını uygulamanın bir yöntemidir ve mümkün olan en iyi bakımın verilmesine yardımcı olmaktadır. Bakım paketi, etkinliği kanıtlanmış ancak standart uygulamaya geçilememiş üç ya da beş uygulamanın bir araya getirilmesi ve kriterleri karşılayan hastalara belli bir zaman diliminde uygulanması ile oluşur. Her biri tek tek yapıldığında hastanın iyileşme sürecini ve sonuçlarını olumlu yönde etkilemekte olup; hepsi birlikte uygulandığında ise teker teker uygulanmalarına oranla daha iyi bir sonuca ulaşılmasını sağlayan etkinliği kanıtlanmış uygulamalardır. Yapılan çalışmalarda, bakım paketi uygulamaları ile hastalara kanıta dayalı, güvenli sağlık hizmetinin multidisipliner olarak sunulması sonucunda hastaların güncel bilimsel kanıtlar ışığında tıbbi bakım alabileceği ve istenen sonuç ve çıktılara ulaşımın artacağı görülmektedir. Bu çalışma kapsamında bakım paketi kavramı tanımlanmış, bakım paketinin gelişim ve gerekliliğinden bahsedilerek pediatri hemşireliği alanında kullanılan bakım paketi uygulamalarına değinilmiştir.

Anahtar Kelimeler: bakım paketi, pediatri hemşireliği, kritik bakım, enfeksiyon kontrolü, klinik uygulama kılavuzu

SS-51[Çocuk Acil ve Yoğun Bakım Hemşirelik]

Watson İnsan Bakım Teorisine Göre Temellendirilmiş Tıbbi Teknoloji Bağımlı Çocuğa Bakım Veren Aile Deneyimleri: Bir Odak Grup Görüşmesi

Buket Bayram[1], Mücella Özkaya Arı[1], Nazike Aba[1], Ceren Evcil[1], Tuğba Güneş[1], Barış Ergin[1], Fulya Kamit Can[2], Ayşe Berna Anıl[3]

[1]SBÜ İzmir Tepecik Eğitim ve Araştırma Hastanesi, çocuk yoğun bakım hemşiresi

[2]SBÜ İzmir Tepecik Eğitim ve Araştırma Hastanesi, çocuk yoğun bakım uzman doktoru

[3]İzmir Katip Çelebi Üniversitesi Tıp Fakültesi, Çocuk Yoğun Bakım Bilim Dalı Öğretim üyesi

GİRİŞ-AMAÇ: Jean Watson tarafından geliştirilen İnsan Bakım Teorisi, hemşireliğin iyileştirici ve bakım verici yönünün daha öne çıkarılması gerektiğini savunmaktır. Teori iyileştirme süreçlerinde bireye bütüncül bakmaktadır. Bu çalışma, çocuk yoğun bakım kliniğinden taburcu edilen tıbbi teknoloji bağımlı hasta ailelerinin taburculuk sonrası bakım uygulamaları ve deneyimlerinin 'Watson İnsan Bakım Teorisi' çerçevesinde anlaşılması ve değerlendirmesi amacıyla yapılmıştır.

YÖNTEM: Bu araştırmada teknoloji bağımlı hastaya bakım veren ailelerin, taburculuk sonrası yaşadıkları bakım, izlem ve sosyo-ekonomik sorunların hastanın bakımına etkileri hakkında görüşleri belirlenmeye çalışıldı. Araştırmada yöntem olarak nitel araştırma yöntemlerinden odak grup çalışması tercih edildi. Çalışma "Bir teknoloji bağımlı hastaya bakım veren aile üyelerinin bakım verme sürecindeki deneyimleri ve sorunları nelerdir?" sorusu çerçevesinde yapıldı. Katılımcılara cevapları doğrultusunda konuya derinlik kazandıracak sorular yönetildi. Odak grup görüşme soruları Watson İnsan Bakım Teorisinde yer alan 10 iyileştirme sürecine göre düzenlenmiştir. Nitel bulguların doğruluğunun kontrolü için her araştırmacı niteliksel araştırma analizini ayrı ayrı yapmıştır. Araştırmanın planı kapsamlı biçimde rapor edilmiş ve katılımcıların görüşme kayıtları olduğu gibi aktarılmıştır.

Verilerin toplanması: İzmir Tepecik Eğitim ve Araştırma Hastanesi Çocuk Yoğun Bakım Kliniğinde

Ocak 2015-Ocak 2017 tarihleri arasında taburcu edilen tıbbi teknoloji bağımlı çocukların eğitim alan aileleri (34 aile) belirlendi. Bunlardan İzmir İlinde oturan ve çalışmaya katılmayı kabul eden 8 aile ile görüşme yapılmıştır.

Görüşmeler sadece bakım veren aileler ve araştırmacıların olduğu bir odada yapılmış, ses kaydı alınmıştır. Odak grup görüşmesi yaklaşık 2 saat sürmüştür. Görüşmeye katılan ailenin ve hastanın sosyo-demografik özellikleri araştırma öncesi araştırmacılar tarafından sorularak toplanmıştır.

BULGULAR: Araştırmaya katılan ailelerin %75'inin aylık geliri devlet bakım destek ücreti ile birlikte 2000 lira ve altındadır. %75 hastanın bakımını ise ailede iki kişi üstlenmektedir.

Görüşme sonuçlarına göre a) Bakım destek beklentisi: Bakım verenler yalnız olduklarını ve bu nedenle güçlük çektiklerini belirtmişlerdir b)Hastalığı kabullenememe: Aileler bakım verme sürecinin belirsizliği nedeniyle gelişen olumsuz durumları kabullenmekte zorlandıklarını, ancak hastasına bakım vermenin dini görevi olduğu ve kaderin sunduğu bir durum olarak gördüklerini ifade etmişlerdir c) Ailevi ve sosyal ilişkilerde değişim: Bakım verenler sosyal çevreleri ile ilişkilerinin bozulduğunu ve yalnız kaldıklarını belirtmişlerdir d) Profesyonel destek alma çabası: Hastalarında değişen durumlarda yakın sağlık kuruluşlarınca yeterli desteği alamadıklarını ve ambulans ile büyük bir hastaneye ulaşmak durumunda kaldıklarını belirtmişlerdir. Evde bakım hizmetlerinin yetersizliği vurgulanmıştır

Sonuç ve öneriler: Tıbbi teknoloji bağımlı çocukları olan ailelerin sağlık hizmetlerine ulaşma, ekonomik ve bakım desteği alma konularında gereksinimleri olduğu, sağlık çalışanları ile sürekli iletişim halinde olmak istedikleri belirlenmiştir. Özellikle ekonomik sıkıntıların olmasının ve sosyal açıdan ailelerin yalnız olmalarının hasta ve ailesinin yaşam kalitesini düşürdüğü görülmüştür. Yoğun bakım sürecinde ve sonrasında bu hastalar ve aileleri için hem tıbbi hem sosyal açıdan ülkemizde yasal düzenlemelere ihtiyaç vardır.

Anahtar Kelimeler: watson insan bakım, teknoloji bağımlı hasta, aile deneyimleri

SS-52[Çocuk Acil ve Yoğun Bakım Hemşirelik]

Hasta odasında invaziv işlemlerin çocuğa etkisi ve pediatrik perspektifle değerlendirilmesi

Senem Yüksel[1], Emel Teksöz[2], Çiğdem El[1]
[1]Mustafa Kemal Üniversitesi Tıp Fakültesi, Çocuk Sağlığı ve Hastalıkları ABD Kliniği, Hatay
[2]Mustafa Kemal Üniversitesi, Hatay Sağlık Yüksekokulu, Çocuk Sağlığı Ve Hastalıkları ABD, Hatay

Amaç
Çocukluk dönemi sık sık hastaneye yatışları gerektiren bu nedenle hastaneye ilişkin başta invaziv girişimler olmak üzere pekçok korkunun geliştiği önemli bir dönemdir. Araştırmada, invaziv girişimlerin çocuk açısından en uygun hangi ortamda yapılması gerektiği ve sebeplerinin açığa çıkarılması amacıyla pediatrik perspektifin belirlenmesi amaçlanmıştır.

Yöntem
Araştırmada nitel araştırma yöntemlerinden olgubilim metodu kullanılmış, tabakalı örnekleme yapılmıştır. Araştırma verileri, üniversite hastanesi pediatri kliniğinde Temmuz-Ağustos 2017 tarihinde toplanmıştır. Örneklem evrenden seçilen 60 kişiden (doktor, hemşire, refakatçi) toplanmıştır. Araştırmada sosyodemografik özelliklerini sorgulayan 5 soru, invaziv girişimlerin çocuk açısından uygunluğunu sorgulayan 2 yarı yapılandırılmış soru içeren veri formu kullanılmıştır. Veri formları görüşme metoduyla yazılı olarak kayıt altına alınmıştır. Sosyodemografik verilerin analizinde tanımlayıcı istatistik yöntemlerinden sayı, yüzde, frekans dağılımı kullanılmış, nitel verilerde içerik analizi yapılmıştır.

Bulgu
Araştırmaya katılanların %75 kadın olup, yaş ortalaması 32.06±7.57'dır (max=50,min=18). Katılımcıların % 40 evli olup, çocuk sayı ortalaması ±2.21 (max=7,min=0, SS=1.26). Katılımcıların %15'i invaziv girişimlerin çocuğun odasında yapılmasının uygun olduğunu belirtmiştir. Refakatçilerin % 44.44'ü uygun bulurken, pediatrik ekip için bu oran hemşirelerde %4.34, doktorlarda %5.26'dır. Katılımcıların %11.66'sı invaziv girişimlerin müdahale odasında yapılmasının uygun olduğunu belirtmiştir. Refakatçilerin % 33.33'ü müdahale odasını gereksiz bulurken, bunun tersine pediatrik ekibin tamamı müdahale odasının gerekli olduğunu bildirmiştir.
Verilerin içerik analizine göre "Hasta odasında invaziv girişimler", "Müdahale odasında invaziv girişimler" 2 tema oluşmuştur.
Hasta odasında invaziv girişimler teması için pediatrik ekibin görüşleri çocuğun erken dönemde stres ve travma yaşaması, geç dönemde post-travmatik stres bozukluğu oluşturması ve çocuğun korkularını genellemesi gibi alt boyutlarda gruplanmıştır. Bu alt boyutlara ait örnekler:
"Çocuğuma odada iğne yaptıklarında, her beyaz giyen odaya girdiğinde aynı korkuyu yaşıyor." (Refakatçi, 30 yaş)
" Çocuk yatağını evi gibi görüyor, çocuğa kendi yatağında müdahale edildiği zaman çocuğun güvenini de kaybetmiş oluyorsunuz ve tekrar iletişim kurmak neredeyse imkansız." (Hemşire, 36 yaş)
"Hasta yatağı ekipman, hijyen açısından yetersiz ve bizim işlemimizi de etkin yapmamızı kısıtlıyor, bu nedenle uygun değil." (Doktor, 32 yaş).
Müdahale odasında invaziv girişimler teması bin görüşleri, ekipman donanımı, personel işlevselliği, işlemlerin güvenli yapılması ve hasta güvenliği alt boyutlarında gruplandırılmıştır. Bu alt boyutlara ait örnekler:
"Ben çocuğumu müdahale odasına götürmeyi istemiyorum, sanki o odada çocuk daha çok korkuyor, ben kontrolü kaybediyorum." (Refakatçi, 39 yaş)
" Müdahale odası eğer çocuk için uygun düzenlenirse her açıdan çok daha iyi, çünkü çocuk acılı işlemlerin sadece burada yapıldığını biliyor ve daha sonraki zamanlarda daha rahat iletişim kuruyoruz." (Hemşire, 42 yaş)
"Çocuklar korkuları genelliyor, her sağlıkçı gördüğünde travması artıyor, müdahale odası ise spesifik olarak çocuğun korkularını sınırlandırıyor diyebilirim." (Doktor, 33 yaş).

Sonuç
Müdahale odası için pediatrik perspektifte doktor ve hemşireler için olumlu, refakatçiler için olumsuz algılandığını göstermektedir. Araştırma sonuçlarımız refakatçilerin müdahale odalarında daha aktif rol almaları gereğini açığa çıkarmıştır. Müdahale odalarının invaziv işlemler için çocuğa özel tasarlanmış müdahale odalarında, refakatçilerin aktif katılımı ile yapılması önerilmektedir.

Anahtar Kelimeler: invaziv girişimler, müdahale odası, çocuk, hemşire, doktor, korku

SS53[Çocuk Acil ve Yoğun Bakım Hemşirelik]

Pediatri Hemşireliği İntörn Öğrencilerinin Potasyum Dengesi Konusundaki Bilgilerinin Belirlenmesi

Beste Özgüven Öztornacı, Esra Ardahan, Hatice Yıldırım Sarı
İzmir Katip Çelebi Üniversitesi Sağlık Bilimleri Fakültesi Hemşirelik Bölümü

AMAÇ: Bu araştırmanın amacı Çocuk Sağlığı ve Hastalıkları Hemşireliği İntörnlüğü yapmış olan Hemşirelik Bölümü lisans öğrencilerinin kritik hastalarda potasyum dengesine ilişkin bilgi durumlarını belirlemektir.
YÖNTEM: Araştırma tanımlayıcı türdedir. Sağlık Bilimleri Fakültesi Hemşirelik Bölümü'nde öğrenim gören ve Çocuk Sağlığı ve Hastalıkları Hemşireliği İntörnlüğünü tamamlamış olan 78 dördüncü sınıf hemşirelik öğrencisi ile çalışılmıştır. Veriler; gönüllü olan öğrencilerden yüz yüze görüşme yöntemiyle ve araştırmacılar tarafından oluşturulmuş Sosyodemografik Tanıtım Formu ve Potasyum Dengesi Bilgi Ölçme Anketi ile toplanmıştır. Potasyum Dengesi Bilgi Ölçme Anketinde potasyumla ilgili genel bilgiler ve iki olguya ilişkin sorular sorulmuştur. Birinci olguda potasyum değeri normal, ikinci olguda ise potasyum değeri düşük olan örnekler kullanılmıştır.
BULGULAR: Çalışmaya katılan öğrencilerin yaş ortalaması 22.09 ± 0.73'dür ve %84.6'sı kadındır. %43.4'ü intörnlük klinik uygulamalarını Pediatrik Yoğun Bakım Ünitelerinde yapmıştır. Öğrencilerin %46.2'si potasyumun; kan pıhtılaşmasında rol aldığını, %61.5'i nöromüsküler irritabilitede rol oynadığını, %53.8'i plazma onkotik basıncını düzenlediğini, %55.1'i hücre metabolizmasında etkili enzimlerin aktivitesini arttırdığını, %71.8'i asit-baz dengesini sağladığını, %39.7'si ise, kemik ve dişlerin yapısına katıldığını ifade etmişlerdir, %89.7'si normal serum potasyum değerini doğru olarak bilmiştir.
Olgu örneği 1'de öğrencilere; İzonatremik Dehidratasyonu olan ve potasyum düzeyi normal olan bir olguya ilişkin sorular sorulmuştur. Öğrencilerin %34.2'si hastanın sıvı volüm eksiklik düzeyini doğru belirlemiştir. Yaklaşık %70'i hastanın yaşamsal bulgularının, %76.9'u kapiller dolum süresinin, %91'i deri turgorunun, % 76.9'u fontanellerin, %85.9'u idrar miktarının, %71.8'i müköz membranların, %75.6'sı idrar dansitesinin, %75.6'sı göz kürelerinin, %46.2'si gözyaşı miktarının, %34.6'sı baş ağrısının, %41'i bulantı-kusmanın, %61.5'i bilinç durumunun, %30.8'i nöbet geçirme durumunun, yaklaşık %6'sı reflekslerin, %26.9'u tremorların, %69.2'si cilt renginin, %6.4'ü ataksinin, %21.8'i kas gücünün, yaklaşık %30'u yorgunluk-güçsüzlüğün, %17.9'u konstipasyonun, %34.6'sı EKG'sinin, %9'u pareztezi ve %5.1'i paralizinin gözlenmesi gerektiğini belirtmişlerdir.
Olgu örneği 2'de ise öğrencilere; Hipokalemisi olan bir olgu ve bu hastada hangi belirtileri gözlemlemeleri gerektiği sorulmuştur. Öğrencilerin %11.8'i hastanın sıvı volüm eksiklik düzeyini doğru belirlemiştir. Yaklaşık %60'ı hastanın yaşamsal bulguların, %61.5'i kapiller dolum süresinin, %82.1'i deri turgorunun, %66.7'si fontanellerin, %75.6'sı idrar miktarının, %69.2'si müköz membranların, %62.8'i idrar dansitesinin, %64.1'i göz kürelerinin, %30.8'i gözyaşı miktarının, %26.9'u baş ağrısının, %30.8'i bulantı-kusmanın, % 59'u bilinç durumunun, %23.1'i nöbet geçirme durumunun, yaklaşık %8'i reflekslerin, %20.5'i tremorların, %38.5'i cilt renginin, %3.8'i ataksinin, %29.5'i kas gücünün, yaklaşık %20'si yorgunluk-güçsüzlüğün, %16.7'si konstipasyonun, %42.3'ü EKG'sinin, %3.8'i pareztezi ve %3.8'i paralizinin gözlenmesi gerektiğini belirtmişlerdir.
SONUÇ: Çocuk Sağlığı ve Hastalıkları Hemşireliği İntörnlüğünü tamamlamış olan öğrencilerin olgularda verilen durumlarda potasyuma ilişkin bilgilerinin sınırlı olduğu görülmüştür. Potasyum konusundaki bilgileri arttırmaya yönelik müfredatta değişiklikler yapılması önerilebilir.

Anahtar Kelimeler: hemşirelik eğitimi, potasyum, elektrolit dengesi

SS-54[Çocuk Acil ve Yoğun Bakım Hemşirelik]

Çocuk hastalarla etkili iletişim becerileri geliştirme

Hamide Nur Çevik Özdemir[1], Selmin Şenol[1], Hülya Gürbüz[2]
[1]Ege Üniversitesi Hemşirelik Fakültesi, Çocuk Sağlığı ve Hastalıkları Hemşireliği Anabilim Dalı, İzmir
[2]Ege Üniversitesi Tıp Fakültesi Çocuk Hastanesi Çocuk Yoğun Bakım Ünitesi, İzmir

GİRİŞ: Hastalık tanısı alma, hastanede yatma, tedavi sürecinde yaşanan sorunlar çocuk hastalar için korku ve endişe yaratan travmatik bir durumdur. Bu nedenle çoğu zaman sağlık personelleri, hasta çocuklar ve aile bireyleriyle olan iletişimlerinde zorluk yaşayabilmektedir. Hasta çocuk grubu ile etkili iletişim kurma yetişkinlere göre daha önemli ve karmaşık bir süreçtir. Sağlık çalışanlarının özellikle de pediatri hemşirelerinin çocuk hastalarla iletişiminde çocuğun gelişim dönemi özelliklerini, bireysel gereksinimlerini ve aile üyelerini göz önünde bulundurması gerekmektedir. Pediatri hemşirelerinin etkili iletişim kurmak için kullanabileceği özel teknikler, araçlar ve stratejiler vardır. Hemşireler aynı zamanda kendilerine özgü pratik girişimler geliştirerek iletişimde yaşanan zorlukları iyileştirmeye çalışmaktadır.
AMAÇ: Literatür incelemesi yapılarak hazırlanan çalışmada, pediatri hemşirelerinin hasta bakımı sürecinde iletişim hatalarının önlenmesi ve iletişimde engellerin kaldırılmasına yardımcı olabilecek tekniklerin tasvir edilmesi amaçlanmıştır.
YÖNTEM: Çalışmada yalnızca somut vaka incelemelerine değil, sağlık personelinin (pediatri hemşiresi) iletişim engellerine yönelik geliştirebilecekleri teknik ve araçlara da yer verilmiştir.
BULGULAR:
Günümüzde hala çocuk hastanelerinde etkili iletişim kurma, iletişim becerileri geliştirme gibi konulara yönelik kaynaklar ve literatür oldukça sınırlıdır. Hasta çocuğa ve ailesine sunulacak rutin bakım hizmetlerinde sağlık personeli bireylerin iletişim ihtiyaçlarını değerlendirebilmelidir. Costello ve arkadaşları tarafından "Çocuk Sağlığında Geliştirici ve Alternatif İletişim (Augmentative and Alternative Communication -AAC)" üzerine yapılan çalışmalar bulunmaktadır. Özel durumu olan çocuklarla (görme bozukluğu, serebral palsi vb.) iletişim sürecini güçlendirici ve destekleyici girişimlerin daha ayrıntılı planlanması gerekmektedir. Özellikle bu gruplarla etkili iletişim kurmak için dil terapisti, hekim, hemşire, psikolog gibi multidisipliner ekip çalışmasına gereksinim vardır. Örneğin; uzun süredir hastanede yatan konuşma engelli olan bir çocuk için başucu mesajlı iletişim materyalleri kullanılabilir. Bu materyaller, resimli ve konuşan albümlerden oluşabilir. Yurtdışındaki bazı çocuk hastanelerindeki birimlerde farklı iletişim materyalleri kullanılmaktadır. Acil Odası İletişim Kit'i, Yoğun Bakım İletişim Kit'i, Kültürel Temelli Bakım Kit'leri, optimize edilmiş hemşire çağırma sistemleri, iletişimle ilgili kitaplar, yatak başı mesaj imgeleri, konuşan fotoğraf albümleri, iletişim panoları, web tabanlı iletişim modülleri (konuşan yoğun bakım, konuşan ağrı skalası, çocuk galaxy vb.) hastanede yatan çocuklar için alternatif ve kapsamlı iletişim araçlarıdır.
SONUÇ:
Yapılan çalışma sonuçları etkili iletişim tekniklerini kullanmanın hastane sürecindeki çocuk ve ailesinin hasta memnuniyetini, sağlık bakım hizmetlerinin kalitesini arttırdığını, iletişim kaynaklı tıbbi hata oranlarının ise azaldığını göstermektedir.

Anahtar Kelimeler: Çocuk, etkili iletişim, hastane

SS-55[Çocuk Acil ve Yoğun Bakım Hemşirelik]

Çocuk yoğun bakım ünitelerinin "web" sitelerinin içerik özellikleri ve analizi

Hamide Nur Çevik Özdemir
Ege Üniversitesi Hemşirelik Fakültesi, Çocuk Sağlığı ve Hastalıkları Hemşireliği Anabilim Dalı, İzmir

GİRİŞ: Gelişen ve değişen dünyada her geçen gün bilgiye olan gereksinim artarken, diğer yandan bilgiye ulaşılabilirlikte kolay hale gelmektedir. İnternet, bilginin dağılmasında ve paylaşılmasında çok önemli bir role sahiptir. Günümüzde artan bilgi ihtiyacını karşılamak amacıyla birçok kamu ve özel kuruluş, kullanıcıları için "web" siteleri hazırlamaktadır. Kurumlar bu siteler aracılığıyla birçok bilgiyi, mesajı hedef kitlesine ulaştırabilmektedir. Hastanelerde bu süreçteki değişikliklere uyum sağlamak, güncel kalmak için bakım hizmeti verdikleri kitlelere ulaşmada iletişim aracı olarak web sitelerini de tercih etmektedir.
AMAÇ: Bu araştırma Türkiye'de sağlık hizmeti vermekte olan üniversite hastanelerindeki çocuk yoğun bakım ünitelerine ait "web sitelerinin" işlev-sunum özellikleri açısından etkinlik ve tanıtım amaçlı nasıl kullanıldığını ortaya çıkartmak amacıyla planlanmıştır.
YÖNTEM: "Web" sitelerinin dinamik bir yapı sergilemesi sebebiyle siteler bir defa ziyaret edilerek içerik analizi yapılmıştır. Hazırlanan analiz formu üzerinde gerekli işaretlemeler yapılıp, hesaplamalar tablolara dökülmüştür. "Web" siteleri incelenirken aynı bilgisayar kullanılmıştır. Araştırmanın evrenini Türkiyede'ki üniversite hastaneleri, örneklemini ise İzmir sınırları içerisinde faaliyet gösteren çocuk yoğun bakım ünitelerini oluşturmaktadır.
BULGULAR:
Ülkemizde sağlık hizmeti veren çocuk yoğun bakım ünitelerinin, web siteleri işlevlerine, sunuma yönelik değerlendirilmiştir. İşlevsellik açısından değerlendirme yapılırken; bilgi aktarımı, kurum içi-dışı haberleşme ağı ve katılımcılık işlevi kriterleri gözönünde bulundurulmuştur. Sunuma yönelik değerlendirmede; görsellik, erişilebilirlik, gezilebilirlik, güncellik ve görünürlük maddeleri dikkate alınmıştır. Kurumsal web site analiz ve puanlama sistemiyle yapılan değerlendirme sonucunda; genel olarak çocuk yoğun bakım ünitelerinin web sitelerinde aranılan kriterlerin etkin bir biçimde yer almadığı tespit edilmiştir.
SONUÇ:
Web sitesinde bulunun bazı bölümlerin işlevsel olmadığı belirlenmiştir. Kurumların "web" sitelerini hedef kitlesi olan kullanıcılarına tanıtmak için daha etkin kullanmaları gerekmektedir.

Anahtar Kelimeler: web siteleri