ÇOCUK ACİL TIP
VE YOĞUN BAKIM
DERNEĞİ

ULUSLARARASI KATILIMLI

XIII. ÇOCUK ACİL TIP ve YOĞUN BAKIM KONGRESİ

IX. Çocuk Acil Tıp ve Yoğun Bakım Hemşireliği Kongresi

5-8 Ekim 2016

Sheraton Çeşme Hotel - İzmir



Bildiri Özet Kitabı

ÇOCUK ACİL TIP
VE YOĞUN BAKIM
DERNEĞİ

ULUSLARARASI KATILIMLI

XIII. ÇOCUK ACİL TIP ve YOĞUN BAKIM KONGRESİ

IX. Çocuk Acil Tıp ve Yoğun Bakım Hemşireliği Kongresi

5-8 Ekim 2016

Sheraton Çeşme Hotel - İzmir

İÇİNDEKİLER

KURULLAR.....3

BİLİMSEL PROGRAM 4-9

STAND PLANI.....10

SÖZEL BİLDİRİ PROGRAMI.....11-14

POSTER BİLDİRİ PROGRAMI.....15

SÖZEL BİLDİRİLER 17-33

POSTER BİLDİRİLER..... 35-137

ÇOCUK ACİL TIP VE YOĞUN BAKIM DERNEĞİ YÖNETİM KURULU

BAŞKAN
Prof. Dr. Tolga F. Köroğlu

BAŞKAN YARDIMCISI
Prof. Dr. Murat Duman

GENEL SEKRETER
Doç. Dr. Oğuz Dursun

SAYMAN
Prof. Dr. Dinçer Yıldızdaş

ÜYELER
Prof. Dr. Tanıl Kendirli
Prof. Dr. Ahmet Güzel
Yard. Doç. Dr. Gülser Esen Besli

KONGRE BAŞKANLARI
Prof. Dr. Tanıl Kendirli
Doç. Dr. Suat Biçer

DÜZENLEME KURULU
Doç. Dr. Gökhan Kalkan
Yard. Doç. Dr. Gülser Esen Besli
Dr. Füsun Avşar
Hem. Nevin Taşyapar
Hem. Suna Kaya
Hem. Pelin Anka
Hem. Hatice Külünk
Hem. Gülçin Kurt

KURSLAR

5 EKİM 2016 ÇARŞAMBA

	OLGULARLA ÇOCUK ACİL KURSU	OLGULARLA ÇOCUK YOĞUN BAKIM KURSU	CRRT KURSU	KRİTİK HASTA ÇOCUKLARDA ULTRASONOGRAFİ KURSU	ACİL VE YOĞUN BAKIM HEMŞİRELİĞİ
	Başkanlar: *Murat Duman, Suat Biçer*	***Başkanlar:*** *Dinçer Yıldızdaş, Gökhan Kalkan*	***Başkanlar:*** *Demet Demirkol, Tanıl Kendirli*	***Başkanlar:*** *Hayri Levent Yılmaz, Oğuz Dursun*	***Başkanlar:*** *Nevin Taşyapar, Pelin Anka*
08:00-08:30	**KAYIT & HOŞGELDİNİZ**				
08:30-09:30	OTURUM 1	OTURUM 1	OTURUM 1	OTURUM 1	OTURUM 1
09:30-10:30	OTURUM 2	OTURUM 2	OTURUM 2	OTURUM 2	OTURUM 2
10:30-11:00	**KAHVE ARASI**				
11:00-12:00	OTURUM 3	OTURUM 3	OTURUM 3	OTURUM 3	OTURUM 3
12:00-13:00	ÖĞLE YEMEĞİ				
13:00-14:00	OTURUM 4	OTURUM 4	OTURUM 4	OTURUM 4	OTURUM 4
15:00-15:30	**KAHVE ARASI**				
15:30-17:00	OTURUM 5	OTURUM 5	OTURUM 5	OTURUM 5	OTURUM 5
15:00-17:00	**DERNEK YÖNETİM KURULU TOPLANTISI**				

OLGULARLA ÇOCUK ACİL KURSU

KURS BAŞKANLARI : *Dr. Murat Duman, Dr. Suat Biçer*

08.00-8.30	**Kayıt, Açılış ve Tanışma** Kursun amacı
08.30-09.15	**Çocuk Hastaya Acilde Yapılandırılmış Yaklaşım** *Hayri Levent Yılmaz*
09.15-10.00	**Akut Karın Ağrısına Yaklaşım** *Murat Duman*
10.00-10.30	**KAHVE ARASI**
10.30-11:15	**Endokrin Aciller: Diyabetik Ketoasidoz ve Hipoglisemi Tedavisi** *Özlem Tekşam*
11:15-12:00	**Allerjik Aciller: Akut Astım Atağı, Akut Urtiker-Anaflaksi** *Suat Biçer*
12.00-13.00	**YEMEK ARASI**
13:00-13:30	**Status Epileptikus** *Nilgün Erkek*
13.30-14.00	**Şok ve Yönetimi** *Murat Anıl*
14.00-14.30	**Çoğul Travmalı Hastaya Yaklaşım** *Durgül Yılmaz*
14:30-15:00	**KAHVE ARASI**
15:00-15:40	**Kafa Travması Olan Çocuğa Yaklaşım** *E. Ulaş Saz*
15:40-16:20	**Sık Rastlanan Zehirlenmeler (TSA, Parasetamol, Organofosfat)** *Suat Biçer*
16:20-17:00	**Sıvı-Elektrolit Tedavisi** *G. Esen Besli*

KURSLAR

OLGULARLA ÇOCUK YOĞUN BAKIM KURSU

	KURS BAŞKANLARI : *Dinçer Yıldızdaş, Gökhan Kalkan*
08:00 - 08:30	**Kayıt & Hoşgeldiniz**
08:30-09:15	**Şok ve Dolaşım Desteği** *Agop Çıtak*
09:15-10:00	**Status Epileptikus ve Tedavisi** *Esra Şevketoğlu*
10:00-10:30	**KAHVE ARASI**
10:30-11:15	**Yoğun Bakım Hastasında Sıvı ve Elektrolit Tedavisi** *Şükrü Paksu*
11:15-12:00	**Akut Böbrek Yetmezliği ve RRT** *Ali Ertuğ Arslanköylü*
12:00-13:00	**ÖĞLE YEMEĞİ**
13:00-14:00	**KİBAS ve Tedavisi** *Dinçer Yıldızdaş*
14:00-14:45	**Noninvaziv Mekanik Ventilasyon** *Başak Nur Akyıldız*
14:45 15:15	**KAHVE ARASI**
15:15-16:00	**Konvansiyonel Mekanik Ventilasyon** *Gökhan Kalkan*
16:00-17:00	**Pratik (İnvaziv ve Noninvaziv Mekanik Ventilasyon)** *Şükrü Paksu, Başaknur Akyıldız, Ali Ertuğ Arslanköylü*
17:00-17:30	**Kapanış**

ACİL VE YOĞUN BAKIM HEMŞİRELİĞİ KURSU

	KURS BAŞKANLARI : *Nevin Taşyapar, Pelin Anka*
08:00-08:30	**Kayıt & Hoşgeldiniz**
08:30-09:30	**Temel ve İleri Yaşam Desteğinde Güncel Uygulamalar** *G. Esen Besli*
09:30-10:30	**Akut Solunum YetmezliğininTanınması ve Tedavisi** *Gülçin Kurt*
10:30-11:00	**KAHVE ARASI**
11:00-12:00	**Çocuklarda Sık Rastlanan Ritm Bozuklukları** *Metin Uysalol*
12:00-13:00	**ÖĞLE YEMEĞİ**
13:00-14:00	**İnvaziv ve Non-invaziv Monitorizasyon** *Nevin Taşyapar*
14:00-15:00	**Non-invaziv Mekanik Ventilayon** *Ebru Melek Benligül*
15:00-15:30	**KAHVE ARASI**
15:30-17:00	**PRATİKLER**
	UYGULAMA 1: Hava Yolu Uygulamaları *Filiz Pekgökçen, Raziye Kılıç*
	UYGULAMA 2: Ritim Bozuklukları ve Defibrilasyon *Metin Uysalol, Sema Kaplan*
	UYGULAMA 3: Non-İnvaziv Mekanik Ventilasyon *Ebru Melek Benligül, Gamze Kaplan*

KURSLAR

SÜREKLİ BÖBREK DESTEK SİSTEMLERİ KURSU (CRRT KURSU)

KURS BAŞKANLARI: *Demet Demirkol, Tanıl Kendirli*

08.15-08.30	**Hoş Geldiniz ve Kurs Hakkında Bilgilendirme** *Demet Demirkol*
08.30-09.15	**Sürekli Böbrek Destek Yöntemleri ve Uygun Yöntemin Seçilmesi** *Demet Demirkol*
09.15-09.45	**Sürekli Böbrek Destek Makineleri** *Tanıl Kendirli*
09.45-10.00	**KAHVE ARASI**
10.00-10.30	**Yol, Membranlar ve Solusyonlar** *Dinçer Yıldızdaş*
10.30-11.15	**Sürekli Böbrek Destek Sistemi Dozlarının Ayarlanması** *Benan Bayrakcı*
11.15-11.45	**Antikoagulasyon** *Dinçer Yıldızdaş*
11.45-12.15	**Akut Böbrek Yetmezliğinde Sürekli Böbrek Destek Sistemleri** *Esra Şevketoğlu*
12.15-13.15	**ÖĞLE YEMEĞİ**
13.15-13.45	**Metabolik Hastalıklarda Sürekli Böbrek Destek Sistemleri** *Demet Demirkol*
13.45-14.15	**Sürekli Böbrek Destek Sistemleri ve ECMO** *Tanıl Kendirli*
14.15-14.30	**KAHVE ARASI**
14.30-15.00	**Sepsiste Sürekli Böbrek Destek Sistemleri** *Dinçer Yıldızdaş*
15.00-17.30	**Pratikler (Her istasyonda 45 dakika)**
	Makine Kurulması/Alarmlar *Demet Demirkol, Tanıl Kendirli*
	Antikoagulasyon *Dinçer Yıldızdaş, Esra Şevketoğlu*
	Sürekli Böbrek Destek Sistemleri ve ECMO *Benan Bayrakcı*

KRİTİK HASTA ÇOCUKLARDA ULTRASONOGRAFİ KURSU

KURS BAŞKANLARI: *Hayri Levent Yılmaz, Oğuz Dursun*

08.30 - 09.00	**Açılış** *Oğuz Dursun*
09.00 - 09.30	**Ultrasonografi Cihazının Tanıtımı, Teknik Özellikleri, Çalışma Ilkeleri ve Artefaktları** *Oğuz Dursun*
09.30 – 10.00	**Akciğer Ultrasonografisi: Plevral Effüzyon, Pnömotoraks, Parankim Bulgularının Değerlendirilmesi** *Hayri Levent Yılmaz*
10.00 - 10.30	**KAHVE ARASI**
10.30 - 11.00	**E-FAST: Acil Serviste Bir Travma Hastasının Akut Değerlendirmesi Sırasındaki Basamaklar** *Hayri Levent Yılmaz*
11.00 – 11.30	**Abdominal USG: Hepatobiliyer ve Genitoüriner Ultrason** *Murat Duman*
11.30 – 12.00	**İntestinal USG: Çocukluk Çağı Cerrahi Hastalıkların Değerlendirilmesi, Akut Batın Protokolü** *Murat Anıl*
12.00 -13.00	**ÖĞLE YEMEĞİ**
13.00-14.30	**Pratik: 1 - Akciğer USG** – *Murat Duman, Hayri Levent Yılmaz* **Pratik: 2 - E-FAST** – *Oğuz Dursun, Murat Anıl*
14.30-15.00	**Ekokardiyografi: Kalbin Dört Boşluk Değerlendirmesi, Anatomi ve Fonksiyon (Ejeksiyon Fraksiyonu Değerlendirmesi), Vena Cava İnferior Çapı Ölçümü, Perikardiyal Effüzyon** *Oğuz Dursun*
15.00-15.30	**KAHVE ARASI**
15.30-16.00	**Vaskuler USG: : Kateter Yerleştirilmesi, Venöz Tromboz, Arter Trombozu, Kateter Ucu Trombüs Değerlendirmesi** *Ayşe Berna Anıl*
16.00-17.00	**Pratik: 1 - Ekokardiyografi** – *Oğuz Dursun, Hayri Levent Yılmaz* **Pratik: 2 - Vasküler** – *Ayşe Berna Anıl, Murat Anıl*

6 EKİM 2016 PERŞEMBE / BİLİMSEL PROGRAM

	SALON A	SALON B	SALON C
08:00-09:00	**KAYIT**		
09:00-09:30	**AÇILIS**		
09:30-10:30	**Canlandırma** ***Oturum Başkanları:*** *Hayri Levent Yılmaz, Dinçer Yıldızdaş, Tolga F. Köroğlu* **Canlandırmada Güncel Yaklaşımlar** *Murat Duman* **Canlandırmada İleri Yöntemler** *Agop Çıtak*		
10:30-11:00	KAHVE ARASI		
11:00-12:00	**Ekstrakorporeal Membran Oksijenizasyonu (ECMO)** ***Oturum Başkanları:*** *Tanıl Kendirli, Bülent Karapınar* **Endikasyon ve Yöntemler** *Benan Bayrakçı* **İzlem ve Komplikasyonlar** *Nilüfer Yalındağ Öztürk* **Ayırma Süreci ve Dekanülasyon** *Ayşe Berna Anıl*	***Tıbbi Malpraktis*** ***Oturum Başkanları:*** *Nedret Uzel, Candemir Karacan* **Tıbbi Malpraktise Adli Tıp Bakışı** *Erdem Özkara* **Çocuk Acilde Malpraktis** *Murat Duman*	**Dünya'da ve Türkiye'de Acil Hemşireliğine Bakış** ***Oturum Başkanları:*** *Füsun Afşar, Pelin Anka* **Dünyada Çocuk Acil Hemşireliği** *Sema Kaplan* **Türkiye'de Çocuk Acil Hemşireliği** *Raziye Kılıç*
12:00-12:30	ÖĞLE YEMEĞİ		
12:30-13:15	**UYDU SEMPOZYUMU - MEDTRONIC** **Medtronic** **Solunum Sıkıntılı çocuklarda Noninvaziv ETCO2 Monitorizasyonu** ***Oturum Başkanı:*** *Dinçer Yıldızdaş* ***Konuşmacı:*** *Tanıl Kendirli*		
13:30-14:30	**Sürekli Renal Replasman Yöntemleri (CRRT)** ***Oturum Başkanları:*** *Nilüfer Yalındağ Öztürk, Ayşe Berna Anıl* **Sepsisli Hastalarda CRRT** *Dinçer Yıldızdaş* **Zehirlenmelerde Ekstrakorporeal Tedaviler** *Nurettin Onur Kutlu*	**Acilde Görüntüleme** ***Oturum Başkanları:*** *Murat Duman, Adnan Öztürk* **Travmada USG Kullanımı: FAST mı, daha Fazlası mı?** *Hayri Levent Yılmaz* **Nörolojik Acillerde Görüntüleme: Hangisi ne zaman?** *Handan Güleryüz*	**Daha İyi Hasta Sonuçlarına Doğru** ***Oturum Başkanları:*** *Aysun Bulgur, Suna Kaya* **Kanıta Dayalı Uygulamaların Kliniğe Aktarılmasında Başarı için Stratejiler** *Ayfer Tezel* **Hemşirelik Uygulamalarında Klinik Kontrol Listeleri Kullanımının Hasta Sonuçlarına Etkisi** *Ebru Melek Benligül*
14:30-15:30	**Yoğun Bakımda USG** ***Oturum Başkanları:*** *Dinçer Yıldızdaş, Demet Demirkol* **Yoğun Bakımda USG Kullanım Alanları** *Oğuz Dursun* **Toraks USG** *Hayri Levent Yılmaz*	**Travma Yönetimi** ***Oturum Başkanları:*** *ÖzlemTekşam, NildenTuygun* **Hava Yolu Yönetimi** *Murat Anıl* **Şok Yönetimi** *Oksan Derinöz* **Ağrı Yönetimi** *Nilgün Erkek*	**Hastane Enfeksiyonları** ***Oturum Başkanları:*** *Nevin Taşyapar, Ayfer Tezel* **Önlemede Paket Uygulamaları ve Etkinliği** *Hatice Şimşek* **Kurumların Hastane Enfeksiyonlarını Önlemedeki Etkisi** *Gamze Kaplan*
15:30-16:00	KAHVE ARASI		
16:00-17:00	**Yoğun bakımda güncel sorunlar** ***Oturum Başkanları:*** *Oğuz Dursun, Esra Şevketoğlu* **Sepsiste Tartışmalı Konular** *Bülent Karapınar* **Gelecek Kaygısı: İhtisas Sonrası Sizleri Neler Bekler?** *Metin Karaböcüoğlu*	**Kardiyolojik Aciller** ***Oturum Başkanları:*** *Emine Suskan, Ufuk Erenberk* **Kalp Yetersizliği ve Biyobelirteçler** *NildenTuygun* **Senkop: Selim Bir Durum mu? Gizli Bir Kalp Hastalığı var mı?** *Sabiha Şahin*	**Çocuk Acilde Triyaj** ***Oturum Başkanları:*** *Suat Biçer, Hatice Külünk* **Triyaj Sistemleri** *Hatice Külünk* **Triyajda Hemşirenin Rolü** *Dilek Öztel*
17:00-18:00	**Poster Tartışmaları** *Yonca Bulut, Nurettin Onur Kutlu, Gökhan Kalkan, Ayşe Berna Anıl, Ali Ertuğ Arslanköylü, Etem Pişkin, Dinçer Yıldızdaş, Bülent Karapınar, Nazik Yener, Şükrü Paksu, Nilüfer Yalındağ Öztürk, Tanıl Kendirli*	**Poster Tartışmaları** *Durgül Yılmaz, ÖzlemTekşam, Metin Uysalol, Suat Biçer, Nilgün Erkek, Nilden Tuygun, Okşan Derinöz*	**Poster Tartışmaları** *E. Ulaş Saz, Asibe Özkan, Sema Kaplan, Başak Akyıldız, Suna Kaya, Ayşe Menemencioğlu*
18:30-20:00	AÇILIŞ KOKTEYLİ		
20:00	DERNEK TOPLANTISI (Bütün üyelere açık)		

7 EKİM 2016 CUMA / BİLİMSEL PROGRAM

	SALON A	SALON B	SALON C
08:00-09:00	**Yoğun Bakımda Organ Nakli** ***Oturum Başkanları:*** *Agop Çıtak, Mehmet Davutoğlu* **Karaciğer nakli** *Yonca Bulut* **Kalp Nakli** *Tanıl Kendirli*	**Sepsis/Şok** ***Oturum Başkanları:*** *Suat Biçer, Okşan Derinöz* **Acilde Sepsis Yönetimi** *Nilgün Erkek* **Şokta Non-İnvaziv Hemodinamik Monitorizasyon Yöntemleri** *Murat Anıl*	**Acil Hemşireliğinde Uygulama Hataları** ***Oturum Başkanları:*** *Gülçin Kurt, Filiz Pekgökçen* **Yaşamsal Bulgu Ölçümlerinde** *Pelin Anka* **Riskli İlaç Uygulamalarında** *Ayşe Ayyıldız*
09:00-10:00	**SÖZLÜ BİLDİRİLER** ***Oturum Başkanları:*** *Agop Çıtak, Oğuz Dursun*	**SÖZLÜ BİLDİRİLER** ***Oturum Başkanları:*** *Hayri Levent Yılmaz, E. Ulaş Saz*	**SÖZLÜ BİLDİRİLER** ***Oturum Başkanları:*** *Merdiye Şendir, Ebru Melek Benligül*
10:00-10:30	KAHVE ARASI		
10:30-11:30	**PROF. DR. MURAT DERBENT OTURUMU** **Çocuk İstismarı** ***Oturum Başkanları:*** *Metin Karaböcüoğlu, Murat Duman* **Acilde Tanı ve Yönetimi** *Nilgün Erkek* **Çocuk İstismarının Kurumsal Yönetimi** *Betül Ulukol*		**ABD ve Türkiye'de ÇYB Hemşireliğinin Durumu** ***Oturum Başkanları:*** *Tanıl Kendirli, Tülay Yakut* **Amerika Birleşik Devletleri** *Yonca Bulut* **Türkiye** *Ebru Melek Benligül*
11:30-12:30	**Uzmanına Danışalım** ***Oturum Başkanları:*** *Hasan Ağın* **Sedasyon ve Analjezi** *Dinçer Yıldızdaş* **Yoksunluk ve Deliryum** *Şükrü Paksu*	**Zehirlenme** ***Oturum Başkanları:*** *G. Esen Besli, Metin Uysalol* **Zehirlenmelerde Yeni Antidotlar** *Durgül Yılmaz* **Zehirlenme Olgu Örnekleriyle Acil Tedavi Yaklaşımları** *Suat Biçer*	**Organ DestekYöntemlerinde Hemşirelik İzlemi** ***Oturum Başkanları:*** *Nilüfer Yalındağ Öztürk, Mücella Arı* **Ekstrakorporeal Membrane Oksijenizasyonu Uygulamaları** *Nevin Taşyapar* **Sürekli Renal Replasman Tedavileri** *Aysun Bulgur*
12:30-13:30	ÖĞLE YEMEĞİ		
13:30-14:30	**Yoğun Bakımda Transfüzyon** ***Oturum Başkanları:*** *Nilüfer Yalındağ Öztürk, Metin Karaböcüoğlu* **Kritik Hastada Anemi ve Transfüzyon** *Yonca Bulut*	**Solunum Acilleri** ***Oturum Başkanları:*** *Hayri Levent Yılmaz, E. Ulaş Saz* **Bronşiyolitte Noninvazif Solunum Destek Tedavileri** *Murat Duman* **Alt Solunum Yolu Enfeksiyonlarında Klinik Ağırlık Skorları** *Metin Uysalol*	**Travmalı Hastaya Acil Yaklaşım** ***Oturum Başkanları:*** *Murat Anıl, Sema Kaplan* **Transportta Altın Kurallar** *Filiz Pekgökçen* **Travmalı Hasta Bakımı ve Resüsitasyonunda Hemşirenin Rolü** *Raziye Kılıç*
14:30-15:30	**SÖZLÜ BİLDİRİLER** ***Oturum Başkanları:*** *Tanıl Kendirli, Demet Demirkol*	**SÖZLÜ BİLDİRİLER** ***Oturum Başkanları:*** *Murat Duman, ÖzlemTekşam*	**SÖZLÜ BİLDİRİLER** ***Oturum Başkanları:*** *Füsun Afşar, Nevin Taşyapar*
15:30-16:00	KAHVE ARASI		
16:00-17:00	**Mekanik Ventilasyon** ***Oturum Başkanları:*** *Ali Ertuğ Arslanköylü, Nazik Yener* **Akciğeri Koruyucu Manevralar** *Başak Akyıldız* **Mekanik Ventilatörden Ayırma** *Süleyman Bayraktar*	**Enfeksiyon Acilleri** ***Oturum Başkanları:*** *Durgül Yılmaz, Ekrem Güler* **Yeni Solunum Yolu Virüsleri: Ne Kadar Tehlikeli?** *G. Esen Besli* **Üst Solunum Yolu Enfeksiyonlarında Akılcı Antibiyotik Kullanımı** *Tanju Çelik* **Acilde İnfluenzalı Hastanın Yönetimi** *Suat Biçer*	**Yoğun Bakım Hastasında Hemşirelik Girişimleri** ***Oturum Başkanları:*** *Suna Kaya, Perihan Günaşan* **Bası Yaralarının Önlenmesinde** *Ayşe Menemencioğlu* **Ağrı Yönetiminde** Mücella Arı
20:00	GALA YEMEĞİ		

8 EKİM 2016 CUMARTESİ / BİLİMSEL PROGRAM

	SALON A	SALON B	SALON C
08:30-09:30	**ARDS** ***Oturum Başkanları:*** *Nurettin Onur Kutlu, Etem Pişkin* **Tanım ve Hipoksinin Yönetimi** *Esra Şevketoğlu* **Ventilasyon Dışı Yönetim** *Gökhan Kalkan*	**Çocuk Acil Tıp yapılanması** ***Oturum Başkanları:*** *Hayri Levent Yılmaz, Nilgün Erkek* **Hastane Öncesi Acil tıp sistemleri: Dünya'da ve Türkiye'de** *E. Ulaş Saz* **İdeal Çocuk Acil Servis Yapılanması Nasıl Olmalı?** *G. Esen Besli*	**Yoğun Bakım Ünitelerinde Hasta ve Çalışan Güvenliği** ***Oturum Başkanları:*** *NevinTaşyapar, Suna Kaya* **Hemşirelikle İlgili Tıbbi Uygulama Hataları (Malpraktis) ve Güncel Durum** *Gülsen Koralay* **Hemşirelikte Çalışan Güvenliği ve Etkileyen Faktörler** *Tülay Yakut*
09:30-10:30	**Post-op Hasta İzlemi** ***Oturum Başkanları:*** *Benan Bayrakçı, Resul Yılmaz* **Kalp Cerrahisi Sonrası İnotrop Kullanımı** *Oğuz Dursun* **Çocuk Cerrahisi Sonrası** *Özden Özgür Horoz*	**Nörolojik Aciller: Konvülziyon** ***Oturum Başkanları:*** *Suat Biçer, Murat Anıl* **Değerlendirme** *Ufuk Erenberk* **Tedavi ve İzlem** *Özlem Tekşam*	**Hemşirelik Bakımında Bir Adım İleri** ***Oturum Başkanları:*** *Ayşe Menemencioğlu, Gamze Kaplan* **Yoğun Bakım Ünitesinde Palyatif Bakımda Semptom Yönetimi** *Perihan Günaşan* **Aile Merkezli Bakım Modelinin Uygulamaya Yansıması** *Suna Kaya*
10:30-11:00	KAHVE ARASI		
11:00-12:00	**Nörolojik Yoğun Bakım** ***Oturum Başkanları:*** *Halit Çam, Başak Akyıldız* **Nöromonitorizasyon** *Demet Demirkol* **Kritik Hastalık Polinöromiyopatisi** *Nazik Yener*	**Uzmanına Danışalım** ***Oturum Başkanları:*** *Ruşen Dündaröz, Deniz Tekin* **Kanamalı Hastanın Yönetimi ve Kanama Durdurucu Ajanlar** *E. Ulaş Saz* **Sık Karşılaşılan Hemato-Onkolojik Aciller** *Şebnem Yılmaz*	**Güvenli Hasta Bakımında Teknolojik Yenilikler ve Hemşirelik Bilişimi** ***Oturum Başkanları:*** *Raziye Kılıç, Asibe Özkan* **Klinik Karar Destek Sistemleri** *Asibe Özkan* **Elektronik Kılavuzlar** *Füsun Afşar* **Hemşireliğin Geleceğine Yolculuk** *Handan Boztepe*
12:00-13:30	ÖĞLE YEMEĞİ		
13:30-14:30	**Monitorizasyon** ***Oturum Başkanları:*** *Gökhan Kalkan, Şükrü Paksu* **Santral Venöz Basınç** *Etem Piskin* **Laktat** *Resul Yılmaz* **Santral Venöz Oksijen Satürasyonu (SVO2)** *Hasan Ağın*	**Uzmanına Danışalım** ***Oturum Başkanları:*** *Sabiha Şahin, Suat Biçer* **Hipertermik Aciller** *Ekrem Güler* **Elektrik Çarpması** *Deniz Tekin* **Ateşli Çocuk: Viral mi, Bakteriyel mi?** *Özlem Tekşam*	**Hemşirelikte Klinik Uygulama ve İletişim Becerileri** ***Oturum Başkanları:*** *G. Esen Besli, Dilek Öztel,* **Hemşirelik Eğitiminde Simülasyon Kullanımı** *Merdiye Şendir* **Acil Hasta Bakımında Gizli güç: Empati ve Duyarlılık** *Filiz Pekgökçen*
14:30-15:30	**İnteraktif Oturum: Çocuk Yoğun Bakım Alanında Önemli Katkısı olan Makaleler** ***Oturum Başkanları:*** *Tolga F. Köroğlu, Tanıl Kendirli* *Mehmet Davutoğlu* *Ali Ertuğ Arslanköylü*	**İnteraktif Oturum: Çocuk Acil Alanında Önemli Katkısı olan Makaleler** ***Oturum Başkanları:*** *Hayri Levent Yılmaz, Murat Duman* *Nilden Tuygun* *Okşan Derinöz*	**İnteraktif Oturum: Çocuk Acil ve Yoğun Bakım Hemşireliği Alanında Önemli Katkısı olan Makaleler** ***Oturum Başkanları:*** *Merdiye Şendir, Ebru Melek Benligül* *Gülçin Kurt* *Özden Göcen*
15:30-15:45	KAPANIŞ		

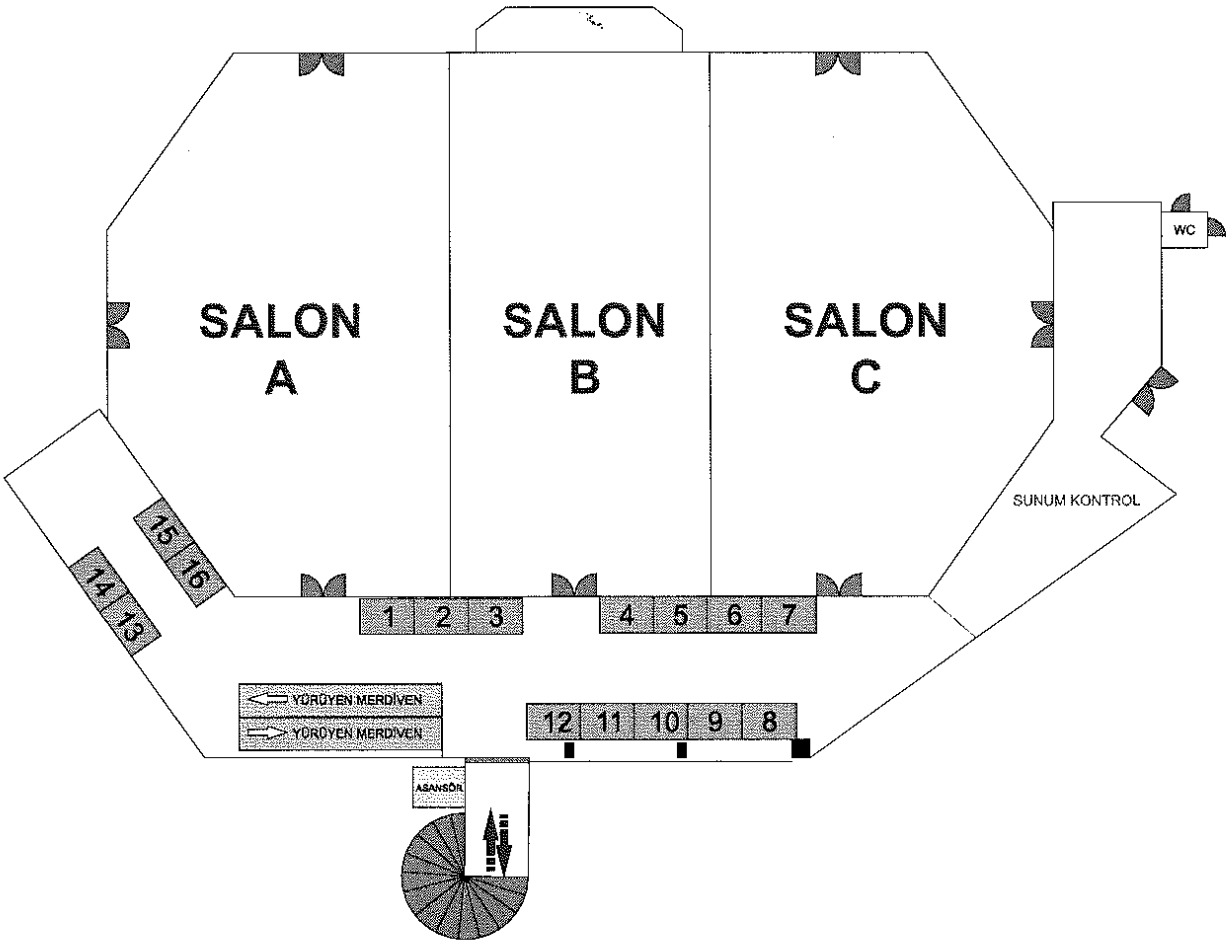

1- SANOFI
2- MEDTRONIC
3- MEDTRONIC
4- BD
5- MAQUET
6- BİLİM İLAÇ
7- ORYAMEDİKAL
8- YİĞİT SAĞLIK
9- RESPİTEK
10- BAXTER
11- FISHER&PAYKEL
12- İNCEKARALAR
13- GÜLGÜLER MEDİKAL
14- GÜLGÜLER MEDİKAL
15- ERTUNÇ ÖZCAN
16- PROBMED MEDİKAL

BİLDİRİ NO	SALON - TARİH - SAAT	BAŞKANLAR
S 001 - S 006	**Salon B - Acil** 7 Ekim 2016 Cuma / 09:00 - 10:00	**Hayri Levent Yılmaz** **Eylem Ulaş Saz**
S 007 - S 012	**Salon B - Acil** 7 Ekim 2016 Cuma / 14:30 - 15:30	**Murat Duman** **Özlem Tekşam**
S 013 - S 018	**Salon A - Yoğun Bakım** 7 Ekim 2016 Cuma / 09:00 - 10:00	**Agop Çıtak** **Oğuz Dursun**
S 019 - S 024	**Salon A - Yoğun Bakım** 7 Ekim 2016 Cuma / 14:30 - 15:30	**Tanıl Kendirli** **Demet Demirkol**
S 025 - S 030	**Salon C - Hemşirelik** 7 Ekim 2016 Cuma / 09:00 - 10:00	**Merdiye Şendir** **Ebru Melek Benligül**
S 031 - S 036	**Salon C - Hemşirelik** 7 Ekim 2016 Cuma / 14:30 - 15:30	**Füsun Afşar** **Nevin Taşyapar**

Salon B - Acil
7 Ekim 2016 Cuma / 09:00 - 10:00

Hayri Levent Yılmaz
Eylem Ulaş Saz

S 001 **Çocuk Travma Olgularında Plazma Histon Düzeyinin Koagülopati ve Travma Ağırlığını Öngörmedeki Yeri**
Emel Ulusoy
Dokuz Eylül Üniversitesi Tıp Fakültesi Hastanesi Çocuk Sağlığı ve Hastalıkları AD Çocuk Acil BD

S 002 **Hastane Dışı Kardiyopulmoner Arrest Olmuş Çocuklardaki Sonuçlarımız**
Funda Kurt
Ankara Üniversitesi Çocuk Acil BD

S 003 **Çocuk Acil Triyaj Odasında Temassız İnfrared Termografi: Klinik Doğruluk Ve Duyarlılığı**
Emel Berksoy
Dr. Behçet Uz Çocuk Hastanesi Acil Servis

S 004 **KİBAS Şüpheli Hastaların Optik Sinir Kılıf Çapı Ölçümü ile Değerlendirilmesi**
Özlem Tolu Kendir
Çukurova Üniversitesi Tıp Fakültesi Çocuk Sağlığı ve Hastalıkları AD Çocuk Acil BD

S 005 **Çocuk Acil Servisinde Travma Hastasına Uygulanan Tıbbi Bakım Hizmetinin Değerlendirilmesi: Amerika Birleşik Devletleri ve Türkiye'de Üst Düzey İki Acil Kliniğinin Karşılaştırılması**
Alkan Bal
İzmir Tepecik Eğitim ve Araştırma Hastanesi Çocuk Sağlığı ve Hastalıkları Kliniği Çocuk Acil Bölümü

S 006 **Toplumdan Kazanılmış Pnömonili Çocukların Akciğer Ultrasonu ile Değerlendirilmesi**
Ahmet Kağan Özkaya
Karadeniz Teknik Üniversitesi Tıp Fakültesi Çocuk Sağlığı ve Hastalıkları AD Çocuk Acil BD

Salon B - Acil
7 Ekim 2016 Cuma / 14:30 - 15:30

Murat Duman
Özlem Tekşam

S 007 **Pediatri Asistanları Tarafından Yapılan Entübasyonlarda Direkt Laringoskop, McGrath MAC® ve Storz C-MAC Pocket Monitor® Videolaringoskop Etkinliğinin Karşılaştırılması**
Anıl Er
Dokuz Eylül Üniversitesi Tıp Fakültesi Hastanesi Çocuk Sağlığı ve Hastalıkları AD Çocuk Acil BD

S 008 **Çocuk Acil Servislere 112 ile Transport Edilen Hastaların Epidemiyolojik Özellikleri; Bir Yıllık Çok Merkezli Tanımlayıcı Çalışma**
Caner Turan
Ege Üniversitesi Tıp Fakültesi Hastanesi Çocuk Sağlığı ve Hastalıkları AD Çocuk Acil BD

S 009 **Çocuklarda Akut Eksudatif Tonsillit Tedavisinde Ampirik Antibiyotik Kullanımı Ne Kadar Gerekli?**
Bahri Elmas
Sakarya Üniversitesi Tıp Fakültesi Hastanesi Pediatri AD

S 010 **Alt Solunum Yolu Hastalıklarında Yüksek Akımlı Nazal Kanül Oksijenasyon Tedavisinin Sonuçları: İki Merkez Deneyimi**
Yakup Söğütlü
Marmara Üniversitesi Tıp Fakültesi Hastanesi Çocuk Sağlığı ve Hastalıkları AD Çocuk Acil Kliniği

S 011 **Bronşiyolitli Çocuklarda Acil serviste Uygulanan Isıtılmış Nemlendirilmiş Yüksek Akışlı Nazal Oksijen Tedavisinin Etkinliği**
Yüksel Bıcılıoğlu
Sağlık Bilimleri Üniversitesi Tıp Fakültesi Tepecik Eğitim ve Araştırma Hastanesi Çocuk Acil Servisi

S 012 **Beyin Oksijen Saturasyonu Pediyatrik Hastalarda Kardiyopulmoner Resusitasyonu Sonlandırmada ya da Devam Ettirmede Etkili Bir Yöntem mi?**
Aykut Çağlar
Dokuz Eylül Üniversitesi Tıp Fakültesi Hastanesi Çocuk Sağlığı ve Hastalıkları AD Çocuk Acil BD

Salon A - Yoğun Bakım
7 Ekim 2016 Cuma / 09:00 - 10:00

Agop Çıtak
Oğuz Dursun

S 013 **Çocuk Yoğun Bakım Ünitesinde Ventilatör İlişkili Pnömoni Tanısında Yeni Biyomarkerlar: Pentraxin 3 ve Surfaktan Protein D**
Nazan Ülgen Tekerek
Erciyes Üniversitesi Tıp Fakültesi Hastanesi Çocuk Yoğun Bakım Ünitesi

S 014 **Solunum Yetmezliği Nedeniyle Mekanik Ventilasyon Desteği Alan Çocuklarda {diyafram elektriksel aktivitesi} Takibinin Ekstübasyon Başarısını Öngörme Potansiyeli**
Feyza İnceköy Girgin
Marmara Üniversitesi Pendik Eğitim ve Araştırma Hastanesi Çocuk Yoğun Bakım BD

S 015 **Sepsisli Çocuklarda Serum High-Mobility Group Box Protein-1 (HGMB1) Düzeyleri**
Gürkan Bozan
Eskişehir OsmanGazi Üniversitesi Tıp Fakültesi Çocuk Yoğun Bakım BD

S 016 **Türkiye'de Çocuk Yoğun Bakım Ünitelerindeki Ventilatör İzlemi ve Ventilatörden Ayırma Pratiğinin Çok Merkezli Değerlendirilmesi**
Hakan Tekgüç
Koru Hastanesi Çocuk Yoğun Bakım Ünitesi

S 017 **Kritik Çocuk Hastalarda Sürekli Renal Replasman Tedavi Özellikleri ve Sonuçları: Çok Merkezli Çalışma**
Demet Demirkol
Koç Üniversitesi Tıp Fakültesi Tıp Fakültesi Çocuk Yoğun Bakım BD

S 018 **Çocuk Yoğun Bakım Ünitelerinde Kafa İçi Basınç Artışı Takip ve Tedavisindeki Tercihlerin Değerlendirilmesi: Çok Merkezli Çalışma**
İlknur Tolunay
Çukurova Üniversitesi Tıp Fakültesi Çocuk Sağlığı ve Hastalıkları AD Çocuk Yoğun Bakım BD

Salon A - Yoğun Bakım
7 Ekim 2016 Cuma / 14:30 - 15:30

Tanıl Kendirli
Demet Demirkol

S 019 **Kritik Çocuk Hastalarda Santral Venöz Kateter Takılması Sırasında Ultrason Kullanımının Başarı ve Komplikasyonlar Üzerine Etkileri: Çok Merkezli Çalışma**
Serhat Emeksiz
Ankara Çocuk Sağlığı ve Hastalıkları Hemotoloji ve Onkoloji Hastanesi Çocuk Yoğun Bakım BD

S 020 **Türkiye'de Çocuk Kardiyak Yoğun Bakım Hizmetlerinin Değerlendirilmesi**
Gazi Arslan
Dokuz Eylül Üniversitesi Tıp Fakültesi Hastanesi Çocuk Sağlığı ve Hastalıkları AD Çocuk Yoğun Bakım BD

S 021 **Çocuklarda Ekstrakorpereal Kardiyopulmoner Resusitasyon (ECPR) Deneyimlerimiz**
Ülker Gadirova
Ankara Üniversitesi Tıp Fakültesi Çocuk Yoğun Bakım BD

S 022 **Çocuk Yoğun Bakım Ünitemizde Uyguladığımız Ekstrakorporeal Membran Oksijenizasyonu (ECMO) Deneyimlerimiz**
Meral Demir
Ankara Üniversitesi Tıp Fakültesi Çocuk Yoğun Bakım BD

S 023 **Türkiye'deki Çocuk Yoğun Bakım Ünitelerinde Kritik Hastalığı Olan Çocuklarda Erken Enteral Beslenme Durumunun Değerlendirilmesi**
Feyza Girgin
Marmara Üniversitesi Tıp Fakültesi Çocuk Yoğun Bakım BD

S 024 **Hacettepe Üniversitesi İhsan Doğramacı Çocuk Hastanesi ECMO Deneyimleri**
Murat Tanyıldız
Hacettepe Üniversitesi Tıp Fakültesi İhsan Doğramacı Çocuk Hastanesi Çocuk Yoğun Bakım BD

Salon C - Hemşirelik
7 Ekim 2016 Cuma / 09:00 - 10:00

Merdiye Şendir
Ebru Melek Benligül

S 025 **Akut Solunum Yetmezliğinde Yüksek Akım Oksijen Tedavisi ve Hemşirelik Bakımı**
Elfidan Gülduran Bağirzade
Dokuz Eylül Üniversitesi Tıp Fakültesi Hastanesi Çocuk Sağlığı ve Hastalıkları AD Çocuk Acil BD

S 026 **Çocuk Acil Hemşirelerinin Eğitimi: Amerika Örneği**
Sema Kuğuoğlu
Acıbadem Üniversitesi Sağlık Bilimleri Fakültesi Hemşirelik Bölümü

S 027 **Çocuk Yoğun Bakım Ünitesinde Hasta Güvenliği**
Figen Yardımcı
Ege Üniversitesi Hemşirelik Fakültesi

S 028 **Çocuk Acil Servis Ünitesinde Hasta Güvenliği**
Figen Yardımcı
Ege Üniversitesi Hemşirelik Fakültesi

S 029 **Pediatrik Hasta Güvenliğine İlişkin Verilen Eğitimin Değerlendirilmesi**
Figen Yardımcı
Ege Üniversitesi Hemşirelik Fakültesi

S 030 **Yoğun Bakımlarda Çalışan Hemşirelerin Bilişim Hizmetlerini Kullanım Alışkanlıklarının Tespiti ve Etkileri**
Serap Alıcı
Dr. Behçet Uz Çocuk Hastanesi Pediatri Yoğun Bakım

Salon C - Hemşirelik
7 Ekim 2016 Cuma / 14:30 - 15:30

Füsun Afşar
Nevin Taşyapar

S 031 **Türkiye'de Çocuk Yoğun Bakım Ünitelerinin Hastane İçi Transport Uygulamalarının ve Transport Sürecinde Yaşanan İstenmeyen Olayların Belirlenmesi**
Ebru Melek Benligül
Dokuz Eylül Üniversitesi Tıp Fakültesi Hastanesi Çocuk Yoğun Bakım Ünitesi

S 032 **Triyajda Hemşirenin Rolü**
Dilek Öztel
19 Mayıs Üniversitesi Hastanesi Çocuk Acil AD

S 033 **19 Mayıs Üniversitesi Hastanesi Çocuk Acil AD**
Nevin Taşyapar
Ankara Üniversitesi Tıp Fakültesi Çocuk Yoğun Bakım Ünitesi

S 034 **Yoğun Bakımda Yatan Çocuklara Uygulanan Basınç Yarası Önleme Rehberinin Yara Oluşumu Üzerine Etkisi**
Tülay Yakut
İstanbul Üniversitesi Tıp Fakültesi Çocuk Sağlığı ve Hastalıkları AD Çocuk Yoğun Bakım BD

S 035 **Alt Solunum Yolu Hastalıklarında Yüksek Akımlı Nazal Kanül Oksijenasyon Tedavisinin Vital Bulgular Üzerindeki Sonuçları**
Gülçin Kurt
Marmara Üniversitesi Tıp Fakültesi Çocuk Sağlığı ve Hastalıkları AD Çocuk Acil Kliniği

S 036 **Çocuk Yoğun Bakım Ünitesinde Plansız Ekstübasyonların Önlenmesinde Paket Yaklaşımı**
Ebru Melek Benligül
Dokuz Eylül Üniversitesi Tıp Fakültesi Hastanesi Çocuk Yoğun Bakım Ünitesi

POSTER ALANI
POSTER TARTIŞMALARI

6 Ekim 2016 Cuma / 17:00 - 18:00

P001-P012	**Acil**	*Durgül Yılmaz*
P013-P024	**Acil**	*Özlem Tekşam*
P025-P036	**Acil**	*Metin Uysalol*
P037-P047	**Acil**	*Suat Biçer*
P048-P059	**Acil**	*Nilgün Erkek*
P060-P071	**Acil**	*Nilden Tuygun*
P072-P084	**Acil**	*Okşan Derinöz*
P085-P099	**Yoğun Bakım**	*Dinçer Yıldızdaş*
P100-P113	**Yoğun Bakım**	*Bülent Karapınar*
P114-P126	**Yoğun Bakım**	*Nazik Yener*
P127-P139	**Yoğun Bakım**	*Şükrü Paksu*
P140-P152	**Yoğun Bakım**	*Nilüfer Yalındağ Öztürk*
P153-P165	**Yoğun Bakım**	*Tanıl Kendirli*
P166-P178	**Yoğun Bakım**	*Yonca Bulut*
P179-P191	**Yoğun Bakım**	*Nurettin Onur Kutlu*
P192-P204	**Yoğun Bakım**	*Gökhan Kalkan*
P205-P217	**Yoğun Bakım**	*Ayşe Berna Anıl*
P218-P230	**Yoğun Bakım**	*Ali Ertuğ Arslanköylü*
P231-P243	**Yoğun Bakım**	*Etem Pişkin*
P244-P246	**Hemşirelik**	*Eylem Ulaş Saz*
P247-P249	**Hemşirelik**	*Asibe Özkan*
P250-P252	**Hemşirelik**	*Sema Kaplan*
P253-P255	**Hemşirelik**	*Başak Akyıldız*
P256-P259	**Hemşirelik**	*Suna Kaya*
P260-P263	**Hemşirelik**	*Ayşe Menemencioğlu*

SÖZEL BİLDİRİLER

S-001 [Çocuk Acil]

Çocuk Travma Olgularında Plazma Histon Düzeyinin Koagülopati ve Travma Ağırlığını Öngörmedeki Yeri

Emel Ulusoy[1], Murat Duman[1], Aykut Çağlar[1], Tuncay Küme[2], Anıl Er[1], Fatma Akgül[1], Hale Çitlenbik[1], Durgül Yılmaz[1], Hale Ören[3]
[1]Dokuz Eylül Üniversitesi Tıp Fakültesi Hastanesi, Çocuk Sağlığı ve Hastalıkları ABD, Çocuk Acil BD, İzmir
[2]Dokuz Eylül Üniversitesi Tıp Fakültesi Hastanesi, Tıbbi Biyokimya Anabilim Dalı, İzmir
[3]Dokuz Eylül Üniversitesi Tıp Fakültesi Hastanesi, Çocuk Sağlığı ve Hastalıkları ABD, Çocuk Hematoloji BD, İzmir

Giriş: Travma çocukluk yaş grubunda morbidite ve mortalitenin hala sık bir nedeni olarak karşımıza çıkmaktadır. Travmaya bağlı kanama ve pıhtılaşma bozuklukları bu hastalarda gelişebilen ve mortaliteyi arttırıcı etkisi olan durumlardır. Erişkinlerde yapılan çalışmalarda majör travmada histon salınımının endotel hücreleri üzerinde toksik etki ile hiperkoagülopati ve organ disfonksiyonuna yol açabildiği bildirilmektedir. Amaç: Çalışmamızda çocuk travma olgularında plazma histon düzeyinin değerlendirilmesi ve koagülasyon parametreleri ile karşılaştırılarak hayati önem taşıyan akut travma ilişkili koagülopatide (ATİK) histon düzeylerinin erken tanıda yerinin araştırılması amaçlanmıştır. Yöntem: Bu çalışmaya, Dokuz Eylül Üniversitesi Tıp Fakültesi Çocuk Acil servisine izole kafa travması veya multipl travma nedeniyle getirilen 1- 18 yaş arasındaki 50 çocuk dahil edilmiştir. Kontrol grubu olarak çalışmaya 30 sağlıklı çocuk alınmıştır. Tüm hastaların vital bulguları, fizik muayeneleri, laboratuvar değerleri, izlem süreçleri, transfüzyon miktarı, verilen intravenöz sıvı miktarı, Pediatrik Travma Skoru (PTS), Glasgow Koma Skalası (GKS), Yaralanma Ciddiyet Skoru (YCS) ve Dissemine İntravasküler Koagülasyon Skoru (DİCS) kaydedildi. Travmadan sonraki ilk iki saat içinde alınan venöz kan örneklerinde hcDNA düzeyleri ELİSA yöntemi ile ölçüldü. Bulgular: Hastaların 18 tanesinde izole kafa travması, 32 tanesinde ise çoklu travma mevcuttu. Glasgow Koma Skalasına göre 27 hastada hafif, 11 hastada orta ve 12 hastada ağır derecede travma vardı. Hiçbir hastada yaygın damar içi pıhtılaşma bozukluğu olmamasına rağmen 13 hastada ATİK saptandı. Travma hastalarında plazma hcDNA düzeyleri kontrol grubuna göre istatistiksel anlamlı olarak yüksekti. İzole kafa travması ve çoklu travması olan çocuklarda plazma histon düzeyleri açısından istatistiksel anlamlı fark bulunmadı. PTS, GKS, ve YCS'na göre travma ciddiyeti ile plazma hcDNA seviyeleri ilişkili bulundu. ATİK saptanan hastalarda plazma hcDNA düzeyleri diğer hastalara göre istatistiksel anlamlı yüksek saptandı. Plazma hcDNA düzeyleri ile DİCS, yoğun bakım yatış süresi, protrombin zamanı, D-dimer düzeyleri arasında anlamlı derecede pozitif korelasyon saptanırken; PTS ve fibrinojen düzeyleri arasında negatif korelasyon belirlendi. Sonuç: Bu çalışma ATİK görülen çocuklarda hcDNA düzeylerinde artışı gösteren ilk çalışmadır. ATİK ve beklenen mortalite oranını belirlemede plazma hcDNA düzeylerinin fonksiyonel önemini aydınlatmak için daha ileri çalışmalara ihtiyaç duyulmaktadır.

Anahtar Kelimeler: Akut travma ilişkili koagülopati, çocuk, histon, travma

S-002 [Çocuk Acil]

Hastane Dışı Kardiyopulmoner Arrest Olmuş Çocuklardaki Sonuçlarımız

Funda Kurt[1], Tanıl Kendirli[2], Ramiz Coşkun Gündüz[3], Selman Kesici[4], Halise Akça[5], Şanlıay Şahin[3], Gökhan Kalkan[6], Murat Derbent[7], Nilden Tuygun[5], Çağlar Ödek[2], Ayşe Gültekin Keser[8], Sinan Oğuz[1]
[1]Ankara Üniversitesi, Çocuk Acil Bilim Dalı, Ankara
[2]Ankara Üniversitesi, Çocuk Yoğun Bakım Bilim Dalı, Ankara
[3]Ankara Çocuk Sağlığı ve Hastalıkları Hematoloji Onkoloji EA Hastanesi, Ankara
[4]Hacettepe Üniversitesi, Çocuk Yoğun Bakım Bilim Dalı, Ankara
[5]Dr. Sami Ulus Kadın Doğum, Çocuk Sağlığı ve Hastalıkları EA Hastanesi, Çocuk Acil Kliniği; Ankara
[6]Gazi Üniversitesi, Çocuk Yoğun Bakım Bilim Dalı, Ankara
[7]Başkent Üniversitesi, Çocuk Acil Bilim Dalı, Ankara
[8]Hacettepe Üniversitesi, Çocuk Acil Bilim Dalı, Ankara

Giriş: Çocuklarda hastane dışı kardiyak arrest (HDKA) nadir bir durumdur fakat mortalite oranının yüksek olması ve yaşayanlarda ciddi nörolojik sekel kalması nedeniyle çok önemlidir. Hastane dışında arrest olmuş çocuklar ile ilgili Türkiye'de yapılmış çok merkezli bir çalışma bulunmamaktadır. Bu çalışmada HDKA olmuş çocukların demografik özelliklerinin bakılması, tanıklı arrestlerde tanık tarafından yapılan kardiyopulmoner resüsitasyonun (KPR) yaşam oranına etkisi, altta yatan hastalığın KPR yanıtına etkisinin olup olmadığı, arrest ve KPR süresinin nörolojik sonuca etkisinin değerlendirilmesi amaçlanmıştır. Gereç ve Yöntem: Çalışma, Ocak 2008 ve Aralık 2012 tarihleri arasında, Ankara'da çocuk acil ve çocuk yoğun bakım hizmeti veren, üniversite ve eğitim araştırma hastanelerinde yapılmıştır. Hastane dışında arrest olup, en az 1 dakika göğüs kompresyonu uygulanmış olan 1 ay- 18 yaş arası 182 çocuk çalışmaya dahil edilmiştir. Hasta bilgilerine hastanelerin medikal kayıtlarından ulaşılmıştır. Bulgular: Hastaların ortalama yaşının 45.4 ± 58.5 ay olduğu, % 60.4'ünün erkek olduğu, arrestlerin % 45.1'inin gündüz saatlerinde meydana geldiği saptanmıştır. Hastaların %53.3'ünün evde, %19.2'sinin dışarıda, %27.5'inin hastaneye getirilirken arrest olduğu; en sık arrest nedeninin respiratuar yetmezlik (% 55) olduğu belirlenmiştir. Tanıklı arrest oranının % 75.8 (138/182), sağlık personeli olmayan tanık tarafından KPR yapılma oranının % 13.9 (13/93) olduğu ve bu vakalarda KPR sonrası spontan dolaşımın % 76.9 oranında döndüğü fakat taburculuk oranının % 15.4 olduğu saptanmıştır. KPR sonrası spontan dolaşımı dönen hastalardaki arrest süresinin (9.8 ± 12.4 dk), spontan dolaşımı dönmeyenlerin arrest süresine (32.5± 51.1 dk) göre daha düşük olduğu belirlenmiştir. Spontan dolaşım dönme oranının, 20 dk'dan daha az KPR yapılmış olan vakalarda % 94.9, 20 dk'dan daha uzun süre KPR yapılmış olan vakalarda % 22 olduğu tesbit edilmiştir. KPR süresi 20 dk'dan uzun olan vakalarda taburculuk oranının % 5.7 olduğu (kötü nörolojik durum ile) saptanmıştır. Hastane dışı arrest olup KPR yapılmış olan 182 hastanın 26'sı (% 14.3) hastaneden taburcu olduğu, bu hastalardaki nörolojik sekel oranının % 57.7 (15/26) olduğu belirlenmiştir. Sonuç: Çocuklarda hastane dışı kardiyak arrestle ilgili yeni tedavi yöntemleri ve klavuzlar geliştirilmesine rağmen, iyi nörolojik sonuç ile yaşam oranları hala yüz güldürücü değildir. Kardiyak arreste tanık olan kişi tarafından hastaya erken ve etkili KPR yapılması sonuçların daha iyi olacağını göstermektedir. Bu nedenle, başta kronik hastalığı olan hasta çocukların aile üyeleri olmak üzere tüm ebeveynlere KPR eğitiminin verilmesi ile bu tür vakalarda sağ kalımın artması ve yaşayan çocuklarda da iyi nörolojik sonuçların elde edilmesi sağlanabilir.

Anahtar Kelimeler: kardiyopulmoner resüsitasyon, hastane dışı, çocuk, kardiyopulmoner arrest

S-003 [Çocuk Acil]

Çocuk Acil Triyaj Odasında Temassız İnfrared Termografi: Klinik Doğruluk ve Duyarlılığı

Emel Berksoy[1], Özlem Bağ[2], Selçuk Yazıcı[3], Tanju Çelik[1]
[1]Dr. Behçet uz Çocuk Hastanesi, Acil Servis, İzmir
[2]Dr. Behçet uz Çocuk Hastanesi, Pediatri Kliniği, İzmir
[3]Balıkesir Üniversitesi Tıp Fakültesi Hastanesi, Çocuk Sağlığı ve Hastalıkları A.B.D, Balıkesir

Giriş: Vücut sıcaklığı, triyaj odasındaki çocukların değerlendirilmesinde kullanılan en sık vital bulgulardan biridir. Bu nedenle doğru ölçülmesi önem kazanmaktadır. Pek çok sağlık bakım sistemine göre 'altın standard' yöntem olarak kabul edilen rektal ateş ölçümü, invaziv olması ve özellikle büyük çocuk ve ergenlerde strese neden olması; aksiller ölçümlerin ise pratik ve hızlı olmayışı kalabalık acil servisler için dezavantajdır. Bu nedenlerden dolayı infrared termografi (IFR) ile vücut sıcaklığı ölçüm yöntemi geliştirilmiştir. Bu çalışmanın amacı, acil servis triyaj odasına alınan ateşli ve ateşsiz çocukların IFR ile yapılan vücut sıcaklığı ölçümlerinin duyarlılık ve özgüllüğünüyaşgruplarınagörebelirlemekvedeğişikyaşgruplarındaIFRölçümlerini aksiller dijital termometre (ADT) ölçümleri ile karşılaştırmaktır. Yöntem: Çalışmaya gün boyu çocuk acil servis triyaj odasına kabul edilen 184 ateşli ve 135 ateşi olmayan çocuk alındı. Aynı hemşire tarafından eş zamanlı olarak dijital elektronik termometre ile aksiller bölgeden ölçülen vücut sıcaklıkları ve IFR ile alın, boyun ve enseden yapılan ölçümler kaydedildi. Aksiller vücut sıcaklığı 37.5 C°'nin üstünde olması ateş varlığı olarak tanımlandı. Bu dört bölgeden yapılan ölçümler istatistiksel olarak değerlendirildi. Bulgular: Çalışma grubunun tümünde aksiler vücut sıcaklığı 37.7 ± 1.5 C° (median ± IQR) olarak bulunurken, IFR ile alından yapılan ölçümler (IFR-F) ortalama 37 ± 1.1 (median ± IQR), IFR ile boyundan yapılan ölçümler (IFR-N) 37.6 ± 1.5 (median ± IQR), IFR enseden yapılan ölçümler (IFR-B) 37 ± 1.2 °C (median ± IQR) olarak bulundu. Bland Altman analizi ile IFRF, IFRN, IFRB ölçümlerinin aksiller ölçümlerle kıyaslanabilir olduğu, bununla birlikte aksiler ölçümler altın standard kabul edildiğinde, tüm uyumun zayıf olduğu görüldü. IFR-F ölçümlerinin ≥ 36,75 olduğu olgularda duyarlılığı %88,6, özgüllüğü % 60 olarak bulundu. IFR-N ölçümlerinin ≥ 37,35 değerlerde duyarlılığı %75, IFR-B değerlerinin ≥ 36,95 olduğu durumlarda duyarlılığı %78,8 olarak bulundu ve ateşli olguların %11,4 ünün IFR-F ile kaçırıldığı saptandı.

Sonuç: Çocuk acil triyaj odasında IFR-F, IFR-N ve IFR-B'nin ateş taramasında kullanılması için henüz yeterli duyarlılık ve özgüllükte olmadığı düşünüldü.

Anahtar Kelimeler: aksiller termometre, ateş ölçüm yöntemleri, infrared temassız termometre

S-004 [Çocuk Acil]

KİBAS Şüpheli Hastaların Optik Sinir Kılıf Çapı Ölçümü ile Değerlendirilmesi

Özlem Tolu Kendir[1], Hayri Levent Yılmaz[1], Hüseyin Tuğsan Ballı[2], Ahmet Kağan Özkaya[1], Sinem Sarı Gökay[1]
[1]Çukurova Üniversitesi Tıp Fakültesi Çocuk Sağlığı ve Hastalıkları Anabilim Dalı, Çocuk Acil Bilim Dalı, Adana
[2]Çukurova Üniversitesi Tıp Fakültesi Radyoloji Anabilim Dalı, Adana

Giriş-Amaç: Kafa içi basınç artış sendromu (KİBAS) çeşitli nedenlere bağlı gelişebilen, acil birimlerinde hızlı tanınıp, zamanında ve doğru şekilde tedavisinin yapılması gereken oldukça mortal bir klinik tablodur. KİBAS düşünülen hastada tanı ve etiyolojinin belirlenmesi amacıyla yapılan işlemler ya invaziftir ya da radyasyon maruziyetine neden olur. KİBAS'ın değerlendirilmesinde ultrasonografi (USG) ile optik sinir kılıf çapı ölçümünün (OSKÇ) yararını ve test gücünü belirlemeyi amaçladık.

Gereç ve Yöntem: Acil birimimize getirilen hastaya öncelikle yaşamsal öneme sahip müdahalesi yapıldıktan sonra supin ve nötral pozisyonda gözleri kapalı, transorbital ultrasonografi uygulandı. Birimimizde bulunan Sonosite Edge marka USG cihazı ile yüksek frekanslı yüzeyel almaç ve jel kullanılarak işlem yapıldı. KİBAS değişikliklerine en duyarlı olduğu belirlenen globun 3 mm derinliğinde hipoekoik iki kenarlı çizgi olarak görünen optik sinirin çapı hem longitudinal hem de transvers kesitlerde ölçülüp kayıt yapıldı.

Bulgular: Haziran 2015-Eylül 2016 tarihleri arasında birimimize getirilen KİBAS kuşkusu olan 57 olgu ve 35 kontrol grubu çalışmaya dahil edildi. 31 hasta erkek, 26 hasta kızdı. Yaş ortalamaları 138 ay (±56,2) idi. 31olgu KİBAS klinik bulguları gelişme olasılığı yüksek travma olgularıydı. Diğerleri baş ağrısı, kusma, bilinç değişikliği, nöbet gibi KİBAS olasılığı olan olgulardı. 28 hastaya birimimizde anti-ödem tedavi uygulandı. BT'de 38 hastanın ödemi yoktu, 19 hastada hafif-orta-ağır beyin ödemi vardı. BT'de ödem bulgusu olmayan 3 hastanın GKÖ<8 idi. BT'de beyin ödemi olmayan 38 hastanın ortalama OSKÇ ölçümleri 0,48 cm (±0,05), ödemi olanlarda 0,55 cm(±0,07) bulundu (p<0,05). BT'de ödemi olmayan gruba GKÖ ≤8 olan hastalar eklendiğinde OSKÇ ölçümleri 0,55 cm (±0,07) bulundu (p<0,05). Kontrol grubu yaş ortalaması 151ay (±56,2) idi. ortalama OSKÇ ölçümleri 0,39(±0,02) cm idi (p<0,05).

Çalışmamızda OSKÇ cut-off değeri 0,49 mm olarak belirlendiğinde, sadece BT bulgularına kıyasla ölçümün duyarlılığı %84,2, seçiciliği %63,2 bulunurken, BT'de ödem olmayan GKÖ ≤8 olan hastalar gruba eklendiğinde ölçümün duyarlılığı %81,8 özgüllüğü %65,7 olarak belirlenmiştir.

Tartışma: KİBAS durumlarında BT inceleme ve papil stazı bakısı orta/geç bulgu olması nedeniyle acil şartlarda yeteri kadar yol gösterici olmayabilir. OSKÇ dakikalar içinde genişlemeye başladığı için OSKÇ ölçümü akut dönemde daha duyarlı ve klinik kuşku halinde hasta yönetimini yönlendirici olabilir.

Anahtar Kelimeler: Kibas, Optik Sinir Kılıf Çapı Ölçümü

S-005 [Çocuk Acil]

Çocuk Acil Servisinde Travma Hastasına Uygulanan Tıbbi Bakım Hizmetinin Değerlendirilmesi: Amerika Birleşik Devletleri ve Türkiye'de Üst Düzey İki Acil Kliniğinin Karşılaştırılması

Alkan Bal[1], Michael Cooper[2], Murat Anıl[1], Halim Hennes[2]
[1]İzmir Tepecik Eğitim ve Araştırma Hastanesi Çocuk Sağlığı ve Hastalıkları Kliniği, Çocuk Acil Bölümü, İzmir, Türkiye
[2]Texas Southwestern University Faculty of Medicine, Department of Pediatric Emergency Medicine, Dallas, Texas, USA

Amaç: Amerika'da en üst düzey pediatrik travma merkezine ve Türkiye'de bir pediatrik travma merkezine başvuran araç içi (AİTK) ve araç dışı trafik kazası (ADTK) geçiren çocuk hastaların verilerinin karşılaştırılması amaçlanmıştır.

Yöntem: Ocak 2014 ve Ocak 2015 tarihleri arasında AİTK ve ADTK nedeniyle Türkiye'de İzmir Tepecik Eğitim ve Araştırma Hastanesi (İTEAH) ve Amerika'da Children's Medical Center Dallas (CMCD) çocuk acil servisine başvuran hastaların kayıtları geriye dönük olarak incelendi. Hastaların demografik verileri, hastane öncesi bilgileri (travma mekanizması, nakil edilme yöntemi), injury severity skorları (ISS), Abbreviated injury scale (AIS) skorları, Glasgow koma skorları (GKS), çocuk acil bekleme süreleri, acil servisde uygulanan işlemler, acil servis ve hastaneden çıkıştaki durumları ve mortaliteleri hazırlanan forma kaydedildi. Orta (ISS: 5-15) ve ağır (ISS >15) travma skoru olan hastalar çalışmaya dahil edildi.

Bulgular: ISS'ye gore orta ve ağır AİTK ve ADTK nedeniyle başvuran, 106 hasta İTEAH grubundan, 125 hasta CMCD grubundan çalışmaya dahil edildi. İTEAH grubunda hastaların %86'sı (n: 92) ADTK vakaları iken CMCD grubunda %40'ı (n: 50) ADTK 'ydı (p:0.000). İTEAH grubunda hastaların %15'i (n: 16) kendi imkanlarıyla acil servise getirilirken, CMCD grubunda %2.1'i (n: 3) kendi imkanlarıyla acil servise getirilmişti (p: 0.000). Her iki gruptaki hastaların ISS ve GKS açısından aralarında istatistiksel farlılık yoktu (p> 0.05). CMCD grubunda ki hastalarda mortalite oranı %7.2 (n: 9) iken, İTEAH grubunda %4.7 (n: 5) olarak bulundu (p> 0.05). Kan ürünü kullanımı CMCD grubunda yüksek iken (p: 0.005), hipertonik saline kullanımı İTEAH grubunda anlamlı olarak yüksek bulundu (p: 0.000).

Sonuç: Bu literatür de bulabildiğimiz kadarıyla Amerika ve Türkiye'deki iki pediatrik travma merkezinin karşılaştırıldığı ilk çalışmadır. Bulgularımız Türkiye'de çocuk travma bakımının iyileştirilmesi konusunda yol gösterebilir. Özellikle bir travma registrisi ihtiyacı, geliştirilmiş travma eğitimi ve travma hasta bakım protokollerinin standardizasyonu bunlardan bazılarıdır. Ek olarak, hastane öncesi bakımın ve hasta taşıma yöntemlerinin geliştirilmesi gerektiğini düşünmekteyiz. Travma konusundaki verilerin toplanmasının ve organize bir travma bakımının ulusal travma önleme yöntemlerinin geliştirilmesindeki yeri tartışılmazdır.

Anahtar Kelimeler: Çocuk Acil Servis, Travma, Travma Sistemleri, Araç Kazaları

S-006 [Çocuk Acil]

Toplumdan Kazanılmış Pnömonili Çocukların Akciğer Ultrasonografisi ile Değerlendirilmesi

Hayri Levent Yılmaz[1], Ahmet Kağan Özkaya[2], Sinem Sarı Gökay[1], Özlem Tolu Kendir[1]
[1]Çukurova Üniversitesi Tıp Fakültesi, Çocuk Sağlığı ve Hastalıkları Anabilim Dalı, Çocuk Acil Bilim Dalı, Adana
[2]Karadeniz Teknik Üniversitesi Tıp Fakültesi, Çocuk Sağlığı ve Hastalıkları Anabilim Dalı, Çocuk Acil Birimi, Trabzon

Giriş: Pnömoni, çocuklarda hem halk sağlığı açısından hem de ekonomik olarak getirdiği yükler nedeniyle ciddi bir sağlık sorunudur . Akciğer ultrasonografisi, pnömonili çocukların tanısında yüksek doğruluk oranına sahip ve göğüs grafisinin yerini alabilecek gibi gözükmektedir. Hızlı, taşınabilir, tekrarlanabilir, hasta başında kolayca yapılabilir olması ve radyasyon maruziyetine neden olmaması gibi özellikler, hasta başı akciğer ultrasonografisini değerli kılmaktadır. AMAÇ: Bu çalışmanın amacı pnömoni kuşkusuyla çocuk acil servisinde değerlendirilen hastalardaki akciğer ultrasonografisinde saptanan pnömoni bulgularını ortaya koymak ve akciğer ultrasonografisini göğüs grafisi ile karşılaştırarak pnömoni tanısını koymada yararını gösterebilmektir

Gereç-Yöntem: Çalışma ileriye yönelik kör olarak çocuk acil bölümünde tek uygulayıcı ile pnömoni şüphesi olan çocuklarda hasta başı akciğer ultrasonografisi ile değerlendirilerek yürütüldü. Çalışmaya 1 ay - 18 yaş, daha önce sağlıklı olup belirti ve bulguları pnömoni düşündüren (ateş, dispne, öksürük ve anormal dinleme bulguları ya da bunların birliktelikleri), aynı zamanda göğüs grafisi çekilen çocuklar dahil edildi.

Bulgular: Toplam 160 çocuk [(ortalama yaş 40,7±48,3 ay (1-211 ay), 88 erkek] çalışmaya dahil edildi. Çalışmaya alınan çocukların 149'unun [ortalama yaş 38,8 ± 47,8 ay (1 - 211 ay)] son tanıları toplumdan kazanılmış pnömoni idi, 11 çocukta ise pnömoni saptanmadı; bu hastaların dokuzunun son tanısı üst solunum yolu enfeksiyonu ve ikisinin akciğer ödemi idi. Pnömonisi olan 149 çocuğun 142'sinde akciğer ultrasonografisi bulguları pnömoni ile uyumlu iken 132 sinde göğüs grafisi bulguları pnömoni ile uyumluydu. Yedi hastada akciğer ultrasonografisi ile pnömoni bulguları gösterilemedi. Bu 7 hastanın ikisinde göğüs grafisi de normal idi. Göğüs grafisi 17 çocukta pnömoni ile uyumlu değilken bu çocukların 15'inde pnömoni akciğer ultrasonografisi ile doğrulandı. Toplumdan kazanılmış pnömonili çocuklarda akciğer ultrasonografisi ile göğüs grafisi yardımcı tanı aracı olarak karşılaştırıldığında istatistiksel olarak aralarında anlamlı fark olduğu görüldü (p< 0,041).

Tartışma: Çalışmamız diğer çalışmalarla da uyumlu olarak akciğer ultrasonografisinin pnömonili çocuklarda konsolidasyonu saptamada başarılı olduğunu gösterir niteliktedir. Hasta başı akciğer ultrasonografisinin çocuklarda pnömoni tanısında klinisyenlere, en az göğüs grafisi kadar yarar sağladığı görülmektedir. Sonuçta, akciğer ultrasonografisinin yararını ortaya koyan ve tanısal araç olarak akış çizelgelerine girmesini sağlayacak farklı metadolojiler ile oluşturulan çalışmalara gereksinim vardır.

Anahtar Kelimeler: toplumdan kazanılmış pnömoni, akciğer ultrasonografisi, çocuklar

S-007 [Çocuk Acil]

Pediatri Asistanları Tarafından Yapılan Entübasyonlarda Direkt Laringoskop, McGrath MAC® ve Storz C-MAC Pocket Monitor® Videolaringoskop Etkinliğinin Karşılaştırılması

Anıl Er[1], Aykut Çağlar[1], Hale Çitlenbik[1], Fatma Akgül[1], Emel Ulusoy[1], Hale Ören[2], Durgül Yılmaz[1], Murat Duman[1]
[1]Dokuz Eylül Üniversitesi, Çocuk Acil Bilim Dalı, İzmir
[2]Dokuz Eylül Üniversitesi, Çocuk Sağlığı ve Hastalıkları Bilim Dalı, İzmir

Giriş: Entübasyon işlemi kritik hastalarla karşılaşan pediatri asistanları için kazanılması gereken bir beceridir. Başarısız entübasyon hipoksinin yaratacağı sistemik komplikasyonlar ve travmanın yaratacağı mekanik komplikasyonlar gibi çok sayıda morbidite ile sonuçlanabilir. Kolay ulaşılabilir ve kullanılabilir olması nedeniyle direkt laringoskop entübasyon işleminde en çok tercih edilen cihazdır. Direkt laringoskop vokal kordların direkt görülmesini gerektirmektedir ancak kritik hastalarda bu her zaman mümkün olmamaktadır. Bu durumlarda videolaringoskoplar kullanılarak ucundaki kamera aracılığı ile görüntü elde edilir ve entübasyon işlemi kolaylaştırılabilir. Videolaringoskopların çocuk hastalardaki kullanımı ve etkinliği ile ilgili kısıtlı sayıda çalışma mevcuttur. Bu çalışmada pediatri asistanları tarafından yapılan entübasyonlarda direkt laringoskop ile McGrath MAC® ve Storz C-MAC Pocket Monitor® videolaringoskop etkinliğinin karşılaştırılması amaçlanmıştır.

Gereç ve Yöntem: Bu çalışmada Dokuz Eylül Üniversitesi Çocuk Sağlığı ve Hastalıkları Anabilim Dalı'nda görevli ve videolaringoskopi tecrübesi olmayan pediatri asistanlarının iki farklı manken üzerinde (AirSim Baby® ve AirSim Child®) direkt laringoskop, McGrath MAC® ve Storz C-MAC Pocket Monitor® videolaringoskop ile gerçekleştirdiği entübasyonlar değerlendirilmiştir. Çocuk mankende Macintosh bıçak yanısıra McGrath MAC® videolaringoskop ile yapılan zor entübasyonlar için üretilmiş açılı X-blade®; bebek mankende ise Miller bıçak ve McGrath MAC® videolaringoskop için MAC-1 bıçak kullanılmıştır. Entübasyonlar her bir cihaz için bir grup olmak üzere çocuk mankende 4 grupta (DL,McG,ST,XB) ve bebek mankende 3 grupta (DL,McG,ST) incelenmiştir. Entübasyon başarısı, entübasyon süresi, vokal kordların görülme süresi, Cormack&Lehane skoru ve Visual Analog Skalaya göre cihaz kullanım kolaylığı değerlendirilmiştir. Sonuçlar: Çalışmada 50 pediatri asistanı toplam 350 entübasyon (200 entübasyon çocuk mankende, 150 entübasyon bebek mankende) gerçekleştirmiştir. Çocuk mankende entübasyon başarı oranı %94 saptanmıştır. DL, McG ve ST gruplarında entübasyon başarı oranları arasında anlamlı fark bulunmazken (p=0,591), en düşük entübasyon başarı oranı XB grubundadır. Vokal kordların görülme süresi ve entübasyon süresi açısından gruplar arasında anlamlı fark

bulunmuştur (p<0,001). Entübasyon süresinin DL grubunda en kısa olduğu saptanmıştır. DL, McG ve ST grubunda C&L skorunun, XB grubuna göre daha iyi olduğu görülmüştür. VAS açısından gruplar arasında anlamlı fark saptanmıştır (p<0,001). ST ve DL grupları arasında ise VAS açısından anlamlı fark bulunmamıştır (p=0,098). Bebek mankende ise entübasyon başarı oranı %81,3 bulunmuştur. McG grubunda başarı oranı diğer gruplardan daha düşük saptanmıştır (p=0,041). Vokal kordların görülme süresi açısından gruplar arasında fark bulunmamıştır (p=0,142) ancak gruplarda entübasyon süreleri ve C&L skorları açısından anlamlı fark saptanmıştır (p=0,005). McG grubunda VAS diğer gruplardan daha yüksek saptanmıştır.

Tartışma: Çalışmamızda çocuk mankende direkt laringoskop ile videolaringoskoplarda vokal kordların görülme süresi ve entübasyon süresi açısından gruplar arasında anlamlı fark varken başarı oranları ve C&L skorları benzer bulunmuştur. Zor havayolu için geliştirilen açılı bıçakların ise entübasyon süresini uzattığı ve başarı oranını azalttığı görülmüştür. Bebek mankende ise entübasyon süresi ve C&L skorları açısından gruplar arasında anlamlı fark bulunmuştur. Başarı oranı ise McGrath MAC® videolaringoskop ile yapılan uygulamalarda daha düşük saptanmıştır. Videolaringoskopların bebek ve çocuklardaki etkinliğinin gösterilmesi için gerçek hastalardaki entübasyonların değerlendirildiği çalışmalara ihtiyaç vardır.

Anahtar Kelimeler: pediatrik, entübasyon, videolaringoskop

S-008 [Çocuk Acil]

Çocuk Acil Servislere 112 ile Transport Edilen Hastaların Epidemiyolojik Özellikleri; Bir Yıllık Çok Merkezli Tanımlayıcı Çalışma

Caner Turan[1], Eylem Ulaş Saz[1], Maurat Anıl[2], Alkan Bal[2], Gamze Gökalp[2], Hayri Levent Yılmaz[3], Sinem Sarı Gökay[3], Tuğçe Çelik[3], Nilden Tuygun[4], Halise Akça[4], Deniz Tekin[5], Sinan Oğuz[5], Tanju Çelik[6], Özlem Tekşam[7], Ayşe Gültekingil Keser[7], Gülser Esen Besli[8], Murat Duman[9], Ali Yurtseven[1]
[1]Ege Üniversitesi Tıp Fakültesi, Çocuk Sağlığı ve Hastalıkları, Çocuk Acil BD, İzmir
[2]Tepecik Eğitim ve Araştırma Hastanesi, Çocuk Sağlığı ve Hastalıkları, Çocuk Acil BD, İzmir
[3]Çukurova Üniversitesi Tıp Fakültesi, Çocuk Sağlığı ve Hastalıkları, Çocuk Acil BD, Adana
[4]Sami Ulus Çocuk Hastanesi, Çocuk Acil BD, Ankara
[5]Ankara Üniversitesi Tıp Fakültesi, Çocuk Sağlığı ve Hastalıkları, Çocuk Acil BD, Ankara
[6]Dr.Behçet Uz Çocuk Hastalıkları Ve Cerrahisi Eğitim Ve Araştırma Hastanesi, Çocuk Acil BD, Izmir
[7]Hacettepe Üniversitesi Tıp Fakültesi, Çocuk Sağlığı ve Hastalıkları, Çocuk Acil BD, Ankara
[8]Medeniyet Üniversitesi Tıp Fakültesi, Çocuk Sağlığı ve Hastalıkları, Çocuk Acil BD, Istanbul
[9]Dokuz Eylul Üniversitesi Tıp Fakültesi, Çocuk Sağlığı ve Hastalıkları, Çocuk Acil BD, İzmir

Giriş: Türkiye'deki Acil Transport Sistemleri (ATS) (112 olarak bilinmekte), tüm dünyada olduğu gibi yetişkin hastalar için uyarlanmış ve geliştirilmiştir. Pediatrik hastalar ATS çağrılarının %8-10'u kadarını kapsamaktadır; ancak transport edilen çocuk hastaların klinik özellikleri ve yapılan müdahaleler ile ilgili hiçbir ulusal veri mevcut değildir.

Amaç: 1. Ülkemizde 112 tarafından transport edilen çocuk hastaların klinik ve demografik özelliklerini tanımlamak 2. Transport öncesinde hastaların teslim edileceği merkezin bilgilendirilme durumu, transport sırasında hastalara uygulanan ya da uygulan(a)mayan hayat kurtarıcı veya diğer girişimleri saptamak 3. Transport sonrasında hastaların teslim edildiği acil servislerde yapılan hayat kurtarıcı girişim sıklığı ve özelliklerini belirtmek 4. Transport edilmiş olguların hospitalizasyon, mortalite oranları ve bunları etkileyen faktörleri belirlemek.

Gereç ve Yöntem: Çalışma Ağustos 2013- Ağustos 2014 tarihleri arasında İzmir, Ankara, İstanbul, ve Adana illerindeki (4 Sağlık Bakanlığı EAH ve 5 Üniversite Hastanesinin) toplam 9 Çocuk Acil servisinde prospektif olarak yapılmıştır. Çalışma öncesi internet ortamında hazırlanan veri toplama formu tüm merkezlere ulaştırılmıştır. Bu formda hastaların klinik, demografik özellikleri, transport nedeni, transport öncesi teslim edileceği merkezin bilgilendirilme durumu, transport sırasında hastaların izlemi, transport sırasında ve sonrasında hastalara uygulanan girişimler (hayati tehdit edici veya değil), teslim edilen hastaların aciliyet durumları, hospitalizasyon ve mortalite oranları ve bunlarla ilişkili faktörler yer almakta idi. Çalışma için Ege Üniversitesi Etik kurul onayı alınmıştır.

Bulgular: Çalışmaya 9 merkezden toplam 2094 hasta bildirilmiştir. Bu sayı o dönemde yapılan tüm transferlerin %6.7'sini oluşturuyordu. Transport edilen hastaların median yaşı 5.5 yıl iken, %55'i kız idi. Hastaların çoğu (%94) kara ambulansı ile transport edilirken, sadece %16'sında hekim, %2'sinde ise hemşire bulunmaktaydı. Ambulans veya Komuta merkezleri hastaları teslim ettikleri merkezleri transfer öncesi bilgilendirmeme eğiliminde idi (%73). Üçüncü düzey acil servislere 112'in getirdiği hastaların klinik özellikleri sırası ile; travma (%20), nörolojik hastalıklar (%19.5), intoksikasyon (%13.5) ve solunum yolu enfeksiyonları (%10) şeklinde idi. Transport edilen hastaların %40'ında damar yolu mevcut değildi. Acil servise kabul edildikten sonra en fazla yapılan hayat kurtarıcı girişimler sırası ile endotrakeal entübasyon (25 hasta) ve kardiyopulmoner resüsitasyon (9 hasta) idi. KPR yapılan tüm hastalar acil serviste eksitus oldu. Olguların %41'i acil müdahale yapıldıktan sonra hospitalize edilmiştir. Yatışların sadece %10'u çocuk yoğun bakım ünitesine yatırılmıştır. Paramedik donanımlı ambulanslarla transfer edilen olguların prognozu daha kötü idi (p<0.001).

Sonuç: Her ne kadar çocuk hastalar ATS'nin klinik kullanımında küçük bir yer tutmakta ise de çocuklardaki yaklaşımlar ve girişimler erişkinlerden tamamen farklıdır. Bu çalışmada transport sırasında hastalara yetersiz girişim yapıldığı, özellikle de paramedik donanımlı ambulanslarda prognozu etkileyen hayat kurtarıcı girişimlerin yeterince yapılamadığı görülmüştür. Ambulanslardaki erişkin baskın eğitim ve donanımın transfer edilen pediatrik popülasyonun mortalitesi üzerine etkili olduğu ortaya çıkmıştır. Bu çalışmada 112 ile transfer edilen pediatrik popülasyonun önemli özellikleri vurgulanmıştır. 112 ekiplerinin çocuk/kritik hasta için daha iyi bir eğitim sürecinden geçmesi hastane öncesi ve sonrasındaki mortaliteyi olumlu yönde etkileyecektir.

Anahtar Kelimeler: 112, transport, acil, çocuk

S-009 [Çocuk Acil]

Çocuklarda Akut Eksudatif Tonsillit Tedavisinde Ampirik Antibiyotik Kullanımı Ne Kadar Gerekli?

Bahri Elmas[1], Mustafa Altındiş[2]
[1]Sakarya Üniversitesi Tıp Fakültesi Pediatri Anabilim Dalı, Sakarya
[2]Sakarya Üniversitesi Tıp Fakültesi Mikrobiyoloji Anabilim Dalı, Sakarya

Giriş ve Amaç: Akut eksudatif tonsillit çocuk acil servislerde sık karşılaşılan bir durumdur. Ampirik antibiyotik tedavisinin gerekliliği ile ilgili çocuklarda yapılan az sayıda çalışmada farklı sonuçlar bildirilmektedir. A grubu beta hemolitik streptokok(AGBHS) tayininde boğaz kültürü altın standart olmakla birlikte geç sonuç alınması nedeni ile acil şartlarda tedavi kararına katkısını kısıtlamaktadır. Viral kültür ve moleküler çalışmalar da acil şartlarında metod ve maliyet açısından

etkin bulunmamaktadır. Bu nedenle klinik bulgular ve rutin laboratuvar tetkiklerle tanı konularak tedavi başlanması acil servis şartlarında bir zorunluluk gibi görünmektedir. Tonsillerde eksuda bulunması çoğunlukla AGBHS varlığı lehine yorumlanmaktadır. Çalışmamızda akut eksudatif tonsillitli hastalarda AGBHS ve viral etkenlerin sıklığı tespit edilerek ampirik antibiyotik kullanımının gerekliliği konusunun tartışılması amaçlanmıştır.

Gereç ve Yöntem: Çalışma Sağlık Bakanlığı Sakarya Üniversitesi Eğitim ve Araştırma Hastanesi Çocuk Acil Servisinde Ocak 2015-Aralık 2015 tarihleri arasında fizik muayene ile akut eksudatif tonsillit tanısı konulan 150 çocuk hastanın boğaz sürüntülerinden grup A streptokok hızlı antijen testi, boğaz kültürü, EBV, HSV-1, enterovirus ve adenovirus için moleküler çalışma yapılmıştır.

Bulgular: Akut eksudatif tonsillit tanısı alan 2-17 yaş arası (ortanca yaş: 7.3/yıl) 150 hastanın 79(%53)'u erkek idi. 14(%9.2) hastada grup A streptokok hızlı antijen, 11(%7.3) hastada boğaz kültüründe AGBHS pozitifliği saptandı. Arcanobacterium haemolyticum pozitifliği hiçbir hastada saptanmadı. EBV 75(%50), adenovirus13(%8.7), HSV-1 16(%10.7) ve enterovirus 8(%5.3) hastada pozitif olarak bulundu. 52(%34) hastada herhangi bir etken tespit edilemedi. Boğaz kültüründe AGBHS pozitifliği saptanan 5(%3) hastada EBV pozitif olarak bulundu. EBV pozitif bulunan 75 hastanın 11(%24)'inde HSV-1, 5 (%6)'inde enterovirüs ve 4(%5)'ünde adenovirüs pozitifliği saptandı. A grubu beta hemolitik streptokok tayininde grup A streptokok hızlı antijen testinin duyarlılığı %90, özgüllüğü %97, pozitif prediktif değeri %71, negatif prediktif değeri %99, genel doğruluk %96 olarak bulundu.

Sonuçlar: Akut eksudatif tonsillit etkenleri çoğunlukla virüslerdir ve rutin ya da acil antibiyotik tedavisi gerekli değildir. Exüdatif görüntü olması tonsillitlerde AGBHS için spresifik bir bulgu değildir. Grup A streptokok hızlı antijen testi duyarlılığı ve özgüllüğü yüksek bir testtir ve acil şartlarında tanıda önemli bir yeri vardır.

Anahtar Kelimeler: Akut eksudatif tonsillit, ampirik antibiyotik, A grubu beta hemolitik streptokok, viral etkenler

S-010 [Çocuk Acil]

Alt solunum Yolu Hastalıklarında Yüksek Akımlı Nazal Kanül Oksijenasyon Tedavisinin Sonuçları: İki Merkez Deneyimi

Yakup Söğütlü[1], Esen Besli[2], Suat Biçer[1], Asuman Kıral[2], Medya Namdar[1], Olcay Şah[1], Gülçin Kurt[1]
[1]Marmara Üniversitesi Tıp Fakültesi Çocuk Sağlığı ve Hastalıkları Ana Bilim Dalı, Çocuk Acil Kliniği
[2]İstanbul Medeniyet Üniversitesi Göztepe Eğitim ve Araştırma Hastanesi, Çocuk Kliniği

Amaç: Yüksek akımlı nazal kanül oksijenasyon (YANKO) tedavisi uygulanan çocuk hastaların demografik ve klinik bulguları, endikasyonları ve klinik sonuçlarının değerlendirilmesi amaçlandı.

Yöntem: Marmara Üniversitesi Pendik Eğitim ve Araştırma Hastanesi Çocuk Acil kliniği (n=32) ve Medeniyet Üniversitesi Göztepe Eğitim ve Araştırma Hastanesi Çocuk Acil kliniğinde (n=12)YANKO tedavisi uygulanan toplam 44 olgunun verileri, olgu değerlendirme formlarından elde edilen demografik veriler, komorbidite durumları, tedavi endikasyonları, klinik ve laboratuvar verileri, tedavilerin sonuçları geriye dönük olarak değerlendirildi.

Bulgular: Kasım 2015-Ağustos 2016 döneminde YANKO tedavisi uygulanan bronşiolit (n=21) ve pnömoni (n=23) tanılı toplam 44 olgunun yaşları 1-6 ay (n=18, bronşiolit/pnömoni: 12/6), 7-12 ay (n=14, bronşiolit/pnömoni: 8/6) ve >12 ay (n=12, bronşiolit/pnömoni: 1/11) şeklindeydi. Etken olarak RSV 6 olguda (bronşiolit/pnömoni: 4/2) pozitif bulundu. Komorbidite 24 olguda (bronşiolit/pnömoni: 8/16), prematürelik anamnezi 15 olguda (bronşiolit/pnömoni: 6/9)mevcuttu. Başlıca radyolojik bulgular hiperaerasyon (n=7, bronşiolit/pnömoni: 7/0), infiltrasyon (n=37, bronşiolit/pnömoni: 15/23) ve atelektazi (n=1, bronşiolit/pnömoni: 1/0) şeklindeydi. YANKO tedavi uygulama süresi ≤24 saat (n=25, bronşiolit/pnömoni: 16/9), 24-48 saat (n=10, bronşiolit/pnömoni: 2/8) ve >48 saat (n=9, bronşiolit/pnömoni: 3/6) şeklindeydi. Acilden taburculuk 11 olguda gerçekleşti (bronşiolit/pnömoni: 5/6), bunların çoğunun (n=9) takip ve tedavisi 24 saatin üzerinde sürmüştü (bronşiolit/pnömoni: 3/6). Yoğun bakıma yatış 5 olguda (bronşiolit/pnömoni: 2/3), entübasyon ve mekanik ventilasyon 3 olguda (bronşiolit/pnömoni: 2/1), eksitus 1 olguda (bronşiolit) gerçekleşti. Dakika solunum sayısının 0, 4, 8, 12 ve 24. saatlerdeki ortalama değerleri sırasıyla 62.9, 50.3, 50.7, 49.6 ve 47.6 (bronşiolit: 66.9, 48.5, 48.8, 47.6, 49.5; pnömoni: 58.9, 52.2, 53.8, 51.3, 46) idi. Arteryel oksijen saturasyonunun 0, 4, 8, 12 ve 24. saatlerdeki ortalama değerleri sırasıyla %91.6, %97.1, %97.5, %96.9 ve %97 (bronşiolit: %92.5, %98.7, %97.6, %97.5, %97; pnömoni: %90.8, %95.7, %97.4, %96.4, %96.9)idi. Nabız sayısının 0, 4, 8, 12 ve 24. saatlerdeki ortalama değerleri sırasıyla 151.8, 140.4, 138.2, 134.8 ve 133.4 (bronşiolit: 152.7, 142.3, 135.5, 134.5, 134; pnömoni: 150.7, 138.3, 143.3, 135.1, 132.7) idi. Kan pH'sının 0, 4. saatler ve tedavi sonu değerleri sırasıyla 7.35, 7.40, 7.38 (bronşiolit: 7.35, 7.40, 7.39; pnömoni: 7.34, 7.40, 7.38) idi. Kan parsiyel karbondioksit değerleri 0, 4. saatler ve tedavi sonunda sırasıyla 43.6, 39.0, 40.8 mmHg (bronşiolit: 41.0, 38.0, 38.9; pnömoni: 45.8, 39.8, 42.5) idi. Hava kaçağı hiçbir olguda gözlenmedi.

Sonuç: Alt solunum yolu hastalıklarında YANKO tedavisiyle vital bulgular ve kan gazı değerlerinde tedavinin ilk saatlerinden itibaren olumlu sonuçlar alınmasına ek olarak hiçbir olguda hava kaçağı görülmemesi, bu tedavi şeklinin etkin ve güvenilir olduğu yönünde olumlu işaretler olarak değerlendirilmiştir.

Anahtar Kelimeler: alt solunum yolu hastalığı, bronşiolit, çocuk, pnömoni, yüksek akımlı nazal kanül oksijenasyon

S-011 [Çocuk Acil]

Bronşiyolitli Çocuklarda Acil serviste Uygulanan Isıtılmış Nemlendirilmiş Yüksek Akışlı Nazal Oksijen Tedavisinin Etkinliği

Murat Anil[1], Yüksel Bıcılıoğlu[1], Gamze Gökalp[1], Alkan Bal[1], Emel Berksoy[1], Ayşe Berna Anıl[3], Fulya Kamit Can[2], Fatih Durak[2], Neslihan Zengin[2]
[1]Sağlık Bilimleri Üniversitesi Tıp Fakültesi Tepecik Eğitim ve Araştırma Hastanesi Çocuk Acil Servisi
[2]Sağlık Bilimleri Üniversitesi Tıp Fakültesi Tepecik Eğitim ve Araştırma Hastanesi Çocuk Yoğun Bakım Ünitesi
[3]İzmir katip Çelebi Üniversitesi Tıp Fakültesi Çocuk Yoğun Bakım Bilim Dalı

Giriş-Amaç: Isıtılmış Nemlendirilmiş Yüksek Akışlı Nazal Oksijen Tedavisi (INYANOT) bronşiyolitli çocuklarda solunum işini azaltır, gaz değişimini düzeltir ve solunum yetmezliği riski olan çocuklarda mekanik ventilasyon riskini azaltır. Bu çalışmada çocuk acil servisinde INYANOT başlanan çocuklarda tedaviye yanıtsızlığı etkileyen faktörlerin saptanması amaçlanmıştır.

Gereç-Yöntem: Çocuk acil servisinde 01.01. 2014 ile 31.12.2015 tarihleri arasında INYANOT başlanan bronşiyolit tanılı çocuklar retrospektif olarak değerlendirildi. Hastada bir üst seviye solunum desteğine (invaziv veya invaziv olmayan mekanik ventilatör) ihtiyaç olması tedavi başarısızlığı olarak değerlendirilmiştir.

Bulgular: Toplam 84 olgu (ortanca yaş: 5 ay; 59 erkek / 25 kız) değerlendirildi. Olguların 23'ünde (%27'4) tedavi başarısızlığı yaşandı.

Bunların 14'ünde invaziv ve 9'unda invaziv olmayan mekanik ventilator desteğine geçildi. İnvaziv olmayan mekanik ventilator desteği alanların 5'inde invaziv mekanik ventilatöre geçildi. Olguların 6'sı kaybedildi. INYANOT'ne yanıtlı ve yanıtsız olgular kıyaslandığında kronik hastalık varlığı, önceden hastaneye yatış öyküsü, acil servise başvuru sırasında dehidratasyon varlığı, oksijen saturasyonu < %90 ve pH<7,30 olması açısından istatistiksel olarak anlamlı fark saptandı (p<0,05). Lojistik regresyon analizinde kronik hastalık varlığı (p:0,010; OR: 0,107; %95CI: 0,020-0,587) ve pH<7,30 olması (p:0,025; OR:0,183; %95CI:0,041-0,805) en anlamlı iki parametre olarak belirlendi.

Sonuç: Çocuk acil servisinde başlanan INYANOT bronşiyolitli çocuklarda oldukça etkin bir solunum desteği yöntemidir. Hastanın altta yatan kronik hastalığı olması ve acil servise başvuru sırasında ölçülen kan pH'sının 7,30'un altonda olması, INYANOT'e yanıtsızlığı öngörmede faydalı iki parametredir.

Anahtar Kelimeler: Bronşiyolit, yüksek akışlı ısıtılmış nemlendirilmiş nazal oksijen tedavisi

S-012 [Çocuk Acil]

Beyin Oksijen Saturasyonu Pediyatrik Hastalarda Kardiyopulmoner Resusitasyonu Sonlandırmada ya da Devam Ettirmede Etkili Bir Yöntem mi?

Aykut Çağlar, Anıl Er, Emel Ulusoy, Fatma Akgül, Hale Çitlenbik, Durgül Yılmaz, Murat Duman
Dokuz Eylül Üniversitesi Hastanesi Çocuk Acil Bilim Dalı, İzmir, Türkiye

Amaç: Near infrared spektroskopi (NIRS) kardiyopulmoner resusitasyonun (KPR) monitorizasyonunda kullanılmaya başlayan yeni bir teknolojidir. Canlandırma işlemi sırasında kullanılmasına olanak sağlayan en önemli özelliği ise nabız oksimetri cihazlarının aksine nabız olmayan dokularda da ölçüm yapabilmesidir. Bu çalışmanın amacı pediyatrik hastalarda KPR işlemi sırasında NIRS cihazının kullanılmasının spontan dolaşımının dönmesini ya da KPR'nin başarısızlığı üzerinde etkisini araştırmaktır.

Gereç ve Yöntem: 2014 – 2016 yılları arasında çocuk acile başvurna tüm kardiyak arest olgular ileriye dönük olarak çalışmaya alındı. Tüm hastalar KPR işlemi sırasında standart monitorizasyona ilaveten NIRS ile monitorize edilmiştir. Kardiyopulmoner resusitasyon işlemi Pediyatrik İleri Yaşam Desteği 2010 rehberine uygun şekilde yapılmıştır.

Sonuçlar: On hasta çalışmaya dahil edildi. Hastaların ortanca (ÇAA) yaşı 40,0 (14,0 – 88,2) aydı. Üç (%30) hastada kalıcı spontan dolaşımın geri döndüğü görüldü. Ayrıca bu üç olguda beyin rejyonel oksijen saturayonunda (BrSO2) ani ve belirgin yükselme görüldü. Spontan dolaşımın geri döndüğü hasta grubunda minimum BrSO2 değeri istatistiksel olarak yüksek; %30'un altında kaldığı ortanca süre ise düşüktü (p=0,02; p=0,02).

Sonuç: Çalışmamızda düşük BrSO2 değerinin KPR başarısızlığını göstermede etkili olabileceğini görülmektedir. Ayrıca BrSO2 değerinde ani yükselmenin görülmesi ve yüksek devam etmesinin kalıcı spontan dolaşımın geri dönmesi açısından bir belirteç olduğunu göstermektedir.

Anahtar Kelimeler: Beyin oksimetri, çocuk, kardiyak arest, rejoyonel beyin oksijen saturasyonu, near infrared spektroskopi

S-013 [Çocuk Yoğun Bakım]

Çocuk Yoğun Bakım Ünitesinde Ventilatör İlişkili Pnömoni Tanısında Yeni Biyomarkerlar: Pentraxin 3 ve Surfaktan Protein D

Nazan Ülgen Tekerek[1], Başak Nur Akyıldız[1], Barış Derya Erçal[2], Sebahattin Muhtaroğlu[3]
[1]Erciyes Üniversitesi Tıp Fakültesi, Çocuk Yoğun Bakım Ünitesi, Kayseri
[2]Erciyes Üniversitesi Tıp Fakültesi, Mikrobiyoloji Ana Bilim Dalı, Kayseri
[3]Erciyes Üniversitesi Tıp Fakültesi, Biyokimya Ana Bilim Dalı, Kayseri

Giriş: Ventilatör ilişkili pnömoni (VİP) tanısında kabul görmüş altın standart bir tanı yöntemi bulunmamakla beraber bu metodların etkinliği de tartışmalıdır. Bu çalışma ile VİP tanısı koymada en efektif biyolojik belirtecin bulunması amaçlanmıştır.

Gereç ve Yöntem: Klinik akciğer enfeksiyonu skoru (CPIS) ≥6 puan olan 50 hasta şüpheli VİP, 30 hasta sağlıklı kontrol grubu olarak belirlendi. VİP tanısı nonbronkoskopik bronkoalveolar lavaj kültüründe >10^5 cfu/ml üreme olan hastalarda kesin kabul edildi. C-reactif protein (CRP), prokalsitonin (PCT), pentraxin 3 (PTX3) ve surfaktan protein D (SPD) düzeyleri için serum örnekleri alındı.

Bulgular: 50 hastadan kültür pozitifliği olan 27 hasta kesin VİP grubu kalanı ise kesinleştirilememiş VİP grubu olarak değerlendirildi. İki grup arasında PTX3, PCT ve SPD düzeyleri karşılaştırıldığında kesin VİP grubunda anlamlı yükseklik saptanırken (sırasıyla P=0.021, P=0.007, P<0.001). CRP düzeyleri arasında almalı ilişki saptanmadı (P=0.062). CPIS tanısal değeri için çizilen ROC eğrisinde AUC 0.741±0.07, P<0.001 olarak saptandı. Optimal kesim noktası değeri %51.85 sensitivite %91.3 spesifite ile >7 değeriydi. SPD düzeyleri Acinetobacter baumannii ve Pseudomonas aeruginosa üreyen hastalarda negatife göre anlamlı şekilde yüksek bulundu (P<0.001).

Sonuç: Bulgularımıza göre serum SPD düzeyi VİP tanısı için en sensitif ve Acinetobacter baumannii, Pseudomonas aeruginosa için organizma spesifik bir belirteçtir

Anahtar Kelimeler: VİP, SPD, PTX3, Çocuk

S-014 [Çocuk Yoğun Bakım]

Solunum Yetmezliği Nedeniyle Mekanik Ventilasyon Desteği Alan Çocuklarda Diyafram Elektriksel Aktivitesi Takibinin Ekstübasyon Başarısını Öngörme Potansiyeli

Edanur Yeşil[1], Nilüfer Yalındağ Öztürk[2], Feyza İnceköy Girgin[2]
[1]Marmara Üniversitesi Pendik Eğitim ve Araştırma Hastanesi, Pediatri Ana Bilim Dalı
[2]Marmara Üniversitesi Pendik Eğitim ve Araştırma Hastanesi, Çocuk Yoğun Bakım Bilim Dalı

Amaç: Solunum yetmezliği nedeniyle mekanik ventilasyon desteği alan çocuklarda güvenilir ekstübasyon başarısı göstergesi bulunmamaktadır. Çalışmamızın amacı, ekstübasyon öncesi ve sonrası diyaframı elektriksel aktivitesini (Edi) monitorize ederek ekstübasyon başarısını öngörmede yerini analiz etmektir.

Gereç-Yöntem: Çalışmamız, etik kurul onaylı (1400124188), Bilimsel Araştırma Projeleri Birimi destekli (SAG-C-TUP-080415-0098), prospektif gözlemsel bir çalışmadır. Marmara Üniversitesi Pendik Eğitim ve Araştırma Hastanesi, Pediatri Yoğun Bakım Ünitesi'nde Ağustos 2014 ve Temmuz 2015 tarihleri arasında, solunum yetersizliği nedeniyle 48 saatin üzerinde invasif mekanik ventilasyon alan hastalar (0-18 yaş) çalışmaya alındı. Hastaların ekstübasyon öncesi ve sonrası vital bulguları, kesintisiz Edi monitorizasyonu en az 24 saat kaydedildi. Önceden belirlenmiş aralıklarda kan gazı takibi

yapıldı. İstatistiksel analizlerde SPSS 17.0 programı kullanıldı.

Bulgular: 25 hasta (Kız/Erkek:1.5/1) çalışmaya dahil edildi. Medyan yaş 18 ay idi (IQR 10-96). 22 hastanın ciddi komorbiditesi bulunmaktaydı. Major entübasyon nedeni pnömoni (%60) ve ARDS (%28) idi. 11 hastada (%44) ekstübasyon başarısızdı. Kız hastalar, erkeklere göre ekstübasyonda daha başarılı oldular (p=0,049). Ekstübasyon sonrası tüm hastalarda, medyan Edi maks değerleri 11'den 20'ye arttı (p=0,0001). Ekstübasyon öncesi Edi değerlerinde ekstübasyon başarılı ve başarısız grupta farklılık tespit edilmedi (p=0,622). Edi maks, başarılı ekstübasyon sonrası %150 artış gösterirken (med. 12'den 17'ye), başarısız ekstübasyonda artış %250-300'e (med.10'dan 25'e) ulaştı. Bu fark istatistiksel anlamlı değildi (p=0,063). Ekstübasyon başarısız grupta, post ekstübasyon pH'da düşme (7,29±0,12; p=0,003), CO2'de yükselme (59,6±21,42; p=0,015) ve SpO2'de düşme (95±5,69; p=0,024) gözlendi. Diğer kan gazı parametreleri (HCO3, laktat) ve vital bulgularında (kalp hızı, solunum sayısı, kan basıncı) anlamlı değişiklik yoktu (p>0,05). Edi değeri 4 kat ve üzeri artan hastalarda ekstübasyon başarısızlıkla sonuçlandı (p=0,016). Hastaların medyan NVE (Vt/Edi) indeksleri karşılaştırıldığında, ekstübasyon başarılı grupta daha yüksek (med.9,2 (IQR:5,4-23,1)), başarısız grupta daha düşük (med.8,2 (IQR:4,2-18,4)) gözlendi (p=0,807). Ekstübasyon sonrası non-invasif mekanik ventilasyon desteği devam eden bir grup hastada Edi maks değerlerinde artış olmakla beraber, istatiksel olarak anlamlı değildi (p=0,063).

Sonuç: Diyafram elektriksel aktivitesi monitorizasyonu, bu az sayıda ve geniş komorbiditesi mevcut olan hasta grubumuzda, güvenilir bir ekstübasyon başarısı göstergesi olarak tespit edilmemiştir. Ekstübasyon başarısız grupta Edi değerlerinde artış olmasına rağmen, bu farklılık istatistiksel anlamlı değildir. Edi'nin 4 kat üzeri artışı ekstübasyon başarısızlığını öngörebilir. Edi monitorizasyonunun, kısa bir eğitim süreci sonrası uygulaması zor değildir. Daha fazla hasta ile ileri çalışmalara açık bir konudur.

Anahtar Kelimeler: Diyafram elektriksel aktivitesi, mekanik ventilasyon, ekstübasyon başarısı, pediatri.

S-015 [Çocuk Yoğun Bakım]

Sepsisli Çocuklarda Serum High-Mobility Group Box Protein-1 (HGMB1) Düzeyleri

Eylem Kıral[1], Dinçer Yıldızdaş[2], Faruk Ekinci[2], Özden Özgür Horoz[2], Gürkan Bozan[1], Ener Çağrı Dinleyici[1]
[1]Eskişehir Osmangazi Üniversitesi Tıp Fakültesi, Çocuk Yoğun Bakım Bilim Dalı, Eskişehir
[2]Çukurova Üniversitesi Tıp Fakültesi, Çocuk Yoğun Bakım Bilim Dalı, Adana

Giriş: Sepsis, çocuklarda morbiditenin ve mortalitenin önemli nedenleri arasında yer almaktadır. Sepsis morbidite ve mortalitesinin azaltılmasında önemli faktörlerden birisi tanının erken konulmasıdır. High mobility group box protein-1 (HMGB1) sepsisin geç belirteçlerinden biri olup, deneysel çalışmalarda ve erişkin sepsis hastalarında çalışmalar olmakla birlikte çocuklarda çalışma bulunmamaktadır. Bu çalışmanın amacı sepsisli çocuklarda serum HMGB1 düzeylerinin değerlendirilmesi ve sepsis ile ilişkili laboratuar bulguları, skorlama sistemleri ve prognoz ile olan ilişkisinin değerlendirilmesi planlandı.

Gereç ve Yöntem: Çalışmaya, iki ayrı çocuk yoğun bakım ünitesinde "Surviving Sepsis Campaign: International Guidelines for Management of Severe Sepsis and Septic Shock" kriterlerine göre sepsis tanısı alan 43 çocuk ve kontrol grubu olarak da 28 sağlıklı çocuk alındı. Hastaların demografik özellikleri, laboraratuar sonuçları, PRISM ve PELOD skorları ile prognoz özellikleri kaydedildi. Serum HGMB1 düzeyleri ile ELISA yöntemi ile çalışıldı. İstatistik analiz için SPSS 16.5 paket programı kullanıldı ve p<0.05 değeri istatistik olarak anlamlı kabul edildi.

Sonuçlar: Sepsisli çocuklarda medyan serum HMGB1 düzeyleri kontrol grubuna göre istatistiksel olarak yüksek saptandı (p<0.0001). Sepsis grubunda olan çocuklar, sepsis şiddetine göre kendi içlerinde değerlendirildiğinde, septik şok tablosunda olan çocukların sepsis ve ciddi sepsis olan çocuklara göre serum HMGB1 düzeyleri yüksek olarak saptandı (her ikisi için de p<0.05). Serum HGMB1 düzeyleri ile PELOD ve PRISM skorları arasında ilişki saptanmadı (p>0.05). Serum HGMB1 düzeyleri eksitus olan hastalarda daha yüksek olarak saptanmakla birlikte istatistiksel fark saptanmadı (p>0.05).

Tartışma: Çalışmamızda sepsis tanısında serum HMGB1 düzeylerinin tanısal olarak kullanılabileceği, özellikle septik şok olan olgularda tanısal değeri olduğu saptandı. Çocuk yoğun bakım ünitelerinde sepsis nedeni ile takip edilen hastalarda seri olarak alınan serum HMGB1 düzeylerinin değerlendirildiği çalışmalar, hastalık takibinde serum HMGB1 düzeylerinin rolü ile ilgili olarak yararlı olacaktır.

Anahtar Kelimeler: sepsis, septik şok, high mobility group box protein-1, HMGB1

S-016 [Çocuk Yoğun Bakım]

Türkiye'de Çocuk Yoğun Bakım Ünitelerindeki Ventilatör İzlemi ve Ventilatörden Ayırma Pratiğinin Çok Merkezli Değerlendirilmesi

Hakan Tekgüç[1], Fulya Kamit Can[3], Güntülü Şık[4], Fatma Deniz Aygün[5], Deniz Özel[6], Ayhan Yaman[7], Özden Özgürhoroz[8], Rana İşgüder[9], Oğuz Dursun[2], Türkiye Mekanik Turkey Mechanical Ventilation And Weaning Survival Group[10]
[1]Koru Hastanesi, Çocuk Yoğun Bakım Ünitesi, Ankara, Türkiye
[2]Akdeniz Üniversitesi Hastanesi, Çocuk Yoğun Bakım Ünitesi, Antalya, Türkiye
[3]Tepecik Eğitim Araştırma Hastanesi, Çocuk Yoğun Bakım Ünitesi, İzmir, Türkiye
[4]İstanbul Üniversitesi Hastanesi, Çocuk Yoğun Bakım Ünitesi, İstanbul, Türkiye
[5]Bezm-i Alem Hastanesi, Çocuk Yoğun Bakım Ünitesi, İstanbul, Türkiye
[6]Akdeniz Üniversitesi Hastanesi, Biyoistatistik Bölümü, Antalya, Türkiye
[7]Ankara Üniversitesi Hastanesi, Çocuk Yoğun Bakım Ünitesi, Ankara, Türkiye
[8]Çukurova Üniversitesi Hastanesi, Çocuk Yoğun Bakım Ünitesi, Adana, Türkiye
[9]Dr. Behçet Uz. Çocuk Hastanesi, Çocuk Yoğun Bakım Ünitesi, İzmir, Türkiye
[10]Çocuk Yoğun bakım üniteleri ve Çocuk Acil ve Yoğun Bakım Derneği, Adana, Ankara, Antalya, Gaziantep, Eskisehir, Istanbul, Izmir, Maras, Samsun, Turkey

Giriş-Amaç: Pozitif basınçlı ventilasyon kritik durumdaki çocukların izleminde temel ve vazgeçilmez bir tedavi modilitesidir. Buna rağmen Türkiye'deki ventilatöre bağlanma nedenleri, izlem tercihleri, ayırma seçenekleri ve sonuçları bilinmemektedir. Bu çalışma ile amacımız bu pratiğin incelenmesidir.

Gereç ve Yöntem: Türkiye çapında 15 çocuk yoğun bakım ünitesinde bir ön değerlendirme yapıp, ventilatörde izlem ve ayırma pratiğini inceledik, Kasım 2013'de REDCap değerlendirme programını kullanarak bu 15 merkeze ait ventilatör parametrelerini toplamaya başladık. Sonuçlar: Türkiye genelinden 15 çocuk yoğun bakım üntiesi 4-51 hasta ile çalışmaya katıldı. 8 ay içerisinde 409 hastaya ait veri toplandı. 62 hasta ventilatörden ayırılmaya hiç çalışılmadı. 50 hasta çalışma dışı bırakıldı. 334 (%96.3) hasta ekstübe edildi. Ortalama entübasyon süresi 7.15 gün (St Sapma: 5.79 gün). Toplam entübasyon süresinin %28.5'i ventilatörden ayrı geçtiği gözlendi. Ayrıca, en temel tekrar entübasyon nedeni solunum yetmezliği olduğu gözlendi (%48.6).

Sonuç: Bu çalışma Türkiye'de, ventilatörden ayırma ile ilgili çok merkezli, izlemsel yapılan ilk çalışmadır. Literatürde tartışmalı bir konu olan ekstübasyon öncesi mod tercihinde, ülkemizde çocuklarda en sık kullanılan mod, T-tüp ya da CPAP değil, CPAP+PS modudur. İspanya'da yapılan benzer bir çalışmanın aksine ventilatörden ayırmanın toplam ventilasyon süresine oranı bizim çalışmamızda daha düşük bulunmuştur. Literatürdeki çoğu çalışmanın aksine en sık tekrar entübasyon nedenimiz, üst hava yolu obstruksiyonu değil, solunum yetmezliğidir.

Anahtar Kelimeler: çocuk yoğun bakım, mekanik ventilator, weaning, ventilatörden ayırma, ekstübasyon, türkiye

S-017 [Çocuk Yoğun Bakım]

Kritik Çocuk Hastalarda Sürekli Renal Replasman Tedavi Özellikleri ve Sonuçları: Çok Merkezli Çalışma

Demet Demirkol[1], Güntülü Şık[2], Dinçer Yıldızdaş[3], Agop Çıtak[2], Mehmet Boşnak[4], Ayşe Berna Anıl[5], Başak Akyıldız[6], Tanıl Kendirli[7], Tolga Köroğlu[8], Nilüfer Yalındağ Öztürk[9], Nurettin Onur Kutlu[10], Oğuz Dursun[11]
[1]Koç Üniversitesi Tıp Fakültesi, İstanbul
[2]İstanbul Üniversitesi, İstanbul Tıp Fakültesi, İstanbul
[3]Çukurova Üniversitesi Tıp Fakültesi, Adana
[4]Gaziantep Üniversitesi Tıp Fakültesi, Gaziantep
[5]Katip Çelebi Üniversitesi Tıp Fakültesi, İzmir
[6]Erciyes Üniversitesi Tıp Fakültesi, Kayseri
[7]Ankara Üniversitesi Tıp Fakültesi
[8]Dokuz Eylül Üniversitesi Tıp Fakültesi, İzmir
[9]Marmara Üniversitesi Tıp Fakültesi, İstanbul
[10]Bezmialem Üniversitesi Tıp Fakültesi, İstanbul
[11]Akdeniz Üniversitesi Tıp Fakültesi, Antalya

Amaç: Sürekli renal replasman tedavisi uygulanan 212 kritik çocuk hastanın özelliklerinin ve yoğun bakım survi oranlarının belirlenmesi

Gereç ve Yöntem: Çok merkezli prospektif çalışma. Demografik özellikler yatışta, süreli değişkenler ilk yedi gün kaydedildiler. Survi 28 gün dikkate alınarak hesaplandı.

Sonuçlar: Hastaların %50.7'si erkekti, yaşları yeni doğan dönemi ile 22 yaş ve tartıları 2.5 kg ile 100 kg arasında idi. Ortalama PRISM skoru 19.8±±10.4, PELOD skoru 21.2±±12.4 idi. En sık sürekli renal replasman tedavisi uygulanma nedenleri sırası ile %21 sepsis ve septik şok, %19 akut böbrek yetmezliği, %13 metabolik asidozdu. 28. gün survisi %70.8 saptandı. Ölüm her hangi bir nedenle kateter değiştirilmesi, kateter disfonksiyonuna veya filtre tıkanmasına bağlı filtre değiştirilmesi, kan transfüzyonu yapılmış olması, kanama geçirmiş olması ve ilk yedi gün elektrolit dengesizliği gelişmiş olması ile bağlantılı saptandı. Hastanın aldığı protein miktarının üçüncü günden sonra ve kalori desteğinin dördüncü günden sonra ölümle ilişkili olduğu bulundu. Sürekli renal destek sistemi olarak CVVHD ve membran olarak PAEAS membran seçildiğinde yaşam beklentisinin artığı gösterildi. Survi sırasıyla CVVHD uygulananlarda %92, CVVHDF uygulananlarda %72, CVVH uygulananlarda %58, PAES membran kullanılanlarda %72, AN-69 membran kullanılanlarda %69 bulundu.

Tartışma: Sürekli renal destek sistemleri uygulaması sırasında teknik sorunlar anlamlı olarak yaşam beklentisini azaltmaktadır. Sürekli renal destek sistemleri kullanılan hastalarda konservatif kan transfüzyonu stratejisi uygulanmalı ve yeterli nutrisyonel destek sağlanmalıdır. Sürekli renal replasman yöntemi ve membran biyo-uyumluluğu yaşam beklentisini etkilemektedir.

Anahtar Kelimeler: Sürekli renal replasman sistemleri, CVVHD, CCVH, CVVHDF, survi, kritik hasta çocuk

S-018 [Çocuk Yoğun Bakım]

Çocuk Yoğun Bakım Ünitelerinde Kafa İçi Basınç Artışı Takip ve Tedavisindeki Tercihlerin Değerlendirilmesi: Çok Merkezli Çalışma

İlknur Tolunay[1], Dinçer Yıldızdaş[1], Tolga Köroğlu[2], Oğuz Dursun[3], Tanıl Kendirli[4], Ayşe Berna Anıl[5], Mehmet Boşnak[6], Etem Pişkin[7], Feyza Girgin[8], Muhterem Duyu[9], Onur Kutlu[10], Esra Şevketoğlu[11]
[1]Çukurova Üniversitesi Tıp Fakültesi Çocuk Sağlığı ve Hastalıkları Anabilim Dalı Çocuk Yoğun Bakım Bilim Dalı, Adana
[2]Dokuz Eylül Üniversitesi Tıp Fakültesi Çocuk Sağlığı ve Hastalıkları Anabilim Dalı Çocuk Yoğun Bakım Bilim Dalı, İzmir
[3]Akdeniz Üniversitesi Tıp Fakültesi Çocuk Sağlığı ve Hastalıkları Anabilim Dalı Çocuk Yoğun Bakım Bilim Dalı, Antalya
[4]Ankara Üniversitesi Tıp Fakültesi Çocuk Sağlığı ve Hastalıkları Anabilim Dalı Çocuk Yoğun Bakım Bilim Dalı, Ankara
[5]Katip Çelebi Üniversitesi Tıp Fakültesi ve Tepecik Eğitim ve Araştırma Hastanesi Çocuk Sağlığı ve Hastalıkları Anabilim Dalı Çocuk Yoğun Bakım Bilim Dalı, İzmir
[6]Gaziantep Üniversitesi Tıp Fakültesi Çocuk Sağlığı ve Hastalıkları Anabilim Dalı Çocuk Yoğun Bakım Bilim Dalı, Gaziantep
[7]Bülent Ecevit Üniversitesi Tıp Fakültesi Çocuk Sağlığı ve Hastalıkları Anabilim Dalı Çocuk Yoğun Bakım Bilim Dalı, Zonguldak
[8]Marmara Üniversitesi Tıp Fakültesi Çocuk Sağlığı ve Hastalıkları Anabilim Dalı Çocuk Yoğun Bakım Bilim Dalı, İstanbul
[9]Medeniyet Üniversitesi Tıp Fakültesi ve Göztepe Eğitim ve Araştırma Hastanesi Çocuk Sağlığı ve Hastalıkları Anabilim Dalı Çocuk Yoğun Bakım Bilim Dalı, İstanbul
[10]Bezmialem Üniversitesi Tıp Fakültesi Çocuk Sağlığı ve Hastalıkları Anabilim Dalı Çocuk Yoğun Bakım Bilim Dalı, İstanbul
[11]Bakırköy Sadi Konuk Eğitim ve Araştırma Hastanesi Çocuk Sağlığı ve Hastalıkları Anabilim Dalı Çocuk Yoğun Bakım Bilim Dalı, İstanbul

Amaç: Çocuk yoğun bakım ünitelerinde intrakranial hipertansiyon tedavi ve izlem tercihlerini tanımlamak amaçlanmıştır.

Gereç YÖNTEM: Merkezlerin intrakranial hipertansiyon nedenleri, tanı ve tedavi tercihleri, sedasyon uygulamaları ve beslenme yaklaşımları konularında bilgi edinmek için bir anket formu hazırlandı.

Bulgular: Çocuklarda intrakranial hipertansiyonun en sık nedeni travmatik beyin hasarıdır. Tüm merkezlerde hastalar nörolojik muayene ve glaskow koma skoru ile takip edilmekte, nörogörüntüleme için kranial tomografi tercih edilmekte, 7 merkezde intrakranial basınç monitörizasyonu yapılmakta idi. Hastaların vücut ısısı 66.6%(12/18) merkezde 36-37°C aralığında, 33.3%(6/18) merkezde 35-36°C aralığında, kan şekeri 92(70-150)-177(130-200)mg/dl arasında, O2 satürasyonu %93(88-98)-%98(92-100) aralığında ve PaCO2 33(30-35)-40(35-45) mmHg aralığında tutulmakta idi. Hızlı seri entübasyon sırasında ve yoğun bakım izleminde en sık midazolam ve fentanil kombinasyonu uygulanmakta idi. Devamlı/aralıklı elektroensefalografi 14 merkezde yapılmakta, 17 merkezde proflaktik antiepileptik başlanmakta idi. Bu amaçla en sık kullanılan antiepileptik ajan fenitoin idi. Tedavide en sık tercih edilen hiperosmolar ajan hipertonik salin olup mannitol ikinci tercih olarak hipertonik salinden sonra kullanılmakta, tek başına mannitol kullanılmamakta idi. Hipertonik salin merkezlerin 61.2%(11/18)'de bolus+infüzyon şeklinde 3-10 ml/kg/saat+0.1-1 ml/kg/saat dozunda, 33.3%(6/18) merkezde 1-10 ml/kg dozunda bolus şeklinde uygulanmakta olup 1 merkez 0.3 ml/kg/saat devamlı infuzyon uygulamakta idi. Hipertonik salin tedavisi sırasında serum Na hedefi merkezlerin 61.2%(11/18)'de 150-154mmol/L, 27.8%(5/18)'de 155-159mmol/L, 5.5%(1/18)'de ≥160 mmol/L ve 5.5%(1/18)'de 145-149mmol/L olup tedaviye bağlı en sık yan etki poliüri idi. Dirençli intrakranial hipertansiyon tedavisinde tüm merkezler hiperventilasyon ve 55.5%(10/18) merkez tiopental uygulamakta idi. Dekompresif kraniektomi 8 merkezde yapılmakta olup işlemi gerçekleştirecek uzman yokluğu en sık kısıtlayıcı neden olarak belirtilmiş idi. Erken enteral beslenme tüm merkezler tarafından uygulanmakta idi.

Tartışma ve Sonuç: Çocuk hastalarda intrakranial hipertansiyon yüksek mortalite ve morbiditeye sahip nörolojik bir acildir. Travmatik beyin hasarı intrakranial hipertansiyonun en sık sebebi iken hipoksik iskemik hasarlanma, santral sinir sistemi enfeksiyonları, diffüz aksonal hasarlanma ve intrakranial kanama, tümör gibi yer kaplayan lezyonlar daha az rastlanan nedenlerdir. Yüksek mortalite ve morbidite yüzünden erken nörogörüntüleme, hemodinamik ve kardiyak monitörizasyonu da içeren tedavi acilen planlanmalı, intrakranial basıncın düşürülmesi ve yaşa uygun serebral perfüzyon basıncının devam ettirilmesi primer hedef olmalıdır. Son olarak 2012 yılında güncellenen Guidelines for the Medical Management of Traumatic Brain İnjury in İnfants, Children and Adolescents ile travmatik beyin hasarında tanı ve tedavi yaklaşımı önerileri sunulmuştur. Ancak hiperosmolar ajanların doz ve uygulama şekli, hipotermi tedavisinin etkinliği, monitörizasyon stratejileri ve metabolik destek konularında yeterli kanıt bulunmamakta, uygulamada merkezler arasında farklılıklar bulunmakla birlikte ülkemizdeki çocuk yoğun bakım ünitelerinde intrakranial hipertansiyon tanı ve tedavi yaklaşımları literatür ile uyumludur.

Anahtar Kelimeler: Çocuk yoğun bakım, intrakranial hipertansiyon, hiperosmolar tedavi

S-019 [Çocuk Yoğun Bakım]

Kritik Çocuk Hastalarda Santral Venöz Kateter Takılması Sırasında Ultrason Kullanımının Başarı ve Komplikasyonlar Üzerine Etkileri: Çok Merkezli Çalışma

Serhat Emeksiz[1], Tanıl Kendirli[2], Dinçer Yıldızdaş[3], Ayhan Yaman[4], Çağlar Ödek[5], Mehmet Boşnak[6], Süleyman Bayraktar[7], Şükrü Paksu[8], Hasan Ağın[9], Ayşe Berna Anıl[10], Nurettin Onur Kutlu[11], Tolga Köroğlu[12], Benan Bayrakçı[13], Mehmet Davutoğlu[14], Gökhan Kalkan[15], Oğuz Dursun[16], Esra Şevketoğlu[17], Hayri Levent Yılmaz[18]
[1]Ankara Çocuk Sağlığı ve Hastalıkları Hemotoloji ve Onkoloji Hastanesi, Çocuk Yoğun Bakım Bilim Dalı, Ankara
[2]Ankara Üniversitesi Tıp Fakültesi, Çocuk Yoğun Bakım Bilim Dalı, Ankara
[3]Çukurova Üniversitesi, Çocuk Yoğun Bakım Bilim Dalı, Adana
[4]Gaziantep Cengiz Gökçek Kadın Doğum ve Çocuk Hastanesi, Çocuk Yoğun Bakım Bilim Dalı, Gaziantep
[5]Diyarbakır Çocuk Hastalıkları Hastanesi, Çocuk Yoğun Bakım Bilim Dalı, Diyarbakır
[6]Gaziantep Üniversitesi, Çocuk Yoğun Bakım Bilim Dalı, Gaziantep
[7]Haseki Eğitim ve Araştırma Hastanesi, Çocuk Yoğun Bakım Bilim Dalı, İstanbul
[8]Samsun 19 Mayıs Üniversitesi, Çocuk Yoğun Bakım Bilim Dalı, Samsun
[9]Dr. Behçet Uz Çocuk Hastanesi, Çocuk Yoğun Bakım Bilim Dalı, İzmir
[10]Katip Çelebi Üniversitesi, Çocuk Yoğun Bakım Bilim Dalı, İzmir
[11]Bezmi Alem Vakıf Üniversitesi, Çocuk Yoğun Bakım Bilim Dalı
[12]Dokuz Eylül Üniversitesi, Çocuk Yoğun Bakım Bilim Dalı, İzmir
[13]Hacettepe Üniversitesi, Çocuk Yoğun Bakım Bilim Dalı, Ankara
[14]Kahramanmaraş Sütçü İmam Üniversitesi, Çocuk Yoğun Bakım Bilim Dalı, Kahramanmaraş
[15]Gazi Üniversitesi, Çocuk Yoğun Bakım Bilim Dalı, Ankara
[16]Akdeniz Üniversitesi, Çocuk Yoğun Bakım Bilim Dalı, Antalya
[17]Bakırköy Dr. Sadi Konuk Eğitim ve Araştırma Hastanesi, Çocuk Yoğun Bakım Bilim Dalı, İstanbul
[18]Çukurova Üniversitesi, Çocuk Acil Bilim Dalı

Santral venöz kateter (SVK) takılması çocuk yoğun bakım ünitelerinde en önemli ve en sık kullanılan hayat kurtarıcı girişimlerdendir. Son 10 yılda SVK kullanım sıklığı çok artmıştır. Bu durum SVK komplikasyonlarının artışına da neden olmuştur. Bu komplikasyonlardan en önemlileri; kateter ilişkili kan akımı enfeksiyonları, pnömotoraks, hematom, hemotoraks ve hemodinamik bozukluklar olarak sayılabilir. Yapılan birçok çalışmada ultrason eşliğinde SVK yerleştirmenin işlem süresini kısalttığı, komplikasyon riskini ve girişim sayısını azalttığı gösterilmiştir. Burada çok merkezli çalışmamızda Türkiye'de SVK takılan hastalarda işlem sırasında ultrason kullanımını değerlendirmek istedik. Ayrıca ultrason kullanılan ve ultrason kullanılmayan gruplar arasında komplikasyon sıklığı, işlemin süresi, girişim sayısının karşılaştırılmasını amaçladık.

Gereç ve Yöntem: Çalışmamıza 17 merkez katıldı. 1 Eylül- 31 Aralık 2015 tarihleri arasında pediatrik yoğun bakım ünitelerine kabul edilen ve herhangi bir nedenle santral venöz kateterizasyon uygulanan hastalar dahil edildi.
Hastalar işlem sırasında ultrason kullanılması ve kullanılmamasına göre iki gruba ayrıldı. Demografik özellikler, altta yatan hastalıklar, girişim nedeni, girişim yeri, girişim sayısı, işlem süresi ve komplikasyonlar kaydedildi.

Bulgular: Çalışmamıza 659 hasta (289 erkek, 370 kız) dahil edildi. Hastaların ortalama yaşı 58,8±63,2 ay›dı. Olguların 392›si (%59,5) entübeydi. Olguların 200› ünde (%30,3) kateter takılırken işlem sırasında ultrason kullanılmış, 479› unda (%69,7) ultrason kullanılmamıştı. Olguların 143› ünde (%21,7) hemodiyaliz kateteri kullanılmış, 516› sında (78,3) tek veya çift lümenli kateter kullanılmıştı. Kateter uygulama yerleri olarak ise en sık internal jugular ven (%44,9) kullanılmıştı. Olguların 545' inde (%82,7) komlikasyon görülmemiş, 124 (%17,3) hastada ise komplikasyon görülmüştü. En sık karşılaşılan komplikasyon ise 59 (%9) hastada artere girme olarak değerlendirilmişti. Ultrason kullanılan ile ultrason kullanılmayan gruplar komplikasyon sıklığı açısından karşılaştırıldığında; ultrason kullanılan grupta 24 (%12), ultrason kullanılmayan grupta 91 (%19,8) olarak komplikasyon görülme sıklığı belirlendi ($p<0.05$). Girişim sayısı karşılaştırıldığında ultrason kullanılan grupta 1,8±1,8, ultrason kullanılmayan grupta ise 2,5±2,4 olarak değerlendirildi ($p<0.05$). Girişim süreleri (ortalama dakika) değerlendirildiğinde; ultrason kullanılan grupta 8,1±7,6, ultrason kullanılmayan grupta 10,9±10,8 olarak görüldü ($p<0.05$). Başarı oranlarında ise anlamlı bir farklılık bulunmadı($p>0.05$).

Sonuç: Santral venöz kateterizasyon çocuk yoğun bakımlarda özellikle kritik hastalarda tedavi başarısını ve konforunu arttıran bir uygulamadır. Çok merkezli çalışmamızda ultrasonografi eşliğinde santral venöz kateterizasyon uygulamasının komplikasyon sıklığını, girişim sayısını, işlem süresini azalttığı görülmüştür. Ultrasonografi kullanımı her ne kadar deneyim gerektirsede çocuk acil ve yoğun bakım ünitelerinde daha yaygın olarak kullanılması gerektiğini düşünmekteyiz.

Anahtar Kelimeler: Santral venöz kateterizasyon, ultrason, komplikasyon

S-020 [Çocuk Yoğun Bakım]

Türkiye'de Çocuk Kardiyak Yoğun Bakım Hizmetlerinin Değerlendirilmesi

Gazi Arslan, Alper Köker, Ömer Özden, Utku Karaarslan, Ebru Melek Benligül, Tolga Köroğlu
Dokuz Eylül Üniversitesi Tıp Fakültesi Çocuk Yoğun Bakım Bilim Dalı
Amaç: Konjenital kardiyak cerrahi uygulanan çocuk yaş grubu hastaların postoperatif yoğun bakım tedavilerinin hangi şartlarda gerçekleştirildiği ve Çocuk Yoğun Bakım Ünite ve uzmanlarının bu hizmetlere katılımının değerlendirilmesi.

Yöntem: Konjenital kardiyak cerrahi yapılan merkezlerde varsa Çocuk Yoğun Bakım Ünitesinin, olmayan yerlerde postop çocuk hastaların izlendiği birimin sorumlu hekimleri ile irtibata geçilerek elektronik ortamda 37 soruluk anket gönderildi.

Bulgular: Çalışmaya konjenital kardiyak cerrahi yapıldığı belirlenen 24 merkezden 19'u katıldı. Merkezlerde yaşı > 1 ay çocuklara yılda ortalama 151,9 ± 60 (4-847) ameliyat yapıldığı öğrenildi. Postop çocuk

hastaların 6 merkezde hepsi, 9'unda bir kısmı Çocuk Yoğun Bakım Ünitesinde; 3 merkezde hepsi Kalp Damar Cerrahisi Yoğun Bakım Ünitesinde; bir dal hastanesinde ise Çocuk Kardiyak Yoğun Bakım Ünitesinde izleniyordu. Hastaların tedavisi 15 merkezde Çocuk Yoğun Bakım, bir merkezde Anesteziyoloji ve Reanimasyon, 3 merkezde ise Kalp Damar cerrahisi uzmanlarının sorumluluğunda yürütülmekteydi. Çocuk Yoğun Bakım uzmanlarından 8'i kardiyak yoğun bakım konusunda özel eğitim aldığını bildirdi. Çocuk Yoğun Bakım Ünitesi olarak postop kardiyak hasta izlemi yapılan merkezlerin 8'inde hastalar doğrudan ameliyathaneden, 1'inde ameliyat yapıldıktan 24-48 saat sonra, 6'sında ise kardiyak olmayan nedenlerle yatışın uzaması durumunda üniteye alınıyordu. Ünitelerde hasta:hemşire oranları Kalp Damar Cerrahi Yoğun Bakım Ünitelerinin birinde 1:1, Çocuk Yoğun Bakım Ünitelerinin 7'sinde 2:1 iken diğer merkezlerde 3:1-4:1 aralığındaydı. Kardiyak hasta bakılan Yoğun Bakım ünitelerindeki tıbbi imkanlar incelendiğinde, 17 merkezde ECMO, 14 merkezde sürekli venövenöz hemofiltrasyon, 13 merkezde inhale nitrik oksitin uygulanabildiği belirlendi.

Sonuç: Ülkemizde konjenital kalp cerrahisi uygulanan çocukların postoperatif tedavilerinin birçok merkezde en azından kısmen Çocuk Yoğun Bakım Ünitelerinde ve Çocuk Yoğun Bakım uzmanlarının katılımıyla yapıldığı; bununla birlikte tedavi biriminin merkezlere göre değiştiği (Kalp Damar Cerrahisi Yoğun Bakım, Çocuk Yoğun Bakım, Çocuk Kardiyak Yoğun Bakım Ünitesi) ve hastaların yönetiminin de değişik branşlardaki hekimler tarafından (Kalp Damar Cerrahisi, Çocuk Yoğun Bakım ve Anesteziyoloji ve Reanimasyon uzmanları) üstlenildiği anlaşılmaktadır. Kardiyak cerrahi uygulanan çocuk hastaların en ideal postoperatif bakım şartlarıyla ilgili daha fazla çalışmaya ihtiyaç duyulmaktadır.

Anahtar Kelimeler: Konjenital kardiyak cerrahi, Çocuk Yoğun Bakım Ünitesi

S-021 [Çocuk Yoğun Bakım]

Çocuklarda Ekstrakorpereal Kardiyopulmoner Resusitasyon (ECPR) Deneyimlerimiz

Ülker Gadirova[1], Tanıl Kendirli[1], Ebru Azapağası[1], Oktay Perk[1], Zeynep Eyileten[2], Evren Özçınar[2], Mehmet Çakıcı[2], Çağdaş Baran[2], Serkan Durdu[2], Gamze Özsoy[1], Adnan Uysalel[2], Melih Timuçin Doğan[3], Mehmet Ramoğlu[3], Tayfun Uçar[3], Ercan Tutar[3], Semra Atalay[3], Rüçhan Akar[2]
[1]Ankara Üniversitesi Tıp Fakültesi, Çocuk Yoğun Bakım BD, Ankara
[2]Ankara Üniversitesi Tıp Fakültesi, Kadiyovasküler Cerrahi AD, Ankara
[3]Ankara Üniversitesi Tıp Fakültesi, Çocuk Kardiyolojisi BD, Ankara

Giriş-Amaç: Günümüzde ekstrakorporeal membran oksijenizasyonu (ECMO) standart tedaviye yanıt vermeyen akut solunumsal ya da dolaşım yetmezliği tedavilerinde ve standart kardiyopulmoner resusitasyona yanıt vermeyen kardiyak arrest (KA) durumlarında kullanılabilmektedir. Kardiyak arrest sırasında ECMO kullanılmasına ECPR denilmektedir. Gelişmiş merkezlerde ECPR ile %40-50 gibi yaşam oranları elde edilebilmektedir. Bu çalışmada amacımız ECPR'la ilgili tecrübelerimizi paylaşmaktır.

Gereç ve Yöntem: Eylül 2014-Ağustos 2016 tarihleri arasında hastanemizde ECPR uygulanan hastalar geriye dönük olarak değerlendirilmiştir. Bulgular: Çalışma döneminde ünitemizde toplam 8 hastaya ECPR uygulandı. Olgularımızın ortalama yaşları 80.5(5-156) ay ve kiloları 35 kg idi. Hastaların hepsinde hastanede kardiyak arrest (KA) gelişmişti. Hastalarin altta yatan hastalıklarına bakıldığında %62.5'i kardiyak, %37.5'i nonkardiyak tanılı idi. ECPR yapılan hastaların KA gelişme nedenleri sıklık sırasına göre; ritim bozukluğu (%37.5), kalp yetmezliği (%25), sepsis %12.5), kanama (%12.5), düşük kardiyak debi sendromu (%12.5), havayolu hastalığı (%12.5) idi. Hastaların 6'sında YBÜ'sinde, 2'sinde ameliyathanede ECPR uygulandı. Hastaların 5'inde Femoral V-Femoral A, 2'sinde santral ve 1'inde V Jugularis interna-A. Carotis olacak şeklinde VA ECMO kurulmaya çalışıldı. İki hastada hiç kanül konulamadı, santral konulan ve Femoral V-Femoral arter konulan birer hasta da set kurulmasına rağmen ECMO dönmedi ve hastalar ECPR sırasında kaybedildi. Hastalarda ECMO KPR'nin ortalama 78 dakikasında kurulabildi ve ECPR süresi 85 dakika idi. ECPR hastaların 4'ünde (%50) başarılı oldu. ECPR sonrası dönen hastalarda ECMO süresi 12 saat ile 9 gün arasında değişmekteydi. ECPR sonrası dönen hastalarda yaşayan hasta sayısı 2 (%50) idi. Sonuç: ECMO'nun önemli kullanma nedenlerinden birisi olan ECPR, hayat beklentisi olan ve standart KPR'ye yanıt vermeyen çocuk hastalarda düşünülmelidir.

Anahtar Kelimeler: Ekstrakorpereal kardiyopulmoner resusitasyon, çocuk yoğun bakım

S-022 [Çocuk Yoğun Bakım]

Çocuk Yoğun Bakım Ünitemizde Uyguladığımız Ekstrakorporeal Membran Oksijenizasyonu (ECMO) Deneyimlerimiz

Meral Demir[1], Tanıl Kendirli[1], Emine Diler[1], Oktay Perk[1], Evren Özçınar[2], Ebru Azapağası[1], Çağdaş Baran[2], Mehmet Çakıcı[2], Mehmet Ramoğlu[3], Merve Havan[1], Tayfun Uçar[3], Zeynep Eyileten[2], Serkan Durdu[2], Ercan Tutar[3], Adnan Uysalel[2], Semra Atalay[3], Ahmet Rüçhan Akar[2]
[1]Ankara Üniversitesi Tıp Fakültesi, Çocuk Yoğun Bakım BD, Ankara
[2]Ankara Üniversitesi Tıp Fakültesi, Kardiyovasküler Cerrahi AD, Ankara
[3]Ankara Üniversitesi Tıp Fakültesi, Çocuk Kardiyolojisi BD, Ankara

Giriş ve Amaç: Ekstrakorporeal membran oksijenasyonu (ECMO); optimal konvansiyonel tedavi yöntemleri ile sonuç alınamayan, akut ve geri dönüşümlü kardiyopulmoner yetersizlikte yeterli doku oksijenizasyonu sağlamak, kalp ve akciğer fonksiyonlarını desteklemek amacıyla kullanılan, dolaşım ve/veya solunum sistemine vücut dışı geçici yapay bir destek ünitesi olarak gündeme girmiş, yeni bir tedavi modalitesidir. Biz de bu çalışmada değişik endikasyonlarla yoğun bakımımızda ECMO uygulanmış çocuk hastaların sonuçlarını değerlendirmeyi amaçladık.

Gereç ve Yöntem: Ocak 2014–Ağustos 2016 tarihleri arasında yoğun bakım ünitemizde ECMO uygulanan hastalar retrospektif olarak incelenmiştir. ECMO'ya bağlanan hastalar; bağlanma endikasyonları, hangi tip ECMO bağlandığı, komplikasyonları ve sonuçları açısından değerlendirilmiştir.

Bulgular: Çocuk yoğun bakım ünitemizde çalışma döneminde yaş ortalaması 8.01 (0.25-16.1) yıl olan, toplam 27 hastaya ECMO uygulanmıştır. Bunlardan 22 olguya kardiyak, 5 olguya ise nonkardiyak endikasyonlarla ECMO uygulanmıştır. ECPR nedeniyle yapılan olgu sayısı ise 4'tür. Hastaların % 88.9'unde (n= 24) VA, %11.1'inde (n=3) VV ECMO modu seçilmiştir. Ortama ECMO destek süresi 8.77 gün, mekanik ventilasyon destek süresi 17.3 gün, yoğun bakım yatış süresi 21.40 gün olarak saptanmıştır. ECMO uygulanan hastaların %37'1 (n=10) dekanüle edilmiş olup, dekanüle edilen 3 olgu çeşitli nedenlerle kaybedilmiştir. Dekanüle edilen 6 olgudan 2'sine başarılı kardiyak transplantasyon, 1'ine LVAD uygulanmıştır. Sonuç olarak ECMO başarı oranımız tüm olgularda % 37 (n=10) 'dir.

Sonuç: Çocuklarda ECMO; standart tedavilere yanıt vermeyen hastalarda hayat kurtarıcı tedavi yöntemi olarak düşünülmelidir. ECMO'nun bu grup hastalarda yaşam oranını arttırdığı bizim çalışmamızda da gösterilmiştir.

Anahtar Kelimeler: ECMO, ECPR, Kardiyopulmoner Yetmezlik, Kardiyak Transplantasyon

S-023 [Çocuk Yoğun Bakım]

Türkiye'deki Çocuk Yoğun Bakım Ünitelerinde Kritik Hastalığı Olan Çocuklarda Erken Enteral Beslenme Durumunun Değerlendirilmesi

Elif Keleş[1], Feyza Girgin[2], Dinçer Rıza Yıldızdaş[3], Soyhan Bağcı[4], Özden Özgür Horoz[3], Nilüfer Yalındağ[2], Murat Tanyıldız[5], Gökhan Kalkan[1], Başak Nur Akyıldız[6], Alper Köker[7], Tolga Köroğlu[7], Ayşe Berna Anıl[8], Neslihan Zengin[8], Ener Çağrı Dinleyici[9], Eylem Kıral[9], Oğuz Dursun[10]
[1]Gazi Üniversitesi
[2]Marmara Üniversitesi
[3]Çukurova Üniversitesi
[4]Bonn Üniversitesi
[5]Hacettepe Üniversitesi
[6]Erciyes Üniversitesi
[7]Dokuz Eylül Üniversitesi
[8]İzmir Tepecik Eğitim ve Araştırrma Hastanesi
[9]Eskişehir Osmangazi Üniversitesi
[10]Akdeniz Üniversitesi

Amaç: Çocuk yoğun bakım hastalarında gastrointestinal sistem bütünlüğü ve bu bütünlüğün yoğun bakım tedavisi süresince korunması yoğun bakım hastalarında sepsis ve sonuçta çoklu organ yetmezliğinin ortaya çıkmasının engellenmesinde önemli bir rol üstlenmektedir. Bu nedenle kritik hastalığı olan hastalarda enteral beslenmenin mümkün olduğunca erken başlanması önemlidir. Türkiye'de çocuk yoğun bakım ünitelerinde erken enteral beslenmeye başlanma ve enteral beslenme intoleransının görülme oranına dair herhangi bir veri bulunmamaktadır. Bu çalışmada amacımız, Türkiye'deki çocuk yoğun bakım ünitelerinde izlenen çocuklarda enteral beslenmeye kabul edilebilir bir zaman diliminde başlanıp başlanmadığını ve enteral beslenme intoleransının görülme oranını tespit etmektir.

Gereç ve Yöntem: Türkiye'de çalışmaya katılan 9 merkezin, Çocuk Yoğun Bakım Ünitelerine hasta izlem formu gönderilerek, kritik hastalığı nedeniyle yatırılan ve en az 4 gün yoğun bakımda kalan çocukların enteral beslenme durumları ve yoğun bakım destek tedavilerinin (katekolamin, sedasyon, solunum desteği vs.) kaydedilmesi istendi. Sepsisi olan ve/veya solunum ve/veya katekolamin desteği gereken, oral olarak kendisi beslenemeyecek durumda olup gastrik sonda ile beslenmesi gerekenler "çocuk kritik hasta" olarak kabul edildi. Yatışının 48. saatinde hastanın alması gereken kalorinin %25'inden fazlası enteral yoldan sağlanıyorsa, erken enteral beslenme (EEB) yapılıyor olarak kabul edildi.

Sonuçlar: Üç aylık bir periyod içerisinde toplam 110 kritik hasta çalışmaya alındı. Bu hastalardan 15'i eksik veri ya da çalışma kriterlerine tam uymamalarından dolayı çalışma dışı bırakıldı. Geri kalan 95 hastanın ortalama (±Standart Sapma) yaşı 4.0±4.7 yıl, ağırlığı 15.6±15.7 kg, kız/erkek oranı %46.3/53.7 idi. Hastaların % 83.2'sinde ilk 24 saatte solunum desteği, % 49.5'una katekolamin tedavisi baslanmıştı. Yatıştan sonra ilk 6 saatte sadece 3 hastada (%3.2) gastrik rezidü varken, enteral beslenmesi başlanan hasta oranı % 22.1 idi. Gastrik rezidü oranı ilk 24 ve sonraki 25-48. saat arasında değişmedi (% 3.2). Enteral beslenme alan hasta oranı ilk 24 saaatte % 42.1 olurken, bu oran ilk 48 saatte % 72.6'ya ve 96 saat sonunda 91.6'ya ulaşmış idi. İlk 24 saate enteral beslenme alan çocuklar kilogram başına ortalama 22.9±20.0 kcal alırken, bu miktar 96. saate kadar 51.3±31.6 kcal'ye yükseldi. Yatışın 48. saatinde 42 hastada (% 44.2) EEB hedefine ulaşılmışken, 96. saatte günlük ihtiyacının % 25'inden fazlasını enteral yoldan alan hasta oranı % 60.0 idi. İlk 96 saatte hastaların enteral beslenme ile aldığı kalori miktarının, günlük kalori ihtiyacına oranı ortalama %35±24 olarak tespit edildi. Tartışma: Türkiye'deki çocuk yoğun bakım ünitelerinde yatan kritik hastalar üzerinde ilk kez yapılan bu çalışma göstermektedir ki, % 5'in altında bir gastrik rezidü oranına rağmen, enteral beslenmeye başlanma oranı sadece % 40'larda kalmakta, enteral beslenme başlanan hastalarda da enteral beslenme miktarı literatürde önerilen hedeflerin altında kalmaktadır. Bu hasta grubunda erken enteral beslenmenin istenen düzeylere çıkarılabilmesi için gerekli önlemlerin alınması ve yoğun bakımlarda beslenme vizitlerinin daha düzenli olarak yapılması gerektiğine inanmaktayız.

Anahtar Kelimeler: Erken enteral beslenme, kritik hasta çocuk, yağun bakım

S-024 [Çocuk Yoğun Bakım]

Hacettepe Üniversitesi İhsan Doğramacı Çocuk Hastanesi ECMO Deneyimleri

Murat Tanyıldız[1], Selman Kesici[2], A. Filiz Yetimakman[1], Esra Koçkuzu[1], H. Hakan Aykan[3], Benan Bayrakcı[1]
[1]Hacettepe Üniversitesi Tıp Fakültesi İhsan Doğramacı Çocuk Hastanesi Çocuk Yoğun Bakım Bilim Dalı
[2]Dr. Sami Ulus Kadın Doğum Çocuk Sağlığı ve Hastalıkları Eğitim ve Araştırma Hastanesi, Çocuk Yoğun Bakım Ünitesi
[3]Hacettepe Üniversitesi Tıp Fakültesi İhsan Doğramacı Çocuk Hastanesi Çocuk Kardiyolojisi Bilim Dalı

Giriş: Hacettepe Üniversitesi Tıp Fakültesi'nde ECMO (Extracorporeal Mebrane Oxygenation) programı 2007 yılında başlamış ve Çocuk Yoğun Bakım Bilim Dalı tarafından yönetilmektedir.

Amaç: ECMO tedavisi uygulanan hastaları iki döneme ayırarak yaşanan komplikasyonları önlemeye yönelik ECMO protokolünde yapılan değişikliklerin sonuçlara olan etkisinin değerlendirilmesi amaçlanmıştır.

Gereç ve Yöntem: 2013-2016 yılları arasında toplam 35 hastaya ECMO tedavisi uygulanmıştır. Hastaların ECMO'ya giriş sebepleri, ECMO süreleri, yaşanan komplikasyonlar, ECMO'dan dekanülasyon ve sağkalım oranları 2013-2014 (I. dönem) ve 2014-2016(II. dönem) iki döneme ayrılarak retrospektif olarak değerlendirilmiştir.

Sonuçlar: 35 hastanın %53'ü kız, % 47'si erkektir. Ortalama yaş I. dönemde 32 ay (6ay-14yaş) iken II. dönemde yenidoğan ve erişkin hastalar ile birlikte 71 aya (0 ay-55 yaş) çıkmıştır. I. dönemde hastaların % 60'ı ECMO'ya kardiyak cerrahi sonrası alınmıştır. ECMO kanülasyonlarının hepsi veno-arteriyel yapılmıştır. Koagulasyon, aktive pıhtılaşma zamanı (ACT:180-220 arası) ile takip edilmiştir. En sık rastlanan komplikasyon kanamadır (% 50). Kaybedilen hastaların hepsinde kanama komplikasyonu olduğu görülmüştür. İkinci en sık komplikasyon HIT (heparin induced thrombositopeni) olmuştur (%40). ECMO süresi uzadıkça HİT sıklığında artış olduğu görülmüştür. Hipofibrinojemi hastaların %30'unda görülmüştür. II. dönemde V-A ve kardiyak cerrahi sonrası ECMO'ya alınan hastalara ek olarak konjenital diyafragma hernisi ve ARDS hastaları ECMO desteğine alınmıştır. Daha önce kanülasyonların hepsi V-A ve santral kanülasyon olmasına karşın, II. dönemde hastaların % 10'una double lumen kanül kullanılarak V-V ECMO yapılmış başarısız olduğu görülmüştür. II. dönemde heparin protokolünde değişiklik yapılarak yaşa göre ACT protokolü uygulandı. Kanama % 50'den %30'a düştü (p< 0.001). Hipofibrinojenemi ve HİT, ECMO setine plazma-değişim tedavisi eklenmesi ve intravenöz immunoglobulin (IVIG) tedavisi ile % 50'den %22'ye geriledi (p<0.001). Yeni protokolle komplikasyon oranı azaldığı gibi ortalama set süreleri arasında anlamlı bir fark görülmedi(I. dönem 17 gün, II. dönem 15.5 gün (p<0.1). Tüm hastalarda sentrifugal pompa kullanıldı [% 70'inde Medos DP3 (%40'ında Medos MDS Deltastream Pulsatil Akım) % 30'unda Rotaflow]. Ortalama ECMO süresi uzamıştır [I. dönemde 6 gün (7 saat-29 gün), II. dönem17 gün (7 saat-134 gün)]. Her iki dönemde de ECMO başarısı % 50'nin üzerinde seyretmiştir. (I. dönem Taburculuk: % 40, Sağkalım: %50; II. dönem Dekanülasyon: % 56, Survival: %53, Taburculuk: % 46)

Sonuç: Merkezimizde yenilenen protokol ile komplikasyon oranında azalma görülürken, hasta sayısı, hasta çeşitliliği ve ECMO izlem süresinde artış olmasına rağmen ECMO dekanülasyon ve sağkalımdaki başarı devam etmektedir. Ülkemizde ECMO merkez sayısı artmakta iken her merkezin kendi koşullarına uygun ECMO protokolleri hazırlaması başarı oranını arttırabilir.

Anahtar Kelimeler: ECMO, anti-koagulasyon, plasma exchange

S-025 [Çocuk Acil ve Yoğun Bakım Hemşirelik]
Akut Solunum Yetmezliğinde Yüksek Akım Oksijen Tedavisi ve Hemşirelik Bakımı

Elfidan Güldüran Bağırzade, Güneş Öztürk, Filiz Pekgökçen
Dokuz Eylül Üniversitesi, Çocuk Acil Bilim Dalı, İzmir

Akut solunum yetmezliği solunum işlevine katılan organ veya organellerin bir veya birkaçının fonksiyon bozukluğu sonucunda gelişen bir durumdur. Çocukluk yaş grubunda erişkinlere göre daha sık karşılaşılmaktadır. Zaman kaybetmeden, doğru şekilde uygulanan tedaviler iyi sonuçlar vermektedir. Bu sunumda akut solunum yetmezliğinde yeni bir tedavi yöntemi anlatılmıştır. 2015 yılında Dokuz Eylül Üniversitesi Hastanesi Çocuk Acil Bilim Dalı'nda iki ayrı yüksek akım oksijen tedavisi almış olan 4 hasta izlenerek, tedavi başarı ve komplikasyon durumları karşılaştırılmış olup, hemşirelik bakımı anlatılmıştır. Alınmış olan vakalarda kalp tepe atımı, solunum sayısı, saturasyon ve oksijen akımı değerleri grafik olarak sunulmuştur. Çalışmamızdaki akut solunum yetmezliği olan hastalardan ikisinde uygulanan yüksek akım oksijen tedavisi ile yanıt alınmış olup, entübasyona ihtiyaç duyulmamıştır. Ancak 2 hastanın 4 saatlik yüksek akım oksijen tedavisi sonrası klinik iyileşme gözlenmemesi sebebi ile entübe edilerek tedavilerine devam edilmiştir.

Anahtar Kelimeler: Akut Solunum Yetmezliği, Yüksek Akım Oksijen Tedavisi, Hemşirelik Bakımı

S-026 [Çocuk Acil ve Yoğun Bakım Hemşirelik]
Çocuk Acil Hemşirelerinin Eğitimi: Amerika Örneği

Sema Kuğuoğlu[1], Aysel Kökçü Doğan[2]
[1]Acıbadem Üniversitesi Sağlık Bilimleri Fakültesi Hemşirelik Bölümü, İstanbul
[2]Medipol Üniversitesi Sağlık Bilimleri Fakültesi Hemşirelik Bölümü, İstanbul

Hemşirelik; akademik disiplin ve profesyonellik olarak ilerlemeye devam ettikçe, lisanslı hemşirelerin mezuniyet sonrası eğitimleri ile ilgili tartışmalar da varlığını sürdürecektir. Mezun bir hemşire için klinik deneyim çok önemlidir ve bu deneyim yetkin bir çocuk acil hemşiresi olmak için iyi bir temel oluşturur. Bu nedenle hemşireler, yaşam boyu öğrenmenin öneminin farkındadırlar. Amerika Birleşik Devletleri profesyonel hemşirelik eğitiminde dört temel aşama vardır: diploma, ön lisans, lisans ve uzmanlık derecesi. Her birinin süresi ve ortamı farklılık gösterir. Ayrıca uygulama hemşireleri ya da diğer sağlık çalışanları için köprü programlar da mevcuttur. Lisans tamamlama ya da dikey geçiş/köprü programları olarak da bilinen bu programlar, geleneksel eğitim programları gibi mezunu National Council Licensure Examination- Registered Nurse (NCLECX-RN) sınavına hazırlar. Hemşirelik uygulamasında yüksek lisansa giriş programları (Masters Entry in to Nursing Practice (MENP), kariyer değişikliği arayan hemşirelik dışı lisans mezunlarının, profesyonel hemşirelik faaliyetlerine katılmaları için tasarlanmıştır. Tüm MENP programları temel hemşirelik eğitimini içerir, böylelikle mezunu NCLECX-RN sınavına hazırlayarak diplomalı ve lisanslı hemşire olma fırsatı sağlar. Bu programlar; anatomi, psikoloji, sağlık değerlendirmesi, farmakoloji, liderlik ve araştırma konusunda mezun öğrenciye ekstra bilgi sunar. Programın süresi 2 ya da 3 yıldır. Yaşam boyu öğrenme kapsamında hemşireler çeşitli seminerlere, kurslara ve konferanslara katılırlar, bunun yanı sıra hakemli dergilerde yayımlanan çalışmaları okurlar. Ortalama iki gün süren seminerlerde belli bir konuya odaklanırlar. Bu programlar aynı zamanda bir eğitim köprüsü rolündedir ve özellikle uzmanlık alanları acil hemşireliği olmayan programlardan mezun öğrencinin acil durum hizmet bilgisine yönelik öngörü kazanmasını sağlar. Hemşirelikte sertifikalandırma gönüllü bir süreçtir ve bu süreçte hemşirelerin alan deneyimi, bilgi ve becerilerinin resmi olarak tanınmasını sağlar. Bu sertifikalar; Çocuk Acil Hemşireliği Sertifikaları, Özellikli Klinik Hemşire (Clinical Nurse Specialist-CNS) Sertifikaları ve Pratisyen Hemşire (Nurse Practitioner-NP) Sertifikaları v.b.dir. Mezun düzeyinde hemşireler, ileri düzey uygulamalar için CNS ve NP olmak için lisansüstü programlara da devam edebilirler. Liderlik, eğitim ve klinik araştırmalarda pozisyon arayan bu hemşireler, uzmanlık, uzmanlık sonrası sertifika ya da doktora programlarını takip edebilirler. Çocuk acil bakım hemşireliği doğrudan hasta bakımına yöneliktir. Çocuk acil hemşiresi pediatrik acil bakım ünitesinde sürekli değişen çevrede koordinasyon sağlayan; kritik durumda bebek ve çocuğa bakım veren ve aile merkezli bakımda sağlık çalışanlarının işlerini organize eden tek kişidir. Çocuk acil bakım hemşirelerinin mesleki gelişimlerini sürdürmelerinde uyum programlarının, hizmet içi eğitimlerin ve sürekli eğitim (Continuous Education-CE) programlarının önemi büyüktür. Sürekli hemşirelik eğitimi, her acil hemşiresi için bir gerekliliktir. Hemşirelik bakım karar ve uygulamalarında bağımsız olan RN ve ileri uygulamalara yetkili hemşireler (APRN) standart kursları bitirir ve çoğu eğitmen olur. Konferanslara, uzmanlık seminerlerine katılma ve acil durum bakımıyla ilgili hakem değerlendirmesinden geçmiş çalışmalar sadece CE kredisi sağlamaz, aynı zamanda hemşirelik profesyonelliği için de önemlidir. Acil hemşirelik bilgisi, becerisi, deneyimi ve uzman hemşirelik sertifikasını yasallaştırmak RN'lerin bağımlı ve bağımsız rollerinin ortaya konması gereklidir ve bu çalışma, APRN'lerin ileri düzey sertifikaları için tavsiye edilmektedir.

Anahtar Kelimeler: çocuk acil, hemşire, eğitim

S-027 [Çocuk Acil ve Yoğun Bakım Hemşirelik]
Çocuk Yoğun Bakım Ünitesinde Hasta Güvenliği

Figen Yardımcı, Zümrüt Başbakkal
Ege Üniversitesi Hemşirelik Fakültesi

Sağlık bakımında kalite küresel bir girişimdir. Tıbbi teknoloji, farmasötik, genetik ve cerrahi uygulamalardaki gelişmeler, sağlık çalışanlarına öncesinden daha fazla yaşamı koruma olanağı vermiştir (Couglin, 2014). Hasta güvenliği küresel bir sağlık konusudur. Gelişmiş ülkelerde her 100 hastadan 7'si, gelişmekte olan ülkelerde ise 10'u sağlık bakımı ilişkili enfeksiyon yaşamaktadır. Havacılık ve nükleer endüstri gibi yüksek riskin olduğu alanlarda bile sağlık bakım alanına göre daha fazla güvenlik vardır. Uçakla yolculukta zarar görme olasılığı 1 000 000 da bir iken sağlık bakımından yararlanan bir hasta olduğumuzda bu olasılık 300'te bire yükselmektedir (WHO, 2016). "Önce zarar verme" kavramının kökeni antik tıbba, M.Ö. 2400 yıllarındaki Mısırlı doktorlara ve sonrasında tekrar kabul gördüğü M.Ö. 400'lere Hipokrat'a kadar uzanır. Hemşireler için "Önce zarar verme" kavramı, Florence Nightingale'in hemşirenin rolü ve görevlerini dile getirdiği ilk ve en önemli eseri "Hemşirelik Üzerine Notlar" isimli kitabında ortaya çıkmıştır. (Couglin, 2014). Önlenebilir hatalar tüm bakım ortamlarında olduğu gibi Pediatrik Yoğun Bakım Ünitesi için de önemli bir sorundur (Van der Starre; 2011). Bu hatalar enfeksiyonlar, ilaç uygulama hataları, tanı hataları, işlemlere ilişkin komplikasyonlar nedeniyle oluşabilir (Michael, Cimino, 2004; Cifra et.all 2015, Custer et.all.2015). ÇYBÜ'de hastane ilişkili enfeksiyonlara ek olarak viral, cerrahi alan enfeksiyonları, ÇYBÜ yatışı ile ilgili enfeksiyonlardır (Fuster Jorge, 2008). Dekübitüs ülserleri, IV kateter infüzyonundan kaynaklanan yaralanmalar,

yetersiz iletişimden kaynaklanan yanlış tanı hataları, gecikmiş tanılar, gecikmiş ya da yanlış tedaviler ÇYBÜ'deki diğer hata nedenlerini oluşturur (Reader, Flin, Cuthbertson, 2007; Alvarez, 2006). ÇYBÜ'deki bu hasta güvenliğini tehdit eden durumlar ÇYBÜ'de bakım sisteminin yeniden dizayn edilmesiyle önlenebilir. Sistemin yeniden düzenlenmesi gerektiği anlayışı ÇYBÜ'de hasta güvenliğine yönelik "güvenlik çözümlerinin" geliştirilmesini sağlar (Starmer, Sectish, Simon, 2013). Sağlık bakımının doğasını anlamak için kritik pediatrik bakım verenler diğer endüstrilerde kullanılan güvenlik modellerinden yararlanabilirler. Bu endüstriler öncelikle yaşadıkları kazalardan birçok şey öğrenmişlerdir. Tüm kaza ve hatalar yoğun olarak çalışılmıştır. Hataları önlemek ve azaltmak için sistemlerin yeniden düzenlenmesinde bu bilgilerden yararlanılabilir. Güvenli sistemin oluşturulmasında üç temel fonksiyon vardır.

1. Tehlike/risk tanımlaması
2. Tehlike/risk analizi
3. Tehlike/ risk azaltma

Tehlike/ risk tanımlaması için ÇYBÜ içeren sağlık kurumları çevrelerindeki tehlikeleri hatalar oluşmadan önce belirlemelidir. Bunun için ünitede çalışanlar düşme hatalarını, ilaç hazırlamadaki yanlışları belirlerken hasta bakım üniteleri ve hastanede yöneticiler, liderler risk tanımlama için model olabilirler. İkinci aşama, gerçek ve olası tehlikelerin analizini yapmaktır. Analizler sonucunda ulaşılan sonuçlar güvenli uygulama için yapılması gerekenlerin belirlenmesini sağlar. Belirlenen girişimlerin sistem içine yerleştirilmesi ve daha sonraki uygulamalara yansıtılması üçüncü aşamayı oluşturur. The Occupational Safety and Health Administration hataları azaltmak için bir yaklaşım belirlemiştir. En az etkili olan yaklaşım eğitimdir. Daha etkili olan yaklaşım, eğitim için etkili yaklaşım planlamaktır. Sonrasında yönetimsel kontrol kullanmaktır. Daha etkili yaklaşım zararları azaltmak ve uzaklaştırmak için bariyerleri kullanmaktır. Son olarak ilaç komplikasyonlarından kaçınmak için tehlikeleri azaltacak amaca yönelik dikkatli tasarımlar kullanmaktır (Wheler, Wong, Shanley, 2014).

Anahtar Kelimeler: Çocuk yoğun bakım ünitesi, hasta güvenliği, hemşirelik

S-028 [Çocuk Acil ve Yoğun Bakım Hemşirelik]
Çocuk Acil Servis Ünitesinde Hasta Güvenliği

Figen Yardimci, Zümrüt Başbakkal
Ege Üniversitesi Hemşirelik Fakültesi

"Tıpta Hata" eserinde, Dr. Leape şöyle ifade eder, "Havacılık ve diğer endüstrilerde kaza önlemede başarılı olmuş bilişsel psikoloji ve insan faktörleri araştırmalarından çıkarılan dersler tıbbi bakıma uygulanabilir mi?" Leape, hataların sistemlerin hataları olarak kabul edilmesi gerektiğini, kişilik özelliği olmadığını, sonucuna varmıştır. (Leape, 1994; Frush & Krug, 2015).
Hata, genel olarak beklenen eylemlerden istemeden sapmaya yol açan art niyetli olmayan kasıtlı davranışlar olarak tanımlanır. İnsan faktörü açısından bakıldığında hatadan arındırılmış bir ortamdan söz etmek mümkün değildir (Terzioğlu, 2010).
Acil bakım, çocuğun fiziksel veya duygusal yönden tehlike içinde bulunduğu durumlarda, çocuğun ve ailesinin gereksinim duyduğu tıbbi bakımın anında verilmesidir. (Yıldız, 2006). Acil olmayan nedenlerle artan sayıda hastanın acil servise başvurması nedeniyle yaşanan kalabalık, hasta güvenliğini ve verilen bakımın kalitesini etkilemektedir (Tekşam, 2009, Michelson, Monuteaux, Stack, et al.2012, Cha, Shin, Cho, Singer, Kwak, 2011). Tedavi hataları, acil servis ünitelerinde çocuklarda önlenebilir morbititenin önemli bir nedenidir (Shaw, Lillis, Ruddy, Mahajan, Lichenstein, Olsen, Chamberlain, 2013). Hastanede yatan çocuklarda doz hataları %17.8 iken acil servislerdeki pediatrik tedavi hataları ile bilgiler sınırlıdır (Hoyle, Davis, Putman, Trytko, Fales, 2012). Acil servisler yedi gün yirmi dört saat kesintisiz ve aynı düzeyde sağlık hizmeti sunan sağlık birimleridir. Başvuran hastaların çoğunda hızlı, doğru ve kesintisiz hizmet sunma zorunluluğu, acil servislerin fiziksel yapı ve çalışan gücü bakımından diğer branşlardaki klinik hizmetlerinden farklı olmasını gerektirmektedir (Aşıklıoğlu, Akkuş, Baysal,2009).
Pediatrik acil servis birimlerinde hasta güvenliğini geliştirme önerileri:
1. Birincil öncelik olarak herkesin hasta güvenliği konusunda bilinçlendirilmesi:
Tüm çalışanların hasta güvenliği konusunda oryantasyon eğitimi alması
2. Önemli güvenlik uygulamalarına katılım ve model oluşturma:
3. Güvenlik Yürüyüşleri Uygulaması: Hastane ve bölüm liderleri ve sorumlularının aktif ve düzenli katılım için cesaretlendirilmesi,
4. Tıbbi hataların raporlanmasını teşvik etmek bu amaçla kullanıcı dostu mekanizmalar/ yazılımlar kullanılması: Gönüllü raporlama sistemi kullanımının teşvik edilmesi,
5. Ekip çalışması ve ekip içinde etkili iletişim sağlama: Ekip kaynak yönetimi ve psikolojik eğitim verilmesi, Acil durumlarda iletişim eğitimi.
6. Önemli bir risk faktörü olan, yorgunluğu tanımak ve sağlık çalışanlarında yorgunluğu azaltmak için stratejiler uygulamak: Uzun çalışma saatlerinin etkisini dikkate almak, Yorgunluğu azaltmaya çalışmak,
7. Pediatrik acil bakım için multidisipliner kanıta dayalı klinik uygulama kılavuzları geliştirmek:
8. İlaç dozu yönetimi için klinik araçların kullanımını teşvik etmek.
9. Pediatrik acil servis birimi ve çocukla ilgili diğer ünitelerde bakım kalitesi ve güvenliği arttırmaya yönelik çabalar arasında bir bağlantı kurmak.
10. Acil servis birimi ile ve hastane dışı veya hastane içi bakım sağlayıcıları arasında sağlanan bakımın güvenliği ve kalitesini arttırmaya yönelik bir işbirliği oluşturmak:
11. Tüm disiplinlerde (hekim, hemşire, acil tıp teknisyeni) pediatrik acil bakım yeterliliklerini tanımlamak ve bu yetkinliklerin kazanımı ve devamı için gerekli temel ve tekrar eğitimlerini belirlemek:
12. Pediatrik bakımı ve her ortamı hasta ve aile merkezli bakım içine entegre etme:
13. Tıbbi hataların açıklığı için eğitime destek olma: (AAP, 2007; AAP, 2013).

Anahtar Kelimeler: Çocuk Acil Servis, Hasta Güvenliği, Hemşirelik

S-029 [Çocuk Acil ve Yoğun Bakım Hemşirelik]
Pediatrik Hasta Güvenliğine İlişkin Verilen Eğitimin Değerlendirilmesi

Figen Yardımcı, Dilek Zengin, Hamide Nur Çevik Özdemir
Ege Üniversitesi Hemşirelik Fakültesi Çocuk Sağlığı ve Hastalıkları Hemşireliği A.D.

Dünya Sağlık Örgütü Hasta güvenliğini; sağlık bakım sürecinde hastaya önlenebilir zararın verilmemesi şeklinde tanımlamaktadır. Hasta güvenliği disiplinini ise, hastada sağlık bakım sürecinin neden olduğu zararı önleyen koordineli çaba olarak belirtmiştir (Patient Safety-WHO). Sağlık hizmetlerinde kalite programlarının en önemli konularından birisini hasta güvenliği oluşturmaktadır. Hasta güvenliği, sağlık bakım hizmetlerinin kişilere vereceği zararı önlemek amacıyla sağlık kuruluşları ve kuruluşlardaki çalışanlar tarafından alınan önlemlerin tamamıdır (IOM, 2010; NPSF, 2010; Sayek, 2010;Karaca ve Aslan, 2014). Hasta güvenliği kültürü; liderlik, takım çalışması, iletişim, öğrenme ve hastayı merkeze alan bir kavramdır (Altındiş ve Kurt, 2010). Gelişen bilim ve teknoloji, hemşirelerin uygulamalarında gerekli bilgi, beceri, tutum ve davranışa sahip olmalarını ve bunları etkin kullanmalarını gerektirmektedir. Bu doğrultuda hizmet içi eğitim programlarının önemi yadsınamaz. Çalışma "pediatrik hasta güvenliğine" ilişkin verilen eğitim programının hemşirelerin bilgi düzeyine etkisini değerlendirmek amacıyla gerçekleştirilmiştir.

Gereç-Yöntem: Ön test- son test desenli araştırmanın evrenini pediatrik hasta güvenliği kursu eğitimlerine katılan kamu ve özel hastanelerde çalışan hemşireler, üniversitede görev yapan öğretim ele-

manları olmak üzere 47 kişi oluşmuştur. Araştırma Aralık 2015- Mayıs 2016 tarihlerinde gerçekleştirilmiş olup örneklem seçimine gidilmemiş, katılımcıların tamamı çalışmaya dahil edilmiştir. Araştırmada veriler, demografik özelliklerin ve ekip çalışması tutum ölçeğinin yer aldığı anket formu uygulanarak elde edilmiştir. Ölçek, ekip çalışmasının temel bileşenleri olan ekip yapısı, liderlik, durum izleme, karşılıklı destek ve iletişim alt boyutlarına yönelik 28 sorudan oluşmaktadır. Verilerin değerlendirilmesinde istatistik analizler için Statistical Package for Social Sciences programı (SPSS) kullanılmıştır. Veriler frekans,yüzde, ortalama, standart sapma, paired-samples t testi ile değerlendirilmiştir. Sonuçlar %95 güven aralığında, p<0.05 anlamlılık düzeyinde değerlendirildi.

Bulgular: Araştırma grubundaki hemşirelerin %91.5'inin kadın olduğu, eğitim durumları bakımından incelendiğinde ise %23.4'ünün yüksek lisans, %19.1'inin ise doktora mezunu olduğu belirlenmiştir. Hemşirelerin %42.6'sı pediatri servisinde, %21.3'ü yenidoğan yoğun bakım ünitesinde, %8.5'i pediatri acil servisinde çalışmaktadır. Katılımcıların %55.3'ü daha önce pediatrik hasta güvenliği ile ilgili herhangi bir eğitim almamıştır. Hemşirelerin %8.5'inin mesleki deneyim süresi 4 ile 6 yıl arasındadır. Ön test toplam puan ortalaması ile son test toplam puan ortalamasında istatistiksel olarak anlam¬lı fark bulunmuştur (p<0,05). Ekip çalışması tutum ölçeğinin alt boyutları incelendiğinde ise; ekip yapısı, durum izleme ve karşılıklı destek alt boyutlarının ön test ve son test toplam puan ortalamaları bakımından istatistiksel olarak anlamlı fark saptanmıştır (p<0,05). Ekip çalışması tutum ölçeğinin liderlik, iletişim alt boyutlarının ön test ve son test toplam puan ortalamaları arasında ise istatistiksel olarak anlamlı fark saptanmamıştır (p>0,05).

Sonuç: Elde edilen veriler doğrultusunda tüm hemişirelerin "pediatrik hasta güvenliği" eğitimi sonucunda bilgi düzeylerinde anlamlı artış olduğu saptandı. Bu çalışma sonucunda hemşirelerin hasta güvenliğine ilişkin hizmet içi eğitim programlarıyla desteklenmesinin önemi ortaya çıkmaktadır. Hizmet içi eğitimlerle hemşirelerin liderlik ve iletişim becerilerinin desteklenmesi bunun yanı sıra bilginin kalıcılığının test edilmesi amacıyla en az 3 ay sonra tekrar son testlerin uygulanması önerilir.

Anahtar Kelimeler: Hasta güvenliği, pediatri, eğitim, hemşire

S-030 [Çocuk Acil ve Yoğun Bakım Hemşirelik]
Yoğun Bakımlarda Çalışan Hemşirelerin Bilişim Hizmetlerini Kullanım Alışkanlıklarının Tespiti ve Etkileri

Serap Alıcı, Ayşegül Yıldız, Nurseren İşler
Dr. Behçet Uz Çocuk Hastalıkları ve Cerrahisi Eğitim Araştırma Hastanesi, Pediatri Yoğun Bakım

Giriş-Amaç: Bilimsel ve teknolojik gelişmelerle gelişen ve değişen sağlık bakım sisteminde bilgi ve iletişim teknolojilerinin kullanımı büyük bir hızla artmaktadır. Sağlık bakım hizmeti verenlerin nitelikli hizmet vermesini sağlamak, iş yükünü azaltmak, güvenli kayıt tutmalarını sağlamak, kişisel ve mesleki gelişimlerini artırmak amacı ile sağlık hizmetlerinde bilgi ve iletişim teknolojisinin kullanımını tanımlayan sağlık bilişimi büyük önem taşımaktadır. Sağlık bakım sisteminin büyük kısmını oluşturan hemşireler, bilgi ve iletişim teknolojilerinin en büyük kullanıcılarından dır. Hemşirelik bilgisi ve uygulamalarının gelişimi için, yeni bilimsel ve teknolojik gelişmelerin kullanımını etkinleştiren hastane bilgi yönetim sisteminin kullanılması da hemşirelik bilişiminin önemini artırmaktadır.

Gereç-Yöntem: Araştırmanın örneklemini; Çocuk Yoğun Bakım, Çocuk Cerrahisi Yoğun Bakım, Pediatri Kalp Damar Cerrahisi Yoğun Bakım ve Yenidoğan Yoğun Bakım hemşireleri oluşturmuştur. Araştırma Temmuz 2016'da gerçekleştirilmiştir. Çalışmada örneklem seçimi teknigi kullanılmamış ve tüm hemşireler örnekleme alınmıştır. Araştırma verileri, hemşireleri tanıtıcı özellikleri ve bilgisayar kullanımı ile ilgili görüşleri içeren bir "anket formu" kullanılarak toplanmıştır. Anket içerisinde katılımcıların yaş, cinsiyet, çalıştıkları birim, bilgisayar ve mobil teknolojilerle ilgili hizmet içi eğitim alıp almadıkları, bilgisayar ve mobil teknolojileri kaç yıldır kullandıkları, bilgisayar ve mobil teknolojileri günlük kullanım süreleri, bilişim hizmetlerinin zorunlu kullanımının hasta bakımına etkisi ve bilişim konusundaki tutumları değerlendirildi.

Bulgular: Çalışmaya katılan hemşirelerin; % 33.6' sının bilgisayar ve mobil teknolojilerle ilgili hizmet içi eğitim aldığı, % 41.6' sının 10 yıl üstü kullandığı, % 32.7'sinin günlük kullanım süresinin 2 saat olduğu, kullanım düzeylerinin %46'sının iyi düzeyde olduğu saptandı. Katılımcıların % 78.8' inin bilgi arama için bilgisayar ve mobil teknolojileri kullandığı görüldü. Katılımcıların % 54' ü bilişim hizmetlerinin zorunlu kullanımının hasta bakımında aksamalara neden olmadığını, % 41.6' sının bilişimdeki yenilikleri çevresindeki çoğu insan kullandıktan sonra kullandığı tespit edildi.

Sonuç: Bilgisayar ve mobil teknolojilerin daha çok bilgi aramak için kullanıldığı, hizmet içi eğitim alanların almayanlardan daha az olduğu, katılımcıların yarısına yakın bir kısmının bilişimdeki yeniliklere çekimser yaklaştığı saptanmıştır. Sağlık bakım hizmetlerinde çalışanların mesleklerini icra ederken bilgi ve iletişim teknolojilerini daha fazla kullanabilmeleri için hizmet içi eğitimlerin büyük önem taşıdığı görülmektedir.
Anahtar Kelimeler: Hemşirelik bilişimi, Hastane bilgi yönetim sistemi

Anahtar Kelimeler: : Hemşirelik bilişimi, Hastane bilgi yönetim sistemi

S-031 [Çocuk Acil ve Yoğun Bakım Hemşirelik]
Türkiye'de Çocuk Yoğun Bakım Ünitelerinin Hastane İçi Transport Uygulamalarının ve Transport Sürecinde Yaşanan İstenmeyen Olayların Belirlenmesi

Ebru Melek Benligül, Gazi Arslan, Alper Köker, Tolga F. Köroğlu
Dokuz Eylül Üniversitesi Tıp Fakültesi, Çocuk Yoğun Bakım Ünitesi, İzmir

Amaç: Araştırma, ülkemizde Çocuk Yoğun Bakım Ünitelerinin hastane içi transport uygulamalarının ve hastane içi transport sürecinde yaşanan istenmeyen olayların belirlenmesi amacıyla yapılmıştır.

Gereç ve Yöntem: Üçüncü basamak Çocuk Yoğun Bakım Ünitelerine 22 soruluk anket formu gönderilerek araştırmacılar tarafından elektronik ortamda doldurulması sağlanmıştır.

Bulgular: Çalışmaya 12 ilden toplam 26 merkez katılmıştır. Yatak sayısı ortalama 10,6 ±4,6 olan ünitelerin %34,6'sında son bir haftada 6-10 kez, %26,9'unda 11-15 kez hastane içi transport yapıldığı belirlenmiştir. Hastane içi transportun en sık bilgisayarlı tomografi (BT) veya manyetik rezonans (MR) çekilmesi ve ameliyat amacıyla yapıldığı görülmüştür.

Hastane içi transport uygulamalarında birimlerin % 46,2'sinde hastane içi hasta transportu için özel bir yazılı protokol olduğu ve %7,7'sinde transport hazırlıkları için kontrol listesi (check-list) kullanıldığı görülmüştür. Entübe hastanın transportu esnasında birimlerin %50'sinde oksijen satürasyon (SpO2) ve EKG monitörizasyonu ile transport yapıldığı; noninvaziv kan basıncının ünitelerin %34,6'sında ve end tidal karbondioksit monitörizasyonunun %30,8'inde yapılabildiği tespit edilmiştir. Ayrıca ünitelerin % 73'ünde transport esnasında acil ilaç ve malzemelerin bulunduğu transport çantasının kullanıldığı ve % 65,4'ünde hekimle hemşirenin birlikte transporta eşlik ettiği; birimlerin %73'ünde transporta ilişkin hemşirelik kayıtlarının tutulduğu öğrenilmiştir.

Hastane içi transport sürecinde karşılaşılan sorunlara bakıldığında;

en sık olarak % 80,8 ile transport için gerekli sağlık personelinin sayısında eksiklik görülürken; ünitelerin % 56,7'si hazırlıklar tamamlanmadan transporta başlanması, % 69,2'si asansöre erişim ve oksijen tüpü bitmesi; % 38,5'i manuel resüsitatörle ilgili sıkıntılar önemli sorunlar arasında sayılmıştır. Ayrıca monitör, ventilatör veya infüzyon cihazı arızaları görülebildiği de birimlerin yaklaşık yarısı tarafından belirtilmektedir.

Hastayla ilişkili istenmeyen olaylar açısından en sık olarak oksijen satürasyonunda düşme birimlerin % 96,2'si; hipotansiyon % 80,8'i ve plansız ekstübasyon % 61,5'i tarafından bildirilmiştir. Geçmişte transport esnasında en az bir kez kardiyak arrest yaşandığını belirten ünitelerin oranı da % 61,5'dir.

Tartışma/Sonuç: Yoğun bakımda tedavi gören çocuğun hastane içi transportu son derece karmaşık ve riskli bir işlem olup ileri derecede hazırlık ve koordinasyon gerektirmektedir. Yoğun bakım hastalarının güvenli transportunu sağlamaya yönelik literatürde tarif edilmiş birçok önlemin ülkemizde değişik oranlarda uygulandığı görülmüştür. Bu yöntemlerin daha yaygın uygulanmasının sağlanması hastane içi hasta transportlarının daha güvenli hale getirilmesinde önemli katkıları olacaktır.

Anahtar Kelimeler: çocuk yoğun bakım, hastane içi transport, hasta güvenliği, hemşirelik

S-032 [Çocuk Acil ve Yoğun Bakım Hemşirelik]
Triyajda Hemşirenin Rolü

Dilek Öztel
Ondokuzmayıs Üniversitesi Hastanesi, Çocuk Acil Ana Bilim Dalı,/ Samsun

Triaj fransızca kökenli bir kelime olup; sıralamak, ayırmak anlamlarına gelir. İlk olarak savaşlarda yaralanan askerlerden cepheye geriye dönebilecek olanlarla, dönemeyeceklerin ayrımı için kullanılmıştır. Triaj sistemleri ilk olarak 1960'ların sonları ve 1970'lerin başlarında geliştirilmiş, ülkemizde ise gelişme sürecini henüz tamamlamamıştır.

Çok sayıda hasta acil servise başvurmakta ve acil serviste hasta değerlendirme yöntemlerinin önemi gün geçtikçe artmaktadır. Hastaların tedavi ve bakım gereksinimlerinin sistematik yöntemlere dayandırılması kaçınılmazdır. Triaj hastane öncesinde ve acil serviste hastaların (medikal ve travma) tedavi ve bakım gereksiniminin analiz sürecidir. Hasta semptomları üzerine temellendirilen triaj çoğunlukla hemşireler tarafından yürütülmektedir. Triaj hemşireliği özel beceri ve uygulamaları içeren bir alan olarak kabul edilmektedir. Triaj hemşiresinin profesyonel özelliklerinin yanı sıra en az 1yıl acil servis deneyiminin olması ve formal olarak triaj eğitimi alması gerekmektedir.
Dünyada birçok ülkede triaj, triaj hemşireleri tarafından planlı ve sistematik şekilde uygulanmaktadır. Ülkemizde ise triaj hemşireliğine 19 nisan 2011 tarihinde yayınlanan hemşirelik yönetmeliğinde doğrudan yer verilmemekle birlikte, acil servis hemşireliğinin bakım ile ilgili bazı maddeleri triaj hemşireliği ile doğrudan ilişkilidir. Bunlardan bazıları şöyledir;
- acil servis hemşiresi, hastanın acil servise kabulünü sağlar.
- acil servis hemşiresi, aynı anda acil birimde bulunan olgular arasında öncelikleri belirler.
Triyaj uygulamaları att, paramedikler ve hemşireler tarafından yürütülmektedir.

Anahtar Kelimeler: Triyaj, planlama, sınıflandırma, iletişim

S-033 [Çocuk Acil ve Yoğun Bakım Hemşirelik]
Çocuk Yoğun Bakım Ünitesinde İzolasyon Önlemlerine Uyumun Değerlendirilmesi

Nevin Taşyapar, Fatma Şanal, Gülden Çölkuşu, Gamze Miyase Çelebi, Gamze Kaplan, Hilal Şahin, Özden Göcen, Tanıl Kendirli
Ankara Üniversitesi Tıp Fakültesi Çocuk Yoğun Bakım Ünitesi Ankara

Giriş-Amaç: Hastane enfeksiyonlarını kontrol etme yollarından biri de enfeksiyonu olan hastaların izole edilmesidir. İzolasyonda amaç; epidemiyolojik olarak önemli patojen mikroorganizmaların enfeksiyonu ya da kolonizasyonu olan hastadan, diğer hastalara, sağlık personeline ve ziyaretçilere mikroorganizma bulaşmasını engellemektir. Bu çalışmada amacımız, çocuk yoğun bakım ünitesinde (ÇYBÜ) izole edilen hasta ile teması olan tüm bireyler, enfeksiyon kontrolü için alınan önlemlere uyumları gözlenerek değerlendirmek amacıyla yapılmıştır.

Gereç-Yöntem: Bu çalışma Aralık 2015 ile Mayıs 2016 tarihleri arasında prospektif ve gözlemsel olarak yapılmıştır. Çalışma döneminde izolasyon kurallara uyumu içeren bir form üzerinde, her bir izolasyon odasına girişte ve hastaya temasta kurallara uyum açısından bir çetele dolduruldu.

Sonuçlar: Çalışmanın sürdüğü 120 gün içerisinde izolasyon kurallarının standart önlemlerine uyum doktorlarda %68, hemşirelerde %71.9, hasta bakıcılarda %51.5 ve diğerlerinde (konsültan doktorlar, röntgen teknisyenleri ve aileler) %34.7 idi. İzole odaya girerken önlük kullanım oranları ise doktorlarda %25.6, hemşirelerde %68.8, hasta bakıcılarda %52.9 ve diğerlerinde %32.6 idi. Damlacık yoluyla bulaşan hastalıklar için N95 maske kullanım oranlarına bakıldığında doktorlarda %57.7, hemşirelerde %93.3, hasta bakıcılarda %57.7 ve diğerlerinde %28.8 idi. İzole edilen hastaların enfekte tıbbi malzemelerini ayırma oranı %62.3 idi. İzole edilmesi gereken hastaların uygun izolasyon oranı %65.8 idi. Enfeksiyonu olan hastalarda uyarıcı simge kullanım oranları %88.3 idi. Enfekte atık çöpünün doğru kullanım oranı %76.2 idi.

Sonuç: Çocuk yoğun bakımda kritik hasta ile temas halinde olan herkesin izolasyon kurallarını bilmesi ve bu kurallara uyması enfeksiyon kontrolünde çok önemlidir. Bu uyumun belirli aralıklarla kontrol edilmesi ve eğitimin tekrarlanması ünitedeki uyumu arttıracaktır.

Anahtar Kelimeler: yoğun bakım,izolasyon

S-034 [Çocuk Acil ve Yoğun Bakım Hemşirelik]
Yoğun Bakımda Yatan Çocuklara Uygulanan Basınç Yarası Önleme Rehberinin Yara Oluşumu Üzerine Etkisi

Gülzade Uysal[1], Duygu Sönmez Düzkaya[2], Tülay Yakut[3], Gülçin Bozkurt[4]
[1]Okan Üniversitesi, Sağlık Bilimleri Fakültesi, İstanbul
[2]İstanbul Üniversitesi, İstanbul Tıp Fakültesi, Hemşirelik Hizmetleri Müdürlüğü, İstanbul
[3]İstanbul Üniversitesi, İstanbul Tıp Fakültesi, Çocuk Sağlığı ve Hastalıkları Ana Bilim Dalı, Çocuk Yoğun Bakım Bilim Dalı, İstanbul
[4]İstanbul Üniversitesi, Sağlık Bilimleri Fakültesi,İstanbul

Amaç: Çalışma yoğun bakımda yatan çocuklara uygulanan basınç yarası önleme rehberinin yara oluşumu üzerine etkisini belirlemek amacıyla planlandı.

Yöntem: Prospektif, girişimsel olarak gerçekleştirilen çalışma, Ocak-Aralık 2015 tarihleri arasında İstanbul'da bir üniversite hastanesinin çocuk yoğun bakım ünitesinde gerçekleştirildi. Çalışma grubundaki çocuk hastaların, araştırmacılar tarafından geliştirilen basınç yarası önleme rehberi doğrultusunda günlük bakımları yapıldı. Veriler hasta tanılama formu ve "Çocuklar için Braden Q basınç ülseri risk değerlendirme ölçeği" kullanılarak toplandı.

Bulgular: Çalışma grubundaki çocukların %37'si 0-12 aylık olup, yaş ortalamaları 62.19±62.29 aydır. Çocukların %36.4'ünün solunum sistemi hastalığı tanısı ile yattığı, %64.2'sinin ek hastalığının olduğu, %58.2'sinin enteral+parenteral beslendiği belirlendi. Çocukların braden Q basınç ülseri puanları incelendiğinde; yoğun bakıma yatışta braden Q basınç ülseri puan ortalaması 12.20±2.280 (min:8-maks:17), yoğun bakımdan çıkıştaki puan ortalaması 13.73±3.312 (min:7-maks:22) olduğu saptandı.
Bası yarası açısından risk faktörleri incelendiğinde; %27.3'ünün nöromüsküler bloke edici ilaç kullandığı ve %33.9'unun da inotrop ajan kullandığı saptandı. Çalışmaya katılan çocukların %8.5'inin kısıtlılık (baş orta hatta kalacak şekilde, sağ üstte kalacak şekilde yan yatma, sol üstte kalacak şekilde yan yatma ve hareketsiz yatma) durumu olduğu saptandı. Çocukların %3.6'sında (n=6) basınç yarası geliştiği, bu hastaların yarısının (%50) 2. derece basınç yarası olduğu belirlendi. Basınç yarası gelişme bölgeleri incelendiğinde ise kalça yan tarafı (16.7%), koksiks (33.3%), oksipital (33.3%) ve sol kulak kepçesi'nde (16.7%) olduğu bulundu.

Sonuç: Belirtilen yoğun bakım ünitesinde 2013 yılı içerinde basınç yarası oranı ile ile ilgili yapılan retrospektif çalışmada hastaların %10.7'sinde basınç yarası geliştiği, bu sonuçlar doğrultusunda yapılan çalışmada Basınç Yarası Bakım Rehberi doğrultusunda uygulanan girişimlerin basınç yarası gelişme sıklığını azalttığı görüldü. Öneriler: Çocuk yoğun bakım ünitelerinde basınç yarası gelişiminin önlenmesine yönelik yapılmış çalışma sayısı sınırlı olup, sistematik derlemeler, randomize kontrollü ve daha geniş örneklem ile yapılacak çok merkezli çalışmalara gereksinim vardır.

Anahtar Kelimeler: Basınç yarası, çocuk yoğun bakım, bakım rehberi, hemşire

S-035 [Çocuk Acil ve Yoğun Bakım Hemşirelik]
Alt Solunum Yolu Hastalıklarında Yüksek Akımlı Nazal Kanül Oksijenasyon Tedavisinin Vital Bulgular Üzerindeki Sonuçları

Gülçin Kurt, Sevim Togaç, Yakup Söğütlü, Medya Namdar, Olcay Şah, Suat Biçer
Marmara Üniversitesi Tıp Fakültesi, Çocuk Sağlığı ve Hastalıkları Ana Bilim Dalı, Çocuk Acil Kliniği

Amaç: Yüksek akımlı nazal kanül oksijenasyon (YANKO) tedavisi uygulanan çocuk hastaların tedavi öncesi, sırası ve sonrasındaki vital bulgularının değerlendirilmesi amaçlandı.

Yöntem: Marmara Üniversitesi Pendik Eğitim ve Araştırma Hastanesi Çocuk Acil kliniğinde bronşiolit ve pnömoni endikasyonlarıyla YANKO tedavisi uygulanan 32 olgunun verileri, olgu değerlendirme formlarından elde edilen klinik veriler ve tedavilerin sonuçları geriye dönük olarak değerlendirildi.

Bulgular: Kasım 2015-Ağustos 2016 döneminde YANKO tedavisi uygulanan bronşiolit (n=11) ve pnömoni (n=21) tanılı toplam 32 olgunun yaşları 1-6 ay (n=11, bronşiolit/pnömoni: 12/6), 7-12 ay (n=14, bronşiolit/pnömoni: 8/6) ve >12 ay (n=12, bronşiolit/pnömoni: 1/11) şeklindeydi. Etken olarak RSV 4 olguda (bronşiolit/pnömoni: 2/2) pozitif bulundu. Komorbidite 21 olguda (bronşiolit/pnömoni: 7/14), prematürelik anamnezi 12 olguda (bronşiolit/pnömoni: 3/9)mevcuttu. YANKO tedavi uygulama süresi ≤24 saat (n=15, bronşiolit/pnömoni: 6/9), 24-48 saat (n=8, bronşiolit/pnömoni: 2/6) ve >48 saat (n=9, bronşiolit/pnömoni: 3/6) şeklindeydi. Acilden taburculuk 11 olguda (%34.3) gerçekleşti (bronşiolit/pnömoni: 5/6), bunların çoğunun (n=9) takip ve tedavisi 24 saatin üzerinde sürmüştü (bronşiolit/pnömoni: 3/6). Yoğun bakıma yatış 4 olguda (bronşiolit/pnömoni: 1/3), entübasyon ve mekanik ventilasyon 2 olguda (bronşiolit/pnömoni: 1/1), eksitus 1 olguda (bronşiolit) gerçekleşti. Dakika solunum sayısının 0, 8, 12 ve 24. saatlerdeki ortalama değerleri sırasıyla 59.5, 56.1, 52.8 ve 49.0 (bronşiolit: 60.2, 57.5, 55.6 ve 52.5; pnömoni: 59.1, 55.1, 51.5 ve 47.0) idi. Arteryel oksijen saturasyonunun 0, 8, 12 ve 24. saatlerdeki ortalama değerleri sırasıyla %91.4, %96.3, %96.1 ve %97 (bronşiolit: %92.6, %95, %96.1 ve %97.3; pnömoni: %90.8, %97.3, %96.1, %96.8)idi. Nabız sayısının 0, 8, 12 ve 24. saatlerdeki ortalama değerleri sırasıyla 146.3, 146, 134 ve 132.8 (bronşiolit: 143.5, 151.8, 138.3, 133.1; pnömoni: 148.3, 141, 131.2, 132.6) idi. Kan pH'sının tedavi öncesi ve tedavi sonrası değerleri sırasıyla 7.35 ve 7.38 (bronşiolit: 7.37, 7.39; pnömoni: 7.34, 7.38) idi. Kan parsiyel karbondioksit değerleri tedavi öncesi ve tedavi sonrasında sırasıyla 42.9 ve 41.5 mmHg (bronşiolit: 37.7, 38.7; pnömoni: 45.7, 43.0) idi. SONUÇ: Bebek ve çocuklarda alt solunum yolu hastalıklarında YANKO tedavisiyle vital bulgular ve kan gazı değerlerinde tedavinin ilk saatlerinden itibaren olumlu sonuçlar alınmasına ek olarak vital bulgularda kötüleşme görülmemesi, bu tedavi şeklinin etkin ve güvenilir olduğu yönünde olumlu işaretler olarak değerlendirilmiştir.

Anahtar Kelimeler: alt solunum yolu hastalığı, bronşiolit, çocuk, pnömoni, yüksek akımlı nazal kanül oksijenasyon

S-036 [Çocuk Acil ve Yoğun Bakım Hemşirelik]
Çocuk Yoğun Bakım Ünitesinde Plansız Ekstübasyonların Önlenmesinde Paket Yaklaşımı

Ebru Melek Benligül, Alper Köker, Gazi Arslan, Tolga F. Köroğlu
Dokuz Eylül Üniversitesi Tıp Fakültesi, Çocuk Yoğun Bakım Ünitesi

Plansız ekstübasyon Yoğun Bakım Ünitesinde izlenen hastalarda ciddi komplikasyonlara yol açabilen bir olay olup endotrakeal tüpün hasta tarafından istemsiz şekilde çıkarılması ya da girişimler esnasında çıkması olarak tanımlanmaktadır. Plansız ekstübasyon insidansının gelişmiş ülkelerde yoğun bakım ünitelerinde 100 entübasyon gününde 0,3-2,1 arasında değiştiği bildirilmektedir. Plansız ekstübasyon, nozokomial pnömoni riskini, mekanik ventilasyon süresini, yoğun bakım yatış süresini ve mortalite riskini artırabilir. Bu açıdan risk faktörlerinin belirlenmesi ve plansız ekstübasyon oranının en aza indirilmesi önemlidir.

Ünitemizde kalite iyileştirme çalışmaları kapsamında plansız ekstübasyon oranı ve ekstübasyon nedenlerinin izlemi yapılmaktadır. Bu süreçte plansız ekstübasyonları en aza indirebilmek amacıyla "plansız ekstübasyon önlemler paketi" hazırlanarak uygulamaya konulmuştur. Önlemler paketinin içeriği; hidrokolloid örtü ve damla sakızı (gum mastic) bazlı sıvı tıbbi yapıştırıcı kullanılması, entübasyon tüp tespitinin günde en az bir ve gerektiğinde değiştirilmesi, entübasyon tüpü dudak seviyesinin hasta izlem formuna kaydedilmesi, iki saat arayla ve her türlü girişim öncesi ve sonrası entübasyon tüp seviyesinin korunduğunun kontrolü, sedasyon skorlamasının hemşire tarafından üç saat arayla ve gerektikçe yapılması, hedeflenen sedasyon düzeyinin korunması, iki saat arayla veya gerektiğinde aspirasyon yapılarak oral sekresyonların kontrolünün sağlanması, her plansız ekstübasyonun raporlanması olarak belirlenmiştir. Endotrakeal entübasyon tüp güvenliği protokolü hazırlanarak tüm hemşire ekibine eğitim verilmiş ve plansız ekstübasyon önlemler paketine uyumları izlenmiştir. Yanı sıra, her ay plansız ekstübasyon oranları paylaşılarak geri bildirim verilmiştir.

Plansız ekstübasyon önemler paketi uygulaması öncesi ünitemizin plansız ekstübasyon oranı 100 entübasyon gününde 2,73 iken, paketin tüm hastalara rutin kullanımı ile 2016 yılı ilk sekiz ayı ortalaması yüz entübasyon gününde 1,01 olarak gerçekleşmiştir.

Sonuç olarak; literatürde bildirilen bir dizi önlemin başarılı olarak uygulamaya sokulması ile plansız ekstübasyonların ve istenmeyen sonuçlarının azaltılması mümkündür.

Anahtar Kelimeler: plansız ekstübasyon, önlemler paketi, çocuk yoğun bakım, hemşirelik, hasta güvenliği

POSTER BİLDİRİLER

P-001[Çocuk Acil]

Anormal Laboratuvar Sonucunun Kısa Mesaj İle Bildirilmesi Acil Servis Gözlem Odasında Kalış Süresini Kısaltıyor mu?

İbrahim Hakan Bucak, Habip Almis
Adiyaman Üniversitesi, Çocuk Sağlığı ve Hastalıkları Ana Bilim Dalı, Adıyaman

Giriş: Cep telefonu ve uygulamaları sağlık sistemi içinde hasta takibinde aktif olarak kullanılmalıdır. Hastanemizde laboratuvar sonuç birimi hekimlerin cep telefonu numaraları ile entegre durumdadır ve çocuk acil servisinde anormal laboratuvar sonucu tespit edildiğinde kısa mesaj ile bilgilendirilme hastanın hekimine otomatik yapılmaktadır. Bu çalışmada çocuk acil servisinde anormal laboratuvar sonucunun kısa mesaj servisi ile bildiriminin, acil servis gözlem odasında kalış süresine etkisi beraberinde hastaneye yatırılan hastaların acil serviste kalış süresine etkisinin değerlendirilmesi amaçlandı.

Gereç ve Yöntem: Çalışmada 1-30 Nisan 2015 tarihleri arasında anormal laboratuvar sonucu kısa mesaj ile bilgilendirilen hastalar geriye yönelik incelendi ve bildirim sonrası hastaneye yatırılanlar çalışma grubu olarak alındı. Anormal laboratuvar sonucunun kısa mesaj ile bildirilmediği 1-31 Mart 2015 tarihleri arasında çocuk acil servisimize başvuran ve hastaneye yatırılarak tedavi edilen hastalar kontrol grubu olarak çalışmaya dahil edildi. Her iki grupta da yaş, cinsiyet, acil serviste kalış süresi [dakika (dk)], yatış tanıları ve yatırıldığı servis kayıt altına alındı. Çalışma ve kontrol gruplarının alındığı dönemde çocuk acil servisine başvuran hasta sayısı, acil servis gözlem odasına alınan tüm hastaların acil servis gözlem odasında kalış süreleri değerlendirildi.

Bulgular: Çocuk acil servis gözlem odasında 1-31 Mart 2015›te 3317, 1-30 Nisan 2015›te 2750 hastanın takip edildiği belirlendi. Mart 2015›de ve Nisan 2015›te sırası ile acil servis gözlem odasında ortalama kalış süresi 135.05 ve 131.8 (p=0.92) dakika idi. Çocuk acil servisinde Nisan 2015›te 70 kısa mesajla anormal sonuç bildirimi olduğu görüldü. Bu 70 hastanın 48›i çalışma grubu olarak çalışmaya dahil edildi. Kontrol grubuna Mart 2015›ten 50 hasta alındı. Kontrol grubu ile çalışma grubundaki hastaların acil serviste kalış süresi sırası ile 242.3 ± 109.3 ve 148.2 ± 81.7 dakika idi idi (p<0.001, 95% CI: 55.1-132.89).

Sonuç: Anormal laboratuvar sonucunun kısa mesaj ile bildirilmesi acil servis gözlem odasına alınan hastaların ortalama kalış süresini etkilemese de hastaneye yatırılması gereken hastaların acilde kalış süresini kısaltmaktadır.

Anahtar Kelimeler: acil servis gözlem odası, kısa mesaj, çocuk

P-002[Çocuk Acil]

Korneal Dellen Gelişen iki Anjioödem Olgusu

Ayla Akca Çağlar[1], Gökçe Taşdemir Ertuğrul[2], Nilden Tuygun[1], Bengi Ece Kurtul[2], Sinan Oğuz[1], Can Demir Karacan[1]
[1]Dr. Sami Ulus Kadın Doğum Çocuk Sağlığı ve Hastalıkları Eğitim ve Araştırma Hastanesi, Çocuk Acil Kliniği
[2]Dr. Sami Ulus Kadın Doğum Çocuk Sağlığı ve Hastalıkları Eğitim ve Araştırma Hastanesi, Göz Hastalıkları

Giriş: Akut ürtiker ve anjioödem sıklıkla immunglobin E aracılı alerjik reaksiyon nedeniyle oluşmaktadır. Genellikle besinler, ilaçlar ve böcek ısırıkları suçlanmaktadır. Nadiren ürtiker olmadan da anjioödem görülebilir. Anjioödemde ürtikerden farklı olarak subkutan dokular tutulur ve göz kapakları, dudaklar, dil, genital organlar, el sırtı ve gastrointesinal sistem etkilenebilir. Anjioödemde bilateral göz kapağı tutulumu sıklıkla görülürken, korneal tutulumun da eşlik ettiği durum literatürde daha önce hiç bildirilmemiştir. Dellen göz; gözyaşı tabakasının stabilitesinin bozulması sonucu oluşan özellikle limbal yükseltiler nedeniyle kornea çevresinde lokalize incelme durumudur. Daha çok kornea ödeminin, enflamasyonun olduğu veya göz kapağı anormalliklerinin olduğu alanlar komşuluğunda olur ve göz ameliyatları sonrasında gelişir. Tedavi edilmediği takdirde kornea perforasyonuna ilerleyebilir. Burada, daha önce gözlerinden yakınması olmayan ve anjioödem ile birlikte korneal dellen gelişen iki çocuk olgu sunulmuştur.

Olgu 1: Önceden alerjisi bilinmeyen 5 yaş 2 aylık kız hasta ilk kez aynı gün başlayan gözlerde kızarıklık, şişme ve kaşıntı yakınmalarıyla çocuk acil polikliniğine başvurdu. Muayenesinde sağ gözünde daha belirgin olmak üzere bilateral periorbital ve konjonktival ödem, sağ kornea nazalinde delen başlangıcı saptandı. Diğer sistem muayeneleri doğaldı.

Olgu 2: Allerjik rinit semptomları nedeniyle alerji departmanında takip edilen ve deri testinde çimen alerjisi saptanan 4 yaş 8 aylık erkek hasta piknikten döndükten sonra başlayan ve ilk kez olan gözlerde şişme, kızarıklık ve kaşıntı yakınmalarıyla başvurdu. Bilateral periorbital ve konjonktival ödem, korneal delen saptandı. Diğer sistem muayeneleri doğaldı.

Göz bölümü ile birlikte değerlendirilen her iki hastaya metilprednizolon (1 mg/kg/gün) ve feniramin maleat (1 mg/kg/gün) intramuskuler yapıldı. Altı saatlik gözlem sonunda göz bulguları geriledi. Oral antihistaminik, suni göz yaşı ve lokal antiinflamatuar göz damlaları ve bakım önerileri ile hastalar taburcu edildi.

Sonuç: Bu iki olguyu anjioödem tablosuna korneal dellenin de eşlik ettiği literatürde ilk bidirim olarak sunduk. Korneal dellenin uygun tedavi edilmediği taktirde korneal perforasyona ilerleyebilmesi nedeniyle bu durumun göz ardı edilmemesi ve uygun tedavinin erken dönemde başlanmasına dikkat çekmek istedik.

Anahtar Kelimeler: anjioödem, çocukluk çağı, korneal dellen

P-003[Çocuk Acil]
Letarji ile Başvuran İnvajinasyon Olgusu

Ayla Akca Çağlar, Sinan Oğuz, Nilden Tuygun, Can Demir Karacan
Dr. Sami Ulus Kadın Doğum Çocuk Sağlığı ve Hastalıkları Eğitim ve Araştırma Hastanesi, Çocuk Acil Kliniği

Giriş: İnvajinasyon bebek ve süt çocuğukluğunda barsak obstrüksiyonları içerisinde önemli bir yer tutar. Paroksismal karın ağrısı, kusma, karında kitle ve rektal kanama gibi tipik klinik bulgulara sahip hastalarda tanı koymak kolaydır. Ancak, invajinasyon olguları nadiren bilinç değişikliği gibi atipik semptomlarla da başvurabilir. Burada çocuk acil polikliniğimize letarji ile başvuran ve invajinasyon tanısı alan bir olgu sunulmuştur.

Olgu: Altı aylık erkek hasta 5-6 kez olan kusma ve bir kez bol miktarda yeşil renkli dışkılama ve takiben uykuya meyil yakınmaları ile çocuk acil polikliniğine başvurdu. Fizik muayenesinde bilinci letarjik, yaşamsal bulguları stabil, batın muayenesi dahil diğer sistem muayeneleri doğaldı. Tam kan sayımı, biyokimya, toksik tarama testleri normaldi. Bilinç değişikliğine yönelik yapılan bilgisayarlı beyin tomografisinde patoloji saptanmayan hastanın yapılan lomber ponksiyonla alınan beyin omurilik sıvısı incelemesi doğaldı. Ensefalopati ön tanısıyla izleme alınan hastanın tekrarlanan fizik muayenesinde batın distansiyonu ve palpasyonla hassasiyeti saptandı. Batın ultrasonografi ile görüntülemesinde invajinasyon ve olası ileus ile uyumlu görünüm bulundu. Çocuk cerrahisine yönlendirilen hasta manuel invajinasyon redüksiyonu sonrası izlemde klinik durumunun düzelmesiyle taburcu edildi.

Sonuç: İnvajinasyon, letarji ile prezente olduğunda barsak bulguları maskelenebilir. Bilinç değişikliğine yönelik değerlendirmeler yapılırken batın ile ilişkili nedenler gözden kaçırılmamalıdır. Bebeklerde letarji veya ani bilinç değişikliği durumlarında invajinasyonun klasik bulguları olmasa da invajinasyon ayırıcı tanıda düşünülmeli, açıklanamayan durumlarda ayakta direkt batın grafisi ve batın ultrasonografisi yapılması planlanmalıdır.

Anahtar Kelimeler: akut bilinç değişikliği, çocukluk çağı, invajinasyon

P-004[Çocuk Acil]
Lokal Tutulum Gösteren Stafilokoksik Haşlanmış Deri Sendromu

Ayla Akca Çağlar, Sinan Oğuz, Nilden Tuygun, Can Demir Karacan
Dr. Sami Ulus Kadın Doğum Çocuk Sağlığı ve Hastalıkları Eğitim ve Araştırma Hastanesi, Çocuk Acil Kliniği

Giriş: Stafilokoksik haşlanmış deri sendromu (SHDS); sıklıkla *Staphylococcus aureus* tarafından salgılanan eksfoliyatif toksinler aracığıyla oluşan eritem ve sonrasında intraepidermal ayrışma sonucu büller ve soyulma ile karakterize klinik bir tablodur. 5 yaş altı çocuklarda başlangıçta görülen klinik özellikler; üst solunum yolu enfeksiyonu bulguları, otitis media, ateş, pürülan konjonktivittir. Bunu takiben sıklıkla ağız çevresinden başlayan yüz, boyun, aksilla, perine gibi kıvrımlı bölgelerde belirgin haşlanmış görünümlü eritematöz alanlar ve soyulma olur. Hastalığın şiddeti; lokalize yüzeyel büllerden tüm vücut yüzeyini tutan eksfoliyasyona kadar değişebilmektedir. Burada akut gelişen, lokal olarak göz etrafını tutan ve "rakun gözünü" düşündüren bir klinik durumla prezente olan bir SHDS olgusu sunulmuştur.

Olgu: 2 yaş 8 aylık kız hasta bir gün önce başlayan üst solunum yolu enfeksiyon bulguları ile birlikte her iki göz çevresinde kızarıklık, şişme ardından morarma şikayeti ile çocuk acil polikliniğimize başvurdu. Başvuru sırasında "rakun göz" görünümüne benzer lezyonları olan hastanın yapılan tekiklerinde tam kan sayımı, biyokimya, kanama profili testleri normal saptandı, İntrakranial patolojiyi dışlamak adına çekilen kranial bilgisayar tomografi görüntülemesi normaldi. Olası nöroblastom veya akut miyelositer lösemi nedeniyle yapılan abdominal ultrasonografi görüntülemesi ve periferik kan yayması değerlendirmesi doğaldı. Steven Johnson Sendromu olası tanısı hem göz içi hem de ağız içinde mukozal tutulumun yokluğu ile dışlandı. Hastanın takibinde her iki göz, burun ve ağız çevresinde, simetrik yerleşimli, oldukça keskin sınırlı, vezikuler ve büllöz yer yer hemorojik kurutlu lezyonlar gelişmesi nedeniyle hasta, lokal yerleşimli haşlanmış deri sendromu olarak değerlendirildi. Parenteral ve lokal antibiyotik ve destek tedavileri başlandı. Lezyonları gerileyen hasta bir hafta sonunda oral antibiyotik tedavisi ile taburcu edildi.

Sonuç: SHDS her zaman yaygın deri tutulumu ile gelmeyebilir. Bilateral, lokal ve keskin sınırlı olarak göz çevresini tutan bu klinik tablo SHDS'nun farklı şekillerde prezente olabileceğinin akılda tutulması yönünden dikkati çekmektedir. Ayırıcı tanıda rakun göz nedenleri ve Steven Johnson Sendromu akla gelmelidir.

Anahtar Kelimeler: rakun göz, stafilokoksik haşlanmış deri sendromu, Steven Johnson sendromu

P-005[Çocuk Acil]
Solunum Sıkıntısı Nedeniyle Entübe Edilen Bir İnfantta Nadir Bir Neden: *Lipom* !

Fatih Akın, Abdullah Yazar, Fevzettin Yılmaz, Dursun Odabaş
Necmettin Erbakan Üniversitesi Meram Tıp Fakültesi, Çocuk Yoğun Bakım Bilim Dalı, Konya

Giriş: Lipomlar yağ hücrelerinden oluşan benign yumuşak doku neoplazmlarıdır. Vücudun herhangi bir yerinde çıkabileceği gibi servikal bölgede de oluşabilirler. Ağrısız olmaları ve ele gelen kitle dışında bir bulgu vermemeleri nedeniyle belirli bir boyuta ulaşana kadar farkedilemeyebilirler.

Olgu: 15 aylık erkek hasta, ani gelişen solunum güçlüğü nedeniyle dış merkezde entübe edilerek yoğun bakım ihtiyacı nedeniyle kliniğimize sevk edilmiş. Hasta yoğun bakıma kabul edilerek mekanik ventilatöre bağlandı. Yapılan fizik muayenesinde servikal orta hatta yaklaşık 2x3 cm olarak palpe edilen sert fikse kitle dışında patolojik bir bulguya saptanmadı. Akciğer grafisi, hemogram, biyokimya ve akut faz reaktanları normaldi. Solunum yetmezliği nedenine yönelik anamnez derinleştirildiğinde hastanın yaklaşık bir aydır boynunda bir şişlikle beraber solunum sıkıntısının olduğu, son günlerde nefes darlığının giderek arttığı ve bu esnada boynundaki kitlenin farkedilir düzeyde büyüdüğü öğrenildi. Bunun üzerine yapılan yüzeyel ultrason sonucunda yaklaşık 3.5x3 cm'lik solid yapılar içeren 0.5 cm'lik lenfadenopatilerin eşlik ettiği kitle görüldü. Çekilen servikal MR'da, trakeaya bası yapan solid yapılar içeren şüpheli kistik yapı görüldü. Malignite açısından değerlendirilen periferik yayma ve kemik iliğinde atipik hücreye rastlanmadı.Tiroid kökenli malignite açısından T3, T4,TSH ve tümor göstergeleri gönderildi, normal olarak geldi. Yapılan ince iğne aspirasyon biyopsisinde tiroid dokusu içermeyen normal bağ dokusu yapısı tespit edildi. KBB klinği ile yapılan konsultasyon neticesinde cerrahi operasyon planlandı ve kitle total olarak çıkarıldı. Makroskobik görüntüsü troglossal kist olarak değerlendirilen kitlenin mikroskobik incelemesi lipom olarak raporlandı. Postoperatif bir gün yoğun bakımda takip edilen hasta ekstübe edildi ve servise devredilerek taburcu edildi.

Sonuç: Erişkinlerde ki boyun kitleleri çoğunlukla malign olmasına rağmen çocuk boyun kitlelerinin büyük çoğunluğu benign karakterdedir.Çocuklarda boyun kitleleri enfeksiyon, travma,tümör veya konjenital nedenlerden kaynaklanabilir. Yerleşimlerine görev boynun orta hattında en sık görülen kitleler tiroglossal kist ve dermoid kisttir. Lipomlar çoğunlukla posterior servikal bölgede ortaya çıkarlar. Bizim hastamızda kitlenin boyun orta hatta olması, içerisinde kistik yapılar içermesi nedeniyle makroskobik görünüm tiroglossal kist ola-

rak yorumlanmıştı. Fakat patolojik incelemesi lipomla uyumlu geldi. Lipomlar yavaş büyümeleri nedeniyle asemptomatik olup genelde kozmetik nedenlerle hekime başvururlar. Özellikle ihmal edilen bazı vakalar dev boyutlara ulaşabilirler. Orta hatta görülmesi, entübasyon gerektirecek düzeyde bası yapması nadir görülen bir klinik durumdur. Dev lipomlar malign kitlelerle karışabilir. Tedavide kitlenin total çıkarımı yeterlidir ve çok nadiren nüks ederler. Hastamızda da ani gelişen entübasyon gereksiniminin servikal kitleden kaynaklanabileceği düşünülerek malignite ve enfeksiyon ekarte edildikten sonra total eksizyon uygulanmış ve tam şifa ile taburcu edilmiştir.

Anahtar Kelimeler: Entübasyon, Lipom, Servikal Kitle,

P-006[Çocuk Acil]

İnsidental ve Geç Saptanmış Situs İnversus Totalis Olgusu

Seher Şener[1], Sabire Gökalp[1], Tuğba Şişmanlar[2], Ayşe Tana Aslan[2], Okşan Derinöz Güleryüz[3]
[1]Gazi Üniversitesi Tıp Fakültesi, Çocuk Sağlığı ve Hastalıkları Anabilim Dalı
[2]Gazi Üniversitesi Tıp Fakültesi, Çocuk Göğüs Hastalıkları Bilim Dalı
[3]Gazi Üniversitesi Tıp Fakültesi, Çocuk Acil Bilim Dalı

Giriş: Situs inversus totalis", torasik ve abdominal organların ayna görüntüsü şeklinde yer değiştirmesi halidir ve nadir rastlanılan anormal bir durumdur. Genel olarak, organlar dikey bir biçimde simetrik olarak yer değiştirmiştir. Kişiler herhangi bir sebepten dolayı tıbbi bir tedavi görmedikçe, kendilerinde "situs inversus totalis" tablosunun varlığının farkına varamayabilirler. Burada insidental olarak fark edilmiş bir "situs inversus totalis"olgusu sunduk.

Olgu: Daha önce iki kez hastanemiz Çocuk Acil Servis'te bronşiolit nedeniyle tedavisi yapılan 2 yaşında kız hasta, öksürük, hırıltılı solunum şikayetleri ile başvurdu. Başvuru sırasında vücut ısısı 37.6°C, solunum sayısı 48/dakika, nabız 156/dakika, kan basıncı 100/60 mmHg ve O2 saturasyonu %96 idi. Fizik incelemede, genel durumu iyi, bilini açık ve koopere idi. Akciğer muayenesinde subkostal ve interkostal retraksiyonları; bilateral akciğer alanlarında ral ve ronküs tespit edildi. Kapiller dolum zamanı <2 sn idi. Cilt muayenesi normaldi. Kalp sesleri solda duyulmakla beraber sağ akciğer alanlarında daha iyi duyuluyordu. Diğer sistem muayeneleri doğaldı. Hasta akut bronşiolit olarak kabul edildi. İnhale bronkodilatör ve sistemik steroid tedavisi başlandı. Hasta dekstrokardi olarak değerlendirilerek akciğer grafisi çekildi. Akciğer grafisinde kalbin, arkus aortanın ve mide gaz odacığının sağ tarafta olduğu görüldü ve situs inversus totalis ön tanısı ile acil servisteki tedavisini tamamlamasının ardından ileri tetkik amacıyla Çocuk Kardiyoloji ve Göğüs Hastalıkları bölümlerine yönlendirildi ve tüm abdominopelvik ultasonografisi (USG) planlandı. Ekokardiyografide dekstrokardi (ayna hayali), situs inversus totalis, USG'de karaciğer solda, dalak sağda saptandı, aspleni/polispleni izlenmedi. Hasta, burun mukozasından alınan sürüntü örneğindeki silia hücrelerinin video-mikroskopisinde incelenmesi amacıyla dış merkeze yönlendirildi. Hasta halen izlenmektedir.

Sonuç: İlk kez Matthew Baillie tarafından 20. yüzyılın başlarında tanımlanmış olan situs inversus totalis; dekstrokardi ile birlikte diğer organların da ayna görüntüsü şeklinde yerleşimi ile karakterize olup genellikle klinik bulgu vermez ve %0,01 sıklıkta görülür. "Situs inversus totalis" tespit edilen, sık üst ve alt solunum yolu enfeksiyonu tablosu ile karşımıza çıkan olguların, primer siliyer diskinezi açısından araştırılması gereklidir. Ayrıca hastada özellikle dekstrokardinin varlığının bilinmesi, kardiyopulmoner ressusitasyon sırasında uygun kalp masajı yapılmasını sağlayacaktır. Sunduğumuz vaka, daha önce birçok kez hastane başvurusu olmasına rağmen situs inversus totalis tanısı son başvurusunda ortaya konulmuş bir olgudur. Bu durum tanısal yaklaşımda iyi bir fizik muayenenin her zaman daha değerli olduğunu bir kez daha göstermektedir.

Anahtar Kelimeler: Dekstrokardi, Situs İnversus Totalis

P-007[Çocuk Acil]

Tahin Alımına Bağlı Anjioödem

Yılmaz Seçilmiş, Feyza Esen, Murat Doğan, M. Adnan Öztürk
Erciyes Üniversitesi Tıp Fakültesi Çocuk Acil Bilim Dalı

Giriş: Anjioödem, genellikle dil, ağız tabanı, dudaklar, larenks ve yüzde ortaya çıkan, subkutanöz veya submukozal ödeme bağlı şişliklerle kendini gösterir. Anjioödem, ender görülmekle beraber hayatı tehdit edici boyutlara ulaşabilir. Susam tohumları son derece güçlü bir alerjen kaynağıdır. Susam gıda endüstrisinde yaygın şekilde, hem işlenmeden, simit, ekmek ve diğer unlu mamuller üzerinde süs olarak, hem de çok sayıda işlenmiş gıda maddesinde, ilaç sanayiinde, parfümlerde ve kozmetik ürünlerinde kullanılır. Susam alerjisi tespit edildiğinde hem tohumlardan hem de tohumlardan elde edilen yağdan sakınmak gerekir; susam yağı rafine değildir ve çok miktarda susam proteini içerebilir. Tahin alımına bağlı anjioödem gelişen 7 aylık kız hasta, literatür verileri gözden geçirilerek sunulmuştur.

Olgu: Yedi aylık kız hasta dudakta ani başlayan şişlik şikayeti ile çocuk acil polikliniğimize başvurdu. Hastanın egzema öyküsü nedeniyle 1 ay önce deri prick testi yaptırdığı ve susam, buğday, yumurta, fındık, akar, toz alerjisi tespit edildiği öğrenildi. İlaç alerjisi ve ailesel atopi öyküsü yoktu. Fizik muayenede alt ve üst dudakta ödem ve her iki yanakta egzematöz döküntü saptandı. Uvula ödemi yoktu. Kusma, ishal ve başka ek bulgu saptanmadı. Hasta anjioödem ön tanısı ile kliniğimize yatırıldı ve tahin alımı kesildi. Hematolojik ve biyokimyasal tetkiklerinde patolojisaptanmadı. Devamında hastaya 1 mg/kg dozunda feniramin ve 1 mg/kg dozunda metilprednisolon tedavisi uygulandı. Sonrasında antihistaminik tedavisine devam edildi. Ertesi günü şikayetleri ve klinik bulguları tam olarak düzeldi.

Sonuç: Anjioödem tedavisine başlangıçta tetikleyici maddeye maruziyetin sonlandırılmasıyla başlanır. Bunu takiben parenteral antihistaminik ve kortikosteroid tedavisi, buhar uygulaması ile gerekli olgularda adrenalin başlanmalıdır. Anjioödem, uygun tedavi sonrası 24 ile 48 saat sonra tamamen gerilemektedir. Hava pasajında ileri derecede obstrüksiyon gelişen hastalarda acil entübasyon ya da trakeotomi endikasyonu gerekebilir. Olgumuzda, susam ve ürünlerinin alımı sonlandırıldı. İntravenöz kortikosteroid ve antihistaminik tedavisinden 24 saat sonra anjioödemin gerilediği gözlendi. Acil entübasyon veya trakeotomi ihtiyacı gerekmedi.

Anahtar Kelimeler: Anjioödem, susam, allerji

P-008[Çocuk Acil]

Çocuk Acil Serviste Kardiyopulmoner Resüstasyon Uygulamaları

Ali Yurtseven, Caner Turan, Eylem Ulaş Saz
Ege Üniversitesi Tıp Fakültesi, Çocuk Sağlığı ve Hastalıkları Ana Bilim Dalı, Çocuk Acil Bilim Dalı, İzmir

Amaç: Kardiyopulmoner resüstasyon (CPR), çocuk acil servis (ÇAS)'lerdeki temel uygulamalardan biridir. ÇAS'de yapılan CPR ile ilgili bilgiler ülkemizde sınırlıdır. Bu çalışmadaki amacımız bir 3. basamak ÇAS'te yapılan CPR'ları incelemek ve CPR yapılan olguların, oranını, başvuru nedenlerini, demografik özelliklerini ortaya koyup, prognozu etkileyen faktörleri saptamaktır.

Gereç-Yöntem: Ege Üniversitesi Tıp Fakültesi ÇAS'ine 1 Ocak 2014-31 Aralık 2015 tarihleri arasında başvuran ve ÇAS' te CPR uygulanan 18 yaş altı tüm hastalar çalışmaya dahil edildi. Hastaların, demografik ve medikal özellikleri, hasta dosyalarından ve yoğun bakım yatış epikrizlerinden elde edilen veriler doğrultusunda geriye dönük olarak incelendi. Prognozu etkileyen faktörler ki-kare testi kullanılarak değerlendirildi ve p değeri <0,05 olan istatistiksel farklılıklar anlamlı kabul edildi.

Bulgular: İki yıllık çalışma süresi boyunca ÇAS'e toplam 115000 hasta başvurdu ve bunların 31'ine (1/3700) CPR uygulandı. Çalışmaya alınan hastaların ortanca yaşı 2 yıl iken, 18'i (% 58) erkekti ve 12'si (%39) 1 yaş altı infantlardan oluşuyordu. Etiyolojide solunum yetmezliği (%48) en yüksek oranda görülürken, sonrasında sepsis-şok (%16), epileptik nöbet (%13) ve kardiak yetmezlik (%13) tespit edildi. Hastane dışı kardiak arrest (HDKA) gelişen 18 hastanın 5› i CPR sonrası dönüp, 1 tanesi (%6) yoğun bakım yatışı sonrası taburcu olurken, hastane içi kardiak arrest (HİKA) gelişen 13 hastanın 9›u CPR sonrası dönüp, 6 ‹ı (%46) yoğun bakım yatışı sonrası taburcu oldu.On dakikanın üstünde CPR uygulanan hastaların hepsi mortal seyrederken, 3 hastaya ventriküler fibrilasyon gelişmesi nedeniyle defibrilasyon uygulandı. HİKA gelişen hastalar, 10 dakikanın altında CPR uygulanan hastalar ile mesai saati içinda kardiak arrest gelişen hastalarda prognoz daha iyiyken (sırasıyla p değerleri; 0,012, 0,010, <0,001), yaş ve konulan tanı ile prognoz arasında bir ilişki saptanamadı.

Sonuç: Başta pediatristler olmak üzere tüm hekimler CPR işlemini doğru şekilde ve en kısa sürede uygulayabilmelidirler. CPR uygulanan hastalarda arrest yeri, arrest saati ve CPR süresiyle prognoz yakın ilişkilidir.

Anahtar Kelimeler: çocuk acil servis, kardiyopulmoner resüstasyon, prognoz

P-009[Çocuk Acil]
Çocuklarda Metilfenidat İntoksikasyonu

Ali Yurtseven, Caner Turan, Eylem Ulaş Saz
Ege Üniversitesi Tıp Fakültesi, Çocuk Sağlığı ve Hastalıkları Ana Bilim Dalı, Çocuk Acil Bilim Dalı, İzmir

Amaç: Metilfenidat (MF), dikkat eksikliği hiperaktivite bozukluğu (DEHAB) tedavisinde uzun süredir kullanılan ve son yıllarda kullanımı giderek artan, güvenilirliği ve tolerabilitesi yüksek psikostimülan bir ilaçtır. Tedavi dozunun üstünde MF kullanılması durumunda, alınan miktardan bağımsız olarak bazı olgularda nörolojik, psikiyatrik ve kardiyak toksik etkilenmeler gelişebileceği bildirilmektedir. Bu yazıda 8 MF intoksikayonlu olgunun başvuru nedenlerini, demografik özelliklerini ve izlemde gelişen klinik durumlarını saptamak amaçlandı.

Gereç-Yöntem: Ege Üniversitesi Tıp Fakültesi ÇAS'ine 1 Ocak 2014-31 Aralık 2015 tarihleri arasında MF intoksikasyonu ile başvuran hastalar çalışmaya dahil edildi. Hastaların, demografik ve medikal özellikleri, hasta dosyalarından elde edilen veriler doğrultusunda geriye dönük olarak incelendi.

Bulgular: Altısı kız olmak üzere 8 MF intoksikasyonlu hasta çalışmaya dahil edildi. Hastaların 7'si DEHAB tanısı ile takip edilmekte olup, kendi kullanmakta oldukları MF (Concerta®)'ı suicid amaçlı fazla miktarda almış adölesanken, 1 tanesi abisinin DEHAB tanısıyla kullanmakta olduğu MF (Concerta®)'ı kaza sonucu almış 2 yaşında bir kız çocuğuydu. Adölesan hastalar toplamda 126 mg ile 810 mg (2 mg/kg ile 14 mg/kg) arası MF almışken, 2 yaşındaki olgu toplamda 54 mg (4,5 mg/kg) MF almıştı. Yedi adölesan hastanın hepsinde hafif taşikardi ve midriazis, 6'sında evre 1 hipertansiyon mevcut başka bir şikayet veya bulgu gözlenmezken, 2 yaşındaki kız olguda bilinç bozukluğu, şiddetli ajitasyon, irritabilite, konfüzyon, ağır taşikardi (max 200/dk) ve hipertansiyon (max 140/104 mmHg) mevcuttu. Adölesan hastalar ek tedaviye ihtiyaç duyulmadan 12 saatlik izlem sonrası şikayetleri gerileyip taburcu edilirken, 2 yaşındaki olguya midozolam infüzyonu verilmek zorunda kalındı. Midozolam infüzyonu sonrası şikayetleri gerileyen olgu 36 saatlik izlem sonucu taburcu edildi.

Sonuç: Metilfenidatın yüksek dozda alımı adölesan dönemde genellikle ciddi bir klinik seyir göstermezken, küçük çocukluk yaş grubunda deliryum, epileptik nöbet, aritmi, halüsinasyon gibi ağır tablolar yaratabilir. Nörolojik ve kardiyak tutulumu olan hastalarda diğer psikostimülanlara ek olarak MF intoksikasyonu da akla gelmelidir.

Anahtar Kelimeler: çocuk, intoksikasyon, metilfenidat

P-010[Çocuk Acil]
Çocuk Acil Servisinde Ecbalium Elaterium Zehirlenmesi: Olgu Sunumu

Sinem Sarı Gökay[1], Özlem Tolu Kendir[1], Cansu Miçooğulları[2], Hayri Levent Yılmaz[1]
[1]Çukurova Üniversitesi,Çocuk Sağlığı ve Hastalıkları Ana Bilim Dalı, Çocuk Acil Bilim Dalı, Adana
[2]Çukurova Üniversitesi,Çocuk Sağlığı ve Hastalıkları Ana Bilim Dalı, Adana

Giriş-Amaç: Ecbalium Elaterium, Cucurbitaceae (kabakgiller) içinde bulunan Akdeniz bölgesinde yetişen Ecballium cinsinin bilinen tek türüdür. Halk arasında 'cırtatan otu, yabani hıyar, acı hıyar, eşek hıyarı, acı dülek, hıyarcık, cırtlak, acı düvelek, acı kavun, şeytan keleği' olarak bilinmektedir. Antiinflamatuar ve katartik etkileri olan ecbalium elaterium ciddi yan etkileri olmasına rağmen alternatif tedavi olarak sinüzit, siroz, romatizmal hastalıklar ve hemoroid tedavisinde kullanılmaya devam etmektedir. Bu olgu sunumunda Ecbalium Elaterium'un ağızdan alımı sonrası gastrointestinal yan etkileri görülen bir çocuk olgu tartışıldı.

Olgu: Altı yaşında erkek hasta hastanemize başvurudan yaklaşık 1 saat önce adını bilmediği yeşil renkli bitkiyi merak ettiği için tadına bakmak amacıyla yiyor. Kusma yakınması ile acile getirilen hastanın fizik muayenesi, yaşamsal bulguları ve laboratuvar sonuçları normaldi. Bitkinin Ecbalium Elaterium olduğu belirlendi. Hastaya idame mayi başlandı, 1 mg/kg' dan ranitidin yapıldı ve sukralfat başlandı. Hastada izlem sırasında dilde uyuşma, hipersalivasyon gelişti, yeni bulgu üzerine yenilenen fizik muayenede uvula ödemi yoktu ve diğer sistem muayeneleri doğaldı. Yaklaşık 2 saat sonra hipersalivasyonu düzeldi, izlemde kusması olmadı. Hastanın izleminde yaşamsal bulguları dengede ve yaşına göre normal sınırlarda seyretti, ek bir sorunu gelişmedi, hasta şifa ile ve önerilerle taburcu edildi.

Sonuç: Erişkinler tarafından çoğunlukla tamamlayıcı tıp kapsamında kullanılan bitkiler kaza ya da merak sonucu çocuklar tarafından da alınabilmekte ve istenmeyen zehirlenme etkileriyle karşılaşılabilmektedir. Zehirlenmelerin olumsuz kötü sonuçlarını engellemek için zehirlenme oluştuktan sonra yapılan uygun klinik yaklaşım tek başına yeterli olmayacaktır, aynı zamanda zehirlenmeyi önlemek de çok önemlidir ve eğitimlerin arttırılması gerekmektedir. Bitkilerin de ölüme yol açabilecek kadar çok ciddi yan etkileri görülebilen zehirlenme etkenlerinden oldukları unutulmamalıdır.

Anahtar Kelimeler: Bitki, çocuk, zehirlenme

P-011[Çocuk Acil]
At Isırması: Olgu Sunumu

Sinem Sarı Gökay[1], Özlem Tolu Kendir[1], Eray Akay[2], Hayri Levent Yılmaz[1]
[1]Çukurova Üniversitesi,Çocuk Sağlığı ve Hastalıkları Ana Bilim Dalı, Çocuk Acil Bilim Dalı, Adana
[2]Çukurova Üniversitesi,Çocuk Sağlığı ve Hastalıkları Ana Bilim Dalı, Adana

Giriş-Amaç: Hayvan ısırıklarına bağlı yaralanmalar, basit yaralanmalardan doku kaybı ve şekil bozukluğu, enfeksiyon hatta ölümle sonuçlanabilecek ciddi yaralanmalara kadar değişebilecek şekilde özellikler göstermektedir. At ısırıkları nadir olarak görülmektedir. Biz de burada

nadir görülen at ısırması ve sonrasında komplikasyon gelişen bir olgumuzu tartışmayı amaçladık

Olgu 1: On bir yaşında erkek hasta pikniğe gittikleri yerde bulunan tayla oynarken tayın karnından sırması üzerine hastanemize getirildi. Hastanın karın bölgesinde ısırık izi mevcuttu, yara yeri temizliği ve tetanoz profilaksisi yapılan, çocuk cerrahisine konsülte edilen, batın ultrasonografisi normal olan hasta kuduz profilaksisi için hastanemizde kuduz aşısı olmaması üzerine dış merkeze yönlendirildi. Hasta ısırıldıktan 3 gün sonra yara yerinde şişlik ve karın ağrısı şikayeti olması üzerine tekrar hastanemize getirildi. Fizik muayenesinde batında yaklaşık 20*10 cm ısırık ve diş izleri ile birlikte ödem ve ekimotik alan mevcuttu, diğer sistem muayenelerinde özellik yoktu. Hastanın ultrasonografisinde cilt altı yağ dokusunda ödem, sıvı ekojenitesi, enflamasyon? immatür abse? olarak yorumlandı. Hastanın parenteral antibiyotik tedavisi düzenlenerek servislerde yer olmadığı için çocuk acil gözleme yatırıldı. Hastanın takibinde yaşamsal bulguları dengede seyretti. Isırık yerindeki hematomu geriledi. Hasta poliklinik kontrolu önerisiyle ağızdan antibiyoterapi ile taburcu edildi.

Sonuç: Hayvan ısırıkları önemli bir sağlık sorunudur. Amerika'da yılda yaklaşık 800.000, Almanya' da 30.000-50.000 ve Türkiye' de 167.000 kişi hayvan ısırıklarına bağlı tibbi yardım almaktadır. Hayvan ısırıklarında tedavide ilk olarak yara yerinin temizlenmesi ve bakımı, tetanoz ve kuduz profilaksisi yer almaktadır. Geniş doku yaralanmaları, altta yatan immun yetmezlik, tedaviye yanıtsızlık ve sistemik enfeksiyon bulgularının olması hastaların yatırılarak takip edilmesini gerektirmektedir. Tüm hayvan ısırıklarında olduğu gibi at ısırıklarında da zamanında yara bakımı ve tetanoz, kuduz profilaksisi, gerekli ise antibiyotik profilaksisi ve gelişebilecek komplikasyonlar açısından yakın takip ve uygun tedavi önem arz etmektedir.

Anahtar Kelimeler: Hayvan ısırığı, çocuk

P-012[Çocuk Acil]
Burun Kemik Kırıkları Tanısında Ultrasonografi: Olgu Sunumu

Sinem Sarı Gökay[1], Özlem Tolu Kendir[1], Ahmet Kağan Özkaya[1], Perihan Eşsizoğlu[2], Hayri Levent Yılmaz[1]
[1]Çukurova Üniversitesi,Çocuk Sağlığı ve Hastalıkları Ana Bilim Dalı, Çocuk Acil Bilim Dalı, Adana
[2]Çukurova Üniversitesi,Çocuk Sağlığı ve Hastalıkları Ana Bilim Dalı, Adana

Giriş-Amaç: Burun kemiği kırıkları travmaya bağlı yüzde oluşan kemik kırıklarından en sık görülenidir. Burun kemiği kırıklarının tanısında altın standart fizik muayene olmasına rağmen kompleks kırıklarda tek başına yeterli değildir. Tanı için radyolojik tetkiklerden ve son zamanlarda kullanılırlığı artan ve ekonomik, non-invazif, hızlıca yatak başında uygulanabilen, radyasyon etkisi olmayan ultrasonografiden de faydalanılmaya başlanmıştır. Biz de burada hasta başında Sonosite EDGE ultrasonografi cihazının 13-6 MHz SLAX tip düz almacını kullanarak saptadığımız burun kemiği kırığı olan 3 olguyu tartışmayı amaçladık.

Olgu 1: On altı yaşında erkek hasta spor yaparken burnuna darbe alması sonucu hastanemize başvurdu. Hastanın fizik muayenesinde burun bölgesinde ödem ve hassasiyet mevcuttu, diğer sistem muayeneleri doğaldı. Düz grafide ve ultrasonografide burun kemiğinde longitudinal ve aksiyal görüntülemede kırık hattı görüldü. Kulak Burun Boğaz bölümüne hasta konsülte edildi. Buruna tampon yapılan hasta poliklinik kontrolü önerisiyle taburcu edildi.

Olgu 2: On altı yaşında erkek hasta ayağının takılıp düşmesi sonrasında burun bölgesinde ödem, ağrı ve hassasiyet nedeniyle hastanemize başvurdu. Ultrasonografide burun kemiğinde longitudinal ve aksiyal görüntülemede kırık hattı görüldü ve KBB' ye konsülte edildi. Buruna tampon yapılan hasta poliklinik kontrolü önerisiyle taburcu edildi.

Olgu 3: On iki yaşında kız hasta araç dışı trafik kazası nedeniyle hastanemize getirildi. Sağ gözde periorbital ödem, maksilla üzerinde abrazyon ve burun bölgesinde ödem ve hassasiyeti mevcuttu. Maksillofasiyal tomografisi çekilen hastaya burun USG de yapıldı. Tomografide sol maksiller sinüs kırığı ve burun kırığı görülen hastanın ultrasonografisinde de kırık hattı saptandı. KBB tarafından tampon yapılan hastaya poliklinik kontrolü önerildi.

Sonuç: Kompleks kırıklarda tanı koymada tomografi altın standart görüntüleme yöntemi iken yüksek radyasyon riski, pahalı olması ve her zaman kırık hattını gösterememesi dezavantajlarıdır. Burun kemik kırıklarının tanısında konvansiyonel radyografi ile ultrasonografinin karşılaştırıldığı çalışmalar yapılmıştır. Burun kemik kırıklarında ultrasonografi ilk tanıda kullanılabilir yöntemler arasında seçilebilecek gibi görünse de teknik ve uygulanabilirlik açısından daha birçok çalışmaya gereksinim duyulmaktadır.

Anahtar Kelimeler: Burun Kırığı, Ultrasonografi

P-013[Çocuk Acil]
Kablo Kelepçesi İle Boğula Yazma: Olgu Sunumu

Sinem Sarı Gökay[1], Özlem Tolu Kendir[1], Zeliha Fırat[2], Hayri Levent Yılmaz[1]
[1]Çukurova Üniversitesi,Çocuk Sağlığı ve Hastalıkları Ana Bilim Dalı, Çocuk Acil Bilim Dalı, Adana
[2]Çukurova Üniversitesi,Çocuk Sağlığı ve Hastalıkları Ana Bilim Dalı, Adana

Giriş-Amaç: Çocukluk çağında meydana gelen kazalar, önlenebilir sağlık sorunlarının, ölüm ve engelli yaşam nedenlerinin başında yer almaktadır. ABD›de her dört çocuktan biri yılda bir kez ev kazasına uğrayarak tedavi görmektedir. Ev kazaları sıklığı ülkeler ve yaş gruplarına göre değişmektedir. Bu olgu sunumunda kazayla kablo kelepçesi ile boğulayazma gelişen bir ev kazası olgusunu ev kazalarının ölümcül olabileceğine dikkat çekmek amacıyla tartışmayı amaçladık.
Olgu: Dört yaşında erkek hasta kablo kelepçesini boğazına takarak oynarken kelepçenin kilitlenmesi ve boğazını sıkması üzerine morarmış, nefes alamaz bir durumda dış merkez acil servisine götürülüyor. Acilde kablo kelepçesi kesilerek çıkartılıyor. Hasta ileri tetkik ve tedavi amacıyla hastanemize sevk ediliyor. Hastanın geliş fizik muayenesinde yüzünde peteşileri ve boyunda kablo kelepçesine bağlı iz dışında özellik yoktu.Yaşamsal bulguları ve laboratuar değerleri normaldi. PA akciğer grafisinde özellik yoktu. Hastanın izleminde yaşamsal bulguları dengede seyretti. Ek bir sorunu gelişmeyen hasta önerilerle ve aile ev kazaları yönünden bilgilendirilerek taburcu edildi.

Sonuç: Çocukluk çağı kazaları önlenebilir mortalite ve morbidite nedenlerindendir. İstanbul' da yapılan bir çalışmada çocuklarda ev kazalarına bağlı ölümlerin % 26 oranında olduğu gösterilmiştir. Ev kazalarına bağlı ölümler dünyada önemli bir sağlık problemi olmaya devam etmektedir. Özellikle 0-6 yaş grubu çocuklar için güvenli bir yaşam alanı oluşturmak ebeveynlerin ve toplumun bir görevidir. Ev kazalarının önlenebilmesi için ailelerin ve toplumun bilgilendirilmesi ve çocuklar için güvenli bir çevre oluşturulması amacıyla eğitim faaliyetleri süreçlerinin titizlikle uygulanması gereklidir.

Anahtar Kelimeler: Çocuk, ev kazaları, boğulma

P-014[Çocuk Acil]

Çocuk Acilde Yumuşak Doku Enfeksiyonunda Ultrasonografi: Olgu Sunumu

Sinem Sarı Gökay[1], Özlem Tolu Kendir[1], Nilgün Bahar[2], Hayri Levent Yılmaz[1]
[1]Çukurova Üniversitesi,Çocuk Sağlığı ve Hastalıkları Ana Bilim Dalı, Çocuk Acil Bilim Dalı, Adana
[2]Çukurova Üniversitesi,Çocuk Sağlığı ve Hastalıkları Ana Bilim Dalı, Adana

Giriş-Amaç: Yumuşak doku enfeksiyonları çocuklarda sık görülmektedir.Selulit tanısı klinik olarak konulabilmektedir fakat apse ve allerjik reaksiyon gibi durumların ayırıcı tanısında veya apse drenajı gibi durumların takip ve tedavisinde ultrasonografiden faydalanılmaktadır. Bu çalışmada hasta başında Sonosite EDGE ultrasonografi cihazının 13-6 MHz SLAX tip düz almacını kullanarak saptadığımız selülit olgularını tartışmayı amaçladık

Olgu 1: Bir yaşında kız hasta hastaneye başvurusundan yaklaşık 3 gün önce sol bacak arka kısmında küçük kızarıklık ve kaşıntı şikayeti başlaması üzerine acile getirildi. Hastanın fizik muayenesinde bilekten patellaya kadar sol tibia posterior kısımda hiperemik, ödemli, ısı artışı olan alan mevcuttu. Hastanın yapılan yüzeyel ultrasonografisinde selülit ile uyumlu alan mevcuttu, apse görünümü yoktu. Parenteral antibiyotik tedavisine devam edilen hasta takipte enfeksiyonunun gerilemesi üzerine önerilerle şifa ile taburcu edildi.

Olgu 2: Dokuz yaşında erkek hasta sağ ön kolundan arı sokmasından yaklaşık 24 saat sonra önce ellerde başlayan sonra kola yayılan kolda şişlik, kızarıklık nedeniyle acile getirildi. Hastanın yapılan fizik muayenesinde sağ ön kolda ödem, hiperemi dışında özellik yoktu. Allerjik reaksiyon düşünülen hastaya antihistaminik verildi. Hastaya yatak başı ultrasonografi yapıldı. Kaldırım taşı manzarası şeklinde selülit ile uyumlu alan görülen hastaya parenteral antibiyoterapi başlandı. Takibinde yakınmaları gerileyen hasta ağızdan antibiyoterapi ile poliklinik izlemi önerisiyle taburcu edildi.

Olgu 3: Yaklaşık iki haftadır üst solunum yolu enfeksiyonu nedeniyle ayaktan antibiyotik tedavisi gören hasta sol ayakta şişlik, kızarıklık, ateş şikayetleri olması üzerine hastanemize başvurdu. Hastanın fizik muayenesinde sol ayakta ödem, hiperemi, ısı artışı mevcuttu. Hastanın yapılan yüzeyel ultrasonografisinde kaldırım taşı manzarası selülit ile uyumlu alan mevcuttu Hastaya parenteral antibiyoterapi başlanarak servise yatırıldı.

Olgu 4: Dört yaşında erkek hasta sağ bacak ve elinden deniz anası sokmasından yaklaşık 24 saat sonra bacakta şişlik, kızarıklık nedeniyle acile getirildi. Klinik olarak ve yapılan yatak başı ultrasonografisinde de selülit ile uyumlu alan mevcuttu apse formasyonu yoktu, hastaya parenteral antibiyoterapi başlandı. Takibinde yakınmaları gerileyen hasta ağızdan antibiyoterapi ile poliklinik izlemi önerisiyle taburcu edildi.

Sonuç: Yumuşak doku enfeksiyonlarının tanı ve tedavisinde ultrasonografinin klinik muayeneden daha önemli olduğunu gösteren çalışmalar mevcuttur. Tayal ve ark. yaptıkları çalışmada ultrasonografinin tedavi yönetimini değiştirdiğini göstermişlerdir. Yatak başı ultrasonografi yumuşak doku enfeksiyonlarının tanı ve tedavisinde de hızlı ve güvenilir bir uygulama aracıdır.

Anahtar Kelimeler: Yumuşak doku enfeksiyonu, ultrasonografi

P-015[Çocuk Acil]

Pnömoni Tedavi İzleminde Ultrasonografinin Yeri: Olgu Sunumu

Hayri Levent Yılmaz[1], Sinem Sarı Gökay[1], Özlem Tolu Kendir[1], Ahmet Kağan Özkaya[1], Suna Nilay Sökmen Canatar[2]
[1]Çukurova Üniversitesi,Çocuk Sağlığı ve Hastalıkları Ana Bilim Dalı, Çocuk Acil Bilim Dalı, Adana
[2]Çukurova Üniversitesi,Çocuk Sağlığı ve Hastalıkları Ana Bilim Dalı, Adana

Giriş-Amaç: Özellikle gelişmekte olan ülkelerde en önemli morbidite ve mortalite nedenlerinden olan çocukluk çağı pnömonisi nedeniyle her yıl 11-20 milyon çocuğun hastaneye yatırıldığı ve 2 milyondan fazlasının da yaşamını yitirdiği tahmin edilmektedir. Pnömoni tanısı alan ve tedavisi başlanan hastaların izlemi ve tedaviye yanıtı klinik gözlem, bazı laboratuvar ve radyolojik tetkiklerle yapılmaktadır. Bu olgu sunumunda pnömoni nedeniyle izlediğimiz ve tedavinin yararını belirlemek için yapılan akciğer ultrasonografisinin etkinliğini tartışmayı amaçladık.

Olgu 1: On beş aylık erkek hasta bir hafta öncesinde ishal, kusma, yaklaşık 4-5 gündür el yakacak kadar ateş, öksürük yakınmaları olması üzerine acile getirildi. Fizik muayenesinde takipnesi, interkostal çekilmeleri mevcut olan ve dinlemekle akciğerlerinde ekspiryum uzunluğu, krepitan ralleri olan hastanın diğer sistem muayenelerinde özellik yoktu. Hastanın ilk geliş yaşamsal bulguları ateş 37 °C, nabız 136/dk, solunum 40/dk, kan basıncı 90/50 mmHg ve SpO2 %88 idi. Hastaya rezervuarlı maske ile oksijen, inhaler salbutamol tedavisi başlandı. Hastanın PA akciğer grafisinde infiltrasyonu mevcuttu. Hastaya ampirik olarak antibiyotik ve antiviral tedavi başlandı. Tedavinin ilk günü yatak başı yapılan akciğer ultrasonografisinde midklavikular hatta sol 6. interkostal aralık ile karaciğer birleşim yerinde minimal sıvı, hareketli hava bronkogramları içeren 14 cm2 konsolide alan ve sol 2-4. interkostal aralıkta subplevral küçük konsolide alanlar B çizgilerinde artış, belirgin plevral düzensizlik ve sağ 8. interkostal aralıkta paravertebral bölgede küçük konsolide alan mevcuttu. Tedavisine devam edilen hastanın tedavinin 4. gününde dinlemekle akciğerlerinde azalmakla birlikte krepitan ralleri mevcuttu, yapılan akciğer ultrasonografisinde solda 6. interkostal aralıkta gerilemekle birlikte konsolide alan devam ediyordu (1,5 cm2), solda paravertebral alanda 3. interkostal aralıkta B çizgilerinde artış küçük subplevral konsolide alan mevcuttu ve sağda 3. interkostal aralıkta 0,48 cm2 konsolide alan ve B çizgilerinde artış bulunmaktaydı.Takipte yaşamsal bulguları dengede seyreden genel durumu iyi olan hasta ağızdan antibiyotik verilerek poliklinik takibi önerisiyle şifa ile taburcu edildi.

Sonuç: İyonize radyasyona maruz bırakan ve özellikle çocuklarda kanser gelişimi için yüksek riskli olan radyolojik tetkiklerin yerine seçenek bir yöntem olarak kullanılabilen akciğer ultrasonografisi, pnömoniyi tanımada kullanıldığı gibi pnömoni tedavi izleminde ve komplikasyon gelişiminde de non-invazif, radyasyon içermeyen, bilinen bir yan etkisi olmayan, tekrarlanabilen, hasta başında uygulanabilen bir tetkik olarak ön plana çıkmaktadır. Caiulo ve ark. hastalarının % 91,6'sında akciğer ultrasonografisi ile konsolide alanın 3-6. günlerinde boyutunda küçülme olduğunu ya da tamamen düzeldiğini göstermişlerdir. Biz de olgumuzda akciğer ultrasonografisinde saptadığımız konsolide alanda tedaviyi takiben 4. günde konsolide alanda belirgin gerileme olduğunu saptadık. Sonuç olarak akciğer ultrasonografisinin acil servislerde tanıda ve tedavinin izleminde kullanılmasının yararlı olacağı düşüncesindeyiz.

Anahtar Kelimeler: Pnömoni, Tedavi, Ultrasonografi

P-016[Çocuk Acil]

Çocuk Acilde Karvedilol Zehirlenmesinde Lipid:Olgu Sunumu

Sinem Sarı Gökay[1], Özlem Tolu Kendir[1], Faruk Ekinci[2], Semine Özdemir[3], Rıza Dinçer Yıldızdaş[2], Hayri Levent Yılmaz[1]
[1]Çukurova Üniversitesi,Çocuk Sağlığı ve Hastalıkları Ana Bilim Dalı, Çocuk Acil Bilim Dalı, Adana
[2]Çukurova Üniversitesi,Çocuk Sağlığı ve Hastalıkları Ana Bilim Dalı, Çocuk Yoğun Bakım Bilim Dalı,Adana
[3]Çukurova Üniversitesi,Çocuk Sağlığı ve Hastalıkları Ana Bilim Dalı, Adana

Giriş-Amaç: Karvedilol seçici olmayan beta adrenerjik ve alfa -1 adrenerjik bloker etkisi olan konjestif kalp yetersizliği tedavisinde kullanılan yüksek lipofilik özellikte bir ilaçtır. Beta bloker zehirlenmelerine bağlı hipotansiyon, bradikardi, aritmiler, bronkospazm, nöbet, hipoglisemi gelişebilir ve tedavide klinik bulgulara göre atropin, glukagon, kalsiyum, inotropik ajanlar, yeni tedavi yöntemlerinden hiperinsülinemik öglisemi ve intravenenöz lipid emülsiyon tedavisi uygulanabilmektedir. Biz de burada karvedilol zehirlenmesi sonrası dirençli hipotansiyonu olan intravenöz lipid tedavisi uyguladığımız bir olgumuzu tartışmayı amaçladık.

Olgu: Daha önce bilinen bir sağlık sorunu olmayan 17 yaşında kız hasta özkıyım amaçlı karvedilol 12,5 mg' lık tabletten 12 adet, Diosmin 450 mg ve Hesperidin 50 mg içeren 500 mg tabletten 6-7 adet ve metoklopramid HCl içeren 10 mg'lık tabletlerden 6-7 adet alım sonrasında yaklaşık 2 saat içinde çocuk acil servisimize getirildi. Hastaya mide yıkaması uygulandı, monitorize edildi, rezervuarlı maske ile oksijen başlandı. Hastanın bilinci konfüze, glaskow koma ölçeği 13 idi, yaşamsal bulguları ateş 36,5°C, nabız 55/dk, solunum 20/dk, kan basıncı 75/50 mmHg, SpO2: %100 olarak ölçüldü. Hipotansiyonu olan hastaya 20 ml/kg'dan serum fizyolojik verildi. Bradikardisi düzelen hipotansiyonu devam eden hastaya 5 mg glukagon intravenöz yükleme yapılıp 5 mg/kg/saat infüzyona devam edildi. 1 ml/kg' dan kalsiyum glukonat 3 kez yapıldı. Dirençli hipotansiyonu devam eden hastaya insülinli glukozlu mayi başlanıp, tedavisine dopamin ve noradrenalin eklendi. Hipoglisemisi olan hastaya 2 cc/kg' dan % 10 dekstrozlu mayi puşelenip kan şekeri 100-200 mg/dl arasında olacak şekilde sıvı tedavisi ayarlandı ve kan şekerleri dengede seyretti. Destek tedavileri devam ederken hipotansiyonu düzeldi, ancak sonraki takip sırasında tekrar hipotansiyonu gelişen hastaya aldığı çıkardığı takibine göre bir kez daha 10 ml/kg'dan serum fizyolojik verilip, 1,5 ml/kg' dan lipit intravenöz puşe yapıldı. Takipte kan basıncı dengede seyreden hastaya infüzyon tedavisine gerek görülmedi. Hasta yakın bakım ve tedavi amacıyla Çocuk Yoğun Bakım' a yatırıldı. Yaşamsal bulguları dengede seyreden hastanın ilaç alımının 24. saatinde destek tedavileri azaltılarak kesildi. Yatışının 6. günü yaşamsal bulguları dengede olan ek bir sorunu olmayan hasta önerilerle şifa ile taburcu edildi

Tartışma: İntravenöz lipid emülsiyon tedavisi ilk olarak lokal anesteziklere bağlı zehirlenmelerde kullanılmış olup son yıllarda kalsiyum kanal blokerleri, beta blokerler, trisiklik antidepresanlar, bazı antidepresan, antipsikotik ilaçlar gibi lipofilik özelliği olan ilaçlarla gerçekleşen zehirlenmelerde de kullanılmaya başlanılmıştır. Literatürde olgu serileri şeklinde bilgiler mevcuttur. Lipidin etkisi tam olarak bilinmemekle birlikte ilacı plazmaya çekerek hedef dokudaki toksisite etkilerini ve ilaç düzeyini azalttıkları, yüksek doz lipidin hasarlanmış miyokarda enerji sağladığı, sodyum kanalları üzerine etki ve kalsiyum kanal aktivasyonu ile inotropik etki gösterdiği düşünülmektedir. Lipid tedavi dozu ile ilgili kesin bir bilgi olmamakla birlikte bolus dozu 1,5 ml/kg ve düzelme olmazsa tekrarlanabileceği ve 0,25 ml/kg infüzyon şeklinde devam edilebileceği önerilmektedir. Literatürde kullanımı sonrası yüz güldürücü olgular olduğu gösterilen, zehirlenmelerde yeni tedavi modalitelerinden olan lipid tedavisinin çocuklarda kullanımı ile ilgili çalışmalara ihtiyaç duyulmaktadır.

Anahtar Kelimeler: Çocuk Acil, Lipid, Zehirlenme

P-017[Çocuk Acil]

Floroskopi Sırasında Baryum Aspirasyonu Gelişen 14 Yaşındaki Kız Olgunun Başarılı Yönetimi

Pelin Elibol[1], Ali Yurtseven[2], Caner Turan[2], Eylem Ulaş Saz[2]
[1]Ege Üniversitesi Tıp Fakültesi, Çocuk Sağlığı ve Hastalıkları Ana Bilim Dalı, İzmir
[2]Ege Üniversitesi Tıp Fakültesi, Çocuk Sağlığı ve Hastalıkları Ana Bilim Dalı, Çocuk Acil Bilim Dalı, İzmir

Amaç: Baryum sülfat, gastrointestinal sistemin görüntülemesi sırasında sık kullanılan, yan etkisi düşük, radyokontrast bir maddedir. Bu maddenin aspirasyonu genel olarak nadir olmakla birlikte, baş-boyun deformitesi veya özefagus patolojisi yaratan nörolojik veya anatomik sorunları olan hastalarda daha sık görülür. Ağır baryum aspirasyonu, akciğerde yaratacağı mekanik tıkanıklık dolayısıyla ventilasyon ve perfüzyonu bozar. Bu durum acil müdahale gerektiren hayatı tehdit edici bir durumdur. Bu yazıda, baryumlu özefagus-mide-duadenum (ÖMD) grafisi çekilirken, yüksek miktarda baryum aspire eden bir olguyu, nadir görülmesi sebebiyle sunmak istedik.

Olgu: On dört yaşında kız olgu, acil servise baryumlu ÖMD çekimi sırasında aniden gelişen solunum sıkıntısı nedeni ile radyolog tarafından getirildi. Mukopolisakkaridoz tip 3 tanısıyla takip edildiği, ÖMD'nin muhtemel ağır gostroözefagial reflüsü nedeniyle çekildiği öğrenilen olgunun, fizik muayenesinde takipnesi, taşikardisi, oksijen satürasyon düşüklüğü, interkostal ve suprasternal çekilmeleri, hırıltısı ve akciğer oksültasyonunda sağ akciğerde havalanma azlığı ile yaygın krapitan raller mevcuttu. Akciğer grafisinde, baryum aspirasyonuna bağlı yaygın opak alanlar görülen hasta, hızlı ardışık entübasyon yöntemiyle entübe edildi. Entübasyon sonrası endotrekeal tüpten bol miktarda baryum geldiği görüldü ve sonrasında tüpten serum fizyolojikle baryumlu rezüdü kayboluncaya kadar defalarca yıkama yapıldı. Yıkama sonrası çekilen paac grafisinde baryuma bağlı opazitenin tamamen kaybolduğu görüldü. İzleminde sorunsuz şekilde extübe edilen, extübasyon sonrası solunum sıkıntısının gerilediği görülen, alınan kan gazı ve diğer biyokimyasal parametreleri olağan saptanan hasta takip amaçlı servise yatırıldı. Servis izlemi sırasında ek problemi olmayan hasta taburcu edildi.

Sonuç: Baryumlu grafi çekimleri sırasında gelişebilecek aspirasyon açısından dikkatli olunmalı ve bu açıdan risk taşıyan hastalar çekim yapan radyoloğa bildirilmelidir.

Anahtar Kelimeler: aspirasyon, baryum sülfat, çocuk

P-018[Çocuk Acil]

Topikal "Brimonidin" Kullanımı Sonrası Santral Sinir Sistemi Depresyonu Gelişen Bir İnfant

Ali Yurtseven[1], Pelin Elibol[2], Caner Turan[1], Eylem Ulaş Saz[1]
[1]Ege Üniversitesi Tıp Fakültesi, Çocuk Sağlığı ve Hastalıkları Ana Bilim Dalı, Çocuk Acil Bilim Dalı, İzmir
[2]Ege Üniversitesi Tıp Fakültesi, Çocuk Sağlığı ve Hastalıkları Ana Bilim Dalı, İzmir

Amaç: Brimonidin tartarat glokom tedavisinde kullanılan selektif topikal bir alfa 2 adrenerjik agonisttir. Aqueous humor (kornea ve göz merceği arasındaki göz sıvısı) üretimini azaltıp uveoskleral akışı arttrarark intraoküler basıncı düşürür. Küçük çocuklarda kullanımı, kan beyin bariyerini geçebilmesi nedeniyle letarji, santral sinir sistemi (SSS) depresyonu, epileptik nöbet, hipotermi, solunum depresyonu, kardiak yetmezlik gibi ağır tablolar yaratabilir. Bu yazıda, topikal Brimonidin (Alphagan P %0.15 göz damlası) kullanımı sonrası santral sinir sistemi depresyonu gelişen bir infantı konuya dikkat çekmek amacıyla sunmak istedik.

Olgu: Kırk günlük erkek olgu, acil servise beslenememe, etrafa ilgiz-

lik, uyandırılamama, soğukluk şikayetleri ile başvurdu. Şikayetleri başlamadan 2 saat önce konjenital glokom tanısı ile göz hekimi tarafından verilen brimonidin içeren (Alphagan®) göz damlasından 1 damla gözüne damlatıldığı öğrenilen olgunun, fizik muayenesinde halsizlik, etrafa ilgisizlik, uyandırılamama, takipne-bradipne atakları, bradikardi ve hipotermisi olduğu tespit edildi. Ayırıcı tanı açısından alınan kan tetkikleri olağan saptanan ve acil resüstasyon odasında monitörize halde yakın izleme alınan hastanın bu şikayetlerinin kullandığı göz damlasına bağlı olduğu düşünüldü. Hipotermisi nedeniyle ısıtılan hastaya diğer destek tedavileri verildi. İzleminde kademeli olarak şikayetleri gerileyen hasta, sorunsuz olarak taburcu edildi.

Sonuç: Brimonidin kullanımının ağır yan etkiler yaratabileceği unutulmamalı, aileler bu konuda bilgilendirilmeli ve 2 yaş altı çocuklarda Brimonidin kullanımından kaçınılmalıdır.

Anahtar Kelimeler: brimonidin, infant, santral sinir sistemi depresyonu

P-019[Çocuk Acil]
Rivastigmin İntoksikasyonunda Pralidoksim Kullanımı: Pediatri Literatüründeki İlk Olgu

Eylem Ulaş Saz[1], Ali Yurtseven[1], Mehmet Arda Kılınç[2], Ferhat Sarı[3], Hasan Ağın[3]
[1]Ege Üniversitesi Tıp Fakültesi, Çocuk Sağlığı ve Hastalıkları Ana Bilim Dalı, Çocuk Acil Bilim Dalı, İzmir
[2]Ege Üniversitesi Tıp Fakültesi, Çocuk Sağlığı ve Hastalıkları Ana Bilim Dalı, Çocuk Yoğun Bakım Bilim Dalı, İzmir
[3]İzmir Dr. Behçet Uz Çocuk Hastalıkları ve Cerrahisi Eğitim ve Araştırma Hastanesi

Amaç: Rivastigmin Alzheimer hastalığında kullanılan bir asetilkolinesteraz inhibitörüdür. Çocukluk yaş grubunda yanlışlıkla alımı organafosfat zehirlenmesi benzeri ağır bir tablo yaratabilir. Bu yazıda, dedesinin rivastigmin içeren ilacını aldıktan sonra acil servise halsizlik, kas güçsüzlüğü ve uykuya meyil şikayetleri ile başvurup, kolinerjik sendrom bulguları saptanan ve pralidoksim ile başarılı bir şekilde tedavi edilen bir olguyu, literatürdeki ilk olgu olması sebebiyle sunmak istedik.

Olgu: Üç yaşında erkek olgu, acil servise halsizlik, kas güçsüzlüğü ve uykuya meyil şikayetleri ile başvurdu. Şikayetleri başlamadan 2 saat önce dedesinin rivastigmin içeren (Exelon® solüsyon 2 mg/ml) ilacından 6 ml yanlışlıkla içtiği öğrenilen, fizik muayenesinde halsizlik, uykuya meyil, hiporefleksi, tüm extremitelerde yaygın paralizi, taşikardi, hipertansiyon ve hipotermi olan olgunun bakılan plazma psödokolinesteraz düzeyi 2141 U/L (normal değer 5300-12900 U/L) düşük saptandı. Rivastigmin intoksikasyonuna bağlı kolinerjik sendrom tanısı konulan hastaya muskarinik etkilenme açısından 4 doz atropin (0,05 mg/kg) ve nikotinik etkilenme açısından 2 doz pralidoksim (30 mg/kg) tedavisi verildi. Tedavi sonrası izleminde kademeli olarak şikayetleri gerileyen, plazma psödokolinesteraz düzeyi normale dönen hasta sorunsuz olarak taburcu edildi.

Sonuç: Acil servise halsizlik, kas güçsüzlüğü şikayeti ile başvuran ve kolinerjik sendrom bulguları olan hastalarda ayırıcı tanıda rivastigmin intoksikasyonu düşünülmeli ve bu tip hastalarda atropinin yanı sıra pralidoksim kullanılabileceği akılda tutulmalıdır.

Anahtar Kelimeler: kolinerjik sendrom, pralidoksim, rivastigmin

P-020[Çocuk Acil]
Rotavirusde Gastroenterit Dışı Bulgular

Yılmaz Seçilmiş, Feyza Esen, Murat Doğan, M. Adnan Öztürk
Erciyes Üniversitesi Tıp Fakültesi Çocuk Acil Bilim Dalı

Özet: Rotavirus çocukluk çağında özellikle 5 yaş altı çocuklarda en sık görülen gastroenterit etkenlerinden birisidir. Gastroenterit yakınmalarının yanında viremiye bağlı değişik organlarda da patolojiler meydana getirmektedir. Bu çalışmada amaç çocuk acil ünitemize rotavirus infeksiyonu ile gelen hastalarda komorbid durumların ve bunların 2 yıl süreli takibinin değerlendirilmesidir.

Gereç ve Yöntem: 2012-2013 yıllarında ve 0-18 yaş grubunda mikrobiyolojik olarak seroloji pozitifliği olan hastalar çalışmaya alındı. Veriler retrospektif olarak hasta dosya sistemi ve hastane otomasyonundan alındı. İstatistik için ise SPSS 21.0 versiyon programı kullanıldı.

Bulgular: Çalışmaya alınan 236 hastanın sadece 5'inde (%2) ciddi derecede dehidratasyon saptandı. Hastaların çoğunluğunda derecede hafif dehidratasyon mevcuttu. 46 hastada (%23,6) infeksiyon ile ilişkili geçici lenfopeni saptandı. 25 (%12,6) hastada ise geçici nonikterik hepatit tablosu görüldü. 8 hastada (%3,4) febril konvülsiyon ve 1 hasta (%0,4) ise konfüzyon mevcuttu. Tüm komorbid durumlar tedavisiz düzeldi ve 2 yıllık takiplerinde kronik ilaç kullanımı veya süregelen hastalık durumu hiçbir hastada görülmedi. 17 hastada (%7,2) adenovirus koinfeksiyonu görüldü ancak bu durumunun infeksiyonun gidişatı üzerine olumsuz etki oluşturmadığı ve morbiditeyi artırmadığı saptandı. Çalışmaya alınan hastaların 12'sinde altta yatan bir kronik hastalık ve bunların 7'sinde ise hemato-immunolojik hastalıklar saptandı. Sadece 5 (%2) hastada aşı anamnezi mevcuttu çoğunluk hastaların ise aşı hakkında bilgisi olmadığı için yaptırmadığı saptandı.

Sonuç: Rotavirus aşı ile korunulabilen bir hastalıktır. Gastroenterit yanında mulitorgan etkilenimi oluşturmaktadır. Çalışmamızda infeksiyon gidişatı sırasında oluşan komorbid durumların benign gidişli, tedavisiz düzelen ve kronik hastalığa yol açmadığı saptanmıştır. Temel sorun olan hastane yatışları, aşılama bilincinin artması ile azalacak ve hem komorbid hastalıklar hem de hastane yatışına bağlı oluşan maliyetlerin önüne geçilmiş olacaktır.

Anahtar Kelimeler: Rotavirus, non-ikterik hepatit, lenfopeni, komorbidite

P-021[Çocuk Acil]
Çocuk Acil Müşahade Biriminde İzlenen Nörolojik Olguların Değerlendirilmesi

Metin Uysalol, Sinem Oral Cebeci
İstanbul Üniversitesi, İstanbul Tıp Fakültesi, Çocuk Sağlığı ve Hastalıkları Ana Bilim Dalı, Çocuk Acil Bilim Dalı

Giriş: Ocak 2015-Mayıs 2016 tarihleri arasında İstanbul Tıp Fakültesi Çocuk Acil Müşahadede izlenen nörolojik olguların klinik özelliklerinin ve sonuçlarının değerlendirilmesi amaçlanmıştır.

Gereç-Yöntem: Çocuk acil müşahade biriminde Ocak 2015-Mayıs 2016 tarihleri arasında izlenen hastalar incelendi. Öncesinde nörolojik hastalığı olmayan, nöbet dışında yeni gelişmiş nörolojik şikayetle başvuran hastalar demografik özellikleri, başvuru şikayeti, fizik muayene bulguları, yapılan tetkik ve sonuçları, tanıları, acil müşahadede kalış süreleri yönünden değerlendirildi.

Bulgular: Değerlendirilen 60 hastanın 26'sı (% 43) kız, 34'ü (% 57) erkek, yaş ortalaması 9,21±5,38 idi. Hastaların fizik muayene bulguları incelendiğinde suuru kapalı hasta yoktu, 18 hastada (%30) derin

tendon reflekslerinde patoloji, 4 (% 6,6) hastada patolojik refleks, 12 (% 20) hastada azalmış kas gücü, 5 (% 8,3) hastada kraniyal nöropati ve 12'si ataksi olmak üzere 17 (%28,3) hastada serebellar sistem muayenesinde patoloji saptandı. Çekilen 54 MR görüntülemenin 17 (%31) tanesinde patolojik bulguya rastlandı. Ayrıca 13 hastaya MR-anjiyovenografi, 18 hastaya kranyal BT çekildi. En az iki ve daha fazla görüntüleme yapılan hastaların oranı %36,6 idi. Göz muayenesi yapılan 44 hastanın %13,6 kadarında papilödem saptandı. EEG çekilen 8 hastanın 5 tanesinde (% 62,5); EMG çekilen 17 hastanın 9'unda ise patolojik bulgu mevcuttu. Hastaların acil müşahedede ortalama kalış süresi ortalama 4,75±1,06 gündü. Hastaların 26'sı (%43,3) acil müşahadeden taburcu edilmiş, 34'ü (%56,7) servislere yatırılmıştır. Başvuru nedenleri değerlendirildiğinde hastaların yürüme bozukluğu (%60), görme bozukluğu (%28) ve baş ağrısı (%13,3) şikayetleriyle başvurduğu saptandı. Hastaların aldıkları tanılar değerlendirildiğinde en sık Guillian Barre Sendromu (%13,3), Multiple Skleroz (%11,6), Psödotumor serebri (%6,6) ve Serebellit (%6,6) olduğu görüldü.

Sonuç: Fakültemiz çocuk acil müşahade biriminde takip edilen nörolojik olgular tanıları açısından değerlendirildiğinde nadir görülen komplike olguların yoğunluğu dikkat çekmektedir. Bu nedenle çoğu olgu çocuk acil müşahade birimleri için öngörülen 24 saatlik gözlem süresinden daha uzun süre takip edilmiş, birden fazla tetkik yapılmıştır.

Anahtar Kelimeler: çocuk acil, nörolojik aciller

P-022[Çocuk Acil]
Çocuklarda Anafilaksi: On Yıllık Deneyimimiz

Ayla Akca Çağlar, Nilden Tuygun, Halise Akça, Sinan Oğuz, Can Demir Karacan
Dr. Sami Ulus Kadın Doğum Çocuk Sağlığı ve Hastalıkları Eğitim ve Araştırma Hastanesi, Çocuk Acil Kliniği

Giriş: Anafilaksi ani oluşan hipersensitivite reaksiyonu ile karakterize hayatı tehdit eden acil bir durumdur. Besinler, ilaçlar, arı sokması, immunoterapi ve egzersiz en sık nedenidir. Anafilaksinin bulgu ve semptomları oldukça değişkendir. Cilt ve mukoza bulguları en sık görülen bulgular iken, solunum sistemi bulguları ikinci sıklıkta yer alır. Anafilaksiye bağlı ölümlerin en sık nedeni havayolunun tam obstrüksiyonudur. Gastrointestinal, nörolojik ve kardiyovasküler sistem bulguları anafilaksinin diğer komponentleri olabilir. Erken tanı ve tedavi mortalite ve morbiditeyi önlemede gereklidir. Tedavide adrenalin ilk seçilecek ilaç olmalıdır. Antihistaminikler, kortikosteroidler, nebülizer salbutamol, beta-bloker kullanma öyküsü varsa glukagon tedaviye eklenir.

Gereç Ve Yöntem:Çocuk acil polikliniğimize 2006-2016 yılları arasında başvuran ve anafilaksi tanısı alan hastalar geriye dönük incelendi. Anafilaksi tanısı; bilinmeyen bir allerjenle karşılaşmadan dakikalar veya saatler sonrasında aniden ortaya çıkan cilt ve/veya mukoza bulgularına ek olarak solunumda bozulma olması veya kan basıncında düşme veya uç organ fonksiyonlarında bozulma belirtileri olması durumunda; olası bir allerjenle karşılaşmadan sonra cilt ve/veya mukoza tutulumu, solunum sistemi, kardiyovasküler sistem veya sindirim sistemi belirtilerinden en az ikisinin ortaya çıkması halinde veya bilinen bir allerjenle karşılaşmadan sonra hipotansiyon varlığında düşünüldü.

Bulgular: Toplam 50 hastada 62 ayrı anafilaksi atağı gözlendi. 2006-2012 yılları arasında toplam 9 olguya anafilaksi tanısı konulurken sonraki yıllarda 41 olguda 53 anafilaksi atağı tespit edildi. Dört (%8) hasta hastanede tedavi uygulama esnasında anafilaksi geliştirirdi. Bifazik etki bir olguda görüldü. Elli hastanın 19'u kız, 31'i erkek idi. Hastaların yaş ortanca değeri 5 yaş (min 2 ay-maks17,5 yaş) idi. Hastaların %40'ında eşlik eden en az bir alerjik hastalık ve %36'sında ailede alerjik hastalık öyküsü mevcuttu. Anafilaksiye yol açan nedenler; 15 (%30) hastada besinler, 15 (%30) hastada arı-böcek sokması, 11 (%22) hastada ilaçlardı. Besinlerle ilişkili anafilaksi olgularının %66'sı süt çocuğu iken arı-böcek sokmasında ve ilaçlarda bu oran %6.6 idi. Hastaların %90'ında cilt ve mukoza, %60'ında solunum, %60'ında gastrointestinal, %20'sinde nörolojik, %10'unda dolaşım sistemi bulguları mevcuttu. Hastaların %82'sine intramuskuler adrenalin uygulandı. Hastaların %88'i acil serviste, %16'sı genel pediatri servisinde, %4'ü yoğun bakımda izlendi ve tüm hastalar sorunsuz taburcu edildi.

Sonuç: Son yıllarda güncelleştirilen anafilaksi tanımının daha iyi yapılandırılmış olması nedeniyle bu klinik durumun farkındalığında artış saptanmıştır. Bu durum mortalite ve morbiditeyi azaltmaktadır. Anafilaksi olgularında erkek cinsiyet hakimiyeti belirgindir. Anafilaksiye yol açan nedenler arasında süt çocukluğu döneminde ana faktör besinler iken, büyük çocuklarda arı sokması ve ilaçlardır.

Anahtar Kelimeler: adrenalin, anafilaksi, çocukluk çağı

P-023[Çocuk Acil]
Çocuk Acil Servis'te "Ekimoz maskesi" Olan Bir Olgunun Değerlendirilmesi

Okşan Derinöz[1], Taner Akar[2]
[1]Gazi Üniversitesi Tıp Fakültesi, Çocuk Sağlığı ve Hastalıkları Anabilim Dalı, Çocuk Acil Bilim Dalı, Ankara
[2]Gazi Üniversitesi Tıp Fakültesi, Adli Tıp Anabilim Dalı

Travma nedeniyle karın-göğüs basısı sonrasında, basıya uğrayan bölgelerin üst kısmında, ki bu bölgeler baş, boyun ve göğüs bölgesidir, koyu morumsu-siyah renkte, birçok peteşinin neden olduğu, kişinin siyah bir pelerin giymiş gibi göründüğü bir klinik durum ortaya çıkar. Bu klinik durum "masque ecchymotique" (ekimoz maskesi) ya da "zenci başı görünümü" olarak tarif edilmektedir.
Burada, araç içi trafik kazası (AİTK) sonrası hastanemize getirilen fizik incelemesinde dikkat çekici bir şekilde "ekimoz maskesi" bulunan iki yaşında erkek hasta sunulmuştur.

Olgu: İki yaşında erkek hasta AİTK nedeniyle getirildi. Öyküsünden kendi özel araçlarının arka koltuğunda uyuduğu sırada babasının direksiyon başında uyuması sonrasında kazanın gerçekleştiği, çocuğun arabadan dışarı fırladığı ve babası tarafından aracın altından çıkartıldığı öğrenildi. İlk değerlendirilmesinde bilinci açık, koopere, oryante idi. Vital bulguları stabildi. Oksijen saturasyonu %98, Glaskow koma skoru 15 idi. Tüm baş bölgesinde, yüzünde, boynunda ve göğüs duvarı üst kısmında sayılamayacak kadar çok sayıda peteşisi mevcuttu. Bilateral göz kapakları ödemli, subkonjuktival kanama ve sağ gözünde subkonjuktival ödem mevcuttu. Frontal bölgede üzeri hiperemik yaklaşık 5x5 cm boyutlarında yumuşak doku şişliği mevcuttu. Diğer vücut bölgelerinde peteşi, pupura veya ekimoz yoktu.
Hava yolu açık, kendiliğinden solunumu mevcuttu. Solunum, kardiyovasküler sistem ve batın muayenesi normaldi. E-FAST normaldi. Travmanın yüksek enerjili olması ve hastada ekimoz maskesinin olması nedeniyle olası torako-abdominal basıya ikincil solid organ yaralanması açısından kraniyal, toraks ve abdominal tomografisi çekildi, normal olarak raporlandı. Hastanın acil servisteki izlemi sırasında göz kapaklarındaki ödemi daha da arttı. Vital bulgularında ve klinik durumunda değişiklik olmadı. Olası klinik durum değişikliği açısından takibinin yapılması için başka bir merkeze sevk edildi.

Sonuç: Göğüs ve karnın baskı altında kalması sonucunda solunum kaslarının çalışmasının engellenmesi, bu duruma bağlı olarak solunum yetmezliği ve kısmen de dolaşımın bozulması sonucu meydana gelen ölüm şekli travmatik asfiksi olarak tanımlanmaktadır. Bu olayda ki temel mekanizma, çok büyük bir kuvvet uygulanması sonrası göğüs kafesi hareketinin engellenmesidir. Artmış intratorasik basınç venöz geri dönüşü engeller ve klinik durumun ortaya çıkmasına neden olur. Sıklıkla ebeveynleri ile yatan bebeklerin karın ve göğüs sıkışması nedeniyle ortaya çıkmaktadır. Daha büyük çocuklarda ve erişkinlerde bu durum ağır bir cismin altında kalma veya iki cisim arasında bireyin

sıkışmasını, hareket etmesini engelleyecek durumlarda ortaya çıkar. Hastalarda baş, boyun ve göğüs üst kısmında ekimoz, subkonjuktival ödem ve kanama, göğüs kafesinde kot kırıkları, pnömotoraks, hemotoraks, solid organ laserasyonları, bilinç kaybı, disoryantasyon, ajitasyon, spinal kord yaralanması olmaksızın brakiyal pleksus yaralanması, kuadripleji ve koma gibi klinik durumlar görülebilir. Çocuklarda nadir görülen bir durumdur ve hasta hayatta kalmış ise, acil serviste bu tür bir hasta ile karşılaşıldığında olayın asfiksi nedeniyle geliştiği, klinik durumun olayın ciddiyeti ile ilişkili olduğu ve tedavinin destek tedavisi olduğu akılda tutulmalıdır.

Anahtar Kelimeler: asfiksi, ekimoz maskesi, travma

P-024[Çocuk Acil]
Bir Üniversite Hastanesi Çocuk Acil Servisine Başvuran Hayvan Isırığı Olguları

Okşan Derinöz[1], Taner Akar[2]
[1]Gazi Üniversitesi Tıp Fakültesi, Çocuk Sağlığı ve Hastalıkları Anabilim Dalı, Çocuk Acil Bilim Dalı, Ankara
[2]Gazi Üniversitesi Tıp Fakültesi, Adli Tıp Anabilim Dalı

Amaç: Kuduz, en eski zoonotik enfeksiyon hastalıklarından biridir. Halen dünyada ve ülkemizde önemini koruyan bir halk sağlığı sorunudur. Dünyada her yıl kuduz kuşkulu hayvanla temas ettiği için 10 milyon insanın tedavi gördüğü öngörülmektedir. Kuduz riskli temas olgularının dünyadaki en önemli nedeni köpeklerin ilk sırada yer aldığı evcil hayvanlardır. Ülkemizde köpeklerin ilk sırada yer aldığı evcil hayvan kaynaklı yıllık yaklaşık 100.000 kuduz riskli temas olgusu bildirilmiştir. Bu çalışma ile, Türkiye'nin merkezinde bir üniversite hastanesi acil servisinde çocuk olguların kuduz riskli temas sonrası tedavisine yönelik uygulama basamaklarının değerlendirilmesi amaçlanmıştır.

Yöntem: 2009-2016 yılları arasında hayvan ısırığı nedeniyle izlenen olguların özellikleri hastane kayıt sistemi üzerinden değerlendirildi. ICD-10 kodlaması ile hayvan ısırığı olan olgular belirlenerek; veri formlarına tüm olgulara ait yaş, cinsiyet, temas edilen vücut bölgesi ve ısıran hayvanın cinsi, tetanoz/kuduz profilaksi, antibiyotik uygulaması yapılıp yapılmadığı ve olayın hekim tarafından adli olarak kabul edip etmediği gibi bilgiler kaydedildi.

Bulgular: Yaşları 2-18 arasında (ortalama=11.06±4.77) değişen 58 (%61.7)'i erkek toplam 94 olgu çalışmaya alındı. Temas sonrası olguların %43.6'sı ilk 8 saat içinde acil servise başvurmuştu. Olguların %73.4'ü köpek, %25.5'i kedi ile temas (ısırılma, tırmalanma, v.b.) sonrası değerlendirilirken; yalnızca bir olgu fare ısırığı nedeniyle acil serviste değerlendirilmişti. Olguların %34'ünde ısırık el bölgesinde saptandı. Fare ısırığı olan olguda ısırık bölgesi yüz (dudak) bölgesidir. Yaş gruplarına göre ısırılan bölgenin lokalizasyonu değerlendirildiğinde, 0-5 yaş grubu olguların %50'sinde gövde, 6-10 yaş grubu olguların %41.7'sinde üst ekstremite, 11-15 yaş grubu olguların %50'sinde ayak, 16-18 yaş grubu olgularında %53.8'inde alt ekstremitede yaralanmanın meydana geldiği görüldü ($p<0.05$). Acil serviste değerlendirilen olguların %56.4'ü hekim tarafından "adli vaka" olarak değerlendirilirken; %43.6'sı "adli vaka değil" olarak değerlendirilmişti. Hastaların %91.5'inin mevcut yaralanmaları yara yıkama ve pansuman yapılırken; geri kalanlara yara yıkama ve kapama yöntemleri (bir olgu sütür, bir olgu doku yapıştırıcısı, beş olguda stapler) uygulanmıştı. Acilde değerlendirilmeleri sırasında yalnızca altı olguya parenteral antibiyotik tedavisi verilmişti. Taburculuk sonrası olguların yalnızca %17'sine oral antibiyotik (amoksisilin-klavulinat) tedavisi başlanmıştı. Olgulardan sadece biri parenteral antibiyotik tedavisinin devam edilmesi amacıyla servise yatırılırken, tüm olgular ayaktan izlemleri yapılmak üzere taburcu edilmişti. Acil serviste olgulara röntgen çekilip çekilmediği sorgulandığında sadece beş olguya röntgen çekildiği, %94.7'sine herhangi bir görüntüleme yöntemi yapılmadığı görüldü.

Sonuç: Hayvan ısırıkları hem çocuk hem de erişkin acilde sıklıkla karşımıza çıkan ancak uygulama basamaklarında halen hata yapılan durumlardan biridir. Bu tür olgular ile karşılaşıldığında ilk bakım basamakları uygulandıktan sonra, hangi uygulamaların (antibiyotik uygulama, radyolojik tetkiklerin seçimi, yara kapatılma yöntemleri ve adli rapor düzenlenmesi yapılması gerektiği ile ilgili eksikler mevcuttur. Bu nedenle acil serviste çalışan hekimlerin bu konudaki bilgi ve becerilerini arttırmaları gerekmektedir.

Anahtar Kelimeler: çocuk acil, hayvan ısırıkları

P-025[Çocuk Acil]
Akciğer Atelektazili Bir Çocuk: Akciğer Ultrasonografisi

Ahmet Kağan Özkaya[1], Hayri Levent Yılmaz[2], Sinem Sarı Gökay[2], Özlem Tolu Kendir[2]
[1]Karadeniz Teknik Üniversitesi Tıp Fakültesi, Çocuk Sağlığı ve Hastalıkları Ana Bilim Dalı, Çocuk Acil Birimi, Trabzon
[2]Çukurova Üniversitesi Tıp Fakültesi Çocuk Sağlığı ve Hastalıkları Ana Bilim Dalı, Çocuk Acil Bilim Dalı, Adana

Giriş: Çocuklarda pulmoner atelektazi, birçok akciğer ve göğüs hastalığının seyrinde görülebilecek, özgül belirti ve bulgusu olmayan patolojik bir durumdur. Pulmoner atelektazinin tedavisinde erken ve doğru tanı esastır. Pulmoner atelektazili bir hasta ile karşılaşıldığında ilk akla gelen görüntüleme yöntemi arka-ön göğüs grafisidir. Ancak günümüzde hasta başı ultrasonografi ile birçok akciğer hastalığının tanı ve takibi yapılabilmektedir.

Olgu: Astım nedeniyle takipli 9.5 yaşındaki öksürük ve burun akıntısı nedeniyle başvuran ve arka-ön akciğer grafisinde periferik yerleşimli sağ üst zonda radyoopak görünümü olan bir olguyu sunduk. Hastanın hasta başı ultrason ile akciğer değerlendirmesinde atelektazi ile uyumlu görüntüler elde edildi. Uygun tedavi sonrası kontrol akciğer ultrasonografisi ve arka ön akciğer grafisinde atelektatik alanlar izlenmedi.

Sonuç: Akciğer ultrasonografisi özellikle çocuklarda akciğer görüntülemelerinde umut vadeden ve pulmoner atelektazinin tanı ve izleminde seçenek olabilecek olan bir görüntüleme yönetimi gibi durmaktadır.

Anahtar Kelimeler: akciğer ultrasonografisi, pulmoner atelektazi

P-026[Çocuk Acil]
Yüksek Doz Doksilamin Alımı Sonrası Antikolinerjik Yan Etkiler Gelişen ve Fizostigmin Kullanılan Bir Olgu

Sabire Gökalp[1], Okşan Derinöz Güleryüz[2]
[1]Gazi Üniversitesi Çocuk Sağlığı ve Hastalıkları Anabilim Dalı
[2]Gazi Üniversitesi Çocuk Sağlığı ve Hastalıkları Anabilim Dalı Çocuk Acil Bilim Dalı

Giriş: Doksilamin süksinat, etanolamin grubunda yer alan antihistaminik bir ilaçtır. Sedatif ve antikolinerjik etkileri olduğundan dolayı uyku bozukluğu ve soğuk algınlığı tedavisinde kullanılmaktadır. Terapotik dozu (25 mg/gün) aşan kullanımlarında pek çok yan etkisi mevcuttur. Çoğunlukla hipertansiyon, taşikardi, flushing, idrar retansiyonu, akut pankreatit, rabdomiyoliz görülür. Nadiren nöbet, deliryum ve koma gelişmektedir.
Bu olgu sunumunda; özkıyım amaçlı yüksek doz doksilamin alımı sonrasında nöbet, halüsinasyon gelişen bir vakada fizostigmin verilmesi sonrası görülen klinik yanıt sunulmuştur.

Olgu: Daha önce sağlıklı 15 yaşında kız hasta, başvurudan yaklaşık iki saat önce özkıyım amaçlı 25 mg'lık doksilamin tabletlerden 80 adet

(40 mg/kg) (letal doz: >25 mg/kg) içme sonrasında hastanemize getirildi. İlaç alımı ardından görsel halüsinasyonları ve anlamsız konuşması başlayan hastanın Çocuk Acil Servis'te ilk değerlendirilmesinde genel durumu iyi, bilinci açık ve vital bulguları stabildi. İlaç alımının üzerinden iki saat geçmiş olması ve ilaca ait yan etkilerin ortaya çıkmış olması nedeniyle mide lavajı yapılmadı, sadece 1 gr/kg oral aktif kömür verildi. İlk laboratuvar değerleri ve elektrokardiyografisi normaldi. Acile başvurusunun 20. dakikasında yaklaşık üç dakika süren ve midazolam ile durdurulan jeneralize tonik-klonik nöbeti oldu. Eşlik eden flushing, taşikardi (140 atım/dakika) ve midriyazis gelişti. Halusinasyonları devam etti ve konuşması giderek bozuldu. Hastanın klinik durumunun daha kötüye gitmesi nedeniyle ilaca ait antikolinerjik etkileri geriye çevirmek amacıyla 0.02 mg/kg fizostigmin yavaş puşe verildi. Fizostigmin sonrasında taşikardisi ve flushing geriledi, konuşması yavaş yavaş düzelmeye başladı ve halüsinasyonları azaldı. İzleminde tekrar etmedi. İlaca bağlı bilinen en sık yan etki olan rabdomiyoliz açısından izlemi yapıldı. Acile başvurusunun 12.saatinde bakılan tetkiklerinde kreatin kinaz (CK): 365 U/L (0-170 U/L); 18.saatinde bakılan CK: 438 U/L olarak geldi. Alkali hidrasyon başlandı ve izleminin 2. gününde CK normale döndü. Klinik bulguları tamamen düzelen hasta başvuru sonrası yaklaşık 48 saat izlemin ardından taburcu edildi.

Sonuç: Literatürde birçok olguda yüksek doz doksilamin sonrası en sık görülen yan etkinin rabdomiyoliz olduğu bildirilmektedir. Bu olguların aksine olgumuz yüksek doz doksilamin alımı sonrası santral sinir sistemine ait klinik bulguların ortaya çıktığı, bu nedenle antidot tedavisinin uygulandığı bir olgudur. Doksilamin süksinat yüksek doz alımı sonrası fizostigmin kullanımı; yüksek doz benzodiazepine rağmen devam eden nöbet, ciddi refrakter deliryum, hemodinamik olarak stabil olmayan supraventriküler taşikardi gelişen olgular için önerilmektedir. Bildiğimiz kadarıyla literatürde antidot uygulanan başka olgu yoktur.

Anahtar Kelimeler: doksilamin, fizostigmin

P-027[Çocuk Acil]
Sıradışı Bir Opyat Toksik Sendrom Olgusu: Trimebutin Maleat Zehirlenmesi

Özlem Tolu Kendir[1], Ahmet Kağan Özkaya[1], Faruk Ekinci[2], Rıza Dinçer Yıldızbaş[2], Hayri Levent Yılmaz[1]
[1]Çukurova Üniversitesi Tıp Fakültesi Çocuk Sağlığı ve Hastalıkları Anabilim Dalı, Çocuk Acil Bilim Dalı, Adana
[2]Çukurova Üniversitesi Tıp Fakültesi Çocuk Sağlığı ve Hastalıkları Anabilim Dalı, Çocuk Yoğun Bakım Bilim Dalı, Adana

Özkıyım; geniş demografik, sosyal ve kültürel etkenlerin rol aldığı önemli bir halk sağlığı sorunudur.Genç popülasyondaki mortalite araştırmaları 15-19 yaş arası ölüm nedenlerinde, özkıyım girişiminin ikinci sırada olduğunu göstermiştir.
Çocuk acil birimimize getirilen opyat toksidrom bulguları olan ve uygun tedaviye yanıt veren daha sonra trimebutine maleate (Ticari ad: Debridat) içtiği öğrenilen bir zehirlenme olgusu sunulmuştur. Trimebutin irritable bağırsak sendromu gibi gastrointestinal sistemin hipo veya hiperaktivite bozukluklarının tedavisinde kullanılmaktadır. Spazmolitik etkisini lokal anestezik, anti muskarinik ve zayıf mu opyat reseptörlerine agonistik etkisi ile sağlar. Spazmolitik etkisini lokal anestezik, anti muskarinik ve zayıf mu opyat reseptörlerine agonistik etkisi ile sağlar. Santral sinir sistemindeki opyat reseptörlerinin uyarılması ile bilinç baskılanması, miyotik pupilleri ve hipoapneik olan olgumuz nalokson tedavisine yanıt verdi. İlaç opyat reseptörlerine agonistik etki ile opyat toksidromuna benzer klinik tabloya yol açmıştır. Halen ciddi yan etkileri olduğu hakkında yeterli uyarı içermeyen trimebutin preparatlarının ciddi opyat toksidromuna yol açtığını bildiren ilk olgu sunumudur.

Anahtar Kelimeler: Özkıyım, Opyat Toksik Sendromu

P-028[Çocuk Acil]
Zehirli ve Zehirsiz Yılan Isırığı Ayrımı Olası mı?

Özlem Tolu Kendir[1], Sinem Sarı Gökay[1], Ali Tunç[2], Murat Turhan[2], Hayri Levent Yılmaz[1]
[1]Çukurova Üniversitesi Tıp Fakültesi Çocuk Sağlığı ve Hastalıkları Anabilim Dalı, Çocuk Acil Bilim Dalı, Adana
[2]Çukurova Üniversitesi Tıp Fakültesi Çocuk Sağlığı ve Hastalıkları Anabilim Dalı, Adana

Yılan ısırmaları sıcak iklime sahip ülkelerde önemli sağlık sorunları arasındadır. Ülkemizde zehirli yılan cinsi Amerika, Afrika ve Güney Asya'ya oranla az olsa da zehirli yılanlara (en çok engerek cinsi yılan) rastlanmaktadır. Saldırgan olmayıp savunma amacıyla ısırdıkları bilinir. Birimimize yılan ısırması nedeniyle getirilen iki farklı olgu; zehirli ve zehirsiz yılan ayrımının görüntüleriyle yapılması ve yılan ısırması durumunda hasta yönetiminin tartışılması amacıyla sunulmuştur. Türkiye'deki ve Avrupa'daki zehirli yılan ısırmalarının %10'u şiddetli zehirlenmeye yol açar. Zehirli ve zehirsiz yılanları ayırt etmek bazen zordur. Zehirli yılanların kafaları daha belirgin üçgen şeklinde olup, ön yüzünde anal bölgeden kuyruğa kadar tek sıra pul ve plakları vardır. İki adet sivri ağız içine doğru kavisli dişleri olup, ısırıkta kavisleri birbirine bakan, eliptik görünümlü diğer diş izlerinin üst ucunda yer alan simetrik daha belirgin iki adet diş izleri görülebilir. Zehirli yılanların pupilleri vertikal olarak eliptik görünümde iken, zehirsiz olanlarda yuvarlak görünümlüdür. Zehirlenme durumunda hava yolu, solunum, dolaşım desteği sağlanmalı, bölgesel buz uygulaması yapılmamalı, turnike uygulanmamalıdır. Hafif zehirlenmede antivenom kullanmaya gerek yoktur. Diğer yandan antivenom vermek için hiçbir zaman geç değildir. Tedavi sırasında anafilaksiyi içeren şiddetli yan etkileri olabilir. Acil birimde bu duruma hazırlıklı olarak zehirlenmenin şiddetine uygun olarak tedavi yapılmalıdır.

Anahtar Kelimeler: Yılan Isırığı, Antivenom Kullanımı

P-029[Çocuk Acil]
Yatak Başı Ultrasonografi ile Çocuk Acil Biriminde Akut Apandisit Tanısı: Altı Olgu Sunumu

Özlem Tolu Kendir[1], Hayri Levent Yılmaz[1], Sinem Sarı Gökay[1], Ahmet Kağan Özkaya[1], Burcu Şahin[2]
[1]Çukurova Üniversitesi Tıp Fakültesi Çocuk Sağlığı ve Hastalıkları Anabilim Dalı, Çocuk Acil Bilim Dalı, Adana
[2]Çukurova Üniversitesi Tıp Fakültesi Çocuk Sağlığı ve Hastalıkları Anabilim Dalı, Adana

Çocuk acil birimlerinde yatak başı ultrasonografi (USG) kullanımı giderek yaygınlaşmakta olup son dönemde USG kullanımının %57'den, %95'e ulaştığı gösterilmiştir. Apandisit şüphesi durumunda USG ilk tercih edilen yöntemdir. USG'nin çocuk acil hekimlerince kullanımı ile tanı ve tedavinin daha hızlı olması sağlanabilir. Birimimizde yatak başı USG ile tanısı konulan altı olgu, çocuk acil pratiğinde USG kullanımının yararlarını tartışmak amacıyla sunulmuştur. Birimimizde bulunan ultrasonografi cihazı ile hasta supin pozisyonda iken düşük frekanslı konveks almaç kullanılarak USG'de bir tarafı çekum ile bağlantılı diğer tarafı kör uçla sonlanan, peristaltik hareket izlenmeyen tübüler yapı apendiks olarak kaydedildi. USG'de apandisit tanısı için appendiksin transvers çapının 0,6 cm'den büyük olması, komprese edilememesi, lümende hava saptanmaması, çekum veya terminal ileumda duvar kalınlaşması ve apendikolit varlığı araştırıldı. Periapendisiyel ve pelvik bölgede sıvı varlığı ve apendiksin mukozal duvarının ekojenitesinde kayıp olması perforasyon yönünde bulgular olarak yorumlandı. Akut apandisit çocukluk çağında acil birimlerine başvuruların en sık cerrahi nedenlerden biridir. Yatak başı USG hayati önemi olan durumların tanı ve tedavisini hızlandırıcı önemli bir tanısal araçtır. Acil he-

kimlerinin yatak başı USG kullanımı ile hastaların hastanede kalış süresinin kısaldığı, bilgisayarlı tomografi (BT) kullanımının azaldığı ve de ayrıca maliyetinde azaldığı gösterilmiştir. Birimimizde yatak başı USG ile değerlendirdiğimiz altı olgumuzda apendiks duvarı kalın ödemli ve transvers çapı >0,6 mm ve basmakla komprese olmuyor idi. Radyoloji biriminde de benzer ölçümler elde edildi. Yapılan sınırlı sayıdaki çalışmada yatak başı USG'nin ılımlı duyarlı (60%–85%), yüksek oranda özgül (90%–94%) olduğu gösterilmiştir. Çocuk acil hekiminin tanı ve tedavisine büyük katkısı olan yatak başı USG kullanımının daha yaygın kullanılabileceği düşüncesindeyiz.

Anahtar Kelimeler: Acil biriminde USG kullanımı, Apandisit

P-030[Çocuk Acil]

Künt Batın Travmasında Tekrarlanan E-FAST USG'nin Yararı: Bir Olgu Sunumu

Özlem Tolu Kendir[1], Ahmet Kağan Özkaya[1], Ezgi Nafile[2], Hayri Levent Yılmaz[1]
[1]Çukurova Üniversitesi Tıp Fakültesi Çocuk Sağlığı ve Hastalıkları Anabilim Dalı, Çocuk Acil Bilim Dalı, Adana
[2]Çukurova Üniversitesi Tıp Fakültesi Çocuk Sağlığı ve Hastalıkları Anabilim Dalı, Adana

Çocuk acil birimlerinde USG kullanımı girerek yaygınlaşmakta olup, son dönemde %57'den %95'e ulaştığı gösterilmiştir. Genel vücut travmalı hastalarda intraperitoneal serbest sıvının saptanması amacıyla yatak başı travma için odaklanmış ultrasonografik değerlendirme (FAST USG) yapılması hastanın hızlı değerlendirilmesinde ve yönetiminde önemli bir yer işgal etmektedir. Kliniğimize künt batın travması nedeniyle getirilen, klinik bulguları müphem olup FAST USG yöntemi ile batın içi serbest sıvı saptanan, sonrasında dalak laserasyonu tanısı alan dokuz yaşındaki olgu, çocuk acil polikliniklerinde FAST USG kullanımının önemini ve yararını vurgulamak amacıyla sunulmuştur. Akciğer enfeksiyonu, akciğer ödemi, pnömotoraks, kardiyak tamponad, kafa içi basınç artışı gibi klinik durumların tanımlanması, yabancı cisim yeri araştırması, kırık yeri ve redüksiyonunun tespiti ya da girişimsel işlemler sırasında kılavuz olarak ve travmalı olgularda batın içi serbest sıvının saptanmasında odaklanmış travma ultrasonografisi (FAST USG) kullanılmaktadır. Ayrıca travmalı hastada pnömotoraks ve perikardiyal efüzyonun saptanması amacıyla da genişletilmiş FAST USG (E-FAST USG) yapılabilir. Altın standart yöntem ise bilgisayarlı tomografidir (BT). Künt batın travmasında FAST USG duyarlılığı düşük olup pozitif sonuç alındığında çok anlamlıdır. Pozitif klinik bulguları olan çocuk hastalarda batın içinde serbest sıvının FAST USG ile saptanmasının %52 duyarlı, %96 özgül, BT ile batın içi sıvı saptanan olgularda ise %20 duyarlı, %98 özgül olduğu gösterilmiştir. Klinik bulguları müphem olan künt batın travmalı bu olgunun yönetim ve karar aşamasında tekrarlanan FAST USG ek bir katkı sağlamıştır. Genel vücut travmalı hastalarda intraperitoneal serbest sıvının saptanması amacıyla yatak başı travma için odaklanmış ultrasonografik inceleme (FAST USG) yapılması ve belirli aralıklarla tekrarlanması hasta yönetimi ile ilişkili olarak zamanında ve doğru karar verme yetisini güçlendirdiği kanısındayız.

Anahtar Kelimeler: Fast USG, Künt Batın Travma

P-031[Çocuk Acil]

Çocuk Acil Musahade Biriminde İzlenen, Yürüme Bozukluğu ile Başvurmuş Olguların Degerlendirilmesi

Sinem Oral Cebeci[1], Metin Uysalol[1], Zeynep Gunes Ozunal[2], Emel Eksi Alp[1]
[1]Istanbul Universitesi, Istanbul Tip Fakultesi, Cocuk Sagligi ve Hastaliklari AD Cocuk Acil BD, Istanbul
[2]Istanbul Universitesi, Istanbul Tip Fakultesi, Tibbi Farmakoloji AD, Istanbul

Giriş: Ocak 2015-Mayıs 2016 tarihleri arasında İstanbul Tıp Fakültesi Çocuk Acil Müşahadede izlenen yürüme bozukluğu ile başvurmuş olguların klinik özelliklerinin ve sonuçlarının değerlendirilmesi amaçlanmıştır.

Gereç ve Yöntem: Çocuk acil müşahade biriminde Ocak 2015-Mayıs 2016 tarihleri arasında izlenen hastalar incelendi. Öncesinde nörolojik hastalığı olmayan, yürüme bozukluğuyla başvuran hastalar demografik özellikleri, fizik muayene bulguları, yapılan tetkik ve sonuçları, tanıları, acil müşahadede kalış süreleri yönünden değerlendirildi.

Bulgular: Yürüme bozukluğu şikayeti ile gelen 24 hastanın 15'i erkek (%62,5), 9'u kız (%37,5), yaş ortalaması ise 12,66±4,94 idi. Acil müşahadede takip süresi ortalama olarak 2,75±1,25 gündü. Servise yatış oranı bu hasta grubunda%79,1 idi. Hastaların 2 tanesinde baş ağrısı, 2 tanesinde konuşamama, 2 tanesinde görme bozukluğu ve 1 hastada güç kaybı ek şikayet olarak mevcuttu. Hastaların %45,8'inde derin tendon refleksleri zayıf ya da alınamıyordu, %12,5'unda patolojik refleks mevcuttu, %8,3'ünde kranyal sinir muayensinde patoloji vardı, %37,5'unda kas gücü azalmıştı, %45,8'inde ataksi mevcuttu. Yapılan tetkiklerinde bir tanesi dışında tümüne kranyospinal MR çekildiği, bunlardan 5 tanesinde patolojik görüntü olduğu kaydedildi. MR-anjiyovenografi çekilen 2, kranyal BT çekilen 5 hastada herhangibir patolojiye rastlanmadı. Göz Sağlığı ve Hastalıkları tarafından gözdibi incelemesi için değerlendirilen 15 hastanın sadece 2 tanesinde papil ödem saptandı. Hastaların %45,8'ine çekilen EMG'nin ise %72'si patolojik bulgu verdi. Bu tetkikler ışığında yürüme bozukluğu ile gelen hastalarda en sık tanı olarak %29,1 oranında Guillian Barre Sendromun olduğu görüldü.

Sonuç: Fakültemiz çocuk acil müşahade biriminde takip edilen nörolojik olgular tanıları açısından değerlendirildiğinde nadir görülen komplike olguların yoğunluğu dikkat çekmektedir. Bu nedenle çoğu olgu çocuk acil müşahade birimleri için öngörülen 24 saatlik gözlem süresinden daha uzun süre takip edilmiş, birden fazla tetkik yapılmıştır.

Anahtar Kelimeler: çocuk acil, yürüme bozukluğu

P-032[Çocuk Acil]

Süperior Mezenterik Arter Sendromu: Seyrek Ancak Hayatı Tehdit Edebilen Bir Klinik Durum

Suat Biçer[1], Meltem Uğraş[2], Endi Romano[3], Fatma Tuba Coşkun[3], Baki Ekçi[4], Meltem Ergun[5]
[1]Yeditepe Üniversitesi Tıp Fakültesi, Çocuk Sağlığı ve Hastalıkları Ana Bilim Dalı, Çocuk Acil
[2]Yeditepe Üniversitesi Tıp Fakültesi, Çocuk Sağlığı ve Hastalıkları Ana Bilim Dalı, Çocuk Gastroenterolojisi
[3]Yeditepe Üniversitesi Tıp Fakültesi, Çocuk Sağlığı ve Hastalıkları Ana Bilim Dalı
[4]Yeditepe Üniversitesi Tıp Fakültesi, Genel Cerrahi Ana Bilim Dalı
[5]Yeditepe Üniversitesi Tıp Fakültesi, İç Hastalıkları Ana Bilim Dalı, Gastroenteroloji

Son bir günde bulantı, kusma ve karın ağrısı semptomları başlayan 17

yaşındaki astenik yapıda bir adolesan erkek acil servise getirildiğinde dehidrate idi. Antiemetik (ondansetron), antiasit (omeprazol) ve intravenöz sıvı-elektrolit tedavisine rağmen semptomları gerilemediği için bakılan ayakta batın grafisinde midenin iliak düzeye dek genişlediği, duodenal bulbusun hava-sıvı seviyesiyle genişlediği, hepatik bölgede çizgisel portal venöz gaz imajı olduğu, batın tomografisinde distal özofagusta ve midede genişleme olduğu, midenin pelvik düzeye dek indiği, duodenumun ilk üç kısmında belirgin genişleme olduğu (en geniş yerinde 6 cm) ve duodenum üçüncü kısmının superior mezenterik arter ile abdominal aorta arasında obstrükte olduğu görüldü. Semptomların nedeninin süperior mezenterik arter sendromu olduğu düşünüldü. Nazogastrik drenaja alınan hastanın sıvı-elektrolit tedavisine devam edildi. Proflaktik antibiyotik ve gastrik proflaktik tedaviler başlandı. Üst gastrointestinal endoskopide alt özofagus sfinkterinin retrofleksiyonda ve gevşek olduğu, büyük mide kurvatürünün yoğun hiperemik ve ülseratif görünümde, tüm midenin ödematöz görünümde olduğu, kronik yüzeyel gastrit ve foveoler hiperplazi bulguları vardı, iskemik bulgular, atrofi, intestinal metaplazi, lenfoid agregatlar ve *Helicobacter pylori* saptanmadı. Bir haftanın sonunda semptomları ve radyolojik bulguları gerileyen hasta, cerrahi girişime gerek kalmadan taburcu edildi. Kusma ve karın ağrısının antiemetik, antiasit ve sıvı-elektrolit tedavisine yanıt vermediği hastalarda, özellikle zayıf yapıda iseler süperior mezenterik arter sendromu olabileceği düşünülmelidir.

Anahtar Kelimeler: adolesan, konservatif tedavi, süperior mezenterik arter sendromu, üst gastrointestinal semptomlar

P-033[Çocuk Acil]
Çocuk Acil Serviste Doğumsal Metabolik Hastalıklar

Emel Berksoy[1], Melis Köse[2], Mehtap Kağnıcı[2], Ferhat Sarı[3], Özlem Sandal[3], Tanju Çelik[1], Özlem Bekem Soylu[1], Hasan Ağın[3]
[1]Dr. Behçet uz Çocuk Hastanesi, Acil Servis, İzmir
[2]Dr. Behçet uz Çocuk Hastanesi, Çocuk Metabolizma Birimi, İzmir
[3]Dr. Behçet uz Çocuk Hastanesi, Çocuk Yoğun Bakım, İzmir

Giriş: Doğumsal metabolik hastalıklar; son yıllarda elde edilen yeni gelişmelerle birlikte tanı ve tedavi şansı belirgin olarak artan ancak akla gelmediği taktirde tanı konmasının mümkün olmadığı bir hastalık grubudur. Temel olarak doğumsal metabolik hastalıkları intoksikasyon tipi, enerji metabolizma bozuklukları ve kompleks molekül hastalıkları olarak sınıflandırmak mümkündür.

Amaç: Çalışmamızda doğumsal metabolik hastalıklardan muzdarip hastaların acil servislere başvuru nedenleri ve tanısal süreçlerinin ortaya konması amaçlanmıştır.
Gereç ve Yöntem: Hastanemiz Acil Servisi'ne 1 Ocak 2014- 01.01.2016 tarihleri arasında başvuran doğumsal metabolik hastalık tanılı hastalar geriye dönük olarak demografik özellikleri, acil servise geliş nedenleri, geliş sayıları, öncesinde başka merkez başvurusu olup olmadığı, fizik muayene bulguları, geliş laboratuar analizleri, görüntüleme analizleri kaydedilmiştir. Hastalar acil servis başvurusu sonrası tanı alan hastalar (Grup 1) ve doğumsal metabolik hastalık tanısı olup çeşitli nedenlerle acil servise gelen hastalar (Grup 2) olarak iki gruba ayrılmıştır. Grup 1; intoksikasyon tipi metabolik hastalık tanısı alan hastalar (Grup 1a), enerji metabolizması bozuklukları (Grup 1b) ve kompleks molekül hastalıkları (Grup 1c) olarak gruplandırılmıştır.

Bulgular: Hastanemiz acil servisine bu dönemde toplam 310000 hasta başvurusu olmuştur. Bu süreç içinde Acil Servis başvurusu yaparak, bu başvurular sonrasındaki süreçte ilk kez doğumsal metabolik hastalıklara yönelik tanı alan (Grup 1) 97 hasta ve doğumsal metabolik hastalık tanısı olup çeşitli nedenlerle acil servise gelen (Grup 2) 38 hasta olmak üzere toplam 135 tanılı hasta başvurusu olmuştur. 39 hasta grup 1a, 31 hasta grup 1b, 27 hasta grup 1c içinde değerlendirilmiştir. Doğumsal metabolik hastalık teşhisi konan hastaların % 85'inde akraba evliliği olduğu görülmüştür. Grup 1 a içinde en sık görülen hastalık; organik asidüriler (17 hasta), Grup 1b içinde en sık yağ asidi ve keton metabolizma bozuklukları (21 hasta), grup 1c içinde en sık görülen hastalık grubu ise lizozomal depo hastalıkları (15 hasta) olarak kaydedilmiştir. Grup 2 içinde en sık başvuru tanı almış lizozomal depo hastalıkları (17 hasta) olduğu görülmüştür. Gruplara göre en sık başvuru bulguları grup 1a, grup 1b ve grup 1c için sırasıyla kusma ve beslenme bozukluğu (%62,3), takipne-solunum sıkıntısı (% 77,1) ve ateş yüksekliğidir (% 59,3). Grup 1a ve Grup 1 b hastalarında en sık görülen laboratuar bulgusu hiperamonyemi iken grup 1c için sitopeni olarak gözlenmiştir. Dikkat çeken bulgulardan bir tanesi hastaların tanı öncesi mükerrer kez acil servis başvurularının olması ve gruptan bağımsız olarak CRP yüksekliği olmasıdır. Sonuç: Doğumsal metabolik hastalıkların klinik seyrinde her yaşta acil müdahale ihtiyacı doğan süreçler gelişebilmekte ve hastaların büyük bir kısmının hekimle ilk buluşması acil servislerde gerçekleşmektedir. Bu nedenle özellikle acil servislerde çalışan hekimlerin doğumsal metabolik hastalıkların sık karşılaşılan hastalıklarla benzerlik gösterebilen özellikleri olduğu konusunda farkındalık kazanması çok önemlidir.

Anahtar Kelimeler: çocuk acil, doğumsal metabolik hastalık

P-034[Çocuk Acil]
Sarsılmış Bebek Sendromu: Olgu Sunumu

Alp Kazançıoğlu[1], Sabire Gökalp[1], Seher Kızıl[1], Okşan Derinöz Güleryüz[2]
[1]Gazi Üniversitesi Tıp Fakültesi, Çocuk Sağlığı ve Hastalıkları Anabilim Dalı, Ankara
[2]Gazi Üniversitesi Tıp Fakültesi, Çocuk Sağlığı ve Hastalıkları Anabilim Dalı, Çocuk Acil Bilim Dalı, Ankara

Giriş: Sarsılmış bebek sendromu (SBS), acil serviste travma dışı kafa yaralanmalarının en sık görülen şeklidir. Açıklanamayan uykuya eğilim, nöbet, kusma veya beslenme güçlüğü gibi özgül olmayan bulgular ile başvuran sıklıkla bir yaşın altındaki çocuklarda SBS'nin ayırıcı tanıda düşünülmesi gerektiğini vurgulamak amacıyla sunulmuştur.

Olgu: Daha önce sağlıklı 5 aylık erkek hasta, hastanemize uykudan uyandırılamama, ağrılı uyarılara yanıt vermeme nedeniyle getirildi. Öyküsünden annenin acil tıp teknisyeni olduğu, evde çocuğun bakımını veren bir bakıcı olduğu, olaydan önce çocuğun herhangi bir yakınmasının ve travma öyküsünün olmadığı öğrenildi. Gelişim basamakları yaşı ile uyumlu idi. Anne-baba arasında akrabalık yoktu. İlk değerlendirilmesinde bilinci kapalı, ağrılı uyaranlara dört ekstremitesini çekerek yanıt veriyordu. Fizik incelemesinde, sol kulak üzerinde bir iki adet peteşiyal döküntü ve mezokardiyak odakta 2/6 sistolik üfürüm mevcuttu. Diğer sistem muayeneleri doğaldı. Kan şekeri: 240 mg/dl. Kan ketonu negatif. Beyaz küre sayısı: 21.000/mm3. Akut faz reaktanları ve amonyak düzeyi normaldi. Bilgisayarlı beyin tomografisi (BBT) normal olan hasta, çocuk nöroloji ve enfeksiyon hastalıkları bölümüne danışıldı. EEG'si normaldi. Lomber ponsiyonu yapıldı, herpes ensefaliti olarak değerlendirilerek iv asiklovir başlandı. Metabolik tetkikleri gönderildi. BOS herpes PCR negatif olması nedeniyle iv asiklovir kesildi. Takibinde klinik durumu düzelen hasta taburcu edildi. Taburculuktan 11 gün sonra üst ve alt ekstremitelerde iki dakika kadar süren kasılma, ardından 5 dakika kadar süren uyku hali ve kusma nedeniyle yeniden getirildi. Alınan ilk öyküde travma öyküsü vermeyen aile, çocuğun acil serviste izlemi sırasında yeniden sorgulandığında bir hafta önce yaklaşık 50 cm mesafeden sırt üstü düştüğü sonrasında aralıklı kusmalarının olduğu öğrenildi. Bilinç açık, vitalleri stabildi. Öykünün değişmesi, benzer yakınma ile acil servise iki kez başvurması nedeniyle olası SBS açısından retinal muayenesi yapıldı ve orta kutupta yoğunlaşmış, intraretinal anevrizmatik dilatasyon saptandı. BBT'si tekrarlandı. "Bilateral frontalde vertek-

se yakın düzeyde ekstraaksiyel yerleşimli şüpheli dansiteler dikkati çekmiştir. Bulgular hemoraji veya dilate venöz yapılarla uyumludur" olarak raporlandı. Uzun kemik grafilerinde sol distal radius hizasında iyileşmekte olan fraktür hattı izlendi. Kraniyal MR'ında verteks düzeyinde bilateral bifrontal alanda tentoryum düzeyinde subdural hematom ile uyumlu farklı yaşlarda hemosiderine bağlı sinyal intensite değişikleri saptandı. Hasta SBS açısından hastanemiz Çocuk Koruma Merkezinin takibine alındı.

Sonuç: Küçük çocuklar anotomik farklılıkları nedeniyle kafa travması veya sarsılmaya erişkinlere göre farklı yanıt verirler. SBS, tekrarlayan "akselerasyon" ve "deselerasyon" mekanizması ile ortaya çıkan kafa travmasıdır. Öyküde sıklıkla travma yoktur veya minör travma öyküsü vardır. Klinik bulgular değişkendir ve çoğu zaman açıklanamaz. İntrakranial kanama (subdural kanama), retinal kanama, posterior kosta kırıkları ve metafizyel uzun kemik kırıkları sıklıkla karşılaşılan bulgulardır. Olgumuzda öykünün güvenilirliğinin düşük olması, benzer yakınmalar ile hastanemize iki kez getirilmesi SBS olasılığını akla getirmiştir. Çocuk acilde açıklanamayan klinik durumlarda her zaman SBS akla gelmelidir. İstismar tanısı, çocuğun tekrar istismara uğramasını önlemek ve çocuğu korumak açısından çok önemlidir.

Anahtar Kelimeler: Çocuk, Sarsılmış Bebek, Travma

P-035[Çocuk Acil]

Çocuk Acil Servise Gelen Zehirlenmeler: Son 1 Yılda Gelen 368 Olgunun Değerlendirilmesi

Gülçin Bozlu[1], Özlem Tezol[1], Ali Ertuğ Arslanköylü[2], Necdet Kuyucu[3]
[1]Mersin Üniversitesi Tıp Fakültesi, Çocuk Sağlığı ve Hastalıkları Anabilim Dalı, Mersin
[2]Mersin Üniversitesi Tıp Fakültesi, Çocuk Sağlığı ve Hastalıkları Anabilim Dalı, Çocuk Yoğun Bakım Bilim Dalı, Mersin
[3]Mersin Üniversitesi Tıp Fakültesi, Çocuk Sağlığı ve Hastalıkları Anabilim Dalı, Çocuk Enfeksiyon Hastalıkları Bilim Dalı, Mersin

Giriş-Amaç: Çocukluk çağı zehirlenmeleri ani olarak ortaya çıkan, ciddi morbidite ve mortaliteye yol açabilen bir sağlık sorunudur. Bu çalışmada, son 1 yıl içerisinde zehirlenme nedeniyle çocuk acil servisimize başvuran hastalar retrospektif olarak değerlendirilmiştir.

Gereç ve Yöntem: 1 Ocak 2015 ve 31 Aralık 2015 tarihleri arasında zehirlenme nedeniyle çocuk acil servisimize getirilen 368 çocuk hastanın dosya kayıtları retrospektif olarak incelendi. Olgular yaş, cinsiyet, zehirlenme nedeni, zehirlenmeye neden olan farmakolojik ajanlar ve tedavileri yönünden değerlendirildi.

Bulgular: Bir yıl içerisinde acil servise getirilen çocuk hastaların % 0,68'i zehirlenmelerdi. Zehirlenme nedeniyle gelen olguların 228'i (% 62) kız ve 140'ı (% 38) erkekti. Hastaların yaş ortalamaları 116,38 ± 80,5 ay (7-262 ay) olup; kızların yaş ortalaması erkeklerden yüksek bulundu (sırasıyla 136,15 ± 79 ay ve 84,19 ± 72,34 ay, p<0.001). En sık zehirlenme nedeni ilaçlar (% 77,98) olup, en sık gözlenen ilaç grubu analjeziklerdi (% 21,95). Olguların 122'si (% 33,2) özkıyım nedeniyle getirilmişti. Olguların 299'u (% 81,2) Acil Gözlemde, 30'u (% 8,2) Çocuk Sağlığı ve Hastalıkları servisinde, 13'ü (% 3,5) Çocuk Yoğun Bakım servisinde ve 26'sı (% 7,1) Çocuk Cerrahisi servisinde tedavi edildi.

Sonuç: Bulgularımız zehirlenme nedeniyle acil servise getirilen çocuklarda en sık nedenin ilaçlar olduğunu göstermektedir. Bu olguların kayda değer bir kısmı özkıyım girişimidir. Çevre, aile, ilaç üreticileri ve hekimler tarafından alınacak tedbirler sayesinde çocukluk çağı zehirlenmelerinin önüne geçilmesi mümkün olacaktır.

Anahtar Kelimeler: Acil, çocuk, zehirlenme

P-036[Çocuk Acil]

ÇÜTF Çocuk Acil Birimine Özkıyım Nedeniyle Getirilen Olguların Psikososyodemografik Özellikleri ve Tehlike Etmenlerinin Belirlenmesi

Özlem Tolu Kendir[1], Hayri Levent Yılmaz[1], Ülker Shamkhalova[2], Sinem Sarı Gökay[1], Rıza Dinçer Yıldızdaş[3], Ahmet Kağan Özkaya[1], Ayşegül Yolga Tahiroğlu[2]
[1]Çukurova Üniversitesi Tıp Fakültesi Çocuk Sağlığı ve Hastalıkları Anabilim Dalı, Çocuk Acil Bilim Dalı, Adana
[2]Çukurova Üniversitesi Tıp Fakültesi Çocuk Psikiyatrisi Anabilim Dalı, Adana
[3]Çukurova Üniversitesi Tıp Fakültesi Çocuk Sağlığı ve Hastalıkları Anabilim Dalı, Çocuk Yoğun Bakım Bilim Dalı, Adana

Giriş ve Amaç: Özkıyım; çok sayıda demografik, psikososyal ve kültürel etkenlerin rol aldığı önemli bir halk sağlığı sorunudur. Genç toplumdaki mortalite araştırmaları 15-19 yaş arası ölüm nedenlerinde, kazalardan sonra özkıyım girişiminin ikinci sırada olduğunu göstermiştir. Bu çalışmada Çocuk Acil birimine özkıyım girişimi nedeniyle getirilen ve Çocuk Psikiyatrisi Anabilim Dalı'na konsülte edilen olguların psikososyodemografik özellikleri ve tehlike etmenlerinin belirlenmesi amaç edinilmiştir.

Gereç ve Yöntem: 1.1.2010 ve 1.9.2015 tarihleri arasında birimimize getirilen 326 özkıyım olgusu tarandı. Etyolojiye yönelik olarak Çocuk Psikiyatrisi (ÇP) Bölümüne danışılan olguların ikisi eksitus olmuştu, 22'sinin arşiv dosyasına ulaşılamadı. 302 olgunun ÇP dosyası geriye dönük tarandı ve istatistiksel analizi SPSS programının 15.versiyonu ve kategorik verileri tanımlamak için çapraz tablolar ve ki-kare testi kullanılarak yapıldı.

Bulgular: Deneklerin 255'si (%84,4) kızdı. Birden çok özkıyım girişimi kızlarda (%14,9) daha çoktu (p:0,018), aile içi çatışma yaşayan kızların oranı %62 idi (p:0,0001). Erkeklerin hiçbiri istismara uğramadığını belirtirken, kızların %12,2'si istismara maruz kalmıştı (p:0,012). Kızların %25,2'si, erkeklerin %10,6'sı özkıyımı tekrarlayabileceğini belirtti (p:0,029). İntihar girişimi sonrası pişmanlık duymayanların %25,2'sinin dayağa maruz kaldığı, %10,6'sının akranlarıyla sorun yaşadığı, %46,2'sinin birden fazla özkıyım girişimi olduğu ve %76,9'unun özkıyımı tekrarlayabileceği saptandı. Bu hastaların %87,2'sine ilaç başlandı. Pişmanlık yaşayanların % 86,9'u, pişman olmayanların %46,2'inin plansız özkıyım girişimi gerçekleştirdiği belirlendi (p:0,0001). Pişman olanların %79,1'i özkıyımı haber vermişti (p:0,0001). Özkıyım girişimi tek olanların %91,9'unun, birden fazla girişimi olanların %52,6'sının pişman olduğu belirlendi (p:0,0001). Tetikleyici etmenleri olan denekler %71,3 oranında yıkıcı davranış bozukluğu (YDB), %17,8 duygu durum bozukluğu (DDB), %5,7 oranında anksiyete bozukluğu (AB) tanıları aldı. Annede ruhsal bozukluk olan deneklerin %34'ünün anneden uzun süreli ayrı kaldığı, %18,9'unun bebeklikte bir bakıcısı olduğu, belirlendi. Babada ruhsal bozukluk olan deneklerin ise %52'si parçalanmış aileye sahipti ve babaları %45,8 oranında alkol ve/veya madde bağımlısıydı. Bu grupta %52 deneğin kendisinin, %37,5'inin aile içindeki diğer bireylerin şiddete maruz kaldığı öğrenildi. YDB olan deneklerin %81,9 oranında özkıyım girişimini plansız ve dürtüsel olarak gerçekleştirdiği belirlendi. Mental retarde deneklerin %30,8'i istismara maruz kaldığı ve %69,2'sinin akranlarıyla sorun yaşadığı saptandı. Travma Sonrası Stress Bozukluğu (TSSB) mevcut olgularda düşük eğitim düzeyi, ailede özkıyım öyküsü ve istismar belirgin olarak yüksekti. TSSB ve planlı özkıyım girişimi fiziksel şiddetin olduğu olgularda fazlaydı.

Sonuç: Bu çalışmada ailede özkıyım girişim öyküsü olan veya özkıyım girişimine tanıklık eden ergenlerde diğerlerine göre üç kat fazla oranda TSSB eğilimi olduğu görülmüştür. Çalışmamızda düşük eğitim düzeyi, ailede özkıyım öyküsü, çocuk istismarı varlığı TSSB gelişimi ile ilişkiliydi. Özkıyım için tehlike etmenleri kız cinsiyeti, aile içi şiddet,

düşük sosyoekonomik düzey, önceki özkıyım deneyimi, YDB, istismar ve düşük eğitim düzeyi idi. Sonuç olarak özkıyım demografik, sosyal ve kültürel etkenlerin rol aldığı çok-etmenli bir halk sağlığı sorunudur. Çalışmamızın bulguları değerlendirilerek özkıyımdan korunma amaçlı programların hazırlanmasına ışık tutabilir.

Anahtar Kelimeler: Özkıyım, Çocuk Psikiyatrisi

P-037[Çocuk Acil]
Akut Bronşiyolitte Kullanılan Solunum Skorlamalarının Klinisyenler Arasında Tutarlılığı

Güner Özçelik[1], Özlem Bekem Soylu[1], İlker Günay[1], Hasan Tunçel[1], Rüya Karadağ[1], Emel Ataş Berksoy[2], Tanju Çelik[1], Demet Can[3]
[1]Sağlık Bilimleri Üniversitesi Dr. Behçet uz Çocuk Hastanesi, İzmir
[2]Sağlık Bilimleri Üniversitesi Tepecik Eğitim Araştırma Hastanesi, İzmir
[3]Balıkesir Üniversitesi Pediatri A.D, Balıkesir

Giriş Ve Amaç: Akut bronşiyolit, küçük hava yollarının inflamatuar obstrüksiyonundan kaynaklanan, özellikle süt çocuklarında sık rastlanan bir alt solunum yolu enfeksiyonudur. Bronşiyolit skorları bize hem hastalığın ağırlığını değerlendirmede hem de tedaviye cevap hakkında fikir verebilir. Bronşiyolit skorunun güvenilirliği bu bulguların skorlamayı yapan kişiden kişiye değişip değişmediği ile ilgilidir. Bu yüzden aynı skorlamayı kullanan farklı klinisyenlerin ölçümleri arasındaki farkı bilmek önemlidir. Bu çalışmada akut bronşiyolit tanısı konulan hastalara Wang solunum skoru, Kristianjson solunum skoru ve modifiyeTal solunum skorlarını uygulamak ve bu solunum skorlarının klinisyenler arasındaki tutarlılığını araştırmak amaçlanmıştır.

Gereç Ve Yöntem: Çalışmamıza, İzmir Dr. Behçet Uz Çocuk Hastalıkları ve Cerrahisi Eğitim Araştırma Hastanesi Acil Servise Aralık 2015 tarihi sonrasında akut bronşiyolit nedeniyle başvuran hastalar dahil edildi. Araştırmaya bir pediatri uzmanı gözetiminde üç pediatri uzmanlık öğrencisi katıldı. Araştırmacılara araştırmanın amacı ve skorlamalar hakkında eğitim verildi. Her hastayı tedavi öncesinde üç araştırmacı da birbirinden bağımsız ve eşzamanlı olarak görüp Wang, Modifiye Tal ve Kristjansson solunum skorlarını uyguladı. Altta yatan kardiyopulmoner sistemi etkileyebilecek hastalığı olanlar (bronkopulmoner displazi, konjenital kalp hastalığı), son 2 hafta içerisinde bronkodilatatör veya steroid ile tedavi edilmiş hastalar çalışma dışı bırakıldı. Çalışmada hastalardan elde edilen demografik ve klinik verilerin dışında üç klinisyenin hastalardan elde ettikleri Wang solunum skoru, Modifiye Tal solunum skoru ve Kristjanson solunum skorları ayrı ayrı analiz edilerek üç klinisyen arasındaki uyum değerlendirildi. İstatistiksel analiz; ikiden fazla değerlendirici tarafından sıralanarak değerlendirildiği durumlarda değerlendiriciler arası uyumun bir ölçüsü olarak kullanılan Kendall W (Konkordans) Katsayısı ile hesaplandı.

Bulgular: Çalışmaya 100 kişi alındı. Çalışmaya alınan hastaların 78'i erkek 22'si kız olup yaş ortalaması 10,31±6,46 ay olarak hesaplandı. Öksürük tüm hastaların başlangıç yakınmaları arasında mevcut olup 86 hastada başvuru anında iki gün ve üzerinde mevcuttu. Hastaların 46'sı takipneikti ve 76'sında hastaneye başvuru anında hışıltı mevcuttu. Wang solunum skoru için %75,7'lik uyum elde edildi. Sonuçlar hafif, orta, ağır bronşiyolit olarak sınıflandırıldığında Wang solunum skoru için %69,0'luk bir uyum hesaplandı ($p<0,001$). Modifiye Tal solunum skoru için %75,0'lik uyum elde edildi. Sonuçlar hafif, orta, ağır bronşiyolit olarak sınıflandırıldığında modifiye Tal solunum skoru için %87,8'lik yüksek bir uyum hesaplandı ($p<0,001$). Kristianjson solunum skoru için %70,8'lik bir uyum hesaplanmıştır ($p<0,001$). Sonuçlar hafif, orta, ağır bronşiyolit olarak sınıflandırıldığında Kristianjson solunum skoru için %68,8'lik bir uyum hesaplandı ($p<0,001$). Çalışmamızda klinisyenler arasındaki en yüksek tutarlılığı %75,7 ile Wang solunum skorunda elde ettik. Ancak sonuçları hafif, orta, ağır bronşiyolit olarak sınıflandırdığımızda en yüksek uyumu %87,8 ile Modifiye Tal solunum skorunda bulduk.

Sonuç: Çalışmamızda klinisyenler arasında en tutarlı solunum skoru Wang solunum skoru olarak bulundu. Ancak toplam skorları hafif orta ve ağır bronşiyolit olarak sınıflayacak olursak en tutarlı solunum skoru modifiye Tal solunum skoru olarak bulundu. Her üç skor da klinik pratikte uygulanması kolay bulundu.

Anahtar Kelimeler: bronşiyolit, çocuk acil, klinik skorlama

P-038[Çocuk Acil]
Arum İtalicum Alımı Olan İki Çocuk Olgu

Ahmet Kağan Özkaya[1], Gülbahar Kurt[2]
[1]Karadeniz Teknik Üniversitesi Tıp Fakültesi, Çocuk Sağlığı ve Hastalıkları Ana Bilim Dalı, Çocuk Acil Birimi, Trabzon
[2]Karadeniz Teknik Üniversitesi Tıp Fakültesi, Çocuk Sağlığı ve Hastalıkları Ana Bilim Dalı, Trabzon

Giriş: Arum italicum, yılan yastığı, domuz lahanası ya da nivik adıyla bilinen yaprakları sebze olarak kullanılan, kapalı tohumlu, tek çenekli Araceae ailesinden bir bitkidir. Arum italicum yaşamı tehdit eden durumlara yol açabilir.

Olgu: 3 yaşında ikiz erkek ve kız, başvurusundan 1.5 saat önce 3-4 adet domuz lahanası tohumundan (Arum italicum) yeme nedeniyle başvurdu. Bitki alımına bağlı herhangi bir belirti ve bulgusu olmayan hastaların yaşamsal bulguları fizik muayeneleri ve biyokimyasal değişkenleri normal idi. Uygun süre izlem ve tedavi sonrası hastalar taburcu edildi.

Sonuç: Arum italicum, oksalat içerir; gastrointestinal irritasyon ve orofarinkste ödem yapıcı etkisi bulunmaktadır. Akut allerjik rekasiyon, konvülzyon, hepatik nekroz yapabilir. Hipokalsemiye yol açabilmesi nedeniyle kalp ileti bozukluğuna neden olabilir. Ciddi zehirlenmelerde tam idrar tetkikinde oksalat kristalleri görülebilir. Arum italicum alımı sonrası aktif kömür önerilmemektedir. Tedavi semptomatik olup yenildikten sonraki ilk dakikalarda süt ya da su içirilmesi önerilmektedir.

Anahtar Kelimeler: Arum italicum, yılan yastığı, domuz lahanası, zehirlenme

P-039[Çocuk Acil]
Karaciğer İskemi ve Reperfüzyon Hasarlanmasında Karnozinin Koruyucu Etkisi

Sabiha Sahin[1], Ahmet Ragıp İyiol[2], Özkan Alataş[3], Varol Şahintürk[4]
[1]Eskişehir Osmangazi Üniversitesi Çocuk Acil BD
[2]Eskişehir Osmangazi Üniversitesi Genel CerrahiAD
[3]Eskişehir Osmangazi Üniversitesi Biyokimya AD
[4]Eskişehir Osmangazi Üniversitesi Patoloji AD

Amaç: Deneysel olarak Karaciğer iskemi-reperfüzyon hasarı uygulanmış ratlarda Karnozinin antioksidan özelliğini biokimyasal ve histolojik olarak göstermek amacıyla bu çalışma yapıldı.

Gereç ve Yöntem: 200-250 gr. arasında değişen Sprague-Dawley cinsi 24 adet erkek rat kullanıldı. Sekizer adet rattan oluşan Sham (kontrol) grubu(G1), Karaciğer I/R grubu (iskemi-reperfüzyon hasarı uygulanmış ratlar) (G2),tedavi verilen karaciğer I/R + karaciğer I/R + 100mg /kg/karnozin (iskemi-reperfüzyon hasarı uygulanmadan önce karnozin verilen grup) (G3) olmak üzere üç gruba ayrıldı. Sham grubuna sadece laparatomi ve kateterizasyon yapıldı. Diğer gruplardaki tüm ratlara laparatomi sonrası hepatik arter klemplenmesi yapılarak karaciğere 1 saat iskemi 2 saat reperfüzyon uygulandı. Tedavi grubundakilere klemplemeden 60 dakika önce I/P Karnozin verildi. Ratlar kan basınçları, kalp hızları ve sıvı alımları açısından monitorize edildi. Reperfüzyon sonrası ratlardan Aspartat transaminaz (AST), serum

alanine aminotransferase (ALT), için kan örnekleri, ayrıca doku Malondialdehid (MDA),GSH (Glutatyon),Katalaz için karaciğer doku örnekleri, histopatolojik inceleme için karaciğer doku örnekleri alındı.

Sonuç: Tedavi grubunda serum AST, ALT, MDA doku değerlerinde istatiksel olarak iskemi-reperfüzyon hasarı uygulanmış ratlara göre anlamlı azalma, GSH ve katalaz değerlerinde de I/R grubuna oranla belirgin yükselme saptanmıştır. Karaciğerdeki histopatolojik değişiklikler açısından değerlendirildiğinde karnozin verilen grupta belirgin daha az hasarlanma görülmüştür. Karnozinin hem biyokimyasal hemde histolojik açıdan anlamlı düzelmeler sağladığı göz önüne alındığında İskemi-reperfüzyon hasarınına karşı koruyucu etkinliği olabileceği gösterildi.

Anahtar Kelimeler: Karaciğer, İskemi, reperfüzyon, karnozin,MDA,-GSH

P-040[Çocuk Acil]
Grafide Görülmeyen Yabancı Cisim. Ultrasonografi?

Hakan Dolgun[1], Cansu Sivrikaya Yıldırım Sivrikaya Yıldırım[2], Sabiha Şahin[2]
[1]Eskişehir Osmangazi Üniversitesi Acil BD
[2]Eskişehir Osmangazi Üniversitesi Çocuk Acil BD

Giriş: Kesici, delici alet yaralanmaları acil servis başvurularının büyük bir kısmını oluşturmaktadır. Yumuşak dokuda kaldığından şüphelenilen cisimler için direkt grafi ile görüntüleme ilk kullanılan tetkiklerden olmakla birlikte her zaman bu cisimler görülmeyebilir. Cam, metal, seramik gibi radyoopak yabancı cisimlerde olduğu kadar; tahta, kıymık, kürdan gibi radyolusen yabancı cisimler için de ultrasonografik değerlendirmeler hem yabancı cismin cinsi ve şekli; hem de seviyesi hakkında bilgi vermektedir. Bu bildiride, sol diz kapağında ağrı nedenli başvuran ve yatakbaşı yumuşak doku ultrasonografisi sonucunda grafide gözükmeyen yabancı cisim saptanan bir hasta sunulmuştur.

Olgu: 9 yaşında kız hasta sol diz kapağında 3 gündür devam eden ve eklem hareketlerini kısıtlayan ağrı nedenli acil servise başvurdu. Öyküde, 3 gün önce evde dizleri üzerinde hareket ederken, sol diz kapağında batıcı bir ağrı hissettiğini, sol dizini hareket ettiremediğini ifade etti. Özgeçmişinde özellik olmayan hastanın fizik muayenesinde genel durumu iyi, sol patella inferomedialinde yabancı cisim girişi ile uyumlu olabilecek lezyon saptandı (Resim 1). Lezyon çevresinde ısı artışı, ödem, hiperemi yoktu, eklem hareketi ağrı ile kısıtlıydı. Vital bulguları normal saptanan hastanın diğer sistem muayeneleri normal olarak değerlendirildi. Çekilen direkt grafisinde yabancı cisim izlenmeyen hastaya yatak başı yumuşak doku ultrasonografisinde ciltten yaklaşık 1 cm derinde ve yaklaşık 3 cm uzunluğunda yabancı cisim saptandı (Resim 2, Resim 3). Ortopedi konsültasyonu istenen hastadan yabancı cisim genel anestezi altında çıkarıldı. Çıkarılan cismin kürdan olduğu izlendi. Sonuç: Radyoopak olmayan yabancı cisimler yatakbaşı ultrasonografi ile saptanabilmektedir. Bu cisimlerin cinsi ve ciltten derinliği de belirlenebilmekte ve insizyon bölgesi hakkında fikir sahibi olunabilmektedir. Acil tıp hekiminin, penetran yumuşak doku yaralanmalarında yatak başı ultrasoongrafik değerlendirmenin faydalı bir tetkik olduğunu akılda tutması gerekir.

Anahtar Kelimeler: Yatakbaşı Ultrasonografi, Yabancı Cisim, Acil Servis

P-041[Çocuk Acil]
Çocuk Acilde Amfetamin Zehirlenme Olguları

Sevgi Akova[1], Pınar Algedik[2]
[1]Sağlık Bilimleri Üniversitesi Ümraniye Eğitim ve Araştırma Hastanesi Çocuk Acil Tıp Bölümü, İstanbul
[2]Sağlık Bilimleri Üniversitesi Ümraniye Eğitim ve Araştırma Hastanesi Çocuk Çocuk Psikiyatri, İstanbul

Duygu Tunçel, Sevgi Akova, Mandana Karaminikoo, Umut Durak, Serdar Bozlak, Pınar Algedik, Gözde Narin Coşkun, Şirin Güven

Giriş: Amfetaminler ve amfetamin türevleri merkezi sinir sisteminde uyarıcı aktiviteye sahip olup Merkezi Sinir Sistemini (MSS) uyarıcı aktiviteli sempatomimetik aminler olarak sınıflandırılırlar. Psikolojik ve fizyolojik bağımlılık yaparlar. Heyecan, devamlı uyanık olma, öfori, iştah azalması ve azalan yorgunluk hissi etkileri arasındadır. Düşük dozlarda yan etkileri rahatsızlık, endişe, uykusuzluk, bulanık görüş, tansiyon artışı ve kalp çarpıntısı olarak görülür. Yüksek dozlarda ise myokard enfaktüsü, deliryum, koma gibi ölümcül sonuçlara sebep olabilmektedir. Çocuklarda çok nadir görülen amfetamin zehirlenmesine dikkat çekmek için olgularımızı sunduk.

Bulgular: Acil servisimize anneleri tarafından amfetamin içeren uyuşturucu madde verilen 5 yaşında erkek ve 7 yaşında kız çocuğu iki kardeş uyku hali olması nedeni ile çocuk acile getirildi. İlacın anneleri tarafından verildiği ayrıntılı anamnezde öğrenildi. Hemen monitorize edilen hastaların ilk muayenelerinde 5 yasındakı olgunun kalp tepe atımı 110/ dk, tansiyon 80/65 mm/hg, solunum sayısı 25/dk olarak tespit edildi. 7 yaşındakı olgunun kalp tepe atımı 125/ dk, tansiyon arteriyel 100/60 mm/hg ve dakıka solunum sayısı 20/ dk saptandı. Bilinçleri açık ve minimal derecede konfü olan hastaların her ikisinde de midriazis tespit edildi. Her iki olgunun da glaskow koma skoru 11 olarak hesaplandı. Hastalara nazogastrik sonda ile mıde lavajı yapılarak aktif kömür uygulandı. Rutin biokimya, hemogram, EKG ve tam idrar tetkikleri yapıldı. % 5 dekstroz ve % 0.45 NACl infüzyonu idame dozdan başlanan hastalara aldığı çıkardığı takibi başlandı. Hastalara yapılan idrar sticker testinde amfetamin pozitif görülmesi üzerine amfetamin toksikasyonu teşhisi kondu. Hastalar miyokard enfarktüsü, hipertansiyon, serebrovaskuler olay, iskemik kolit gibi ciddi yan etkiler ve dopamınerjık yan etkıler acısından 30 saat süre ile acil müşahedede takibe alındı. Yapılan laboratuar testlerinin ve vital bulgularının stabil seyretmesi üzerine 30 saatlik gözlem sonucunda çocuk psikiyatrisi tarafından konsülte edildi. Takibinde sosyal hizmetlerle ve adli makamlarla irtibata geçilerek olayın hukuki boyutu değerlendirildi.

Sonuç: Tüm zararlı maddelerle temastan sonra olduğu gibi, amfetamin zehirlenmelerinde de erken müdahale hayati önem taşımaktadır. Toksik madde tespit edilmeden önce yapılan dikkatli bir muayene ve bu bilgiler ışığında başlanan tedavi hayat kurtarıcı olabilmektedir.

Anahtar Kelimeler: amfetamin, zehirlenme, çocuk acil

P-042[Çocuk Acil]
Çocuk Acile Başvuran Gazyağı ile Zehirlenme Olgusu

Sevgi Akova
Sağlık Bilimleri Üniversitesi Ümraniye Eğitim ve Araştırma Hastanesi Çocuk Acil Tıp Bölümü, İstanbul

Gizem Köşkdereli, Sevgi Akova, Ruhan Özer, Duygu Tunçel, Serdar Bozlak, Umut Durak, Şirin Güven

Gazyağı zehirlenmesi toplumda çok nadir rastlanan vakalardır ve en sık da çocuklarda görülür. Kaza ile gazyağı ve petrol ze-

hirlenmesi Türkiye 'de ısınma amaçlı gaz yağı kullanımı son yıllarda gittikçe azaldığı için acil servislerinde zehirlenme vakalarına az rastlanılmaktadır. Gaz yağı hidrokarbonlu ürünlerden alifatik hidrokarbon grubundadır. Artık nadir görülen hidrokarbon zehirlenmesine dikkat çekmek için olgumuzu hazırladık. Olgu: 2 yaş 9 aylık kız hasta kendi evlerinin balkonunda babasının yanında oyun oynarken masanın altında pet şişe içindeki gaz yağından bilinmeyen miktarda içtiği ifade edilerek ailesi tarafından hastanemiz acil servisine getirilmiştir.Olaydan sonra 30 dakika içerisinde merkezimize başvuran hastanın başvuru sırasında herhangi bir şikâyeti olmadığı saptanmıştır. Fizik muayenesinde orofarenks hafif hiperemik, akciğer sesleri doğal, batın rahat, defans negatif, rebound negatif kardiyovasküler sistem muayenesi ve nörolojik muayenesi normal olarak saptanmıştır. Hastadan tam kan sayımı, biyokimyasal tetkikler, kan gazı alınmış ve akciğer grafisi çekilmiştir. Muayenesinde genel durumu iyi, tansiyon arteriyeli 70/50 mmHg, ateşi 37 C, nabzı 110/dakika solunum sayısı 20 /dk idi. Başvurusunun 12. saatinde belirti ve bulguları açısından normal olarak değerlendirilen hasta taburcu edildi. Hastanın ailesine kimyasal pnömoni ve gaz yağının olası belirti ve bulguları anlatıldı. Bir hafta boyunca gunluk kontrole cağıralark ayaktan takıp edildi. Sonuç:Alifatik hidrokarbonların alımında hasta semptomatik ise yatış gerekir. Hipoksik veya solunum sıkıntısı olan hastalar akciğer grafisi bulgularına bakılmadan, şikayeti olmayan ancak ciddi akciğer grafisi bulguları olan hastalar ile intihar amacıyla veya çok yüksek miktarda alan hastalat mutlaka yatırılarak izlenmelidir. Asemptomatik hastalar 6 saatlik gözlem sonunda akciğer grafisi normal ise taburcu edilebilir. Asemptomatik hastanın akc. grafisi anormal ise 24 saat takip edilebilir.

Anahtar Kelimeler: gazyağı, zehirlenme, çocuk acil

P-043[Çocuk Acil]
Pnömotoraks ve Ultrasonografi

Hakan Dolgun[1], Gökçen Ulualan[2], Emin Abdullayev[2], Sabiha Şahin[2]
[1]Eskişehir Osmangazi Üniversitesi Acil BD
[2]Eskişehir Osmangazi Üniversitesi Çocuk Acil BD

Giriş: Akciğerlerin paryetal ve visseral yaprakları arasına hava girmesi nedeniyle görülen pnömotoraks hayatı tehdit edebilen bir sorundur. Astenik tipte vücut yapısına sahip olan bireylerde spontan pnömotorakslar gelişebilmektedir. Ani başlangıçlı, batıcı vasıfta ve nefes darlığının eşlik ettiği göğüs ağrısı tarifleyen bireylerde pnömotorakstan şüphelenilmelidir.
Bu bildiride, göğüs ağrısı ile acil servise başvuran ve yatakbaşı ultrasonografi sonrasında pnömotoraks saptanan bir hasta sunulmuştur.

Olgu: 16 yaşında erkek hasta batıcı vasıfta göğüs ağrısı nedenli acil servise başvurdu. Travma öyküsü bulunmayan hastanın, sabah saatlerinde göğüs sağ yarıda, batıcı vasıfta, nefes darlığının eşlik ettiği bir ağrı ile uyandığı ve ağrısının hala devam ettiği öğrenildi. 176 cm boyunda, 56 kg ağırlığında, astenik tipte vücut yapısına sahip olan hastanın özgeçmişinde özellik yoktu. Vital bulgularında oksijensiz parmak ucu saturasyonu %88 olarak saptanan hastanın fizik muayenesinde sağ hemitoraksta solunum sesleri azalmıştı. Yapılan yatakbaşı akciğer ultrasonografisinde sol akciğerde normal görünüm ile uyumlu sahil – deniz manzarası; sağ akciğerde pnömotoraksla uyumlu "barkod manzarası" saptandı (Resim 1). Çocuk Cerrahisi konsültasyonu sonrasında tüp torakostomi işlemi yapılan hastanın akciğerinin ekspanse olduğu izlendi (Resim 2). Hasta Çocuk Cerrahisi bölümüne devredildi.

Sonuç: Pnömotoraks hayatı tehdit edebilen bir sağlık problemidir. Hemodinamik olarak stabil olmayan hastalarda yatakbaşında uygulanabilen akciğer ultrasonografisi ile tanı koyulabilmekte ve ayırıcı tanılara kılavuzluk edebilmektedir. Nefes darlığına eşlik eden batıcı vasıfta göğüs ağrısı ile başvuran hastalarda pnömotarks düşünülmeli ve yatak başı ultrasonografi ile hızlıca değerlendirilmelidir. Hastalara gereksiz radyasyon ve tomografik görüntülemenin önüne geçilebilir.

Anahtar Kelimeler: Yatakbaşı Ultrasonografi, Pnömotoraks, Çocuk Acil

P-044[Çocuk Acil]
Fenitoin ile Tetiklenen Diskinezi: Bir Çocuk Olgu

Ahmet Kağan Özkaya[1], Olcay Güngör[2]
[1]Karadeniz Teknik Üniversitesi Tıp Fakültesi, Çocuk Sağlığı ve Hastalıkları Ana Bilim Dalı, Çocuk Acil Birimi, Trabzon
[2]Kahramanmaraş Necip Fazıl Şehir Hastanesi, Çocuk Sağlığı ve Has talıkları Kliniği, Çocuk Nöroloji Kliniği, Kahramanmaraş

Giriş: Diskinezi, doğuştan olabildiği gibi genellikle bir ilaç ile tetiklenen, yüz ve ağız bölgesini de içeren tekrarlayan özellikte, istemsiz hareketlerdir. Fenitoin etkili bir antiepileptik olmasına rağmen diskinezi dahil birçok yan etkisi olabilir. Fenitoine bağlı oluşabilecek nadir bir komplikasyon olarak orofasiyal diskinezili bir çocuk olgu burada sunuldu.

Olgu: Dokuz aylık erkek çocuğu nöbet nedeniyle çocuk acil birimine getirildi. Nöbeti jeneralize tonik klonik şekilde olup 2 dakika sonunda kendiliğinden sonlandı. Üç ay önce de benzer şekilde nöbeti olan hastanın elektroensefalogramında epileptiform aktivite ile uyumlu dalgalar izlendi. Hastanede bulunduğu dönemde tekrar jeneralize tonik klonik nöbeti oldu ve fenitoin infüzyonu sırasında yüzünde, ağzında ve ellerinde tekrarlayıcı özellikte istemsiz ardı sıra durmaksızın olan istemsiz hareketleri fark edildi. Hemen infüzyon sonlandırılmasına rağmen 16 saat kadar istemsiz hareketleri devam etti. Sonuç: Fenitoinin tetiklediği diskinezi kronik kullanımda ya da tedavinin başlangıcında ve normal serum fenitoin düzeylerinde görülebilir. Fentioine bağlı diskinezi saatler, günler hatta yıllar sonra düzelebilir, ama sıklıkla ilacın uzaklaşmasıyla tamamen kaybolur.

Anahtar Kelimeler: fenitoin, diskinezi, çocuk

P-045[Çocuk Acil]
Küçük Çocuklarda Nadir Bir Odağı Bulunamayan Ateş Sebebi: Olgu Sunumu

Amine Esra Yıldırım, Nuran Belder, Fahrettin Küçükay, Faik Köse, Ayşe Gültekingil Keser
Ankara Keçiören Eğitim ve Araştırma Hastanesi

Ateş çocuklarda sık görülen bir belirti ve bulgudur. ateş en sık enfeksiyoz etkenlere bağlı olmakla birlikte immunolojik, neoplastik, bağ doku hastalıkları, cerrahi hastalıklarda da görülmektedir. Ateş etyolojisi araştırılırken hastaların yaş grubuna göre etyoloji de önem sırası değişmektedir. Bizim vakamızda 5 günlük ateş ve huzursuzluk şikayetiyle tetkik edilen kız hastada ateş odağı araştılırıken akut apandisit tanısı almıştır. Akut apandisit 2. dekatta sık görülmektedir. Beş yaşın altındaki çocuklarda nadirdir, tüm vakaların %5'i beş yaş altında görülürken bunlarında %1'i üç yaşın altında görülür.

Anahtar Kelimeler: Ateş etyoloji, akut apandisit, süt çocuğu

P-046[Çocuk Acil]
Çocukluk Çağı Oftalmolojik Acillerin Epidemiyolojik Değerlendirilmesi

Ali Şimşek[1], İbrahim Hakan Bucak[2], Mehmet Tekin[2]
[1]Adiyaman Üniversitesi, Göz Hastalıkları Anabilim Dalı, Adıyaman
[2]Adiyaman Üniversitesi, Çocuk Sağlığı ve Hastalıkları Ana Bilim Dalı, Adıyaman

Amaç: Acil servise göz yaralanması yakınması ile başvuran çocukların değerlendirilmesi.

Gereç ve Yöntem: Ocak 2013 ile Aralık 2015 tarihleri arasında göz travması nedeniyle çocuk acil servisine başvurup göz konsültasyonu istenen yada göz hastalıkları polikliniğine doğrudan başvuran 16 yaş altındaki 112 çocuk hastanın kayıtları retrospektif olarak incelendi. Tüm olguların yaş, cinsiyet gibi demografik verileri ile travmanın gerçekleştiği yer, oküler yaralanma nedenleri, travmaların mevsimlere göre dağılımı ve olguların ilk ve son görme keskinlik değerleri kaydedildi.

Bulgular: Hastaların yaş ortalaması 8,36 ± 3,55 yıldı. Hastaların 84'ü (%75) erkek, 28'i (%25) kız idi. Olguların %46.4'ünde sağ, %53.6'sında ise sol göz etkilenmişti. Travmaların en sık gözlendiği yaş gurubu % 42.9 ile 7-12 yaş grubu idi. Travmanın en sık geliştiği yer %49.1 ile oyun parkları idi. Oküler yaralanma nedenleri arasında ilk sırada % 21.4 ile kesici delici alet yaralanmaları geliyor idi. En sık başvuru ayları % 27.7 ile Nisan-Haziran ayları olarak saptandı. Başvuru anında hastaların % 21.4 'ünde görme kaybı yoktu, geriye kalanlarda değişik derecelerde görme kaybı saptandı.

Sonuç: Bölgemizde, göz travmalarının erkek çocuklarda kızlara göre daha sık görüldüğü gözlendi. Travmaların en sık 7-12 yaş grubundaki çocuklarda, oyun parklarında ve kesici-delici aletlerle meydana geldiği saptandı. Bu veriler bu kazaların önlenebilir olduğunu göstermektedir. Göz travmaları konusunda çocuklara ve ailelerine yönelik olarak düzenlenecek eğitim çalışmalarının çocuklardaki göz travması sıklığını azaltacağını düşünüyoruz.

Anahtar Kelimeler: Çocukluk çağı, göz yaralanması, epidemiyoloji

P-047[Çocuk Acil]
Diplopi Şikayeti ile Çocuk Acil'e Getirilen Çocuk

Ayşe Odacılar[1], Sinem Oral Cebeci[1], Edibe Pembegül Yıldız[2], Metin Uysalol[1], Nur Aydınlı[2]
[1]İstanbul Üniversitesi, İstanbul Tıp Fakültesi, Çocuk Sağlığı ve Hastalıkları Ana Bilim Dalı, Çocuk Acil Bilim Dalı, İstanbul
[2]İstanbul Üniversitesi, İstanbul Tıp Fakültesi, Çocuk Sağlığı ve Hastalıkları Ana Bilim Dalı, Çocuk Nörolojisi Bilim Dalı, İstanbul

Bilinen bir hastalığı olmayan 7 yaşında kız hasta çift görme ve akabinde gelişen yürüyememe şikayeti ile İstanbul Tıp Fakültesi Çocuk Acil Birimi'ne getirildi. Yapılan fizik muayenesinde kalp tepe atımı 92/dk ve ritmik, tansiyonu 125/70 mmHg, solunum sesleri bilateral eşit ve bronkovesiküler, dakika solunum sayısı 16'ydı. Sindirim sistemi muayenesinde tonsiller hipertrofik, batın rahat, defans ve hassasiyet yoktu. Ateşi 35.9 C ölçülen hastada ışık refleksi bilateral alındı, pupiller izokorikti. Yapılan kas gücü muayenesinde alt ekstremite 2/5, üst ekstremite 3/5 alınırken derin tendon refleksleri bilateral alınamadı. Göz muayenesinde lateral ve yukarı bakış kısıtlılığı ile diplopisi mevcuttu. Yapılan tetkiklerinde viral solunum paneli, paraneoplastik sendrom paneli, nöroimmun paneli (Anti Hu, Anti Yo, Anti Ri, Anti PNMA2/Ta, Anti CV2, Anti Amphiphiysin), mycoplasma pneumonia IgM ve IgG, anti CMV IgM negatif çıkarken, anti CMV IgG pozitif bulundu. Çekilen kranial manyetik rezonans görüntülemesinde cauda equina ventral ve dorsal kökleri düzeyinde intravenöz kontrast madde sonrası hafif kontrastlanma artışı saptandı ve Guillain Barre Sendromu ile uyumlu bulundu. Elektromiyografisi de polinöropati ile uyumlu bulunan hastaya 1 mg/kg/doz'dan IVIG tedavisi verilerek İstanbul Tıp Fakültesi Çocuk Nöroloji servisine transfer edildi. Yatışı sonrası monitörize edilerek izlenen ve IVIG tedavisi totalde 2mg/kg/doz'a tamamlanan, Fizik tedavi ve Rehabilitasyon ana bilim dalına konsülte edilen hastanın yatak içi aktiviteler, oturma dengesi geliştirme ve bilateral alt ekstremite güçlendirme egzersizleri yaptırıldı, hastanın düzenli fizik tedavi yapması sağlandı. Takibinde otonomik disfonksiyon saptanmayan hastaya çekilen kontrol kranial manyetik rezonans görüntülemesi de normal olarak değerlendirildi. Kontrol amaçlı yapılan göz muayenesinde sağ ve sol vizyon tam, göz hareketlerinde yukarı bakışta %80, nazal (iç) bakışta %20 kısıtlılığın devam ettiği, optik sinir ve makulanın doğal görünümde olduğu saptandı. Kliniği düzelen hasta İstanbul Tıp Fakültesi Çocuk Nöroloji Polikliniği'nden takip edilmek üzere taburcu edildi. Guillain Barre sendromu, akut asendan simetrik güçsüzlük ve areflekşi ile giden inflamatuar bir polinöropatidir. İnsidansı, toplum kaynaklı çalışmalarda 16 yaşın altında 0.25-1.5/100.000 olarak bulunmuştur. Guillan barre sendromu tanımlandıktan sonra çeşitli klinik subtipler belirlenmiştir. En sık görülen varyantı demiyelinizan polinöropatidir(%64.7). Klasik tabloya ek olarak diplopi gibi göz semptomlarının görülmesi akla Miller Fisher sendromu olarak bilinen oftalmopleji, ataksi ve arefleksi ile karakterize subtipini getirir. Tüm GBS vakalarının %7'sini oluşturur.
Diplopi ile getirilen çocukların ayırıcı tanısında travma, nöromuskuler hastalıklar, orbital sellülit, orbital metastaz, internüklear oftalmopleji, migren, sinuzit, herpes zoster, Miller Fisher sendromu düşünülmelidir.Sonuç olarak GBS'nun göz bulguları ile belirti vermesi nadir görülen bir durum olduğundan göz şikayetleri ile acile başvuran hastalarda GBS'nun akılda tutulması gerektiğini vurgulamak istedik.

Anahtar Kelimeler: Çift Görme, Çocuk Acil, GBS

P-048[Çocuk Acil]
Çocuk Travma Hastalarında Demografik Özellikler ve Travma Etiyolojisinin Önemi

Murat Anil, Sema Kaplan, Nazike Özbağ, Tuğçe Akgün, Didem İlhan, Yazgülü Kaya, Ülkü Yıldırımer, Yüksel Bıcılıoğlu
Sağlık Bilimleri Üniversitesi İzmir Tepecik Eğitim ve Araştırma Hastanesi Çocuk Acil Yandal Eğitim Kliniği

Travma çocuklarda en sık acil servis başvuru nedenlerinden biridir. Özellikle gelişmiş ülkelerde çocukluk çağındaki en sık ölüm nedeni travmalardır. Travma hastalarında yaralanmanın şiddetini değerlendirmede hastanın klinik bulguları, yaralanma yeri, travmanın mekanizması, hasta yaşı, kronik hastalık varlığı gibi bilgiler kullanılır. Bu çalışmada çocuk acil servisine başvuran travma olgularında demografik bilgiler ve travma mekanizmasının yaralanmanın şiddetini öngörmedeki yerinin araştırılması amaçlanmıştır. Sağlık Bilimleri Üniversitesi İzmir Tepecik Eğitim ve Araştırma Hastanesi Çocuk Acil Servisine 01.05.2015 ile 30.04.2016 tarihleri arasında travma nedeniyle başvuran hastalar prospektif olarak değerlendirilmiştir. Çalışma her ayın 1, 4, 7, 10, 13, 16, 19, 22, 25, 27, 30. günlerinde yapılmıştır. Başvuran hastaların yaş, cinsiyet, travma mekanizması, hastaneye yatış, ameliyat ve transfüzyon ile ilgili bilgileri kaydedilmiştir. Toplam 7530 olgu çalışmaya alındı (ortalama yaş: 7,2±4,9 yaş, minimum: 15 gün; maksimum: 18 yaş 4583 erkek). Olgular travma mekanizmasına göre değerlendirildiğinde 5165 olgu (%68,6) basit düşme, 226'sı (%3) araç dışı trafik kazası (ADTK), 168'i (%2,2) yüksekten düşme, 152'si (%2) baş/gövdeye sert cisim çarpması, 133'ü (%1,8) bisiklet kazası, 104'ü (%1,4) darp, 48'i (%0,6) araç içi trafik kazası (AİTK), 44'ü (%0,6) motosiklet kazası, 32'si (%0,4) yanık, ve 1458'i (%19,4) diğer sınıflandırılamayan basit travmalardı. Olguların 180'i (%2,4) servise ve 73'ü (%1) çocuk yoğun bakım ünitesine (ÇYBÜ) yattı. Toplam 6 hasta kaybedildi (%0,07). Hastaneye yatan

olguların yaşlarının acilden taburcu olanlara göre daha küçük olduğu; yüksekten düşenlerin, AİTK ve ADTK, bisiklet ve motosiklet kazalarının daha sık hastaneye yattığı saptandı (p<0,05). Yüksekten düşenlerin, AİTK ve ADTK'sı olgularının ÇYBÜ'e daha sık yattığı görüldü (p<0,05). ÇYBÜ yatan ve yatmayanlar yaş ve cinsiyet açısından karşılaştırıldığında yaş açısından anlamlı bir fark bulunmazken (p>0,05), kız çocuklarının daha sık ÇYBÜ'e yattığı belirlendi (p<0,05). Ameliyat olan ve olmayan olgular arasında yaş, cinsiyet ve travma mekanizması açısından anlamlı bir fark saptanmadı (p>0,05). Çocuk travma hastalarının demografik bilgileri ve travmanın mekanizması, yaralının tıbbi sonuçlarını tahmin etmede faydalı parametrelerdir.

Anahtar Kelimeler: Çocuklarda travma

P-049[Çocuk Acil]
Çocuk Acil Servisinde Supraventriküler Taşikardili Çocuklarda Adenozin Tedavisinin Etkinliğinin Değerlendirilmesi

Yüksel Bıcılıoğlu[1], Gülberat İnce[1], Murat Anıl[1], Alkan Bal[1], Gamze Gökalp[1], Ali Rahmi Bakiler[2], Emel Berksoy[1]
[1]Sağlık Bilimleri Üniversitesi İzmir Tepecik Eğitim ve Araştırma Hastanesi Çocuk Acil Yandal Eğitim Kliniği
[2]Sağlık Bilimleri Üniversitesi İzmir Tepecik Eğitim ve Araştırma Hastanesi Çocuk Kardiyolojisi birimi

Supraventriküler taşikardi (SVT) çocukluk çağında en sık tedavi gerektiren aritmidir. Tedavide en sık kullanılan ilaç adenozindir. Ayrıca kardiyoversiyon, kalsiyum kanal blokerleri ve asıl tedaviyi geciktirmemek şartıyla uygulanacak vagal manevralar diğer tedavi seçenekleridir. Bu çalışmada çocuk acilde SVT tanısı alan hastalarda uygulanan standart tedavilerin etkinliklerinin araştırılması amaçlanmıştır. Sağlık Bilimleri Üniversitesi Tıp fakültesi Çocuk Acil Servisi'nde Ocak 2010 ile Aralık 2015 tarihleri arasında SVT tanısı alan çocuklar retrospektif olarak değerlendirilmiştir. Toplam 24 hastada 30 SVT atağı değerlendirilmiştir. Olguların ortanca yaşı 60 aydır (minimum: 2 ay – maksimum: 180 ay; 14 erkek / 10 kız). Toplam 24 atakta adenozin kullanılmıştır (14 atakta tek doz, 6 atakta iki doz ve 4 atakta 3 doz). Sadece bir olguda 3 doz adenozine yanıt alınamamıştır. Bu olguya 3 doz kardiyoversiyon yapılıp çocuk yoğun bakım ünitesine yatırılmıştır. Olguda kalp yetmezliği saptanmıştır. Daha sonra yapılan araştırmalarda olgunun fokal atriyal taşikardi olduğuna karar verilmiştir. Toplam 13 olguda vagal manevra denenmiştir. Bunlarda sadece 5 olguda yanıt alınmıştır (yanıt oranı: %38,4). Adenozin genel yanıt oranı: %95,8'dir. İlk doz adenozine yanıt oranı ise %58,3'dür. İki hastaya kalsiyum kanal blokeri uygulanmış biri yanıt vermiştir. Bir hastada atak kendiliğinden durmuştur. Çocuk acil servisine başvuran SVT'li olgularda adenozin oldukça etkin bir tedavi yöntemidir. Yapılan adenozin sayısı arttıkça yanıt oranı artmaktadır.

Anahtar Kelimeler: Supraventriküler Taşikardi, adenozin

P-050[Çocuk Acil]
Travma Sezaryen (C/S) Doğumlarda da Olabilir: Neonatal Suprakondiler Humerus Fraktürü

Caner Turan, Ali Yurtseven, Eylem Ulaş Saz
Ege Üniversitesi Tıp Fakültesi, Çocuk Sağlığı ve Hastalıkları Ana Bilim Dalı, Çocuk Acil BD

Giriş: Sezaryen sonucu oluşan yaralanmalar vajinal doğum ile karşılaştırıldığında daha nadir olmaktadır. Buna rağmen, omuz distosisi, makat geliş, ayak geliş, ikiz gebelikler, fetal makrozomi gibi durumlarda fetus yaralanmaları görülebilmektedir. Humerus kırıkları, neonatal dönem uzun kemik kırıkları içinde ikinci sıklıkta görülmektedir. Bu raporda, sağ kolda hareket azlığı sebebi ile acil servise başvuran ve suprakondiler humerus kırığı saptanan olguyu sunduk.

Olgu: Doğumunun 6. saatinde kız olgu. Sağ kolda hareket azlığı ve sağ moro refleksi alınamaması sebebiyle brakial pleksus palsinden şüphelenilerek acil servise yönlendirilen hastanın yapılan fizik muayenesinde sağ kolda hipotoni, krepitasyon mevcuttu ve moro refleksi yoktu (Fig1). Sistemik muayenesi normal, periferik nabızları alınıyordu. Özgeçmişinde, 28 yaşında anneden, miadında, 3850 gram sezaryen doğan olgunun doğum sonrası hipoksi öyküsü yoktu. Hasta ayak geliş sebebi ile sezaryene alınmış. Acil serviste çekilen sağ kol direk grafilerinde sağ humerusta tip 3 suprakondiler fraktür saptandı (Fig2). Nörovasküler komplikasyonlar açısından sağ kol doppler ultrasonografi yapılan olgunun vasküler yaralanmasının olmadığı görüldü. Nöronal olarak radial ve median sinir fonksiyonları normal olarak değerlendirilen hastada ulnar sinir değerlendirilemedi ve takip edilmesi planlandı. Sağ koldaki hipotonisitenin ağrıya bağlı psödoparalizi olduğu düşünüldü. Acil serviste sağ kol alçıya alındı (Fig3) ve üç hafta sonra kontrole gelmek üzere taburcu edildi.

Tartışma: Sezaryen sonrası oluşan fetal yaralanmaların sıklığı cerrahi endikasyonlarına ve uterus insizyon tarzına göre değişmektedir. Doğum sonrası gelişen uzun kemik fraktürlerinde ilk sırayı klavikula alırken femur ve humerus fraktürleri ikinci sıklıkta görülmektedir. Bizim olgumuzda da klavikula normal iken humerus suprakondiler fraktürü mevcuttu. Doğumsal fraktürü olan hastaların %50'sine ortalama postnatal 3-7. günlerde tanı konulmaktadır. Bizim hastamızda ise doğumdan sonra 6. saatte tanı konuldu. Nörovasküler yapılarla yakın komşuluk sebebi ile humerus kırıklarına brakial ve ulnar arterler ile radial, median ve ulnar sinir yaralanmaları eşlik edebilmektedir. Bizim olgumuzda ise, nörovasküler yaralanma izlenmezken ağrıya bağlı psödoparalizi mevcuttu.

Sonuç: Sezaryen ile doğan ve tamamen normal görünen infantlarda da doğum travması görülebilmektedir. Bu sebeple nörolojik muayene ve doğum öyküsü oldukça önemlidir.

Anahtar Kelimeler: Humerus, fraktür, sezaryen, neonatal

P-051[Çocuk Acil]
Pediatri Literatüründeki İlk Olgu; İleumda Hemolenfanjiom

Caner Turan, Ali Yurtseven, Eylem Ulaş Saz
Ege Üniversitesi Tıp Fakültesi, Çocuk Sağlığı ve Hastalıkları Ana Bilim Dalı, Çocuk Acil BD

Giriş: Hemolenfanjiomlar, lenfatik ve vasküler yapıların konjenital malformasyonu olup benign yapıda nadir tümörledir. Abdomen dışı yerleşimlerde genellikle doğumda veya erken çocukluk döneminde (<2 yaş) tanı konulurken, abdominal hemolenfanjiomlar çoğunlukla asemptomatik olduklarından geç çocukluk döneminde ya da erişkin dönemde tanı almaktadır.

Olgu: On dört yaşında erkek olgu, 3 gündür olan karın ağrısı sebebi ile başvurduğu hastanede akut apandisit olduğu belirtilerek acil servisimize sevk edilmiş. Acil servise başvurusunda, bilinci açık, oryante, koopere, anksiyöz görünümü mevcut, kan basıncı:109/55 mmHg, kardiyak nabzı 104/dk, vücut sıcaklığı 37.3 °C, solunum sayısı 20/dk olarak saptandı. Hastanın fizik muayenesinde, umblikus altında hassasiyet mevcutken defans, rebound saptanmadı; diğer sistemik muayeneleri olağandı. Yapılan tetkiklerinde, hemogramında lökosit / nötrofil sayıları 14.300 / 11.000/mm3, Hb:13 g/dL, Trombosit sayısı 264.000; biyokimyasında karaciğer ve böbrek fonksiyon testleri normal olan hastanın C-reaktif Protein (CRP) değeri 18.1 mg/dL olarak saptandı. Yapılan tüm abdomen ultrasonografisinde pelviste mesane sağ superolateralinde 5 cm çaplı multiveziküler kistik kitle, komşuluğunda 5x4

cm boyutlu bir alanda ekojenik kümelenmeler saptandı ve tip 2 kist hidatik şeklinde yorumlandı. Bunun üzerine hastanın anamnezi derinleştirildiğinde, lokantada garson olarak çalışmakta olduğu ancak yeşil sebze tüketiminin olmadığı öğrenildi. Hastadan tüm abdomen bilgisayarlı tomografi (BT) çekildi ve mesane sağ süperolateralinde gross olarak 8,5 cm çaplı yer kaplayan oluşum izlendi.Lezyon heterojen vasıfta, mezenterinde 5 cm'lik kistik ve solid komponent içeren alanlar saptandı ve teratojenik tümör olarak yorumlandı. Bunun üzerine yapılan operasyonu sırasında pelviste volvulus görünümünde ileum segmentlerinin ortasında ileum mezosu kaynaklı yaklaşık 7 cm'lik kistik ve solid komponentleri içeren heterojen görünümde kitle görüldü ve total rezeksiyon uygulanarak patoloji laboratuvarına gönderildi. Kitlenin patolojik değerlendirilmesinde hemolenfanjiom olduğu saptandı. Hasta post-op izleminden sonra sorunsuz bir şekilde poliklinik kontrolüne gelmek üzere taburcu edildi.

Tartışma: Literatürde, hemolenfanjiom vakaları oldukça nadir olmakla birlikte özellikle çocukluk döneminde ileumda hemolenfanjiom vakası bulunmamaktadır. Bu açıdan hastamız literatürdeki tek çocuk vakadır.

Sonuç: Başvuru kliniği Akut apandisit, radyolojisi teratom/kist hidatik olan bu hastanın histopatoloji sonucu literatürdeki ilk olgu olma özelliğini vermiştir. Klinik ve radyoloji hastanın tanısının cerrahi olarak konulması gerektiğine işaret etmiştir.

Anahtar Kelimeler: hemolenfanjiom, çocuk, apandisit

P-052[Çocuk Acil]

Benign Akut Çocukluk Çağı Miyoziti: 12 Olgunun Klinik ve Laboratuvar Bulguları ile Değerlendirilmesi

Caner Turan, Ali Yurtseven, Eylem Ulaş Saz
Ege Üniversitesi Tıp Fakültesi, Çocuk Sağlığı ve Hastalıkları Ana Bilim Dalı, Çocuk Acil BD

Giriş: Benign akut çocukluk çağı miyoziti (BACM), nadir görülen ve viral enfeksiyonlar sonrasında (genellikle üst solunum yolu enfeksiyonları(ÜSYE)) kas tutulumu ile giden bir sendromdur. Ani gelişen ve bilateral olan baldır ağrısı, kas güçsüzlüğü, yürüme güçlüğü ile seyreder ve kısa sürede tablonun düzelmesi ile karakterizedir.

Amaç: BACM ile izlenen hastaların klinik bulguları, laboratuvar özellikleri ve hospitalizasyon oranlarının karşılaştırmak. Seroloji sonuçları ve metabolik tarama testleri sonuçlarını değerlendirmek.

Gereç Ve Yöntem: Ege Üniversitesi Tıp Fakültesi Çocuk Acil Servisine Ocak 2016-Mart 2016 tarihleri arasında başvuran 0-18 yaş arasında BACM olduğu düşünülen hastalar prospektif olarak çalışmaya alındı. Hastaların demografik özellikleri, klinik bulguları değerlendirildi. BACM olduğu saptanan hastalardan etyolojiye yönelik serolojik değerlendirme ve metabolik tarama testler (Tandem mass, karnitin prıfili vb.) için örnekler alındı.

Bulgular: BACM tanısı konulan 12 hasta çalışmaya alındı. Ortalama yaş aralığı 8.35 (median yaş 8.25; ±3,3) olan olguların %75'i erkekti (K/E: 3/9). Hastaların %66.7'sinde geçirilmiş ÜSYE öyküsü mevcutken, en sık görülen bulgular boğaz ağrısı (%50), ateş yüksekliği (%33) ve iştahsızlıktı. ÜSYE ile BACM başlangıcı arasındaki prodromal süre ortalama 4,75 gün (±1.48; min 2 –max 7), iyileşme süresi ise ortalama 5.3 gün (±1.42; min 3-max 8) olarak saptandı. Laboratuvar tetkikleri değerlendirildiğinde kreatinin kinaz (CK) düzeyleri ortalama 5573 IU/L (min 1634-max 11347), serolojik değerlendirmede hastaların %50'sinde (6/12) İnfluenza B, 1 hastada mycoplasma pneumoniae, 1 hastada da Rhinovirüs saptandı. Sadece 3 hastadan gönderilebilen metabolik tarama testlerinde anormallik saptanmadı. İki hastanın (%16.7) klinik servise yatışı yapılan çalışmamızda, 1 hastada rabdomyoliz gelişti. İnfluenza dönemimine denk geldiği için tüm hastalardan viral sürüntü örnekleri gönderilmiştir. Sonrasında da ampirik olarak başlanan oseltamivir tedavisine sonuçlar gelene kadar devam edilmiştir. Bunun yanında hastalara semptomatik tedavi amacı ile hidrasyon, alkalinizasyon ve analjezik tedavi verilmiştir.

Sonuç: BACM, kendini sınırlayan ve tamamen iyileşen bir sendromdur. Klinik ve laboratuvar bulgular ile tanının erken konulması gereksiz tetkik ve tedaviyi önleyebilir. Özgeçmişte silik klinik ile geçirilmiş başka bir miyozit atağı olabileceği için viral ya da başka bir etken kanıtlanmış olsa dahi metabolik tarama önerilmektedir. Tekrarlayan miyozitte metabolik tarama özellikle yağ asidi oksidasyon defektlerinin saptanması açısından önemlidir.

Anahtar Kelimeler: myozit, pediatri, postenfeksiyöz

P-053[Çocuk Acil]

İki Yaş Altındaki Çocuklarda Dekonjestan Kullanım Sıklığının Araştırılması

Caner Turan, Ali Yurtseven, Eylem Ulaş Saz
Ege Üniversitesi Tıp Fakültesi, Çocuk Sağlığı ve Hastalıkları Ana Bilim Dalı, Çocuk Acil BD

Giriş: Dekonjestanlar (oral/nasal), üst solunum yolu enfeksiyonları, öksürük ya da alerjik reaksiyonların tedavisinde kullanılmaktadır. Birçok yan etki ve ölüm gibi komplikasyonlarının olmasına rağmen pediatri popülasyonunda üst solunum enfeksiyonlarında (ÜSYE) kullanım sıklığı gün geçtikçe artmaktadır. Buna karşın, bu maddelerin pediatrik hastalarda kullanımının güvenilirliği ve etkisi net olarak gösterilememiştir. Özellikle 2 yaş altı kullanımının ciddi toksisite ve ölümlere sebep olduğu düşünülmektedir Amaç: İki yaş altındaki çocuklarda dekonjestan kullanım sıklığının belirlenmesi ve ilaç başlama endikasyonlarının araştırılması

Gereç ve Yöntem: 0-2 yaş arasında olup Ege Üniversitesi Çocuk Hastanesi Acil servisine üst/alt solunum yolu enfeksiyon tablosu ile başvurup reçetesi incelenebilen tüm hastalar prospektif olarak çalışmaya dahil edildi. Hastaların demografik verileri, acil servise başvuru şikayetleri, başvuru öncesi hangi hekime gittiği, ilk hekim tarafından düşünülen tanı, başlanan tedavi, acil servisteki semptomları, tanısı ve uygulanan tedavileri değerlendirildi.

Sonuçlar: Çalışmaya 108 hasta dahil edildi; hastaların %54.6'sı kız; yaş ortalaması 12.6 (±6.1) ay olarak saptandı. İlk gören hekimlerin %31'i pediatri uzmanı, %28'i aile hekimi, %27'si pediatri asistan hekimi, %14'ü de pratisyen hekimdi. Acil servis başvurusu öncesinde hastaların %75'i ÜSYE, %9.3'ü akut bronşiolit, %8.3'ü Akut otitis media, %7.5'i Bronkopnömoni tanıları almıştır. Reçeteleri incelendiğinde %53,7'sinin antitusif, %52,8'inin antibiyotik, %35,2'sinin oral dekonjestan, %2,8'inin ise nasal dekonjestan içerdiği görüldü. Dekonjestan tedavisini başlayan hekimlerin %44.7'sini aile hekimleri, %28.9'unu pediatri uzmanı, %13.2'sini pediatri asistanı ve %13.2'sini de pratisyen hekimler oluşturmaktaydı. Dekonjestanlar çoğu hastada öksürük (%86,8) ve burun akıntısı/tıkanıklığı semptomları (%71,1) nedeni ile başlanmıştı. Acil serviste bu hastalara sırasıyla ÜSYE (%44.7), Akut bronşiyolit(%21.1), Bronkopnömoni(%10.5), Akut Otitis Media(%10.5), Akut Gastroenterit(%10.5) ve Gizli bakteriyemi(%2.6) tanısı konulmuştur. Dekonjestan tedavisi alan hastalardan 5'i (%13.2) hospitalize edilirken, 15 hasta (%39.5) yirmi dört saat izlem yapıldıktan sonra taburcu edildi.

Sonuç: Soğuk Algınlığı ve öksürük şikayetleri sebebi ile kullanılan dekonjestanlar 5 yaş altı çocuk ölümlerine sebep olmaktadır. Amerikan Gıda ve İlaç Kurumu (FDA), 2008 yılında yayınladığı bildiride 2 yaş altında dekonjestan ilaçların kullanılmaması gerektiğini bildirmesine

rağmen bizim yaptığımız çalışmada da görüldüğü gibi 2 yaş altında kullanımı oldukça sıktır. Üstelik bu yaş grubundaki çocuklara dekonjestan önerisi, sadece aile hekimleri tarafından değil bunu yapmaması gereken ve aile hekimlerine örnek reçete yazması gereken pediatristler tarafından da yapılmaktadır.

Anahtar Kelimeler: dekonjestan, çocuk

P-054[Çocuk Acil]
Sığ Suya Dalma Sonrası Gelişen Pnömomediastinum

Fatma Akgül[1], Hatice Karaoğlu Asrak[2], Emel Ulusoy[1], Hale Çitlenbik[1], Durgül Yılmaz[1], Murat Duman[1]
[1]Dokuz Eylül Üniversitesi, Çocuk Acil Bilimdalı, İzmir
[2]Dokuz Eylül Üniversitesi, Çocuk Sağlığı ve Hastalıkları Anabilimdalı, İzmir

Spontan pnömomediastinum bronş ve alveol içi geçici basınç artışına bağlı mediastende serbest hava varlığıdır. Çocuklarda en sık astım varlığında ve zorlu ekspirasyon manevralarıyla tetiklenir. Nadiren nefes tutarak dalış sonrası görülebilir. Başlıca belirtileri göğüs ağrısı ve nefes darlığıdır, tanısı akciğer grafisi ile konulabilir. Bu vakada sığ havuza dalma sonrası spontan pnömomediastinum gelişen olgu sunulmaktadır. Altı yaşında erkek hasta boyun ağrısı yakınmasıyla acil servise başvurdu. Öyküsünden iki saat önce yaklaşık 70 santimetre derinlikteki havuza balıklama atladığı, kafasını havuzun dibine çarptığı öğrenildi. Fizik muayenesi normal olan hastanın travma açısından çekilen servikal tomografisinde boyun bölgesi yumuşak doku kompartmanlarında hava dansiteleri saptanması üzerine tekrarlanan muayenesinde cilt altı amfizem saptandı; akciğer grafisi ve toraks tomografisi çekildi. Pnömomediastinum saptanan hasta çocuk cerrahi servisine yatırıldı, izlemde solunum sıkıntısı olmaması, boyun ağrısı gerilemesi üzerine bir gün sonra taburcu edildi. Pnömomediastinum havuza dalma sonrası nadir görülen, ancak özellikle astımlı hastalarda akılda tutulması gereken önemli bir hastalıktır.

Anahtar Kelimeler: dalış, havuz, pnömomediastinum

P-055[Çocuk Acil]
Tanınamayan ve Uygun Tedavi Edilemeyen Orta Kulak Barotravmasının Nadir Bir Komplikasyonu; Periferik Fasiyal Paralizi

Aytaç Göktuğ, Tuğçe Nalbant, Deniz Tekin, Emine Suskan
Ankara Üniversitesi Tıp Fakültesi, Çocuk Sağlığı Hastalıkları Ana Bilim Dalı, Çocuk Acil Bilim Dalı

Sualtının keşfiyle birlikte dalış kazalarının sıklığı da artmaktadır. *Orta kulak barotravması* su altı dalışlarından sonra en sık karşılaşılan sorundur. Zamanında tanınıp uygun tedavi verilmediğinde fasiyal paraliziye kadar varabilen çeşitli komplikasyonlara neden olabilmektedir.

Olgu: 15 yaşında kız hasta ağız köşesinde kayma, gözde kaşınma ve gözünü kapatamama şikayeti ile acil servisimize başvurdu. Öyküsünden 1 hafta önce tekneden denize atladığı öğrenilen hastanın hemen sonrasında yüzünün sağ tarafında ve sağ kulağında ağrı, yanma, uyuşukluk ve duymada azalma şikayeti olmuş. Bu şikayetlerle olaydan 1 gün sonra doktora başvuran hastaya gliserin damla ve amoksisilin klavulonat önerilmiş. Gliserin damla sonrası şiddetli bir ağrı ve yanma hisseden hasta gliserine devam etmemiş.2 gün antibiyotik aldıktan sonra sağ kulaktan akıntısı başlamış. 3 gün daha tedaviye devam eden hasta kulak ağrısı ve akıntı şikayetlerinin gerilememesi nedeniyle acil servisimize başvurdu. Muayenesinde sağ timpan zarı perfore olan ve dış kulak yolunda pürülan akıntısı olan hastaya KBB tarafından dekzametazon ve kinolon içeren 2 ayrı damla ve amoksisilin klavulonat tedavisine devam edilmesi önerildi. 2 gün sonra ağız köşesinde sola kayma, sağ gözde kaşınma ve gözünü kapatamama şikayeti başlayan hasta tekrar acil servise başvurduğunda hastada sağda grade 4 periferik fasiyal paralizi saptandı. Öyküden 2 gün önce başlanan damlaları kullanmadığı fakat oral antibiyotik tedavisine 1 haftadır devam ettiği öğrenildi. Hastaya temporal BT çekildi. Sağ orta kulak boşluğunda ve mastoid hücrelerde seviye veren sıvı ve yumuşak dokular saptanan hastaya enfeksiyon hastalıkları önerisi ile antipseudomonal etkili piperasilin tazobaktam(iv) ve kinolon kulak damlası, KBB önerisi ile 60 mg/gün dozunda prednizolon tedavileri başlandı.hastaya yapılan işitme testinde sağ tarafta hafif dereceli iletim tipi işitme kaybı saptandı. Hastanede yatışının 5.gününde fasiyal paralizisi grade 2 ye gerileyen hasta 10 gün iv antibiyotik ve steroid tedavisi sonrası taburcu edildi. Oral levofiloksasin ile tedavisi 3 haftaya tamamlanan hastanın fasiyal paralizisi geriledi.

Sonuç: Dalış kazaları ve hastalıklarındaki en büyük neden basınçtır. Dalgıcın çevre basıncı ile içi hava dolu boşluklar arasındaki basıncı dengeleyememesi sonucunda barotravma oluşur. *Orta kulak barotravması* barotravmanın en sık karşılaşılan şeklidir. Tanısı dikkatli bir öykü ve fizik muayene ile konulabilir. Semptomlar arasında dalış sırasında başlayan ağrı, işitme kaybı ve geçici vertigo olabilir. Beraberinde 7.sinir felci oluşabilir. Bu hastaların akut tedavisinde lokal oksametazolin gibi topikal vozokonstriktörler ya da sistemik etkili oral psödoefedrin kullanılabilir. Perforasyon saptanırsa ampirik antibiyotik verilmelidir. Bizim olgumuzda ilk başvuruda orta kulak barotravması tanınamayıp, buşona yönelik tedavi verilmişti. Timpan zar değerlendirilemeden gliserin damla verilen olguda, perforasyon nedeniyle gliserin orta kulağa geçip inflamasyonu tetikleyip otitis mediaya neden oldu. Flora özeliğinin dikkate alınmaması nedeniyle verilen antibiyotik otitis mediayı tedavi edememiş, mastoidit gelişimine ve sonrasında fasiyal paraliziye neden olmuştu. *Orta kulak barotravması* dalışa olan ilginin artması ile sıklığı artan bir durumdur. Hekimlerin barotravmayı tanıması,*uygun* tedaviyi vermesi,timpan zar bütünlüğünden emin olmadan gliserin kullanılmaması, östaki disfonksiyonuna neden olabilecek enfeksiyon,allerji gibi durumlarda dalışın ertelenmesi ve koruyucu manevralar öğrenilmeden dalış yapılmaması önemlidir.

Anahtar Kelimeler: Barotravma, Dalış kazaları, Fasiyal paralizi, Orta kulak

P-056[Çocuk Acil]
Geç Başlangıçlı Konjenital Diyafragmatik Herni: Olgu Sunumu

Emel Berksoy[1], Yüksel Bıcılıoğlu[1], Gamze Gökalp[1], Alkan Bal[1], Tunç Özdemir[2], Murat Anıl[1]
[1]Sağlık Bilimleri Üniversitesi Tepecik Eğitim ve Araştırma Hastanesi, Çocuk Acil Kliniği, İzmir
[2]Sağlık Bilimleri Üniversitesi Tepecik Eğitim ve Araştırma Hastanesi, Çocuk Cerrahi Kliniği, İzmir

Giriş ve Amaç: Konjenital diyafragmatik herni (KDH), patolojisi tam olarak bilinmeyen, hayatı tehdit eden ciddi bir anomalidir ve genellikle antenatal veya hemen doğumdan sonra görülür. Yenidoğan döneminde hastaların çoğu ciddi solunum problemleri gösterirler. Geç başlangıçlı KDH oldukça nadir görülür ve çeşitli radyolojik ve klinik yanlış tanılara neden olarak tedavide gecikmelere ve fatal sonuçlara yol açabilir.
Radyolojik olarak konjenital akciğer kistleri, pnömoni, ve pnömotoraksı taklit edebilir.
Öksürük yakınması ile başvurup geç başlangıçlı KDH tanısı alan olguyu, klinik ve radyolojik bulguları ile nadir görülmesi nedeniyle sunmayı amaçladık.

Olgu: Daha önce sağlıklı olan 9 yaşında erkek çocuk acil servise pnömoni ön tanısı ile 2. basamak bir sağlık kuruluşundan yönlendirildi. Başvurusundan 15 gün önce burun akıntısı, öksürük yakınmalarının

olduğu, öksürüğün özellikle sabahları olmak üzere devam ettiği, ateşinin hiç yükselmediği öğrenildi. Öyküsünden 6 yaşına kadar tekrarlayan krup atakları olduğu ve her defasında acil servislere başvurduğu öğrenildi. Travma öyküsü yoktu. Fizik muayenesinde genel durumu iyi, vital bulguları yaşına göre olağandı ve solunum sıkıntısı yoktu. Oksijen satürasyonu % 99 (oda havası) idi. Solunum sistem muayenesinde sol hemitoraks bazalde solunum sesleri sağa göre daha az alınıyordu. Diğer sistem muayene bulguları olağandı. Göğüs ön-arka (PA) X-ray grafide; sol hemitoraksda geniş hava –sıvı seviyesi ve mediastande sağa çekilme bulguları vardı. Kontrastlı toraks bilgisayarlı tomografide; sol hemitoraksda apekse kadar uzanan peritoneal yağ ve intestinal ans görünümleri saptandı. Bu bulgularla geç başlangıçlı KDH (Bochdalek herni) tanısı konuldu. Çocuk cerrahi servisine nakledilen hasta başvurudan bir gün sonra opere edildi.

Sonuç: Geç başlangıçlı KDH'li hastalar her zaman erken ve doğru tanı almayabilirler. Solunum sıkıntısı olmayan bu hastada; dikkatli fizik muayene ve hızlı radyolojik değerlendirme nadir görülen geç başlangıçlı KDH tanısını akla getirmiştir.

Anahtar Kelimeler: çocuk, geç başlangıç, konjenital diyafragma herni

P-057[Çocuk Acil]
Fulminan Miyokardit: Etkenin İnfluenza A Olarak Saptandığı Bir Olgu

İbrahim Bingöl, Yakup Söğütlü, Reyyan Buyurgan Gök, Suat Biçer
Marmara Üniversitesi Tıp Fakültesi, Çocuk Sağlığı ve Hastalıkları Ana Bilim Dalı, Çocuk Acil Ünitesi, İstanbul

Beş yaşında ve daha önce bilinen bir hastalığı olmayan kız çocuğu, 5 gün önce başlayan boğaz ağrısına istinaden akut farenjit tanısıyla başlanan oral antibiyotik tedavisinin ikinci günde başlayan kusma, karın ağrısı ve ishal şikayetleriyle acil çocuk ünitesine dehidrate durumda getirildi. İlk değerlendirmesinde genel durum düşkünlüğü, orta derecede dehidratasyon, subfebril ateş, taşikardi ve uzun kapiller geri dolum süresi (4 sn) saptanan hasta normotansif idi. İlk tetkiklerinde metabolik asidozu dışında patolojik bulgu yoktu. Sepsis/septik şok ön tanılarıyla intravenöz sıvı-elektrolit ve seftriakson tedavisi başlanan hastanın üst abdominal karın ağrısı belirgin idi. Sıvı yüklemesinin ilk saatinin sonunda hala idrar çıkışı olmayan hastada taşikardide belirginleşme yanında akciğerlerde raller ve akciğer havalanmasında bozulma geliştiği, periferik ve santral nabızlarda zayıflama, perioral siyanoz, deride solukluk, bradikardi ve hipotansiyon şeklinde bulgularla vasküler kollaps geliştiği görüldü. Elektrokardiyografide sinüzal taşikardi ve sonrasında sinüzal bradikardi dışında patolojik bulgu yoktu. Kardiyak problem düşünülen hastaya kardiyoloji konsültasyonu istenildi ve yoğun bakımda yer arandı. Acildeki tedavinin ilk saatlerinde kardiyoloji tarafından değerlendirme sağlanamayan hastaya inotrop ve diüretik tedavi başlandı, yoğun bakıma alınması planlandı. Hasta aynı gün içinde yoğun bakıma yatırıldı. Bilinç bulanıklığı ve solunumda yüzeyelleşme geliştiği gözlenen hasta entübe edilerek mekanik ventilasyona başlandı. Yine aynı gün içinde yapılan ekokardiyografi bulguları (ejeksiyon fraksiyonu %24, kısalma fraksiyonu %14 ve minimal perikardiyal sıvı) miyokardit ile uyumluydu. İnotropik tedavisi dopamin, dobutamin ve milrinon olarak düzenlendi, antibiyotik tedavisine teikoplanin eklendi. Takip ve tedavisinin ilk 8. saatinin sonunda taşikardik (170/dk) ve hipotansif (77/42 mmHg) olan hastada kardiyojenik şok bulgularının devamı ve çoklu organ yetmezliği bulgularının (oligoanüri, hiperkreatininemi, hipertransaminazemi, anemi ve koagülopati ortaya çıkması nedeniyle ekstrakorporeal membran oksijenasyonuna başlandı. Takip ve tedavinin 24. saatinin sonunda arrest gelişen hastada etken olarak influenza A virusu saptanarak oseltamivir tedavisi başlandı. Çoklu organ yetersizliği devam eden hastanın beyin ölümü bulgularının olması nedeniyle tedavisi 4. günde kesildi. İnfluenza bağışıklaması olmayan, influenza salgınının olduğu dönemde gastrointestinal semptomlar ve dehidratasyon bulgularıyla acile getirilen ve kardiyojenik şok bulguları ortaya çıkan, çoklu organ yetersizliği gelişen, antiviral ve antibiyotik tedavisi ve ekstrakorporeal membran oksijenasyonuna rağmen düzelme olmayan, etiyolojinin influenza A olarak saptandığı fulminan miyokardit olgusu, etiyolojik etken ve olası sonuçlarına dikkat çekmek amacıyla sunulmuştur. Ayrıca bu olgu, erken tanı ve tedavinin hayat kurtarıcı olabileceği kardiyojenik şok olgularında kardiyolojiye erişimin hızla mümkün olmayabileceği durumlarda acil hekimi tarafından yapılabilecek ekokardiyografi sayesinde tanı ve tedavinin daha erken sağlanabilmesinin önemini vurgulamış olup, yatak kapasitesinin başvuran hasta sayısına göre kısıtlı olduğu hastanelerde 3. düzey yoğun bakıma ulaşımın da hızla olamayacağı durumlarda acil ünitelerinde veya yakınında daha hızlı sirkülasyon sağlanabilen 1. ya da 2. düzey yoğun bakım ünitelerinin kurulma gerekliliğini de vurgular niteliktedir.

Anahtar Kelimeler: acil çocuk, çoklu organ yetersizliği, ekokardiyografi, influenza A, miyokardit, yoğun bakım

P-058[Çocuk Acil]
Kulakta Yabancı Cisim: Olgu Sunumu

Beril Özdemir, Nazmi Mutlu Karakaş, Özlem Akbulut
Başkent Üniversitesi, Çocuk Sağlığı ve Hastalıkları Ana Bilim dalı, Ankara

Giriş: Dış kulak yolunda saptanan yabancı cisimler çocuk acil servislerinde sık görülen ve ciddi komplikasyonlara yol açabilen durumlardandır. Sıklıkla çocukluk yaşlarda görülmekle beraber tüm yaşlarda görülebilirler. Yabancı cisimler sıklıkla boncuk, nohut, fasulye ve küçük oyuncaklar olarak karşımıza çıkarlar. Tamamen asemptomatik olabilecekleri gibi, sinuzit, orta kulak iltihabı, kötü kokulu akıntı ve menenjit gibi komplikasyonlara da neden olabilirler. En sık 2–5 yaş arasında ve erkek çocuklarda görülmektedir. Bu olguda dış kulak yolunda bilye saptanan bir vaka sunulmuştur.

Olgu: Beş yaşında erkek olgu tek taraflı ve kötü kokulu kulak akıntısı ve kulakta ağrı yakınması ile çocuk acile başvurdu. Yabancı cisim öyküsü alınamadı. Fizik incelemede sağ kulakta pürülan akıntı dışında patoloji saptanmadı. Hastanın yapılan otoskopisinde ise dış kulak yolunda bilye saptandı. Hastanın dış kulak yolu ve timpanik membranı normaldi. İzlemde KBB bölümünce yabancı cisim çıkarıldı.

Sonuç: Dış kulak yolundaki yabancı cisimler dış ve orta kulak enfeksiyonları, anaflaksi gibi ciddi durumlara yol açabilmektedir. Hastalardan yabancı cisim öyküsü her zaman net olarak alınamayabilir. Fizik incelemede yabancı cisim gözle direkt olarak görülebilir, ayrıca otoskopide de saptanabilir. Bazı durumlarda ise görüntüleme tekniklerini kullanmak gerekebilir. Dış kulak yolunda saptanan yabancı cisimlerin bir an önce ve doğru bir şekilde çıkarılması önemlidir.

Anahtar Kelimeler: Yabancı cisim, dış kulak yolu, çocuk acil

P-059[Çocuk Acil]
Kawasaki Hastalığı: Olgu sunumu

Beril Özdemir, Nazmi Mutlu Karakaş, Özlem Akbulut
Başkent Üniversitesi, Çocuk Sağlığı ve Hastalıkları Ana Bilim dalı, Ankara

Giriş: Kawasaki hastalığı en çok orta boy arterleri etkileyen sistemik bir vaskülittir. Erken ve doğru tanı mortalitenin önlenmesi nedeni ile çok önemlidir. Tanı için öncelikle beş günden uzun süren ateşli olgularda hastalıktan şüphe etmek ve kardiyak etkilenme açısından ekokardiyogram ile değerlendirmenin yapılması önemlidir.

Olgu: 3 yaşında kız hasta antibiyotik tedavisine rağmen 4 gündür düş-

meyen yüksek ateşle birlikte ellerde, ayaklarda döküntü ve şişlik şikayetleri ile çocuk acil polikliniğine başvurdu. Fizik muayenede ateş, sol servikal bölgede palpe edilebilen hareketli 2*1 cm boyutlarında lenf nodları, bilateral nonpürülan bulbarkonjunktivit ve her iki el ve ayak sırtında ödem tespit edildi. Laboratuvar tetkiklerinde 5.hastalık gününde lökositoz (Wbc:18.200), anemi (Hb:11 g/dl), %80 PNL hakimiyeti, akut faz reaktanlarında artış (CRP:118 mg/l, Sedimantasyon:88), saptandı. Hastaya yapılan EKO'da 1.derece mitral yetmezlik, minimal kardiyak efüzyon ve perivasküler hiperekojen görünüm saptandı. Bu bulgularla hastada Kawasaki hastalığı düşünüldü. Hastalığın 6.gününde 2 gr/kg dozunda IVIG ve asetilsalisilik asit 70 mg/ kg/gün dozunda başlandı. Kontrol EKO tetkikinde sol koroner arter duvarında dilatasyon (sağ koroner arter çapı:3.6 mm) saptandı. 5 günlük tedavi sonunda klinik düzelme ve akut faz reaktanlarında gerileme olması üzerine hasta taburcu edildi.

Sonuç: Kawasaki hastalığı tanısı en az 5 gün süre ile ateş ve diğer beş klinik bulgudan dördüne ilaveten benzer bulgulu hastalıkların dışlanmasıyla konur. Uzun süreli geçmeyen ateşte ayırıcı tanıda Kawasaki hastalığı düşünülmelidir.

Anahtar Kelimeler: Kawasaki hastalığı, ateş, lenfadenit

P-060[Çocuk Acil]
Nadir Görülen Bir Pediatrik İskemik İnme Vakası

Nuran Belder[1], Gözde Cavıldak[1], Ayşe Gültekingil Keser[2], Deniz Yılmaz[3], Osman Melih Topcuoğlu[4], Çetin Murat Altay[4], Tanıl Kendirli[5]

[1]Keçiören Eğitim ve Araştırma Hastanesi, Çocuk Sağlığı ve Hastalıkları Ana Bilim Dalı, Ankara
[2]Keçiören Eğitim ve Araştırma Hastanesi, Çocuk Acil Polikliniği, Ankara
[3]Keçiören Eğitim ve Araştırma Hastanesi, Çocuk Nöroloji Polikliniği, Ankara
[4]Keçiören Eğitim ve Araştırma Hastanesi, Radyoloji Ana Bilim Dalı, Ankara
[5]Ankara Üniversitesi Tıp Fakültesi, Çocuk Yoğun Bakım Bilim Dalı, Ankara

İntrakranial damarlarda kanama ya da tıkanıklık sonucu oluşan serebral hasar olarak tanımlanan inme, çocukluk çağında çok nadir görülmektedir. Bu nedenle çocukluk yaş grubunda inme tanısı koymak güçtür ve hastalar sıklıkla geç tanı almaktadır. İnmenin altta yatan sebebi her yaş grubu için farklı olmakla birlikte, kardiyak hastalıklar, metabolik hastalıklar, enfeksiyonlar, travma, koagülopati gibi çeşitli nedenler çocukluk yaş grubunda sıklıkla görülür. Bu vakada beş yaşında hemiparezi ve afazi ile gelen inme düşünülen, beyin bilgisayarlı tomografi anjiografisinde sağ MCA orijin düzeyinde diseksiyon tanısı alıp antikoagülan tedavi başlanan bir hasta sunulmuştur.

Anahtar Kelimeler: inme, diseksiyon, hemiparezi, çocuk, iskemi

P-061[Çocuk Acil]
Boyun Ağrısının Nadir Bir Nedeni: Servikal Disk Kalsifikasyonu

Nükhet Aladağ Çiftdemir[1], Tuba Eren[1], Mert Çiftdemir[2]
[1]Trakya Üniversitesi Tıp Fakültesi, Çocuk Sağlığı ve Hastalıkları Anabilim Dalı, Edirne
[2]Trakya Üniversitesi Tıp Fakültesi, Ortopedi ve Travmatoloji Anabilim Dalı, Edirne

Amaç: Çocuklarda boyun ağrısının nedenleri, kötü postüre bağlı kas spazmı, servikal travma, lenfadenit, lokal abse, üst solunun yolu enfeksiyonu, retrofarengeal veya parafarengeal abse, menenjit olabilir. İntervertebral disk kalsifikasyonu akut boyun ağrılı bir çocukta nadir bir nedendir. Boyun ağrısı şikayeti ile başvurup servikal disk kalsifikasyonu tanısı alan bir hasta sunularak çocuklardaki boyun ağrısının nedenlerinin gözden geçirilmesi amaçlanmıştır.

Olgu: Yedi yaşında kız hasta 5 gün önce başlayan boyun ağrısı şikayeti ile çocuk acil servisimize başvurdu. Üç kez başka sağlık kurumlarına başvuran hastaya antibiyotik ve ağrı kesici verilmişti. Şikayetlerinin devam etmesi üzerine tarafımıza başvurmuştu. Boyun ağrısı, servikal lenfadenomegali ve hareket kısıtlılığı mevcuttu. Akut faz reaktanları pozitif saptandı. Atlanto aksiyel subluksasyon açısından ortopedi konsültasyonu istendi. Çekilen bilgisayarlı tomografide servikal intervertebral diskte kalsifikasyon saptandı. Servikal kolar, antibiyotik, nonsteroid antienflamatuar başlanan hasta şifa ile taburcu edildi.

Sonuç: Boyun ağrısı ile başvuran çocuklarda sebepler çok farklı olabilir, nadir bir neden olan servikal disk kalsifikasyonu da akla getirilmelidir.

Anahtar Kelimeler: Boyun ağrısı, çocuk, servikal disk kalsifikasyonu

P-062[Çocuk Acil]
Sıcak Havalarda Böbreklere Dikkat!

Halise Akça[1], Nilden Tuygun[2], Can Demir Karacan[3]
[1]Diyarbakır Çocuk Hastalıkları Hastanesi, Diyarbakır
[2]Dr. Sami Ulus Kadın Doğum, Çocuk Sağlığı ve Hastalıkları Eğitim ve Araştırma Hastanesi, Ankara
[3]Yıldırım Beyazıt Üniversitesi Tıp Fakültesi, Çocuk Sağlığı ve Hastalıkları Ana Bilim Dalı, Ankara

Giriş: Çocuklarda mortalitenin önemli bir bölümünü dehidratasyona bağlı ölümler oluşturmaktadır. Özellikle yaz aylarında artan gastroenteritler nedeniyle acil servise başvuran çocuk hastalarda dehidratasyon sıklığının arttığı görülmektedir. Ayrıca aşırı sıcak havalarda artan vücut sıcaklığı, yüzeysel kılcal damarların genişlemesine ve terleme ile sıvı kaybına neden olur. Burada aşırı sıcak havalar nedeniyle sıvı kaybederek akut böbrek yetmezliği gelişen engelli iki çocuk olgu sunulmuştur.

Olgu 1: Altı yaşında erkek hasta ateş, el ve ayaklarda morarma nedeniyle acil servise getirildi. Mental retardasyonu olan hastanın öyküsünden iki gündür günde 3-4 kez ishal ve bir gündür ateş yakınmalarının olduğu öğrenildi. Hastanın başvurusunda genel durumu kötü, bilinç letarjik, kapiller dolum zamanı 3 sn ve akrosiyanozu mevcuttu. Vital bulgularından kan basıncı 85/60 mmHg, kalp tepe atımı 162/dk, oksijen saturasyonu %100 ve vücut sıcaklığı 39°C idi. Hastaya hipovolemik şok tanısıyla kemik içi yoldan 20 cc/kg'dan serum fizyolojik 3 kez puşe olarak yapıldıktan sonra kan basıncı 116/72 mmHg, kalp tepe atımı 128/dk olarak saptandı. Sıvı tedavilerinden sonra yaklaşık 5 cc idrar çıkışının olduğu görüldü. Laboratuvar tetkiklerinde Üre: 109 mg/dl, Cre: 3,5 mg/dl, Na:167 mmol/L, kan gazında pH:6,9, laktat 7,2 mg/dl olarak saptandı. Hasta prerenal akut böbrek yetmezliği kabul edilip yoğun bakım servisine devredildi.

Olgu 2: Sekiz yaşında kız hasta ateş yakınmasıyla getirildi. Mental-motor retardasyonu olan hastanın öyküsünden 3-4 gündür oral alamadığı, bir gündür ateşinin olduğu öğrenildi. Gelişinde genel durumu kötü, uykuya eğilimli ve üçüncü derece dehidratasyonu mevcuttu. Vücut sıcaklığı 38,6°C, kalp tepe atımı 168/dk, oksijen saturasyonu %96 idi. İntravenöz hidrasyon ve destek tedavileri başlandı. Laboratuvar sonuçlarında Üre:304 mg/dl, Cre:4,3 mg/dl, Na:167 mmol/L, kan gazında pH:7,1, laktat 8 mg/dl olduğu görüldü. Hasta prerenal akut böbrek yetmezliği tanısıyla yoğun bakım servisine yatırıldı. Sonuç: Sıvı alımını kısıtlayan veya sıvı kaybını artıran olaylardan çocuklar daha fazla etkilenir. Aşırı sıcak havalar sağlıklı insanlarda bile rahatsızlığa yol açabilirken; küçük çocuklar, rehidratasyon yetisi ol-

mayan engelli hastalar, kronik hastalıkları olanlar ve ihmal edilme durumlarında risk artmaktadır. Burada sunulan her iki hastamızda da gastrointestinal sistemden belirgin kayıp olmamasına rağmen aşırı sıcaklar nedeniyle terlemenin artması ve oral alımın azalması sonucu akut böbrek yetmezliği yapacak derecede hipovoleminin geliştiği gözlenmiştir. Sonuç olarak; sıvı ihtiyacını ifade edemeyen çocuk yaş grubunun ve engelli hastaların sıvı dengesi yönünden yakın takip edilmesi gereklidir.

Anahtar Kelimeler: böbrek yetmezliği, çocuk, sıcak hava

P-063[Çocuk Acil]
Hasta Sevk Tanılarına Ne Kadar Güvenelim?

Halise Akça[1], Nilden Tuygun[2], Can Demir Karacan[3]
[1]Diyarbakır Çocuk Hastalıkları Hastanesi, Diyarbakır
[2]Dr. Sami Ulus Kadın Doğum, Çocuk Sağlığı ve Hastalıkları Eğitim ve Araştırma Hastanesi, Ankara
[3]Yıldırım Beyazıt Üniversitesi Tıp Fakültesi, Çocuk Sağlığı ve Hastalıkları Ana Bilim Dalı, Ankara

Giriş: Acil sağlık hizmetlerinde en küçük gecikme telafisi mümkün olmayan olumsuz sonuçlar doğurabileceğinden zamanında, hızlı ve doğru yapılan tıbbi müdahale hayati önem taşımaktadır. Kişinin başvurduğu sağlık hizmeti sunucusunda tedavisinin yapılamaması halinde aynı yerleşim yeri içindeki ikinci veya üçüncü basamak sağlık hizmeti sunucusuna sevki yapılabilir. Burada yanlış ön tanılar ile ikinci basamak sağlık hizmeti veren hastanemize sevk edilen üç çocuk hasta sunulmuştur.

Olgu 1: Bir aydır halsizlik, iştahsızlık ve kilo kaybı yakınmaları olan bir yaşında kız hasta dış merkez acil servisine başvurmuş. Muayenesinde boğaz enfeksiyonu görülmesi ve laboratuvar tetkiklerinde Na:127 mmol/L, Cre:1 mg/dl saptanması üzerine hastaneye yatırılmış. Ertesi gün periorbital ödem gelişen hasta hastanemiz pediatrik nefroloji bölümüne sevk edilmişti. Başvuruda hastanın genel durumu kötü, huzursuz, inlemesi mevcut ve kalp sesleri derinden geliyordu. Hastaya klinik olarak kardiyak tamponad tanısı konuldu. Kan gazında pH:7,2, laktat 9,9 mg/dl saptandı. Akciğer grafisinde çadır kalp görüntüsü görünen hastanın yapılan ekokardiyografisinde hipertrofik kardiyomiyopati ile 2 cm eninde perikardiyal efüzyon saptandı. Perikardiyosentez işlemi ile 150 cc sıvı boşaltıldı. Hastanın solunum sıkıntısının artması nedeniyle entübasyon yapılıp yoğun bakım ünitesine devredildi.

Olgu 2: On yaşında kız hasta üç gündür yürüyememe yakınması nedeniyle Guillain Barre Sendromu (GBS) ön tanısıyla il dışından hastanemiz pediatrik nöroloji bölümüne sevk edilmişti. Hastanın dış merkezde yapılan kraniyal görüntülemesi normal olarak raporlanmış. Hastanemiz nöroloji bölümünde hastanın kliniğinin GBS ile uyumlu olmadığı söylenmiştir. Acil serviste takibinde genel durumu iyi olan hastanın, paraparezisi mevcut olup derin tendon refleksleri artmıştı. Laboratuvar tetkiklerinde hafif metabolik asidoz (pH:7,26) ile derin hipokalemi (K: 1,8 mmol/L) saptandı. Ailesinden alınan ayrıntılı öyküden kuzeninde böbrek rahatsızlığı olduğu öğrenilen hasta pediatrik nefroloji bölümüne yönlendirildi ve takipte Bartter Sendromu tanısı ile tedaviye alındı.

Olgu 3: İki yaşında erkek hasta tekrarlayan afebril konvülziyon tanısıyla hastanemiz pediatrik nöroloji bölümüne sevk edilmişti. Hastanın genel durumu orta-kötü, bilinci letarjik, ışık reaksiyonu mevcut, kas tonusu azalmıştı. Hasta başında stick ile bakılan kan şekeri 28 mg/dl olarak bulundu. Hipoglisemi için tetkikler alındıktan sonra 5 cc/kg'dan %10 dekstroz intravenöz puşe yapıldı. Dekstroz tedavisi sonrasında hastanın genel durumu düzeldi, kan şekeri yükseldi. Daha önce konvülziyon takibi amacıyla yatırılan ve EEG tetkiki normal olan hastanın o dönemde de kan şekerinin 42 mg/dl olduğu görüldü. Hasta, hipoglisemi tetkik ve tedavi amacıyla pediatrik endokrinoloji bölümüne yönlendirildi. Sonuç: Sağlık hizmetleri hata kabul etmeyen hizmetlerin başında gelmektedir. Sağlık Bakanlığı aleyhine hizmet kusuru nedeniyle açılan dava kayıtları arasında yanlış teşhis ve tedavi en başlarda yer almaktadır. Spesifik olmayan genel semptomlarla başvuran hastalarda hastanın bir bütün olarak değerlendirilmesi; hastaya acil müdahale yapılırken ilk akla gelen ön tanıyla beraber olası diğer ayırıcı tanıların da gözden geçirilmesi sağlık hizmetlerinin kalitesinin iyileştirilmesine önem taşımaktadır.

Anahtar Kelimeler: çocuk, hasta sevki, ön tanı

P-064[Çocuk Acil]
İnfantil Kolik Ayırıcı Tanısında Nadir Bir Neden: Üç Aylık Bebekte Akut Apandisit

Bahri Elmas
Sakarya Üniversitesi Tıp Fakültesi Pediatri Anabilim Dalı, Sakarya

Giriş ve Amaç: Akut apandisit çocuklarda en sık acil cerrahi tedavi gerektiren ve hayati tehlike riski bulunan durumdur. Tanı tipik klinik bulgular ile birlikte laboratuvar tetkikleri, ultrason, tomografi veya manyetik rezonans görüntüleme ile konulabilir. Özellikle küçük yaşlarda bulguların nonspesifik olması, çocukların şikayetleri tarifleyememesi, huzursuzluk nedeni ile batın muayenesinin yeterli sonuç vermemesi gibi nedenlerle klinik olarak tanısı oldukça zordur. Huzursuzluk nedeni ile art arda üç başvurusunda klinik olarak infantil kolik tanısı alan ve ultrasonografi ile akut apandisit saptanan üç aylık vaka, infantil kolik ayırıcı tanısında acil cerrahi tedavi gerektiren akut apandisitin de düşünülmesi gerektiğini vurgulamak amacıyla sunulmuştur.

Vaka Takdimi: Huzursuzluk ve karın şişliği şikayetleri ile 3 gün ara ile iki defa acil servise getirilen ve infantil kolik tanısı konularak herhangi bir tedavi uygulanmayan 3 aylık erkek bebek, şikayetlerinin artarak devam etmesi üzerine bir gün sonra yeniden başvurdu. Fizik muayenede batın distandü, WBC 10200/mm3, %53 lenfosit, Hb 9.6g/dl, PLT 378000/mm3, CRP 122mg/L bulundu. Batın ultrasonografisinde sağ alt kadranda enflamasyonla uyumlu görüntü tespit edildi ancak apandiks görüntülenemedi. Yatışı yapılarak seftriakson başlandı. Bir gün sonra batında distansiyonu devam eden hastanın WBC 9600/mm3, %52.6 lenfosit, Hb 8.79g/dl, PLT 370000/mm3, CRP 107mg/L bulundu. Batın ultrasonografisinde apandiks çapı 7 mm ve duvar kalınlığı 2.5 mm, çevrede yoğun inflamasyon bulguları izlendi ve apandisit tanısı konularak apendektomi uygulandı. Histopatolojik incelemede akut apandisit ve peritonit mevcut idi.

Sonuç: Huzursuzluk şikayeti ile başvuran infantlarda en sık neden infantil kolik olmakla birlikte organik patolojiler de düşünülmelidir. Akut apandisit çocuklarda bir yaş altında nadir görülmekte ve tipik klinik bulgular çoğunlukla bulunmamaktadır. İnatçı huzurluk ve batında distansiyonu bulunan 6 ay altındaki bebeklerde ayırıcı tanıda akut apandisit de unutulmamalıdır.

Anahtar Kelimeler: Akut apandisit, infantil kolik

P-065[Çocuk Acil]

Künt Travmanın Nadir Bir Komplikasyonu: Eviserasyon

Emel Ulusoy[1], Bengü Serpen[2], Fatma Akgül[1], Hale Çitlenbik[1], Didem Yılmaz Sönmez[3], Osman Zeki Karakuş[3], Durgül Yılmaz[1], Murat Duman[1]
[1]Dokuz Eylül Üniversitesi Tıp Fakültesi Hastanesi, Çocuk Sağlığı ve Hastalıkları ABD, Çocuk Acil BD
[2]Dokuz Eylül Üniversitesi Tıp Fakültesi Hastanesi, Çocuk Sağlığı ve Hastalıkları ABD
[3]Dokuz Eylül Üniversitesi Tıp Fakültesi Hastanesi, Çocuk Cerrahisi ABD

Çocukluk yaş grubunda bisiklet kazaları sonucunda yaralanmalar sıklıkla karşımıza çıkmaktadır. Bu yaralanmaların %90'ı künt karakterde olup en sık kafa travması, ikinci sıklıkta da batın travması olarak görülmektedir. Bisiklet kazalarındaki künt batın travması genellikle gidon yaralanması ile oluşur ve bu nedenle karaciğer, dalak, pankreas ve barsak etkilenmesi görülebilmektedir. Yine bisiklet yaralanmaları, travmatik abdominal herninin nadir bir sebebi olarak karşımıza çıkabilmektedir. Bu duruma eşlik eden eviserasyon varlığına çok daha nadiren rastlanmaktadır. Burada sunulan 14 yaşındaki erkek olgu eviserasyonu nedeni çocuk acil servisimize getirilmiştir. Öyküsünden, kırsal alanda bisiklete binerken virajı dönmek için fren yaptığı ancak direksiyonun kontrolünü kaybedip bisiklet ile beraber öne doğru yere düşmesinin ardından bisiklet gidonunun karnına çarptığı, sonrasında barsaklarının dışarı çıktığını farkettiği öğrenildi. Kazadan iki saat sonra çocuk acil servisimize getirilen hastanın gelişinde bilinci açık oryante ve koopere olup Tansiyon arteryel değeri:140/87 mmHg, kalp tepe atımı: 120/dk ve oksijen satürasyonu %99 olarak saptandı. Hastanın transportu esnasında evisere barsak segmentleri serum fizyolojik ile ıslatılmış steril gazlı bez ile kapatılmıştı. Hastanın batın muayenesinde orta alt kadranda, umblikusun hemen altında düzgün sınırlı kesiden dışarı çıkan canlı, intakt, evisere ileal barsak segmenti görülmekte idi. Diğer sistem muayeneleri olağan olan hastanın batında eşlik eden patolojisi yoktu. Nazoduodenal sonda takılıp izleme alınan hasta çocuk cerrahisi bölümü tarafından acil ameliyata alındı. Ameliyat sırasında omentum ve mezo defekti dışında intraabdominal organ yaralanmasının olmadığı, omentum rezeksiyonu dışında müdahale gereksinimi olmadığı belirlenip primer kapatma uygulanmıştır. Künt travma sonrası abdominal eviserasyon 1/40.000 gibi oldukça nadir karşılaşılan bir durumdur. Bu olguda olduğu gibi yaralanma bölgesinin yakınlığı nedeni ile intraabdominal büyük damar yaralanması ve mortalite açısından yüksek risk taşıdığı göz önünde bulundurulmalı ve erken müdahalede bulunulmalıdır.

Anahtar Kelimeler: bisiklet yaralanması, çocuk, eviserasyon

P-066[Çocuk Acil]

Akut Karbonmonoksit Zehirlenmesi Olan Çocuklarda Karboksihemoglobin Değerlerinin Eritrosit Frajilitesi Üzerine Etkisinin İncelenmesi

Melike Topuz[1], Bülent Alioğlu[1], Cevdet Yılmaz[2], Rukiye Ünsal Saç[1], Serkan Bolat[2], Fatma İnci Arıkan[1], Yıldız Bilge Dallar[2]
[1]SB Ankara Eğitim ve Araştırma Hastanesi, Çocuk Kliniği
[2]SB Ankara Eğitim ve Araştırma Hastanesi, Biyokimya Bölümü

Amaç: Bu çalışmada akut karbonmonoksit zehirlenmesi olan hastalarda karboksihemoglobinin oluşturduğu oksidatif stres sonucu eritrosit frajilitesindeki etkilenimin araştırılması amaçlandı.

Gereç ve Yöntem: Hastanemiz Çocuk Acil Polikliniği'ne Ocak 2014-Mart 2016 tarihleri arasında karbonmonoksit zehirlenmesi ile başvuran 0-17 yaş arası 70 hasta ve 0-17 yaş arası sağlıklı 50 çocuk çalışmaya alındı. Hasta ve kontrol gruplarında tam kan, kan gazı, biyokimya testleri, osmotik frajilite ve periferik yayma değerlendirildi.

Bulgular: Hasta (%56.5 kız, ortanca yaş= 10 yıl, min-max= 0.20-17) ve kontrol grubundaki (%43.5 kız, ortanca yaş= 11 yıl, min-max= 1-17) çocukların yaşları ve cinsiyetleri benzer idi ($p>0.05$). Hasta grubunda 0.45, 0.50, 0.55, 0.60, 0.65 konsantrasyonlarındaki ozmotik frajilite testinde hemoliz yüzdelerindeki artış ile hastaların başvuru anindaki karboksihemoglobin düzeyi arasında pozitif yönlü ilişki bulunmuştur(Sırasıyla $p<0.01$; $p<0.001$; $p<0.001$; $p<0.05$; $p<0.05$). Senkop ile başvuran hastaların (n=21, %30.4), 0.50 tuz konsantrasyonunda yapılan osmotik frajilite testinde hemoliz yüzdeleri (ortanca= 87, min-max= 61-96) senkop olmayan hastalara göre (ortanca= 80, min-max= 19-92) anlamlı yüksek olduğu saptandı ($p=0.002$). Ayrıca senkop ile başvuran hastaların 0.50 tuz konsantrasyonunda yapılan osmotik frajilite testinde hemoliz yüzdeleri (ortanca= 87, min-max= 61-96) kontrol grubuna göre (ortanca= 79, min-max= 30-97) anlamlı yüksek olduğu saptandı ($p=0.004$). Hasta grubunda başvuru anında bakılan eritrosit sayısı, hemoglobin ve hematokrit ölçümleri, 6. saatlerde yapılan ölçümlere göre yüksek bulundu ($p<0.001$).

Sonuç: Çalışmamızda akut karbonmonoksit zehirlenmesi olan çocuklarda karbonmonoksit düzeyi arttıkça ozmotik frajilite testinde hemoliz yüzdelerinin artmasının nedeni nin karbonmonoksitin hücresel düzeyde oksijen radikallerini arttırmasıyla ilişkili olduğu düşünüldü. Klinik olarak ağır zehirlenmeyi gösteren senkop şikayetiyle başvuran hastalarda da uyumlu bir bulgu olarak hemoliz yüzdeleri daha yüksek bulundu. Çalışmaya alınan hastalara damar içi sıvı desteği verilmediği için, başlangıçta olan eritrosit sayısı, hemoglobin ve hematokrit yükseklikleri hemokontrasyonla ilişkilendirilemedi. Hastalara sadece oksijen tedavisi uygulandığından, başvuru anındaki bu ölçümlerdeki yüksekliklerin hipoksinin neden olduğu eritropoez artışıyla ilişkili olabileceği düşünüldü.

Anahtar Kelimeler: Akut karbonmonoksit zehirlenmesi, Çocuk, Osmotik frajilite

P-067[Çocuk Acil]

Supraventriküler Taşikardi Nedeni Wolf Parkinson White Sendromu: Acil Ablazyon Uygulanması

Caner Turan[1], Ali Yurtseven[1], Cem Karadeniz[2], Eylem Ulaş Saz[1]
[1]Ege Üniversitesi Tıp Fakültesi, Çocuk Sağlığı ve Hastalıkları Ana Bilim Dalı, Çocuk Acil BD
[2]Tepecik Eğitim Araştırma Hastanesi, Çocuk Sağlığı ve Hastalıkları Ana Bilim Dalı, Çocuk Kardiyoloji BD

Giriş: Wolf Parkinson White sendromu, Atrioventriküler (AV) nodal iletimi bypass eden bir veya birkaç aksesuar yolağın varlığı sonucunda oluşmaktadır. Elektrokardiogramda (EKG) kısa PR ve delta dalgası ile karakterizedir. WPW sendromunda %3-4 ani ölüm riski mevcut iken tanı konulduktan sonra uygulanan ablasyon tedavileri bu riski azaltmaktadır.

Olgu: 6,5 yaşında kız olgu, başvuru günü uykudan kusma yakınması ile uyanması ve gün içinde iki kez daha kusması olması sebebi ile acil servise başvurdu. Soluk ve tedirgin görünen hastanın fizik muayenesinde, kardiyak nabzı: 218/dk, kan basıncı: 91/64 mmHg, vücut sıcaklığı:36,5 derece, solunum sayısı: 24/dk olduğu görüldü, zayıf perfüzyona bağlı soğuk ekstremiteler dışında sistemik muayenesinde özellik saptanmadı. Hastanın yapılan EKG'de supraventriküler taşikardi (SVT) ile uyumlu olacak şekilde kalp hızı: 207/dk (bu yaşa uyan sinüzal taşikardi sınırı 140), p dalgası yok, dar QRS, sabit RR intervali olduğu görüldü. Hastanın kan sayımı normal, kan gazı olağan, biyokimyasal analizinde karaciğer ve böbrek fonksiyon testleri olağan olarak saptandı. Çekilen posterioanterior akciğer grafisinde kardiyak anormallik görülmedi. Hastanın öyküsü derinleştirildiğinde,başvuru-

dan iki gün önce çarpıntı, dudaklarda morarma yakınması olduğu öğrenildi. Hasta acil serviste monitörize edildi ve vagal manevra uygulandı (öksürme, ıkınma). Damar yolu açılarak adenozin uygulanması planlanan hastanın vagal manevra sonrası SVT atağının gerilediği görüldü. Hastanın çekilen kontrol EKG'sinde, kalp hızı:123/dk ve kısa PR ve delta dalgası izlendi. Hastada WPW sendromu düşünülerek kardiyoloji konsültasyonu yapıldı. Kardiyoloji ekibi tarafından yapılan Ekokardiografisinde özellik saptanmayan hastada manifest aksesuar yolun risk değerlendirilmesi ve kateter ablasyon işlemi planlanarak ilgili merkeze yönlendirildi. Hasta genel anestezi altında ablasyon işlemine alındı. Yapılan risk değerlendirilmesinde aksesuar yol efektif refraktif peryodu (APERP) 280 msn bulundu. Aksesuar yol adenosin yanıtsız idi. Atrial ekstrastimülasyon ile hastada SVT indüklendi. Daha sonra SVT atrial stimülasyon ile sonlandırıldı. Yapılan delta MAP de en erken AV iletinin sağ anteroseptal bölgede olduğu izlendi. Soğumanın etkisiyle aksesuar yol kaybolduğu izlendi. Bu bölgeye Toplam 7 adet lezyon verilerek beklemeye geçildi. Bekleme sonrası herhangi bir SVT indüklenmedi ve işlem komplikasyonsuz olarak sonlandırıldı.

Tartışma: WPW EKG paterni populasyonun %0.15-%0.25'inde görülmektedir ve bunların1/3'ünde on yıllık izlemde aritmi geliştiği düşünülmektedir. Özellikle pediatri popülasyonunda ilk aritmik atak olarak VF ve ani ölüm daha sık görülmektedir. Santinelli ve ark. yaptığı çalışmada en dikkat çekici bulgu olarak, WPW'lu hastaların minimal aritmisi ya da bulantı, karın ağrısı ve şişlik, anksiyete ve ani yorulma gibi atipik semptomları olduğu görülmüş. Bizim olgumuz da kusma yakınması mevcuttu. WPW olgularında, aksesuar yolağın etkin refrakter periyodunun 250ms üzerinde olması bu yolağın riskli olduğunu göstermekte ve ablasyon tedavisi önerilmektedir. Olgumuzda da refrakter periyod 280ms bulundu ve aksesuar yolağa ablasyon tedavisi uygulandı.

Sonuç: WPW sendromu gürültülü bir tablo yerine asemptomatik ya da atipik bulgular ile seyredebilir. EKG'de delta dalgası saptanan tüm hastalar elektrofizyolojik olarak değerlendirilerek risk faktörleri yönünden araştırılmalıdır. Risk faktörü saptanan hastalarda uygulanacak ablasyon tedavisi ile olası ani ölümler önlenebilir

Anahtar Kelimeler: Supraventriküler Taşikardi, Wolf Parkinson Sendromu, Ablasyon, Çocuk

P-068[Çocuk Acil]
Çocuk Acil Serviste İntussepsiyon: 3 Yıllık Retrospektif Çalışma

Caner Turan[1], Zafer Dökümcü[2], Ali Yurtseven[1], Petek Bayındır[3], Eylem Ulaş Saz[1]
[1]Ege Üniversitesi Tıp Fakültesi, Çocuk Sağlığı ve Hastalıkları Ana Bilim Dalı, Çocuk Acil BD
[2]Ege Üniversitesi Tıp Fakültesi, Çocuk Cerrahisi Ana Bilim Dalı
[3]Ege Üniversitesi Tıp Fakültesi, Radyoloji Ana Bilim Dalı

Giriş: İntussepsiyon (IS), barsağın proksimal kısmının distal barsak segmentinin içine girerek invaginasyon olmasıdır. Çocukluk çağında, özellikle 3 ile 12 ay arasındaki çocuklarda intestinal obstrüksiyonun en sık sebebidir. Anatomik olarak %90'ı ileokolik intussepsiyon şeklinde prezente olmaktadır. Enfeksiyona sekonder gelişen lenfoid hiperplazi yada inkoordine peristaltik hareketler sebebi ile oluşabilirken olguların %90'ında etiyoloji saptanamamaktadır.

Amaç: 1. Çocukluk çağında geçirilen viral enfeksiyonlar ile IS arasındaki ilişkiyi araştırmak 2. IS'da viral ajanların (adenovirüs, rotavirüs, enterovirüs) insidansını saptamak.
3. IS tanısı konulan hastaların tedavi modalitesi ve komplikasyonlarını değerlendirmek

Gereç ve Yöntem: Ocak 2010-Eylül 2013 tarihleri arasında 0-17 yaş arasında olup Ege Üniversitesi Çocuk Hastanesi Çocuk acil servise başvuran ve IS tanısı konulan tüm hastalar retrospektif olarak çalışmaya dahil edildi. Hastaların demografik verileri, klinik bulguları, acil serviste bakılan hemogram, biyokimyasal değerleri, radyolojik görüntülemeleri, dışkı hücre kültürleri değerlendirildi. Tedavi şekli ve rekürrens sıklığı analiz edildi.

Bulgular: Çalışmaya 103 hasta dahil edildi. Hastaların %61.4'ü erkek ve %36'sı bir yaş altındaydı (median 18 ay). IS yeri olarak %81.6'sı ileokolik, %7.8'i kolokolik, %4.9'u ileoileal saptandı. Hastaların %23'ünde (n=24) yakın zamanda geçirilmiş üst solunum yolu enfeksiyonu, %26'sında (n=27) akut gastroenterit öyküsü mevcuttu. Klinik bulgular sıklık sırasında göre karın ağrısı(%73), safrasız kusma(%49), kanlı dışkılama(%40) olarak saptandı. Olguların 66'sından dışkı örnekleri alınabildi, 50'sinde (%75.7) virüs izole edildi. Dışkı hücre kültürlerinde %25 Adenovirüs, %23 diğer virüsler (rotavirüs, enterovirüs) saptandı. Hastaların %11.7'sinde spontan redüksiyon olurken %64.1'ine hidrostatik redüksiyon ve %24.2'sine cerrahi redüksiyon uygulandı.

Sonuç: IS sıklıkla karın ağrısı ve kusma ile prezente olmaktadır. İrritabilite, kusma ve kanlı dışkılama özellikle 12 ay altındaki çocuklarda İS düşündürmelidir. Ayrıca, yakın zamanda geçirilmiş olan üt solunum yolu enfeksiyonları ya da akut gastroenteritler sonrasında IS riskinin artmaktadır.

Anahtar Kelimeler: intussepsiyon, çocuk, acil, invajinasyon, adenovirus, rotavirus

P-069[Çocuk Acil]
Difenbahya Kardiyak Enzim Yüksekliğine Neden Olabilir mi?

Sinan Oğuz[1], Selman Kesici[2], Nilden Tuygun[1], Can Demir Karacan[1]
[1]Sağlık Bilimleri Üniversitesi Ankara Dr. Sami Ulus Kadın Doğum, Çocuk Sağlığı ve Hastalıkları Eğitim ve Araştırma Hastanesi, Çocuk Acil Kliğini
[2]Sağlık Bilimleri Üniversitesi Ankara Dr. Sami Ulus Kadın Doğum, Çocuk Sağlığı ve Hastalıkları Eğitim ve Araştırma Hastanesi, Çocuk Yoğun Bakım Ünitesi

Zehirlenmeler çocuk acil servislerine başvurularının önemli bir kısmını oluşturur. Kaza ile olan zehirlenmelerin %80'i 5 yaş altındaki çocuklarda görülür ve çocukluk zehirlenmelerinin büyük çoğunluğu evde olur. Bir yaşından küçük çocukların zehirlenmeleri genellikle ilaçların hatalı kullanılması sonucu ortaya çıkarken, daha büyük çocuklarda merak ve ulaşılabilir ev ürünleri ile olur. Bu yazıda ağızdan difenbahya alımı sonrası kardiyak enzim yüksekliği saptanan ve destek tedavileri ile düzelen bir çocuk olgu sunularak, genelde lokal reaksiyonlara yol açan bu bitkinin kardiyak enzim yüksekliği yapabileceğine dikkati çekmek amaçlanmıştır. On sekiz aylık kız olgu ismi bilinmeyen ev bitkisi yeme sonrası çocuk acil servisine getirildi. Olay sonrası yakınması olmayan olgunun ilk olarak dış merkeze başvurduğu mide lavajı yapıldığı ve aktif kömür verildiği izlem ve tedavinin devamı için hastanemize sevk edildiği öğrenildi. Acil servise başvurduğunda bilinci açık vital bulguları stabildi. Fizik muayenede patolojik bulgu saptanmadı. EKG'si normaldi. Tam kan sayımı ve biyokimya değerlerinde normal sınırlarda olan olgunun troponin I değeri 0,11 ng/mL (0-0.06) olarak saptandı. Bitki evden getirildi ve difenbahya olduğu anlaşıldı. İzlemin sekizinci saatinde troponin I değeri normal sınırlara gerileyen ve ek sorunu olmayan olgu şifa ile taburcu edildi. Difenbahya yaprağında bulunan iğsi kalsiyum oksalat kristalleri ve preolitik enzimler yerel doku hasarına ve ödeme neden olabilirler. Çoğu olguda selim bir klinik durum olmakla beraber, doku ödemi solunum yolunu tıkayarak ölüme neden olabilir. Çocukların evlerde sıklıkla yetiştirilen bu tür bitkilerden uzak tutulması gerekir.

Anahtar Kelimeler: çocuk, zehirlenme, difenbahya, troponin I

P-070[Çocuk Acil]
Özefagusta Sıra Dışı Bir Yabancı Cisim: Kirpi Eti

Sinan Oğuz[1], İbrahim Karaman[2], Nilden Tuygun[1], Ayşe Karaman[2], Burak Ardıçlı[2], Can Demir Karacan[1]
[1]Sağlık Bilimleri Üniversitesi Ankara Dr. Sami Ulus Kadın Doğum, Çocuk Sağlığı ve Hastalıkları Eğitim ve Araştırma Hastanesi, Çocuk Acil Kliğini
[2]Sağlık Bilimleri Üniversitesi Ankara Dr. Sami Ulus Kadın Doğum, Çocuk Sağlığı ve Hastalıkları Eğitim ve Araştırma Hastanesi, Çocuk Cerrahisi Kliğini

Özefagusda yabancı cisimler beş yaş altı çocuklarda daha sık görülmektedir. Geç tanı konulduğunda gelişen komplikasyonlar hayatı tehdit edebilir. Özefagus dar anatomik yapısından dolayı yabancı cisimlerin sıklıkla takınabildiği bir organdır. Tanı öykü, fizik inceleme ve radyolojik tetkikler ile konmaktadır. Bu yazıda atipik prezentasyonla başvuran ve özefagusta sıra dışı bir yabancı cisim saptanan çocuk olgu sunulmuştur. On altı yaşında kız hasta dış merkezden çocuk acil kliniğimize menenjit ön tanısı ile sevk edildi. Beş gündür ateşinin olduğu, yemek yiyemediği ve kusmasının olduğu öğrenildi. Fizik muayenesinde vücut sıcaklığı 39°C, kan basıncı 110/70 mm/Hg olarak saptandı. Taşikardi ve takipne dikkati çekiyordu. Oksijensiz saturasyonu %92 saptandı, maske ile O2 desteği başlandı. Belirgin ense sertliği ve meningeal irritasyon bulguları olmayan hastanın boyun hareketlerinde kısıtlılık mevcuttu. Derin boyun enfeksiyonu veya ek patolojiler açısından çekilen bilgisayarlı boyun tomografisinde; torakal 1. vertebra seviyesinde, trakea posteriorunda, özefagus lokalizasyonunda, özefagus lümeni dışına da uzanan transvers ve oblik seyir gösteren yaklaşık 35 mm uzunluğunda, 3 mm kalınlığında, kemik ile benzer dansitede yabancı cisim saptandı. Bu düzeyde paramediastinal alanda hava değerleri, çevre yağ planlarında kalınlaşma ve kirlenme özefagus perforasyonuna sekonder mediastinit lehine yorumlandı. Öykü derinleştirildiğinde beş gün önce şifa niyeti ile kirpi eti yediği yemek sırasında boğazında takılma hissettiği ve yakınmalarının bu olay sonrasında başladığı öğrenildi. Hasta, özefagus yabancı cismine bağlı özefagus perforasyonu ve mediastinit tanıları ile çocuk yoğun bakım ünitesine yatırıldı geniş spektrumlu antibiyotik tedavisi başlandı. Endoskopik yöntem ile kirpiye ait keskin kenarlı kemik yapı içeren et parçası çıkarılan hasta izleminin yedinci günü sorunsuz olarak taburcu edildi. Özefagus yabancı cisimleri hayatı tehdit edebilecek komplikasyonlara neden olabilir. Erken tanı ve tedavi önemlidir. Tedavide özefagoskopi ile yabancı cismin çıkarılması güvenilir bir yöntemdir.

Anahtar Kelimeler: çocuk, yabancı cisim, özefagoskopi, mediastinit, özefagus perforasyonu

P-071[Çocuk Acil]
Çocuk Acil Servisinde İzole Kafatası Kırıkları: 106 Olgunun Değerlendirilmesi

Sinan Oğuz, Deniz Tekin, Tuğçe Nalbant, Aytaç Göktuğ, Funda Kurt, Emine Suskan
Ankara Üniversitesi Tıp Fakültesi, Çocuk Sağlığı ve Hastalıkları, Çocuk Acil Bilimdalı, Ankara

Giriş: İzole kafatası kırklarında cerrahi müdahale genellikle gerekmemektedir. Ancak hastalar izlem için hastaneye yatırılmakta veya acil servis gözlem odalarında tutulmaktadır. Bu çalışmada çocuk acil servisimize kafa travması sonrası başvuran ve izole kafatası kırığı saptanan olguları geriye dönük olarak değerlendirmeyi amaçladık.

Hastalar ve Yöntem: 01.07.2012–30.06.2015 tarihleri arasında Ankara Üniversitesi Çocuk Acil Bilim Dalına kafa travması sonrası izole kafa kırığı saptanan hastalar hastane bilgi işlem kayıtları kullanılarak geriye dönük olarak incelendi. İntrakranyal kanama, deplese fraktür ve eşlik eden başka sistem yaralanması olan olgular çalışma dışında tutuldu. Öncelikli olarak hastaneye yatış sıklığı değerlendirildi. İkincil olarak demografik özellikler, cerrahi müdahale gerekliliği, tekrarlanan tomografiler, hastanede yatış süresi incelenerek değerlendirilmiştir. Çalışma öncesinde etik kurul onayı alınmıştır.

Bulgular: Çalışma süresi içerisinde 137 olguda kafatası kırığı saptanmıştır. 21 olgu intrakranyal kanama, deplese fraktür ve eşlik eden başka sistem yaralanması olması nedeni ile değerlendirilmeye alınmamıştır. Çalışmaya dâhil edilen 106 olgunun 68'i (%64,2) erkek, 38'i(%35,8) kızdı. Travmaların çok büyük bir kısmının düşmeye bağlı olduğu saptanmıştır. En sık yakınmanın bulantı-kusma ve uyku hali olduğu görülmüştür. Direk kafa grafilerinin sadece %48'inde kafa kırığına ait bulgu görülmüştür. 67 (%63,2) olguda birden fazla beyin tomografisi çekilmiş, ancak hiçbir olguda ek kötüleşme saptanmamıştır. En sık parietal ve oksipital kemiklerin kırıldığı görülmüştür. Olguların %65'inin çocuk acil gözlem odasında, yatış süresi ortalama: 13,5 saat, %35'inin beyin cerrahisi servisinde, yatış süresi ortalama 2,1 gün, izlendiği görülmüştür. Hiçbir olgunun cerrahi girişime ihtiyacı olmamıştır. Sonuç: İzole kafatası kırıkları çoğunlukla çocuk acil servis gözlem odasında izlenmiş ve hiçbir olguya cerrahi girişim yapılmamıştır. İzole kafatası kırığı olan çocukların çocuk acil servislerinde güvenle izlenebileceği düşünülmüştür. Tekrarlanan bilgisayarlı tomografilerde kötüye gidiş saptanmamıştır. Klinik olarak stabil olgularda birden fazla bilgisayarlı tomografi tetkiki yapmanın olguların tedavisine katkısı olmadığı düşünülmüştür.

Anahtar Kelimeler: çocuk, kafa travması, izole kafatası kırığı, bilgisayarlı tomografi

P-072[Çocuk Acil]
Çocuk Acil Servisinde Akut Apandisit Tanısında Pediatrik Apandisit Skorlaması ve Ultrasonografinin Güvenilirliği

Bahri Elmas
Sakarya Üniversitesi Tıp Fakültesi Pediatri Anabilim Dalı, Sakarya

Amaç: Akut apandisit çocuklarda karın ağrısı nedeni ile çocuk acil servislere yapılan başvurularda cerrahi gerektiren en sık patolojidir. Çocuklarda özellikle süt çocukluğu çağında tipik klinik bulgular bulunmayabilir. Tanıda gecikme perforasyon, peritonit, apse gibi komplikasyonların gelişmesi ile mortalite ve morbiditede artışa yol açmaktadır. Bu nedenle tanıya yardımcı görüntüleme yöntemleri ön plandadır. Ancak görüntüleme imkanlarının yeterli olmadığı veya görüntüleme istenecek hastaların doğru seçiminde klinik skorlamalar önem kazanmıştır. Çalışmamızda akut apandisitli çocuk hastalarda akut faz reaktanları ile birlikte pediatrik apandisit skorlamasının tanıdaki güvenilirliğinin araştırılması amaçlanmıştır.

Gereç ve Yöntem: Klinik, laboratuvar ve ultrasonografi bulguları ile akut apandisit tanısı konulan ve apendektomi uygulanan 2-17 yaş arası 49 hasta çalışmaya alınmıştır. Dört hastada histopatolojik olarak apandisit olmadığı tespit edilmiştir. Hastaların pediatrik apandisit skorları, tam kan tetkiki, nötrofil/lenfosit oranları, c-reaktif protein, sedimantasyon, batın ultrasonografisi ve histopatolojik bulguları prospektif olarak değerlendirilmiştir.

Bulgular: Akut apandisitli 49 hastanın ortanca yaşları 12.5 yıl(2-17 yıl) ve 27(%55)'si erkek idi. Pediatrik apandisit skorlamasında sağ alt kadranda hassasiyet 46(%94), öksürük, perküsyon veya zıplama ile birlikte ağrı 41(%84), 10000/mm3 üzerinde lökosit sayısı 41(84), bulantı veya kusma 39(%80), iştahsızlık 38(%78), 7500/mm3 üzerinde bant nötrofil sayısı 29(%60), yer değiştiren ağrı 26(%53), 38 °C üzerinde ateş 14(%29) hastada pozitif idi ve ortanca skor puanı 8(4-10) bulundu. Pediatrik apandisit skor puanı ile ultrasonografik olarak ölçülen apandiks çapı(r:0.48, p=0.001) ve patolojik piyeslerden ölçülen apandiks çapı arasında(r:0.39, p=0.01); ultrasonografik çap ile patolojik piyes çapları arasında(r:0.59, p<0.01) anlamlı korelasyon saptandı.

Patolojik piyes çapları ile lökosit sayısı(r:0.28, p=0.07), CRP(r:-0.04, p=0.80), sedimantasyon(r:0.08, p=0.60) değerleri arasında anlamlı korelasyon bulunmazken sadece nötrofil/lenfosit oranları arasında(r:0.35, p=0.02) anlamlı korelasyon saptandı. Benzer şekilde pediatrik apandisit skor puanı ile sadece nötrofil/lenfosit oranları arasında(r:0.308, p=0.026) anlamlı korelasyon mevcuttu. Pediatrik apandisit skorlamasının duyarlılığı %60 ve özgüllüğü %50, pozitiflik prediktif değeri %93, negatif prediktif değeri %10, genel doğruluk %59 olarak bulundu. Ultrasonografinin duyarlılığı %96, özgüllüğü %75, pozitif prediktif değer %97, negatif prediktif değer %60, genel doğruluk %93 olarak bulundu.

Sonuç: Çocukluk çağında akut apandisitlerde komplikasyon gelişme riski yüksektir ve tipik klinik bulgular ile tanı konulması güçtür. Tanıda ultrasonografi oldukça güvenilir bir metottur. Pediatrik apandisit skorlaması ultrasonografi yapılması gereken hastaların tespitinde bir gösterge olarak kullanılabilir. Özellikle ultrasonografiye kolay ulaşılamayan merkezlerde çocuk acilde klinik yaklaşımda tanıya yardımcı olabilir.

Anahtar Kelimeler: Akut apandisit, pediatrik apandisit skoru, ultrasonografi

P-073[Çocuk Acil]

2015-2016 İnfluenza Sezonunda Pandemik İnfluenza Tanısı Nedeniyle Yatırılarak İzlenen Olguların Değerlendirilmesi

Rukiye Ünsal Saç, Medine Ayşin Taşar, Latife Güder, Nurdan Kaya, Bülent Alioğlu
S.B. Ankara Eğitim ve Araştırma Hastanesi

Amaç: Akut üst ve alt solunum yolu enfeksiyonu özellikle kış aylarında çocuk acile en sık başvuru nedenlerindendir. En sık etkenler influenza (A, B), parainfluenza, rinovirüs, respiratuvar sinsityal virüs (RSV), human metopneumovirüs, adenovirüs olarak bildirilmektedir. Daha nadir nedenler olarak bakteriyel etkenler bildirilmiştir. Respiratuvar sinsityal virüs sıklıkla akut bronşiolite neden olurken, influenza ise daha sıklıkla ateş, rinit, kas ağrıları, ishal şeklinde seyredebilir. Çalışmanın amacı 2015-2016 influenza sezonunda pandemik influenza tanısı nedeniyle hastanemizde yatırılarak izlenen çocuk olguların değerlendirilmesidir.

Gereç Ve Yöntemler: S.B. Ankara Eğitim ve Araştırma Hastanesi, Çocuk Kliniğinde Aralık 2015-Mart 2016 tarihlerinde Sağlık Bakanlığı'nın "Olgu tanımları ve olgu yönetimi akış şeması" doğrultusunda olası pandemik influenza tanısı alarak yatış endikasyonu konan 103 olgu retrospektif olarak değerlendirildi.
Olgulardan alınan nazofarengeal sürüntü örnekleri Real Time -PCR ile çalışıldı.

Bulgular: Pandemik influenza tanısı ile yatırılarak izlenen 103 hastanın yaş ortancası 6 ay (1 ay- 11 yaş) ve % 44,7'si kız idi. Ateş, olguların hepsinde (%100) saptandı. Öksürük %92,2 ve burun akıntısı %13,6, kas ağrıları %1,9 sıklıkta bildirildi. Olguların beyaz küre sayısı ortalaması 12,5±5,4/mm3, trombosit sayısı ortalaması 358,0±126,9/mm3, C reaktif protein ortancası 1,3 mg/dl (0,1-36), sedimentasyon ortancası 7 mm/saat (1,7-88) olarak saptandı. Olguların %35'i pnömoni+ akut bronşiolit, %19,4 akut bronşiolit, %27,2 pnömoni, %7,8'i Pnömoni +pertusis kliniği ile yatırıldı. Olguların %27,7'sinde nazofarengeal sürüntü örneklerinde etken saptanmadı; %13,9'unda H1N1, %30,7'sinde RSV saptandı. Nazofarengeal sürüntü örneklerinde H1N1 (1.2 yıl, min-max=3 ay-11 yıl) ve mevsimsel influenza (1 yıl, min-max=3 ay-8 yıl) saptanan olguların yaş ortancası RSV saptanan olguların yaş ortancasına (3 ay, min-max=1 ay-2 yıl), etken saptanmayan olguların yaş ortancasına (4 ay, min-max=1 ay-8,5 yıl) göre anlamlı olarak yüksek bulundu (p=0,001). Aynı gruplar arasında beyaz küre sayısı, trombosit sayısı, C reaktif protein ve sedimentasyon değerleri arasında istatistiksel fark saptanmadı (p>0,05). Hastaların klinik olarak yatış tanıları ile nazofarengeal sürüntü örneklerinde saptanan etkenler arasında ilişki saptanmadı (p>0,05).

Sonuç: Çocuklarda pandemik influenzanın kliniği ve laboratuar bulguları diğer etkenler ile benzer olarak saptandı. Pandemik ve mevsimsel influenza olgularının diğer etkenlere göre yaşı daha büyük olgularda saptandığı görüldü.

Anahtar Kelimeler: Pandemik influenza, mevsimsel influenza, 2015-2016 yılları, çocuk

P-074[Çocuk Acil]

Respiratuar Sinsityal Virus Bronşioliti Olgularının Tedavi Gereksinimleri Bakımından Değerlendirilmesi

Yakup Söğütlü, Medya Namdar, Olcay Şah, Gülçin Kurt, Suat Biçer
Marmara Üniversitesi Tıp Fakültesi, Çocuk Sağlığı ve Hastalıkları Ana Bilim Dalı, İstanbul

Amaç: Bu çalışmada, RSV etkenine bağlı bronşiolit olgularının demografik ve klinik özellikleri ile tedavi gereksinimleri arasındaki bağlantının değerlendirilmesi amaçlandı.

Yöntem: Olguların komorbidite varlığı, prematürelik öyküsü, düşük doğum tartısı öyküsü, ek hastalık varlığı, semptomları (ateş, öksürük, rinore, dispne, taşipne, beslenmede azalma), kan gazı bulguları (hipoksemi, hiperkarbi, asidoz), akciğer radyolojisinde infiltrasyon ya da atelektazi varlığı ile, tedavinin uygulandığı bölümler (acil yeşil alan, acil sarı alan, pediatri servisi, yoğun bakım) ve uygulanan tedavi yöntemleri (>1 çeşit bronkodilatör tedavisi, intravenöz sıvı tedavisi, antibiyoterapi, >1 çeşit antibiyoterapi, sistemik steroid tedavisi, inhale steroid tedavisi) arasında karşılaştırma yapıldı. Veriler hastane işletim sisteminden hasta kayıtları incelenerek geriye dönük olarak elde edildi. İstatistiksel değerlendirme Fisher's Exact Test ve Pearson Chi-Square testleriyle yapıldı.

Bulgular: Kasım 2015-Şubat 2016 arasındaki 3 aylık dönemde RSV bronşioliti tanısıyla tedavi alan ve yaşları 2-46 ay arasında (ortalama 8.7 ay) olan 63 olgunun 39'u kız, 24'ü erkekti. Doğum tartıları 1600-4250 gram arasında ve gestasyon yaşları 31-41 hafta arasında olan bu olguların %17.5'inde prematürelik, %27'sinde komorbidite, %30.2'sinde ek hastalık vardı. Başlıca semptom ve bulgular öksürük (%81), rinore (%71.4), dispne (%61), taşipne (%58.7), hipoksemi (%34.9), ateş (%27), dehidratasyon (%25.4) şeklindeydi. Akciğer grafisi olguların %92.1'inde, kan gazı %79.4'ünde, hemogram %77.8'inde, CRP %77.8'inde yapılmıştı. Asidoz %9.5, hiperkarbi %9.5, akciğer grafisinde infiltrasyon %63.5 (parakardiyak infiltrasyon: %59.5, lober infiltrasyon: %4.8, atelektazi %1.6), yüksek CRP (>3.3 mg/L) %28.5, lökositoz %12.7, lökopeni %3.2 olarak bulundu. Olguların %79.4'ünde takip ve tedavi sadece acilde uygulanmış olup, acil yeşil alandan taburculuk %38.1, acil sarı alandan taburculuk %19, servise yatış %34.9 (2 olgu yoğun bakıma alındı), dış merkeze sevk %8 (servis ve yoğun bakım) şeklindeydi. Acilde uygulanan başlıca tedavi yöntemleri salbutamol (%77.8), oksijen tedavisi (%68.3), nebulize steroid (%63.5), intravenöz sıvı (%50.8), antibiyoterapi (%55.6), sistemik steroid (%27), ipratropium bromür (%19), >1 çeşit bronkodilatör (salbutamol+ipratropium bromür: %19), >1 çeşit antibiyoterapi (%17.5), %3 NaCl (%12.7), intravenöz magnezyum sülfat (%1.6) şeklinde sıralanıyordu. >1 çeşit bronkodilatör tedavi, intravenöz sıvı tedavisi, antibiyoterapi uygulanması, nebulize steroid tedavisi, hospitalizasyon ile; komorbidite, hipoksemi, hiperkarbi, asidoz varlığı arasında anlamlı farklılık yoktu (p>0.05). >1 çeşit bronkodilatör tedavi verilenlerde akciğer grafisinde infiltrasyon (p=0.044), taşipne (p=0.041) varlığı; Nebulize steroid tedavisi uygulananlarda taşipne varlığı (p=0.000), antibiyoterapi (p=0.000) ve >1 çeşit antibiyoterapi (p>0.05); İntra-

venöz sıvı tedavisi uygulananlarda akciğer grafisinde infiltrasyon (p=0.006), taşipne (p=0.000) varlığı; Antibiyoterapi uygulananlarda akciğer grafisinde infiltrasyon (p=0.001), taşipne (p=0.002) varlığı; Hospitalize edilenlerde akciğer grafisinde infiltrasyon (p=0.001), taşipne (p=0.000), antibiyoterapi (p=0.001), nebulize steroid tedavisi (p=0.00) varlığı anlamlı olarak fazlaydı.

Sonuçlar: Solunum sayısı, bronşiolit tedavisinde çoklu bronkodilatör, steroid, antibiyotik kullanımı yanında, daha uzun gözlem/tedavi ya da yatış gereksiniminin öngörülmesinde yararlı olabilir. Olguların takip ve tedavisinde, özellikle de mekanik ventilasyon gereksiniminde belirleyici olan hipoksemi ve hiperkarbinin ise bronşiolit tedavisinin ilk aşamalarında uygulanan intravenöz sıvı, bronkodilatör tedavi, antibiyoterapi ve hatta hospitalizasyon bakımından belirleyici olmadığı görülmektedir.

Anahtar Kelimeler: Bronşiolit, RSV, taşipne, tedavi

P-075[Çocuk Acil]
Yüksek Enerjili Travmaya Maruz Kalan Çocuklarda Ciddi Yaralanma Belirteçleri

Murat Anil[1], Serdar Sarıtaş[1], Alkan Bal[1], Yüksel Bıcılıoğlu[1], Gamze Gökalp[1], Ayşe Berna Anıl[3], Fulya Kamit Can[2], Neslihan Zengin[2], Fatih Durak[2]
[1]Sağlık Bilimleri Üniversitesi Tıp Fakültesi Tepecik Eğitim ve Araştırma Hastanesi Çocuk Acil Servisi
[2]Sağlık Bilimleri Üniversitesi Tıp Fakültesi Tepecik Eğitim ve Araştırma Hastanesi Çocuk Yoğun Bakım Ünitesi
[3]İzmir katip Çelebi Üniversitesi Tıp Fakültesi Çocuk Yoğun Bakım Bilim Dalı

Giriş ve Amaç: Travma çocuklarda en sık görülen mortalite ve morbidite nedenlerinden biridir. Bu çalışmada künt yüksek enerjili travma nedeniyle çocuk acil servisine başvuran çocuklarda başvuru anında saptanan klinik ve laboratuvar bulgularının ciddi yaralanmayı öngörmedeki etkinliği incelenmesi amaçlanmıştır.

Gereç-Yöntem: Sağlık Bilimleri Üniversitesi İzmir Tepecik Eğitim ve Araştırma Hastanesi Çocuk Acil Servisi'ne 01.07.2014-31.07.2015 tarihleri arasında künt yüksek enerjili travma nedeniyle başvuran çocuk olgular prospektif olarak değerlendirildi. Hastaneye yatırılma veya acil serviste ex olma durumu ciddi travma (Grup 1), acil servisten taburcu edilenler basit travma (Grup 2) olarak kabul edildi. Başvuru anında saptanan klinik bulgulara göre Pediatrik Travma Skoru (PTS), Revize Travma Skoru (RTS) ve Glaskow Koma (GKS) hesaplandı.

Bulgular: Çalışmaya toplam 213 olgu (ortalama yaşları 6,1 ± 3,9 yıl; minimum: 1 ay, maksimum: 15 yıl; 70 kız, 143 erkek) dahil edildi. Araç dışı trafik kazası (93 hasta, %43,7) ve yüksekten düşme (74 hasta, %34,7) en sık iki travma nedeni olarak belirlendi. En sık kraniyal tomografide patolojik bulgu saptandı (68 olgu, % 31,9). Olguların 66'sı (%29,6) servise, 36'sı (%16,9) ise Çocuk Yoğun Bakım Ünitesine (ÇYBÜ) yatırıldı. İki hasta (%0,9) acil serviste ex oldu. Toplam 35 olgu (%16,4) ameliyata alındı. Buna göre 105 olgu Grup 1'e, 108 olgu ise Grup 2'e dahil oldu. İki grup başvuru anında saptanan vital bulgular, ilk laboratuvar tetkikleri, PTS ve RTS açısından karşılaştırıldı ve ardından lojistik regresyon testi ile yeniden analiz edildi: Anormal solunum sayısı, GKS<15, lökositoz, glikoz>140 mg/dl, uzamış aktive parsiyel tromboplastin zamanı ve PTS anlamlı saptandı (p<0,05).

Sonuç: Çocuk travma hastalarında başvuru anında saptanan vital bulgular, temel laboratuvar tetkikleri ve PTS ciddi travmayı öngörmede faydalı parametrelerdir.

Anahtar Kelimeler: Çocuk travma, pediatrik travma skoru, revize travma skoru, Glaskow koma skoru

P-076[Çocuk Acil]
Bronşiyolitli Çocuklarda Yoğun Bakıma Yatış için Risk Faktörleri

Murat Anil[1], Esin Alpagut Gafil[1], Yüksel Bıcılıoğlu[1], Gamze Gökalp[1], Alkan Bal[1], Emel Berksoy[1], Ayşe Berna Anıl[3], Fulya Kamit Can[2], Fatih Durak[2], Neslihan Zengin[2]
[1]Sağlık Bilimleri Üniversitesi Tıp Fakültesi Tepecik Eğitim ve Araştırma Hastanesi Çocuk Acil Servisi
[2]Sağlık Bilimleri Üniversitesi Tıp Fakültesi Tepecik Eğitim ve Araştırma Hastanesi Çocuk Yoğun Bakım Ünitesi
[3]İzmir katip Çelebi Üniversitesi Tıp Fakültesi Çocuk Yoğun Bakım Bilim Dalı

Giriş ve Amaç: Bronşiyolit, küçük hava yollarını etkileyen bir enfeksiyon hastalığı olup, özellikle sonbahar ve kış aylarında bebeklerin en sık hastaneye yatış nedenidir. Bu çalışmanın amacı, acil servise başvuran bronşiyolitli çocuklarda başvuru sırasında saptanan klinik, laboratuvar ve radyolojik bulguların çocuk yoğun bakım ünitesine (ÇYBÜ) yatışı öngörmedeki yerinin araştırılması amaçlanmıştır. Sağlık Bakanlığı İzmir Tepecik Eğitim ve Araştırma Hastanesi Çocuk Acil Servisi'nde 01.01.2014 ile 31.12.2015 tarihleri arasında bronşiyolit tanısı alan ve hastaneye yatırılan toplam 925 hasta (yaş ortalaması: 6,2±4,4 ay; erkek / kız: 587/ 338) retrospektif olarak değerlendirildi. Olguların 55'i (%5,9) ÇYBÜ'ne yatırıldı. Prematüre doğum, altta yatan kronik hastalık, vücut sıcaklığı>38 °C, ciddi taşikardi (0-12 ay > 160/dk; 12-24 ay: 150/dk), ciddi takipne (1-6 ay >70/dk; 6-12 ay >60/dk; 1-2 yaş >50/dk), oksijen saturasyonu <%90, dehidratasyona ait fizik bakı bulguları, yardımcı solunum kaslarının solunuma katılması, venöz pH <7,30 ve akciğer grafisinde atelektazi varlığı ÇYBÜ'ne yatanlarda daha sık saptandı (p<0,05). Ancak lojistik regresyon analizinde vücut sıcaklığı>38 °C, oksijen saturasyonu <%90, dehidratasyona ait fizik bakı bulguları, venöz pH <7,30 ve akciğer grafisinde atelektazi varlığı en anlamlı parametrelerdi (p<0,05). Sonuç olarak yüksek ateş, oksijen saturasyonunun <%90, dehidratasyon, belirgin asidoz ve akciğer grafisinde atelektazi olan bronşiyolitli hastaların ÇYBÜ'ne yatış riski daha yüksektir.

Anahtar Kelimeler: Bronşiyolit, Çocuk acil servisi, Çocuk Yoğun Bakım

P-077[Çocuk Acil]
Çocuklarda Alt Solunum Yolu Enfeksiyonu Tanısında Toraks Ultrasonunun Yeri

Aykut Çağlar, Emel Ulusoy, Anıl Er, Fatma Akgül, Hale Çitlenbik, Durgül Yılmaz, Murat Duman
Dokuz Eylül Üniversitesi Hastanesi Çocuk Acil Bilim Dalı, İzmir, Türkiye

Amaç: Dünyada her yıl yaklaşık 10 milyon çocuk ölmektedir. Bu ölümlerin en önemli sebebi pnömonidir. Pnömoni tanısında akciğer direkt grafisi radyasyon riski ve tanı değerinin düşük olması nedeniyle rutin olarak önerilmemektedir. Yatak başı ultrasonografi kullanımı son yıllarda acil servislerde pek çok farklı alanda rutin olarak kullanım alanı bulmuştur. Ultrasonun pnömoni tanısındaki yeri ile ilgili veriler henüz sınırlıdır. Bu çalışmanın amacı çocukluk çağı pnömoni olgularında toraks ultrasonografisinin etkinliğini araştırmaktır.

Gereç ve Yöntemler: Bu çalışmaya Eylül 2015 – Nisan 2016 tarihleri arasında, 1 ay ile 18 yaş arasında çocuk acil servisine başvuran, klinik olarak alt solunum yolu hastalığı düşünülen ve akciğer filmi çekilen hastalar alındı. Tüm hastaların yaş, cinsiyet ve klinik özellikleri kaydedildi. Ultrasonografik değerlendirme, acil ultrasonu konusunda deneyimli çocuk acil uzman hekimi tarafından, hastaların fizik muayene ve akciğer grafisinden kör olarak yapıldı. Hastaların akciğer filmleri ise yine hastalardan ve ultrason sonucundan kör olarak farklı bir ço-

cuk acil uzman hekimi tarafından değerlendirildi. Pnömoni tanısı için kriter olarak klinisyenin klinik ve fizik muayene bulguları alındı.

Bulgular: Çalışmaya 104 hasta alındı. Üç hastadan ikisi veri eksikliği biri de pnömotoraks olması nedeni ile çalışma dışı bırakıldı. Değerlendirmeye alınan 101 hastanın ortanca yaşı 3 yıl (ÇAA:1 – 5 yıl) ve %65,3'ü erkekti. Klinik ve fizik muayene bulguları ile hastaların %72,3'ünde pnömoni, %27,7'sinde ise diğer alt solunum yolu hastalıkları tanıları konuldu. Klinik olarak pnömoni düşünülen olguların, %69,8'inde akciğer grafisinde, % 79,4'ünde ise ultrasonografik olarak pnömoni bulguları saptandı. Pnömoni tanısında akciğer ultrasonunun duyarlılığı %69,8, özgünlüğü %78,5 iken ultrasonun duyarlılığı %79,4, özgünlüğü ise %75,0 saptandı. Ayrıca klinik olarak pnömoni düşünülmeyen 7 hastada ultrasonografi ile pnömoni tanısı konuldu. Ultrasonografide en sık görülen bulgu paçavra bulgusuydu (%71,2). Diğer bulgular ise sırasıyla: dinamik hava bronkogramı, hepatizasyon, dörtgen bulgusu, sinüzoidal bulgu ve B çizgilerinde artıştı. Plevral sıvı saptanmasında akciğer grafisine göre ultrasonografinin duyarlılığı %100, özgünlüğü ise %92,7 bulundu.

Sonuç: Bu çalışmada çocuk acilde, alt solunum yolu enfeksiyonu düşünülen olgularda ultrason kullanımının, direkt akciğer grafisine göre daha tanısal olduğu, radyasyon riski olmaması ve yatak başı uygulanabilmesi nedeniyle daha avantajlı olduğu saptanmıştır.

Anahtar Kelimeler: Acil, çocuk, pnömoni, ultrasonografi.

P-078[Çocuk Acil]

Nörofibromatözis Tip 1'de Hamartom İçine Kanama: Olgu Sunumu

Caner Turan[1], Ali Yurtseven[1], Cenk Eraslan[2], Tuncer Turhan[3], Eylem Ulaş Saz[1]
[1]Ege Üniversitesi Tıp Fakültesi, Çocuk Sağlığı ve Hastalıkları Ana Bilim Dalı, Çocuk Acil BD
[2]Ege Üniversitesi Tıp Fakültesi, Radyoloji Ana Bilim Dalı
[3]Ege Üniversitesi Tıp Fakültesi, Beyin ve Sinir Cerrahisi Ana Bilim Dalı

Giriş: Nörofibramatozis tip 1 (NF 1), en yaygın fakomatoz olup olguların %50'si spontan mutasyonla geri kalanı da otozomal dominant geçiş ile oluşmaktadır. Nörofibromatozis tip 1 "cafe-au-lait" lekeleri, nörofibromlar, pleksiform nörofibromlar, aksiller ve inguinal çillenme, optik gliom, parankimal gliom ve T2A manyetik rezonans görüntülemede (MRG) serebellum, pons, mezensefalon, internal kapsül ve bazal gangliyonlarda hiperintens lezyonlarla karakterizedir.Bu lezyonlara eşlik eden nörolojik bir problemin olmaması ve lezyonların açıkça benign özellikler göstermesi nedeniyle bu lezyonların hamartom, heterotopi veya myelini değişmiş bölgeler olduğu düşünülmektedir. Bu sunumda NF 1 tanılı ve serebral hamartom sebebi ile takip edilen olgunun izlemde gelişen komplikasyonunu sunduk.

Olgu: 14 yaşında erkek olgu, NF 1 sebebi ile izlenen, serebral ve serebellar hamartomları sebebi ile çocuk onkolojisi tarafından takip edilen olgunun başvuru günü sol üst kolda his kaybı ve ağız çevresinde uyuşukluk olması sebebi ile acil servise başvurdu. Acil serviste yapılan fizik muayenesinde, kardiyak nabzı: 96/dk, solunum sayısı:24/dk, kan basıncı 106/72mm Hg, vücut sıcaklığı 36.9°C; nörolojik muayenesinde bilinç açık, oryante, koopere, dört ekstremite de aktif, hareketli, sol üst ekstremitede duyu kaybı mevcut, derin tendon refleksleri normoaktif, sol santral fasial paralizi mevcuttu. Hastanın bakılan hemogram ve biyokimyasal analizlerinde özellik saptanmadı. Radyolojik değerlendirmede, çekilen kranial Bilgisayarlı Tomografisinde sağ serebral hemisfer içerisinde çevresinde ödem alanı barındıran boyutları yaklaşık 5x4.8 cm ölçülen santralinde nekrotik komponenti bulunan yer yer heterojen hemorajik ürünlere ait hiperdens dansiteler barındıran kitlesel oluşum olduğu görüldü. Hastanın kranial MRG'si çekildi ve sağ serebral hemisferde frontal lobda en geniş yerinde yaklaşık 5x4.4x4.4 cm boyutlarında santrali kistik nekrotik özellikte post kontrast serilerde periferindeki solid kısımlarda heterojen kontrastlanma izlenen çevresinde belirgin ödem sahası bulunan intraaksiyel yerleşimli kitlesel oluşum görüldü. Hastanın radyolojik tetkikleri sonucunda kitle içine kanama olduğu görüldü. Yaklaşık 16 ay önce çekilen kranial MRG'sinde sağ serebral hemisfer frontoparietal bölgede en geniş yerinde yaklaşık 0.9 cm ölçülen T2 FLAIR ağırlıklı sekanslarda hiperintens görünümde nodüler lezyon olduğu ve hamartom lehine değerlendirildiği öğrenildi. Acil servisteki izleminde komplikasyon gelişmeyen hasta nöroşirürji yoğun bakıma yatırıldı. Nöroşirürji tarafından opere edilen hastada kanamış halde olan yüksek dereceli glial tümör düşünüldü. Çıkarılan kitlenin patolojik değerlendirilmesi sonucunda glial tümör olduğu görüldü. Hasta operasyon sonrası serviste izlemi yapıldı ve duyu kusuru ve fasial paralizinde gerileme olduğu görüldü ve poliklinik kontrolüne gelmek üzere taburcu edildi. Sonuç: NF1 olgularının kranial görüntülemelerinde %94 oranında patolojik bulgulara rastlanabilmektedir. En sık izlenen patoloji T2A sekanslarda hiperintens olarak izlenen fokal alanlar olup, sıklıkla bazal gangliyonlarda ve beyaz cevherde izlenir. Bu sinyal intensitelerinin gerçek yapısı bilinmemesine rağmen bu lezyonların glial doku, Schwann hücreleri ve melanosit gibi sellüler yapıları içeren hamartomlar olduğu kabul edilmektedir. Ancak kesin tanı için bu lezyonların yakın izlenmesi gerekmektedir. İzleminde hamartom şeklinde stabil olarak kalabileceği gibi glial tümör olup nörolojik bulgu verebilmektedirler.

Anahtar Kelimeler: Nörofibromatozis, Hamartom, hemoraji, çocuk

P-079[Çocuk Acil]

Çocuk Acil Serviste Solunum Sıkıntısı Olan Çocuklarda Yüksek Akımlı Nazal Oksijen Tedavisi Yanıtsızlığını Belirleyen Faktörler

Anıl Er, Aykut Çağlar, Fatma Akgül, Emel Ulusoy, Hale Çitlenbik, Durgül Yılmaz, Murat Duman
Dokuz Eylül Üniversitesi, Çocuk Acil Bilim Dalı, İzmir

Giriş: İnvaziv olmayan ventilasyon yöntemlerinin solunum sıkıntısı olan çocuklarda kullanımı son yıllarda hızla artmıştır. Bu yöntemlerden biri olan yüksek akımlı nazal oksijen (YANO) etkin ve kolay uygulanabilir olması nedeniyle çocuk acil servislerde yaygın olarak kullanılmaktadır. YANO tedavisinin mukosiliyer klirensi arttırdığı, nazofarengeal ölü boşluğu oksijen ile yıkadığı, üst hava yolu direncini azalttığı, atelektaziyi önlediği ve solunum iş yükünü azalttığı gösterilmiştir. Bazı çalışmalarda YANO tedavisinin entübasyon oranını azalttığı gösterilmiştir. Ancak entübasyon gerekliliği için belirleyici faktörleri değerlendiren kısıtlı sayıda çalışma mevcuttur. Bu çalışmada YANO tedavisinde yanıtsızlık oranını ve yanıtsızlık ile ilişkili faktörleri belirlemek amaçlanmıştır.

Gereç ve Yöntem: Çalışmaya Dokuz Eylül Üniversitesi Çocuk Acil Servisi'ne Ocak 2015 ile Temmuz 2017 tarihleri arasında solunum sıkıntısı nedeniyle başvuran ve YANO tedavisi uygulanan hastalar alınmıştır. Veriler YANO tedavi formları ve hastane elektronik kayıt sisteminden elde edilmiştir. Hastaların yaş, cinsiyet, vücut ağırlığı, yaşamsal bulguları (başvuru sırasında, yüksek akışlı oksijen tedavisine başlarken, tedavinin 30-60-90.dakikası ve 2-3-6-12-24-48.saatinde), mevcut kronik hastalıkları, laboratuvar verileri, akciğer grafileri, uygulanan ilaçların dozu ve süresi, kullanılan yüksek akışlı oksijen cihazının modeli (Optiflow® ve Airvo®), tedavi süresi, akım hızı ve FiO_2, çocuk acilde kalış süresi, çocuk yoğun bakıma yatış durumu ve süresi, hastanede yatış süresi kaydedilmiştir. Hastalarda başka bir non-invaziv ventilasyon yöntemi ya da mekanik ventilasyon ihtiyacı olması tedaviye yanıtsızlık olarak kabul edilmiştir.

Bulgular: Çalışmada YANO tedavisi uygulanan 119 hasta değerlendirilmiştir. Hastaların ortanca yaşı 10 ay (IQR:22), ortalama vücut

ağırlığı 10.4 ± 6.8 kg'dır. Hastaların %42.0'sine lober pnömoni (n=50), %42.0'sine akut bronşiolit (n=50), %14.3'üne interstisyel pnömoni (n=17), %0.8'ine astım atak ve %0.8'ine suda boğulma tanısı ile YANO uygulanmıştır. Hastaların %42.0'sinde tekrarlayan hışıltı atakları ve %22.7'sinde prematüre doğum öyküsü saptanmıştır. Doksan bir hastada (%76.5) nazofarengeal aspiratta PCR ile mikrobiyolojik çalışma yapılmıştır. Bu hastaların %37.4'ünde RSV (n=34), %15.4'ünde Rhinovirus (n=14) ve %9.9'unda Adenovirus (n=9) saptanmıştır. Hastaların %31.9'unda (n=29) etken etken belirlenemezken, %17.6'sında (n=16) ise birden fazla etken tespit edilmiştir. Ortalama YANO uygulama süresi 47.1±32.4 saattir. On yedi hastada (%14.3) YANO tedavisine yanıt alınamamıştır. Bu hastaların 12'sine (%10.0) mekanik ventilasyon, 5'ine (%4.3) ise noninvaviz ventilasyon (BiPAP) uygulanmıştır. Entübasyon kararı için geçen süre ortanca 12,0 saat (IQR: 19.7)'tir. Yanıtlı ve yanıtsız hasta grubu arasında yaş, cinsiyet, tanı, hastalık etkenleri ve başvuru anındaki nabız, solunum sayısı, oksijen saturasyonu, mRDAI skorları açısından anlamlı fark saptanmamıştır. Yanıtsız hastalarda tedavinin ilk saatinde solunum sayısında azalma, ilk kan gazında pH<7.30 ve pCO_2>50mmHg saptanma oranı yanıt alınan hastalara göre daha yüksek bulunmuştur (sırayla p= 0,048, p<0,001 ve p<0,001). Çocuk acilde kalış süresi ortanca 17.0 saat (IQR:24.0) ve hastanede kalış süresi ortanca 7 gün (IQR:5)'dür.

Sonuç: Çalışmamızda YANO tedavisine yanıtsızlık oranı %14,3 ve entübasyon oranı %10,0 bulunmuştur. Tedaviye yanıtsızlığı belirleyen en önemli faktör olarak tedavi öncesi kan gazında pH<7.30 ve pCO_2>50mmHg olması saptanmıştır. YANO tedavisine yanıtsızlığın belirlenmesine yönelik yapılacak çalışmalar farklı ventilasyon yöntemlerinin daha erken dönemde uygulanmasına olanak sağlayacaktır.

Anahtar Kelimeler: yüksek akım nazal oksijen, solunum sıkıntısı, pediatrik

P-080[Çocuk Acil]
Çölyak Hastalığının Nadir Bir Prezentasyonu: Koagülopati

Anıl Er[1], Aykut Çağlar[1], Pınar Kuyum[2], Fatma Akgül[1], Emel Ulusoy[1], Hale Çitlenbik[1], Betül Yandım Aksoy[2], Durgül Yılmaz[1], Nur Arslan[2], Murat Duman[1]
[1]Dokuz Eylül Üniversitesi, Çocuk Acil Bilim Dalı, İzmir
[2]Dokuz Eylül Üniversitesi, Çocuk Gastroenteroloji Bilim Dalı, İzmir

Çölyak hastalığı çocuklarda sıklıkla karın ağrısı, ishal veya kabızlık, büyüme geriliği kliniği ile seyreden immün-aracılı sistemik bir hastalıktır. Ancak son yıllarda bu hastalığın anemi, osteoporoz, boy kısalığı ve koagülopati gibi atipik prezentasyonları üzerinde durulmaktadır. Çölyak hastalığına bağlı koagülopatinin temel nedeni malabsorbsiyona bağlı gelişen vitamin K eksikliğidir. Bu nedenle açıklanamayan koagülopatilerde malabsorbsiyon sendromları akla gelmelidir. Bu posterde çocuk acil servisimize karın ağrısı, idrar renginde değişiklik ve vücutta morarma şikayeti ile başvuran çölyak hastalığına bağlı koagülopati tanısı alan 12 yaşındaki erkek hasta sunulmaktadır.

Anahtar Kelimeler: koagülopati, çölyak hastalığı, malabsorbsiyon

P-081[Çocuk Acil]
İnönü Üniversitesi Turgut Özal Tıp Merkezi Çocuk Acil Ünitesi'ne Son Yedi Yılda İlaç Zehirlenmesi Nedeni ile Başvuran Hastaların Değerlendirilmesi ve Risk Faktörlerinin Belirlenmesi

Kazım Kutlutürk, Mehmet Aslan, Yeşim Kutlutürk
İnönü Üniversitesi Çocuk Sağlığı ve Hastalıkları AD, Çocuk Acil BD

Amaçlar: İlaç zehirlenmeleri çocukluk çağının önlenebilir morbidite ve mortalite nedenidir. Bu nedenle her ülkenin kendi zehirlenme durumunu belirlemesi, kendine özgü risk ve tehditlere göre önlemler alması gerekmektedir. Bu çalışmada; çocukluk çağı ilaç ile zehirlenmelerinin demografik yapısının ve klinik özelliklerinin belirlenmesi, tanı ve tedavi değişikliklerinin araştırılması ve mortalite üzerine etkili olan faktörlerin saptanması ile mevcut tablonun ortaya konulması hedeflenmiştir, böylece zehirlenmelerin önlenmesi, tanı ve tedavi uygulamalarına katkıda bulunulması amaçlanmıştır.

Gereç ve Yöntemler: İnönü Üniversitesi Tıp Fakültesi Çocuk Sağlığı ve Hastalıkları Çocuk Acil Servisi'ne Ocak 2009 - Haziran 2016 tarihleri arasında getirilen yaşları 1 ay-18 yaş arasında değişen (ortalama 44±18 ay) 655 zehirlenme olgusu geriye dönük olarak değerlendirildi. Çalışma, Malatya ili ve çevre illerden hastaların başvurduğu, İnönü Üniversitesi Tıp Fakültesi Çocuk Acil Servisine 01.01.2009-01.06.2016 tarihleri arasında getirilen 0-18 yaş aralığındaki ilaca bağlı zehirlenme olgu dosyaları geriye dönük taranarak yapıldı. Çalışmaya hayvan ısırıkları, tarım ilaçları, kostik korozif ve besin zehirlenmeleri dahil edilmedi.

Bulgular: Çalışmamızda 409'u kız (%62.4), 246'sı erkek (%37.6) olmak üzere toplam 655 olgu analiz edilmiştir. İlaç zehirlenmesi olgularının tüm acil hasta başvurularına oranı % 1,08 olarak tespit edilmiştir. Toplam 655 olgunun % 6.11'inin 1 ay -2 yaş aralığında, 52.2'si 2-7 yaş aralığında % 4.9'unun 7-13 yaş aralığında, % 36.8'inin ise 13-18 yaş aralığında olduğu saptandı. İlaç zehirlenmelerin % 62.1'inin kaza, % 33'ünün intihar, % 4.9'unun ise kullanım hatası sonucu ortaya çıktığı tespit edildi. İlaç zehirlenmelerin %94.8'inin ev içi, %5.2'sinin ev dışı ortamda gerçekleştiği belirlendi. Tüm ilaç ile zehirlenme olguları arasında cinsiyet açısından fark saptanmıştır (%62.4 kız, %37.6 erkek). Hastanemiz çocuk acil servisine başvuran olguların 562 'si il içinden 93'ü il dışından gelmiştir. İlaç zehirlenmelerin yaz ve ilkbahar aylarında arttığı görülmüştür. Zehirlenmelerin zirve yaptığı 2-7 yaş grubunda erkekler (181 kişi) kızlardan (161 kişi) fazla iken 13-18 yaş grubunda kızların (211 kişi) erkeklere (30 kişi) göre daha fazla olduğu görülmüştür. Çalışmamızda 1ay-7 yaş grubu zehirlenmelerin tamamının kaza gibi tedbir alınarak önlenebilecek zehirlenmeler olduğu görülmüştür. Buna göre ilaçların muhafaza edilmesi, ambalajlanması, zehirleme potansiyeli yüksek ilaçların belirlenmesi, ev içi güvenlik tedbirlerine yönelik eğitim verilmesi, sağlık personelinin ilaç zehirlenmeleri konusunda bilgilerinin güncellenmesi ve hizmet içi eğitilmesi, çocuklara ve ebeveynlere eğitim verilmesi, ilaç zehirlenmelerini önleyici sağlık politikaları geliştirilmesi gerekmektedir.

Anahtar Kelimeler: Zehirlenme; çocukluk çağı; epidemiyoloji

P-082[Çocuk Acil]
İnfluenza Olgularının Klinik ve Laboratuvar Bulguları ile Klinik Sonuçlarının Değerlendirilmesi

Medya Namdar, Yakup Söğütlü, Suat Biçer, Eda Kepenekli
Marmara Üniversitesi Tıp Fakültesi Çocuk Sağlığı ve Hastalıkları Ana Bilim Dalı, Çocuk Acil Kliniği

Amaç: Acil çocuk ünitesinde influenza enfeksiyonu tanısı almış olan çocukların klinik ve laboratuvar bulguları ve klinik sonuçlarının değerlendirilmesi amaçlandı.

Yöntem: İnfluenza enfeksiyonu tanılı çocuk hastaların virus subtipleri, demografik verileri, semptom ve bulguları, laboratuvar verileri, klinik sonuçlarına ait bilgiler Mikrobiyoloji laboratuarı ve hastane işletim sisteminden geriye dönük olarak elde edildi.

Bulgular: Yaşları 1 ay-17 yıl arasında olan 246 olgu 2016 yılının ocak (n=166, %67.5) ve şubat (n=79, %32.1) aylarında başvurmuştu. Olgularda saptanan virus subtipleri influenza A (n=112, %45.5), influenza B (n=27, %11) ve influenza A H1N1 (n=106, %43.1) idi. Olguların ateş dereceleri <38°C (n=108, %43.9), 38-38.5°C (n=114, %46.3), 38.6-39°C (n=20, %8.1) ve >39°C (n=3, %1.2) şeklindeydi. Olguların diğer semptomları öksürük (n=158, %64.2), dispne (n=22, %8.9), kusma (n=23, %9.3), karın ağrısı (n=15, %6.1), ishal (n=9, %3.7) şeklindeydi. Komorbid durumlar 13 olguda (%5.3) mevcuttu. Alt solunum yolu enfeksiyonu bulguları 35 olguda (%14.2) saptandı. Nörolojik semptomlar 17 olguda (%6.9) mevcut olup, 15 olgu (%6.1) febril konvülziyon (basit tip: 8, komplike tip: 7) geçirmişti. Patolojik laboratuvar bulguları olarak lökopeni (n=35, %14.2), lökositoz (n=16, %6.5), lenfopeni (n=65, %26.4), trombositopeni (n=27, %11), CRP değerinde 10 kata dek artış (n=79, %32.1), CRP değerinde >10 kat artış (n=22, %8.9) dikkati çekiyordu. Pozitif radyolojik bulgular 75 olguda (%30.5) saptandı. Başlıca tedavi uygulamaları oseltamivir (n=232, %94.3), antibiyoterapi (n=114, %46.7), bronkodilatör tedavi (n=38, %15.4), intravenöz sıvı-elektrolit tedavisi (n=92, %37.4) şeklindeydi. Komplike hastalık 33 olguda (%13.4), hastaneye yatış 92 olguda (%37.4), yoğun bakıma yatış 8 olguda (%3.3) gerçekleşti.

Sonuç: Komplike hastalık, hospitalizasyon ve yoğun bakıma yatış oranlarından çok daha fazla antiviral tedavi uygulandığı görülmüştür. Yüksek orandaki antiviral tedavi oranına göre daha düşük olsa da, yine de yüksek olduğu görülen antibiyoterapi, hospitalizasyon ve komplike hastalık gelişiminin nedeni, 3. basamak hastaneye geç dönemde ve komplikasyonlarla başvuru olabilir.

Anahtar Kelimeler: İnfluenza, komplikasyon, oseltamivir

P-083[Çocuk Acil]

İnönü Üniversitesi Turgut Özal Tıp Merkezi Çocuk Acil Ünitesi'ne Son Yedi Yılda Karbonmonoksit Zehirlenmesi Nedeniyle Başvuran Hastaların Değerlendirilmesi ve Risk Faktörlerinin Belirlenmesi

Mehmet Aslan, Yeşim Kutlutürk, Kazım Kutlutürk
İnönü Üniversitesi Çocuk Sağlığı ve Hastalıkları AD, Çocuk Acil BD

Amaç: Bu çalışmanın amacı İnönü Üniversitesi Turgut Özal Tıp Merkezi Çocuk Acil Ünitesinde son yedi yılda karbon monoksit zehirlenmesi tanısı alan hastaları incelemek, hastaların demografik, klinik ve laboratuvar özelliklerini ortaya koymak, bundan sonra karşılaşılacak vakaların yönetimine katkıda bulunmaktır.

Gereç Ve Yöntem: Çalışmaya Nisan 2009 ile Nisan 2016 arasındaki son 7 yıllık süreçte tanı almış olduğu saptanan 57 adet çocuk karbon monoksit zehirlenmesi dâhil edilmiştir. Veriler SPSS 17.0 istatistik paket programı ile analiz edilmiştir. Karşılaştırmalarda sıklık değerlendirmesi yapılarak, en düşük ve en yüksek değerler, ortalama değerler, standart hata oranı, sayı (n) ve yüzde (%) kullanılmıştır.

Bulgular: 57 hastanın yaş ortalaması 8.8 olarak bulundu. En düşük yaş 1 ay, en yüksek yaş 18 olarak bulundu. Hastaların 36'sı kız cinsiyette (%63.2), 21'i (%36.8) erkek cinsiyette olduğu tespit edildi. CO zehirlenmelerinin en sık olarak %36.8 ile 2013 yılında ve ay bazında değerlendirildiğinde en sık %43.9 ile ocak ayında görüldüğü tespit edildi. Zehirlenmelerin en sık olarak 19:00 ile 07:00 arası karanlık saatlerde görüldüğü bunlardan da en sık %14 ile gece 03:00 ve 05:00 saatlerinde görüldüğü tespit edildi. Hastalarda en sık görülen başvuru şikayeti %36.8 ile bulantı iken en sık görülen laboratuvar bulgusu %52.6 ile lökositoz idi.

Sonuç: Karbon monoksit zehirlenmesi her yaşta karşılaşılabilen bir durumdur. Zehirlenmeler özellikle sobaların yandığı kış mevsiminde ve sobaların söndürülmeden yatıldığı gece saatlerinde görülmektedir. En ufak bir ihmal tüm aileyi etkileyebilecek bir trajedi ile sonuçlanabilmektedir. Bu nedenle bacaların ve sobaların düzenli bakımı yapılmalıdır ve uyku saatlerinde sobaların tam olarak söndürüldüğünden emin olunmalıdır. Hastalar öncelikle zehirlenme ortamından uzaklaştırılmalıdır. Temel ve ileri yaşam desteği verilen hastaya normobarik %100 O2 tedavisi verilmelidir. Klinik bulguları ağır olan olgular hiperbarik oksijen tedavisi alabilecekleri merkezlere yönlendirilmelidir.

Anahtar Kelimeler: Karbon monoksit, zehirlenme, çocuk

P-084[Çocuk Acil]

Benign Paroksismal Tortikollis Olgu Sunumu

Latife Öz[1], Nilgün Erkek[1], Özgür Duman[2]
[1]Akdeniz UTF Çocuk sağlığı ve hastalıkları AD Çocuk Acil BD
[2]Akdeniz UTF Çocuk sağlığı ve hastalıkları AD Çocuk Nöroloji BD

Benign paroksismal tortikollis (BPT) tekrarlayan servikal distoni atakları ile seyreden, nonepileptik, bir hastalıktır(1). Boyun ve omuzda tek bir tarafa eğilme şeklinde postur değişikliği tipiktir. Ataklar sırasında kusma, irritabilite, ataksi, apati, uyuşukluk, solukluk ve bazı olgularda tortipelvis denilen gövdenin de bir tarafa eğilmesi kliniğe eşlik edebilir(2,4). İlk atağını 3,5 aylık iken geçirmiş ve başvuruya kadar atakları 10 kez tekrarlamış olan iki yaş dört aylık kız hasta pediatri pratiğinde çok aşina olunmayan bu nadir tablonun hatırlatılması ve ayırıcı tanının tartışılması amacı ile sunulmuştur.

Anahtar Kelimeler: Benign Paroksismal Tortikollis

P-085[Çocuk Yoğun Bakım]

Yüksekten Düşme Sonrası Yoğun Bakım İzleminde Aritmi Gelişen Olgu

Nuri Alaçakır[1], Fırat Kardelen[2], Oğuz Dursun[1]
[1]Akdeniz Üniversitesi, Çocuk Yoğun Bakım Bilim Dalı, Antalya
[2]Akdeniz Üniversitesi, Çocuk Kardiyoloji Bilim Dalı, Antalya

Toraks travmasının çeşitli kardiyak lezyonlara yol açtığı bilinmektedir. Erişkinlerde daha sık olmakla birlikte literatürde çocuk hastalar da bildirilmiştir. Kardiyak kontüzyon penetran ya da künt olarak ikiye ayrılmaktadır. Çocuklarda künt yaralanmalar daha sık görülmektedir. Yüksekten düşme sonrası çocuk yoğun bakıma alınan ve kardiyak kontüzyon nedeni ile takip edilen bir hasta sunulmuştur.

Olgu: Dört yaşında erkek çocuk 3. kattan düşme sonrası yoğun bakım ünitesine kabul edildi. Vital bulguları stabildi, bilateral ışık refleksi alınıyordu ve anizokori yoktu. Glaskow koma skoru 13 idi. Kan sayımı ve biyokimsayal analizinde anormallik yoktu. Kranial tomografide oksipital kemik sağ tarafta kırığı, servikal grafide 2.-3. sevikal vertebra spinal proces kırığı vardı. Toraks tomografisinde sol akciğerde kontüzyon ve minimal pnömotoraks mevcuttu. İdame sıvı ve mannitol tedavisi başlandı. Beyin cerrahisi, ortopedi ve çocuk cerrahi tarafından değerlendirilen hastaya cerrahi girişim planlanmadı. Acil serviste takılan servikal collar ile izleme alındı. Yatışının 24.saatinde bradikardisi (kalp tepe atımı 60/dk) gelişti, eşlik eden hipertansiyon, anizokori, bilinç değişikliği, bulantı, kusma yoktu. EKG'de AV tam blok saptandı. Kardiak enzim düzeyleri troponin 3,752 ng/ml(0-0,006), CK-MB 32,56 ng/ml(25-72), Myoglobin 24,97 U/L(0-5) idi. Kardiyoloji konsültasyonu yapıldı. Geçici pacemaker takılması planlandı. Ekokardiyografik olarak

patoloji saptanmadı. Hasta anjiografi odasına alındığı sırada kalp hızının arttığı ve p dalgalarının görülmediği saptandı. Supraventriküler taşikardi (SVT) olarak değerledirildi. Adenozine yanıt alınamadı. Kardiyoversiyon ile de SVT devam etmesi üzerine amiodaron başlandı. Geçici pacemarker takılan hastanın izleminde bradikardisi tekrarlamadı. Kontrol kardiak enzim düzeyleri (troponin: 2,087-0,733 ng/ml, CK-MB: 25,07-21,97 ng/ml, Myoglobin: 22,47-19,16 U/L) geriledi. Sonrasında ritim problemi olmayan hastanın 2. gününde amiadoron tedavisi kesildi ve 4. gününde geçici pacemarker çıkarıldı. Sevikal kırıkları için izlem amacıyla ortopedi servisine devredildi.

Sonuç: Künt kardiyak travmalar elekriksel ve yapısal olarak iki gruba ayrılmaktadır. Belirgin anatomik patoloji saptanmayan elektriksel grupta EKG değişiklikleri ve kardiyak enzim düzeylerinde yükselme saptanabilmektedir. Otopsi çalışmaları elektriksel künt kardiyak travmada subendokardiyal ve subepikardiyal hasarı göstermiştir. Hastada toraks tomografisinde akciğer kontüzyonu olmakla birlikte belirgin kardiyak yaralanma izlenmemiştir. AV tam blok saptandıktan sonra bakılan kardiyak enzimleri yüksekti. Her türlü ritim bozukluğunun görülebildiği bu travma durumlarında yoğun bakım izlemi ve semptomatik tedavi önerilmektedir. Kardiyak travması olan hastada atrial fibrilasyon ve şok tablosu durumunda pronozun kötü olduğu bildirilmektedir. Sunulan vakada ise ciddi bradikardiye yol açan AV blok ardından iletinin düzelmesi ile birlikte dirençli SVT izlenmiştir. Göğüs travması durumunda aritmi yönünden yoğun bakım izlemi, kardiyak monitarizasyon ve gerektiğinde kardiyak enzim düzeyleri kardiyak hasarı tanımada yardımcı olabilir.

Anahtar Kelimeler: Aritmi, Kardiyak Enzim Düzeyleri, Kardiyak kontüzyon, Yoğun bakım,

P-086[Çocuk Yoğun Bakım]

Kafa Travması Nedeniyle Çocuk Yoğun Bakım Ünitesinde İzlenen Hastaların Geriye Dönük Değerlendirmesi

Nuri Alaçakır, Ebru Atike Ongun, Oğuz Dursun
Akdeniz Üniversitesi, Çocuk Yoğun Bakım Bilim Dalı, Antalya

Giriş ve Amaç: Kafa travması sonrası nörolojik prognoz büyük ölçüde birincil hasar ile ilişkilidir. İskemi, hipoksemi, konvülsiyon, hipertermi gibi ikincil hasarlanmaya neden olan faktörlerin önlenmesi yoğun bakım tedavilerinin temel hedefidir. Bu çalışmada Akdeniz Üniversitesi Çocuk Yoğun Bakım Bilim Dalı'nda kafa travması tanısıyla yatırılan hastalar geriye dönük olarak incelenmiştir.

Gereç ve Yöntem: Çalışmaya Ocak 2014 ile Aralık 2015 tarihleri arasında kafa travması nedeniyle çocuk yoğun bakım ünitesine yatırılan 1 ay – 18 yaş aralığındaki hastalar dahil edilmiştir. Takip edilen hastaların demografik verileri, uygulanan tedaviler ve prognozları geriye dönük olarak incelenmiştir. Veriler hastaların elektronik kayıtları üzerinden elde edilmiştir.

Sonuçlar: Belirtilen tarihler arasında yoğun bakım ünitesine yatırılan toplam 747 hastanın 65 (%8)'inde travma tanısı vardı. Bu hastalardan 54'ünde (%83) kafa travması olduğu görüldü. Hastaların 29'u (%53) erkek, yaşlarının ortanca değeri 7 (1-17) yıldı. Kafa travması nedeniyle yoğun bakımda takip edilen hastaların başvuruda GKS ortanca 10 (3-15) idi. Hastalardan %22.2'si beyin ödemi tedavisi almazken, %46.3'ü hipertonik Na, %31.5'i hipertonik Na + mannitol tedavisi aldı. Beyin ödemi tedavisi için tek başına mannitol alan hasta yoktu. Başvuruda 32 (%59.3) hastaya antikonvülzan (%51.9 levatirasetam, % 7.4 fenitoin) ilaç başlanmıştı. Hastalardan 38 tanesi mekanik ventilasyon gerektirdi, başarı ile ekstübe edilebilen hastalarda ortalama mekanik ventilasyon süresi 47 (±22.6) saat idi. Tüm hastalara bakıldığında yoğun bakımda kalış süresi ortalama 5.07 (±4) gün, hastanede kalış süresi ortalama 11.78 (±10) gündü. Toplam 7 (%12.3) hasta excitus oldu. Bunlardan 3 (%5.5)'ünde beyin ölümü deklerasyonu yapıldı, 2 hasta organ donörü oldu. Geriye kalan hastaların uzun dönem sonuçları değerlendirildiğinde 19 (%40.4) hastada sekel sağlık problemleri kaldığı görüldü. Bu hastaların 3 (% 6.4)'ünde trakeostomi veya yatağa bağımlılık vardı.

Tartışma: Çocuk travmalarında yoğun bakım gerektiği durumda eşlik eden kafa travma sıklığı %83 gibi yüksek oranda bulunmuştur. Hastaların çoğunluğu beyin ödemi tedavisi (tek başına hipertonik Na veya hipertonik Na ve mannitolü birlikte) almıştır. Başvuru anında glaskow koma skoru 3 olan 3 hasta çıkarıldığında genel mortalite %7.4 (4/54), ağır sekel oranı %6.4 (3/47) olarak saptanmıştır. Ünitemizde rutin olarak intrakraniyal basınç monitörizasyonu yapılamamaktadır. Bulgularımız son 5 yıldır uygulanmaya başlanan travmatik beyin hasarında hedefe yönelik tedavi protokollerinin sonuçlarına benzerlik göstermektedir.

Anahtar Kelimeler: Çocuk yoğun bakım, Kafa travması, prognoz

P-087[Çocuk Yoğun Bakım]

Çocuk Yoğun Bakım Ünitesinde İzlenen Mülteci Çocukların Nöroradyolojik Bulguları

Yasin Bulut[1], Semiha Terlemez[1], Yavuz Tokgöz[1], Yasemin Durum[2], Ersen Ertekin[2], Ayşe Tosun[3]
[1]Adnan Menderes Üniversitesi Çocuk Sağlığı ve Hastalıkları AD, Aydın
[2]Adnan Menderes Üniversitesi Radyoloji AD, Aydın
[3]Adnan Menderes Üniversitesi Çocuk Nöroloji BD, Aydın

Giriş ve Amaç: Son dönemin en ağır insanî krizi olan Suriye krizi beşinci yılında olup yaklaşık on milyon Suriyeli yurtlarından edilmiştir. Bu göçün en büyük mağduru; yaşamları, eğitimleri, sağlıkları ve refahları olumsuz yönde etkilenmiş çocuklar olmuştur. En büyük problemleri temiz gıda, su ve hastalıklar ile mücadeledir. Bu çalışmanın amacı, çocuk yoğun bakım ünitesine son dört ayda suda boğulma, gastroenterit-dehidratasyon, beslenme yetersizliği, travma, nöbet, sepsis nedeniyle yatırılan biri Afgan diğerleri Suriye'li, kranyal görüntülemesinde patolojik bulgular saptanan yedi çocuk hastanın muayene ve laboratuvar bulgularının geriye dönük olarak tartışılmasını sağlamak, tüm hastalarda ortak olan nöroradyolojik bulguları tartışmak ve hastanelerimiz için olası vaka yükünü öngörmektir. Yöntem: Adnan Menderes Üniversitesi Uygulama ve Araştırma Hastanesi Çocuk Yoğun bakım ünitesine 1 Ocak - 1 Mayıs 2016 tarihleri arasında yatan mülteci yedi olgu çalışmaya alındı. Olguların demografik verileri, klinik ve laboratuvar özellikleri, nöroradyolojik bulguları, uygulanan tedaviler ve yatış süreleri kaydedildi.

Bulgular: Hasta No Yaş (ay) Tanı Fizik muayene-Lab Nöroradyolojik bulgu MV Yatış süresi (gün) Maliyet(TL)
1 1 Boğulma Şok, Dehidrate Asidoz İskemi + 12 6.186
2 48 Rotavirus/FK Dehidrate stupor Asidoz, Üremi Diffüzyon kısıtlaması + 8 3.047
3 1 HÜS Şok Dehidrate Asidoz İskemi + 23 13.198
4 26 Kafa travması Sol kolda tonus artışı,gözde içe kayma SAK-İVK + 12 11.660
Solunum yetmezliği
5 4 Afebril Nöbet Konfü Anemi, Met. alkaloz Diffüzyon kısıtlanması - 11 9.753
6 2 Boğulma Şok Dehidrate Asidoz İskemi + 9 7.438
736SepsisEnsefalopatiDehidratestuporDiffüzyonkısıtlaması-105.649
Sonuç: Suriyeli mülteciler ciddi hastalıklar nedeniyle hastanelere başvurmakta ve durumları çok ağır olanlar çocuk yoğun bakım ünitesine yatırılmaktadır. Bu konuda, Suriyeli mültecilerin daha yoğun yaşadıkları merkezlerden yapılacak çalışmalar, ulaşılan sonuçların doğrulanmasına katkı sağlayacaktır. Çocukların temel problemleri aynı olduğundan ortaya çıkan hastalıklarda benzer bulgular ile kliniğe ve laboratuvara yansımaktadır. Ünitemize yatan 7 çocuktan, tuzlu suda

boğulma (2), Rotavirüs enteriti, Afebril nöbet ve Hemolitik üremik sendromlu beş bebek sekelsiz şifa ile taburcu edildi, Nöroradyolojik patoloji varlığından dolayı uzun dönem takipleri gerekecektir. Kafasına televizyon düşen SAK ve IVK olan 26 aylık infantta sekel kalmıştır. Mülteci çocukların kayıt altına alınıp, primer koruyucu sağlık hizmetlerinden faydalanmalarının sağlanması ve yaşam koşullarının düzeltilmesi sekel bırakan ciddi hastalık geçirme oranlarını azaltacaktır.

Anahtar Kelimeler: Mülteci çocuk, yoğun bakım, nöroradyolojik bulgu

P-088[Çocuk Yoğun Bakım]
Herpes Ensefaliti, Tanı ve Tedavi: Bir Olgu Sunumu

Abdullah Yazar, Fatih Akın, Serkan Kutlu, Dursun Odabaş
Necmettin Erbakan Üniversitesi Meram Tıp Fakültesi, Çocuk Yoğun Bakım Bilim Dalı, Konya

Ensefalit, ateş ve bilinç bulanıklığı ile giden merkezi sinir sisteminin akut inflamasyonu olarak tanımlanmaktadır. Nedenleri arasında bakteriyel, viral ve paraziter enfeksiyonların yanında, vaskulitler ve ilaç reaksiyonlan da sayılabilir. Herpetik Ensefalit viral ensefalitlerin en sık görüleni ve mortalitesi en fazla olanıdır. Selektif olarak frontal ve temporal lobları tutan, ödem, nekroz ve hemoraji gibi bulgular görülen nekrotizan ensefalit tablosu oluşturmaktadır. Olgu: 6 aylık erkek hasta 1 hafta önce ateş şikayeti iledış merkeze başvurmuş antipiretik tedavi verilmiş.3 gün önce dudakta morarma ve üst extremitede kasılması nedeniyle tekrar hastaneye başvuran hasta çocuk acil kliniğimize yönlendirilmiş. Başvuru anında sağ kol ve bacakta tonik- klonık vasıfta nöbetleri devam eden hastanın iv diazepam ile nöbeti durduruldu. Başvuru esnasında ateş 39.5 C ölçüldü. Subkostal palpe edilen karaciğer dışında diğer sistem muayeneleri normaldi. Laboratuvar testlerinde, hemogram normal,C-reaktif protein: 64 mg/l olarak bulundu. İntrakraniyal kanama açısından istenen INR: 1.25, APTT: 22 geldi. Hastanın 6 aylık olması ve ateş odağının bulunamaması nedeniyle LP(lumbal ponksıyon) yapılması planlandı.Bakılan göz dibi muayenesi normal olarak değerlendirlen hastaya yapılan LP ile alınan beyin omurilik sıvısının (BOS) incelenmesinde 400 Lenfosit /mm^3,BOS şekeri 40 mg/dl (eş zamanlı kan şekeri 76 mg/dl), BOS proteini 73 mg/l (normal: 100–450 mg/l) olarak tespit edildi. Gram boyamada nadir lökosit olarak yorumlanan hastadan BOS viral PCR ve BOS kültür gönderildi. Meningoensefalit ön tanısıyla iv seftriakson ve asiklovir başlandı. Hastanın takiplerinde ateşsiz, sağ kol ve bacakta tonik- klonik vasıflı nöbetleri devam etmesi üzerine rektam diazepam ve sonrasında iv midazolam yapıldı. Fenobarbital yüklemesi (20 mg / kg) ve sonrasında idame dozuna geçildi.Ancak hastanın nöbetleri devam etmesi üzerine hastaya midazolam infüzyonu başlandı ve infüzyon hızı 20 mcg/kg /dk ' ya kadar çıkıldı. Sonrasında nöbetleri kontrol altına alındı. Çekilen EEG' si ensefalit olarak yorumlandı. Çekilen beyin MR ' ında sağ frontal lopta daha belirgin olmak üzere sol frontal lobta da subakut hemoroji tespit edildi. Travma öyküsü olmadığı bilinen hastanın, frontal lobta hemeraji,bilinç bulanıklığı olması,EEG 'sinin ensefalit olarak yorumlandı. BOS kültüründe üreme olmadı. BOS PCR da HSV -1 pozitif gelmesi üzerine herpes ensefaliti tanısı konulan hastanın asiklovir tedavisinin 21 güne tamamlanması planlandı.Tedavisinin 3. Gününde hastanın kliniğinde belirgin düzelme görüldü. Tedavi tamamlanan hasta kontrole gelmek üzere sekelsiz taburcu edildi. Sonuç: Herpetik Ensefalit infantil dönemde febril konvulziyonlarla kendini gösterebilir. Tipik beyin lezyonları mediyal temporal lob, insula ve frontal lobları tutan nekrotik ve hemorajik lezyonlardır. Bu özellik diğer ensefalitlerden ayırıcı bir bulgudur. Hastamızın beyin MR sinde tipik temporal tutulum yoktu, sağ frontal lopta daha belirgin olmak üzere sol frontal lobta da subakut hemoroji görüntüsü mevcuttu. Ensefalit sık görülen bir tablo olup bilinç bulanıklığı ile gelen çocuklarda akla gelmeli ve tedavisi doğru verildiğinde dramatik yanıt alındığı unutulmamalıdır.

Anahtar Kelimeler: Ensefalit, HSV, Asiklovir

P-089[Çocuk Yoğun Bakım]
Metastatik Septik Artrit

Özlem Saraç Sandal, Ferhat Sarı, Gokhan Ceylan, Rana İşgüder, İlker Devrim, Hasan Ağın
Dr. Behçet Uz Çocuk Hastanesi,Çocuk Yoğun Bakım,İzmir

Septik artrit çeşitli mikroorganizmaların neden olduğu eklemin süpüratif enfeksiyonudur. Ortopedik aciller içinde yer alır, mortalite ve morbilitesi yüksektir. Çocukluk çağı septik artritlerinde en sık etken her yaş grubunda Stafilacoccus aureus iken nadir olarak gram negatif bakteriler de sorumlu olabilir. Genellikle hastane kaynaklı enfeksiyonlarla ilişkili olup enfeksiyon ekleme en sık bakteriyemi sonucu hematolojik inokulasyon yoluyla ulaşır. Tanıda eklem aspirasyonu ve sinovyal sıvı kültürü etkeni göstermek için esas yöntem iken bazı olgularda mümkün olmayabilir. Bu yüzden olabildiğince hızlı bir şekilde klinik, radyoloji ve laboratuvar bulguları ile hasta değerlendirilerek vakit kaybetmeden tanı konulmalıdır. Tanıdan sonra drenaj veya irrigasyonla debridman ve takiben uzun süreli antibiyotik tedavisi kalıcı hasarı önlemede etkilidir. Bu vaka sunumunda, Escobar sendromu ve bronkopnömoni nedeniyle birden fazla merkezde tedavi görmüş ve maruz kaldığı invaziv girişimler nedeniyle hastane enfeksiyonu ve metastatik septik artrit gelişen 18 aylık bir olgu sunulmuştur. Olgunun sinovyal sıvı kültürü, kan ve kataterden alınan kültürlerinde Serratia Marcescens üremesi tespit edilmiş olup bir hafta önce alınan kan ve katater kültürlerinde de aynı mikroorganizma saptandı. Olgumuz erken tanı alması nedeniyle ivedilikle aspirasyon yapılarak 48.saatinde klinik yanıt iyi olması nedeniyle drenaj uygulandı. Hastanın izleminde dizdeki şişlik ve kızarıklık bulgularının gerilediği sekelsiz iyileştiği görüldü.
Sonuç olarak septik artrit yoğun bakımda uzun süredir mekanik ventilatorde izlenen kronik hastalarda oldukça nadir fakat tedavisi acil bir durumdur. Sedatize ve kürarize bir hastada bazı belirti ve bulgular saptanamayacağı için gözden kaçabilir. Bununla birlikte kateteri bulunan uzun zamandır yoğun bakım yatış öyküsü olan hastalarda nazokomiyal enfeksiyon riski artmış olup bakteriyemi ve sonrasında metastatik yayılım ile septik artrit oluşabileceği akılda tutulmalıdır. Erken tanı, drenaj ve antibiyoterapi ile sekelsiz iyileşme sağlanabilir.

Anahtar Kelimeler: septik artrit; metastatik; hematojen

P-092[Çocuk Yoğun Bakım]
Lokal Anestezik Madde İlişkili Methemoglobinemi Gelişen Olgu Sunumu

Sahane Farhadli[1], Sirmen Kızılcan[1], Gizem Özcan[1], Mehmet Arda Kılınç[2], Bülent Karapınar[2]
[1]Ege Üniversitesi Tıp Fakültesi Çocuk Sağlığı ve Hastalıkları Ana Bilim Dalı
[2]Ege Üniversitesi Tıp Fakültesi Çocuk Sağlığı ve Hastalıkları Çocuk Yoğun Bakım Bilim Dalı

Hemoglobindeki iki değerli demirin(Fe2+) okside olup üç değerli demir(Fe3+) haline geçmesiyle methemoglobinemi oluşur.Methemoglobinin oksijen taşıma kapasitesi olmadığı için, methemoglobinemide oksijen tedavisine yanıt vermeyen siyanoz ve ağır vakalarda bazen fatal olabilen doku hipoksisi bulguları oluşur. Demirin elektron kaybederek demir 3 hale (ferrik) gelmesini vucuttaki Sitokrom b5 reduktaz sistemi engeller ve normalde vucutta 1-2/ demir ferrik halde bulunur. 10-15% i ferrik hale geçerse siyanoz oluşurken 35% in üzerinde olduğunda hipoksi bulguları gelişir.55%in üzerinde laterji, stupor, koma, 70%in üzerinde ise fetal seyreder. Tedavisi metilen mavisi ve askorbik asitle yapılır. Methemoglobinemi konjenital veya akkiz olabilir. Konjenital formlardan biri OD geçişli HbM hastalığıdır. Bu hastalıkta eritrositin globulininde tirozinle histidinin yer değişmesi sonucu hemoglobin okside durumdadır ve bu hastalarda methemoglobin düze-

yi askorbik asit ve metilen mavisi vermekle düzelmez. Diğer bir konjenital formu kofaktorü NADH olan sitokrom b5 redüktaz eksikliğidir. Çeşitli alt grupları olan bu formu olguların %5 den sorumludur.Konjenital Methemoglobinemili olgular hasta değil, siyanozedir. Siyanoz oksijene yanıt vermez. Nitratlar, klorat, fenitoin, dapson, GİS enfeksiyonları, sepsis ve lokal anestetikler ise akkiz Methemoglobinemiye neden olur. Methemoglobinemi konjenital ve edinsel olarak görülmektedir. Edinsel methemoglobinemi en sık ilaca bağlı oluşmaktadır. Özellikle çocuklarda sünnette kullanılan lokal anestezik maddeler akkiz methemoglobinemiye neden olabilmektedir. Prilokain en yaygın kullanılan lokal anestezik maddedir. Çok yaygın kullanılmakla birlikte fatal seyirli olabilen methemoglobinemiye de neden olabilmektedir. 1 aylık morarma yakınması ile gelen sünnet operasyonunda prilokain kullanılan olgumuzu sunarken kardiak, solunum sistemi patolojileri dışlandığında methemoglobineminin ayırıcı tanıda bulunması gerekliliğini vurgulamak istedik. Olgumuz 31 günlük miadında C/S le doğan, küvözde kalım öyküsü olmayan erkek bebek.Daha öncesinde hiç bir şikayeti olmayan olgunun sünnet olduktan sonra morarması olmuş.Dış merkezde desatüre olduğunun görülmesi üzerine yogun bakım ünitemize sevk edilen olgu 5lt/dk basit maske ile O2 desteğinde SpO2: 81%, K.N:160/dk, KDZ:3-4 sn.,S.S:40/dk.Bakılan kan gazında ph:7.41, MetHb: 46, pCO2:32 mmHg, pO2:50 mm Hg ve methemoglobilin düzeyi %23 idi. Dolaşımı bozuk olması nedeniyle entübe edildi. PAAG çekildi, rutinleri, kardiak markerleri alındı. Hemogramı normal, karaciğer ve böbrek fonksiyon testleri normal; Troponin, CK, CKMB normal olan olgunun G6PD düzeyi normal saptandı. Metilen mavisi elimizde olmadığı için 300mg/kg askorbik asit iv yapıldı ve100 cc/kg/gün idame sıvı desteği verildi. Oksijen ve destek tedavilerle hastaya yakın monitarizasyon yapıldı. Sonrasında bakılan MetHb değeri %40'a geriledi.3 saat sonra tekrar 300 mg/kg iv askorbik asit uygulandı.İzleminde MetHb değeri % 20' nin altında izlendi. Yakın takip ile izleme alınan hastanın periferik ve peroral siyanoz bulguları 6 saat sonra düzeldi.Olgunun izleminde vital bulguları stabil oda havasında sat O2 %100 olması üzerine taburcu edildi. MetHb ölümcül seyreden acil bir durumdur ve siyanoz ile başvuran ve solunum sistem bulguları normal olan her hastada düşünülmelidir. Tedavisinde metilen mavisi ve askorbik asit kullanılır.Gerek tanı,gerekse de tedavi sirasında G6PD eksikliği olmadığından emin olmak gerekir. G6PD eksikliği olan olgularda metilen mavisi gibi oksidan maddeler güçlü hemolize neden ola bilir.Ayrıca metilen mavisi NADPH kullanan reduktaz sistemi üzerinden etki eder.Bu durumda metilen mavisi hipoksiyi arttırdığı için

askorbik asit kullanılır.

Anahtar Kelimeler: Methemoglobinemi, siyanoz, sirkumsizyon, prilokain

P-093[Çocuk Yoğun Bakım]
Epilepsiyi Taklit Eden Nadir Bir Klinik Durum: Uzun QT Sendromu

Özlem Saraç Sandal, Ferhat Sarı, Gokhan Ceylan, Utku Karaaslan, Hasan Ağın
Dr. Behçet Uz Çocuk Hastanesi,Çocuk Yoğun Bakım,İzmir

Giriş: Uzun QT sendromu (UQTS) hayatı tehdit eden ventriküler taşiaritmiler, tekrarlayan senkop atakları ve ani ölüm ile giden, nadir görülen bir kardiak repolarizasyon bozukluğudur.Ayrıntılı bir anamnez alınmadığı taktirde tanıda gecikmelere nöbet ile karıştırılmasına ve ani kardiytak ölümlere sebep olabilir. Bu yazıda, antiepileptik tedaviye rağmen nöbetlerinin devam etmesi nedeni ile dirençli epilepsi tanısı ile izlenen ve takibinde uzun QT sendromu tanısı alan bir olgu sunulmuştur.

Olgu: 4 yaşında kız olgu 4 aylıktan beri tekrar eden epileptik nöbet nedeniyle sodyum valproat kullanmakta olup noroloji izleminde imiş.olgunun son 6 aydır nöbetleri olmaması ve kranial mr ve eeg bulguları olağan olması nedeniyle ilacı azaltılarak kesilmesi sırasında evde jeneralize tonik klonik nöbet ve sonrasında arrest olan olgu dış merkezde entube edilerek status epilepticus tanısıyla tarafımıza sevkedildi.transfer sırasında 2 kez ventriküler fibrilasyon gelişen olguya defibrilasyon uygulandığı öğrenildi. Aralarında akrabalık olmayan olan anne ve babanın ikinci çocuğu olduğu, fizik ve mental-motor gelişiminin normal olduğu öğrenildi. Ayrıntılı anamnez alındığında, nöbetlerinin sıklıkla renginde soluklaşma, bayılma şeklinde ve efor sonrası olduğu belirtildi.Kuzeninin epilepsi tanısı ile takip edildiği, diğer kardeşin anne karnında kaybedildiği ve ailede sağırlık öyküsü olmadığı saptandı. Ekokardiyografi ve Elektroensefalogram (uyanık-uyku) serebral disfonsiyon saptanıp epileptik aktivite izlenmedi. Laktik asit/pirüvik asit oranı normal idi. Beyin manyetik rezonans incelemesinde; serebral parankimde global akut iskemik ile uyumlu bulgular saptandı.EKG; normal aks ve sinüs ritm, PR:0.12 sn, QRS:0.55 sn, QTc:0.52 sn (Şekil-1), kalp hızı yaşına göre normal ve Holter'de normal sinus ritmi, SVT/VT izlenmeyip. QT uzun (0,52-0,55) T-wave alternans izlendi.entube olarak izleminde iki kez ventrikuler fbrilasyonu oldu. Kardiyoloji bölümüne konsulte edilen olguya esmolol 500MCG/KG yüklendi. Sonrasındsa 100mcg/kg/dk infuzyona geçildi.Torsades point olarak değerlendirilen olguya 25mg/kg MgSO4 başlandı. Anne ve baba QTc'si normal saptandı. Schwartz'ın uzun QT sendromu kriterlerine göre 4.5 puan alan hastanın esmolol tedavisi azaltılıp kesilerek tedaviye 1 mg/kg/g b-bloker ile devam edildi.yatışının 14.günü extube edilen olgu ICD takılması için kardiyoloji servisine devredildi.Hastanın genetik çalışma sonucu KCNH2 gen mutasyonu pozitif saptanıp halen kardiyoloji tarafından ataksız takip edilmektedir.

Sonuç: Bizim vakamız uzun dönem epilepsi tanısıyla izlenmiş olup antiepileptik tedavi almış ve ventrikuler fibrilasyon ve ani kardiyak arrest gelişmesi sonrasında uzun QT sendromunundan şüphe duyulmuştur. bu yüzden iyi bir anamnez ve ayırıcı tanı ile ani kardiyak ölüm ve senkop ataklarının önlenebilirliğini vurgulamak açısından değerli bir olgudur. Tartışma:Uzun QT sendromu ani kardiyak ölüm ve senkop atakları ile seyreden kalıtsal bir hastalıktır.Klinik olarak epilepsi tanısıyla karıştırılarak antikonvulzan tedavi altında izlenen hastalar sıklıkla atlanabilmektedir.Bu durum mortalite riskini ani senkop ataklarını ve ani kardiyak ölüm riskini artırmakta olup ayrıntılı bir anamnez ve aile öyküsü sorgulanarak yanlış tanı konulması önlenebilir.

Anahtar Kelimeler: Uzun QT; epileptik nöbet; senkop; aritmi

P-094[Çocuk Yoğun Bakım]
Yoğun Bakımda Van der Knaap Hastalığı Tanısıyla Takip Edilen Bir Hasta

Halil Kazanasmaz[1], Özlem Kazanasmaz[2]
[1]Çocuk Hastalıkları Hastanesi, Şanlıurfa
[2]Harran Üniversitesi Tıp Fakültesi Çocuk Sağlığı ve Hastalıkları A.D.

Giriş: İlk kez 1995 yılında Van der Knaap hastalığı, makrosefali, yaygın beyin beyaz cevher tutulumu ve yavaş ilerleyici bir nörodejeneratif hastalık olarak belirtilmiştir. İnfantil başlangıçlı makrosefalinin yanı sıra erken çocukluk döneminde normal ya da normale yakın psikomotor gelişme, epileptik nöbetler, ataksik yürüyüş ve spastisiteye rastlanabilmektedir. Olguların çoğunluğu ikinci dekadda kaybedilmektedir. Beyin manyetik rezonans görüntülemede (MRG) yaygın beyaz cevher tutulumu ve ön temporal bölgelerde daha belirgin olmak üzere subkortikal kistler görülmektedir. Tipik klinik ve radyolojik bulguların varlığında tanı konulabilmektedir. MLC1 ve MLC2A mutasyonlarının gösterilmesi tanıya katkıda bulunmaktadır. Bu sunumda Van der Knaap hastalığı tanısı konulan 8 yaşında kız olgu ender görülmesi nedeniyle sunulmuştur. Olgu: Prenatal ve natal öyküsünde özellik bulunmayan sekiz yaşında kız hasta yürümede bozukluk,konuşmama şikayeti ile birlikte son 24 saatte başlayan bilinç bulanıklığı şikayetiyle hastanemize başvurdu.

Hasta ensefalit ön tanısıyla çocuk yoğun bakıma yatırıldı. Damar yolu açıldı IV ampirik seftriakson+asiklovir tedavisi başlandı. Hastanın takiplerinde 6. saatte yapılan muyanede biliç açık (GKS:12) idi.Derin tendon refleksleri her iki alt ekstremitede canlı olarak alınan olgunun spastisitesi mevcuttu. Yapılan tetkiklerinde; hemogram, kan şekeri, elektrolitleri, böbrek ve karaciğer fonksiyon testleri, kreatinin kinaz, kan gazı, amonyak, laktik asit değerleri normal sınırlardaydı. Elektroensefalografisinde trasesinde zemin ritmi yaşa göre yavaş olarak değerlendirilmiştir. Daha öncesinde yürüyebilen hastanın son 2 yıldır yürümesinde bozukluk başlamış ve yavaş yavaş daha kötüye gitmiş. Hasta bize başvurduğunda yürüyemiyordu ve desteksiz oturamıyordu. Baş tutmasının 5. Ayda başladığı belitildi. Fizik muayenesinde kilosu: 18 kg (<3 p), boyu: 110 cm (<3 p) olarak saptandı. Beyin manyetik rezonans görüntülemesinde (MRG); Üçüncü ventrikül belirgin izlendi. Lateral ventriküller hafif dilate izlendi (Hidrosefali). Korpus kallozum total ince görünümdeydi. Supratentorial bilateral beyaz cevherde yaygın T2A ve FLAIR görüntülerde sinyal artımları izlendi. Atrofiye sekonder kortikal giral sulkuslar belirgin izlendi. Bulgular megalensefalik lökoensefalopatiyi düşündürmekteydi. (Van der knaap hastalığı). Tartışma: Van der Knaap hastalığı, çok ender görülen bir megalensefalik lökoensefalopati formudur. Makrosefali doğumda da bulunabilmekle birlikte, genellikle yaşamın ilk birkaç yılında belirginleşmektedir. Beyin MRG görüntülemelerindeki kötü bulgulara rağmen, klinik bulgulardaki yavaş ilerleyici seyir dikkat çekicidir. Psikomotor gerilik, yürüyüş ataksisi, spastisite, distoni ve koreatetoz gibi nörolojik bulguların belirginleşmesi geç dönem bulgularıdır. Tanı genellikle beyaz cevherin diffüz ödemli görünümü ve yaygın subkortikal kistlerle birlikte tipik klinik bulguların varlığı ile konulmaktadır. Olgumuzda diğer yayınlanan olgulardan farklı olarak Verteks düzeyinden geçen kesitlerde her iki frontal lob anterior kesimde de kistik ensefalomalazi sahası dikkati çekmiştir. Van der Knaap hastalığı olan bireylerde, 22. kromozomda yerleşmiş bulunan MLC1 geni mutasyonları sık görülmektedir. Van der Knaap hastalığını ayırıcı tanıdaki hastalıklardan ayıran en önemli klinik özellik şiddetli beyaz cevher tutulumuna rağmen psikomotor yıkımın çok yavaş olmasıdır. Sonuç olarak, makrosefali ve yavaş ilerleyici psikomotor etkilenme bulguları olan olgularda, yaygın beyaz cevher tutulumu ve subkortikal kistik oluşumlar saptanması durumunda, Van der Knaap hastalığı mutlaka düşünülmelidir.

Anahtar Kelimeler: ataksi,makrosefali,spastisite,Van der knaap,

P-095[Çocuk Yoğun Bakım]

İleri Derece Rabdomiyolizle Seyreden Crush Sendromlu Bir Olgu, CPK: 1500000u/L !

Abdullah Yazar, Fatih Akın, Gökhan Gözün, Dursun Odabaş
Necmettin Erbakan Üniversitesi Meram Tıp Fakültesi, Çocuk Yoğun Bakım Bilim Dalı, Konya

Giriş: Crush sendromu, genellikle travmatik kas hasarını takip eden sistemik durumlarla tanımlanır. Bu sistemik durumlar, akut böbrek hasarı (ABH), sepsis, akut solunum yetmezliği sendromu (ARDS), dissemine intravasküler koagülasyon (DIC), hipovolemik şok, kardiyak yetmezlik, aritmiler ve elektrolit inbalansını içermektedir. Bu tablodaki en büyük aktör, rabdomyoliz ve hasara uğrayan kas dokusundaki intraselüler komponentlerin (myoglobin, organik asitler, potasyum, fosfor) dolaşım sistemine geçmesi ve toksik etki oluşturmasıdır. Başlangıç tedavisi volüm replasmanıdır. Buna rağmen ABH gelişme oranı çok yüksektir ve mortalite %30' lara ulaşmaktadır.

Olgu: Araç dışı trafik kazası geçiren 8 yaşında erkek hasta, yoğun bakım ihtiyacı olması üzerine dış merkezden hastanemiz yoğun bakım ünitesine kabul edildi. Genel durumu kötü, bilinci kapalı, GKS 3, entübe, kalp tepe atımı 103/dk, solunum sayısı 20/dk, kan basıncı 120/87mm/hg, vücut ısısı 35.3 °C idi. Işık refleksi bilateral negatifti, pupiller izokorik ve midriyatikti. Bakılan tetkiklerinde, kan pH'sı 7.20, pCO2 34.1 mmHg, HCO3 12.9 mmol/L, laktat 2.4 mmol/L, hemoglobin 7.9 g/dL, INR 2.65, APTT 54 sn, fibrinojen 268 mg/dL, d-dimer>20 mcg/mL, üre 118.8 mg/dL, kreatinin 3.03 mg/dL, sodyum 141 mmol/L, potasyum, 3.5 mmol/L, kalsiyum 7.6 mg/dL, LDH 1510 u/L, CK 1501005 u/L (30-200), myoglobin 67576 ng/ml (0-110) CK-MB 73.36 ng/ml Troponin 704 ng/ml olarak görüldü. Hastada ağır kas harabiyetine bağlı ileri derecede rabdomyoliz, buna sekonder akut böbrek hasarı düşünüldü. 2000 cc/m2 ile sıvı replasmanı ve periton diyalizine başlandı. İdrar alkalinizasyonunu sağlamak için intravenöz sodyum bikarbonat infüzyonu yapıldı. Üre, kreatinin ve CK'da progresif artış ve anüri görülmesi üzerine günlük hemodiyalize geçildi. Klinik düzelme kaydedilmeyen hastanın kan basıncı düşüklüğü olması üzerine intravenöz inotrop infüzyonu başlandı. Yatışından itibaren idrar çıkışı hiç olmadı, dirençli tansiyon düşüklüğü devam etti, yoğun bakım takiplerinde bir kaç defa kardiyak arrest geçiren hasta resusitasyona cevap vermedi.

Tartışma: Crush sendromu patogenezinde travmatik rabdomyoliz anahtar rol oynamaktadır. Kaslar ekstrinsik kompresyondan sonra 1.5 saat iskemiye dayanabilir. 7. saatten sonra geri dönüşümsüz değişiklikler görülür. ABH rabdomyolizin en ciddi komplikasyonudur. Travmatik yaralanmaların %85'inde gelişir. Eşlik eden mortalite oranı %7-80 arasında değişmektedir. Temelini volüm replasmanının oluşturduğu agresif erken tedavide görüş birliği sağlanmıştır. Mannitolün nefroprotektif özelliği olmasına rağmen kalp yetmezlikli ve anürik hastalarda kullanımı kontrendikedir. Son yıllarda, teorik olarak idrar alkalizasyonunun renal tübüllerde myoglobin birikimini önlediğinin öğrenilmesi üzerine, bikarbonat solüsyonları tedavide altın standart hale gelmiştir. Bizim vakamız merkezimize geldiğinde ağır kas harabiyeti ve buna bağlı ABH mevcuttu. Erken dönemde başlanan alkalizasyon tedavisine, periton diyalizine cevap vermedi. CK başta olmak üzere miyoglobulin, CK-MB, troponin değerleri nadir görülebilecek seviyede yüksek düzeylere ulaştı. Bu bulgular hastamızda meydana gelen crush tablosunun ağırlığını yansıtıyordu ve hemodiyaliz dahil hiçbir tedaviye yanıt alınamadı. Sonuç olarak rabdomiyolizi gösteren laboratuvar parametrelerinin düzeylerinin hastalığın mortalitesi le doğru orantılı olduğu kanaatine varıldı

Anahtar Kelimeler: Akut Böbrek Hasarı, Crush, CK, Rabdomiyoliz

P-096[Çocuk Yoğun Bakım]

Mekanik Ventilatörde İzlenilen Kritik Hasta Çocukta Pnömotoraks Gelişimini Etkileyen Faktörler ve Pnömotoraksın Yoğun Bakım Yatış Süresine Etkisi

Mutlu Uysal Yazıcı[1], Selman Kesici[3], Sanliay Sahin[3], Ganime Ayar[2], Müjdem Nur Azılı[4], Benan Bayrakçı[1]
[1]Hacettepe Üniversitesi İhsan Doğramacı Çocuk Hastanesi Çocuk Yoğun Bakım Ünitesi
[2]Ankara Çocuk Hematoloji ve Onkoloji Hastanesi Çocuk Yoğun Bakım Ünitesi
[3]Ankara Sami Ulus Çocuk Hastanesi Çocuk Yoğun Bakım Ünitesi
[4]Ankara Çocuk Hematoloji ve Onkoloji Hastanesi Çocuk Cerrahisi Anabilim Dalı

Giriş ve Amaç: Çalışmamızdaki birincil amaç pnömotoraksın mekanik ventilasyon süresi, yoğun bakım yatış ve hastanede yatış süresine etkisini göstermek, ikincil amaç ise mekanik ventilasyon izleminde hangi hastalarda daha kolay pnömotoraks gelişeceğinin belirlenmesi ve hastanın laboratuar bulgularıyla pnömotoraks ilişkisinin gösterilmesidir.

Gereç ve Yöntem: Çalışmamızda ocak 2014-0cak 2015 tarihleri arasında Ankara Çocuk Hematoloji Onkoloji Hastanesi Çocuk Yoğun Bakım ünitesi›nde invaziv veya non-invaziv mekanik ventilatörde izlenen ve takipte pnömotoraks gelişen hastalar pnömotoraks grubu olarak belirlendi, kontrol grubu olarak aynı tarihte mekanik ventilatörde izlenen hastalar alındı. Pnömotoraks tanısı için fizik muayene

ve akciğer grafisi kullanıldı. Yatan tüm hastaların kan gazı, tam kan sayımı, biyokimya değerleri, PRISM, PELOD ve MODS skorları günlük kaydedildi. Bu değerlerle pnömotoraks ilişkisi ve kontrol grubuyla istatiksel karşılaştırılması yapıldı.

Bulgular: Pnömotoraks grubuna 50 ve kontrol grubuna 30 hasta dahil edildi. Pnömotoraks grubunda 27 erkek, 23 kız ort. yaş 37 ay, 30 kontrol hastanın ise 13 erkek, 17'si kız olup ort. yaş 24 aydı. Pnömotoraks mekanik ventilatör izleminin ortalama 3. gününde, yoğun bakım yatışının ise 5.gününde görüldü. Pnömotoraks olan hastaların median PRISM: 26 (min:8 max:51), PELOD: 22 (min:10 max: 43) MODS:3 (min:1 max: 6) iken kontrol grubunda PRISM: 15(min:8 max:33), PELOD: 12(min:2 max:41), MODS: 3(min:1 max:6), olarak bulundu. Pnömotoraks grubunda PRISM ve PELOD kontrole göre istatiksel anlamlı olarak yüksekti. (p<0,005). Pnömotoraks ve kontrol grubunda albumin, BUN ve kreatin değerleri sırasıyla 2.70 vs 3.75; 24 vs 18.5; 0.47 vs 0.75 (p=0,00, p=0,842, p=0,074). Pnömotoraks hastalarında saptanan klinik bulgular sırasıyla saturasyon düşüklüğü (%62), cilt altı amfizem (%), respiratuar asidoz, bradikardi (%) ve kardiyopulmoner arrestti (%). Pnömotoraksa neden olan faktörler en sık pnömoni (%36), spontan (%26), resüsitasyon (%20), kateter takılması (%8) ve trakeostomi açılması (%6) na sekonder olduğu gösterildi. Pnömotoraks grubunda Ptepe: 20 PEEP: 6 Port: 13 tidal volum: 10 cc/kg Hız: 30 Fio2:%82 idi.
Kontrol Grubunda ise Ptepe: 19 PEEP: 6 Port: 10 tidal volum: 8 cc/kg Hız: 30 Fio2:%80 olarak saptandı. Bunlardan Port(p<0,0), tidal volum (p<0,0), ve Fio2(p<0,03), değerleri iki grup arasında farklı bulundu. Hastanede toplam yatış, yoğun bakımda yatış ve mekanik ventilasyon süresi pnömotoraks ve kontrol grubunda sırasıyla ortalama 41 & 16 gün; 18 ve 10 gün; 14 ve 5 gündü (p<0.005). Pnömotoraks klinik bulgusu olarak en fazla saturasyon düşüklüğü (%62), sonra cilt altı amfizem (%26), respiratuar asidoz, bradikardi ve son olarak da kardiyopulmoner arrest (%2) izledi. Pnömotoraks olan hastaların 22 (%40)'si, kontrol grubunun ise 2 (%6)'sı ex oldu. Bu oran istatiksel olarak anlamlıydı. (P<0,05) Exitus nedeni olarak en sık ARDS ve multiorgan yetmezliği görüldü.

Sonuç: Pnömotoraksa barotravma yanında volutravma ve yüksek oksijen değerleri de etki etmektedir. Albumin düşüklüğü ile pnömotoraks gelişmesi arasında ilişki mevcuttur. Pnömotoraks varlığı mekanik ventilatörde kalış yoğun bakımda yatış ve hastanede yatış süresini uzatmaktadır.

Anahtar Kelimeler: pnömotoraks, çocuk yoğun bakım, albümin, mekanik ventilasyon

P-097[Çocuk Yoğun Bakım]

Mortal Seyreden, Nadir Rastlanilabilecek İlginç Bir Üst GİS Kanaması Nedeni: Oyuncak Bebek Ayakkabısı Yutma !

Abdullah Yazar, Fatih Akın, Aylin Alan Yücel, Büşra Sultan Kibar, Dursun Odabaş
Necmettin Erbakan Üniversitesi Meram Tıp Fakültesi, Çocuk Yoğun Bakım Bilim Dalı, Konya

Üst GİS kanamaları Treitz ligamentinin proksimalinden kaynaklanan kanamalardır. Nedenleri yaşa, coğrafi bölgeye göre değişiklik göstermektedir. Hindistan gibi doğu ülkelerinde en sık neden portal hipertansiyona bağlı iken, batı toplumlarında gastrik ve duodenal ülser gibi varis dışı nedenler ön plana çıkmaktadır. Çocukluk çağında sık olarak kullanılan aspirin, parasetamol, ibuprofen gibi steroid dışı antiinflamatuvar ilaçların (SDAİ) kullanımına bağlı kanamalar görülebilmektedir. Ayrıca yoğun bakımda yatan hastalarda stres ülserine bağlı üst GİS kanamaları da gelişebilir. Olgu: Yedi yaşında erkek hasta, ani başlayan kanlı kusma nedeniyle dış merkez acil serviste görülmüş. Takibinde hemoglobin değerinde düşme olması üzerine tarafımıza yönlendirilmiş. Hikayesinde öncesinde bilinen bir hastalık olmadığı öğrenildi. Fizik muayenesinde cilt soluk görünümde, taşikardisi mevcuttu, diğer sistem muayeneleri normaldi. Genel durumu kötü olan hasta üst GİS kanaması ön tanısıyla yoğun bakıma yatırıldı, monitörize edildi,oral alımı kesildi,nazogastrik sonda takıldı, proton pompa inhibitörü başlandı, hidrasyonu sağlandı. Hastanın nazogastrik sondasından aktif kırmızı renkli geleni oldu aynı zamanda siyah renkte melenası oldu. Somatostatin infüzyonu başlandı.Hb değerleri 5g/dl ye kadar düşen ve yetmezlik bulguları ortaya çıkan hastaya hazırda bekletilen eritrosit süspansiyonu verildi ve acilen çocuk gasroenteroloji tarafından endoskopi yapıldı. Endoskopide ilk bakışta özofagus üst ucunu kapatan hamanjiomatöz bir kitle (şekil1) fark edildi. Alt GİS kanamasına yönelik endoskop ilerletilmek istenirken yerinden kopan kitle çıkarıldı. Çıkarılan kitlenin üzeri hemotomla kaplı oyuncak bebek ayakkabısı (şekil2) olduğu anlaşıldı. Hasta postoperatif yoğun bakım ünitesinde takip edildi. Aktif kanama bulgusu ve hemoglobin düşüdü olmayan hasta servise devredilerek şifa ile taburcu edildi

Sonuç: Yabancı cisim aspirasyonu sonucu üst gis kanaması nadir görülmekle birlikte özellikle 6 ay – 2 yaş arası çocuklarda akla getirilmelidir. Kesin tanı ve tedavi endoskopik yöntemle yapılmaktadır müdahele için hılı davranılmalıdır. Hastamızda aile yabanci cisim yutma hikayesi vermemesine rağmen üst GİS kanamasının ve Hb düşüşünün devam etmesi üzerine acil endoskopi kararı alındı. İlk bakıda av malformasyon, hemanjiom tarzı bir görüntü veren kitlenin kendiliğinden kopması ve çıkarılması ile bir oyuncak bebek ayakkabısı olduğu sivri topuğunun özofagus üst sfinkterine takılıp saplanarak kanamaya neden olduğu anlaşıldı.

Anahtar Kelimeler: Üst GİS Kanaması, Yabancı Cisim

P-098[Çocuk Yoğun Bakım]

Karın Ağrısı ve Kusma İle Başvuran, Lober Pnömoni Görüntüsü Bulunan Bir Olguda Beklenmedik Tanı: *Diyafragma Hernisi*

Dursun Odabaş, Gökhan Gözün, Fatih Akın, Abdullah Yazar
Necmettin Erbakan Üniversitesi Meram Tıp Fakültesi, Çocuk Acil Bilim Dalı, Konya

Konjenital diyafragmatik herniler (KDH) yaklaşık 3000 doğumda 1 görülen, etiyolojisi bilinmeyen konjenital bir anomalidir. Çoğu vakada antenatal ultrason taramasıyla veya yaşamın ilk birkaç saat/gününde ciddi respiratuvar bozukluk ve yaşamı tehdit edici durumlara sebep olmasıyla birlikte tanı konulur. Hastaların %5-25'i kendini yenidoğan ve infant döneminde gösterir. Geç başlangıçlı KDH akut veya sinsi seyirli olabilir. Ayrıca gecikmiş teşhis ve uygunsuz tedavilere yol açabilen non-spesifik semptomlarla karakterize olabilir.

Olgu: Daha önceden bilinen bir hastalığı olmayan 2 yaşındaki erkek hasta, çocuk acil kliniğimize 2 gündür tekrarlayan kusma ve karın ağrısı şikayetiyle başvurdu. Geldiğinde genel durumu iyi, bilinci açıktı. Dispnesi, takipnesi yoktu, vital bulguları stabildi, oksijen satürasyonu normaldi. Batında belirgin hassasiyet ve defans yoktu; fakat umbilikus seviyesi üstünde distansiyonu mevcuttu. Kanda beyaz küre sayısı 23.300/ul, CRP'si 2 mg/L, sedimantasyonu 2 mm/h idi. Acil servise gelişinden sonra kusmaları devam etmesi üzerine nazogastrik sonda yerleştirildi. Takibinde ayakta direkt batın grafisi (ADBG), abdomen ultrason tetkik edildi. ADBG'de intraabdominal geniş tabanlı hava-sıvı seviyeleri, dilate barsak ansı, film karesine denk gelen sol akciğer bazal kesimde, sol kostofrenik ve kardiyofrenik açıları da kapatan lober pnömoni ve plevral efüzyon ile uyumlu yaygın opasite görüldü (Şekil 1).. Abdomen ultrasonunda çıkan kolon ve inen kolon anslarında distandü görünüm izlendi. Kolonda peristaltizm izlenmedi. Nazogastrik sonda ile takipte safralı gelenler olması üzerine abdomen bilgisayarlı tomografi görüntüleme yapıldı. Yapılan tetkikte kolonun

proksimalinde belirgin distansiyon izlendi ve ileus lehine yorumlandı (Şekil 2). Çocuk cerrahisi tarafından opere edilen hastaya konjenital diyafragma hernisi onarımı yapıldı. Post-operatif takibinde klinik düzelme görülen hasta taburcu edildi.

Tartışma: Geç başlangıçlı KDH, düşük insidansı olması, başlama zamanının çeşitlilik göstermesi, dispne, takipne, wheezing, öksürük, karın ağrısı, kusma ve diyare gibi non-spesifik respiratuvar ve/veya gastrointestinal semptomlarla gelebilmesi nedeniyle, acil servislerde karşılaşılan tanı konulması zor tablolar arasındadır. Başlangıç hem gelip geçici/tekrarlayıcı semptomlarla birlikte sinsi, hem de respiratuvar bozukluk veya gastrointestinal komplikasyonlarla birlikte akut olabilir. Bizim vakamızda gastrointestinal semptomlar içeren akut başlangıç mevcuttu. Göğüs radyografisinde belirgin barsak ansı görülmemesi, sol akciğer alt kesimdeki opasitenin olası plevral efüzyon olarak değerlendirilmesi nedeniyle, ilk etapta tanıda herniden çok lober pnömoni düşünüldü. Tansiyon pnömotoraks ve plevral efüzyon, göğüs radyografisine bakılarak konulan en sık yanlış tanılardandır. Hatta bu gibi yanlış tanılar, göğüs tüpü yerleştirilmesi ve ardından gastrointestinal perforasyona kadar yol açabilmektedir. KDH'den şüphelenildiği takdirde, teşhisi doğrulamak ve olası yanlış girişimlerden kaçınmak adına, bilgisayarlı tomografi görüntüleme önerilmektedir. Geç başlangıçlı KDH'nin erken tanısı kardiyorespiratuvar arrest ve barsak strangülasyonu gibi yaşamı ciddi derecede tehdit eden durumları önlemektedir. Asıl tedavisi diyafragmatik defektin cerrahi onarımıdır. Erken cerrahi onarım yapıldığı zaman, geç başlangıçlı KDH'nin prognozu gayet iyidir.

Anahtar Kelimeler: Diyafragma Hernisi, İleus, Lober pnömoni

P-099[Çocuk Yoğun Bakım]
Ventilatör İlişkili Pnömonilerin Erken Tanısında Mini-BAL Yöntemi

Meryem Ünal Çimen, Nurseren İşler, Nuriye Turgut, Nihal Özdamar
Dr. Behçet Uz Çocuk Hastalıkları ve Cerrahisi Eğitim Araştırma Hastanesi,İzmir

Ventilatör ilişkili Pnömoni (VİP), yoğun bakım ünitelerinde sık görülen ve mortalitesi yüksek olan bir hastane enfeksiyonudur. Tanısı için klinik ve radyolojik bulgular tek başına yeterli olmamakta, tanının mikrobiyoloji verileriyle desteklenmesi gerekmektedir. Mikrobiyoloji laboratuvarında yapılacak incelemeler için bronkoskopik, nonbronkoskopik veya endotrakeal aspirasyon yöntemleriyle elde edilen solunum yolu örnekleri kullanılmaktadır. İnvaziv bir yöntem olan bronkoskopi ile distal solunum sekresyonlarının elde edilmesi mümkündür, ancak bronkoskop kullanılmaksızın alt solunum yollarından örnek elde edilebilen kör yöntemlerin kullanımı da kabul görmektedir. Mini-bronkoalveolar lavaj (mini-BAL) bu kör yöntemlerden bir tanesidir.Dr.Behçet Uz Çocuk Hastalıkları Hastanesi Çocuk Yoğun Bakım Ünitesinde VİP tanısının mikrobiyolojik yöntemlerle desteklenmesi için mini-BAL yöntemi ile solunum sekresyonları elde edilmektedir. Bronkoalveoler lavaj sıvısının elde edilmesi için kör, non-bronkoskopik teknikle ve 35 cm uzunluğunda 1.9 mm çapında iç içe iki kateterden oluşan, dıştaki kateterin ucunda Polietilen Glikoz yapıda bir tıpa bulunan (plugged), single sheated, steril, mini-BAL(Combicath Plastimed Pediatric, Saint-Leu-La-Foret, France) kateteri kullanılmaktadır. Combicath, entübe edilmiş hastalarda üst hava yollarında kolonize olan mikroorganizmaların kontaminasyonu olmadan alt solunum yolu sekresyonlarından güvenilir kültür almak için kullanılan özel bir üründür. Ürünün iç içe iki kateterden oluşması sayesinde kateterin sterilizasyonu korunur. Bu kateter bronkoskop kullanılmadan entübasyon tüpü ya da trakeostomi kanülü içerisine yerleştirilerek distal hava yollarına itilir, sonrasında iç kateter, dış kateter içerisinden steril koşullarda direnç ile karşılaşılana dek ilerletilir ve ardından kateterden 5 cc serum fizyolojik verilir; 5- 10 saniye içerisinde verilen sıvının %70 i (3 cc) aspire edilir. Böylece Mini-BAL yöntemiyle toplanan örnekler, en kısa sürede klinik mikrobiyoloji laboratuarına ulaştırılmaktadır. Ventilatör ilişkili pnömoni tanımlamasında mevcut bilimsel kanıtlar bir yöntemin diğerine üstünlüğünü göstermekte yetersiz kalmaktadır. Ventilatör ilişkili pnömoni şüphesi varsa kliniğin olanaklarına göre mevcut tanısal yöntemlerin kullanılması tanının zamanında konulması ve uygun antibiyotiğin başlanması; antibiyotiklere karşı direncin engellenmesini (VRA, MRSA vb) sağlar, morbidite ve mortaliteyi azaltır, hastanede ve yoğun bakımda yatış süresini kısaltır.

Anahtar Kelimeler: Ventilatör ilişkili pnomoni, bronkoalveolar lavaj, çocuk yoğun bakım.

P-100[Çocuk Yoğun Bakım]
Akrep Sokmasına Bağlı Myokardit ve Pulmoner Ödem Gelişen Olgu

Ferhat Sarı, Gökhan Ceylan, Özlem Saraç Sandal, Rana İşgüder, Hasan Ağın
Dr Behçet Uz Çocuk Hastalıkları ve Cerrahisi Eğitim ve Araştırma Hastanesi, Çocuk Yoğun Bakım, İzmir

Akrep sokmaları, ısırılma yerine ait lokal reaksiyonlardan, ölüme yol açacak çoklu organ tutulumlarına kadar geniş bir yelpazede klinik bulgulara neden olur. Isırılma sonucu yaşamı tehdit eden en önemli organ tutulumu kalp ve akciğerlerde görülür. Pulmoner ödem ve miyokardit gibi ölümcül komplikasyonlar nedeni ile her akrep sokması ile karşılaşan çocuk hasta gözlem altında tutulmalı, komplikasyonlara karşı yakın takip edilmelidir. Bu bildiride akrep sokmasının ender fakat ciddi komplikasyonlarından olan miyokardit ve pulmoner ödemin geliştiği 4 yaşındaki olgunun takip ve tedavi aşamaları sunulmuştur.

Anahtar Kelimeler: akrep sokması, toksik myokardit, pulmoner ödem

P-101[Çocuk Yoğun Bakım]
Çocuk Acile Status Epileptikus İle Başvuran PRES ' li Bir Olgu

Fatih Akın, Abdullah Yazar, Mustafa Sait Yılmaz, Dursun Odabaş
Necmettin Erbakan Üniversitesi Meram Tıp Fakültesi, Çocuk Yoğun Bakım Bilim Dalı, Konya

Posterior Reversible Ensefalopati Sendromu (PRES), bir nöroradyolojik tanı olup ilk kez 1996 yılında Hinchey ve arkadaşlan tarafından tanımlanmıştır. Semptomlar baş ağrısı, mental bozukluk, görmede ya da görme alanında değişiklikler; kortikal körlük, bulantı, kusma ve epileptik nöbetleri içermektedir. Sıklıkla ani yükselen ve kompanse edilemeyen arter basıncına bağlı olarak gelişir ve hipertansif ensefalopati ile karışabilir. Etiyolojisinde pre ve/veya posteklampsi, renal yetmezlik, immünsüpresif ilaçlar, kemoterapötik ajanlar; sitotoksik ilaçlar, hiponatremi, hiperkalsemi olabilir. Beyin tomografisinde genellikle oksipital ve parietal loblarda simetrik hipodens alanlar, manyetik rezonans görüntülemede ise posterior beyaz ve gri cevheri tutmuş simetrik hiperdens alanlar olarak tanınır. Daha ender olarak posterior frontal ve temporal loblarda, derin beyaz cevherde, ponsta, serebellumda ve diğer bölgelerde de görülebilir Olgu: Talasemi Major Hastalığı tanısı ile takipli 12 Yaşında erkek hastaya Aralık 2015 tarihinde Kemik iliği transplantasyonu(KİT) yapılmış. KİT'den 3 ay sonra tüm vucutta kasılma, ağızda kilitlenme, gözlerde kayma şeklinde nöbet geçirme şikayeti ile çocuk acil servisine başvurdu. Nöbeti durdurmak amacıyla ambulansla transport esnasında rektal diazepam yapılmış, çocuk acil serviste de midazolam iv olarak yapıldı. Hastanın nöbetinin devam etmesi üzerine yoğun bakım ünitesine yatışı yapıldı, fenitoin yüklemesi yapıldı ve midazolam infüzyonu ile nöbeti kontrol altına alındı. Hastanın fizik muayenesinde şuuru kapalı, GKS: 7, TA: 150/100 mmHg ölçüldü. Bakılan hemogram sonucunda PLT:63000/mm^3 ölçülmesi üzerine hastaya kanamanın ekartasyonu

amacıyla kranial tomografi çekildi ve sonucunda herhangi bir kanama odağı tesbit edilmedi. Hastaya beyin MR çekildi ve PRES ile uyumlu görüntüler tesbit edildi. (Resim 1). Hastanın yoğun bakım takibinde kan basıncı yüksekliği devam etti. Hastada KİT sonrası kullanılan takrolimusa bağlı PRES geliştiği düşünüldüi ve antihipertansif tedavi olarak iv esmolol başlandı. Hastanın takibinde giderek şuuru açıldı. İnfüzyonları kademeli olarak azaltılarak kesildi.Antihipertansif olarak po amilodipin başlandı. Hastanın takrolimus tedavisi kesilerek mikofenolat mofetil tedavisi başlandı. Hastaya yatışının 5. gününde kontrol beyin MR çekildi (Resim 2). Belirgin olarak lezyonlarda gerileme görüldü.Takibinde genel durumu iyi, şuuru açık vital bulguları stabil olan hasta immunsupresif tedavisine mikofenolat mofetil ile devam etmesi önerileriyle taburcu edildi. Hasta belirli aralıklarla kontrole geldi. 3 ay sonra tekrar kontrol beyin MR çekildi (Resim 3). Radyolojik yorumu normal olarak değerlendirldi. Çekilen EEG si ve tansiyon takipleri normal olan hastanın antiepileptik ve antihipertansif ilacları kesildi.

KİT sonrası takrolimus kullanımına bağlı PRES nadir görüldüğünden olgu sunulmuştur.

Anahtar Kelimeler: Ensefalopati, Hipertansion, PRES, Takrolimus

P-102[Çocuk Yoğun Bakım]

Travma Hastalarında Superior Mezenter Arter Sendromu

Mehmet Arda Kılınç[1], Emine Burçe Yaşar[2], Özgür Şimşek[2], Duygu Güner[2], Ferda Gürkan[2], Bülent Karapınar[1]
[1]Ege Üniversitesi, Çocuk Sağlığı ve Hastalıkları, Çocuk Yoğun Bakım Ünitesi,İzmir
[2]Ege Üniversitesi, Çocuk Sağlığı ve Hastalıkları,İzmir

Mesenter arter sendromu nadir görülen intestinal obstrüksiyon nedenlerindendir. Superior mesenter arterin aortadan çıkış yerinde, aorta ve superior mezenter arter arasında kalan duodenumun 3.parçasının basıya uğraması sonucu oluşmaktadır. Ancak bir ekartasyon tanısı olan SMAS tanısı için, diğer intestinal obstrüksiyon nedenlerinin dışlanması gerekmektedir. SMAS akut ya da kronik kilo kayıpları sonrasında sıklıkla görülmekte ve izleminde beslenme probleminin de gelişmesiyle artan kilo kaybı kliniği ağırlaştırmaktadır. Travmaya bağlı immobilizasyon da SMAS için risk faktörleri arasındadır. Bu yazıda Çocuk Yoğun Bakım Ünitesinde araç dışı trafik kazası nedeni ile izlenmekte olan ve ciddi beslenme sorunu, kilo kaybı bulgularla SMA sendromu tanısı alan 2 olgu sunulacaktır. SMA sendromunda ilk olarak destek tedavi denenmektedir. Destek tedavide gastrik dekompresyon, hastaya uygun pozisyon verilmesi, iyon imbalansının düzeltilmesi, beslenmenin ve kilo alımının sağlanması yer almaktadır. Gastrojejunal, nasojejunal sonda ile beslenmenin denenmesi ve total parenteral nütrisyon desteği ile yeterli kalorinin sağlanması, retroperitoneal yağ dokunun kalınlaşmasını ve kliniğin düzelmesini sağlamaktadır. Yine yoğun bakımda rutin izlemleri ve tedavileri devam eden hastaların beslenmesine erken başlanması ile kilo kayıplarının önüne geçilerek SMAS riski azaltılabilir. Bu yazı yoğun bakım ünitelerinde beslenmenin önemine dikkat çekmek için yazılmıştır.

Anahtar Kelimeler: travma, beslenme,süperior mezenter arter sendromu

P-103[Çocuk Yoğun Bakım]

Pediatri yoğun bakıma yatan hastalarda yüksek akımlı oksijen tedavisinin ekstübasyon başarısına etkisisnin değerlendirilmesi

Başak Nur Akyıldız[1], Sedat Öztürk[1], Nazan Ülgen Tekerek[1], Selim Doğanay[2], Süreyya Burcu Görkem[2]
[1]Erciyes Üniversitesi Tıp Fakültesi, Çocuk Yoğun Bakım Ünitesi, Kayseri
[2]Erciyes Üniversitesi Tıp Fakültesi, Çocuk Radyoloji Ünitesi, Kayseri

Amaç: Yüksek akımlı oksijen tedavisi (YAOT) acil ve yoğun bakım ünitelerinde solunum yetmezliği olan olgularda kullanımı giderek artan yardımcı bir tedavi metodudur. Çocuklarda yüksek akımlı oksijen tedavisinin ekstübasyon sonrası dönemde etkinliğinin değerlendirildiği herhangi çalışma bulunmamaktadır. Çalışmamızda kritik hasta çocuklarda ekstübasyon sonrası dönemde yüksek akımlı oksijen tedavisinin ekstübasyon başarısına etkisinin değerlendirilmesi amaçlandı.

Gereç ve Yöntem: Pediatri Yoğun Bakım Ünitesi'nde yatmakta olan 1 ay-16 yaş arası mekanik ventilasyon tedavisi sonlandırılması planlanan (ekstübasyon) ve spontan soluma testini geçen 100 hasta çalışmaya dahil edildi. Hastalar iki gruba ayrılarak, 1. gruba (n=50) yaklaşık 37 °C sıcaklıkta, $SpO_2 \geq$ %92 tutacak şekilde, yaşına uygun aralıkta YAOT verildi. İkinci gruba (kontrol grubu n=50) ise oronazal maske ya da nazal prong ile konvansiyonel oksijen tedavisi (KOT) uygulanarak $SpO_2 \geq$ %92 değeri hedefleyecek oksijen tedavisi verildi. Gruplar tedaviye alındıktan sonra başlangıç, 15.dk, 30.dk, 45.dk, 1.saat, 6.saat, 12.saat, 24.saat ve 48.saatlerde SpO_2, SpO_2/FiO_2 oranı, end-tidal karbondioksit ($etCO_2$) ve PCO_2, dakika solunum sayısı (DSS), kalp tepe atımı (KTA), değerlendirilmesi planlandı. Yine ek olarak ekstübasyon sonrası, 24. Saat ve 48. Saatte çekilen PA AC grafileri ile modifiye radyolojik atelektazi skoru (m-RAS) hesaplanması planlandı.

Bulgular: Çalışmaya alınan hastaların 49'u kız, 51'i erkek olup median yaş 28 ay (1-182 ay) idi. YAOT ve KOT alan gruplar cinsiyet, yaş, mekanik ventilasyon nedenleri ve süresi, yatış ve ekstübasyon anındaki PRISM ve PELOD skorları açısından değerlendirildiğinde istatiksel olarak anlamlı fark tespit edilmedi. Her iki grupta karşılaştırmalı olarak SpO_2'de meydana gelen değişimlere bakıldığında sadece YAOT alan grupta 60.dk'dan itibaren istatiksel olarak anlamlı düzeyde artış mevcuttu ($p<0,05$). Gruplar ayrı ayrı değerlendirildiğinde ise yine YAOT alan grupta zamanla SpO_2 değerlerinde artış görüldü ($p=0,02$). S/F oranlarına bakıldığında ise KOT grubunda takipte istatiksel olarak anlamlı düzeyde düşme gözlenirken ($p=0,009$), YAOT grubunda artış saptandı ($p<0,001$). Gruplar karşılıklı olarak değerlendirildiğinde ise YAOT grubunda 45.dk'dan itibaren istatiksel olarak anlamlı düzeyde artış tespit edildi ($p=0,005$). PCO_2 değerlerine bakıldığında her iki yöntem arasında sadece 24.saat değerleri arasında fark varken ($p=0,008$), yöntemler kendi içlerinde zamana göre değerlendirdiklerinde bir fark tespit edilmedi ($p=0,300$, $p=0,357$). $etCO_2$ değerlerinde ise hem yöntemler arası 24.saatte ($p=0,018$), hem de YAOT grubunda, zamana göre bakıldığında istatiksel olarak anlamlı fark saptandı ($p=0,018$). DSS, KTA ve m-RAS değerlerinde YAOT grubunda zamana göre istatiksel olarak anlamlı düzeyde azalma tespit edildi (sırasıyla $p=0,048$; $p=0,002$; $p<0,001$). Yöntemler arası m-RAS skoru ekstübasyon anında YAOT alan grupta istatiksel olarak anlamlı düzeyde daha yüksekti ($p=0,003$). Takibin 24.saatinde her iki grup arasında m-RAS skorları arasında istatiksel olarak fark yok iken ($p=0,824$), 48.saatte KOT alan grupta m-RAS skorları arasında istatiksel olarak anlamlı düzeyde yükseklik saptandı ($p<0,001$).

Sonuç: Klinik ve radyolojik parametreler üzerine olan olumlu etkisi yanısıra reentübasyon oranını azaltma açısından pediatrik hasta grubunda ekstübasyon sonrası dönemde yüksek akımlı oksijen sistemlerinin rutin izlemde yer alması gerektiği kanaatindeyiz.

Anahtar Kelimeler: ekstübasyon, oksijen, pediatri, yüksek akım,

P-104[Çocuk Yoğun Bakım]
Çocuklarda Ev Tipi Mekanik Ventilasyon Uygulamaları: Erciyes Üniversitesi Deneyimi

Nazan Ülgen Tekerek, Adem Dursun, Başak Nur Akyıldız
Erciyes Üniversitesi Tıp Fakültesi, Çocuk Yoğun Bakım Ünitesi, Kayseri

Amaç: Bu çalışmada kronik solunum yetmezlikli hastaların tedavisinde tüm dünyada giderek yaygınlaşan ev tipi mekanik ventilasyon (EMV) uygulaması hakkındaki deneyimleri paylaşmak ve karşılaşılan sorunlara dikkat çekmek amaçlanmıştır.

Gereç ve Yöntemler: Ocak 2009- Mart 2016 tarihleri arasında Erciyes Üniversitesi Tıp Fakültesi Çocuk Yoğun Bakım ünitesinde kronik solunum yetmezliği nedeniyle EMV uygulanan hastalar geriye dönük olarak değerlendirilmiştir.

Bulgular: Çalışmaya EMV uygulamasına başlama yaş ortalamaları 29 ay (8,5-127,5 ay) olan 14'ü (% 48,3) kız, 15'i (%51,7) erkek olmak üzere toplamda 29 hasta dahil edilmiştir. Hastaların ortalama yoğun bakım yatış süresi 75 gün (44-115 gün), taburculuk sonrasında ki ortalama takip süreleri ise 110 gün (52,5-510 gün) idi. Yirmibeş (%86,2) hasta nörolojik hastalıklar nedeniyle, 4 hasta (%13,8) ise akciğer hastalıkları nedeniyle takip edilmekteydi. Hastaların 25'ine (%86.2) invazif mekanik ventilasyon (13'ü erkek, 12'si kız), 4'üne (13.8) noninvazif mekanik ventilasyon (2'si erkek, 2'si kız) uygulandı.

Sonuç: Ülkemizde çocuk yoğun bakım yatak kapasitesinin sınırlıdır ve EMV kronik hasta yükünü hafifletme açısından iyi bir seçenektir.

Anahtar Kelimeler: Çocuk, Ev Tipi Mekanik Ventilasyon, Kronik Solunum Yetmezliği

P-105[Çocuk Yoğun Bakım]
Kritik Çocuk Hastalarda Plazma Değişimi Uygulamaları: Tek Merkez Deneyimi

Halil Keskin[1], Muhammet Şükrü Paksu[2], Nazik Yener[2], Özlem Temel Köksoy[2], İbrahim Kartal[3], Canan Albayrak[3], Davut Albayrak[3]
[1]Atatürk Üniversitesi Tıp Fakültesi, Çocuk Sağlığı ve Hastalıkları Ana Bilim Dalı, Çocuk Yoğun Bakım Bilim Dalı, Erzurum
[2]Ondokuz Mayıs Üniversitesi Tıp Fakültesi, Çocuk Sağlığı ve Hastalıkları Ana Bilim Dalı, Çocuk Yoğun Bakım Bilim Dalı, Samsun
[3]Ondokuz Mayıs Üniversitesi Tıp Fakültesi, Çocuk Sağlığı ve Hastalıkları Ana Bilim Dalı, Çocuk Hematoloji Bilim Dalı, Samsun

Amaç: Bu çalışmanın amacı ünitemizde plazma değişimi uygulanan hastaların demografik ve klinik özelliklerinin belirlenmesi, tedavi sonuçları ve hasta prognozları ile bunlara etki eden faktörlerin araştırılmasıdır.

Gereç ve Yöntemler: Ocak 2012 - Ağustos 2015 tarihleri arasında plazma değişimi uygulanan hastalara ait demografik, klinik ve laboratuvar veriler hastane otomasyon sitemi, hasta dosyaları ve aferez ünitesi kayıtlarından elde edildi.

Bulgular: Çalışma süresinde 40 hastaya toplam 168 defa plazma değişimi uygulanmıştı. Ortanca işlem sayısı 4,5 (minimum 1 –maximum 10) idi. Hastaların ortanca yaşı 9,4 (1,5 -17,3) yıl, erkek/ kız oranı 1,35 idi. Olguların %47,5'si altta yatan bir hastalığa sahipti. En sık komorbid hastalık malignite idi. En sık plazma değişim endikasyonları sepsis ilişkili çoklu organ yetmezliği ve hemofagositik lenfohistiositoz idi (sırasıyla %47,5 ve %22,5). İşlem ilişkili komplikasyonlardan en sık olanları alerjik reaksiyon ve katater tıkanması idi (sırasıyla %5,4 ve %3,6). Katater tıkanması nedeni ile 2 (%1,19), alerjik reaksiyon nedeni ile 1 (%0,6) işlem tamamlanamadan sonlandırılmıştı. Hiçbir hasta işlem ile ilişkili bir komplikasyon nedeniyle kaybedilmemişti. On üç hasta (%32,5) işlem sonrası ilk 7 gün içinde kaybedilmişti. Bu hastalardan on tanesi komorbid bir hastalığa sahipti. Altta yatan kronik bir hastalığı olanlarda ölüm oranı olmayanlara göre daha yüksekti (sırası ile %52,6 ve %14,3).

Sonuç: Ülkemizde ve dünyada plazma değişimi uygulamaları artmasına rağmen çocuk hastalarda deneyim azdır. Sonuçlarımız plazma değişiminin çocuk hastalarda güvenle yapılabileceğini göstermektedir. Mortaliteyi etkileyen iki temel faktör plazma değişimi endikasyonu ve altta yatan hastalık varlığı olarak bulunmuştur.

Anahtar Kelimeler: plazma değişimi, kritik hasta, çocuk

P-106[Çocuk Yoğun Bakım]
Büyüme Hormonuna Yanıt Veren Dirençli Bir Mitokondiyal Hastalık Dekompanzasyonu Olgusu

Emine Akkuzu[1], Gökhan Kalkan[1], Abdulbaki Karaoğlu[2], Aslı İnci[2], Serhat Emeksiz[1], Şule Demir[3]
[1]Emine Akkuzu, Gazi Üniversitesi, Çocuk Sağlığı ve Hastalıkları Ana Bilim Dalı, Çocuk Yoğun Bakım Bilim Dalı, Ankara
[2]Gökhan Kalkan
[3]Abdülbaki Karaoğlu, Gazi Üniversitesi, Çocuk Sağlığı ve Hastalıkları Ana Bilim Dalı, Çocuk Metabolizma Bilim Dalı, Ankara
[4]Aslı İnci
[5]Serhat Emeksiz
[6]Şule Demir, Gazi Üniversitesi, Çocuk Sağlığı ve Hastalıkları Ana Bilim Dalı, Ankara

Kalıtsal metabolik hastalıklar bireysel olarak nadir olmakla birlikte tüm metabolik hastalıklar birlikte düşünüldüğünde sık görülmektedir. Bu hastalıklar koma gibi ağır klinikle yoğun bakıma yatabilmektedir. Mitokondriyal hastalıklar en sık görülen kalıtsal metabolik hastalıklardandır. Etkilenen hastaların çoğunda oksidatif fosforilasyon sisteminde defekt mevcuttur. Hastalarda genelde multisistemik tutulum vardır. En belirgin labaratuvar bulgusu laktik asidozla karakterize metabolik asidozdur.
Burada standart detoksifikasyon tedavisine dirençli metabolik dekompanzasyonla başvuran mitokondiriyal hastalık düşünülen 5 yaşında kız hasta sunulmuştur. Dikloroasetat, karbonhidrat kısıtlı diyet, CVVH (Devamlı venö-venöz hemofiltrasyon) ile laktik asidozu gerilemeyen hasta büyüme hormonu ve ketojenik diyete dramatik cevap vermiştir.

Anahtar Kelimeler: büyüme hormonu, metabolik asidoz, mitokondiriyal hastalık

P-108[Çocuk Yoğun Bakım]
L-asparajinaza Sekonder Toksik Ensefalopati: Hiperamonyeminin Eşlik Ettiği Nadir Bir Durum

Mehmet Arda Kılınç[1], Elif Kıymet[2], Gülizar Turan[2], Hamiyet Hekimci Özdemir[3], Cenk Eraslan[4], Bülent Karapınar[1]
[1]Ege Üniversitesi,Pediatri Ana Bilim Dalı, Çocuk Yoğun Bakım, İzmir
[2]Ege Üniversitesi,Pediatri Ana Bilim Dalı,İzmir
[3]Ege Üniversitesi,Pediatri Ana Bilim Dalı, Çocuk Hematoloji,İzmir
[4]Ege Üniversitesi, Radyoloji Ana Bilim Dalı, İzmir

Kemoterapi ajanlarının yan etkileri indüksiyon yada konsolidasyon dönemlerinde sıklıkla izlenebilmektedir. L- asparajinaz; L asparajinin L- asparatik asite hidrolizini sağlamakta böylece sirkülasyondaki L-asparajinin lenfoid kökenli maling hücreler tarafından kullanılmasını engellemektedir. L-asparajinazının kullanımını sınırlayan koagulasyon anomalisi,hipersensitivite reaksiyonu gibi toksik etkileri bulunmaktadır. Santral sinir sisteminde serebral kanama,serebral tromboz,

parankimal ödem ve toksik ensefalopati olarak adlandırılan beyaz cevher üzerine toksik etki yapabilir.Litaratürde L-asparajinaza bağlı toksik ensefalopati tablosu nadir görüldüğünden bu olguyu paylaştık. 12 yaşında erkek hasta dış merkezde bilateral fasiyal paralizi ile başvurduğunda akut lenfoblastik lösemi tanısı almış. İndiksiyon döneminde 5 doz 5 mg/m2 dozunda L-asparajinaz alan hasta serviste bilincinde dalgalanma olması ve evre 2 hipertansiyonu olması üzerine press ön tanısı ile yoğun bakıma alındı.Takipte antihipertansif ajanlar ile tansiyonları normalize edilsede bilinç durumunda değişiklik olmayınca çekilen krania mrı da bazal ganglion ve sentrum semiovale bölgelerinde toksik madde presipitasyonu saptandı.Hastanın melenadan bağımsız amonyak yüksekliği olması üzerine ve bu iki durum birlikteliği tanıda bizi L -asparajinaz intoksikasyonuna yönlendirdi. Toksikasyon muhtemelen geçici karaciğer disfonksiyonu; antitrombin 3, fibrinojen,protein S, protein C, plazminojen ve alfa 2 antiplazmanin seviyelerindeki azalma yada L-asparajinazın direkt santral sinir sisteminde hipersensivite reaksiyonu yapmasına bağlanmaktadır. Bizim hastamızda biyopsi yapılarak yağlı karaciğer tanısı alan karaciğer disfonsiyonu vardı, hastanın kolestaz tablosu mevcuttu. L-asparajinaz hem L-aspartik asiti aspartata hemde glutamini glutamik asite hidrolize ederken amonyak üretmektedir. Santral sinir sisteminde en sık talamus olmak üzere internal kapsül,periventriküler beyaz cevher, serebellar beyaz cevher, ve diffüz kortikal tutulum yapabilmektedir. Tutulumlar potansiyel olarak geri dönüşümlüdür. Hastaların nörolojik bulguları çok ağırdır bizim hastamızda uzun süre sadece dil fasikülasyonları yapabilmekteydi.Servis takibinde sözel komutlara ellerini hafifçe 2/5 motor gücüyle kaldırarak cevap verebilmekte. Ensefalopati tablosunda L- asparajinaz almış hastaların mrılarında yukarda belirtilen sahalarda T2 ağırlıklı segmentlerde değişim mevcutsa tanıda Toksik ensefalopati akla gelmelidir.

Anahtar Kelimeler: Hiperamonyemi, L-asparajinaz, ensefaopati

P-109[Çocuk Yoğun Bakım]
Çocuk Yoğun Bakım Ünitemizde Bir Yılda Açılan Trakeostomi Olgularımızın Değerlendirilmesi

Süleyman Bayraktar[1], Bilge Tanyeri Bayraktar[2], Mehtap Taşkın[1], Özlem Kurtuluş[1]
[1]Haseki Eğitim ve Araştırma Hastanesi, Çocuk Kliniği, İstanbul
[2]Bezmialem Vakıf Üniversitesi Tıp Fakültesi Neonatoloji Bilim Dalı, İstanbul

Amaç: Bu çalışmada ünitemizde yatan hastalara açılan trakeostomilerin endikasyonları, gelişen komplikasyonlar, mekanik ventilatör desteği ihtiyacı ve hasta ailelerinin bakım eğitimleri konularındaki deneyimlerimizi paylaşmak ve literatürle karşılaştırmak amaçlanmıştır.

Yöntemler: Çocuk Yoğun Bakım Ünitesinde Ocak 2015 ile Ocak 2016 tarihleri arasında yatıp trakeostomi açılan 12 hasta çalışmaya dahil edilmiş, verileri hastaların Hastane Bilgi Sistemindeki epikrizleri, hasta dosyalarındaki günlük izlem formları incelenerek retrospektif olarak değerlendirilmiştir.

Bulgular: Çalışmamıza dahil edilen 12 hastanın 7'si (%58,3) erkek, 5'i (%41,7) kız, yaşları 1 yaş ile 14 yaş arasında değişmekte olup ortalaması 6,0±5,6 (1-14 yıl) yıldı. Trakeostomi açılma endikasyonuna göre ise nörolojik hastalıkları nedeniyle trakeostomi açıların yaş ortalaması 6,4±6,2 (1-14 yıl), uzamış entübasyon nedeniyle trakeostomi açılanların yaş ortalaması 5,4±5,3 (1-14 yıl) yıldı. Hastalarımızın 7'sine (%58,3) nörolojik hastalıklar, 5'ine (%41,7) uzamış entübasyon nedeniyle trakeostomi açıldı. Trakeostomi açılmadan önce hastalarımızın hepsi mekanik ventilator desteği almıştı, hastalarımızın mekanik ventilatörde kalış süresi 35,3±37,4 (7-120) gün olarak tespit edildi. Trakeostomi işlemi sonrası da hastalarımızın tamamı mekanik ventilatörle solunum desteği almakla birlikte, eve taburcu olurken solunum desteği alan hasta sayısı 7 (%58,3) oldu. Trakeostomi işlemi sırasında veya sonrasında komplikasyon nedeniyle hastalarımızdan hiçbiri kaybedilmemiştir. Trakeostomi açılan hastalara, taburcu olduktan sonra bakım hizmeti verecek yakınına ünitemizde bakım eğitimi verilmektedir. Bakım eğitimi verilen hasta yakınlarının bu eğitimi alıp tek başına yeterli bakım hizmeti verecek düzeye gelme süresi 17,2±7,6 (7-30) olarak tespit edilmiştir.

Sonuç: Çalışmamızda da literatürle uyumlu olarak en sık nörolojik sorunlar nedeniyle trakeostomi açıldığı tespit edilmiştir. Trakeostominin Yoğun Bakımda takip edildiğinde düşük mortalite ve morbidite oranlarına sahip olmakla birlikte bakımının hasta yakınlarına öğretilmesinin ve evde bakılan trakeostomili hastalarının takibinin geliştirilmesi gereken konular olduğuna inanıyoruz.

Anahtar Kelimeler: Pediyatrik trakeostomi, endikasyon, aile eğitimi

P-110[Çocuk Yoğun Bakım]
Tüberküloz Yeterince Aklımızda mı?

Emine Akkuzu[1], Gökhan Kalkan[1], Meliha Kantekin[2], Sinan Sarı[3], Tuğba Bedir Demirdağ[4]
[1]Emine Akkuzu, Gazi Üniversitesi, Çocuk Sağlığı ve Hastalıkları Ana Bilim Dalı, Çocuk Yoğun Bakım Bilim Dalı, Ankara
[2]Gökhan Kalkan
[3]Meliha Kantekin, Gazi Üniversitesi, Çocuk Sağlığı ve Hastalıkları Ana Bilim Dalı, Ankara
[4]Sinan Sarı, Gazi Üniversitesi, Çocuk Sağlığı ve Hastalıkları Ana Bilim Dalı, Çocuk Gastroenteroloji Bilim Dalı, Ankara
[5]Tuğba Bedir Demirdağ, Gazi Üniversitesi, Çocuk Sağlığı ve Hastalıkları Ana Bilim Dalı, Çocuk Enfeksiyon Bilim Dalı, Ankara

Tüberkülöz menenjit ektrapulmoner menenjitin en ağır şeklidir. Uygun antibiyotik tedavisi verilmediği takdirde fatal seyirlidir ve mortalite hastalığın hangi evresinde tedavi başlanmasıyla yakın ilişkilidir. Burada portal ven trombozuna bağlı portal hipertansiyon nedeniyle merkezimize şant cerrahisi açısından sevk edilen 17 yaşındaki kız hasta takdim edilmiştir. Ameliyat öncesi tetkikleri sırasında bilinç durumu değişikleri gelişen hastanın çekilen beyin MR görüntülemesinde yaygın noktasal patolojik kontrast tutulumu izlenmiştir. Ayırıcı tanıda sarkoidoz ve tüberküloz düşünülen hastanın takibinde nörolojik bulguları hızla ilerleyip inrakranial basınç artışı bulguları belirginleşmiştir. Antitüberküloz tedavisi amprik başlanan hastanın daha sonradan Mycobacterium tuberculosis açısından yapılan BOS PCR incelemesi pozitif gelmiştir. Kafa içi basıncı artışına yönelik uygun tedaviye rağmen nörolojik bulguları hızla ilerleyen hasta kaybedilmiştir. Hastaların tüberküloz açısından güçlü bir öyküsü olmasa bile şüphe uyandıran durumlarda tüberküloz ülkemiz için halen akılda tutulması gereken önemli bir tehdittir.

Anahtar Kelimeler: KİBAS, Tüberküloz menenjit, Sarkaidoz

P-111[Çocuk Yoğun Bakım]
Pediatrik Yoğun Bakım Pratiğinde Hiperbarik Oksijen Tedavisi Uygulaması: Bir Olgu Sunumu

Murat Kardas[1], Gürkan Atay[2], Ayşe Sena Yumbul[3], Sinem Oral Cebeci[4], Kemal Nişli[2]
[1]İstanbul Tıp Fakültesi, Çocuk Sağlığı ve Hastalıkları Anabilim Dalı
[2]İstanbul Tıp Fakültesi, Çocuk Yoğun Bakım Bilim Dalı
[3]İstanbul Tıp Fakültesi, Sualtı hekimliği ve Hiperbarik Tıp Anabilim Dalı
[4]İstanbul Tıp Fakültesi, Çocuk Acil Bilim Dalı

Amaç: Meningokok enfeksiyonu temel olarak izole bakteriyemiden septik şok ve çoklu organ yetmezliğine varan klinik yelpazede sorunla-

ra neden olan mortalitesi yüksek bir hastalıktır. Toplumun %10'unda nazal taşıyıcılığı bilinmektedir. En önemli komplikasyonlarından bir tanesi fatal seyirli olabilen septik şok, ekstremite distallerinde ve akral bölgelerde ani gelişen ve hızla yayılabilen ekstravasküler tromboz ve gangrenle karakterize purpura fulminanstır. Bu bildiride purpura fulminans geişen meningokoksemili bir olguda uygulanan başarılı hiperbarik oksijen(HBO) tedavisi anlatılmaktadır. HBO tedavisi hakkında farkındalığın arttırılması amaçlanmıştır.

Gereç ve Yöntem: Çocuk yoğun bakım izleminde purpura fulminans gelişen meningokoksemili hastanın retrospektif olgu sunumu yapılmıştır.

Bulgular: 6,5 aylık kız hasta, 37 gestasyonel haftada doğmuş, ikiz eşi, postnatal adaptasyon sorunu olmamış. Bilinen bir hastalık öyküsü olmayan hasta burun akıntısı şikayeti ile acil servise başvurmuş. Viral enfeksiyon kliniğinde olan hastanın tedavisi düzenlenmiş. İzleminde döküntü, düşmeyen ateş ve kusma şikayetleri ile tekrar acil servise başvuran hastanın fizik muayenesinde genel durumu düşkün yaygın basmakla solmayan ekimotik farklı boyutlarda döküntüsü mevcut, kalp tepe atımı 165/dk dakika solunum sayısı 54/dk kapiller geri dolum zamanı 6 sn, kan basıncı 77/45 mm Hg saptanmış olup, venöz kan gazında pH 7,24 pCO2:35,9 BE: -11,1 HCO3: 15,3 laktat 9,1 glukoz:187mg/dl saptandı.Hasta şok tablosunda ilk sıvı resüsitasyonunu takiben çocuk yoğun bakıma alındı. Organ destek tedavisi ve plazmaferez tedavisi uygulandı. İzleminde ekstremite distalinde ve akral bölgelerde -kulak ve burun gibi- dolaşım bozulması ile klinik ve laboratuar olarak purpura fulminans tanısı konuldu.Takibinde hemodinamik olarak stabil olan hastaya çok kişilik basınç odasında 2,4 ATA'da %100 oksijen tedavisi başlandı. HBO tedavisi toplamda 7 seans sorunsuz şekilde uygulandı. HBO tedavisi ve çocuk yoğun bakım takipleri sonrasında hasta sekelsiz olarak taburcu edildi.

Sonuçlar: Meningokok enfeksiyonu özellikle aşılama olmayan sosyoekonomik ve kültürel düzeyi düşük bölgelerde ve özellikle göç yolları üzerinde olan ülkemizde, savaş afet gibi nedenlerle temel sağlık gereksinimlerinin dahi aksadığı ve geniş kitle hareketleri ile düzenli hasta takibinin mümkün olmadığı bölgelerde önemini korumaktadır. Her yıl yaklaşık dünyada 500.000 yeni olgu ve yüksek mortalite oranı ile yaşayan olgularda %10-20 arasında ciddi sekel ve ekstremite kayıpları görülmesi ile günümüzde halen ciddi bir toplum sağlığı sorunudur. Mevcut sekellerin önlenmesinde güncel yaklaşımlar ve hiperbarik oksijen tedavisi uygulaması akılda tutulmalıdır.

Anahtar Kelimeler: Hiperbarik oksijen tedavisi, Meningokoksemi, Purpura fulminans

P-112[Çocuk Yoğun Bakım]

Çocuk Yoğun Bakım Ünitesine Başvurudaki Laktat Yüksekliğinin Nedenleri ve Laktat Düzeylerinin Klinik Sonuçlarla İlişkisi

Özlem Bağ[1], Utku Kaaraslan[2], Sultan Acar[1], Rana İşgüder[2], Hurşit Apa[3], İlker Devrim[4], Hasan Ağın[2]
[1]İzmir Dr. Behçet Uz Çocuk Hastalıkları ve Cerrahisi Eğitim ve Araştırma Hastanesi, Pediyatri Kliniği
[2]İzmir Dr. Behçet Uz Çocuk Hastalıkları ve Cerrahisi Eğitim ve Araştırma Hastanesi, Çocuk Yoğun Bakım Kliniği
[3]İzmir Dr. Behçet Uz Çocuk Hastanesi ve Cerrahisi Eğitim ve Araştırma Hastanesi, Çocuk Acil Kliniği
[4]İzmir Dr. Behçet Uz Çocuk Hastanesi ve Cerrahisi Eğitim ve Araştırma Hastanesi, Çocuk Enfeksiyon Kliniği

Giriş ve Amaç: Laktat yüksekliğinin kritik hasta izleminde mortalite ve morbiditeyi belirleyici olduğunu gösteren çalışmalar mevcuttur. Bu araştırmanın amacı, kritik hastalığı olan çocuklarda laktat yüksekliğinin nedenlerini belirlemek, mortaliteyi belirleyen bir eşik değer olup olmadığını saptamak ve çocuk yoğun bakım ünitesinde laktat yüksekliğinin klinik sonuçlarını değerlendirmektir.

Gereç ve Yöntem: Çocuk yoğun bakım ünitesine başvuran toplam 202 olgunun (Erkek/Kız: 101/101; median yaş: 3 [IR: 9.2] dosya kayıtları geriye dönük olarak incelendi. Hastaların yaşı, cinsiyeti, başvuru tanısı, arteriyel kan gazı sonuçları, hastanede kalma süresi, ve ölüm varlığı kaydedildi. Laktat yüksekliği, yaş gruplarına göre düzeylerine göre tanımlandı. Başvuruda laktat yüksekliği olan ve olmayan olgular, ölüm oranları ve klinik sonuçlar açısından karşılaştırıldı.

Bulgular: Başvuruda saptanan hiperlaktatemi sıklığı %64.3 (n: 130) idi. Akut gastroenterite bağlı dehidratasyon, akut solunumsal yetmezlik ve akut kalp yetmezliği olanlarda laktat düzeyleri diğer tanılarla karşılaştırıldığında anlamlı olarak daha yüksek bulundu. ROC analizi ile mortaliteyi belirleyecek herhangi bir eşik değer saptanmadı (eğri altı alan: 0.57). Ayrıca, hiperlaktateminin mortalite ve klinik sonuçlarla ilişkisi olmadığı görüldü.

Sonuç: Bu çalışmanın sonuçları, çocuk yoğun bakım ünitesine başvuruda saptanan laktat yüksekliğinin ölümü ya da kötü klinik gidişi öngörmede bir belirteç olmayabileceği görüldü. Ayrıca literatürde, laktat yüksekliğinin tanımlanmasında ve belirteç olarak kullanılmasında, çocukluk çağının farklı dönemlerinde sabit bir değerin kullanılmasının önemli bir eksiklik olduğu düşünüldü.

Anahtar Kelimeler: Laktat yüksekliği, başvuru, çocukluk çağı, çocuk yoğun bakım ünitesi

P-113[Çocuk Yoğun Bakım]

Pediatrik Yoğun Bakımda Yatan Hastalarda Toraks Patolojilerinin Tanısında Akciğer Grafisi ve Toraks BT'nin Karşılaştırılması

Özlem Saraç Sandal, Gökhan Ceylan, Ferhat Sarı, Rana İşgüder, İlker Devrim, Hasan Ağın
Dr. Behçet Uz Çocuk Hastanesi,Çocuk Yoğun Bakım,İzmir

Pediatrik yoğun bakımda yatan hastalarda çoğu akciğer patolojisinin tanısı için akciğer grafisi yeterli olabilmektedir. Parankimal akciğer hastalıkları, mediastinal patolojiler,metastazlar veya atelektezilerin saptanmasında genellikle akciğer grafilerinin tanısal değeri bazen sınırlı olabilmekte ve tanı için bilgisayarlı tomografi tetkiki gerekebilmektedir. Bu çalışmada İzmir Behçet Uz Çocuk Hastalıkları ve Cerrahisi Eğitim Araştırma Hastanesi Çocuk Yoğun Bakım Ünitesinde 2013-2015 tarihleri arasında yatan 54 hastanın çekilen toraks bilgisayarlı tomografi görüntüleri olguların klinik ön tanıları ve akciğer grafi bulguları ile karşılaştırılmalı olarak değerlendirildi. Ön tanılarına göre toraks bilgisayarlı tomografi tetkikinin %35 pnömoni –akciğer enfeksiyonu nedeniyle istendiği saptandı. Diğer ön tanılar plevral efuzyon,kitle,pnomotoraks,pnomomediastenum idi. Tomografide en sık saptanan bulgu %46 oranı ile parankimal konsolidasyon ve %29 oranı ile plevral efuzyon idi. Atelektazi olarak değerlendirilen dört hastanın ise %50 'sinin tomografide pnomoni ile uyumlu olduğu görüldü. Bilgisayarlı tomografi le akciğer grafisinde izlenmeyen atelektazi,plevral efuzyon ya da parankimal komplikasyonların saptanabildiği fakat akciğer grafisinin de yüksek oranda tanı koymada etkin olduğu gösterildi. Vakaların %57'inde bilgisayarlı tomografinin tedaviyi değiştirme ve yönlendirmede etkisi saptanmamıştır. %74 olguda tanı klinik bulgular ve akciğer grafisi ile rahatlıkla konulabilmektedir. Klinik, radyolojik ve laboratuvar birlikte değerlendirildiğinde akciğer grafisi ile de tedavi değişikliği planlanabilmektedir. Radyasyona duyarlı olan çocukluk yaş grubunda sadece tedaviye yanıtsız komplike olgularda bilgisayarlı tomografi ile değerlendirme düşünülebilir. Bilgisayarlı tomografi planlanırken gereksiz radyasyon maruziyetinden ve gereksiz maliyetten kaçınmak için endikasyon belirlenirken olgular her biri tek tek değerlendirilip klinisyenlerin toraks bilgisayarlı

tomografi endikasyonunu titizlikle belirlemeleri uygun olur.

Anahtar Kelimeler: Torak bilgisayarlı tomografi, pediatrik yoğun bakım, akciğer patolojileri, klinik ön tanı

P-114[Çocuk Yoğun Bakım]

Kırım Kongo Kanamalı Ateşi Tanısı İle Çocuk Yoğun Bakım Ünitesine Yatırılan Hastaların Klinik Profili, Yoğun Bakımdaki Seyri ve Sonuçlarının Geriye Dönük Analizi

Resul Yılmaz[1], Erhan Karaaslan[2], Ali Gül[2], Süleyman Ekrem Albayrak[2], Tuba Kasap[2]
[1]Gaziosmanpaşa Üniversitesi Tıp Fakültesi, Çocuk Sağlığı ve Hastalıkları Ana Bilim Dalı, Çocuk Yoğun Bakım Bilim Dalı, TOKAT
[2]Gaziosmanpaşa Üniversitesi Tıp Fakültesi, Çocuk Sağlığı ve Hastalıkları Ana Bilim Dalı, TOKAT

Amaç: Kırım Kongo Kanamalı Ateş, tüm dünyada 30'dan fazla ülkede, tıbbi öneme sahip, kene ile bulaşan, ölümlere yol açan, coğrafi olarak en yaygın bulunan viral enfeksiyonların başında yer alır. İlk vakaların tanımlandığı 2002 yılından itibaren Tokat başta olmak üzere birçok Anadolu şehrinde salgınlar ortaya çıkmıştır. Bu araştırmada Çocuk Yoğun Bakım Ünitesinde yatırılarak takip edilen KKKA hastalarının başvuru özellikleri, tedavileri ve sonuçlarının değerlendirilmesi amaçlandı.

Gereç ve Yöntem: Ocak 2014 – Ağustos 2016 tarihleri arasında, serolojik yöntemler veya PCR ile tanısı kesinleşen, Gaziosmanpaşa Üniversitesi Tıp Fakültesi Çocuk Yoğun Bakım Ünitesine yatırılarak takip edilen KKKA hastalarının verileri geriye dönük olarak hastane bilgi sisteminden çıkarıldı ve istatistiksel analizler yapıldı Bulgular: 123 Kırım Kongo kanamalı ateşi şüphesi ile başvuran veya sevk edilen hastaların 22'si KKKA öntanısı ile Çocuk Yoğun Bakım Ünitesine yatırıldı. Hastaların 7'si (%32) kızdı, 21'i (%95,5) kırsal bölgede yaşamaktaydı, 16 hastada kene ya hasta ya da yakınları tarafından çıkarılmıştı, yalnızca 2 hastada kene, sağlık personelince uzaklaştırılmıştı, 3 hastada ise kene temas öyküsü yoktu. En sık başvuru semptomları ateş 21 (%95,5), miyalji 21(%95,5), başa ağrısı 18(%81,8), karın ağrısı 6(27,3) ve kanamaydı 17(%77,3). Beyaz küre için başvuruda, tedavi sırasında en düşük ve taburculuk sırasındaki ortalama değerler sırası ile 7555 ± 4142 /mm3, 3853±3267/mm3 ve 6838±3054/mm3 saptandı. Yine trombosit için başvuruda, tedavi sırasında en düşük ve taburculuk sırasında saptanan ortalama değerler sırası ile 253456±130199/mm3, 116718± 108039/mm3 ve 250876±103123/mm3 saptandı. AST için başvuruda, tedavi sırasında en yüksek ve taburculuk sırasında saptanan ortalama değerler sırası ile 58±80 IU/ml, 178±165 IU/ml ve 43±44 IU/mm ölçüldü. Tedavide hidrasyon, sıvı-elektrolit dengesinin sağlanması, oksijen inhalasyonu, sıkı monitorizasyon, antipiretikler, trombosit ve/veya taze donmuş plazma transfüzyonu sayı ve süreleri değerlendirildi. Endike olduğu durumlarda hastalar, ortalama 5 ünite trombosit süspansiyonu, 3 ünite TDP aldı. Hastaların 12'si (%54,5) 3-10 gün hastane yatış süresine sahipken yalnızca 14 hatada (%63,6) ribavirin kullanımı mevcuttu. Mortalite hızı 0 olarak belirlendi.

Sonuç: Trombosit sayısının 40.000/mm3 üzeri hedeflenerek trombosit süspansiyonu verilmesi, ölümcül komplikasyonu kanama olan bu hastalıkla mücadelede hayat kurtarıcı olacaktır. Ribavirin kullanımı WHO tarafından önerilse de yan etki ve allerji nedeniyle kullanılamadığı durumlarda morbidite ve mortalite açısından fark saptanmamıştır. Proflaktik transfüzyon ve ribavirin kullanımı hakkında randomize kontrollü çalışmalara gereksinim vardır.

Anahtar Kelimeler: Kırım Kongo Kanamalı ateşi, Çocuk Yoğun Bakım, epidemiyoloji, trombosit transfüzyonu, ribavirin

P-115[Çocuk Yoğun Bakım]

Pediatri Yoğun Bakım Ünitesinde 1 Yıl İçinde İzlenen 459 Olgunun Değerlendirilmesi

Ayşe Müslehiddinoğlu, Funda Özer, Nurseren Işler, Hasan Ağın
Dr. Behçet Uz Çocuk Hastalıkları ve Cerrahisi Eğitim ve Araştırma Hastanesi Pediatri Yoğun Bakım Ünitesi, İzmir

Yoğun bakım ünitelerinde genellikle birden fazla organ sisteminin tutulduğu ve multidisipliner tedavi yaklaşımlarını gerektiren kritik hastalara hizmet verilmektedir. Bu çalışmada ünitemizde 1 yıl içinde izlediğimiz 459 hastanın demografik özelliklerinin, klinik özelliklerinin ve uygulanan girişimlerin değerlendirilmesi amaçlanmıştır. Çalışmamızda 2015 Ocak ile 2016 Ocak tarihleri arasında yoğun bakım birimimize yatırılan hastaların dosya kayıtları retrospektif olarak incelenmiştir. Veriler cinsiyet, yaş, hastaneye başvuru merkezi, yatış tanısı, altta yatan hastalıklar, yatış süresi, santral venöz kateter (SVK) açılması, SVK gün sayısı, non-invaziv mekanik ventilatör/yüksek akışlı nazal kanül cihazlarına bağlanma, mekanik ventilatöre (MV) bağlanma, mekanik ventilatör gün sayısı, trakeostomi açılması, renal replasman tedavisi, bası yarası, mortalite, taburculuk, tekrar yatış kriterleri açısından incelenmiştir. Bir yıl içinde yatmış olan toplam 459 hastanın % 43,6' sı kız, % 56,4' ü erkektir. Yaş ortalaması 4,7±4,8 yaş (1ay-18 yaş) olarak bulunmuştur. Hastaların % 33,8' inin acil servise başvurduğu, % 22,4' ünün doğrudan yoğun bakım ünitemize sevk ile geldiği, % 43,8' inin hastane içi diğer yataklı servislerden nakledildiği belirlenmiştir. Yoğun bakım ünitesine yatış tanılarında en sık karşılaşılan hastalıklar % 27 oranla septisemi, % 23,7 oranla alt solunum yolu enfeksiyonları, % 15 oranla nörolojik hastalıklardır. Hastaların % 58,8' inin altta yatan hastalıklarının olduğu gözlenmiştir. Bunlardan en sık karşılaşılan metabolik-genetik hastalıklar (% 23,7), kardiyolojik hastalıklar (% 14,8) ve nörolojik hastalıklardır (% 9,2). Ortalama yatış süresi 16,25±31,9 gün olarak bulunmuştur. Yatışı olan hastaların % 20,3' üne SVK takılmıştır. Santral venöz kateter uygulanan hastalarda kateterin ortalama kalış süresi 5,8±19,3 gündür. Hastaların %19'u non-invaziv MV veya yüksek akışlı nazal kanül desteği almıştır. Toplamda 100 hasta (% 21,8) mekanik ventilatöre bağlanmış ve ortalama izlem süresi 8,1±28,3 gün olarak bulunmuştur. Ünitemizde yatış sürecinde toplam 6 hastaya (% 1,3) trakeostomi açılmıştır. Hastaların % 3,3' ü renal replasman tedavisi almıştır. Bası yarası gelişen hastaların oranı % 4,1' dir. Mortalite oranı % 8,2 olarak bulunmuştur. Yoğun bakım süreci sonunda hastaların % 66' sı takip ve tedavilerinin devamı amacıyla ilgili kliniklere nakledilmiş, % 19,2' si taburcu edilmiş, % 2,2' si başka bir merkeze sevk edilmiştir. Tekrar yatış oranımız ise % 5,7' dir.

Anahtar Kelimeler: Mekanik ventilatör, Mortalite, Pediatri yoğun bakım, Santral venöz kateter, Tanı

P-116[Çocuk Yoğun Bakım]

İntrakranyal Kanama ile Gelen Renovasküler Hipertansiyon

Yasemin Çoban[1], Mehmet Davutoğlu[1], Tahir Dalkıran[1], Serkan Kırık[2], Mehmet Mustafa Özaslan[1]
[1]Sütçü İmam Üniversitesi Çocuk Sağlığı ve Hastalıkları Ana Bilim Dalı, Çocuk Yoğun Bakım Bilim Dalı,Kahramanmaraş
[2]Sütçü İmam Üniversitesi Çocuk Sağlığı ve Hastalıkları Ana Bilim Dalı, Çocuk Nöroloji Bilim Dalı, Kahramanmaraş

Hipertansiyon çocukluk çağında nadir görülen bir klinik durumdur. Genellikle kronik süreçte sessizce gelişir ve komplikasyon gelişene kadar bu durum anlaşılmaz.
Onaltı yaşındaki Suriyeli hasta şiddetli başağrısı, bilinç bulanıklığı, kusma nedeniyle acil servise başvurmuş. İlk fizik muayenesinde bilinç durumu letarjik olan hastanın solunumu düzenli, kalp atımları ritmik, tansiyon arteriyeli 220/120 mmHg olarak ölçülmüştü. Sol hemiplejisi ve sol periferik fasiyal paralizisi bulunan hastaya hipertansif ensefalopati ön tanısıyla furosemid 40 mg IV yapılmış, mannitol 2gr/

kg dan başlanıp, kraniyal BT çekilmişti. Kraniyal BT' de sağda globus pallidus yerleşimli 5.5x3.5cm ebatlarında hematom ve komşuluğunda ödem tespit edilen hasta ÇYBÜ'ne yatışı yapıldı. İnvaziv arter ve ven monitörizasyonu yapılan hastaya başlangıçta esmolol 500 µg/kg yükleme yapıldı. 50 µg/kg/dk' dan idameye geçildi ve 1000 mcg/kg/dakikaya kadar arttırıldı. Nazogastrik yolla doksazosin (2mg/gün 2 doz başlandı, 4mg/güne çıkıldı) nifedipin, (başlangıçta 0.25 mg/kg/gün 2 doz başlandı, 0,5 mg/kg/güne çıkıldı) ve kaptopril, (1mg/kg/doz 3 doz) başlandı. KİBAS açısından fentanil,midazolam ve fenitoin tedavisine eklendi. Mannitol tedavisine devam edildi. Beyin cerrahi ana bilim dalı cerrahi müdahale düşünmedi, glaskow takibi önerdi. Hastamızın sistolik kan basıncı (90-95 persantil değeri 134-137 mmHg) olup, hedefimiz ilk 1 saat içerisinde %25 daha sonraki dönemde ise, daha yavaş şekilde kademeli olarak düşürülerek(24 saat içinde) sistolik kan basıncı 140-160 mmHg aralığında tutulmaya çalışıldı. Esmololun dozu titre edilmesine ve 1000mcg/kg/dakikaya çıkılmasına rağmen istenen düzeye düşmemesi üzerine sodyum nitroprussid infüzyonu 0,5 mcg/kg/dk dozunda başlandı. Hipertansiyonu kontrol altına alınan hastanın esmolol dozu kademeli olarak düşürülerek kesildi. Aynı şekilde 24. saatten itibaren sodyum nitroprussid dozuda azaltılarak 48. saatte tamamen sonlandırıldı. İzlemde normotansif seyretmeye başlayan hasta kademeli olarak oral antihipertansif sayısı da azaltılarak nifedipine ve doksazosin tedavisiyle devam edildi. Hastanın etiyolojiye yönelik yapılan tetkiklerinde; nefritik düzeyde proteinüri (18 mg/m²/saat), plazma renin aktivitesi yüksek (8,4 ng/ml/saat, yatarak: 0,2-1,6), üriner sistem ultrasonda grade 2 parankim hasarı saptandı. Renal dopler USG normal olan hastanın renal anjiografik BT'de renal arter stenozu tespit edildi. Renal arter stenozuna sekonder hipertansiyon medikal tedaviye cevap verdiği için herhangi bir cerrahi müdahale düşünülmedi. Fizik tedavi proğramına alınan hasta diyet ve antihipertansiflerin kullanımı konusunda eğitim verilerek taburcu edildi. Sonuç olarak; çocukluk yaş grubunda acil hipertansiyonda hızlı ve etkin müdahale edilmelidir. Altta yatan neden tedaviye eş zamanlı olarak araştırılmalıdır. Altta yatan nedene yönelik tedaviyi en erken dönemde başlanılmalıdır. Çocukluk yaş grubunda da hipertansiyona bağlı ciddi komplikasyonların gelişebileceği unutulmamalıdır.

Anahtar Kelimeler: hipertansiyon, çocuk, intrakraniel kanama, renovaskuler stenoz

P-117[Çocuk Yoğun Bakım]

Diyabetik Ketoasidozla Gelen Pnomektomiyle Sonuçlanan Ağır Nekrotizan Pnömoni Olgusu

Gürkan Atay[1], İbrahim Kamer[2], Murat Kardaş[2], Kemal Nişli[1], Agop Çıtak[3]
[1]İstanbul Üniversitesi İstanbul Tıp Fakültesi Çocuk Sağlığı ve Hastalıkları Anabilim Dalı, Çocuk Yoğun Bakım Bilim Dalı
[2]İstanbul Üniversitesi İstanbul Tıp Fakültesi Çocuk Sağlığı ve Hastalıkları Anabilim Dalı
[3]Acıbadem Üniversitesi Çocuk Sağlığı ve Hastalıkları Anabilim Dalı, Çocuk Yoğun Bakım Bilim Dalı

Amaç;Diabetes mellitus,çocukluk yaş grubunda gittikçe artan oranda görülmeye başlanan metabolik bir hastalıktır. 15 yaş altı çocukluklarda her yıl yaklaşık 65.000 yeni olgunun tip 1 diabet tanısı aldığı öngörülmektedir. Diabetli çocuklar sağlıklı bireylere göre özellikle solunum, üriner, cilt ve yumuşak doku enfeksiyonlarına daha çok yakalanmaktadırlar.Stafilokokus aureus solunum yolları hastalıklarına neden olan önemli bir patojendir. Metisiline dirençli (MRSA) suşların ciddi ve fatal seyreden akciğer parankiminin ilerleyici nekrozu ile karekterize nekrotizan pnömoninin başlıca etkenlerinden olduğu bilinmektedir. Bu yazımızda Tip1 diabet tanılı ağır nekrotizan pnomoni tanısıyla yoğun bakım kliniğimizde takip edilen ve sağ total pulmonektomi uygulanan bir olgu sunulmuştur.

Bulgular; 13 yaşında kız hasta, çocuk yoğun bakım kliniğine diabetik ketoasitoz ve solunum sıkıntısı ön tanılarıyla kabul edildi.Anamnezinde G4P4 anneden 28 haftalık 1000 gr ağırlığında NSD ile doğum öyküsü mevcuttu. 8 yıl önce tip 1 diabet tanısı alan ve ciltaltı insülin tedavisi kulanan hastanın takiplerinin düzenli olmadığı hafif mental retarde olduğu öğrenildi. Fizik bakıda genel durumu kötü, bilinc konfüze, Glaskov koma skoru:10,turgor tonus azalmış, kalp tepe atımı 139/dk,kan basıncı 107/57mmHg, dakika solunum sayısı 45/dk dispneik ve taşipneik, sağ akciğer orta zonlarda sonulum sesleri azalmış, sağ hemitoraks matite pozitif saptandı. Kan gazı metabolik asitoz ile uyumlu olan hasta entübe edilerek mekanik ventilasyonda PS-SIMV modunda takipe alındı. Ketoasitoza yönelik sıvı ve insülin perfüzyonu ve ampirik meronem - teikoplanin antibioterapisi başlandı. PA akciğer grafisinde, sağ akciğer parankimde yaygın infiltrasyon ve sinüs kapalı (açıklığı yukarı bakan sıvı)olarak tespit edildi. Torasentez ile yapılan örneklemede ampiyem saptandı, torax tüpü takıldı. Takipleri sırasında hipotansiyonu gelişen hasta septik şok olarak kabul edildi. Yeterli sıvı tedavisinin ardından pozitif inotrop ve vazopresör perfüzyonu başlandı. Girişimsel arteryal monitorizasyon ile kan basıncı takibi yapıldı. Ekokardiyografisi normal olarak değerlendirildi. Hastadan alınan torasentez örneğinde ve hemokültürde MRSA üremesi saptandı. Kontrol bilgisayarlı göğüs tomografisinde ilk yapılan görüntülemesine göre sağ lobda ilerleyici pnömotosel (nekrotizan pnömoni?) saptanması üzerine çocuk cerrahisi tarafından sağ total pulmonektomi ve trakeostomi operasyonu yapıldı.İzleminde genel durumu düzelen hasta gerekli organ destek sistemleri ile genel pediatri yataklı hasta servisine nakledildi.

Sonuç:Nekrotizan pnömonide ilk basamak, medikal ve destekleyici tedavi olmakla beraber,dirençli olgularda erken dönemde cerrahi önerilmektedir. Diabetli hastaların düzenli takibinin önemi, nekrotizan pnömonide medikal tedavinin yanında,dirençli olgularda cerrahi tedavinin de erken dönemde düşünülmesinin hayat kurtarıcı ve olumlu prognostik etki sağladığını vurgulamak adına bu vaka sunulmuştur.

Anahtar Kelimeler: Nekrotizan pnömoni, MRSA enfeksiyonu,pulmonektomi

P-118[Çocuk Yoğun Bakım]

Sürekli Renal Replasman Tedavisi Uygulanan Kritik Hasta Çocuklarda Mortaliteye Etki Eden Faktörlerin Değerlendirilmesi

Güntülü Şık, Agop Çıtak
İstanbul Üniversitesi İstanbul Tıp Fakültesi Çocuk Yoğun Bakım BD

Amaç: Bu çalışmada amacımız çocuk yoğun bakım ünitesinde sürekli renal replasman tedavisi (SRRT) uygulanan hastalarda prognostik faktörleri ve endikasyonları belirlemek, bunların mortalite üzerine olan etkilerini göstermektir.

Gereç ve Yöntem: Çalışma tek merkezde retrospektif olarak yapıldı. 18 yaş altında sürekli renal replasman tedavisi alan tüm hastalar çalışmaya dahil edildi. Demografik özellikler yatışta kaydedildi. Klinik ve laboratuar bulgular ile prognostik faktörler (PRISM 3 skoru, SRRT endikasyonu, SRRT başlangıç zamanı, vasoaktif inotrop skor, sıvı yükü, mekanik ventilasyon desteği) hastane kabulünde ve sürekli renal replasman tedavisinin 24. saatinde kaydedildi. Çocuk yoğun bakım kabul tanıları akut renal yetersizlik, sepsis-septik şok, solunum sistemi hastalıkları, akut karaciğer yetersizliği, doğumsal metabolik hastalıklar, intoksikasyon, konjenital – edinsel kalp hastalıkları ve diğer olmak üzere 8 gruba ayrıldı. Anlamlılık $p<0,01$ ve $p<0,05$ düzeylerinde değerlendirildi.

Sonuç: Ortalama yaş 6,5 yıl, ortalama ağırlık 22,96±17,17 kg'dı. Hastaların %12,9'una sürekli venövenöz hemofiltrasyon (SVVH), % 63,4'üne

sürekli venövenöz hemodiyafiltrasyon (SVVHDF), %17,4'üne sürekli venövenöz hemodiyaliz (SVVHD) yapıldı. Sağ kalım oranı %69,8 idi. En sık SRRT endikasyonu; sıvı yükü (%31,7), doğumsal metabolik hastalık (25,4 %) ve dirençli metabolik asidoz (23,8 %) idi. En sık hastane yatış tanısı sepsis- septik şok'tu (%30,2, n =19) Ortalama vasoaktif inotrop skor 36, PRISM 3 skoru 14,1 idi. Ortalama volüm yükü %6,3 tü. Volüm yükü ortalama değer olan %6,3 ve üzeri olgularda; mekanik ventilasyon kullanım oranı (p<0,01), inotrop kullanım oranı (p<0,01), PRISM 3 skoru ve mortalite (p<0,01) anlamlı derecede yüksekti. Ayrıca SRRT başlangıcında tepe inspiratuar basınç (PIP) ve pozitif ekspiryum sonu basınç (PEEP) değerleri volüm yükü >6,3% olan grupta anlamlı düzeyde yüksek bulundu (p<0,01, p<0,01) Mortalite; sıvı yükü, mekanik ventilasyon desteği, yüksek PRISM 3 skoru, tutulan organ sayısı, yüksek PIP basıncı ile ilişkili bulundu.

Tartışma: Biz SRRT tedavisi uygulanan kritik hasta çocuklarda yüksek PRISM skoru, artmış sıvı yükü, inotrop kullanımı, sepsis ve tutulan organ sayısının yüksek mortalite ile ilişkili olduğunu savunmaktayız. SRRT uygulanan çocuk hastalarda en sık karşılaşılan endikasyon sıvı yüküdür. Erken başlangıçlı SRRT tedavisi sıvı yükünü önleyerek sağ kalımı ve sonuçları iyileştirmektedir. Endikasyonları daha erken belirlemek için daha fazla hasta ile yapılan prospektif çalışmalara ihtiyaç vardır.

Anahtar Kelimeler: sürekli renal replasman tedavisi, sürekli venövenöz hemodiyafiltrasyon

P-119[Çocuk Yoğun Bakım]
Pralidoksim Tedavisine Yanıt Veren Organofosfat Zehirlenmesi: Olgu Sunumu

Semra Bahar, Güntülü Şık, Fatih Aygün
Şişli Hamidiye Etfal Eğitim ve Araştırma Hastanesi Çocuk Yoğun Bakım Kliniği

Giriş: Organofosfatlar; asetilkolinesterazı geri dönüşümsüz inhibe ederek kolinerjik reseptörlerde asetilkolin birikimine neden olurlar. Organofosfatlar enteral yoldan, deriden, mukozal membranlardan veya solunum yollarından emilerek zehirlenmelere neden olabilir. Ülkemizde çok sayıda bit ilacı olmasına rağmen hala bazı aileler tarafından organofosfatlar kullanılmaktadır. Olgumuzda ailesi tarafından bit ilacı olarak başına tarım ilacı uygulanan 7 yaşında kız hasta anlatılmaktadır.

Olgu: Saçlarında bit fark edilen 7 yaşında kız hastanın saç diplerine annesi tarafından organofosfat içerikli böcek ilacı uygulanmış. İşlemden yaklaşık 1 saat sonra bilinç bulanıklığı gelişen hasta Çocuk Yoğun Bakım Ünitemize kabul edildi. Fizik muayenesinde;genel durum kötü, uykuya eğilimli, çevreyle ilgisiz, GKS 8, pupiller ileri derecede miyotik, ağrılı uyaranlara ajitasyonla yanıt veriyor. Solunum sesleri kaba, solunum yüzeyel, sekresyonları artmış, taşipneik (44/dakika) ve dispneik. Kalp atım hızı 80/dk, kan basıncı 105/60 mmHg, vücut ısısı 36,5 °C olarak ölçüldü. Hastanın dilde ve tüm vücutta kas güçsüzlüğü ve fasikülasyonları saptandı. GKS 8 olan ve solunum sıkıntısı olan hasta entübe edildi. Tüm vücut ve saçlı deri yıkandı. Mekanik ventilatörde izlenen hastanın tam kan sayımı, biyokimya ve idrar incelemeleri normal sınırlarda bulundu. Kolinesteraz düzeyi çalışılmadığı için gönderilemedi. İzleminde bradikardisi olan ve kan basıncında düşme saptanan hastaya 0.02 mg /kg/doz atropin yapıldı ve tekrarlandı. Atropine yanıt alınamayan hastaya 20 mg/kg pralidoksim verildi. Hastanın pralidoksim sonrasında dilde ve vücutta fasikülasyonları azaldı. Sekresyonlarında azalma gözlendi. Kalp tepe atımı ve kan basıncı normal sınırlarda izlendi. Yatışının 3.gününde spontan solunumunun yeterli olması, sekresyonlarının azalması üzerine mekanik ventilatörden ayrıldı. İzleminde solunum, kardiyovasküer ve nörolojik sistem muayenesi tamamen normal olan hasta yatışının 4. gününde çocuk servisine devredildi.

Tartışma: Organofosfat zehirlenmesi, kazara evlerde, tarım, endüstri ve insektisit ile mücadele alanlarında çalışanlarda görülür. Organofosfat zehirlenmesinde tanı anamnez, klinik bulgular ve kolinesteraz düzeyi ölçümüne dayanır. Tedavinin temel öğelerini ise dekontaminasyon, absorbsiyonun engellenmesi, genel destek tedavisi, solunum desteği ve farmakolojik tedavi oluşturmaktadır. Organofosfatların sistemik emilimi deri, mukozalar, inhalasyon ve gastrointestinal yolla gerçekleşmektedir. Kolinesteraz enzimine bağlanarak sinapslarda asetilkolin birikimine neden olurlar. Muskarinik bulgular, artmış sekresyon, lakrimasyon, ürinasyon, defekasyon, bronkokonstrüksiyon, miyozis, ishal ve bradikardidir. Nikotinik bulgular yüksek doz ile intoksikasyonlarda gözlenir. Çizgili kaslarda paralizi, dil ve göz kapaklarında fibrilasyon ve konvülziyonlara neden olur. Olgumuzda solunum yetmezliği gelişmesi nedeniyle entübe edilerek mekanik ventilatörde izlenmiştir. Kolinesteraz inhibitörleri ile zehirlenmede iki antidot yararlıdır. Asetilkolin reseptörlerini bloke eden atropin, muskarinik ve merkezi sinir sistemi etkilerini geri döndürmede etkilidir. Pralidoksim, fosforile asetilkolinesterazı rejenere ederek asetilkolinesterazı eski haline geti¬ren ve kalan organofosfat moleküllerini detoksifiye ederek zehirlenmeyi önleyen spesifik bir antidottur. Klinik olarak muskarinik, nikotinik ve merkezi sinir sistemi semptomlarını iyileştirir. Kas paralizisi gibi nikotinik etkiler atropin tarafından geri döndürülemezken, pralidoksim tarafından geri döndürülebilir. Organofosfat zehirlenmesi özellikle Türkiye gibi gelişmekte olan ülkelerde zehirlenme nedenlerinden birisidir. Bu hastalarda tedaviye erken başlanmalı atropin ve pralidoksim tedavisi uygulanmalıdır. Bizim olgumuz uygulanan pralidoksim tedavisine yanıt vermiş, mekanik ventilatörden hızla ayrılarak sekelsiz olarak taburcu edilmiştir.

Anahtar Kelimeler: pralidoksim, organofosfat zehirlenmesi, atropin

P-120[Çocuk Yoğun Bakım]
Nadir Görülen Bir İnme Nedeni Tiamine Yanıtlı Megaloblastik Anemi Sendromu

Ali Ertuğ Arslanköylü, Mehmet Alakaya, Erdem Ak, Esra Vatansever Danacı, Selma Ünal, Çetin Okuyaz
Mersin Üniversitesi

Tiamine yanıtlı megaloblastik anemi sendromu (TYMA) yüksek afiniteli tiamin transporter proteinini (THTR-1) kodlayan SLC19A2 genindeki mutasyonlar sonucu ortaya çıkan otozomal resesif bir hastalıktır. Megaloblastik anemi, diabetes mellitus ve sensörinöral işitme kaybı ile karakterizedir.
20 aylık erkek hasta nöbet geçirme nedeni ile acil servisimize başvurdu. Öyküsünde 10 aylık iken sağ kolda güçsüzlük geliştiği ve kranial MR'da sol MCA akut infarkt saptandığı ve 3 ay düşük molekül ağırlıklı heparin kullandığı öğrenildi. Kranial MR da sol MCA da kronik enfarktüs ve sağ bazal ganglionlarda akut infarkt saptandı. Yoğun bakıma yatırılan hastaya düşük molekül ağırlıklı heparin ve antikonvülsan tedavileri başlandı. Tetkiklerinde hiperglisemi ve megaloblastik anemi mevcuttu. Folik asit ve B12 vitamin düzeyleri normal aralıklarda bulundu. Hasta genel durumunun bozulması üzerine ventilatöre bağlandı. İnsülin başlandı. Ekokardiyografi normaldi, EKG de supraventiküler taşikardisi mevcuttu. Kemik iliği yaymasında hiperselüler kemik iliği megaloblastik ve displastik değişiklikler saptandı. Hastanın megaloblastik anemisi, yüksek açlık kan şekeri ve tekrarlayan trombozu olması nedeniyle hasta Tiamine Yanıtlı Megaloblastik Anemi(TYMA) tanısı düşünüldü. Tiamin 50 mg/gün başlanarak gen analizi gönderildi Gen analizi sonucunda SLC19A2 geni p.Y81*(c.242_243insA) homozigot mutasyon saptandı. Nadir görülen bir hastalık olan TYMA özellikle akraba evliliklerin yaygın olduğu toplumlarda daha sık görülebilir. Hastamız erken dönemde ve ilk olarak inme nedeni ile bulgu vermesi ve izlem sırasında supraventriküler taşikardiye neden olması nedeniyle sunulmuştur. Çocuk hastalarda inme, kan şekeri yüksekliği ve megaloblastik anemi

birlikteliğinde mutlaka TYMA düşünülmelidir. Bu hastaların uzun dönem takiplerinin çok düzenli yapılması gerekmektedir.

Anahtar Kelimeler: İnme, tiamin, megaloblastik anemi

P-121[Çocuk Yoğun Bakım]

Plevral Efüzyonun Nadir Bir Nedeni: Beyin Omurilik Sıvısı Kaçağı

Ali Ertuğ Arslanköylü, Mehmet Alakaya, Esra Vatansever Danacı, Hakan Özalp, Anıl Özgür, Caner İspir
Mersin Üniversitesi

Çocukluk çağında ateşli silahla yaralanmaları nedeniyle oluşan spinal travmalarda birçok torasik komplikasyon ortaya çıkabilir. 10 yaşında kız hasta ateşli silah yaralanması nedeni ile acil servisimize getirildi. Genel durumu kötü, bilinci konfüze olan hasta entübe edilerek çocuk yoğun bakım ünitemize alındı. Kurşun göğsünü omzunu ve spinal kordunu penetre etmişti. Glaskow koma skoru 6 olan hastanın anizokorisi mevcuttu, solda akciğer sesleri azalmıştı. Mermi çekirdeğinin sol omuzda giriş deliği ve interskapular alanda çıkış deliği vardı. Bilgisayarlı tomografisinde; T2, T3 VE T4 vertebralarda parçalı fraktür ve spinal kordda tama yakın kesi saptandı. Sol akciğerde pnömotoraks ve hemotoraks olması nedeniyle toraks tüpü takıldı. Yoğun bakımımızda mekanik ventilatörde takip edilen hastanın oftalmolojik muayenesinde solda Horner sendromu tespit edildi. İzlem sırasında hemotoraksın düzelmesine rağmen hastanın toraks tüpünden seröz vasıflı sıvı gelmeye devam etmesi ve tüp klemplendiğinde plevral efüzyonunun gözlenmesi ve biyokimyasal incelemesinin BOS ile uyumlu bulunması üzerine hastada beyin omurilik sıvısı kaçağı olduğu düşünülerek Manyetik Rezonans Görüntüleme yapıldı; T2 seviyesinde sol laminadan akciğer apeksine uzanan içinde hava intensiteleri bulunan sıvı koleksiyonu ve fistül görüldü. Hasta Beyin Cerrahi tarafından opere edilerek T2 seviyesindeki duramater defektine 7,5×7,5 cm'lik greft uygulandı. Operasyon sonrası takiplerinde toraks tüpünden gelen sıvı miktarı azalarak kesildi. Toraks tüpü çekildi, ekstübe edilerek hasta taburcu edildi. Ateşli silahlara bağlı spinal travması olan hastalarda gözlenen plevral efüzyonun beyin omurilik sıvısı kaçağına bağlı olabileceği akılda tutulmalıdır.

Anahtar Kelimeler: Ateşli silah yaralanması, BOS kaçağı, Plevral Efüzyon

P-122[Çocuk Yoğun Bakım]

Yüksek Dozda Venlafaksin ve Trazadon Alımı Sonrası Gelişen Serotonin Sendromu ve Çoğul Organ Yetmezliği

Ufuk Yükselmiş[1], İbrahim Hakan Bucak[2]
[1]Adıyaman Üniversitesi, Çocuk Yoğun Bakım Birimi, Adıyaman
[2]Adıyaman Üniversitesi, Çocuk Acil Birimi, Adıyaman

Giriş: Serotonin sendromu çocuklarda nadir görülen, mortalite riski bulunan serotonerjik etkili ilaçların tedavi edici dozda veya suicid amaçlı aşırı miktarda alınmasından yada serotonerjik etkili iki ilacın etkileşiminden kaynaklanan bir ilaç reaksiyonudur. Görülen bulgular tremor, diyare ve hipertansiyon şeklinde nispeten hafif olabileceği gibi ağır olgular rijidite, klonus, nistagmus, hipertermi, rabdomyoliz,akut böbrek yetmezliği,dissemine intravasküler koagülasyon, ağır hipotansiyon,çoklu organ yetmezliği ve ölümle sonuçlanabilir.Burada serotonerjik etkili iki ilacı kombine kullanan ve serotonin sendromu gelişen bir hastamızı sunmak istedik.

Olgu: 15 yaşında kız hasta ailesiyle birlikte gittiği düğünde aniden bayılıp, bilinci kapanınca hastanemize başvurdu. Aile çocuğun herhangibir hastalığı olmadığını söylüyordu. Yapılan fizik muayenesinde hastanın midriyazis,rijidite ve klonuslarının saptanması üzerine hastada intoksikasyon düşünülüp mide yıkama ve 1gr/kg dozunda aktif kömür uygulandı. Anamnez derinleştirildiğinde evde kimsenin olmadığı bir saatte ablasının depresyon için kullandığı venlafaksin (Effexor) ve trazadon (Desyrel) adlı ilaçları hepsini (venlafaksin 2 kutunun tamamı,trazadon 1 kutunun hepsi) suicid amaçlı içtiği ve kimseye söylemediği saptandı.Hastaneye başvurusu ilaçların alımından sonraki 6.saatine denk geliyordu. Hasta hemen çocuk yoğun bakım ünitesine alındı. Oldukça ajite görünen, klonus,nistagmusu, rijiditesi saptanan hastaya 5 mg midazolam ve akineton yapıldı ancak ekstrapiramidal hareketleri devam eden hasta pentotalize edilerek acil olarak entübe edildi.Yoğun Bakımda bakılan ilk vitalleri ateş: 40.5°C, Solunum: 25/dk, TA:70/45, KTA: 188/dk, SpO2: %93 idi. FM'de genel durumu kötü, entübe, pupiller midriyatik, ışık refleksleri bilateral alınıyor,Derin tendon refleksleri hiperaktif, GKS: 6, PRISM skoru: 30 (%80.7) olarak saptandı. Yapılan tetkiklerinde WBC: 35.000/mm3, trombositler: 160.000/mm3, hemoglobin: 13,7 g/dl, glukoz: 253 mg/dl, üre: 22 mg/dl, Cr: 1.3 mg/dl, AST: 125 U/L, ALT: 52 U/L, LDH: 1080 U/L, CK: 3578 U/L, CK-MB: 12,5 ng/ml, Troponin I: 0,09 ng/ml, PT:22 sn, PTT: 48 sn, INR:2.5, fibrinojen:180 mg/dl idi. EKG'de bazı derivasyonlarda ST değişiklikleri gözüküyordu. Akciğer grafisi normal olarak bulundu. Arter kan gazında pH:6.98, PaO2:85 mmHg, PaCO2:13 mmHg, $HCO3^-$: 5 mmol/L, laktat 18.8 mg/dl idi. Hastaya yoğun volüm resusitasyonu başlandı, arter ve diyaliz katateri takıldı.Dopamin 10mcg/kg/dk, noradrenalin 0.2 mcg/kg/dk,adrenalin 0.1 mcg/kg/dk ve terlipresin 1mcg/kg/h dozunda başlandı. Eksternal soğutma yöntemleri ve soğuk intravenöz sıvılarla ateşi düşürülüyordu,Tiyopental infüzyonu giderken bile tremor ve klonusu olan hastaya rokuronyum infüzyonu başlandı, koagülasyon parametreleri bozuk olan hastaya 5mg K vitamini ve 10 cc/kg dozunda taze donmuş plazma verildi. Rabdomyolizine yönelik olarak 3000 cc/m2 dozunda %5 dextroz %0.45 NACL ve 300 cc/m2 NaHCO3 başlandı. Venlafaksin ve trazadonun diyaliz ile uzaklaşmadığı ve venlafaksinin plazma proteinlerine bağlanma oranının sadece %20-%25 olması hemodiyafiltrasyon ve plazmaferez endikasyonu doğurmuyordu ancak trazadonun plazma proteinlerine %80-%85 oranında bağlandığından hastaya plazmaferez uygulandı. Tüm bu tedaviler devam ederken ateşi ve taşikardisi azalan hastanın yatışından sonraki 4.saatindeki kontrol tetkiklerinde,trombosit:75000, AST:546, ALT:489,CK:28.500,kreatinin: 2.9 mg/dl,LDH:3056, koagülasyon parametreleri okunamayacak kadar yüksek geldi. İnotrop desteği kademeli olarak arttırılan ve maksimum seviyelerine çıkılmasına rağmen ağır hipotansiyonu devam eden hasta yoğun bakıma yatışının 8.saatinde çoklu organ yetmezliğinden kaybedildi.

Anahtar Kelimeler: Serotonin sendromu, Venlafaksin, Trazadon

P-123[Çocuk Yoğun Bakım]

Septik Şoklu İki Çocuk Hastada Coupled Plasma Filtration Adsorbtion (CPFA) Deneyimi

Ufuk Yükselmiş
Adıyaman Üniversitesi, Çocuk Yoğun Bakım Birimi, Adıyaman

Giriş: Eşleşmiş plazma filtrasyonu adsorpsiyon (CPFA), sepsis, ağır sepsis ve septik şok tedavisinde, hemodinamik stabilite ve inotropik destek gereksinimi azalmak için kullanılan yeni bir ekstrakorporeal temizleme tedavisidir. CPFA işlemi ile kanın plazması ayrıldıktan sonra sitokin filtresinde proinflamatuar ve anti-inflamatuvar mediatörler absorbe edilir ve daha sonra hemofiltreden geçerek hastaya geri döner.

Olgu-1: 2 yaşında 11 beta hidroksilaz tanısı ile takipli,hidrokortizon ve fludrokortizon tedavisi alan hasta son 2 gündür ateş,kusma,ishal ve halsizlik şikayetleri ilçe devlet hastanesine başvurmuş, burada intravenöz sıvı tedavisi ile izlenmiş. Burada kusmaları olması üzerine oral steroid tedavisi alamamış.Durumunun ağırlaşması üzerine tarafımıza

sevk edildi. Yoğun Bakımda bakılan ilk vitalleri ateş: 38.8°C,Solunum: 48/dk,TA:50/30,KTA:178/dk,SpO2:%92 idi. FM'de genel durumu kötü, GKS:10, hipospadyazı mevcut. PRISM skoru: 27 olarak saptandı. Yapılan ilk tetkiklerinde WBC: 28.000,glukoz: 45,üre:82,Cr:0.95,-Na:128,K: 2.9,AST:158,ALT: 72,LDH:1133,PT:21,PTT: 39,INR:1.9 idi. Prokalsitonin: 25 mg/dl.Arter kan gazında pH: 7.20,PaO2:85, PaCO2:35, HCO3:12.6,laktat: 7.3 idi. Po2/Fio2 oranı 188 olan hastaya Yüksek akışlı nemlendirilmiş nazal kanül (HFNC) desteği verildi.40 cc/kg serum fizyolojik verildi. 3cc/kg iv glukoz puşesi yapıldı.Seftriakson ve klindamisinin günlük dozu tek seferde uygulandı.Ekokardiyografi yapıldı EF %40 olarak saptandı. Hasta konjenital adrenal hiperplazi zemininde septik şok olarak değerlendirilerek Dopamin,Dobutamin 10 mcg/kg/dk, 30 mg/kg dozunda hidrokortizon başlandı. Ancak hipotansiyonu devam hastaya noradrenalin 0.2,adrenalin 0.1 mcg/kg/dk dozunda başlandı.K vitamini ile 10 cc/kg dozunda taze donmuş plazma verildi. Tedavinin 2. Saatinde metabolik asidozu ve hipotansiyonu devam eden hastaya CPFA işlemi başlandı. CPFA süresi 6 saat olacak şekilde kan akım hızı 80 ml/dk, plazma filtresi 20 ml/dk olacak şekilde başlandı. CPFA'nın 3. Saatinde tansiyonları belirgin şekilde düzelme gösteren hastanın, inotrop gereksinimi ve taşikardisi azaldı CPFA devam ederken adrenalin infüzyonu kesildi, metabolik asidozu ve bilinci düzeldi GKS:13 oldu.Yatışının 10. Saatinde ateşi normale dönen hastanın noradrenalin gereksinimide kalmadı. Hidrokortizon 100mg/m2 dozuna düşüldü.Yatışının 4.günü inotrop desteği tamamen kesildi.İlk gün gönderilen hemokültürlerinde S.aureus üremesi olan hastanın tedavisi 10 güne tamamlandı. Genel durumu düzelen hasta yatışının 14.günü 50mg/m2 dozunda hidrokortizon ve fludrokortizon tedavilerine devam ederek taburcu oldu.

Olgu 2: 5 yaşında kız hasta,diabetes insipitus tanısı ile izlenirken,-son 3 gündür genel durumun kötüleşmesi, bilincinin bozulması,sık sık kusması üzerine tarafımıza başvurdu. Yoğun Bakımda bakılan ilk vitalleri ateş:37.8°C, Solunum:52/dk,TA:92/46,KTA:138/dk,SpO2: %93 idi.FM'de genel durumu kötü,GKS: 11.Yapılan ilk tetkiklerinde WBC: 18.000,üre: 182,Cr: 1.8,Na:198, K: 2.9,LDH: 734,CK: 1245,albümin:2g/dl, PT:20,PTT: 37,INR:1.5,Prokalsitonin 2.4 mg/dl.Akciğer grafisi minimal pnömonik infiltrasyon ve perikardiyal efüzyon ile uyumluydu. Arter kan gazında pH:7.29,PaO2:96,PaCO2:50, HCO3:18,laktat:3.3 idi. Po2/Fio2 oranı 210 olan hastaya HFNC ile oksijen desteği verildi. Seftriakson ve klindamisinin günlük dozu tek seferde uygulandı. albümin verildi. Yatışının 4.günü ateşi ve taşikardisi gerilemeyen, solunum sıkıntısı giderek artan ve hipotansiyonu (72/43) gelişen hasta entübe edildi. Perikard tamponadı açısından perikard tüpü takıldı. Dopamin,dobutamin 10 mcg/kg/dk dozunda başlandı.2 gün üst üste CPFA uygulandı.CPFA boyunca ateşi ve taşikardisi azalan hasta önce ekstübe edildi, daha sonrasında inotrop gereksinimi kalmadı. Antibiyoterapisi 14 güne tamamlandı. Genel durumu düzelen hasta taburcu edildi.

Anahtar Kelimeler: CPFA, Sepsis, Septik şok

P-124[Çocuk Yoğun Bakım]
Spinal Füzyon Ameliyatı Sonrası Gelişen bir Şilotoraks Olgusu

Mustafa Burak Seven[1], Tuğba Şişmanlar[3], Gökhan Kalkan[2], Emine Akkuzu[2], Ayşe Tana Aslan[3]
[1]Gazi Üniversitesi Tıp Fakültesi, Çocuk Sağlığı ve Hastalıkları Anabilim Dalı, Ankara
[2]Gazi Üniversitesi Tıp Fakültesi, Çocuk Yoğun Bakım Bilim Dalı, Ankara
[3]Gazi Üniversitesi Tıp Fakültesi, Çocuk Göğüs Hastalıkları Bilim Dalı, Ankara

Şilotoraks özellikle kalp-damar cerrahisi sonrasında görülen bir komplikasyondur. Lenf drenajının bozulması sonucu oluşan şilöz vasıfta plevral efüzyon enteral yolla beslenme sonrasında belirginleşir. Tedavide oral alımın geçici olarak kesilmesi, somatostatin ve cerrahi seçenekler vardır.
Bu vaka sunumunda skolyoz nedeniyle spinal füzyon ameliyatı yapılması sonrasında gelişen ve çocuk yoğun bakımda başarı ile tedavi edilen bir şilotoraks olgusu sunulmuştur.

Anahtar Kelimeler: Çocuk Yoğun Bakım, Somatostatin, Şilotoraks

P-125[Çocuk Yoğun Bakım]
Kritik Bronkomalazili Bir Olgu Sunumu

Gökhan Kalkan[1], Mustafa Burak Seven[2], Tuğba Şişmanlar[3], Ayşe Tana Aslan[3], Emine Akkuzu[1]
[1]Gazi Üniversitesi Tıp Fakültesi, Çocuk Yoğun Bakım Bilim Dalı, Ankara
[2]Gazi Üniversitesi Tıp Fakültesi, Çocuk Sağlığı ve Hastalıkları Anabilim Dalı, Ankara
[3]Gazi Üniversitesi Tıp Fakültesi, Çocuk Göğüs Hastalıkları Bilim Dalı, Ankara

Bronkomalazi bronş duvarının zayıf kıkırdak yapısında olması ile karakterize bir durumdur. Solunum yollarından en çok bronşta meydana gelen bir doğum kusurudur. Bir çok genetik hastalık ile beraber görülebilmektedir.
Burada Pierre Robin Sendromu ile izlenen bronkomalazili bir olguyu sunduk. Cerrahi açıdan operasyona uygun olmaması nedeniyle hafif-yüksek PEEP basınçları ile tedavi edilen hasta ev tipi mekanik ventilatör ile taburcu edilebildi.

Anahtar Kelimeler: Bronkomalazi, Çocuk Yoğun Bakım, Mekanik Ventilasyon

P-126[Çocuk Yoğun Bakım]
Kardiyak Cerrahi Yoğun Bakım Ünitesinde Kritik Hastalık Polinöropatisi

Nurgül Yurtseven[1], Sezer Karabulut[1], Handan Ekici[1], Hilal Baş[1], Zeynep Yıldız[2], Murat Çiçek[3]
[1]Dr. Siyami Ersek Göğüs Kalp Damar Cerrahisi Eğitim ve Araştırma Hastanesi Anestezi ve Reanimasyon Kliniği, İstanbul
[2]Dr. Siyami Ersek Göğüs Kalp Damar Cerrahisi Eğitim ve Araştırma Hastanesi, Nöroloji Bölümü, İstanbul
[3]Dr. Siyami Ersek Göğüs Kalp Damar Cerrahisi Eğitim ve Araştırma Hastanesi Pediatrik Kalp Damar Cerrahi Kliniği, İstanbul

Giriş-Amaç: Kritik hastalık polinöropatisi(CIP) yoğun bakım ünitelerinde uzun süre yatan hastalarda görülen bir klinik antitedir. Sepsis ve/veya çoklu organ yetmezliği, hiperglisemi veya steroid-nöromusküler kavşak bloke edici ajan kullanılan hastalarda daha sıklıkla görülür. Özellikle ekstremite ve solunum kaslarında kuvvet kaybı ve uzamış mekanik ventilasyon ihtiyacına neden olurlar. Polinöropati akut ve aksonal tarzdadır.
Bu sunumda hastanemiz pediatrik kardiak yoğun bakım ünitesinde yatan CIP'li iki hasta tartışılmıştır.

Vaka1: VSD+Pulmoner atrezi nedeniyle Unifokalizasyon+rastelli operasyonu uygulanan 19 aylık erkek hasta yoğun bakım ünitesine alındıktan iki gün sonra VSD yamasında kaçak tespit edilmesi üzerine reopere edildi. Operasyondan 3 gün sonra kan kültürlerinde Klepsiella üreyen hastaya uygun antibiyotik tedavisine başlandı. 7. gün hastanın hemodinamik verilerinin düzelmesi üzerine ekstübe edildi ancak kısa bir süre sonra reentübe edildi. Bu süreçte dört ekstremitede birden motor hareket kaybı görülen hastaya EMG çekildi ve polinöropati tanısı kondu. Hastaya IgM'den zengin immunglobulin tedavisi uygulandı, fizyoterapi desteği sağlandı. Ekstübasyonun uzayacağı öngürülerek trakeostomi açıldı. Hastanın postop 17.gün-

den itibaren motor aktivitesi düzelmeye başladı 32. günde dekanüle edilerek servise gönderildi. 10 gün serviste takip edilen hasta şifa ile taburcu edildi.

Vaka2:Daha önce pulmoner bant operasyonu geçirmiş 5 yaşındaki erkek hastaya çift çıkımlı sağ ventrikül tamiri, debanding, pulmoner arter patchplasti ve ASD kapatılması operasyonu uygulandı. Yüksek doz destekle yoğun bakım ünitesine alınan hastaya hemodinamik instabilitesi nedeniyle aralıklı sedasyon ve nöromusküler bloker uygulandı. Sedasyonu kesilen hastanın postop 10. gün yapılan nörolojik muayenesinde şuur kapalı, ağrılı uyarana motor yanıt alınamaması üzerine kranial BT çekildi ve normal olarak değerlendirildi. 19. günde şuur açık olmasına rağmen dört ekstremitede motor kayıp olan hastaya EMG çekildi ve polinöromiyopati tanısı kondu. IgM'den zengin immunglobulin tedavisi uygulanarak, fizyoterapi desteği sağlandı.. 24.gün trakeostomi açıldı. 47.gün hasta iki elini hareket ettirir şekilde servise verildi. 15 gün servis takibi sonunda tüm ekstremitelerini hareket ettirir şekilde taburcu edildi. Sonuç: Polinöropati yoğun bakım ünitelerde sık görülmekle birlikte kritik hastalığın şiddeti nedeniyle bazı tanısal güçlükler gösterir. Özellikle risk faktörlerinin azaltılması görülme sıklığını azaltsa da, kuvvet kaybı ve mekanik ventilatörden ayrılma güçlüğü olan her hastada akla gelmelidir. Immunglobulin tedavisi ile ilişkili veriler çelişkili olsa da özellikle septik hastalarda kullanımı önerilmektedir. Bunun yanında destekleyici tedaviler, sepsis ile agresif savaşım, hastalığa neden olabilecek medikal tedavilerin uzaklaştırılması görülme sıklığını azaltacaktır.

Anahtar Kelimeler: Kalp Cerrahisi, Kritik Hastalık polinöropati

P-127[Çocuk Yoğun Bakım]
Çocukluk Çağında Parapnömonik Efüzyonda TPA (Tissue Plasmin Activator) Kullanımı

Dr. Gürbüz Akçay[1], Dr. Aynur Köş[1], Dr. Arife Zeybek[2], Dr. Nazile Ertürk[3], Dr. Önder Yeniçeri[4]
[1]Muğla Sıtkı Koçman Üniversitesi Tıp Fakültesi Çocuk Sağlığı ve Hastalıkları Anabilimdalı, Muğla
[2]Muğla Sıtkı Koçman Üniversitesi Tıp Fakültesi Göğüs Cerrahi Anabilimdalı, Muğla.
[3]Muğla Sıtkı Koçman Üniversitesi Tıp Fakültesi Çocuk Cerrahi Anabilimdalı, Muğla.
[4]Muğla Sıtkı Koçman Üniversitesi Tıp Fakültesi Radyoloji Anabilimdalı, Muğla

Çocuklarda parapnömonik efüzyon, bakteriyel pnömonili hastaların yaklaşık %0,6-2'sinda görülen komplikasyondur. Etkili antibiyotik ve tedaviye rağmen ampiyemli çocuklarda mortalite oranı %5' tir. Pnömoniye bağlı plevral efüzyonların çoğu primer enfeksiyon tedavisi ile iyileşmektedir. %10 hastada cerrahi girişim gerekmektedir. Cerrahi girişime alternatif bir tedavi de fibrinolitik uygulamasıdır. Parapnömonik plevral efüzyonu olan ve TPA (Tissue Plasmin Activator) uygulamasından fayda gören bir çocuk vaka nedeniyle fibrinolitik tedaviyi sunduk.

Anahtar Kelimeler: Parapnömonik efüzyon, ampiyem, tpa, Tissue Plasmin Activator, fibrinolitik tedavi

P-128[Çocuk Yoğun Bakım]
Bir Çocuk Kaç Arı Sokmasına Dayanabilir

Gürbüz Akçay, Emre Burak Gazelci
Muğla Sıtkı Koçman Üniversitesi Tıp Fakültesi Çocuk Sağlığı ve Hastalıkları Anabilimdalı, Muğla

Arı sokmaları özellikle yaz aylarında acil servise sık başvuru nedenleri arasındadır. Arı sokması sonrası lokal reaksiyonlar, ateş, halsizlik, bulantı, kusma, kornea travması, miyokard infarktüsü, miyokardiyal toksisite, supraventriküler taşikardi, atriyal fibrilasyon, konvülziyonlar, inme, nefrotik sendrom, böbrek yetmezliği, trigeminal nevralji, optik nevrit, distoni, anafilaksi ve ölüm bildirilmiştir. Acil kliniğimize 174 adet kızıl arı (Vespidae) sokmasıyla gelen çocuk vakanın klinik ve laboratuvar bulguları paylaşıldı ve literatür gözden geçirildi.

Anahtar Kelimeler: çoklu arı sokması, vespidae, miyokard toksisitesi

P-129[Çocuk Yoğun Bakım]
Ağır ARDS'Li İki Çocuk Olguda Minimal İnvazif Yöntemle Venövenöz Extracorporeal Carbon Dioxide Removal (VV-ECCO2R) Tekniğinin Uygulanması ve Başarısı

Ufuk Yükselmiş
Adıyaman Üniversitesi, Çocuk Yoğun Bakım Birimi, Adıyaman

Giriş: ECCO2R koruyucu ventilasyon stratejileri kolaylaştırmak ve mekanik ventilasyona dirençli şiddetli hiperkapnik asidozu tedavi etmek için kullanılmaktadır. Bu yaklaşım, CO2'nin kandan temizlenmesine, tidal volümü ve akciğer alveollerinde oluşan basıncı azaltmaya yarayan ultra-koruyucu ventilasyon stratejilerinin kullanımına olanak sağlar. Bu teknik özellikle kanüller yerine kateterler kullanıldığından kesintisiz hemofiltrasyona benzer.

Olgu:10 yaşında erkek hasta immun yetmezlik tanısı ile takip ediliyorken ateş ve solunum sıkıntısının olması üzerine çocuk yoğun bakıma yatışı yapıldı. Yoğun Bakımda bakılan ilk vitalleri ateş:38.5°C,Solunum:60/dk,TA:130/85, KTA:134/dk,SpO2:%83 idi.FM'de genel durumu kötü,GKS:8,krepitan ralleri mevcut,PRISM skoru:22 olarak saptandı.Hastadan tüm kültürler alındı.Yapılan ilk tetkiklerinde WBC:4000(mutlak nötrofil sayısı 1200),trombositler:68.000,üre:54,Cr: 0.9,AST: 68,INR:1.4,Prokalsitonin:2.3 mg/dl, Akciğer grafisinde dört kadranı tutmuş yoğun opasite mevcut.Arter kan gazında pH:7.08,PaO2:35,-PaCO2:65,HCO3:17.9,laktat:9.3 idi. Po2/Fio2 oranı 58 olan ve PA Ac grafisinde ARDS saptanan hasta entübe edilerek mekanik ventilatöre bağlandı.Meropenem, Vankomisin, flukanazol başlandı.2 gr/kg/gün dozunda intravenöz immunglobulin verildi.ARDS'ye yönelik mekanik ventilatör stratejilerine başlandı.Permisif hipoksemi ve permisif hiperkapni hedeflendi.Oksijenizasyon indeksi 30 seviyelerine kadar çıkan hastaya HFOV ve inhale nitrik oksit ünitemizde bulunmadığından ve hastanın son kan gazında Po2/Fio2 oranı 43 olan hastaya yatışının 18. Saatinde internal juguler ve femoral vene 8 french tek lümenli iki ayrı katater takılarak VV-ECCO2R yöntemi başlandı.VV-ECCO2R işleminde kan femoral venden çekildi internal juguler vene oksijenlenmiş ve CO2 uzaklaştırılmış olarak geri verildi.Kan akış hızı 400ml/dk olacak şekilde ayarlandı.Hastaya sistemik heparin başlandı.İşleme başladıktan sonra bakılan 4.saatteki kan gazında Po2/Fio2 oranı 125 idi. Bir sonraki gün bakılan PA AC grafisinde belirgin şekilde opasiteleri azalmıştı.VV-ECCO2R 5.günündeyken Po2/Fio2 oranı 280'e çıkınca ve sistem duraksamaya başlayınca konvansiyonel mekanik ventilatöre geçildi. Takiplerinde VV-ECCO2R gereksinimi olmayan hasta yatışının 10.günüde ekstübe edildi.İlk gönderilen trakeal aspirat kültüründe (TAK) 60.000 koloni klebsiella üremesi geldi.Antibiyoterapisi 14 güne,antifungal tedavisi 10 güne tamamlandı.Genel durumu düzelen,oksijen ihtiyacı olmayan hasta taburcu edildi.

Olgu 2: 2 yaşında erkek hasta epilepsi tanısı ile takip edilip fenobarbital kullanıyordu. Ateş,öksürük ve solunum sıkıntısının olması üzerine çocuk yoğun bakıma yatışı yapıldı. Yoğun Bakımda bakılan ilk vitalleri ateş:39.5°C, Solunum:75/dk,TA:88/52,KTA:171/dk,SpO2:%70 idi. FM'de genel durumu kötü, GKS:8,bilateral ciddi krepitan ralleri mevcut, PRISM skoru:23 olarak saptandı.Hastadan tüm kültürler alındı. Yapılan ilk tetkiklerinde WBC:24.000,prokalsitonin:8.2 mg/dl Akciğer grafisi: dört kadranı tutmuş yoğun opasite mevcut. Arter kan gazında pH: 6.99,PaO2:32.PaCO2:73,HCO3:15.9,laktat:11.8 idi. Po2/Fio2 ora-

nı 32 olan ve PA AC grafisinde ARDS saptanan hasta entübe edilerek mekanik ventilatöre bağlandı.Meropenem ve Vankomisin başlandı. Oksijenizasyon indeksi 35 seviyelerine kadar çıkan Po2/Fio2 oranı 42 olan hastaya yatışının 12. Saatinde internal juguler ve femoral vene 8 french tek lümenli katater takılarak VV-ECCO2R yöntemi başlandı. VV-ECCO2R 4.günündeyken sistem duraksamaya başlayınca hemen yeni set takılarak VV-ECCO2R'e devam edildi.VV-ECCO2R 8.günündeyken Po2/Fio2 oranı 220'e çıkınca ve sistem duraksamaya başlayınca konvansiyonel mekanik ventilatöre geçildi.Yatışının 18.günüde ekstübe edildi. İlk gönderilen TAK'da 100.000 koloni S.aureus üremesi geldi.Eş zamanlı hemokültüründe de S.aureus üredi.Antibiyoterapisi 21 güne tamamlandı. Genel durumu düzelen, ancak oksijen ihtiyacı nazal 2lt/dk devam eden hasta oksijen kondansatörü ile taburcu edildi.

Anahtar Kelimeler: ARDS, ECCO2R

P-130[Çocuk Yoğun Bakım]
Örümcek Isırığı Sonrası Nöropati ve Miyopati Gelişen Bir Olgu

Halil Kazanasmaz[1], Özlem Kazanasmaz[2]
[1]Çocuk Hastalıkları Hastanesi, Şanlıurfa
[2]Harran Üniversitesi Tıp Fakültesi Çocuk Sağlığı ve Hastalıkları A.D. Şanlıurfa

Giriş: Örümcek ısırıkları ülkemizde çok sık görülmez. Tüm dünyada yaygın olarak bulunan örümceklerin bugüne kadar tanımlanmış yaklaşık 40 000 türü bulunmaktadır. Bazı örümcek türleri ölüme kadar varan istenmeyen sonuçlar doğurabilir. Isırık yerinde lokal olarak ağrı, eritem, ödem, ülser, uyuşma, kaşıntı ve batma görülebilir. Etkili bir tedavi için tanıda gecikmemek gerekir. Tedavi konusunda ise ortak bir görüş yoktur. Sistemik steroidler kullanılabildiği gibi, vazodilatörler, antihistaminikler, heparin, nitrogliserin, cerrahi eksizyon, dapson da tedavi seçenekleri arasında yer almaktadır. Son zamanlarda Güney Amerika'da antivenom geliştirilmistir ancak etkinliği halen tartışmalıdır. Ülkemizde bugüne dek zehirli örümcek sokması ile ilgili yeterli veri saptanamamıştır. Yaygın görüş, ülkemizde zehiri öldürücü örümcek bulunmadığı yolundadır.

Olgu: 15 yaşında kız hasta merkezimize başvurudan yaklaşık 1 hafta önce boynun sol tarfında örümcek ısırması sonrası dış merkeze başvurmuş orda dekort, avil tedavileril yapılarak eve gönderilmiş. Hastanın baş ağrısı-kulak ağrısı, eklem ağrısı ve yaygın kas ağrısı, alt ve üst eksremitelerde kuvet kaybı başlamış.Şikayetlerinin artması üzerine hastanemiz genel çocuk polikliniğine başvuran hastada serum hastalığı düşünülerek hasta çocuk hastanesi çocuk allerji-immünoloji bölümüne yönlendirildi.Orda 3 gün yatan hastaya prednol başlanmış ancak şikayetlerinin gerilememesi üzerine hastadan malignensi ekarte etmek amacıyla çocuk hematolojisine yönlendirilmiş.Çocuk hematolojisi malignensi düşünmediğinden hasta tekrar hastanemize sevk edildi. Hasta Gullain Barre sendromu, Toksik miyopati-nöropati ve toksik kardiyomiyopati öntanıları ile yatırıldı. Fizik muaynede örümceğin ısırdığı bölgede hafif bir hiperemi, endurasyon,ödem gözlendi. Genel durumu iyi ANT normaldi.Titreme,-terleme,çarpıntı,ayakta duramayacak ve oturamayacak kadar motor güç kaybı mevcuttu.DTR alınamadı.
IVIG tedavisi başlandı. Hastada IVIG'te allerji gelişmesi üzerine tedavi kesildi. Çocuk yoğun bakım servisine alındı.Plazmaferez tedavisi planlandı. EKO yapıldı ve EF %40 olarak görüldü.Hastanın bu arada beyin beyin MR, vertebral MR, tüm abdomen USG ve EMG'sinde patolojik bulgular görülmedi.Toplamda 7 kez plazmaferez yapıldı. Hasta plazmaferezden ciddi olarak fayda gördü ve plazmaferez sonrası yürümeye başladı ancak yürüme seri halde değildi.Çocuk yoğun bakımda yatarken ortalama her gün hemogram, biyokimya, troponin ve CK-MB parametrelerinin takibi yapıldı. İlk yatış troponinleri ve CK-MB değerleri yüksekti troponin'i 1.7 olup, CK-MB: 5.6 idi ancak ilerleyen dönemlerde troponin ve CK-MB' değerleri normalleşti. Klinik durumunda belirgin düzelme görüldü. Klinik durumu iyileşen hastanın plazmaferez seansları sonra çocuk servisine devredildi. Hastanın genel durumu iyileşmesi örümcek ısırık yerinin tamamen iyileşmesi, alt ve üst ekstremitelerde DTR lerin alınıyor olması,yürüme fonksiyonunu seri olarak gerçekleştirmesi üzerine şifayla taburcu edildi.

Sonuç: Örümcek ısırığı, bir örümceğin avı dışında canlıları ısırması sonucunda meydana gelen ve tıbbi açıdan önemli komplikasyonlara yol açabilen yaralanmadır. Isırıkların %98-99 kadarı zararsız olsa da daha nadir olarak ölümcül venom içeren türleri de mevcuttur. Bu olgu sunumunda örümcek sokması sonrası alt ve üst ekstremitede kuvvet kaybı (toksik myopti,nöropati), toksik kardiyomyopati gelişen nadir pediatrik bir olgu sunularak bu hastaların hastane koşullarında yakın izlenmesi gerektiğini belirtmek istedik. Etken örümcek tiplendirilip izole edilemediği için mevcut toksininin potansiyel etkileri tam olarak aydılatılamamıştır.

Anahtar Kelimeler: antivenom, myopati, nöropati,örümcek, plazmaferez,

P-131[Çocuk Yoğun Bakım]
Çocuk Yoğun Bakım Ünitemizde Sürekli Renal Replasman Tedavisi Uygulanan Hastaların Değerlendirilmesi

Murat Özkale[1], Yasemin Özkale[1], Zekiye Aytül Noyan[2]
[1]Başkent Üniversitesi Tıp Fakültesi, Adana Dr.Turgut Noyan Uygulama ve Araştırma Merkezi, Çocuk Sağlığı ve Hastalıkları Anabilim Dalı,Çocuk Yoğun Bakım Ünitesi, Adana
[2]Başkent Üniversitesi Tıp Fakültesi, Adana Dr.Turgut Noyan Uygulama ve Araştırma Merkezi, Pediyatrik Nefroloji Bilim Dalı, Adana

Amaç: Kritik hastalarda tercih edilen sürekli renal replasman tedavisi(SRRT) hemodinamik dengeyi koruyarak devamlı solut ve sıvı yükünü uzaklaştırmayı sağlayan, yeterli diyaliz yapılmasına ve sıvı-elektrolit dengesizliklerinin düzeltilmesine yardımcı olan böbrek destek tedavi yöntemidir. Bu nedenlerle SRRT, hiperpotasemi ve hiperfosfatemi gibi ciddi elektrolit bozukluklarında, üremi(BUN>30 mmol/L veya ensefalopati veya kanama varsa), diüretik tedaviye yanıtsız sıvı yükünde,ısrarlı oligoanüri (8 saat boyunca idrar çıkışının <0.5mL/kg/saat), ciddi dirençli metabolik asidoz (pH<7.1), diyalizle temizlenebilen ilaç zehirlenmelerinde, bazı doğumsal metabolik hastalıklarda ve dirençli hipertermi durumlarında yoğun bakım hastalarında fayda sağlar.

Gereç ve Yöntem: Başkent Üniversitesi Tıp Fakültesi, Adana Dr.Turgut Noyan Uygulama ve Araştırma Merkezinde, Ocak 2015 ile Temmuz 2016 tarihleri arasında, başarıyla SRRT uygulanan 23 hasta değerlendirmeye alındı.
Çalışmaya 23 hasta dahil edildi. Hastaların 14'ü kız(%60,8), 9'u erkekti(%39,1). Yaş ortalaması 88,2 ay(min. 5 ay, maksimum 191 ay). Ortalama vücut ağırlığı; 26,2kg (min. 6.5 kg, max.65.5 kg) idi, 13'ü (%56.5) kronik hastalığa sahipti. Hastaların 17'sinde(%73,9) sıvı yükü, 14'nde akut böbrek yetmezliği (%60,9), 5'nde diğer tedavilere yanıtsız dirençli metabolik asidoz(%21,7) vardı. 13 Hastaya CVVHDF, 10 hastaya CVVHD uygulandı. Diyaliz katater bölgesi, 12 hastada femoral ven, 11 hastada internal juguler ven idi. SRRT uygulama süresi ortalama 1,95 gün(min. 1 gün, max. 5 gün). Yoğun bakımda ortalama kalış süresi 16,5 gün (min. 1 gün, max. 89 gün) idi. SRRT uygulanan hastaların 20'sinde antikoagulasyon heparin ile sağlandı. SRRT başlarken ortalama serum BUN düzeyi 50,7 mg/dL, ortalama kreatinin düzeyi 2,45 mg/dL, ortalama sıvı yükü % 12,6 idi. Hastaların 10'u(%43,4) yoğun bakım izleminde ex oldu. Kalanların 7'si(%30,4) şifa ile taburcu edildi, kalan 6 hasta diyaliz bağımlı olarak çocuk nefroloji bölümünün takibine verildi.

Sonuç: Çocuk yoğun bakım ünitelerinde, kritik hasta tedavisinde SRRT kulanımının önemli bir yeri vardır. Sıvı yükü, düzeltilemeyen elektrolit bozuklukları, diğer tedavilere dirençli metabolik asidoz gibi morbidite ve mortalitenin arttığı durumlarda erken dönemde SRRT kullanımı her zaman akılda tutulmalıdır.

AnahtarKelimeler: çocukyoğunbakım,sürekli renal replasmantedavisi

P-132[Çocuk Yoğun Bakım]

Çocuk Yoğun Bakım Ünitesinde Takip Edilen Zehirlenme Olgularının Değerlendirilmesi

Murat Özkale, Yasemin Özkale
Başkent Üniversitesi Tıp Fakültesi, Adana Dr.Turgut Noyan Uygulama ve Araştırma Merkezi, Çocuk Sağlığı ve Hastalıkları Anabilim Dalı,Çocuk Yoğun Bakım Ünitesi, Adana

Giriş: Çocukluk çağında görülen zehirlenmeler dünyada olduğu gibi ülkemizde de sık karşılaşılan, acil servis ve hastane yatışlarında önemli iş yükü oluşturan sağlık sorunlarından biridir. Zehirlenmeler çocuk yoğun bakım üniteleri ve hastane yatışlarında önlenebilir morbidite ve mortalitenin önemli bir kısmını oluşturmakla beraber yoğun bakım gerektiren zehirlenmeler hakkında bilgi sınırlıdır. Bu çalışmada, hastanemiz Çocuk Yoğun Bakım Ünitesi'nde izlenen ve tedavi edilen zehirlenme olgularının değerlendirilmesi amaçlanmıştır.

Gereç ve Yöntem: Bu çalışma, 2015-2016 yılları arasında akut zehirlenme nedeniyle, Başkent Üniversitesi Adana Dr.Turgut Noyan Uygulama ve Araştırma Merkezi Çocuk Yoğun Bakım Ünitesi'nde izlenen ve tedavi edilen 217 zehirlenme olgusunun değerlendirilmesini içerir.

Bulgular: Yüz otuz sekiz hasta kız (%63,5), 79 hasta erkek (%36,4) olup kız/erkek oranı 1,74:1 idi ve ortalama yaş 8,66 yaştı (2 ay-18 yaş). Yaşlara göre zehirlenme oranlarının dağılımı incelendiğinde 0-5 yaş (113 hasta %52,0) ve 12 yaş üstü grupta (86 hasta %39,6) yüksek hasta sayısı gözlendi. Zehirlenmelerin çoğunluğunun evde (%93,6) ve oral yolla (%97,2) gerçekleştiği belirlendi. Zehirlenme nedenleri incelendiğinde, olguların 133(%61,2) hasta kaza ile, 81 (% 37,3) hasta özkıyım amaçlı, ve 3 (%1,3) hastanın önerilen tedavinin yanlış uygulanması sonucu zehirlendiği gözlendi. Kaza ile zehirlenmelerde ortalama yaş 3yaş (2ay-14 yaş), özkıyım amaçlılarda 15,5 yaş(10-18 yaş) ve önerilen tedaviyi yanlış kullananlarda 4 yaş(7ay-10yaş) saptandı. Sıfır-beş yaş grubunda kaza ile zehirlenmeler, 12 yaş üstü grupta özkıyım amaçlı zehirlenmeler daha sık görüldü. Zehirlenme nedenlerinin cinsiyete göre dağılımı incelendiğinde, kızlar daha çok özkıyım amaçlı,erkekler ise çoğunlukla kaza ile zehirlenmiş olarak görüldü. Yüz yetmiş dört olguda (%81,1) ilaç ilişkili zehirlenme görülmüşken, 43 olguda (%19,8) zehirlenme ilaç dışı maddelerle gerçekleşmişti. İlaç ilişkili zehirlenmelerde santral sinir sistemi ilaçları (%37,9) en sık rastlanan ajandı, fakat ilaç dışı etkenlerden en çok fare zehiri ile zehirlenme gözlendi. Bu çalışmada mortalite oranı %0,4 olarak bulundu.

Sonuç: Çocukluk çağı zehirlenmeleri, tüm dünyada ve ülkemizde halen önlenebilir morbidite ve mortalitenin önemli sebeplerinden birisidir. Ülkemizde kaza ile zehirlenmelerin çoğunlukta olduğu ve ölümle sonuçlanabildiği düşünülürse, asıl çözümün eğitimden geçtiği aşikardır. Bu nedenle, ailelerin bu konuda gerekli önlemleri almasının zehirlenme oranlarını düşüreceği gibi mortalite oranlarını da azaltacağını düşünmekteyiz.

Anahtar Kelimeler: Zehirlenme, çocuk, yoğun bakım

P-133[Çocuk Yoğun Bakım]

Besin Kaynaklı Botilismuslu Bir Çocukta Plazmaferezin Etkinliği

Ufuk Yükselmiş[1], İbrahim Hakan Bucak[2], Mehmet Turgut[2]
[1]Adıyaman Üniversitesi, Çocuk Yoğun Bakım Birimi, Adıyaman
[2]Adıyaman Üniversitesi, Çocuk Sağlığı ve Hastalıkları, Adıyaman

Giriş: Botilismus nadir görülen fakat ciddi bir nöroparalitik bir hastalıktır.Besin kaynaklı botilismus, C.botulinum tarafından üretilen nörotoksin içeren gıdanın tüketilmesi ile ortaya çıkan hastalığın adıdır.Klinik bulgular genelde 18-36 saat arasında ortaya çıkmaktadır.Tedavi edilmediği takdirde yüksek ölüm oranı görülen bu hastalıkta antitoksin,botilismus immunglobulini,plazmaferez ve solunum desteğiyle iyi sonuçlar alınmaktadır.

Olgu: 14 yaşında erkek hasta, diğer 3 kardeşiyle birlikte 1 gün öncesinde evde hazırlanan domates konservesi yediklerini daha sonrasında kusma, yutkunma bozukluğu, bulanık görme başladıktan sonra hastaneye başvurduğu öğrenildi.Hasta ilk başvurduğu merkezden tarafımıza 24 saat sonra refere edildi.Diğer kişiler erişkin yoğun bakımda izlenirken bizim olgumuz çocuk yoğun bakıma alınıp tedaviye başlandı.Yoğun Bakımda bakılan ilk vitalleri ateş:36.7°C, Solunum:23/dk, dispneik, takipneik,TA:130/82,KTA:111/dk,SpO2: %88 idi. FM'de genel durumu kötü,GKS: 11,pupiller midriyatik,batın distandü,çift görme,bulanık görme, bilateral pitozis,midriyazis, donuk yüz,ağız kuruluğu,yutma zorluğu, disfoni,disfazi, boyun tutukluğu,üst ve alt ekstermitede kas gücü kaybı mevcut. Derin tendon refleksleri bilateral -/-,duyu kusuru ve seviye veren duyu kusuru yoktu,idrar retansiyonu mevcuttu. Mevcut bulguların eş zamanlı diğer kişilerde de gözlenmesi üzerine hastalara besin kaynaklı botilismus tanısı koyuldu.Hastaların yedikleri konserve ürünleri evden getirildi kan kültürleri alınarak Sağlık Bakanlığına gönderildi.Halk Sağlığı Müdürlüğüne salgın hastalık olduğu bildirimi yapıldı.Yapılan ilk tetkiklerinde WBC:15000,prokalsitonin:0.1,Akciğer grafisinde atelektazisi mevcut.Arter kan gazında pH:7.17,PaO2:82, PaCO2:67,HCO3:20.9,laktat:4.8 idi.Po2/Fio2 oranı 164 idi.Solunum kaslarında kullanmada zorlanan,dispneik,-takipneik,karbondioksit retansiyonu ve atelektazisi saptanan hasta sedatize edilip entübe edilerek mekanik ventilatöre bağlandı.Enteral beslenme için nazogastrik sondası takıldı.İdrar retansiyonu olan hastaya mesaneye sonda takıldı.Antibiyoterapi başlanmadı.Hastaneye başvurusundan sonraki ilk 5 saat içinde Ulusal Zehir Merkezi ile iletişime geçilip Botulinum antitoksini(Botulism Antitoxin Behring®, A,B,E tipi toksinlere karşı, 250 ml) 2 doz istenip 2 gün verildi.Botilusmus immunglobulini bulunamadığından intravenöz immunglobulin toplam 2g/kg verildi.Takiplerinde kabızlığı ve enteral beslenme sonrası rezidüleri olan hastaya total parentral nutrisyon (TPN) başlandı.1 hafta sonunda üst ve alt ekstremitede paralizi (1/5,1/5) devam eden, verilen standart tedavilere yanıt alınamayan hastaya plazmaferez uygulanmaya karar verildi. bPlazmaferez 5 doz olacak şekilde gün aşırı uygulandı.1.doz plazmaferezden sonra üst ekstremitede motor gücü 2/5, alt ekstermitede 1/5; 3.doz plazmaferezden sonra üst ekstremitede motor gücü 3/5, alt ekstermitede 2/5 oldu. Hasta plazmaferezin 3.dozundan sonra yatışının 12. Günü rahatlıkla ekstübe edildi.Tekrar entübasyon ihtiyacı ve atelektazisi olmadı.Solunum kaslarını rahatlıkla kullanmaya başladı.Pitozis, diplopi, bulanık görme, ağız kuruluğu,idrar retansiyonu belirgin şekilde kayboldu. Plazmaferezin son dozundan sonra kabızlığı,disfonisi ve disfajisi ilk geldiğine göre daha iyi olmakla beraber devam ediyordu.Yatışının 21.günü oral alıma başlayan hastanın kabızlığıda azaldı.İlk gönderilen kültürlerinde C.botilinum toksin B üremesi olduğu bildirildi ve kesin tanıya ulaşılmış oldu.Yatışının 32.günüde kısmi disfonisi devam eden hasta çocuk nörolojiden takiplerini yaptırmak üzere taburcu edildi. Diğer botilusmuslu olguların son durumları sorgulandığında olgulara plazmaferez yapılmadığı sadece antitoksin uygulandığı; yatışlarının 14.gününde solunum zorluklarının devam ettiğinden dolayı trakeostomi takıldığı,enteral beslenmeyi tolere

edemediklerinden dolayı ise gastrostomi uygulandığı öğrenildi. Sonuç: Standart tedavilere rağmen akut flask paralizinin ve diğer bulguların devam etiği botilusmuslu olgularda vakit kaybetmeden plazmaferez denenmelidir.

Anahtar Kelimeler: Botilismus, Plazmaferez

P-134[Çocuk Yoğun Bakım]
Salbutamol Kullanımına Bağlı Ventriküler Taşikardi Olgusu

Betül Çınar[1], Fatih Varol[2], Halit Çam[2], Aida Koka[3], Ayşe Güler Eroğlu[3]
[1]İ.Ü Cerrahpasa Tıp Fakültesi Çocuk Sağlığı ve Hastalıkları Anabilim Dalı
[2]İ.Ü Cerrahpasa Tıp Fakültesi Çocuk Sağlığı ve Hastalıkları Anabilim Dalı, Çocuk Acil Bilim dalı
[3]İ.Ü Cerrahpasa Tıp Fakültesi Çocuk Sağlığı ve Hastalıkları Anabilim Dalı, Çocuk Kardiyoloji Bilim dalı

Giriş: Salbutamol, beta 2 adrenerjik reseptör uyarısı üzerinden bronşiolit ve astım tedavisinde en sık kullanılan ilaçların başında gelmektedir.Yüksek dozlara maruziyette yan etkiler inhaler dozlarda daha az görülmekle beraber tremor,santral sinir sisteminin hiperaktivitesi ve konvülzyon, hiperglisemi, laktik asidoz,hipokalemi,hipomagnezemi olarak sayılabilir.En hayati yan etkiler kardiyovasküler sistemde görülür. Taşikardi, atriyal ve ventriküler ektopik atımlar hipotansiyon ve hipertansiyon, atriyal fibrilasyon gibi atriyal aritmiler, ventriküler aritmilere yatkınlık, konjestif kalp yetmezliği, miyokardın oksijen tüketiminin artmasıyla miyokard iskemisi ve infarktüsü ortaya çıkabilir. Bu vaka ile poliklinik takiplerimizde sıkça kullandığımız salbutamolün malign aritmilere yol açabileceği konusunda hasta ve yakınlarının bilgilendirilmesinin önemini vurgulamak istedik.

Vaka: 16 yaşında aralıklı astım atakları geçiren fakat düzenli takibe gitmeyen kız hasta çocuk acil polikliniğimize çarpıntı ve nefes darlığı şikayetiyle başvurdu.Genel durumu iyi,bilinci açık olan hastanın nabzı ateşsizken 200atım/dkydı.EKG monitorizasyonu yapıldı.EKGsi monomorfik ventriküler taşikardiyle(MVT) uyumlu gelen hastanın periferik nabızları alınabiliyordu, tansiyonu 110/70 mm Hg ölçülmüştü.Taşipnesi olmayan hastanın sistemik muayenesinde akciğerlerde bilateral sibilan raller dışında özellik yoktu.Öyküsünde herhangi bir konjenital kalp hastalığı ya da cerrahi yoktu,aynı gün içerisinde nefes darlığı olduğu için kısa aralıklarla 13 defa kadar salbutamol inhaler kullanımı tariflenmekteydi.Hastanın kliniği fazla miktarda kullandığı salbutamole bağlandı.EKO çekimi esnasında da VT'ye giren hastanın bazal EF:%70 saptanmıştı.MVT için hastaya 1mg/kg/doz olmak üzere toplamda 3 doz lidokain sulandırılarak yavaş puşe verilmişti.İzleminde tekrar VT'ye giren hastaya 20mcg/kg/dk'dan lidokain infüzyonu başlanarak titre edildi.Hasta 12 saat kadar VT atağına girmeyince holter monitörizasyonu ile taburcu edildi.Holter kayıtlarında aritmi tekrarı görülmedi.

Sonuç: Kısa etkili beta 2 agonist kullanımı terapötik dozlarda bile önemli kardiyovasküler sistem yan etkilerine sebep olabilir.İnhale kullanım daha güvenli olmasına rağmen fazla kullanımlarda aritmojenik etkisi göz önünde bulundurulmalıdır.

Anahtar Kelimeler: Aritmi, lidokain, salbutamol, ventriküler taşikardi

P-135[Çocuk Yoğun Bakım]
Suçiçeği Ensefaliti Tanısında Bilgisayarlı Tek Foton Emisyon Tomografisi

Yasemin Karal
Trakya Üniversitesi Tıp Fakültesi, Çocuk Sağlığı ve Hastalıkları Anabilim Dalı, Çocuk Nörolojisi Bilim Dalı, Edirne

Giriş: Suçiçeği ensefaliti; varicella olgularının 1–2/10.000'sinde görülmekte olup erişkinlerde ve baskılanmış hücresel immün yanıtı olan hastalarda insidansı daha yüksektir. Patogenezde sinir sisteminde aktif viral replikasyonun varlığı ve bazı olgularda infeksiyon sonrası oluşan immün reaksiyondan kaynaklanan demiyelinizasyonun sorumlu olduğu düşünülmektedir.

Olgu: 8 yaşında erkek olguya ateş yüksekliği ile başvurduğu dış merkezde üst solunum yolu enfeksiyonu tanısı alarak semptomatik tedavi uygulanmış. 3 gün sonra vesiküllü döküntüleri gelişen olgunun 5. gün ateşlerinin devam etmesi üzerine düşük doz oral asiklovir tedavisi başlanmış. Olgu 8. günde ataksi, uykuya eğilim şikayetleri ile kliniğimize yatırıldığında Glaskow Koma Skalasından 12 puan almaktaydı. Olguya intravenöz asiklovir tedavisi başlandı. Yatışının 6.saatinde konvülsiyon geçirmeye başlayan olgunun ateş yüksekliği, yeni vesiküllü lezyonları ve ense sertliği gelişti. EEG de yaygın organizasyon bozukluğu saptanan olguya Levetirasetam yüklendi. BOS incelemesi ve Kranial MR görüntülemeleri normal saptanan olgunun Serum VZV IgG ve IgM (+) bulundu. Mevcut tedaviye rağmen olgunun ateşinin devam etmesi, klinik durumunun kötüleşmesi üzerine, beyin Bilgisayarlı Tek Foton Emisyon Tomografisi (SPECT) yapıldı ve biparietal kortikal yapılar ve bazal ganglionlarda hipoperfüzyon saptandı. Suçiçeği ensefaliti tanısı alan olguya asiklovir tedavisine ek olarak intravenöz immunglobulin tedavisi uygulandı. Yatışının 15. Gününde olgu şifa ile taburcu edildi.

Sonuç: Varicella-Zoster'in neden olduğu ensefalit olgularında mortalite oranları %5 ile %20 arasında değişmektedir. Yaşayanlarda ise %15 oranında kalıcı nörolojik komplikasyonlar gelişmektedir. Bu olgu literatürde az sayıda rastlanan ve MRG gibi geleneksel serebral görüntüleme yöntemlerinin yetersiz kalabildiği ensefalit olgularında, SPECT incelemesinin tanı ve takipte yararlı olabileceğini vurgulamak için sunulmuştur.

Anahtar Kelimeler: Suçiçeği ensefaliti, SPECT, MRG

P-136[Çocuk Yoğun Bakım]
ECMO Seti Üzerinde Renal Replasman Tedavileri

Ayse Filiz Yetimakman, Murat Tanyıldız, Selman Kesici, Esra Koçkuzu, Benan Bayrakcı
Hacettepe Tıp Fakültesi, Çocuk Yoğun Bakım Bilim Dalı, Ankara

Giriş ve Amaç: Kritik hasta çocuklarda ekstrakorporeal tedavilerin kullanılması yaygınlaşmakta iken ECMO (ekstrakorporeal membran oksijenasyon) tedavisi sırasında set üzerinden CVVH(sürekli renal replasman tedavisi) ve diyaliz gibi yöntemlerin eşzamanlı kullanılması ile ilgili bildirilen tecrübe kısıtlıdır. Kullanım sıklığı, demografik bilgiler, sonuçlar ve sağ kalım dışında karşılaşılan güçlükleri de sunmayı amaçlıyoruz.

Gereç ve Yöntem: Hacettepe İhsan Doğramacı Çocuk Hastanesi Çocuk Yoğun Bakım Ünitesi'nde 2014-2016 yılları arasında takip edilen 15 hastada ECMO uygulaması sırasında set üzerinde uygulanan renal replasman tedavi yöntemleri ile ilgili veriler toplandı. ECMO uygulanan hastalara CVVH veya aralıklı hemodiyaliz, akut böbrek yetmezliği nedeniyle artmış sıvı yükünü azaltmak ve gelişebilecek ikincil hasarı önlemek amacıyla uygulandı. Tromboembolik komplikasyonları engellemek amacıyla ECMO setinin venöz kanülü üzerine CVVH bağlan-

tısı yapıldı. Metabolik ve sıvı dengesi sağlandıktan sonra CVVH tedavisi hastanın yeterli idrar çıkarımı olduğunda veya hasta terminal dönemde kabul edildiğinde sonlandırıldı.

Bulgular: Kliniğimizde tedavi edilen tüm hastaların %3,68'inde renal replasman tedavisi uygulanmış olup, ECMO tedavisi uygulanan hastalarda bu oran %50 oranında bulunmuştur. ECMO uygulanan hastalarda oranın yüksek olması, ağır kalp yetmezliği olan bu hastalarda çoklu organ yetmezliği gelişiminin sık olmasına bağlanmıştır. On beş ECMO hastasına toplamda 61 kere renal replasman tedavisi yapılmış ve tedavi süresi 24 saat ile 25 gün arasında değişmiştir (ortalama 260 saat). Hastaların tamamında vücut ağırlığının %10'u kadar sıvı fazlası olması nedeniyle renal replasman tedavisi başlanmış olup bunların %66'sında pRIFLE kriterleri ile böbrek hasarı da mevcuttur. En sık karşılaşılan komplikasyonlar elektrolit dengesizliği, hipotermi ve bradikinin salınım sendromudur.

Sonuç: ECMO tedavisi altındaki hastalarda renal replasman tedavilerine sıklıkla ihtiyaç duyulmakta olup CVVH veya aralıklı hemodiyaliz tedavileri ECMO seti üzerinden sürdürülebilir. Tedavinin ECMO altında iken uygulanmasının en önemli avantajı küçük çocuklar için daha büyük boyutta membran kullanımı ile tedavi etkinliğinin arttırılabilmesi olmuştur. Tüm hastalarda sıvı dengesinin sağlanmasında başarılı olunmuş, komplikasyonlar ise mortaliteye sebep olmadan yönetilebilmiştir. Tecrübe ve eğitimin arttırılması ile yöntem, tüm kliniklerde güvenle ve etkin bir biçimde kullanılabilir.

Anahtar Kelimeler: ekstrakorporeal membran oksijenasyon, sürekli renal replasman tedavisi, çoklu organ yetmezliği

P-137[Çocuk Yoğun Bakım]
Crohn Hastalığının Akciğer Tutulumu

Ebru Atike Ongun[1], Oğuz Dursun[1], Reha Artan[2], Ayşen Bingöl[3]
[1]Akdeniz üniversitesi, Çocuk Hastalıkları Ana Bilim Dalı, Çocuk Yoğun Bakım Bilim Dalı
[2]Akdeniz üniversitesi, Çocuk Hastalıkları Ana Bilim Dalı, Çocuk Gastroenteroloji Bilim Dalı
[3]Akdeniz üniversitesi, Çocuk Hastalıkları Ana Bilim Dalı, Çocuk Göğüs Hastalıkları Bilim Dalı

Crohn hastalığı, etiyolojisi tam olarak bilinmeyen, esas olarak gastrointestinal sistemi tutan sistemik granülamatöz hastalıktır. Gastrointestinal sistem dışı tutulum olabileceği bilinse de solunum sistemi tutulumu çok nadirdir. Crohn hastalığı subklinik tutulumdan, küçük-büyük hava yollarında infiltrasyonlar, bronşiektazi gelişimi ve plevral tutuluma kadar solunum sisteminin tüm bölümlerini tutabilir.

Beş yaşında erkek hastanın iki yıldır çocuk gastroenteroloji bilim dalı tarafından Crohn hastalığı, protein kaybettiren enteropati ve intestinal pseudo-obstrüksiyon nedeniyle takip edildiği öğrenildi. Tedavide budesonid, mesalazin ve infliximab alıyormuş. Karın ağrısı, kusma, kanlı dışkılama, şikâyetiyle hastanemize başvurdu. Özgeçmişinde tekrarlayan bronşiolit atakları olan hasta çocuk cerrahisi tarafından ileus tanısıyla opere edilerek 40 cm kolon rezeksiyonu yapıldı. Ameliyathanede uyandırma bölümünde ekstübasyon sırasında kusmayı takiben solunum sıkıntısı gelişmesi nedeni ile tekrar entübe edilerek çocuk yoğun bakım ünitesine alındı. Geliş fizik muayenesinde ateşi 39.8 °C, arteriyel tansiyonu 66/40 mmHg, kalp atımları 170/dakika, solunum sayısı 36/dakika olup dinlemekle akciğer seslerinde yaygın ral ve ronküsleri mevcut idi. Geliş anında mekanik ventilatör değerleri PIP: 30, PEEP: 8, inspirasyon zamanı: 0.9 saniye, FiO2: 70%, tidal volume: 5 mL/kg idi. Arteriyel kan gazında pH: 7.10, PCO2: 55, PO2: 95, HCO3: 17, BE: -7 O2 satürasyonu: %98, laktat: 6.8 olarak saptandı. Laboratuvar değerleri sırasıyla hemoglobin: 9,9 g/dL, WBC: 19,300/mm3, mutlak nötrofil sayısı:16300/mm3, trombosit: 61000/mm3, CRP: 10 mg/dL (0- 0.05 mg/dL) ve prokalsitonin 100 ng/mL (0-0.5 ng/mL) idi. Periferik kan yaymasında nötrofil bant hakimiyeti gözlendi. Çekilen PAAC grafide bilateral yaygın infiltratif alanlar mevcut idi. Hasta aspirasyon pnömonisi, septik şok, ARDS tanısıyla 32 gün çocuk yoğun bakımda takip edildi. Takiplerinde ventilatörden ayrılamadığı için 23. günde trakeostomi açıldı. Yattığı süre boyunca CRP yüksekliği mevcuttu, ventilatör eğrilerinde (basınç/hacim ve akım/hacim eğrileri) restriktif patern izleniyordu. HRCT'de septal kalınlaşma, hava bronkogramları, bronşiektazi ve buzlu cam görünümü saptandı. Bronkoskopi teknik nedenlerle yapılamadı. Tüberküloz açısından yapılan tetkikleri de içeren derin trakeal aspirat incelemelerinde polimorfonükleer hücreler saptandı. Özgeçmişinde tekrarlayan bronşiolit atakları, kolonik cerrahi sonrası şikayetlerin akut olarak başlaması, restriktif paternde solunum fonksiyon bozukluklarının olması, derin trakeal aspiratta polimorfonükleer hücreler olması dikkati çektiği için Crohn hastalığının akciğer tutulumu olarak kabul edildi. Metil prednizolon tedaviye eklendi. Tedavi ile solunum fonksiyonlarında düzelme, CRP değerlerinde düşme, saptanan hasta yoğun bakım yatışının 32. günü çocuk servisine devredildi. Solunum sıkıntısı gözlenmeyen hasta servise devrinin 14. gününde hastaneden taburcu edildi. Çocuk göğüs hastalıkları ve gastroenteroloji bölümlerince poliklinik takiplerine devam edilen hastada solunum sistemi hastalığı relapsı gözlenmedi. Taburculuk sonrası beşinci haftada hastanın trakeostomisi kapatıldı.

Crohn hastalığında akciğer tutulumu ARDS'ye neden olabilecek kadar ağır olabilir. Şüphelenilmedikçe gözden kaçma olasılığı yüksektir. Klinik bulgu vermeksizin solunum fonksiyon testlerinde restriktif tipte bozukluk, tekrarlayan bronşiolit atakları, kolon cerrahisi sonrası semptomların belirgin hale gelmesi, izlemde enfeksiyon etkeni gösterilememesine karşın devam eden CRP yüksekliği ve steroid tedavisi ile birlikte klinik ve laboratuvar düzelmenin gözlenmesi, diğer olası nedenler dışlandıktan sonra Crohn hastalığının akciğer tutulumunu akla getirmelidir.

Anahtar Kelimeler: Crohn hastalığı, Solunum sistemi, ARDS, Kolektomi

P-138[Çocuk Yoğun Bakım]
Anaflaksiye Eşlik Eden Göğüs Ağrısının Ayırıcı Tanısı: Kounis Sendromu Takotshubo Sendromu Adrenalin ilişkili Koroner Vazospazm

Ebru Atike Ongun[1], Nigün Erkek[2], Fırat Kardelen[3], Ayşen Bingöl[4], Oğuz Dursun[1]
[1]Akdeniz üniversitesi, Çocuk Hastalıkları Ana Bilim Dalı, Çocuk Yoğun Bakım Bilim Dalı, Antalya
[2]Akdeniz üniversitesi, Çocuk Hastalıkları Ana Bilim Dalı, Çocuk Acil Bilim Dalı, Antalya
[3]Akdeniz üniversitesi, Çocuk Hastalıkları Ana Bilim Dalı, Çocuk Kardiyoloji Bilim Dalı, Antalya
[4]Akdeniz üniversitesi, Çocuk Hastalıkları Ana Bilim Dalı, Çocuk Alerji ve İmmünoloji Bilim Dalı, Antalya

Anafilaksi yönetiminde adrenalin yaşam kurtarıcı ilaçtır. 2014 yılında yayınlanan son anaflaksi rehberinde, çocuk acil servise anaflaksi bulguları ile başvuran bir hastada başlangıç semptomları hafif dahi olsa, hızlı klinik bozulma nedeniyle adrenalinin 0.01 mg/kg (max. doz 0.5 mg) intramuskuler olarak uygulanmasını önerilmekte, aksi takdirde geç uygulamanın mortalite ile ilişkili olduğu ifade edilmektedir. Ancak ilacın, uygulama sırasında uygun doz ve şekilde yapılmasının kritik önemi vardır; dar terapötik indeksi nedeniyle yanlış uygulama şekli ya da dozu ilacın ciddi yan etkilerine sebep olur.

Kedi tüyü, toz ve çeşitli ilaçlara bağlı gelişen anjioödem atakları nedeniyle tekrarlayan hastane yatış öyküsü olan onbeş yaşında kız hasta, çocuk acil servise kedi ile temas sonrası hızla gelişen anjioödem, yaygın döküntü, dilde şişme, yutkunma ve nefes almada zorluk şikâyeti

ile başvurdu. İntravenöz (iv) Feniramin maleat (1 mg/kg) ve Prednizolon (1 mg/kg) uygulanmasına rağmen hastanın şikayetleri devam etti. Anafilaksi gelişme riski nedeniyle 0.5 mg adrenalin (1/10000) intramuskuler uygulama yerine intravenöz yolla puşe yapıldı. Uygulama sonrası hastada nefes darlığında artma gözlendi, göğüs ağrısı başladı ve fizik muayenesinde hipotansiyon (80/50 mmHg), aritmi olmaksızın taşikardi (158 atım/dakika), takipne (solunum sayısı: 45/dakika) ve oskültasyonda akciğer seslerinde yaygın raller saptandı. Akciğer grafisinde akciğer ödemi bulguları (daha sonra çekilen HRCT ile de desteklendi) olan hastanın EKG'sinde V5-6 derivasyonlarında ST yüksekliği, laboratuvar analizlerinde CKMB: 42 U/L (normal: < 25U/L), sensitif troponin-T: 220 pg/mL (normal: < 14 pg/mL), proBNP: 4325 pg/mL (normal: < 25 pg/mL) bulundu. Hasta anafilaksi, akciğer ödemi ve akut koroner sendrom ön tanılarıyla çocuk yoğun bakım ünitesine yatırıldı. Yapılan ekokardiyografisinde patoloji saptanmadı. Yoğun bakım takibi süresince hastanın tanısına yönelik yapılan değerlendirmelerde Kounis Sendromu, adrenalin ilişkili koroner vazospazm ve Takotshubo kardiomyopatisi ön plana çıkmıştır. Ayırıcı tanıda birbirleriyle iç içe giren bu üç durum, tanısal anlamda zorluklar nedeniyle olgu üzerinden tartışılacaktır. Ayrıca çocuk acil servise başvuran alerjik bir hastada akut koroner sendrom gelişme riski nedeniyle dikkatli davranılması; adrenalin hayat kurtarıcı ilaç dahi olsa uygulamada özenli davranılmadığı takdirde akut koroner sendromdan ölüme kadar gidebilecek yan etkileri olabileceğine dikkat çekmek istedik.

Anahtar Kelimeler: Anaflaksi, Göğüs Ağrısı, Adrenalin, Kounis Sendromu, Takotschubo Sendromu, Adrenalin ilişkili Koroner Vazospazm

P-139[Çocuk Yoğun Bakım]

Kraniosinositoz Cerrahisi Sonrası Çocuk Yoğun Bakıma Alınan Hastaların Erken Dönem Postoperatif Takibi

Ebru Atike Ongun[1], Oğuz Dursun[1], Mehmet Saim Kazan[2], Banu Güzel Nur[3], Ercan Mıhcı[3]
[1]Akdeniz Üniversitesi, Çocuk Hastalıkları Ana Bilim Dalı, Çocuk Yoğun Bakım Bilim Dalı, Antalya
[2]Akdeniz Üniversitesi, Nöroşirurji Ana Bilim Dalı, Antalya
[3]Akdeniz Üniversitesi, Çocuk Hastalıkları Ana Bilim Dalı, Çocuk Genetik Bilim Dalı, Antalya

Giriş:Kraniosinositoz cerrahisindeki teknik gelişmeler nedeniyle son yıllarda morbidite ve mortalite belirgin azalmıştır. Tedavi giderlerini ve yoğun bakım yatak ihtiyacını azaltmak amacıyla seçilmiş hasta gruplarında operasyon sonrası çocuk yoğun bakım takibine gerek olmayabileceği öne sürülmektedir. Bu çalışmanın amacı kraniosinositoz cerrahisi sonrası erken postoperatif dönemde çocuk yoğun bakımda takip edilen hastaların hematolojik, hemodinamik ve metabolik durumlarını değerlendirmek, olası komplikasyonları ve sıklığını tespit etmektir. Ayrıca Ağustos-2015'den itibaren rutin kullanma girmiş olan tranexamik asit (Transamin) kullanımının kan kaybı ve transfüzyon ihtiyacını azaltmadaki etkinliğinin değerlendirilmesi amaçlanmıştır.

Gereç ve Yöntem: Temmuz 2008–Aralık 2015 arası açık cerrahi yöntemler ile opere edilen ve çocuk yoğun bakıma alınan 41 hastanın ameliyat notları, operasyon sonrası takip formları ve elektronik laboratuvar kayıtları retrospektif olarak incelenmiştir. Karşılaşılan sorunlar majör ve minör komplikasyonlar olarak ikiye ayrılmıştır. Belirgin anemi, cerrahi drenlerden gelen belirgin kanama, inotrop desteği gerektiren ağır hipotansiyon, metabolik asidoz (arteriyel kan gazında pH<7.30 ve baz derinliği <-5), yirmi dört saatten daha uzun mekanik ventilasyon gereksinimi major komplikasyon; sıvı replasmanı gerektiren hipotansiyon, hipotermi, nöbet geçirme, enfeksiyon gelişimi, elektrolit bozuklukları ve insülin infüzyonu gerektiren hiperglisemi ise minör komplikasyon olarak tanımlanmıştır. Operasyon tipi ve yaşa göre hastalarda iki ayrı gruplandırma yapılmıştır (operasyon tipine göre: Frontoorbital ilerletme, kalvaryal tam düzeltme ve strip kraniektomi; yaşa göre: 2-6 ay arası, 7-12 ay arası, 13-24 ay arası).

Sonuç: Hastaların 26'sı erkek (%63.4), yaşlarının ortanca değeri 7 ay (4.5–24 ay) olup, ortalama kiloları 9.36±2.92 kg (5.2-13.75 kg)'dır. Trigonosefali hastaların %53.7, skafosefali %24.4, anterior plagisefali %17.1 ve brakiosefali %4.9'unda mevcuttur. Operasyon süreleri ortanca 170 (90-320) dakikadır. Yoğun bakım yatış günleri 2.63±0.88 gündür. Hasta yaşının küçük olmasının operasyon süresini etkilemediği görülmüştür (p=0.141). Major ve minör komplikasyonlar sırasıyla %51.2 ve %82.9 oranında görülmüştür. Operasyon süresinin uzaması ile komplikasyon sıklığının arttığı saptanmıştır (Hipotansiyon için p=0.001; hipotermi için p=0.007; metabolik asidoz için p<0.001; laktat yüksekliği için p<0.001). Hasta yaşı ve operasyon tipi ile postoperatif komplikasyonlar arasında ilişki saptanmamıştır (p>0.05). Hastaların %75.6'sına operasyon sonrası yoğun bakımda eritrosit transfüzyonu yapılmıştır. Operasyon süresi uzadıkça ve hasta yaşı küçüldükçe eritrosit verme ihtiyacının arttığı görülmektedir (p=0.003; p=0.023). Hastaların postoperatif ilk 24 saatteki tahmini kan kaybı 39.58 ± 8.19 ml/kg'dır. İntraoperatif transamin kullanımı operasyon süresini kısaltmakta (p=0.020), postoperatif eritrosit ihtiyacını (p<0.001) ve hastalarda hipotansiyon gelişme riskini (p=0.005) azaltmaktadır. Bir hasta hemodinamik bozulma nedeni ile operasyon sonrası 4. gün çoklu organ yetmezliği nedeniyle kaybedilmiştir.

Sonuç: Bu retrospektif değerlendirmede kraniosinositoz cerrahisi sonrası erken dönemde hemodinamik ve metabolik sorunlarla sıklıkla karşılaşıldığı gözlenmiştir. Operasyon süresi uzun olan hastalar daha yüksek risk altındadır. Komplikasyon geliştirme riski olan hastaların belirlenmesine yönelik ileri çalışmalara ihtiyaç vardır. Bu hastalarda intraoperatif transamin kullanımının olumlu etkileri olduğu gözlenmiştir.

Anahtar Kelimeler: Kraniosinositoz, Cerrahi, Postoperatif Dönem, Yoğun Bakım, Komplikasyonlar

P-140[Çocuk Yoğun Bakım]

Ekstrakorporeal Membran Oksijenasyonu (EKMO) Desteği Altında Apne Testi ile Beyin Ölümü Tanısı; Bir vaka ile

Nilüfer Yalındağ Öztürk, Feyza İnceköy Girgin
Marmara Üniversitesi Tıp Fakültesi, Çocuk Yoğun Bakım Bilim Dalı

Giriş: İleri medikal tedaviye cevapsız solunum veya kalp yetmezliği durumlarında EKMO desteği uygun hastalar için hayat kurtarıcı olabilmektedir. Ülkemizde bu destek tedavisi yeni olmakla beraber, giderek kullanımı artmakta ve başarılı sonuçlar bildirilmektedir. Bununla beraber yeterli EKMO desteği sağlanmasına rağmen klinik olarak beyin ölümünden şüphelenilen vakalar da görülmektedir. Gelişmiş merkezlerde bu tür hastalara beyin ölümü tanısının konulması hem tıbbi açıdan futil olan desteğin sonlandırılmasına, hem de potansiyel olarak organ donasyonuna imkan vermektedir. Vaka: Beş yaşında kız hasta fulminan miyokardit tanısı ile kardiyojenik şok tablosunda yoğun bakım ünitesine yatırıldı. Mekanik ventilatör ve yoğun inotropik destek altında tam stabilizasyon sağlanamadığından yatışının 6. saatinde venoarteryel EKMO kararı verilerek, hasta santral kannülasyon için ameliyathaneye transfer edildi. Kanülasyon sırasında arrest olması nedeniyle 7 dakika kapalı, 5 dakika da açık kalp masajı ile EKMO desteğine alınarak, yoğun bakım ünitesine geri alındı. VA EKMO desteğinde, ritim VVI modunda pace ile sağlanıyordu. Hasta açık sternum ve göğüs tüplerinden masif olarak kanıyordu. Pupiller bilateral dilate olup, ışık reaksiyonu yoktu. Hasta sedasyon almadan takip edilerek, kan ve kan ürünleri desteği ve inotrop desteğine devam edildi. Hastanın ritmi ve hemodinamisinde stabilizasyon sağlanmakla beraber, 72 saat içinde nörolojik düzelme izlenmedi. Yapılan transkraniyal dopplerinde akım izlenmedi. Apne testi için ventilatör desteği durdurularak, oksijenatör gaz akımı kademeli ola-

rak azaltıldı. Kan akımı 1lt/dk ile sabit idi. Minimal gaz akımı ile apne testi için gerekli parsiyel arteryel karbondiyoksit seviyesi sağlandı. Apne testi sırasında hemodinami ve oksijenasyonda bozulma olmadı. Apne testi sürecinde destek ve kan gazları:
Başlangıç kan gazı (gaz akımı 0.5 lt /dk; FiO2 1.0) pH:7.38 PaCO2: 39 mmHg
10. dakika kan gazı (gaz akımı 0.1lt/dk; FiO2 1.0) pH 7.19 PaCO2 64 mmHg
18. dakika kan gazı (gaz akımı 0.1lt/dk; FiO2 1.0) pH 7.11 PCO2 78 mmHg

Apne testinin pozitif olması ile beyin ölümü bildirimi yapıldı. Hastanın ailesi organ bağışı konusunda istekte bulundular. İnfluenza A pozitif olan hastanın çoklu organ yetmezliği nedeniyle organ nakli için uygun bulunmaması nedeniyle EKMO desteği sonlandırıldı. Sonuç: EKMO desteği altında beyin ölümü tanısı için apne testi yapılabilir. Vakamız bilgimiz dahilinde ülkemizde EKMO desteği altında beyin ölümü bildirilen ve donasyon için değerlendirilen ilk pediatrik olgudur.

Anahtar Kelimeler: Apne testi, Beyin Ölümü, Ekstrakorporeal Membran Oksijenasyonu

P-141[Çocuk Yoğun Bakım]
Çocuk Yoğun Bakım Ünitesinde Ventilatör İlişkili Pnömoni Olgularının Değerlendirilmesi

Filiz Oben, Meral Tacettin, Nazan Ülgen Tekerek, Başak Nur Akyıldız
Erciyes Üniversitesi Tıp Fakültesi, Çocuk Yoğun Bakım Ünitesi, Kayseri

Giriş ve Amaç: Ventilatör ilişkili pnömoni (VİP) ventilatör tedavisi başlandıktan 48 saat sonra ortaya çıkan akciğer enfeksiyonu olarak tanımlanır. Çocuk yoğun bakım ünitelerinde ikinci sıklıkta görülen hastane kaynaklı enfeksiyondur. Sıklığı ülkenin gelişmişlik düzeyi, yoğun bakım koşulları, yatak ve personel sayısı, personellerin eğitimli olması, mekanik ventilasyon süresi, hastanın altta yatan hastalığına göre değişmektedir. VİP hastanın hastanede yatış süresinde uzamaya, morbidite, mortalite oranlarında, ilaç ve tedavi maliyetinde artışa neden olmaktadır. Bu anlamda VİP'in önlenmesi büyük önem kazanmaktadır. Bu çalışma ile ünitemizde mekanik ventilasyon tedavisi uygulanan hastalarda VİP için risk faktörlerini belirlemek amaçlanmıştır.

Gereç ve Yöntem: Çalışmaya 15.01.2016-15.07.2016 tarihleri arasında çocuk yoğun bakım ünitesinde 48 saatten uzun süre mekanik ventilasyon tedavisi alan 1ay-16 yaş çocuklar dahil edilerek yaş, cinsiyet, yatış tanısı, altta yatan hastalık ve uygulanan girişimler değerlendirildi. Bulgular: Çalışmaya dahil edilen 67 hastanın 38'i (%56,7) erkek, 29'u (%43,3) kızdı. Ortanca yaş 24 ay (1 ay-16 yaş), ortanca PRISM skoru 16 (0-41), PELOD skoru 18 (1-51) idi. Hastaların ortanca yoğun bakım yatış süresi 11 gün (2-70 gün) iken mekanik ventilatörde kalış süresi 9 gün (1-70 gün) olarak saptandı. Hastaların en sık yatış tanısı solunum sıkıntısı (25; %37,3) olup ikinci sırada kardiyolojik problemler (11; %16,4) yer almaktaydı. Sadece 8 hastada (%11,9) altta yatan bir hastalık bulunmazken en sık altta yatan hastalık ise nörolojik bozukluklardı (20; %29,9). 9 hastada VİP (%13,4) saptanırken VİP için risk faktörleri değerlendirildiğinde PRISM skor yüksekliği yoğun bakımda yatış ve ventilatörde kalış süresinin uzunluğu istatistiksel olarak anlamlı bulundu ($p<0,05$). 10 günden uzun süre mekanik ventilatör tedavisinin VİP gelişme olasılığını 15 kat arttırdığı gözlendi.

Sonuç: VİP çocuk yoğun bakımlarda hastane kaynaklı enfeksiyonların en sık nedenlerinden biridir. Uzun süre mekanik ventilatör tedavisi, yoğun bakım yatışı ve yatış anında PRISM skor yüksekliği VİP olasılığını arttırmaktadır. Bu konuyla ilgili daha geniş serilerde çok merkezli çalışmalara ihtiyaç bulunmaktadır.

Anahtar Kelimeler: Ventilatör ilişkili,pnömoni, çocuk, yoğun, bakım,

P-142[Çocuk Yoğun Bakım]
Akrep Sokması Sonrası İzole Troponin I Yüksekliği Gelişen Olgu

Ferhat Sarı, Özlem Saraç Sandal, Rana İşgüder, Gökhan Ceylan, Hasan Ağın
Dr Behçet Uz Çocuk Hastalıkları ve Cerrahisi Eğitim ve Araştırma Hastanesi

Akrep sokmalarına sıcak iklimlerin yaşandığı bölgelerde özelikle yaz aylarında sık rastlanır. Çoğunluğu zararsız olmakla birlikte, zehirlenmelerde lokal veya sistemik bulgular gelişen olgular da bildirilmektedir. Lokal olarak sokulma bölgesinde ağrı, ısı artışı, parestezi, sistemik olarak ise dolaşım bozukluğu, miyokardit, akciğer ödemi ve nörolojik komplikasyonlar görülebilmektedir. Toksin en ciddi hasarı kalp kası üzerine yapmaktadır. Özellikle çocuk ve yaşlılarda ciddi toksik etkiler daha fazla görüldüğünden bu olguların yoğun bakımda izlenmesi gereklidir. Bu makalede akrep sokması sonucu izole troponin I yüksekliği saptanan 3 yaşındaki bir olgu sunulmuştur.

Anahtar Kelimeler: Akrep sokması, troponin, doksazosin

P-143[Çocuk Yoğun Bakım]
Çocuk Yoğun Bakımda Pseudomonas Auriginosa Etkenli Endoftalmi Olgu Sunumu

Ferhat Sarı, Özlem Saraç Sandal, Emir Volkan Altan, Gökhan Ceylan, Rana İşgüder, Hasan Ağın
Dr Behçet Uz Çocuk Hastalıkları ve Cerrahisi Eğitim ve Araştırma Hastanesi

Endoftalmi; bakteriyel, fungal veya parazitik mikroorganizmalar tarafından göz içi dokuların invazyonu sonucu ortaya çıkan enflamatuar cevaptır. Genellikle intraokuler cerrahi ve travma, nadiren de sistemik enfeksiyon sonucu gelişebilecek önemli komplikasyonlardan olan endoftalmi; görme kaybına neden olabileceğinden erken tanı ve hızlı tedavi gereklidir. Endoftalmide en sık izole edilen etkenler gram pozitif koagülaz negatif stafilokok türleri ile stafilokok aureus ve nadir olarak gram negatif pseudomonas auriginosadır. Lokal antibiyoterapi çoğu zaman yetersiz olup, tedavide intravitreal antibiyoterapi ile sistemik antibiyoterapi kombinasyonları kullanılmakta buna rağmen sıklıkla vitrektomi gerekmekte ve görme kaybı gelişmektedir. Hastanemiz yataklı servisine nörodejeneratif hastalık ve pnömoni nedeni ile yatmış 10 yaşında kız hasta gelişen solunum sıkıntısı nedeniyle entübe olarak yoğun bakım servisimize nakil alınmıştır. Yaklaşık 3 ay yoğun bakımda yatan hasta konjuktivit nedeni ile lokal tedavi almakta iken endoftalmi gelişmiştir. Hastada etken olarak pseudomonas auriginosa saptanmış, sistemik ve yoğun lokal antibiyoterapi, antiinflamatuar tedavi ve intravitreal antibiyoterapi kombinasyonları ile tedavisi başarı ile yapılmıştır. Pyojen enfeksiyonlara bağlı endoftalminin nadir görülmesi ancak görme kaybına neden olabilecek önemli komplikasyonları nedeni ile vaka ve tedavi aşamaları sunulmuştur.

Anahtar Kelimeler: endoftalmi, pseudomonas, intravitreal

P-144[Çocuk Yoğun Bakım]
Pulmoner Alveoler Proteinosis Tanılı Çocuk Olguda Total Akciğer Lavajı

Utku Karaarslan[1], Ömer Özden[1], Alper Köker[1], Gazi Arslan[1], Fikret Maltepe[2], Tolga F Köroğlu[1]
[1]Dokuz Eylül Üniversitesi, Çocuk Yoğun Bakım Bilim Dalı, İzmir
[2]Dokuz Eylül Üniversitesi, Anesteziyoloji ve Reanimasyon Bilim Dalı, İzmir

Pulmoner alveoler proteinosis (PAP), alveol içinde surfaktan prote-

inlerinin birikimi, gaz değişiminin bozulması ve progresif solunum sıkıntısı ile karakterize nadir bir hastalıktır. Etiyolojisinde fazla sürfaktanın alveol içinden uzaklaştırılmasından sorumlu alveoler makrofajlar için gerekli granülosit makrofaj koloni stimüle edici faktör (GMCSF) eksikliği ya da GMCSF reseptörüne karşı antikor gelişiminin sorumlu olduğu düşünülmektedir.

Olgu: Pulmoner hemosiderozis tanısıyla izlenen ve giderek artan solunum sıkıntısı nedeniyle tekrarlayan pulse steroid ve siklofosfamid tedavileri uygulanan 13 yaşında erkek hasta pnömoni ve solunum yetersizliği tablosunda entübe edilerek yoğun bakım ünitesine kabul edildi. Öyküsünden 5 yıl önce başlayan ve progresif olarak artan solunum sıkıntısı bulguları nedeniyle 4 yıl önce bronkoskopi yapılıp idiopatik pulmoner hemosiderosis tanısı ile steroid tedavisi başlandığı; zamanla artan solunum sıkıntısı bulguları nedeniyle pulse steroid ve siklofosfamid tedavileri uygulandığı öğrenildi. Yoğun Bakım Ünitesine yatışında agresif immün süpresif tedavilere ikincil pnömoni ve ARDS ile septik şok geliştiği değerlendirildi. Destek tedavisi ve çoklu antibiyotik, antifungal ilaçlara yeterli yanıt alınamayan ve kültürlerinde üreme saptanmayan hastada olası etkeninin belirlenmesine yönelik açık akciğer biopsisi uygulandı ve alveoller içerisinde lipoproteinöz özellikte, PAS pozitif sekret varlığı ile Pulmoner Alveoler Proteinoz (PAP) tanısı koyuldu. Hastanın klinik durumu yeterince stabilize edildikten sonra ameliyathane koşullarında çift lümenli trakeal tüp ile entübasyon uygulanarak önce sol akciğer 3 litre ısıtılmış serum fizyolojik ile bir hafta sonra sağ akciğere 3 litre ısıtılmış serum fizyolojik ile yıkama yapıldı. Yıkamalar sırasında akciğerden çekilen sıvının renginin açıldığı görüldü. Yıkamalardan sonra pulmoner işlevlerinde önemli iyileşme görülmekle birlikte bir süre trakeostomi ve aralıklı ev ventilatörü ile tedaviye devam kararı alındı. Bu olgu standart tedavilere yeterli yanıt vermeyen, kronik veya progresif solunum sıkıntısı bulguları ile seyreden hastaların ayırıcı tanısında pulmoner alveoler proteinozisin de düşünülmesi gerektiğini ve tedavide uyguladığımız yöntemi tarif etmek bakımından, hastalığın çocukluk yaş grubunda oldukça nadir görülmesi ve ülkemizde çocuk hastada ilk total akciğer lavajı uygulaması olması nedeniyle sunulmuştur.

Anahtar Kelimeler: Pulmoner Alveoler Proteinosis, Total Akciğer Lavajı, Solunum Sıkıntısı

P-145[Çocuk Yoğun Bakım]

Tüberküloz Olgu Sunumu: Miliyer ve Kaviter Tüberküloz, Spinal ve Koroidal Tutulum, Tüberküloz Menenjit ve Serebral Tuz Kaybı Bulguları olan Çocuk Hastamız

Demet Demirkol[1], Süda Tekin[2], Murat Serhat Aygün[3], Damla Mutlu[1], Yağmur Kılıç[4], Zeynep Betül Ersoy[4], Baldan Huri Eryılmaz[4]
[1]Koç Üniversitesi Hastanesi, Pediyatrik Yoğun Bakım Ünitesi, İstanbul
[2]Koç Üniversitesi, Enfeksiyon Hastalıkları, İstanbul
[3]Koç Üniversitesi, Radyoloji, İstanbul
[4]Koç Üniversitesi, Tıp Fakültesi, İstanbul

Amaç: Bu olgu sunumunda serebral tuz kaybıyla seyreden ve sıradışı bulguları olan tüberküloz vakası anlatılmaktadır.

Olgu: Onüç yaşında kız hasta, beş gündür devam eden baş ağrısı, kusma ve ateş şikayetleri ile hastaneye başvurmuş. Hastada merkezi sinir sistemi infeksiyonu düşünülmüş. Akut bilinç değişikliği ve ciddi hiponatremi nedenleri ile çocuk yoğun bakım ünitemize nakledildi. Başvuru anında Glascow koma skalası skoru 13, göz küreleri çökük, uykuya eğilimliydi. Sağ akciğerde belirgin olmak üzere bazal akciğer bölgelerinde krepitan raller duyuluyordu. Alt ekstremite derin tendon refleksleri alınamıyordu. BCG skarı 11 mm ölçüldü. İdrar sodyumu 178 mEq/L, idrar osmolalitesi 578 mOsm/kg, serum osmolalitesi 260 mOsm/kg idi, serebral tuz kaybı tanısı konuldu ve hipertonik salin infüzyonu başlandı. Kranyal magnetik rezonans görüntülemede çok sayıda tüberkülom saptandı. İzoniyazid, rifampisin, pirazinamid, etambutol ve prednol tedavileri başlandı. Akciğer grafisinde miliyer tüberküloz bulguları vardı. Toraks bilgisayarlı tomografide her iki akciğerde tüm lob ve segmentlerde yaygın çok sayıda 3mm'den küçük nodüller, her iki akciğerin apeksinde sağda 4mm, solda 5 mm çapında kaviteler ve endobronşiyal yayılımı düşündüren bronş duvarlarında genişleme ve kalınlaşma tespit edildi. Beyin omurilik sıvı incelemesinde görünüm berrak, glukoz 37 mg/dL, protein 68.5 mg/dL eritrosit sayısı 20 /uL, lökosit sayısı 50 /mL, nötrofil oranı % 75, lenfosit oranı % 17 idi ve tüberküloz PCR pozitif saptandı. Açlık mide suyunda ARB pozitif bulundu. Tüberküloz menenjite eşlik eden miliyer ve kaviter akciğer tüberküloz teşhisi konuldu negatif basınçlı izolasyon odasına alındı. Yatışının yedinci gününde ayak tabanlarında ağrı ile yanma olduğunu ifade etti. Kraniyospinal MR'da omurilikte tüberkülomlar tespit edildi. Yatışın 13. gününde serebral tuz kaybı bulguları düzeldi. Yatışının 21. gününde sekelsiz olarak taburcu edildi. Sonuç: Tüberkülozun sık görüldüğü ülkelerde santral sinir sistemi enfeksiyonu bulgularına hiponatremi eşlik ediyorsa tüberküloz düşünülmelidir. Çocuklarda kaviter lezyonlar az görülür ama ergenlerde tüberküloz varlığında kaviter lezyon olasılığını düşünmek ve gerekli izolasyon önlemlerini almak son derece önemlidir. Hematojen yayılım olan olgularda spinal ve göz tutulumu mutlaka araştırılmalıdır.

Anahtar Kelimeler: Miliyer tüberküloz, tüberküloz menenjit, intrameduller tüberküloma, spinal tüberkülom, serebral tuz kaybı, olgu sunumu

P-146[Çocuk Yoğun Bakım]

Üriner Kateter İlişkili Enfeksiyon Hızını Sıfıra İndirmek Mümkün

Gökhan Kalkan[1], Emine Akkuzu[1], Anıl Aktaş Tapısız[2], Hatice Şimşek[3], Suna Kaya[3]
[1]Gazi Üniversitesi, Çocuk Sağlığı ve Hastalıkları Ana Bilim Dalı, Çocuk Yoğun Bakım Bilim Dalı, Ankara
[2]Gazi Üniversitesi, Çocuk Sağlığı ve Hastalıkları Ana Bilim Dalı, Çocuk Enfeksiyon Bilim Dalı, Ankara
[3]Gazi Üniversitesi, Çocuk Sağlığı ve Hastalıkları Ana Bilim Dalı, Ankara

Giriş: Üriner kateterler çocuk yoğun bakım ünitelerinde yaygın olarak kullanılmaktadır. Üriner kateter ilişkili enfeksiyonların önlenmesindeki iki etkili yol eğitim ve invaziv araç ilişkili enfeksiyon sürveyansı olduğu bilinmektedir. Hastanemizde de invazif araç ilişkili enfeksiyon sürveyansı devamlı olarak yapılmakta ve kayıt altında tutulmaktadır.

Gereç ve Yöntem: Gazi Üniversitesi Tıp Fakültesi Uygulama ve Araştırma Merkezi Çocuk Yoğun Bakım Ünitesi bünyesinde yapılan düzenli enfeksiyon kontrol eğitimlerinin 01.01.2014 ile 31.12.2015 tarihleri arasında görülen üriner kateter ilişkili enfeksiyon hızları üzerine etkisi değerlendirilmiştir.

Bulgular: Üriner kateter kullanım oranı 2014 yılı için 1601 hasta günü için 0,28 iken 2015 yılı için 1098 hasta günü için 0,51 olarak tespit edilmiştir. Üriner kateter ilişkili enfeksiyon hızları 2014 yılında 4,43 iken 2015 yılında 0 olarak izlenmiştir.

Sonuç: Üriner kateter ilişkili enfeksiyon hızı sürekli ve düzenli eğitimlerle etkin bir şekilde düşürülebilmektedir.

Anahtar Kelimeler: Çocuk yoğun bakım ünitesi, Enfeksiyon sürveyansı, Üriner katater ilişkili enfeksiyon

P-147[Çocuk Yoğun Bakım]

Çocuk Yoğun Bakım Servisinde İzlenen Suriyeli Hastalar ile Türk Hastaların Karşılaştırmalı Analizi: Savaşın Getirdikleri

Gokhan Ceylan, Ferhat Sarı, Özlem Sandal, Rana Isguder, Gülhan Atakul, Utku Karaaslan, Hasan Ağın
Sağlık Bilimleri Üniversitesi, Dr. Behçet Uz Çocuk Hastanesi, Çocuk Yoğun Bakım Servisi, İzmir

Amaç: Her ne kadar Suriye iç savaşı 15 Mart 2011 tarihinde Halep'te başlamış olsa da kısa zamanda komşu ülkeleri etkisi altına almaya başlamış, hatta Avrupaya kadar uzanan bir göç dalgası yaratmıştır. Bu savaş sırasında yaşanan insanlık trajedisi ölen binlerce insanın yanısıra anavatanlarından göçe zorlanan milyonlarca insanın yaşadıklarından köken almaktadır. Bu çalışmanın amacı hastanemiz çocuk yoğun bakım servisinde tedavi edilen hastaların verilerinden yola çıkarak savaşın yıkıcı etkilerini analiz etmek ve alınabilecek önlemleri öngörebilmektir.

Gereç ve Yöntem: Çocuk yoğun bakım servisimizde 01.01.2014-31.12.2015 tarihleri arasında tedavi edilen hastaların verileri dosyalarından bulunarak olgu toplama formuna kayıt edildi. Gerek demografik verileri gerekse klinik verileri istatistiki olarak analiz edilerek Türk ve Suriye uyruklu hastalar karşılaştırıldı.

Bulgular: çalışmaya esas verilerin toplandığı iki sene boyunca servisimize toplam 1225 hasta yatırılmış olup bunların 34 tanesi (%2,7) Suriye uyruklu idi. Toplam Suriye uyruklu hastaların 11 tanesi (%32.4) 2014 yılında, 23 tanesi (%67.6) ise 2015 yılında başvurmuştur. Suriyeli çocuklarda altta yatan hastalık varlığı %79.4 iken, Türk uyruklularda bu oran %56.2 olarak bulunmuştur. Suriyeli hastalarda mekanik ventilasyon desteğine ihtiyaç duyma oranı %82.4, renal replasman tedavisine ihtiyaç duyma oranı ise %17.6 olarak bulunmuştur. Türk hastalar için bu oranlar sırası ile %60 ve %4'tür. PRISM 3 skorları (medyan:18, IQR:18, min:4-maks:28) Türk çocuklara göre (median:0, IQR:7, min:0-max:28) yüksek olarak bulunan (p<0.001) Suriyeli hastaların, hastanede ortalama kalış süreleri 32 gün iken (IQR: 56, min:3-max:231), Türk hastalarda bu süre 12 gün (IQR: 13, min:2-max:76) olarak bulunmuştur (p<0.001). Türk hastalarda kaba mortalite oranı %8 iken, Suriyeli hastalarda %41.2 olarak gerçekleşmiştir.

Sonuç: Daha yüksek PRISM 3 skorlarına sahip olan Suriyeli hastalar, Türk hastalara oranla daha uzun süre hastanede kalmakta, daha fazla mekanik ventilasyon ve renal replasman desteği tedavisine ihtiyaç duymakta ve tabii ki daha fazla mortalite oranına sahip olmaktadırlar. Talebin arzdan daha fazla olduğu kısıtlı bir kaynak olan yoğun bakım yataklarının savaşın harekete geçirdiği göçmenler tarafından kaçınılmaz olarak doldurulması, yoğun bakım ünitemizin daha düşük yatak ulaşılabilirlik oranları ile çalışmasına sebep olmuştur.

Anahtar Kelimeler: Çocuk yoğun bakım, göçmen, savaş, Suriye,

P-148[Çocuk Yoğun Bakım]

Yenidoğanda İnek Sütü Protein Alerjisine Bağlı Ağır Metabolik Asidoz

Fadime Zeynep Demircioğlu Tanır[1], Funda Yavanoğlu Atay[2], Nelgin Gerenli[3], Ömer Güran[2], Özlem Şahin[2], Sevgi Akova[4], Leyla Bilgin[2]
[1]Sağlık Bilimleri Üniversitesi Ümraniye Eğitim ve Araştırma Hastanesi, Çocuk Sağlığı ve Hastalıkları
[2]Sağlık Bilimleri Üniversitesi Ümraniye Eğitim ve Araştırma Hastanesi, Neonatoloji Kliniği
[3]Sağlık Bilimleri Üniversitesi Ümraniye Eğitim ve Araştırma Hastanesi, Ç. Gastroenteroloji
[4]Sağlık Bilimleri Üniversitesi Ümraniye Eğitim ve Araştırma Hastanesi, Ç. Acil Tıp

Giriş: Besin alerjileri yenidoğan ve erken çocukluk döneminde önemli bir beslenme problemidir. Yenidoğan döneminde besin alerjilerinin en sık nedeni ise inek sütü protein alerjisidir ve bulguları geniş bir yelpaze göstermektedir. Literatüre baktığımız zaman en önemli ve sık görülen bulgular gastrointestinal sistem ve deri bulgularıdır. Burada ishal, ağır metabolik asidoz ve dehidratasyonla başvuran inek sütü protein alerjisi tanısı alan 9 günlük erkek hasta sunuldu.

Olgu: Yirmi üç yaşındaki annenin 2. gebeliğinden 2. yaşayan olarak 39 gestasyon haftasında sezaryan ile 4825 gr doğan erkek bebek, postnatal 9.gününde solunum sıkıntısı ve ishal şikayetleri ile acil servise başvurdu. Hastanın genel durumu kötü, letarjik, rengi soluk, takipneik, subkostal çekilmeleri mevcut, kapiller geri dolum zamanı uzamış, turgoru azalmıştı. Vücut ağırlığı 3410 gr, %30 tartı kaybı mevcuttu. Hikayesinde son 3 gündür sık dışkılamanın olduğu, bir gün önce gaitada kan görüldüğü, anne sütü ve formül mama desteği aldığı öğrenildi. Kan gazında ağır metobolik asidozu olduğu görüldü (ph: 6.9,pco2: 30,2 mmHg,hco3: 6,2 mmol/L baz açığı: -24,3 mmol/L laktat: 5,5 mmol/L). Stabilizasyonu sağlanan hasta entübe edilerek Yenidoğan Yoğun Bakım Ünitesinde izlendi. Tam kan sayımında beyaz küre 64440/mm3, CRP: 2.7 mg/dl olması üzerine kan kültürü alınarak ampisilin ve sefotaksim tedavisi başlandı. Karaciğer fonksiyon testleri normal, BUN:166 mg/dl,kreatinin:2,2 mg/dl, idrar çıkışı yoktu, furosemid infüzyonu başlandı. Takiplerinde diürezi düzeldi. Yatışının 1. gününde ekstübe edilerek oda havasında spontan solunuma geçildi. Böbrek fonksiyon teslerinde hızlı bir düzelme izlendi. İshal etyolojisine ve doğuştan metabolik hastalıklara yönelik tetkiklerinde; metabolik taraması normal, gaita ph: 6, gaitada yağ ve şeker kromatografisi negatif, gaitada enfeksiyöz taraması negatif, gaitada gizli kan negatif,spesifik IgE: 0,14 kU/L olarak saptandı, kan kültüründe üreme olmadı. Hasta pediatrik gastroenteroloji ile konsulte edildi. İshal nedeni olarak inek sütü protein alerjisi düşünüldü. Anne sütü kesilerek tam hidrolize aminoasit bazlı formula ile yatışının 2. gününde beslenme başlandı.tam hidrolize aminoasit bazlı mama ile klinik şikayetlerinde gerileme kilo alımında artış olan hasta postnatal 23.gününde 4530 gr olarak taburcu edildi.

Sonuç: Son yıllarda pediatrik populasyonda besin alerjilerinin görülme sıklığında önemli bir artış olmuştur. Özellikle yenidoğan döneminde altta yatan bir neden bulunamayan gastrointestinal sistem şikayetlerinin ve metabolik bozuklukların nedeni olarak akla getirilmesi gerektiğini vurgulamak için bu olgu sunulmuştur.

Anahtar Kelimeler: yenidoğan, metabolik asidoz, inek sütü protein allerjisi

P-149[Çocuk Yoğun Bakım]
Kapsül Deterjan Yeme Sonrası Mekanik Ventilasyon İhtiyacı Gelişen Çocuk Hasta

Fulya Kamit Can[1], Caner Alparslan[2], Ayşe Berna Anıl[3], Murat Anıl[4], Neslihan Zengin[1], Ender Can[1]
[1]Fulya Kamit Can, İzmir Tepecik eğitim ve Araştırma Hastanesi, Çocuk yoğun Bakım Kliniği
[2]Caner Alparslan, İzmir Tepecik eğitim ve Araştırma Hastanesi, Çocuk Nefroloji Kliniği
[3]Ayşe Berna Anıl, İzmir Katip Çelebi Üniversitesi, Çocuk Yoğun Bakım Bilim Dalı
[4]Murat Anıl, İzmir Tepecik eğitim ve Araştırma Hastanesi, Çocuk Aci Kliniği
[5]Neslihan Zengin, İzmir Tepecik eğitim ve Araştırma Hastanesi, Çocuk yoğun Bakım Kliniği
[6]Ender Can, İzmir Tepecik eğitim ve Araştırma Hastanesi, Çocuk yoğun Bakım Kliniği

Kapsül deterjanlar, polivinil alkol veya diğer suda çözünebilir maddeyle kaplı, geleneksel çamaşır deterjanlara göre daha yeni ve konsantre formlardır. Kapsül deterjanlarla oluşan zehirlenmeler geleneksel çamaşır deterjanlardan farklı olarak çok hafif bulgulardan hayatı tehdit edici durumlara dek uzanır. Kapsül deterjan yemesi sonrasında bilinci bozulan, üst hava yolu obstrüksiyonu ve ciddi solunum sıkıntısı gelişen 3 yaşında erkek olgunun vaka sunumudur. Hasta entübe edildi ve 2 gün mekanik ventilatörde izlendi. İzleminin 4. gününde sekelsiz olarak taburcu edildi. Bu nadir ve ciddi klinik durum kapsül deterjanların potansiyel toksisitesini göstermektedir. Literatürde entübasyon ve mekanik ventilasyon ihtiyacı olan az sayıda vaka bildirilmiştir.

Anahtar Kelimeler: Çamaşır deterjan kapsülü, kritik hasta çocuk, mekanik ventilasyon, zehirlenme

P-150[Çocuk Yoğun Bakım]
Kalp Yetmezliği İle Gelen Çocukta Nonkompaction Kardiyomyopati

Özlem Özdemir[1], Mehmet Arda Kılınç[2], Yasemin Özdemir Şahan[3], Ferda Gürkan[1], Bülent Karapınar[2]
[1]Ege Üniversitesi Pediatri Ana Bilim Dalı, İzmir
[2]Ege Üniversitesi Pediatri Ana Bilim Dalı, Çocuk Yoğun Bakım, İzmir
[3]Ege Üniversitesi,Pediatri Ana Bilim Dalı, Çocuk Kardiyoloji, İzmir

Myokardiyal nonkompaction; myokard ve endokardın normal embriyogenezinin duraklaması ile oluşur. Defekt sonucu bir yada daha fazla ventrikül segmentinde belirgin trabeküler yoğunlaşma olmaması nedeniyle myokard yapısında derin trabekülasyonlar ve intertrabeküler boşluklar oluşmaktadır. Otozomal dominat yada X'e bağlı resesif geçiş gösterebilir. Sıklıkla sol ventrikül tutulmakla birlikte sağ ventrikül ve interventriküler septum da tutulabilir. Hastalar asemptomatik olabileceği gibi ağır kalp yetersizliği, aritmiler ve sistemik tromboemboliler gibi son derece farklı klinik özellik gösterebilir. 40 günlük kız hasta emmede azalma ve halsizlik yakınmasıyla başvurduğu dış merkezde çekilen akciğer grafisinde kardiyomegalisi şüphe uyandırınca yapılan ekosunda dilate kardiyomyopati? EF % 25 saptanmış. Eşlik eden yeni başlangıçlı takipnesi oluşunca entübe edilerek kliniğimize yönlendirildi. Başvuruda genel durumu kötü, cilt soluk, skleralar hafif ikterik, her iki akciğer orta zonlarına kadar krepitan ralleri,mitral odakta belirgin 2-3/6 sistolik üfürümü ve karaciğer kot altı 3 cm olacak şekilde hepatomegalisi mevcuttu. Anne baba arasında kuzen evliliği olup bir kardeşinde ani eksitus hikayesi vardı. Bu kardeşe yapıla otopside sinüs kavernosusta infart saptanmıştı. Olgunun hemogram ve biyokimyasal değerlerinde anlamlı bir patoloji yokken akciğer grafisinde kardiyotorasik indeksi artkındı. Ekosunda dilate kardiyomyopatisi, LVED çapında artış, LV'de nonkompaction,1. derece MY, 2-3 mm genişlikte PDA, 2 mm PFO, LV EF % 40 saptandı.Koroner BT anjiografisinde:Sol ventrikül trabekülasyonunda artış bulununca hastaya nonkompaction kardiyomyopati tanısı kondu. Klinik takibinde kalp yetmezliğine yönelik kısıtlı mayi, pozitif inotrop desteği, diüretik,dijital tedavisi,milrinon ve antiagregan dozda N asetil salisilik asit başlandı. 2 kez svt atağına giren hastaya adenozin tedavisine cevap vermeyince kardiyoversiyon sonrası amiodoron tedavisi başlandı. Kariyak arrest gelişen olgu kısa sürede resusitasyona cevap verdi.İzleminde inotrop desteği tedrici olarak azaltıldı, extube edildi, servis gözlemi sonrası poliklinik takibine alınan hasta EF değeri % 55 olarak takip edilmekte. Kalp yetmezliği,aritmi ve sistemik emboli gibi yan etkilerinin yüksek oranda görülmesi nedeniyle erken tanı konulması; komplikasyonlarına karşın hızlıca tedavisinin başlanması oldukça önemlidir.Nadir görülen bu kardiyomyopatinin tanı kriterlerinin ve farkındalığının artırılması amacıyla bu olguyu poster olarak paylaştık.

Anahtar Kelimeler: kalp yetmezliği,nonkompaction kardiyomyopati,aritmi

P-151[Çocuk Yoğun Bakım]
Komplike ve Tedaviye Dirençli İki Limbik Ensefalit Olgusu

Neslihan Doğulu[1], Tanıl Kendirli[2], Ebru Azapağası[2], Oktay Perk[2], Gültekin Kutluk[3], Pelin Albayrak[3], Serap Teber[3], Suat Fitöz[4], Gülhis Deda[3]
[1]Ankara Üniversitesi Tıp Fakültesi, Çocuk Sağlığı ve Hastalıkları AD, Ankara
[2]Ankara Üniversitesi Tıp Fakültesi, Çocuk Sağlığı ve Hastalıkları AD, Çocuk Yoğun Bakım BD, Ankara
[3]Ankara Üniversitesi Tıp Fakültesi, Çocuk Sağlığı ve Hastalıkları AD, Çocuk Nöroloji BD, Ankara
[4]Ankara Üniversitesi Tıp Fakültesi, Radyoloji AD, Çocuk Radyoloji BD, Ankara

Giriş: Limbik ensefalit nöronal hücre yüzeyine veya sinaptik proteinlere karşı oluşan antikorlara bağlı gelişen inflamasyondur. Hastalarda enfesikyoz nedene bağlı ensefalit benzeri semptomlar olabileceği gibi, ateş ve BOS bulgularının olmadığı nörolojik ve psikiyatrik bulgular ile de seyredebilir. Limbik ensefalit tanı ve tedavisi zor olmakla birlikte yüz güldürücü sonuçları olan bir hastalıktır. Burada, daha önceden bilinen bir hastalığı olmayan ve ani gelişen bilinç değişikliği ve nöbet öyküsü ile yoğun bakım ünitemize yatırılarak izlenen, uzun ve kompleks bir tedavi süreci sonrasında servise çıkarılıp taburcu edilebilen iki limbik ensefalit olgusu sunulmuştur.

Olgu 1: Daha öncesinde tamamen sağlıklı olan 14 yaşındaki erkek hasta ishal, ateş ve takiben direngen nöbetlerinin olması ve bilinç değişikliği gelişmesi üzerine Yoğun Bakım ünitemize yatırıldı. EEG'sinde bilateral fronto-temporal bölgelerde keskin, keskin-yavaş dalga aktivitesi saptandı. Kraniyal MR'ında korpus kallozum splenium kesiminde patolojik sinyal değişikliği (ılımlı ensefalopati ve reversible spinal lezyon? epilepsi?) görüldü. Menenjit bakteriyel ve viral paneli negatif olarak geldi. Nöbetleri olan hastaya anti epileptik tedavileri başlandı. Ancak hastanın nöbetleri dirençli seyretti ve başlanan antiepileptik tedaviye yanıt vermedi. Bunun üzerine hastaya tiyopental infüzyonu başlandı. Entübe edilen hastanın tiyopental infüzyonu sonrasında nöbetleri kontrol altına alınabildi. Tanıya yönelik olarak gönderilen limbik ensefalit paneli negatif olarak geldi. Ancak hastaya klinik olarak limbik ensefalit tanısı konuldu. IVIG ve steroid tedavileri verildi. Plazma değişimi uygulandı. (15 gün). 4 kez Rituksimab tedavisi verildi. Bütün bu tedavilerin sonrasında hasta yoğun bakım yatışının 36. gününde ekstübe edildi. Yatışının 42.gününde servise çıkarıldı. 1,5 ay nöroloji serviste izlemine devam edilen hastanın bilinci ve kognitif fonksiyonları düzeldi.Hasta oral anti epileptik tedavileri ile taburcu edildi. Hasta halen ayaktan izlenmektedir.

Olgu 2: Daha öncesinde tamamen sağlıklı olan 8 yaşında kız hasta

ateş, kusma, uykuya meyil ve nöbet şikayetleri gelişmesi üzerine ensefalit ön tanısıyla Yoğun Bakım ünitemize yatırıldı. Nöbetlerine yönelik anti epileptik tedavi başlandı. EEG'sinde jeneralize periyodik deşarjlar izlendi. MR görüntülemesinde her iki putamende hiperintens, ancak belirgin kısıtlanma göstermeyen alanlar, sol serebellar hemisferde gelişimsel venöz anomali raporlandı. BOS viral ve bakteriyel paneli negatif olarak geldi. Kontrol altına alınamayan nöbetleri olan hastaya tiyopental infüzyonu başlandı ve hasta entübe edildi. IVIG ve steroid tedavileri verildi. Plazma değişimi uygulandı(2 seans, 5+11 gün). Limbik ensefalit paneli negatif olarak geldi. Ancak hastaya klinik olarak limbik ensefalit tanısı konuldu. Bütün bu tedavilerin sonrasında hasta yoğun bakım yatışının 30.gününde ekstübe edildi. Yatışının 43.gününde servise çıkarıldı. 1,5 ay nöroloji serviste izlemine devam edilen hastanın bilinci ve kognitif fonksiyonları düzeldi. Hasta oral anti epileptik tedavileri ile taburcu edildi. Hasta halen ayaktan izlenmektedir.

Sonuç: Sonuç olarak daha önceden sağlıklı olan, bilinç değişikliği ve başka nedenle açıklanamayan ve dirençli nöbeti olan hastalarda limbik ensefalit akılda tutulmalıdır. Tedavisi uzun ve komplekstir. Mortalite ve morbiditesi yüksek olmasına rağmen uygun yoğun bakım izlemi ve tedavileri ile yüz güldürücü sonuçlarının olması bakımından son derece önemli bir hastalık grubudur.

Anahtar Kelimeler: Limbik ensefalit

P-152[Çocuk Yoğun Bakım]
Nadir Yerleşimli Epidural Hematomlu Olgu

Hanife Gül Balkı, Ersin Böcü, Mehmet Uygun, Recep Kamil Kılıç, Muhterem Duyu
İstanbul Medeniyet Üniversitesi SB Göztepe Eğitim ve Araştırma Hastanesi, Çocuk Sağlığı ve Hastalıkları Ana Bilim Dalı, İstanbul

Giriş: Acil servise travma ile başvuran çocukların çoğunluğunu kafa travmaları oluşturmaktadır. Kafa travmalı çocuklarda epidural hematom sıklıkla karşılaşılan bir durumdur.Hayatı tehdit edici ve girişim gerektirebilir boyutlara ulaşabilmesi nedeni ile ilk 24 saat yakın klinik bilinç skoru takibi gereklidir.

Amaç: Kafa travmalı çocuklarda (özelikle infantlarda) minör travma olsa dahi sözel yanıtın kısıtlı olması, klinik semptom ve bulguların güvenilir olmaması nedeni ile ayrıntılı radyolojik inceleme ve özellikle ilk 24 saat yakın klinik takip gerekliliğinin vurgulanması üzere sunulmuştur.

Olgu: Bilinen bir hastalığı olmayan 2 yaş 11 ay erkek hasta, 1 kattan düşme şikayeti ile dış merkeze başvurmuş. Başvurusunda bilinç skoru GKS:E2M4V2 saptanması üzere entübe edilip bakılan tetkiklerinde Beyin BT de parietal kemik fraktürü ve kuşkulu epidural hematom izlenmesi üzerine ÇYBÜ izlemi ihtiyacı olması nedeni ile kliniğimize sevk edildi. Geliş FM de hasta entübe, GKS:E3M5Ve, pupiller normoizokorik, IR: +/+, ateş:36.5, KTA:127/dk, KDZ<2 sn idi, sistemik bakılarında özellik saptanmadı. Tekrarlayan BT: 'Bilateral parietalde mastoid selülere uzanan nondeplase fraktür hatları izlendi.
Kranioservikal bileşke düzeyinde posterior klinoid process düzeyinden başlayarak klivus boyunca ilerleyip servikal vertebra korpus posterior komşuluğunda C4 düzeyinde sonlanan epidural hemoraji ile uyumlu dansite artımı izlenmiştir.
C3 vertebra sol posterior arkı, C2 posterior arkı ile füzyone görünümde olup konjenital olduğu düşünüldü.' olarak raporlandı. Travmanın 24. saatinde olguya Beyin MR (difüzyon, dinamik) + Spinal MR çekildi. Epidural hematomda hafif azalma saptandı. İzleminin 3. gününde GKS:E4M6Ve olan, klinik bulgularında gerileme olan olgu ekstübe edildi. İzleminin 4. gününde oda havasında spontan solunumla takip edilen olguya kontrol Kranial + Spinal BT çekildi. Epidural hematom boyutlarında gerileme saptandı. İzleminde ÇYBÜ ihtiyacı kalmayan hasta yaşına uygun servise nakil verildi.

Sonuç: Çocukluk çağında kafa travması majör/minör ayrımı gözetmeksizin ciddi morbidite ve mortalite ile sonuçlanmaktadır. Bu nedenle acil servise kafa travması ile başvuran çocukların bilinç skorları yakın takip edilip klinik şüphe halinde hematom gibi kafa içi yer kaplayan oluşumlara yönelik BT ile değerlendirilmelidir.

Anahtar Kelimeler: kafa travması, epidural hematom, beyin sapı hematomu

P-153[Çocuk Yoğun Bakım]
CERTAIN-P Programı (Pediatride Akut Hastalıkların Erken Tanı ve Tedavisinde Kullanılacak Kontrol Listesi Oluşturulması)

Ebru Atike Ongun[1], Oğuz Dursun[1], Perihan Aydın[2], Manasi Hulyalkar[3], Hongchuan Coville[3], Dipti Padhya[3], Rahul Kashyap[3], Grace Arteaga[3]
[1]Akdeniz Üniversitesi Tıp Fakültesi, Çocuk Yoğun Bakım Bilim Dalı, Antalya
[2]Akdeniz Üniversitesi Tıp Fakültesi Hastanesi, Hemşirelik hizmetleri müdürlüğü, Çocuk Yoğun Bakım Sorumlu Hemşiresi, Antalya
[3]Mayo Clinic, Department of Pediatric Critical Care, Rochester, Minnesota, USA

Giriş: Bu çalışma dünyanın çeşitli bölgelerindeki farklı koşul ve klinik uygulamalara sahip çocuk yoğun bakımlarda, erken tanı ve tedavide standardizasyon amacıyla yetişkin hastalarda hayata geçirilen 'CERTAIN kontrol listesi'nin pediatrik yaş grubuna uyarlanmasını amaçlayan çok merkezli bir çalışmadır. Amaç kanıta dayalı tanısal kontrol listeleri oluşturmak, klinik karar verme sürecini desteklemek, kritik prosedürlerde eğitici amaçlı modüller oluşturmaktır. Bu sunumda Certain-P'nin ülkemizdeki eğitici merkezi olarak ulusal farkındalık ve katılımın sağlanması amaçlanmıştır.

Gereç ve Yöntem: Etik kurul onayı alınmış uluslararası çok merkezli klinik bir araştırmadır. Amerika Birleşik Devletleri'nde Mayo Clinic tarafından başı çekilen bu çalışmaya Çin, Dubai, Singapur, Costa Rika, Beyaz Rusya (Belarus), Hindistan, Hırvatistan ve Türkiye'nin dahil olduğu dokuz ülkeden on iki merkez çalışmaya alınmıştır. Çalışma kalite geliştirme ve eğitim safhalarını içermektedir. Program öncesi ve sonrası hasta sonuç verileri incelenecek ve çalışma bitiminde programın etkinliği, hasta prognozuna katkıları değerlendirecektir. Çalışmaya Türkiye'den çocuk yoğun bakım ünitemiz dahil olmuştur. Program elektronik ve yazılı formatta Türkçe dahil çeşitli dillere çevrilmiştir. 18 yaş altı pediatri yoğun bakıma ilk kez giren hastalar çalışmaya dahil edilmiştir. Dışlama kriterleri; cerrahi sonrası yakın gözlem için pediatri yoğun bakıma alınan, kritik hasta olmayan ve birden fazla yatışı olan hastalardır. Çalışma üç aşamadan oluşmaktadır ve süresi toplam iki yıldır. Faz 1 (ilk 6 ay) CERTAIN-P kontrol listesi geliştirme ve program öncesi hasta verilerinin toplanması, toplanan verilerin Mayo kliniğe iletilmesi aşamasıdır. Faz 2; uygulayıcı eğitimi ve hastalara uygulanma safhası olmak üzere iki kısımdan oluşmaktadır. Faz 3'te (6 ay) çalışmaya dahil olan on iki merkezden gelen verilerin ana merkez tarafından analiz edilmesi ve programın hasta prognozuna etkilerinin araştırılması planlanmıştır.

Sonuç: Merkezimiz Nisan 2015 tarihinde etik kurul onayını alarak çalışmaya dahil edildi. Birinci faz tamamlanmıştır. Kasım 2015'ten itibaren ikinci faz olan uygulayıcı eğitimleri başladı. Mayo klinik tarafından bölümümüzdeki araştırmacılara internet ortamında video konferans sistemi ile hasta senaryoları üzerinden CERTAIN-P kontrol listesinin uygulama eğitimleri verildi. Sertifika alınmasını takiben Aralık 2015 itibariyle hastalara yönelik CERTAIN-P kontrol listesi uygulama fazı başladı. Diğer yoğun bakım çalışanlarına yönelik CERTAIN-P eğitim-

leri verilmeye başlandı. Kontrol listesinin rutin klinik uygulamaya geçirilmesi için çalışmalar devam etmektedir. Kritik bir hastanın yoğun bakım ünitemize alınmasıyla birlikte yattığı süreç boyunca, hastanın ilk değerlendirilmesi, şok resusitasyonu, etkin sepsis tedavisi, uygun mekanik ventilasyon, sedasyon etkinliği ve günlük sedasyon molaları, peptik ülser ve derin ven trombozu proflaksisi, enfeksiyonlara karşı yaklaşım ile antibiyotik uygulamaları gibi konularda günlük CERTAIN-P listesi uygulanacaktır. CERTAIN-P programının hayata geçirilmesi ile tanı ve takipte gecikmelerin önlenmesi ile hasta prognozuna etkinliği araştırılacaktır. Bu sunum ülkemizdeki diğer Çocuk Yoğun Bakım ünitelerinin katılımını desteklemek amacı ile planlanmıştır.

Anahtar Kelimeler: Certain P, kritik hasta, kontrol listesi, çocuk yoğun bakım, uluslararası

P-154[Çocuk Yoğun Bakım]

Valproik Asit İlişkili Akut Pankreatit ve Psödokist: Alternatif Tedavi

Mehmet Emin Parlak[1], Ebru Atike Ongun[2], Nuri Alaçakır[2], Oğuz Dursun[2]
[1]Akdeniz Üniversitesi, Çocuk Yoğunbakım, Antalya
[2]Akdeniz Üniversitesi, Çocuk Sağlığı ve Hastalık, Antalya

Akut pankreatit ve psödokist gelişimi Valproik asitin bilinen yan etkileri arasındadır (3). Dirençli nöbetler nedeniyle valproik asit kullanmakta olan Nöronal seroid lipofusinoz (NCL) sendromlu bir hastada ilaca bağlı gelişen pankreatik psödokist ve hastalığın klinik seyri tartışılacaktır.

Olgu: Dört yaşında kız hasta hasta; üç gündür olan iştahsızlık, kusma ve bir gün öncesinde başlayan ateş şikâyeti hastanemize başvurdu. Öyküsünden infantil NCL tanısı aldığı, dirençli konvülzyonları nedeniyle iki yıldır levatirasetam, vigabatrin, okskarbazepin, clobazam ve valproik asit kullandığı öğrenildi. Fizik muayenesinde genel durumu kötü ve septik görünümde, glaskow koma skoru 8'in altındaydı. Ateşi ve hipotansiyonu mevcuttu. Cullen belirtisi vardı. Karın distansiyonu ve defansı mevcuttu. Laboratuvar incelemesinde lökositoz, trombositopeni, hipokalsemi, metabolik asidoz vardı. Serum amilaz 819 U/L, lipaz 2471 U/L idi. Abdomen tomografisinde pankreasta belirginleşme ve batın içinde 1-2 cm sıvı mevcuttu. Akut pankreatite bağlı septik şok tanısıyla, entübe edilerek çocuk yoğun bakım ünitemize yatırıldı. Şok tablosuna yönelik uygun sıvı replasmanı, inotrop desteği, antibiyoterapi ve parenteral beslenme başlandı. Valproik asit tedavisi kesildi. Kontrol abdomen tomografisinde iki adet pankreatik psödokist (66x22 ve 96x59 mm) tespit edildi. İntraabdominal basıncı 25 cmH2O bulundu. Hastanın ekstube edilememesi üzerine ultrasonografi eşliğinde kist drenajı yapıldı. İzlemde tekrar abdominal distansiyonu gelişti. Çocuk cerrahisi tarafından kist içine dren yerleştirildi. Kist drenajı sonrası abdominal distansiyonu gerileyen ve abdominal bası semptomları ortadan kalkan hastanın kliniğinde belirgin düzelme olup tedavinin üçüncü haftasında ekstübe edildi. Dördüncü haftada drenler çekildi, kistlerin tekrarlamadığı teyit edildi. Genel pediatri servisine devir edilen hasta beşinci haftada şifa ile taburcu edildi. Dört aylık ayaktan takiplerinde rekürrens gözlenmemiştir.

Tartışma:NCL ve pankreatit birlikteliği literatürde tanımlanmamıştır. Buna karşın Valproik asite bağlı pankreatit gelişimi ve ilacın kesilmesi ile pankreatitin gerilediği olgu sunumları mevcuttur. Literatürde olgumuza benzer şekilde NCL sendromlu bir hastada valproik asit kullanımı sonrası pankreatik psödokist bildirilmiştir. Olguda valproik asitin kesilmesine ve destek tedaviye rağmen abdominal kompartman sendromuna neden olan psödokist gelişmiştir. Girişimsel olarak boşaltılmasına rağmen tekrarlamıştır. Akut pankreatite bağlı gelişen pankreatik psödokistlerde standart tedavi olarak dört hafta beklenmesi ve kist kapsülü olgunlaştıktan sonra kistogastrostomi yapılması önerilir. Ancak hastada kistlerin abdominal kompartman sendromuna neden olmasından dolayı, solunum sıkıntısı gelişmiş ve ekstube edilememiştir. Bu yüzden hastaya öncelikle kist drenajı ve semptomların tekrarlaması üzerine kist içine dren konulması tercih edilmiştir. Pankreatik psödokiste bağlı abdominal kompartman sendromu gelişen hastalarda ultrasonografi eşliğinde perkütan boşaltma, tekrar etmesi halinde sürekli drenajın alternatif bir tedavi yöntemi olabileceğini vurgulamak amacı ile hasta sunulmuştur.

Anahtar Kelimeler: valproik asit, akut pankreatit, pankreatik psödokist, Nöronal seroid lipofusinoz

P-155[Çocuk Yoğun Bakım]

Kloralhidrat İntoksikasyonu: Olgu Sunumu

Ferda Gürkan[1], Mehmet Arda Kılınç[2], Deniz Güneş[1], Bülent Karapınar[2]
[1]Ege Üniversitesi Çocuk Sağlığı ve Hastalıkları
[2]Ege Üniversitesi Çocuk Yoğun Bakım Bilim Dalı

Kloralhidrat 3 yaşından küçük çocuk ve infantlarda ağrısız işlemler sırasında en sık kullanılan sedatiflerden biridir. Oral ve rektal yolla 25-100 mg/kg dozunda uygulanır. Doz tek uygulamada 1 gramı, günde ise 2 gramı aşmamalıdır. Pediatrik yaş grubunda letal doz 4 gram olarak belirtilmiştir. Kloralhidrat intoksikasyonu durumunda; purpura, bül, eritem gibi cilt lezyonları, solunum depresyonu, gastrointestinal kanama, gastrit, hepatit, kardiyopulmoner kollaps, serebellar inkoordinasyon beklenebilecek etkiler arasındadır. Burada sedasyon amaçlı yanlış doz kloralhidrat verilen bir olgu tartışılacaktır. 2.5 yaşında erkek hasta; başvurusundan bir hafta önce sol el bileğinde fark edilen şişlik nedeniyle Ortopedi ve Travmatoloji Polikliniği'ne başvuran hastadan kemik tümörü olabileceği düşünülerek MRG istenmiş. MRG çekimi öncesinde sedasyon amacıyla oral olarak kloralhidrat verilmesinin ardından hastanın yüzünde solukluk, hırıltılı nefes alıp verme, baygınlık hissi ve solunumunda yüzeyelleşme olması üzerine olgu hastanemiz çocuk acil servisine yönlendirilmiş. Acil servise başvurusunda spontan solunumu olmayan hasta entübe edilerek, mekanik ventilatör desteği ile çocuk yoğun bakım izlemine alındı. Yoğun bakım ünitesine kabulünde Glaskow Koma Skalası E1M3Ventübe olarak değerlendirildi. Vital bulguları stabil olan ve sitem bakılarında ek özellik olmayan olgunun öyküsü derinleştirildiğinde eczaneden sedayon amaçlı 10 gram kloralhidrat alındığı ve hepsinin oral yoldan hastaya verildiği öğrenildi. Kloralhidratın gastrointestinal yan etkilerini önlemek amacıyla hastaya 5mg/kg ranitidin ve 1mg/kg pantaprazol başlandı. 18 saat entübe olarak izlenen olgunun glaskow koma skorunun 15'e yükselmesi üzerine ekstübe edildi. Hastanın izleminde boyunda cilt altı amfizemi olduğu fark edildi, akciğer grafisinde pnömotoraks izlenmedi, bilgisyarlı toraks tomografisinde bilateral akciğer laserasyonları ve interstisyel amfizem izlendi. Amfizeme yönelik hastaya cilt altı tüp yerleştirildi ve serbest drenaja alındı. İzleminde amfizeminde gerileme mevcut olan hasta Çocuk Cerrahisi Yoğun Bakım Ünitesi'ne devir edildi. Kloralhidrat pediatri pratiğinde özellikle görüntüleme yöntemleri esnasında sedasyon amaçlı sık kullanılan hipnotik-sedatiflerden biridir. Ancak doz aşımı letal olabilmekle beraber ileriki dönemlerde gastrointestinal sistem ve santral sisnir sistemi üzerinde sekeller bırakabilmektedir. Bu nedenle çekim esnasındaki doz kontrolü hekim tarafından yapılmalıdır.

Anahtar Kelimeler: kloralhidrat, intoksikasyon, solunum arresti

P-156[Çocuk Yoğun Bakım]
Çakmak Gazı İnhalasyonu: Olgu Sunumu

Ferda Gürkan[1], Sinem Özdemir[1], Mehmet Arda Kılınç[2], Bülent Karapınar[2]
[1]Ege Üniversitesi Çocuk Sağlığı ve Hastalıkları
[2]Ege Üniversitesi Çocuk Yoğun Bakım Bilim Dalı

Madde bağımlılığı günümüzde önemli bir halk sağlığı sorunudur. Özellikle çocuk ve genç erişkinlerin çakmak gazı olarak da bilinen bütan gazını kö- tüye kullanımlarına bağlı acil servislere başvuru sıklıkları gittikçe artmaktadır. Uçucu madde alımından kısa süre sonra öfori, eksitasyon ve neşeli davranışlar gelişmesi nedeniyle "zevk verici" olarak kabul edilmektedir. Çakmak gazı; kolay ulaşılabilir olması, ucuz olması ve yasal denetim altında olmaması nedeniyle kullanımı çocuk ve genç erişkinler arasında yaygınlaşmaktadır. Çakmak gazı inhalasyonunun morbiditesi ve mortalitesi oldukça fazladır ve vagal inhibisyon, solunum depresyonu, kardiyak aritmi gibi nedenlerle ani ölüme neden olabilmektedir. Bizim olgumuzda da çakmak gazı inhalasyonu sonrasında ani kardiyak arrest gelişmiştir.17 yaşında erkek hasta arkadaşlarıyla parkta arkadaşlarıyla otururken kendini kötü hissettiğini belirten daha sonra ayağa kalktıktan sonra yere yığıldığı belirtilen hasta arkadaşları tarafından hastaneye kaldırılmış. Dış merkez acil servis başvurusunda kardiyak arrestinin saptanması sebebiyle 25 dakika kardiopulmoner resisütasyon uygulanmış ve sonrasında 5 kez defibrilasyon yapılmış tekrar kardiyak arrest gelişmesi nedeniyle 10 dakika daha kardiyopulmoner resüsitasyon uygulanan hasta EÜTF yoğun bakıma sevk edildi. Hastanın yoğun bakıma kabulünde genel durumu kötü, E4M2Ventübe, KN:141/dk, TA:110/66mmHg, SatO2:%100, bilateral ışık refleksi izokorik, sistem bakıları olağan olmakla birlikte bilateral alt ekstremitelerde klonusu mevcuttu. Hastadan belirgin bir gaz kokusu gelmekteydi. Öykü tekrardan sorgulandığında hastanın arkadaşları tarafından hastanın olaydan önce çakmak gazı inhale ettiği belirtildi. Hastanın çekilen kranial bilgisayarlı tomografisinde beyin ödemi saptanması sebebiyle hastaya mannitol 0.25 gr/kg/doz 4 dozda mannitol ve 5ml/kg hipertonik sodyum klorür puşe ardından 0.2 ml/kg/sa infüzyon başlandı. İzleminde klonik vasıfta nöbeti olan hastaya fenitoin 15 mg/kg dan yükleme ardından 5mg/kg/gün doz olacak şekilde idame tedavi uygulandı. Olgunun bilinç skorunda düzelme gözlenmedi ve hipoksik iskemik ensefalopati olarak değerlendirildi. Trakeostomi açılan olgu bakım ve eğitiminin devamı amacıyla çocuk nöroloji servisine devredildi.Uçucu madde alımından kısa süre sonra öfori, eksitasyon ve neşeli davranışlar gelişmesi nedeniyle "zevk verici" olarak kabul edilmektedir. Ülkemizde 1998 yılında 20,245 lise öğrencisi üzerinde yapılan bir anket çalışmasında hayatında en az bir kez uçucu madde kullananların oranı %3.8 olarak bulunmuştur. Çakmak gazı; kolay ulaşılabilir olması, ucuz olması ve yasal denetim altında olmaması nedeniyle kullanımı çocuk ve genç erişkinler arasında yaygınlaşmaktadır. Ailelerin, çocuk ve genç erişkinlerin çakmak gazı inhalasyonunun akut ve kronik etkileri konusunda bilgilendirilmeli eğitimciler ve medya kuruluşları yoluyla toplum bilinci oluşturulmaya çalışılmalı ve buna bağlı morbidite ve mortalitenin azaltılması amaçlanmalıdır.

Anahtar Kelimeler: çakmak gazı, toksikasyon, ani kardiak arrest

P-157[Çocuk Yoğun Bakım]
Perikardial Efüzyon ve Orbita Protüzyonu ile Başvuran Granülositik Sarkom

Ferda Gürkan[1], Sinem Özdemir[1], Mehmet Arda Kılınç[2], Gizem Altınordu[1], Gülizar Koç[1], Bülent Karapınar[2]
[1]Ege Üniversitesi Çocuk Sağlığı ve Hastalıkları
[2]Ege Üniversitesi Çocuk Yoğun Bakım Bilim Dalı

Granülositik sarkom (GS) matüre olmuş veya olmamış immatür miyeloid hücrelerin oluşturduğu miyeloid blastların ekstramedüller proliferasyonundan kaynaklanan ender bir tümördür. Akut miyeloid lösemili erişkin hastalara göre çocuk hastalarda iki kattan daha fazla gözlemlenir ve sıklığı % 4-5 arasındadır. Burada oldukça nadir görülen akut miyeloid lösemi (AML) öncesinde ortaya çıkan granülositik sarkoma bağlı perikardiyal efüzyon, orbita protrüzyonu ile gelen ve intrakardiyak, retroorbital ve batında kitle saptanan 4 yaşında erkek hasta sunulacaktır. GS özellikle pediatrik yaş grubunda ve genç erişkinlerde perikardiyal effüzyon, retroorbital kitle ayırıcı tanısında akla getirilmelidir. Hızlı tanı ve uygun tedavi iyi bir sağkalım için gereklidir. 4 yaş erkek olgu başvurudan 2 hafta önce başlayan göz kapaklarında şişlik ve 1 haftadır olan karın ağrısı yakınması ile dış merkeze başvurmuş. Sağ gözde belirgin ekzoftalmusu bulunan ve akciğer grafisinde de kardiyotorasik oranı artmış saptanan olgu izlemde solunum sıkıntısı gelişmesi üzerine hastanemiz çocuk yoğun bakım ünitesine sevk edildi. Hastanın yoğun bakım ünitesine kabulünde vücut sıcaklığı 36,8C, kan basıncı 97/61mmHg, oksijen satürasyonu %96, solunum sayısı 52/dk, fizik muayenede sağ gözde belirgin ekzoftalmus, sağ gözde subkonjonktival kanama, bilateral göz kapaklarında ödem, 2/6 sistolik üfürüm, göğüs ön arka çapı artmış, karaciğer kot altında 2 cm palpable saptandı. Tam kan sayımında lökosit sayısı:20700/mm3, hemoglobin:12.8 g/dL, trombosit sayısı:442000/mm3 olan hastanın periferik kan yaymasında patolojik hücre saptanmadı. Elektrokardiyogramda sağ dal bloğu ve voltaj düşüklüğü saptanan olgunun ekokardiografisinde masif perikardiyal effüzyon ve myokardda infiltrasyon izlendi. Sağ gözde ekzoftalmus nedeniyle çekilen kranial magnetik rezonans (MR) görüntülemede retroorbital kitle, toraks MR de sağ atriumda kitle, sol atriuma ve toraks arka duvarına invaze kitle, plevral ve perikardiyal effüzyon ve batın ultrasonografide (USG) de sol sürrenal bezde kalınlaşma ve kitle görünümü olarak değerlendirildi. Kemik iliği aspirasyonu ve biyopsisi yapıldı patolojik hücre saptanmadı. Hastaya intravenöz 3000 cc\m2\gün olacak şekilde %5 dextroz+%0,9 NaCl (her 500ml içine 10ml KCl ve 20ml NaHCO3) içerikli mayi başlandı. Solunum sıkıntısı olan olguya perikardiyosentez yapıldı ve dren yerleştirildi. İzlemde vital bulguları stabil seyreden ve solunum sıkıntısı gerileyen hasta yoğun bakım ihtiyacı kalmaması üzerine çocuk onkoloji servisine devredildi. Hastanın perikardiyal sıvı patolojisi myeloid sarkom ile uyumlu olarak sonuçlandı. Tekrarlanan kemik iliği biyopsisi akut miyeloid lösemi ile uyumlu bulundu.Granulositik sarkom primer hematolojik hastalığın (AML, miyeloproliferatif hastalık, miyelodisplastik sendrom) seyri sırasında ortaya çıkabildiği gibi, kemik iliğinde lösemik bulguları olmayan bir hastada soliter lezyonlar olarak da görülebilmektedirler. GS da en sık tutulum bölgeleri sırasıyla cilt, orbita, baş-boyun bölgesi ve santral sinir sistemidir. En kötü prognoz cilt tutulumuyla seyredende gözlenir. GS farklı klinik bulgularla prezente olmasından dolayı bu hastalarda en önemli sorun tanı anında ayırıcı tanısının iyi yapılmasıdır. Bu sebeple retroorbital kitle ve perikardiyal efüzyon saptanan hastalarda ayırıcı tanıda GS akla getirilmelidir. En önemli amaç doğru inceleme tekniklerıyle tanıya hızlı ulaşılması ve uygun tedaviyle sağkalımın artırılmasıdır.

Anahtar Kelimeler: granülositik sarkom, perikardial efüzyon, aml

P-158[Çocuk Yoğun Bakım]

Sarsılmış Bebek Sendromu Bulguları Varlığında Aile Görüşmesinin Önemi

Emine Akkuzu[1], Gökhan Kalkan[1], Şule Demir[2], Zübeyde Demirkır[2]
[1]Gazi Üniversitesi, Çocuk Sağlığı ve Hastalıkları Ana Bilim Dalı, Çocuk Yoğun Bakım Bilim Dalı, Ankara
[2]Gazi Üniversitesi, Çocuk Sağlığı ve Hastalıkları Ana Bilim Dalı, Ankara

Sarsılmış bebek sendromu (SBS); ebeveynin, bebeği kollarından ya da gövdesinden tutarak sertçe sarsmasıyla ortaya çıkar. Şüpheli öykü, subdural hemoraji, bilateral retinal hemoraji, kranial kemik ve/veya iskelet fraktürü, ekimozları olan hastalarda akla gelmelidir. Burada nöbet nedeniyle hastaneye başvuran, ilk öyküsünde SBS lehine bulgu saptanmayan, benzer bulgular nedeniyle serebral palsi ile izlenen erkek kardeşi olan bir hasta takdim edilmiştir. Ailede ayrıca kardeş ölümü öyküsü olması ve daha önceden SBS açısından dış merkezde araştırılmasında kesin kanıt bulunamaması nedeniyle daha çok nörolojik ve metabolik hastalıkların ayırıcı tanıda olduğu organik nedenler ön planda araştırılmıştır. Fakat beyin MR görüntülemesindeki farklı yaşlardaki subdural hematomlar, oksipital kemik kırığı ve retinal hemorajiler nedeniyle yapılan detaylı aile görüşmesi sonunda SBS lehine öykü alınmıştır. Klinik bulguların varlığında tek sefer yapılan aile görüşmesi SBS tanısını dışlamak için yeterli olmayabilir. Özellikle organik bir neden gösterilemeyen bu tür hastalarda SBS sürekli akılda tutulması gereken bir tanıdır.

Anahtar Kelimeler: Aile öyküsü, Retinal hemoraji, Sarsılmış bebek sendromu, Subdural kanama,

P-159[Çocuk Yoğun Bakım]

Çukurova Üniversitesi Tıp Fakültesi Çocuk Yoğun Bakım Ünitesinde bir yıl süresince invaziv mekanik ventilasyon uygulanan hastaların değerlendirilmesi

Sidika Canan Cucu[1], Rıza Dinçer Yıldızdaş[2], Özden Özgür Horoz[2], İlknur Tolunay[2]
[1]Çukurova Üniversitesi Tıp Fakültesi Çocuk Sağlığı ve Hastalıkları Anabilim Dalı
[2]Çukurova Üniversitesi Tıp Fakültesi Çocuk Sağlığı ve Hastalıkları Anabilim Dalı Çocuk Yoğun Bakım Bilim Dalı

Amaç: Bu çalışmanın amacı, Çukurova Üniversitesi Tıp Fakültesi Hastanesi Çocuk Yoğun Bakım Ünitesinde mekanik ventilasyon uygulanan hastaların insidansını, demografik bilgilerini, primer hastalıklarını, mekanik ventilasyon endikasyonlarını, kullanılan MV yöntemlerini, weaning ve ekstübasyon yöntemlerini, eksitus riski ve eksitus gelişme oranlarını, mekanik ventilasyon komplikasyonlarının sıklığını ve trakeostomi açılma oranını belirlemektir.

Gereç ve Yöntem: Çalışmaya alınan hastaların günlük takiplerinde hasta gözlem formlarından, hasta dosyalarından, mekanik ventilatör parametrelerinden ve klinisyen görüşünden faydalanıldı. Çalışmaya alınan hastaların demografik özellikleri, MV endikasyonu, primer hastalık varlığı, yoğun bakımda yatış süresi, mekanik ventilatörde kalış süresi, ekstübasyon yöntemleri, ekstübasyon sonrası kullanılan inhaler tedaviler, mekanik ventilasyon komplikasyonları, aldığı sedatif ve analjezikler, trakeostomi varlığı, ARDS varlığı, VİP gelişimi, PİM II, PRİSM III, PELOD skorları ve mortaliteleri kaydedildi.

Bulgular: Çalışmaya alınan 173 hastanın 99'u (%57,2) erkek, 74'ü (%42,8) kız olup yaşları 2 ile 216 ay (68,1 ± 65,7) arasında idi. Hastaların yoğun bakımda kalış süreleri 1 ile 65 gün arasında (ortalama 10±10,9) idi. Hastaların mekanik ventilatöre bağlı kaldıkları süre 1 ile 61 gün arasında (ortalama 7,69±8,76) idi. 88 hastaya (%50,8) hiperkarbik solunum yetersizliği nedeniyle mekanik ventilasyon uygulanmıştı. En sık eşlik eden primer hastalık nörolojik hastalıklar (%44,5) idi. MV' de izlenen hastaların organ yetmezliği skorlamaları ortalamasına bakıldığında PİM II değeri %4,5 ile %100 arasında (40,8±32,7), PRİSM III değeri 5 ile 67 arasında (23,5±11,9) idi. PELOD skoru % 0,1 ile %100 arasında (25,3±33,4) idi. Trakeostomili 92 hasta (%53,2) mevcuttu.
Hastaların 4' üne (%4,3) akut trakeostomi açıldı, diğerleri kronik solunum yetmezliği nedeniyle açılmış idi. 126 hastaya (%72,8) sedasyon-analjezi verildi. Sedasyon süresi 1ile 61 gün arasında (ortalama 5,4±9,1) idi. Midazolam en sık tercih edilen ajan idi. 126 hastada (%72,8) kullanıldı. Opioidlerden en sık kullanılan ajan fentanil 87 hastada (%50,3) kullanıldı. Remifentanil 31 hastada (%17,9), morfin 11 hastada (%6,4) kullanıldı. Kas gevşetici özellikle trakeostomi açılan hastalarda ve ağır ARDS'si olan hastalarda tercih edildi. 57 hastada (%32,9) kullanıldı. Eksitus gelişen hastalarda çoklu inotrop ihtiyacı saptanmış olup, mortalite ile yüksek ilişkili bulunmuştur. İnotrop ajanlardan en sık kullanılan ajan dopamin idi ve 57 hastada (%32,9) kullanıldı. En sık görülen komplikasyon atelektazi (%7,5) idi. Ventilatör ilişkili pnömoni 12 hastada (%6,4) saptandı. Hastaların 19 unda (%11) eksitus geliştiği görüldü. ÇYB' de genel mortalite insidansı %2,4 olarak saptandı. En sık görülen eksitus sebebi 12 hastada (%63,1) görülen çoklu organ yetmezliği sendromu idi.

Sonuç: Mekanik ventilasyon, çocuk yoğun bakım ünitelerinin vazgeçilmez tedavi yöntemlerinden biridir. Kullanımında klinisyenin tecrübesi çok önemlidir. Kullanılan modlar ile ilgili kesin bir ortak görüş yoktur. Çalışmamızın sonuçları değerlendirildiğinde ünitemizde mekanik ventilasyon uygulamalarının büyük ölçüde dünya standartlarına uygun olarak gerçekleştiği sonucu çıkarılmaktadır. Sonuçlarımız, mevcut durumun tespiti ve yapılacak çalışmalara bakış açısı sağlayabilmek açısından önem taşımaktadır.

Anahtar Kelimeler: Anahtar sözcükler: Çocuk yoğun bakım ünitesi, mekanik ventilasyon, mortalite, komplikasyon

P-160[Çocuk Yoğun Bakım]

Çocuk Yoğun Bakım Ünitemizde Terapötik Plazmaferez Uygulanan Nörolojik Hastalarımızın Değerlendirilmesi: 10 Yıllık Deneyim

İlknur Tolunay[1], Rıza Dinçer Yıldızdaş[1], Faruk İncecik[2], Özden Özgür Horoz[1], Faruk Ekinci[1], Ercüment Petmezci[1], Özlem Hergüner[2]
[1]Çukurova Üniversitesi Tıp Fakültesi, Çocuk Yoğun Bakım Bilim Dalı, Adana
[2]Çukurova Üniversitesi Tıp Fakültesi, Çocuk Nöroloji Bilim Dalı, Adana

Amaç: Bu çalışmamızda terapötik plazmaferez uygulamış olduğumuz nörolojik hastalıkları incelemeyi amaçladık.

Gereç ve Yöntem: Çukurova Üniversitesi Tıp Fakültesi Balcalı Hastanesi Çocuk Yoğun Bakım Ünitesi'nde, Temmuz-Nisan 2015 tarihleri arasında nörolojik hastalıklar nedeniyle terapötik plazmaferez uygulanmış olan 41 hastanın verilerini retrospektif olarak gözden geçirdik.

Bulgular: Nörolojik hastalıklar nedeniyle 20 kız, 21 erkek toplam 41 hastaya 120 seans terapötik plazmaferez uygulandı. En sık endikasyon %46,3(19/41) Guillain Barre Sendromu iken diğer endikasyonlar %24,4(10/41) otoimmun ensefalit, %12,2(5/41) akut demiyelinizan ensafalomyelit, %9,8(4/41) myastenia gravis ve %7,3(3/41) refrakter status epileptikus olarak bulundu. Komplikasyon olarak %29,2(12/41) hipotansiyon, %9,7(4/41) ürtiker, ateş ve %4,8(2/41 hasta) hipertansiyon gözlendi. Hastalara ortalama 6,19±3,55(2-18) seans işlem yapıldı. Replasman sıvısı olarak %83(34/41) albümin+taze donmuş plazma, %14,6(6/41) albümin ve %2,4(1/41) taze donmuş plazma kullanıldı. İşlemler sırasında antikoagulan olarak Acid-Citrate-Dext-

rose Formula A kullanıldı ve 1 ml/kg intravenöz kalsiyum glukonat rutin uygulandı.

Tartışma: Terapötik plazmaferez geleneksel tedavilere yanıt vermeyen, morbidite ve mortalitesi yüksek hastalıklarda uygulanan tedavi olup, etken molekül 15.000 D'dan büyük, daha ucuz diyalitik yöntemlerle uzaklaştırılamayan, uzun yarılanma ömre sahip bir madde olmalıdır. Guillain Barre Sendromu, akut demiyelinizan ensefalomyelit, kronik inflamatuar demyelinizan polinöropati, amyotrofik lateral skleroz, myastenia gravis, multipl skleroz, paraneoplastik nörolojik sendrom ve Rassmussen ensefaliti terapötik plazmaferez ile tedavi edilen hastalıklardır Guillain Barre Sendromu periferal sinirlerin myelin kılıfına karşı antikor aracılı otoimmun hasar sonucu gelişen bir hastalıktır. Bizim hastalarımıza terapötik plazmaferez en sık GBS(%46,3) nedeniyle yapılmış olup literatür ile uyumludur. Akut demiyelinizan ensafalomyelit beyin ve spinal kordun beyaz cevherine gelişen otoimmunite sonucu olup 5 hastaya terapötik plazmaferez uyguladık. Hastalarımızın tamamı servise devir edildi. Otoimmun ensefalit bizim hastalarımızın %24,4'ünü (10/41) oluşturmaktadır. Myastenia gravis'de myastenik kriz sırasında ve timektomi öncesinde terapötik plazmaferez uygulanması önerilmektedir. Myastenia gravis tanısı ile terapötik plazmaferez uyguladığımız 4 hastadan birine timektomi yapılmadan önceki dönmede 3 atak sırasında toplam 18 seans plazmaferez yapılmıştır. Diğer 3 hasta myastenik kriz ile başvurmuş olup biri solunum sıkıntısı nedeniyle entübe olup plazmaferez sonrası ekstube edilmiş, ikisinin tedavi sonrası yutma fonksiyonları normale dönmüştür. Refrakter status epileptikus nedeniyle terapötik plazmaferez uyguladığımız hastaların 2'sinde nöbetler kontrol altına alınmış olup 1 hastada yanıt alınamamıştır.
Plazmaferez sırasında kullanılan replasman sıvısı plasma onkotik basıncına eşit, elektrolit içeriği uygun, koagulasyon faktörleri ve immünglobülinleri içeren, hipoallerjenik, viral enfeksiyon riski olmayan bir sıvı olmalıdır. Ünitemizde hastaların plazmaferez endikasyonu göz önünde bulundurulmakta, plazmaferez ünitesi ile birlikte replasman sıvısına karar verilmektedir. Aferez tedavilerine bağlı ölüm riski %0.05 olarak bildirilmiş ancak ölümlerin altta yatan hastalığa bağlı olabileceği de eklenmiştir. Bizim hastalarımızda kateter ilişkili komplikasyon gözlenmemiş, hastaların hiçbiri işleme bağlı hayatını kaybetmemiştir.

Sonuç: Plazmaferez Guillain Barre Sendromu, akut demiyelinizan ensefalomyelit ve myastenia gravis'de tedavisinde başarı oranını arttırmaktadır. Otoimmun ensefalit ve refrakter status epileptikus tedavisinde terapötik plazmaferezin yeri konusunda daha kesin verilere ihtiyaç duyulmaktadır.

Anahtar Kelimeler: Çocuk yoğun bakım, terapötik plazmaferez

P-161[Çocuk Yoğun Bakım]
Ebeveyn Sigara İçilmesinin Çocuk Yoğun Bakım Yatış Tanıları ve Mekanik Ventilatör Süresi Üzerine İlişkisi

Mutlu Uysal Yazıcı[1], Selman Kesici[2], Filiz Yetimakman[1], Murat Tanyıldız[1], Benan Bayrakçı[1]
[1]Hacettepe Üniversitesi İhsan Doğramacı Çocuk Hastanesi Çocuk Yoğun Bakım Ünitesi
[2]Ankara Sami ULUS çocuk Hastanesi Çocuk Yoğun Bakım Ünitesi

Giriş-Amaç: Çalışmamızdaki birincil amaç ebeveyn sigara kullanımının yoğun bakım yatış tanıları üzerine etkisi ve mortalite, PRISM ve akciğer hastalıkları ile ilişkisinin gösterilmesi, sekonder amaç ise aile eğitim düzeyi ile intoksikasyon, yanık, travma gibi hastalıkların görülme insidansı arasındaki ilişkinin gösterilmesidir.

Gereç ve Yöntem: Eylül 2014-Ocak 2015 tarihleri arasında Hacettepe Üniveristesi Çocuk Yoğun Bakım Ünitesi'ne yatan hastaların ailelerine anket hazırlanarak aile onamı alındıktan sonra sigara ile hastalık ilişkisini değerlendiren sorular soruldu. Bu çalışma kesitsel, prospektif anket çalışmasıdır.Ebeveyn beraber,boşanmış ya da ayrı yaşıyor şeklinde üç alt gruba ayrıldı. Ayrı yaşayan grup resmi olarak boşanmamış,eşlerden biri vefat etmiş olan aileler olarak çalışmaya dahil edildi.

Sonuç: Çalışmaya 125 kız, 178 erkek olmak üzere toplam 303 hasta alındı.. Anne eğitim düzeyi okuma yazma bilmeyen %9.6, ilkokul mezunu %43.6, ortaokul mezunu %15.5,lise mezunu %20.1, üniversite mezunu %11.2 iken baba eğitim durumu okuma yazma bilmeyen %5.6, ilkokul mezunu %34.7, ortaokul mezunu %17.8, lise mezunu %23.8, üniversite mezunu %18.2 olarak bulundu. Ebeveynlerden %89.8'inin beraber yaşadığı, %5'inin boşandığı, %5.3'nün ayrı yaşadığı saptandı.

Hastaların yatış tanıları en sıklıkla %16.5 intoksikasyon,%14.9 nörolojik nedenler,%12.9 malignensi, %11.2 konjenital kalp hastalığı, %9.9 konjenital ve genetik sendromlar %9.6 travma, %7 aritmi,%5 böbrek yetmezliği, %3 diyabet, %2.6 yanık olarak görüldü. Pnömoni hastaların %34.3'ünde saptanırken, akciğer hastalığı %47.9 oranında görüldü, yatan hastaların %63'ünde altta yatan bir kronik hastalık mevcut olup bu altta yatan hastalıkların %47.2 'si akciğer ilişkili hastalıklardı. O tarihte yoğun bakımda yatan hastaların %52.5'i mekanik ventilatörde değilken, %42.2 invaziv, %5.3'ü non-invaziv mekanik ventilasyonda izlendi. Anne sigara içme oranı %40.6, baba sigara içme oranı %75.2 olarak görülürken eve gelenlerin sigara içme oranı %58.4oranında görüldü. Sigara ensık balkonda %42.1, çocukla aynı odada %25.3, dışarıda %24.5 ve diğer odada %8.2 saptandı.
O tarihte yoğun bakıma yatan hastalarda ebeveyn sigara kullanım oranı: %76.9 iken malignite saptanan hastaların ailelerinin sigara içme oranı %83.6 olup bu oran içmeyenlere göre istatiksel olarak anlamlıydı. ($p<0,05$)
Anne eğitim durumuyla intoksikasyon, travma ve yanık nedeniyle hastaneye yatış arasında anlamlı ilişki saptanmadı.Sigara içen ailelerde travma, yanık ve intoksikasyon açısından içmeyen ailelere göre anlamlı fark bulunmadı.
Hastaların ventilatörde kalış süresi ortalama 3 gün, PRISM skoru 12, hastaların ortalama yaşı ise 82 aydı.
Sigara içen ebeveynlerin çocuklarında yatış PRISM skoru istatiksel olarak yüksek bulunurken, yoğun bakım yatış süresi ve ventilatörde kalış süresi açısından sigara içenlerle içmeyenler arasında fark bulunmadı.
Tartışma ve SONUÇ: Çocuk Yoğun Bakım Ünitesi'ne yatan çocukların ailelerinde sigara içme yüzdesinin yüksek olduğu ve yine bu hastaların PRISM skorunun yüksek saptandığı, sigara içenlerde malignensi ve akciğer hastalığının daha fazla görüldüğü saptandı. Aile eğitim düzeyi ve sigara içme arasında mekanik ventilatör ve hastanede yatış süresi arasında anlamlı fark bulunmadı.

Anahtar Kelimeler: sigara, ebeveyn, çocuk yoğun bakım

P-162[Çocuk Yoğun Bakım]
Semptomdan Tanıya Organofosfat Zehirlenmesi

Gökhan Kalkan[1], Emine Akkuzu[1], Selen Karagözlü[2], Şule Demir[2], Merve Yavuz[2]
[1]Gazi Üniversitesi, Çocuk Sağlığı ve Hastalıkları Ana Bilim Dalı, Çocuk Yoğun Bakım Bilim Dalı, Ankara
[2]Gazi Üniversitesi, Çocuk Sağlığı ve Hastalıkları Ana Bilim Dalı, Ankara

Organofosfatlar, endüstride, tarımda ve evlerde özellikle böcek ilaçlarında pestisid olarak yaygın kullanılan toksik kimyasal maddelerdir. Organofosfatlar asetilkolinesteraza geri dönüşümsüz bağlanarak inaktive ederler. Asetilkolinesterazın inaktivasyonu kolinerjik resep-

tör bölgelerinde asetilkolinin birikmesine neden olur. Kolinerjik fazlalığın ilk bulgu ve semptomları genellikle muskariniktir. Abdominal kramplar, kusma ve diare gibi gastrointestinal semptomları oluşturur. Lakrimasyon ve salivasyon artar, myozis oluşur. Miyozis ciddi zehirlenmelerde en karekteristik belirtidir ve geç ortaya çıkabilir. Bradikardi ve üriner inkontinans oluşabilir. Kolinerjik fazlalığın nörolojik belirtileri anksiyete, huzursuzluk, tremor, baş ağrısı, baş dönmesi, konfüzyon, deliryum, halüsinasyon ve nöbetlerdir. Ölüm tedavi edilmeyen hastalarda genellikle ilk 24 saatte olur. Ölüm olağan sebebi solunum kaslarının tutulumu, nörolojik baskılanma veya bronkoreye bağlı gelişen solunum yetmezliğidir. Burada daha önce tamamen sağlıklı olan nöbet ve bilinç bulanıklığı ile acil servise başvuran 13 yaşında kız hasta sunulmuştur. Hastanın gelişinde ilaç alım öyküsü olmamasına rağmen nöbete eşlik eden pin point pupili olması, salivasyon fazlalığı, gayta ve idrar inkontinansı olması nedeniyle hastada organofosfat intoksikasyonu düşünülmüştür. Aileden yeniden ev araması istendiğinde açılmış böcek ilacı bulunmuştur. Pralidoksim ve atopin ile semptomların gerilemesi tanımızı desteklemiştir. Bilinci kapalı ve myozis ile gelen hastalarda organofosfat intoksikasyonu akla her zaman getirilmelidir.

Anahtar Kelimeler: hipersalivasyon, myozis, nöbet, organofosfat zehirlenmesi

P-163[Çocuk Yoğun Bakım]
Yardımcı Solunum Cihazı Olmadan Taburcu Edilen Bir Tam Servikal Kesi Olgusu

Emine Akkuzu[1], Gökhan Kalkan[1], Meral Boşnak Güçlü[2], Serhat Emeksiz[1], Elif Çivit[3]
[1]Gazi Üniversitesi, Çocuk Sağlığı ve Hastalıkları Ana Bilim Dalı, Çocuk Yoğun Bakım Bilim Dalı, Ankara
[2]Gazi Üniversitesi, Çocuk Sağlığı ve Hastalıkları Ana Bilim Dalı, Fizyoterapi ve Rehabilitasyon Bilim Dalı, Ankara
[3]Gazi Üniversitesi, Çocuk Sağlığı ve Hastalıkları Ana Bilim Dalı, Ankara

Spinal travmalar çocuklarda oldukça seyrek görülür. En sık nedeni trafik kazaları ve düşmelerdir. Tam kesi olduğunda spinal lezyon altında kalan vücut kısmında tüm motor ve duyusal fonksiyonlar yitirilir. Alt servikal bölge yaralanmalarında solunum da bozulur. Burada araç içi trafik kazası sonrası C5-6 seviyesinde tam omurilik kesisi olan ve spinal şok ile yoğun bakıma gelen 5,5 yaşındaki erkek hasta sunulmuştur. Hastaya 4 aylık yatışı sırasında nöromüsküler hastalıklar için geçerli olan mekanik ventilasyondan ayırma kriterlerine uyunca non invaziv mekanik ventilasyona geçilmiştir. Akciğer hijyenini sağlamak için yüksek frekanslı göğüs duvarı osilasyonu yapılmıştır. Hastanın yetersiz olan öksürük kuvveti pef- metre ile ölçülerek öksürük fasilitasyonu için öksürük makinası kullanılmıştır. Solunum kaslarını kuvvetlendirmek için trakeostomiden inspiratuar kas eğitimi yapılmıştır. Yatışının 3. ayında yeterli solunum ve öksürük gücü oluşan hastanın trakeostomisi başarıyla kapatılmıştır. Başta yutma çalışması ile sıvılarla yutma disfonksiyonu tespit edilen hastaya uygulanan yutma rehabilitasyonu sonucunda hastanın yutma disfonksiyonunun da gerilediği görülmüştür. Omurilik kesileri özellikle servikal seviyelerde mortalite ve morbiditesi yüksek seyreden durumlardır. Hastaların yönetiminde pulmoner, nörolojik ve yutma rehabilitasyonu takımlarının da dahil olduğu multidisipliner yaklaşım gerekmektedir.

Anahtar Kelimeler: servikal travma, spinal şok, solunum rehabilitasyonu, yutma rehabilitasyonu

P-164[Çocuk Yoğun Bakım]
Streptococcus Mitis'e Bağlı Komplike Menenjit Olgusu

Merve Koç Yekedüz[1], Tanıl Kendirli[2], Ebru Azapağası[2], Oktay Perk[2], Tuğba Erat[3], Elif İnce[4], Talia İleri[4], Ergin Çiftçi[3], Suat Fitöz[5], Gülhis Deda[6]
[1]Ankara Üniversitesi Tıp Fakültesi, Pediatri Ana Bilim Dalı, Ankara
[2]Ankara Üniversitesi Tıp Fakültesi, Pediatrik Yoğun Bakım Bilim Dalı, Ankara
[3]Ankara Üniversitesi Tıp Fakültesi, Pediatrik Enfeksiyon Bilim Dalı, Ankara
[4]Ankara Üniversitesi Tıp Fakültesi, Pediatrik Hematoloji Bilim Dalı, Ankara
[5]Ankara Üniversitesi Tıp Fakültesi, Radyoloji Ana Bilim Dalı, Ankara
[6]Ankara Üniversitesi Tıp Fakültesi, Pediatrik Nöroloji Bilim Dalı, Ankara

İnsanda normal flora elemanı olarak bulunan *Streptococcus mitis*, immün sistemi yeterli bireylerde genellikle düşük patojenik potansiyel taşımaktadır. *S. mitis* dental plakta bulunan, ağız hijyeni kötü, sinüzit öyküsü olan hastalarda enfeksiyona sebep olan bir mikroorganizmadır. *S.mitis*'e bağlı bakteriyemi ve menenjit ise immün sistemi baskılanmış ve altta yatan kronik hastalığı olan hastalarda tanımlanmıştır. Olgu: 2 yaş 3 aylık Pre B-ALL tanısı ile izlenen hasta, indüksiyon tedavisi sonrasında ateş ve dirençli nöbetlerinin olması ve bu bulguların kontrol edilememesi nedeniyle kliniğimize kabul edildi. Alınan kan kültüründe *S.mitis* üreyen hastaya daha önce izlendiği hastanede lomber ponksiyon yapılamamıştı. Beyin tomografisi menenjit ile uyumlu bulundu. Nötropenik dönemde iken gelişen bu enfeksiyonun *s.mitis*'e bağlı sepsis ve menenjit enfeksiyonu olduğu düşünüldü. Hastanemizde yapılan LP'de mikroorganizma üretilemedi. Hastaya antibiyotik olarak meropenem, vankomisin, asiklovir, siproflaksasin, rifampisin başlandı. Kontrol beyin manyetik rezonans incelemesinde beyin dokusunda likefaksiyon nekrozları görüldü. MR bulguları ve laboratuvar tetkikleri ile tüberküloz dışlandı. Hasta yoğun bakımda 40 gün izlendi. 30 gün mekanik ventilatöre bağlı kaldı. Yoğun bakımdan ciddi nörolojik sekel ile servise devir edildi. Sonuç: **S.mitis** normal florada bulunan bir bakteri olmasına rağmen nötropenik hastalarda ağır sepsis ve komplike menenjite neden olacağı akılda tutulmalıdır.

Anahtar Kelimeler: Menenjit, streptococcus mitis

P-165[Çocuk Yoğun Bakım]
Vitamin D Zehirlenmesine Bağlı Çoğul Organ Yetmezliği Gelişen Çocuk Olgu

İkbal Türker, Rıza Dinçer Yıldızdaş, İlknur Tolunay, Özden Özgür Horoz, Ercüment Petmezci, Faruk Ekinci
Çukurova Üniversitesi,Çocuk Yoğun Bakım Bilim Dalı, Adana

Giriş: Hiperkalsemi yetişkinlere göre çocuklarda daha nadir görülmekle birlikte klinik etkileri daha belirgindir. Biz burada vitamin D kullanımı sonrası çoklu organ yetmezliği gelişen çocuk olguyu sunduk.

Olgu:Dokuz yaşındaki kız hasta karın ağrısı, safralı kusma şikayetleriyle acil servise getirildi. Hastanın öyküsünde primitif nöroektodermal tümör tanısıyla çocuk onkoloji bölümü tarafından altı yıldır takip edilmekte olduğu, kemoterapi sonrası kontrol amaçlı yapılan kemik mineral dansitometri sonucunda osteoporoz saptandığı ve hastaya tek doz önerilen vitamin D 300.000 ü/ml ampul tedavisini ailenin iyi geleceği düşüncesi ile on beş gün boyunca günde bir kez verdiği öğrenildi.Acil servise başvurusunda hastanın Glaskow koma skoru:10, kalp hızı: 170/dk, solunum: 30/dk, ateş: 37°C, kan basıncı: 110/75 mmHg idi. Fizik incelemesinde batında yaygın hassasiyet mevcuttu. Biyokimyasal tetkiklerinde Ca:16,1 mg/dl, BUN: 21,0 mg/dl, kreatin:1,28 mg/dl, amilaz:1271 U/L, lipaz 2092 mg/dl saptandı.

Hasta vitamin D zehirlenmesine bağlı hiperkalsemi, akut pankreatit, akut böbrek yetmezliği, bilinç bozukluğu ile yoğun bakıma yatırıldı. Hastanın 25 OH D vitamin düzeyi 152 (10-60)ng/ml, parathormon düzeyi <1,0 (12-88)pg/ml idi. Hastaya 3000 ml/m² mayi + 2 mg/kg/gün prednizolone + 1 mg/kg/doz, 4 dozda furosemid+1,5 mg/kg/doz pamidronat infüzyonu uygulandı.Hastanın oral beslenmesi kesildi. Somatostatin 3 mcg/kg/saat ve total parenteral nutrisyon başlandı. Kontrol kalsiyum değeri 16,5 mg/dl olan ve kan gazında metabolik asidoz saptanan hastaya hemodiyaliz başlandı.Tedavinin birinci günü hastanın bilinci açıldı, 48 saat sonra kalsiyum düzeyi normal sınırlara geriledi. Amilaz ve lipaz beşinci gün normale döndü. Yedinci gün oral beslenmeye başlanan hastanın somatostatin tedavisi ve total parenteral beslenmesi kesildi. Yatışının onuncu günü hemodiyaliz tedavisi sonlandırılan hasta çocuk nefroloji servisine devredildi.

Tartışma:Çocukluk çağında hiperkalsemi nedenleri vitamin D zehirlenmesi, birincil hiperparatiroidi, immobilizasyon ve malignitedir. Vitamin D zehirlenmesine bağlı hiperkalsemi genellikle reçeteyi yanlış kullanım veya reçetesiz uygun olmayan vitamin D desteklerinin kullanılması sonucudur.Hiperkalsemi acil müdahale gerektiren bir durum olup aritmi, böbrek yetmezliği, asidoz, hipertansiyon, sıvı kaybı ve koma gibi yaşamı tehdit eden durumlara yol açabilir. Tedavide ilk basamak damardan sıvı tedavisidir. Furosemid tedavisi idrarla kalsiyum atılımını artırmaktadır.Bifosfonatlar osteoklastik etkiyle oluşan kemik yıkımını engeller. Klinik yanıt ortalama 12-24 saatte ortaya çıkar.Medikal tedaviye yanıt alınamayan olgularda hemodiyaliz uygulanması önerilmektdir.

Sonuç: Hiperkalsemi ile başvuran çocuklarda ayırıcı tanıda vitamin D zehirlenmesi akla gelmeli, özellikle PTH baskılanmış olgularda öncelikle D vitamini yanlış kullanımı olup olmadığı sorgulanmalıdır.

Anahtar Kelimeler: Vitamin D zehirlenmesi,hiperkalsemi

P-166[Çocuk Yoğun Bakım]

Serebral Tuz Kaybı ve Santral Diabetes İnsipitus Birlikteliği: İki Olgu Sunumu

Özlem Temel Köksoy[1], Nazik Yener[1], Muhammet Şükrü Paksu[1], Canan Albayrak[2]
[1]Ondokuz Mayıs Üniversitesi, Çocuk Yoğun Bakım Bilim Dalı, Samsun
[2]Ondokuz Mayıs Üniversitesi, Çocuk Hematoloji Bilim Dalı, Samsun

Giriş: Santral diabetes insipitus (SDİ), poliüri ve hipernatremi ile seyreden, santral sinir sistemi (SSS) hasarının sık görülen komplikasyonlarından biridir. Serebral tuz kaybı (STK) ise, SDİ ile benzer bir şekilde poliüri ile seyreden; ancak hiponatremi ile SDİ'den ayrılan bir klinik tablodur. Akut SSS hasarını takiben STK ve SDİ birlikteliği çocuklarda nadir görülmektedir. Burada, farklı nedenlere sekonder gelişen ağır SSS hasarına bağlı SDİ ve STK birlikteliğinin görüldüğü iki olgu sunulmuştur.

Olgu 1: Meningokoksemi tanısıyla Çocuk Yoğun Bakım Ünitesi'ne (ÇYBÜ) kabul edilen 8 aylık kız hastanın yatışı sırasında çekilen beyin manyetik rezonans görüntülemesinde yaygın beyin ödemi mevcuttu. Mekanik ventilatör ve hemodinamik destek tedavisine ek olarak beyin ödemine yönelik hipertonik salin tedavisi başlandı. Yatışının 3. gününde hemodinamik stabilite sağlanan hastada 7. günde hipertonik salin tedavisi kesildi. Yatışının 13. gününde hastada poliüri gelişmesi üzerine (idrar çıkışı >10 cc/kg/saat) bakılan serum sodyum (Na) değerinin 174 mg/dL saptanması ve idrar dansitesinin <1005 gelmesi üzerine hastaya SDİ tanısı konarak desmopressin tedavisi başlandı. Desmopressin sonrası idrar çıkışı ve serum sodyum dengesi normale dönen hastanın, yatışının 31. gününde desmopressine yanıt vermeyen poliürisi (idrar çıkışı >7 cc/kg/saat) tespit edildi. Eş zamanlı bakılan serum sodyum değerlerinde hiponatremi (Na: 130 mg/dL) ve idrar sodyum düzeylerinin yüksek (>150 mEq/L)olması sonucu, mevcut tabloya STK'nın eklendiği düşünülerek enteral ve parenteral sodyum klorür tedavisi başlandı. Buna rağmen hiponatremik (Na<130 mg/dL) seyreden hastanın tedavisine fludrokortizon eklendi. Hastanın serum ve idrar sodyum düzeyi, idrar dansitesi, sıvı dengesi ve hemodinamik parametreleri yakın izlenerek desmopressin ve fludrokortizon tedavileri titre edildi. Beyin ölümü gerçekleşen hasta, yatışının 55. gününde eksitus kabul edildi.

Olgu 2: Faktör X eksikliğine bağlı yaygın intrakranial kanama tanısıyla ÇYBÜ'de izlenen 3 aylık kız hasta, yatışının 2. gününde poliüri (idrar çıkışı >8 cc/kg/saat), hipernatremi (Na: 162 mg/dL) ve idrar dansitesi düşüklüğü (<1005) nedeniyle SDİ tanısı alarak günde 2 kez desmopressin tedavisi başlandı. Yatışının 4. gününde desmopressin tedavisine rağmen poliürik seyrin devam etmesi, ani gelişen hiponatremi (Na: 121 mg/dL) ve idrar sodyum düzeyinin >200 mEq/L olması üzerine hastada, SDİ ve STK birlikteliği düşünüldü. Hiponatremisine yönelik sodyum defisit tedavisi ve yüksek sodyum klorür içerikli sıvı replasmanı verildi. Hiponatreminin devam etmesi üzerine hastaya fludrokortizon tedavisi başlandı ve desmopressine ara verildi. Fludrokortizon ve yüksek sodyum klorür içerikli sıvı tedavisi ile sodyum düzeyi normale ulaştı; ancak sonrasında hastada tekrar SDİ tablosu gelişti. Desmopressin ve fludrokortizon tedavisi birlikte devam edildi ancak hastada normonatremi sağlamada güçlük çekildi, ani hipernatremi ve hiponatremi atakları tekrarladı. Hastanın günlük serum ve idrar sodyum değerleri ve idrar miktarına göre günlük aldığı sodyum klorür, fludrokortizon ve desmopressin tedavileri düzenlendi. Hastanın takibi devam etmektedir.

Sonuç: Ağır SSS hasarı olan çocuklarda SDİ ve STK ayrı ayrı veya birlikte gözlenebilmektedir. SDİ tanısı ile izlenen hastada desmopressine yanıt vermeyen poliüri varlığında STK birlikteliği akla gelmelidir.

Anahtar Kelimeler: Akut beyin hasarı, çocuk, hipernatremi, hiponatremi

P-167[Çocuk Yoğun Bakım]

Bocavirus ile İlişkili Ölümcül Bir Çocukluk Çağı Akut Nekrotizan Ensefalopati (ANEC) Olgusu

Gamze Özsoy[1], Tanıl Kendirli[1], Ebru Azapağası[1], Oktay Perk[1], Serhan Özcan[1], Gökçen Öz Tuncer[2], Tuğba Erat[3], Serap Tıraş Teber[2], Ergin Çiftci[3], Berna Uçan[4], Ömer Suat Fitoz[4]
[1]Ankara Üniversitesi Tıp Fakültesi, Çocuk Yoğun Bakım Bilim Dalı, Ankara
[2]Ankara Üniversitesi Tıp Fakültesi, Çocuk Nörolojisi Bilim Dalı, Ankara
[3]Ankara Üniversitesi Tıp Fakültesi, Çocuk Enfeksiyon Hastalıkları Bilim Dalı, Ankara
[4]Ankara Üniversitesi Tıp Fakültesi, Çocuk Radyolojisi Bilim Dalı, Ankara

Giriş: Çocukluk çağının akut nekrotizan ensefalopatisi (ANEC) nadir görülen, akut ateşli viral bir enfeksiyonun hemen ardından gelişen ani nörolojik fonksiyon bozukluğu ile karakterize bir ensefalopati formudur. Talamusta tipik, simetrik lezyonlarla, ak madde, beyin sapı ve serebellumun değişken tutulumuyla tanı konulmakta ve etiyolojisi tam olarak bilinmemektedir. Hastalığın seyri çok değişkendir, mortalite oranı %30'a kadar çıkmaktadır. Birçok viral enfeksiyon etkeni ile ilişkili olduğu gösterilmiştir, ancak literatürde ANEC ve bocavirus birlikteliğini gösteren bir yayın bulunmamaktadır. Biz, burada ANEC tanısı koyduğumuz ve nazofaringeal sürüntüsünde bocavirus saptanan bir olguyu sunmaktayız.

Olgu: Daha önce sağlıklı olan 16 aylık kız hasta 4 gün süren ateş ve ishal şikayetiyle dış merkeze başvurmuş. Tam kan sayımı ve biyokimyası normal saptanmış. Yatışından 3-4 saat sonra konvulziyonları başlamış. Bunun üzerine Çocuk Yoğun Bakım Ünitemize sevk edilmiş.

Kabulunde ateşi 36.8°C, kalp hızı 80/dk ve solunum sayısı 12/dk idi. Solunumu yüzeyel olan hastanın Glasgow koma skalası 3, bilateral pupilleri fiks dilate idi. Entübe edildi, SIMV-PS modunda takibe alındı. Çekilen kraniyal MR'ında T2 ve FLAIR'da serebellum, beyin sapı, bilateral talamuslar ve derin beyaz cevherde patolojik sinyal değişiklikleri saptandı. Bu bulgular ile ANEC tanısı konuldu. Hastanın ölümü sonrası yapılan LP'de BOS alınamadı. Yatışında alınan nazofaringeal sürüntüsünde bocavirus PCR pozitif saptandı.

Sonuç: Hastamızdaki ANEC tablosunun bocavirus ile ilişkili olduğuna inanmaktayız.

Anahtar Kelimeler: Bocavirus, ANEC

P-168[Çocuk Yoğun Bakım]
Hayatı Tehdit Eden Karotis Arter Kesisi Olan Bir Çocuk Hasta: Nadir Bir Vaka Sunumu

Fulya Kamit Can[1], Soysal Turhan[2], Kadir Burhan Karadem[2], Neslihan Zengin[1], Onur Işık[2], Fatih Durak[1], Ayşe Berna Anıl[3]
[1]İzmir Tepecik Eğitim ve Araştırma Hastanesi, Çocuk Yoğun Bakım Kliniği, İzmir
[2]İzmir Tepecik Eğitim ve Araştırma Hastanesi, Kalp Damar Cerrahisi Kliniği, İzmir
[3]İzmir Katip Çelebi Üniversitesi Tıp Fakültesi, Çocuk Yoğun Bakım Bilim Dalı, İzmir

Boyun bölgesinde karotis artere yönelik penetran travmaların kontrolü ve yönetimi zordur. Bu durumda hastaların yönetimi, cerrahi prosedürün seçimi zor ve halen tartışmalıdır. Öncesinde tamamen sağlıklı olan 8 yaşında kız çocuğu, parkta koşarken düşme, ardından yerdeki mermerin kesisi sonrası boynundan akut kanama nedeniyle getirildi. Glaskow koma skalası: 3 ve dekompanze hemorajik şokta olan hasta hızlı sıvı, eritrosit, taze donmuş plazma resusitasyonu ile operasyona alındı. Ana karotis arterin proksimal 1/3 kesiminden transekte olduğu görüldü ve onarıldı. Postoperatif 8. gün Horner sendromu fizik muayene bulguları dışında herhangi bir nörolojik sekeli olmadan taburcu edilen hasta 6. aydaki kontrolünde tamamen normaldi. Biz burada boyna penetran yaralanma sonucu karotis arter transeksiyonu olan çocuk hastayı nadir görülmesi ve başarılı yönetimi ile sekelsiz olarak yaşaması nedeniyle sunmak istedik.

Anahtar Kelimeler: karotis arter transeksiyonu, kritik çocuk hasta, penetran travma

P-169[Çocuk Yoğun Bakım]
Çakmak Gazı İnhalasyonu Nedeniyle İzlenen İki Olgu

Pınar Haznedar, Tanıl Kendirli, Ebru Azapağası, Çağlar Ödek, Ayhan Yaman
Ankara Üniversitesi Tıp Fakültesi Çocuk Yoğun Bakım BD

Giriş: İnhalan maddelere bağımlılık ve toksik gaz inhalasyonu özellikle adölesanlar arasında giderek yaygınlaşan önemli bir sağlık sorunudur. Kolay ulaşılabilir ve ucuz olması nedeniyle çakmak dolumunda kullanılan bütan gazı, gerek Türkiye'de gerekse dünyada daha çok adölesanlar arasında kötüye kullanımı artan uçucu bir maddedir ve sigara ve alkolden sonra üçüncü sırada yer almaktadır. Bütan gazının solunması sonucunda pek çok sistem etkilenir. Özellikle solunum sistemi etkileri ilk 30 dakika içerisinde görülmeye başlar, takipne, dispne, siyanozdan asfiksi ve kimyasal/nekrotizan pnömoniye kadar ilerleyen bir spektrumda bulgu verebilir. Kardiyovasküler sistem üzerinde disritmi, miyokard disfonksiyonu ve literatürde 'sudden sniffing death' olarak da adlandırılan ölümcül aritmilere neden olabilir. Merkezi sinir sistemi üzerinde de etkileri olup genellikle somnolans, baş ağrısı, görme bulanıklığı, güçsüzlük yapabilir. Burada çakmaz gazı inhalasyonu sonrasında ciddi zehirlenme bulguları ortaya çıkan 2 olgu sunulmaktadır.

Olgu: Hastalarımız 15,5 ve 16 yaşındaydılar ve her ikisi de erkekti. Her iki olgu da çakmak gazı kullanımı sonrasında gelişen bilinç kaybı sonrası 112 aracılığı ile hastaneye kaldırılmıştır. Gelişen bilinç kaybı kardiyak artimilerle ilişkilendirilmiş olup her iki hasta da hastaneye ulaşana kadar kardiyopulmoner ressüsitasyon uygulanmıştır. Birinci olgumuz solunumsal açıdan da stabil olmaması nedeniyle entübe edilerek izlenmiştir. İzlem sırasında konvulzüyonları da olmuştur. Hastamız izleminde kötüye gitmesi nedeniyle ECMO açısından değerlendirilmesi için tarafımıza yönlendirilmiştir. İkinci olgumuz ise benzer şekilde solunumsal açıdan stabil olmaması üzerine entübe edilmiş, benzer şekilde izlemde nöbet geçirmiştir. İkinci olgumuz yoğun bakım hizmeti için tarafımıza yönlendirilmiştir. İlk olgumuz tekrarlayan VT'leri olup kalp fonksiyonlarında ciddi bir kayıp olması nedeniyle 2 gün başka bir merkezde izlendikten sonra bize yönlendirmişti. Hastaya acil serviste kardiyak arrest olması nedeniyle ECPR uygulandı ancak dönmedi ve kaybedildi. İkinci olgumuz ise destek tedavilerini almış ancak tüm tedaviye ragmen bilişsel fonksiyonlarında düzelme olmaması üzeine gastrostomi ve trakeostomi açıldıktan sonra taburcu edilmiştir.

Sonuç: İnhalan madde kullanımı giderek yaygınlaşan bir sağlık sorunu olup bu konuda yeterli önlem alınmamaktadır. En önemli yan etkilerini solunum sistemi ve kalp üzerinde gösteren bu maddeler her iki olgumuzda da gözlendiği gibi özellikle kardiyak aritmiler sonucu ölümlere neden olabilmektedir. Özellikle adölesan yaş grubundaki çocukları korumak için tüm sağlık çalışanlarına ve riskli grubu ailelerine gerekli eğitimlerin verilmesi önemlidir.

Anahtar Kelimeler: Çakmak gazı, çakmak gazı inhalasyonu, inhalan madde intoksikasyonu

P-170[Çocuk Yoğun Bakım]
VA ECMO Uygulanan ve Fatal Seyirli Grup A Streptokok'a Bağlı Nekrotizan Pnömoni ve Toksik Şok Sendromlu Olgu

Pınar Haznedar[1], Tanıl Kendirli[1], Oktay Perk[1], Ebru Azapağası[1], Seffa Ahmetzade[1], Tayfun Uçar[2], Mehmet Gökhan Ramoğlu[2], Evren Özçınar[3]
[1]Ankara Üniversitesi Tıp Fakültesi Çocuk Yoğun Bakım BD
[2]Ankara Üniversitesi Tıp Fakültesi Çocuk Kardiyoloji BD
[3]Ankara Üniversitesi Tıp Fakültesi Kardiyovasküler Cerrahi AD

Grup A streptokoklar (S.pyogenes) (GAS), özellikle pediatrik yaş grubunda üst solunum yolu enfeksiyonları ve cilt enfeksiyonlarına neden olmaktadır. Bazen daha virulan suşlar hızlı ilerleyen ve hayatı tehdit eden yumuşak doku nekrotizan infeksiyonlarına veya streptokoksik toksik şok sedromuna (STŞS) neden olabilir. STŞS'nun ana tedavisi sıvı ressusitasyonu ve antibiyotik tedavisidir. Çalışmalara göre en etkili antibiyotik, Klindamisindir. Bazı çalışmalar IVIG kullanımınıyla da çok iyi sonuçlar alındığını bildirmiştir. Olgu: Daha önceden sağlıklı olan 7,5 yaşında erkek hasta, öksürük ve burun akıntısı yakınmasıyla başvurduğu ilk merkezde semptomatik tedavi ve izlem önerilerek taburcu edilmiş. Hastalığının 8. gününde düşmeyen ateş ve döküntü nedeniyle başka bir hastaneye başvuran hasta, değerlendirildikten sonra döküntüsü için antihistaminik tedavi ile taburcu edilmiş. Bir gün sonra genel durumunda bozukluk ve direngen ateş, oral alamama yakınmaları ile acil servisimize başvuran hastanın ilk değerlendirmesinde genel durumunun kötü olduğu, kriptik tonsilit, sağ akciğerde azalmış solunum sesleri, göğüs ön ve arka yüzlerinde yaygın ve basmakla solan döküntü saptanmıştır. Tansiyonu 75/50 mmHg ölçülen hastaya 2 kere defisit tedavisi verildikten sonra genel durumunda düzelme olmaması üzerine hasta yoğun bakım ünitesine yatırılmıştır. Orta lob pnömonisi ve toksik şok sendromu ön tanıları olan hastaya klindamisin ve meropenem tedavileri

başlandı. Tansiyonları düşük olduğu için hastaya dopamine, noradrenalin, adrenalin, kortikosteroid, milrinon tedavilerine ragmen şok bulguları ilerleyen hasta entübe edildi. Mekanik ventilasyon altında da kliniği toparlamayan hasta VA ECMO'ya bağlandı. Antibiyotik olarak Meropenem, Vankomisin, Klindamisin verilen hastaya IVIG tedavisine eklendi. Tüm sıvı, antibiyotik, destek ve mekanik destek tedavilerine ragmen hasta kliniği hiç düzelmedi ve ECMO altında 8 saat izlenen hasta kaybedildi.

Sonuç: Streptokoksik toksik şok sendromu, GAS enfeksiyonunun önemli ve ölüme neden olabilecek bir komplikasyonudur. Vücutta yaygın döküntü, ateş, hipotansiyon ile başvuran bir hastada mutlaka akılda tutulması gereklidir. Erken tanı ve uygun tedavinin hayat kurtarıcı olabileceği unutulmamalıdır.

Anahtar Kelimeler: Grup A Streptokok, Toksik Şok Sendromu, Nekrotizan Pnömoni, VA ECMO

P-171[Çocuk Yoğun Bakım]
Beyin Ölümünü Taklit Eden Bir Zehirlenme: Baklofen İntoksikasyonu

Alper Köker, Gazi Arslan, Ömer Özden, Utku Karaarslan, Tolga Köroğlu
Dokuz Eylül Üniversitesi Tıp Fakültesi, Çocuk Sağlığı ve Hastalıkları Anabilim Dalı, Pediatrik Yoğun Bakım Bilim Dalı, İzmir

Baklofen, spinal veya serebral hastalıklar sonrası gelişen kas spastisitesi durumunda ve multiple skleroz tedavisinde kullanılan gama-aminobütirik asit türevi bir ilaçtır. Baklofen özellikle gaba- β reseptörlerine bağlanır ve kalsiyum kanallarını inhibe ederek glutamat ve aspartat gibi uyarıcı nörotransmitterlerin salınımını engeller. İntoksikasyonunda koma, kas gevşekliği, solunum yetmezliği, nöbet, otonomik bozukluklar (bradikardi, taşikardi, hipotansiyon, hipertansiyon) görülebilmektedir. Burada koma, solunum yetmezliği ve hiporefleksi ile seyreden bir baklofen intoksikasyonu olgusu sunulmaktadır.

Ailesi tarafından yanında çeşitli ilaç kutuları ile baygın bir şekilde bulunan 15 yaşında kız hasta, solunum depresyonu, Glasgow koma skoru düşüklüğü nedeni ile dış merkezde entübe edildikten sonra aktif kömür uygulanmış. Hasta sonrasında Çocuk Yoğun Bakım Ünitesine kabul edildi. Geldiğinde hemodinamik olarak badikardisi mevcuttu, entube olan hastanın nörolojik muayenesinde ışık refleksleri bilateral alınamıyordu, pupilleri fiks dilate idi, ağrılı uyarana yanıtı yoktu. Geliş venöz kan gazı pH 7,36 pCO2 37 mmHg pO2 59 mmHg HCO3 20 mmol/l saptandı. Başvuru anında gönderilen hemogram, elektrolitler, böbrek fonksiyon ve karaciğer fonksiyon testleri normal aralıkta idi. CK:477 U/L ve CK-MB: 7,9 ng/mL olarak normalden yüksek saptandı. Toksikolojik analizinde opioid, amfetamin, kokain, marijuana ve benzodiyazepin negatif saptandı. Bradikardisi olan hastanın çekilen ilk EKG'sinde QTc 500 ms saptandı, kontrol EKG'lerinde QTc normale döndü. İzlemde bradikardisi düzeldi. EEG'sinde serebral biyoelektrik aktivitesi ve zemin amplitüdleri belirgin şekilde düşük saptandı. Serebral near infrared spectroscopy (NIRS) değerleri 88-94 arasında izlendi. Bilinç kaybı ve solunum depresyonu nedeni ile etiyolojiye yönelik yapılan diğer tetkiklerinde herhangi bir patoloji saptanmadı. Hastanın öyküsü derinleştirildiğinde baklofen içeren ilaç ile intihar girişimi olduğu öğrenildi, baklofen intoksikasyonun beyin ölümünü taklit edebileceği düşünüldüğü için kranial görüntüleme gerekli görülmedi. Mekanik ventilatörde izlenen, hemodinamik desteği sağlanan hasta izleminin 28. saatinde dramatik bir şekilde uyandı, bilinci açıldı. Kontrol EEG'sinde patoloji saptanmayan hasta, hastaneye gelişinin 3. gününde nörolojik olarak tamamen normal bir şekilde servise devredildi.

Spesifik antidotu olmayan baklofenin, intoksikasyon durumlarında ana tedavi hastaya solunumsal, kardiyak ve diğer organ sistemleri desteği sağlanmasıdır. Son yıllarda baklofen kullanımının artması ile baklofen intoksikasyonu vakaları da artış göstermiştir. Bu nedenle acil servise koma tablosu ile başvuran, bilinç kaybı, solunum depresyonu, hiporefleksisi ve kas gevşekliği olan pupil refleksi alınamayan hastalarda öyküde baklofen kullanımının sorgulanması gerektiği akılda bulundurulmalıdır

Anahtar Kelimeler: Baklofen, Beyin ölümü, Elektroensefalografi, Near infrared spectroscopy

P-172[Çocuk Yoğun Bakım]
Sepsis İlişkili Myokardiyal Depresyon

Özlem Saraç Sandal, İrem Bato, Ferhat Sarı, Gökhan Ceylan, Rana İşgüder, Hasan Ağın
Dr Behçet Uz Çocuk Hastalıkları ve Cerrahisi Eğitim ve Araştırma Hastanesi

Erken sepsis ve septik şok genellikle intravasküler volümün azlığı ve vazodilatasyona bağlı dolaşımsal anormalliklerle karakterize multiple organ yetmezliğine kadar gidebilen mortalitesi yüksek bir durumdur. Miyokardiyal disfonksiyon sıklıkla ciddi sepsis ve septik şoka eşlik eder. Genellikle 7-10 gün içinde düzelen geri dönüşümlü bir miyokard işlev bozukluğudur. Tipik olarak sol ventrikül dilatasyonu ve azalmış ejeksiyon fraksiyonu ile karakterizedir. Çocuk yoğun bakım ünitesine septik şok tanısı ile yatırılan sekiz yaşındaki erkek olguda miyokard disfonksiyonu saptanmıştır. Olgumuzda sepsis ile ilişkili kardiyak depresyon belirgin olup yeterli sıvı replasmanı ve vazoaktif amin kullanımına rağmen kardiyojenik şok gelişmiştir. Yapılan ekokardiyografisinde ventriküler septum akinezisi ve sol ventrikül disfonksiyonu ile ekokardiyografisinde de ST depresyonu ile PR uzaması saptandı. Beraberinde sağ ventrikül disfonksiyonu da olabileceği düşünülerek agresif sıvı tedavisi, yakın CVP monitorizasyonu eşliğinde yapılarak art yükü arttırmadan düzenlendi. Klasik yetmezlik tedavisi yaklaşımları dışında kardiyak fonksiyonları düzeltici etkisinden faydalanmak amacı ile tedaviye beta bloker eklendi. Yoğun bakım ünitelerinde ekokardiyografinin yatak başı kolaylıkla yapılabilmesi nedeniyle sepsis tanısı ile izlenen hastalarda myokardit ve kalp yetmezliğinin erken tanı ve tedavisi mümkündür. Sepsis tedavisinde standart bir tedavi protokolü olmamakla birlikte kardiyoprotektif destek tedavi verilmelidir.

Anahtar Kelimeler: Miyokard disfonksiyonu, kontraktilite, septik şok.

P-173[Çocuk Yoğun Bakım]
Kalp Nakli Yapılan Çocukların Yoğun Bakım İzlemleri

Ahmet Kahveci[1], Tanıl Kendirli[1], Tayfun Uçar[2], Özlem Can[3], Evren Özçınar[4], Oktay Perk[1], Mehmet Çakıcı[4], Melih Doğan[2], Çağdaş Baran[4], Onat Bermede[3], Ebru Azapağası[1], Bahadır İnan[4], Serkan Durdu[4], Mustafa Şırlak[4], Zeynep Eyileten[4], Ercan Tutar[2], Ahmet Rüçhan Akar[4]
[1]Ankara Üniversitesi Tıp Fakültesi Çocuk Yoğun Bakım Bilim Dalı
[2]Ankara Üniversitesi Tıp Fakültesi Kardiyoloji Bilim Dalı
[3]Ankara Üniversitesi Tıp Fakültesi Anestezi ve Reanimasyon Bilim Dalı
[4]Ankara Üniversitesi Tıp Fakültesi Kalp Damar Cerrahi Ana Bilim Dalı

Giriş - Amaç: Çocuklarda ileri evre kalp yetersizliği (KY) genellikle kardiyomiyopati (KMP) ve doğumsal kalp hastalıkları nedeniyle gelişmektedir. Prognozu kötü olan bu hasta grubunda sürekli ya da aralıklı inotrop infüzyonu, ultrafiltrasyon, VA-ECMO gibi geçici destek sistemleri, kalıcı sol ventrikül destek sistemleri (LVAD) veya total yapay kalp (TAH) altın standart tedavi yöntemi olan kalp nakline köprüleme amacıyla uygulanmaktadır. Çalışmanın amacı, destek sistemleri ile yaşama tutunan ve sonrasında kalp nakli yapılan çocukların yoğun bakım izlemlerinin özelliklerini değerlendirmektir.

Gereç ve Yöntem: Eylül 2015-Ağustos 2016 yılları arasında kalp nakli yapılan hastaların dosyaları geriye dönük olarak taranmıştır.

Bulgular: Çocuk Yoğun Bakım Ünitemizde (ÇYBÜ) son 1 yılda 4 hastaya kalp nakli yapılmıştır. Hastaların 2'si kızdı, ortalama yaşları 52 aydı, ortalama vücut ağırlığı 14,5 kg idi. Olguların 2'si dilate KMP ve diğer ikisi de restriktif KMP idi. Nakil yapılan hastaların preop ortalama LVEF:%41,25. Hastalardan birisi nakil öncesi 16 ay süreyle LVAD ile kalıcı destek tedavisi gördü.Bir olgu kardiak arrest sonrası ECPR ile VA-ECMO desteğine alındı ve 48 saatte donör çıkması üzerine acil kalp nakli yapıldı.Hastaların tümü sürekli ya da aralıklı inotrop infüzyonu gereksinimi duyarken 3 hastaya ultrafiltrasyon yapıldı. Ortalama kros-klemp süreleri 2,07 saat, ortalama kardiyopulmoner by-pass süreleri ise 4,48 saat idi. Ortalama donor organ iskemik süresi 2,9 saat idi. Tüm alıcıların PRA'sı negatif. Bir hasta kalp nakli sonrası erken dönemde kardiak arrest nedeniyle ECMO'ya bağlandı ve 4 gün VA-ECMO desteğinde kaldı. Hastaların 1'i nakil sonrası 24. saatinde mediastene masif kanama nedeniyle kaybedildi. Hastaların mekanik ventilatörde kalış süresi 4, 5 ve 34 gün idi. Bir hastada vena cava superior sendromu gelişmesi nedeniyle postoperatif 2. günde revizyon yapıldı. Hastalar standart olarak basiliksimab, steroid, tacrolimus ve mikofenolat mofetil (MMF)'den oluşan immunsupresif tedavilerini aldılar. Grade II rejeksiyon bir olguda saptanarak immünosupresif tedavisi düzenlendi. Hastaların yoğun bakım kalış süresi ise ortalama 23,6 gündü. Hastaların 3'ü Ankara ilinde ekibin gayretleri ile organize edilen evlerine taburcu edildiler ve eğitim programları transplant koordinatörlerince düzenlendi.

Sonuç: Çocuklarda medikal tedaviye yanıtsız dekompanse kalp yetmezliklerinde ve kompleks doğumsal kalp hastalarında geçici ve kalıcı destek sistemleri ve sonrasında kalp nakli hayat kurtarıcıdır.İleri evre kalp yetersizliği gelişen çocukların yaşama köprülenmesi multidisipliner geniş bir ekip gerektirmektedir. Kalp nakli öncesindeki destekte ve sonrasındaki yoğun bakım izlemleri hastaların hayatta kalmasında çok önemlidir.

Anahtar Kelimeler: Çocuklarda Kalp Nakli, Kalp Naklinde Yoğun Bakım İzlemi, Kalp Nakli Öncesi Köprü Tedavileri

P-174[Çocuk Yoğun Bakım]

Derin Anemi Nedeniyle Eritrosit Transfüzyonu Yapılan Çocuk Hastaların Geriye Dönük Değerlendirilmesi

Ömer Ertuğrul[1], Şükrü Paksu[1], Ayşegül İlbaş Ertuğrul[2], Betül Aksakal[1], Canan Albayrak[1]
[1]Ondokuz Mayıs Üniversitesi Çocuk Sağlığı ve Hastalıkları
[2]İstanbul Üniversitesi Cerrahpaşa Tıp Fakültesi Aile Hekimliği

Amaç: Hastanemize derin anemi ile başvuran hastaların demografik, klinik, labaratuar özelliklerinin belirlenmesi, derin anemiye sebep olan hastalıkların dağılımının ortaya konması, hastalara uygulanan transfüzyonun miktar, süre ve hız gibi özelliklerininin incelenmesi, transfüzyon etkinliğinin ve transfüzyon ilişkili yan etkilerin değerlendirilmesidir.

Gereç ve Yöntem: Ondokuz Mayıs Üniversitesi Tıp Fakültesi Çocuk Hastanesi'ne Ocak 2008 – Ocak 2016 tarihleri arasında başvuran ve başvuru sırasındaki hemoglobin değeri 5 g/dl ve hematokrit değeri %15 ve altında olan 1 ay – 18 yaş arasındaki çocuk hastalar geriye dönük olarak incelendi. Daha önceden bilinen hematolojik bir hastalığı olan hastalar çalışma dışı bırakıldı. Birden fazla başvurusu olan hastaların tekrarlayan başvuruları değerlendirmeye alınmadı. Final değerlendirme 80 hasta üzerinde yapıldı. Hastların demografik özellikleri, başvuru sırasındaki vital, fizik muayene, labaratuar bulguları ve uygulanan transfüzyonlar ve sonuçları kaydedildi. Hastaların transfüzyon sonrası hemoglobin ve hematokrit değerlerinden, transfüzyon öncesi hemoglobin ve hematokrit değerleri çıkarılarak her bir transfüzyon için delta hemoglobin ve hematokrit değerleri hesaplandı. Bu değerler, uygulanan transfüzyon miktarı 15 ml/kg' a sabitlenerek düzeltilmiş delta hemoglobin ve hematokrite dönüştürüldü. Her transfüzyon için transfüzyon miktarı (ml/kg), transfüzyon süresine (saat) bölünerek ml/kg/sa cinsinden bir transfüzyon hızı hesaplandı. Bulgular: Hastaların yaş ortancası 39,5 (1-214) ay olup, 36'sı (%45) 1-8 yaş arasında idi. Kırk beş hasta (%56,3) erkekti. Başvuru sırasındaki en sık patolojik vital bulgular taşikardi ve takipne idi. Sekiz (%10) hasta başvuru sırasında hipotansif idi. On altı hasta (%20) akut kanama tablosu ile başvurmuştu. Bunlardan 7'sinde neden travma idi. Hastaların başvuru sırasındaki ortalama hemoglobin ve hematokrit düzeyleri sırasıyla 4,1 ± 0,7 g/dl ve %12,4 ± 2,1 idi. Hastaların %7,5'inin hemoglobin değeri 2 – 3 gr/dl arasında idi. Çalışmamızda en sık etiyolojik nedenler sırasıyla hematolojik malignite (%31,3), nutrisyonel anemi (%22,5), hemolitik anemi (%21,3) idi. Hastaların %53,7'si kronik anemi, %46,3'ü akut anemi idi. Seksen hastadan 73'üne en az bir kez transfüzyon uygulanmıştı. Bu hastaların transfüzyon öncesi ortalama hemoglobin düzeyi 4,1 ± 0,7 gr/dl iken transfüzyon sonrası ortalama 7,6 ± 1,7 gr/dl'ye yükselmişti. Ortalama transfüzyon miktarı 13,2 ± 5,4 ml/kg iken ortalama transfüzyon süresi 3,4 ± 1,2 saat idi. İlk transfüzyon için düzeltilmiş delta hemoglobin ortalaması 4,1 ± 1,4 gr/dl idi. Transfüzyon hızı ortanca değeri 3,8 (1,2-8,3) ml/kg/sa idi. Transfüzyon hızı açısından anemi etiyoloji grupları arasında anlamlı bir fark saptanmadı. Transfüzyon hızı, kronik anemi grubunda ortanca 3,9 (1,2-7,2) ml/kg/sa iken akut anemi grubunda 3,5 (1,5-8,3) ml/kg/sa idi. Otuz altı hastaya ikinci, 11 hastaya ise ilk 72 saatte üçüncü transfüzyon uygulanmıştı. Düzeltilmiş delta hemoglobin ile yaş, vücut ağırlığı ve başvuru hemoglobin, hematokrit değerleri arasında anlamlı bir korelasyon tespit edilmedi.

Sonuç: Çalışmamızda hem akut hem de kronik anemili hastalara uygulanan transfüzyon hızı, literatürde önerilen hızlardan oldukça yüksek olup, hiçbir hastada transfüzyon ilişkili volüm yüklenmesi görülmemiştir. Çalışmamızda hemoglobin yükselme miktarının tek belirleyicisi olarak, verilen eritrosit süspansiyon miktarı (ml/kg) bulunmuştur.

Anahtar Kelimeler: Anahtar sözcükler: Çocuk, derin anemi, eritrosit transfüzyonu, transfüzyon hızı

P-175[Çocuk Yoğun Bakım]

Fatal Seyreden İntestinal Gazlı Gangren Olgusu

Ülker Gadirova[1], Tanıl Kendirli[1], Oktay Perk[1], Gülnur Göllü[2], Ufuk Ateş[2], Ergin Çiftçi[3]
[1]Ankara Üniversitesi Tıp Fakültesi, Çocuk Yoğun Bakım BD, Ankara
[2]Ankara Üniversiesi Tıp Fakültesi, Çocuk Cerrahisi ABD, Ankara
[3]Ankara Üniversitesi Tıp Fakültesi, Çocuk Enfeksiyon BD, Ankara

Giriş: Gazlı gangren zorunlu anaerob, sporlu,Gram pozitif Clostridium cinsi bakterilerin yol açtığı prognozu ağır toksik enfeksiyoz hastalıktır. Tedavide antianaerob etkili antibiyotikler ve nekrotik alanlarınların temizlenmesini içeren cerrahi müdahale temel noktalardır. Burada daha önceden sağlıklı olan bir çocukta fatal seyirli intestinal gazlı gangre olgusu sunulmaktadır.

Olgu: 15 yaşında erkek hasta, bir gün önce başlayan kusma şikayeti ile dış merkeze başvurmuş. Orada çekilen ayakta direk batın grafisinin normal olduğu söylenmiş ve kusmaya yönelik antiemetik verilmiş. Toplamda 15-20 kez kusması olan hasta 1 gün sonrasında başlayan karın ağrısı ve kusmasının devam etmesi üzerine hastanemize başvurdu. İki kez ishali de olan hasta acil servis değerlendirilmesi sırasında hızla kliniğinin bozulması, tahta karın, şok bulguları ve metabolik asidozunun ortaya çıkması nedeniyle bolus sıvı tedavisi uygulandı ve entübe edilerek yoğun bakım ünitesine alındı. Hastada tahta karın bulguları belirgin olması nedeniyle hızlıca ameliyata alındı. Mide ve

barsakta perforasyonu olması, barsak duvarlarının nekroze ve barsak duvarının her tarafında gaz baloncuklarının olduğu görüldü. Uygun antibiyotik tedavileri verilen hastaya ameliyathanede geniş barsak rezeksiyonu yapmak gerekti. Beş saatlik ameliyat sonrası sıvı yükü olan ve idrar çıkışı olmayan hastaya CVVHD başlandı. Ameliyat sonrası ağır yaygın damariçi pıhtılaşmasına bağlı çok ciddi kanaması olan hastaya tüm bu işlemler sırasında toplamda 12 saat içinde 20 ünite eritrosit transfüzyonu yapıldı. Hasta ameliyat sonrasında yoğun bakımda izleminin 4. saatinde toksik durumun devam etmesi ve yaygın kanama nedeniyle kaybedildi.

Sonuç: Çocuklarda intestinal gazlı gangren son derece nadir olmasına rağmen nonspesifik bulgularla başvurabileceği, tahta karınla başvuran hastalarda akılda tutulması gerektiği vurgulamak için bu olguyu sunduk. Mortalite olasılığının çok yüksek (%70-100) olduğunu da hatırlatmak istedik.

Anahtar Kelimeler: İntestinal gazlı gangren, Yoğun Bakım

P-176[Çocuk Yoğun Bakım]

Metformin İntokikasyonu: Ağır Laktik Asidozun Tedavisinde Hemodiyaliz Deneyimi

Gülizar Koç[1], Mehmet Arda Kılınç[2], Gizem Altunordu[1], Bülent Karapınar[2]
[1]Ege Üniversitesi Pediatri Ana Bilim Dalı, İzmir
[2]Ege Üniversitesi Pediatri Ana Bilim Dalı Çocuk Yoğun Bakım, İzmir

Metformin, 10 yaşından büyük çocuklarda ve erişkinlerde kullanılabilen biguanid türevi oral antidiyabetik ajandır. Metforminin minimum toksik dozu bilinmemekle beraber intoksikasyonunda ağır laktik asidoz, hipoglisemi ve akut böbrek yetmezliği gelişebilmektedir.

15 yaşında kız hasta; suisid amacıyla 1 gramlık metformin tabletten 40 adet (0.72 g/kg) içtikten birkaç saat sonrasında kusma nedeni ile dış merkeze başvurduğu, gastrik dekontaminasyon, aktif kömür ve uygun sıvı desteğine rağmen ağır laktik asidoz (başvuruda pH: 7.049, bikarbonat: 9 mmol/L, laktat: 16.11 mmol/L, baz açığı: -21.3 mmol/L; bikarbonat replasmanı sonrası pH:7.15, laktat: 14 mmol/L) tablosunda EÜTF Çocuk Yoğun Bakım Ünitesi'ne kabul edildi.

Yoğun Bakım Ünitesi'ne kabulünde genel durumu orta, bilinci konfüze, GKS 13-14, kan basıncı: 70/40 mmHg idi; üzerine sıvı resüsitasyonu yapılarak kısa süreli inotrop desteği verildi. Hemogramı normal, biyokimyasında Ca: 8.8 mg/dL, P: 7.0 mg/dL, ürik asit: 6.4 mg/dL, kreatinin: 2.1 mg/dL, üre: 41 mg/dL, kanama diyatez testlerinde INR: 1.31, aPTZ:26.7 sn, PZ: 15.2, kan gazında pH: 7.2, bikarbonat: 12 mmol/L, laktat 15 mmol/L saptandı. Hemodinamik instabilitesi, bilinç bulanıklığı ve kreatinin yüksekliği olan hastaya 17 saat CVVHD yapıldı. Klinik ve laboratuar olarak tamamen düzelen hasta, çocuk psikiyatrisi poliklinik izlemine alınarak şifa ile taburcu edildi.

Metformin intoksikasyonunda CVVHD endikasyonları; lactat > 20 mmol/L ve/ veya ph<7.1 saptanması, bilinç bulanıklığı, hemodinamik instabilite, INR>1.5 ve kreatinin>1.5 mg/dL saptanmasıdır. Diyalize laktat 3 mmol/L'nin altına düşene kadar devam edilmesi, paradoksik asidoz riski nedeniyle pH< 7.15 olmadığı sürece bikarbonat replasmanı yapılmaması önerilmektedir.

Bu olgu, oldukça yaygın kullanılan bir ilaç olan metforminin akut doz aşımının ağır laktik asidoza neden olabileceğini, tedavide doğru zaman ve endikasyon ile CVVHD tedavisinin hayat kurtarıcı olacağını tekrar hatırlatmak amacı ile sunulmuştur.

Anahtar Kelimeler: metformin, laktik asidoz, hemodiyaliz

P-177[Çocuk Yoğun Bakım]

Sünnet Öncesi Uygulanan Lokal Lidokaine Bağlı Methemoglobinemi Olgusu

Nevin Kılıç, Meltem Kocukoğlu Dündar, Bünyamin Güney, Ayşe Ören, Murat Tutanç
Yüksek İhtisas Eğitim ve Araştırma Hastanesi, Çocuk Sağlığı ve Hastalıkları, Bursa

Methemoglobinemi konjenital ve edinsel olarak görülmektedir. Edinsel methemoglobinemi birçok maddeye maruziyet sonrası bildirilmiştir. Lidokain tıpta pek çok lokal girişimsel işlemlerde kullanılan lokal anesteziktir ve methemoglobinemiye neden olabilmektedir. Sünnet işleminde lidokain enjeksiyonu yoluyla dorsal penil blokaj uygulanması sonrası edinsel methemoglobinemi gelişen bir olgu sunulmuştur. Hemoglobin (Hb) eritrositlerde bulunan ve dokulara oksijen taşınmasını sağlayan moleküldür. Methemoglobinlerde mutant globin zinciri dengeyi okside ya da ferrik (Fe+) durumuna kaydırarak hem demiri için mikro çevre oluşturur. Methemoglobinin oksijen bağlama yeteneği bulunmamaktadır. Bu nedenle, methemoglobinin dokulara oksijen dağıtma yeteneği de yoktur. Methemoglobin yaşam boyu sürekli oluşmakta ancak intraselüler enzim olan sitokrom-b5 redüktaz ile tekrar normal yapıda hemoglobine dönüşmektedir. Edinsel methemoglobinemi; eritrosit ve hemoglobinin karşılaştığı oksidatif stres miktarı, methemoglobini hemoglobine dönüştüren sitokrom-b5 redüktaz enziminin kapasitesini aştığı durumlarda ortaya çıkmaktadır. Dış merkezde dorsal penil blokaj amacıyla lidokain uygulandıktan 3 saat sonra siyanoz gelişen 3 aylık erkek hasta genel durum bozukluğu nedeniyle kliniğimize sevk edilmiş. Hasta çocuk yoğun bakım ünitemize yatırıldı. İlk başvuruda genel durum kötü siyanoze takipneik taşikardik kan basıncı 80/50 mmhg, nabız 150/ dakika, solunum 50/ dakika saptandı. İlk kan gazı PH: 7. 38 PCO2: 39.2 Baz açığı: -1.4 CHCO3: 23.3 Hemogramında WBC: 3.4 (%49 Lenfosit %42 Nötrofil) HGB: 9.2 PLT: 288 bin Biyokimya ve koagülasyon değerlerinde patoloji yoktu. Pulse oksimetre ile ölçülen oksijen saturasyonu (SaO2) %80 idi. İlk kan gazında methemoglobin düzeyi %28 saptandı. Maske ile 2 lt/dakika O2 verildi. SaO2' sinin yükseldiği gözlendi. Hastaya 1.500 cc/m2 den 1/3 serum fizyolojik sıvı desteği, 2 lt/dakika O2 tedavisi, 300 mg/ doz askorbik asit verildi. Yoğun bakıma yatışının ikinci saatinde hastanın cilt rengi düzeldi. Dakika solunum sayısı, kalp tepe atımı normal aralıkta seyretmeye başladı. On ikinci saatinde methemoglobin düzeyi %2 olarak görüldü. Vital bulguları da stabil olan hasta izleme devam edilmek üzere servise transfer edildi. Normal sağlıklı bireylerde methemoglobin düzeyi %1.5-2 altında tutulur. Yaşamın ilk aylarında sitokrom-b5 redüktaz enzim aktivistesinin geçici olarak eksik olması yenidoğan ve süt çocuklarının methemoglobinemiye daha yatkın olmalarına yol açmaktadır. Methemoglobin düzeyi %30-50 arasında olduğunda yorgunluk konfüzyon takipne taşikardi %50'nin üzerinde koma konvülsiyon aritmi asidoz olur. Hastamızda methemoglobin düzeyi %28 idi ve klinik bulgu olarak huzursuzluk perioral siyanoz periferik siyanoz taşipne taşikardi mevcuttu. Askorbik asit methemoglobinin invitro olarak enzimatik olmayan yoldan indirgemektedir ve tedavide etkin olarak kullanılmaktadır. 2 lt/dakika oksijen ve 300 mg/doz askorbik asit tedavisi ile bulgular ikinci saatte düzelmeye başladı. Hastamızda da literatüre benzer tedavi uygulandı ve yanıt alındı. Transözafageal Ekokardiyografi de lokal anestezik olarak likodain uygulanması da methemoglobin düzeyini yükseltmekte ve methemoglobinemi kliniğine yol açmaktadır. Bizim hastamızda dorsal penil blokajı amacıyla likodain uygulanması sonrasında methemoglobinemi kliniği görüldü.
Lokal anestezikler çocuklarda edinsel methemoglobini olgularının erişkine oranla daha sık sebeplerinden biridir. Destek tedavi ve askorbik asit verilerek klinik düzeltilebilir.

Anahtar Kelimeler: Lidokain, Methemoglobinemi, Sünnet

P-178[Çocuk Yoğun Bakım]
Demir ve Parasetamol İntoksikasyonuna Bağlı Karaciğer Yetmezliği: Olgu Sunumu

Ferda Gürkan[1], Deniz Güneş[1], Mehmet Arda Kılınç[2], Burçe Emine Yaşar[1], Raziye Burcu Güven Bilgin[1], Bülent Karapınar[2]
[1]Ege Üniversitesi Çocuk Sağlığı ve Hastalıkları
[2]Ege Üniversitesi Çocuk Yoğun Bakım Bilim Dalı

Demir toksisitesi pediatrik yaş grubunda sık görülmemekle birlikte, erişkin yaş grubunda da olduğu gibi suisid amaçlı ilaç alımlarında ve demir replasmanı tedavisinde uzun süre yüksek doz alımına bağlı olarak ortaya çıkabilmektedir. Parasetamol ise çocuklukçağında en sık kullanılan antipiretik olup suisid amaçlı alımı daha sık görülmektedir. Burada demir ve parasetamol intoksikasyonuna bağlı gelişen karaciğer yetmezliği olgusu yaklaşım açısından sunulacaktır. 12 yaş kız hasta, çoklu ilaç alımı sonrası kusma nedeni ile başvurduğu dış merkez acil servise başvurmuş. Başvurduğu merkezde ilk 1 saat içerisinde gastrointestinal dekontaminasyon yapılmışolup, aldığı ilaçların parasetamol ve demir içerikli olması üzerine antidot olarak deferroksamin ve N-asetil sistein tedavileri başlanmış. Bakılan 4. saat ilaç düzeylerinde parasetamol düzeyi 293 mmol/lt, demir düzeyi 428 mmol/lt olarak saptanan, Glaskow Koma Skalası 12-13 olarak değerlendirilen hasta, olası karaciğer yetmezliği gelişimi açısından izlem amacıyla Ege Üniversitesi Tıp Fakültesi Çocuk Yoğun Bakım Ünitesi'ne sevk edildi. Olgu yoğun bakım ünitesine kabulünde genel durumu orta, uykuya meyilli, Glaskow Koma Skalası 13-14 olarak değerlendirildi. Işık refleksi bilateral alınmakta, skleralarda ikterik görünümü mevcuttu. Diğer sistem bakıları olağandı Bakılan laboratuar tetkiklerinde; AST:148 U/L, ALT:125U/L, total bilirubin:2.6mg/dL, direkt bilirubin:0.38mg/dL, amonyak:26mcgmol/L olarak belirlendi. Kan demir düzeyi 298 mmol/lt, kan parasetamol düzeyi 52 mmol/lt olarak sonuçlandı. Parasetamol düzeyi Rumack Matthew nomogramına göre hepatotoksik düzeyde izlendi. Olguya 1500 ml/m2 %5dektroz+%0,-9NaCl ile IV hidrasyon, 3mg/kg/gün dozunda ranitidin ve 1mg/kg/gün dozunda pantaprazol tedavileri başlandı. Demir intoksikasyonuna yönelik 15 mg/kg/sa deferroksamin ve parasetamol intoksikasyonuna yönelik N-asetil sistein 100 mg/kg /16 saatlik infüzyon olacak şekilde başlandı. Olgunun evden getirilen ilaç kutuları incelendiğinde 530 mg/kg parasetamol, 50 mg/kg demir sülfat, 75 mg/kg klaritromisin, 125 mg/kg ornidazol, 0.37 mg/kg ergotamin, 400 mg/kg kafein almış olduğu öğrenildi. Diğer ilaçların toksik etkileri açısından yakın takip edildi. Olgunun yüksek dozda parasetamol alması ve Evre 1 hepatik ensefalopati tablosunda olması nedeni ile laktuloz ve peroral gentamisin tedavileri başlandı. İzlemde karaciğer yetmezliği tablosu gelişen olguya karaciğer transplantasyonu yapılması için acil çağrıya başvuruldu ve donör taraması başlatıldı. 8 saat aralıklarla takip edilen karaciğer fonksiyon testi değerlerinde artış olan olguya plazmaferez işlemi ve ardından hemodiyafiltrasyon işlemi uygulandı. Olgunun izleminde bakılan karaciğer fonksiyon testi değerlerinde kademeli olarak gerileme izlendi. Bilinci açık, oryante ve koopere, Glaskow Koma Skalası tam olan, karaciğer fonksiyon testi değerlerinde gerilemesi olan olgu, izlem amacıyla Çocuk Gastroenteroloji servisine devir edildi. Pediatrik yaş grubunda demir ve parasetamol intoksikasyonu birlikteliği ile ilgili literatürde yayınlanmış olguya rastlanmamakla birlikte, erişkinlerde tanımlanmış olgularda gelişen akut karaciğer yetmezliği nedeniyle bütün hastalara karaciğer transplantasyonu uygulanmış ancak hastaların tümü izlemlerinde kaybedilmiştir. Bizim olgumuzda ise karaciğer transplantasyonu için acil çağrıya çıkılmasına rağmen, hastanın karaciğer yetmezliği uygulanan plazmaferez ve hemodiyafiltrasyon işlemleri sonucunda gerilemiştir.

Anahtar Kelimeler: parasetamol, demir, karaciğer yetmezliği, intoksikasyon

P-179[Çocuk Yoğun Bakım]
En Genç AVM Olgusu

Ferda Gürkan[1], Mehmet Baki Beyter[1], Mehmet Arda Kılınç[2], Gülizar Koç[1], Gizem Altınordu[1], Raziye Burcu Güven Bilgin[1], Bülent Karapınar[2]
[1]Ege Üniversitesi Çocuk Sağlığı ve Hastalıkları
[2]Ege Üniversitesi Çocuk Yoğun Bakım Bilim Dalı

Arteriovenöz malformasyon (AVM) doğuştan mevcut olan, arter ve venler arasında bulunan anormal damarsal yapılardır. AVM intrakranial kanamaya ve epilepsiye neden olabilen en tehlikeli konjenital vasküler anomalilerdir. Burada literatürdeki en genç AVM olgusu tartışılacaktır. 3.5 aylık erkek olgu, tiz sesle ağlayarak uyanma sonrası fışkırır tarzda kusma nedeniyle hekime başvurmuş. Tetkik amaçlı kan alımı sırasında sol elde ince klonik atımları fark edilen olgu dış merkeze yönlendirilmiş. Dış merkezde çekilen kranial BT'de sağ frontoparietal bölgede subdural ve intraparankimal kanama tespit edilen olgu operasyon amacı ile EÜTF Beyin ve Sinir Cerrahisi Bilim Dalı'na yönlendirilmiş. Operasyonda sağ frontal bölgede AVM saptanmış ve eksize edilmiş. Hasta operasyon sonrası izlem amacıyla Çocuk YB Ünitemize devralındı. Çocuk yoğun bakım ünitesine kabulünde genel durumu orta-kötü, entübe,kalp tepe atımı:170/dk, kan basıncı:106/55/73 mmHg, derin sedatize, sağ frontoparyetalde pansumanı ve bu bölgeden EVD dreni mevcuttu. Fizik bakısında 2-3/6 sistolik ejeksiyon üfürümü dışında diğer sistem muayeneleri olağandı. Operasyon sırasında levatirasetam 10 mg/kg/gün başlandığı, KİBAS'a yönelik mannitol başlandığı öğrenildi. Kontrol BBT'de beyin ödemi saptanmaması üzerine KİBAS tedavisi sonlandırıldı. Bilinç skoru düzelen olgu sedasyonları azaltılarak ekstübe edildi. Sol ayakta atım şeklinde nöbeti olan olgunun levatirasetam tedavisi 20 mg/kg/gün'e artırıldı, nöbetleri devam etmesi üzerinedifenilhidantoin 15 mg/kg yükleme sonrası 5mg/kg /gün olacak şekilde idameye geçildi. Olgunun nöbetlerine hakim olundu. Operasyon sonrası 5. gününde nörolojik muayenesinde bilinç açık, GKS 14, sol hemiparezisi olan ve obje takibi olmayan olgu tetkik ve tedavisinin devamı için çocuk nöroloji servisine devredildi. Serebral vasküler malformasyonlar genel popülasyonda %0.1 oranında görülmektedir. Serebral AVM'lerin %90'ı supratentorial yerleşimli olup büyük çoğunluğu tek bir lezyon şeklindedir. Nöbet ve intrakranial kanama ile başvuran olgumuzda sağ frontal bölgede AVM saptanmıştır.

Anahtar Kelimeler: arteriyovenöz malformasyon, intrakranial kanama, nöbet

P-180[Çocuk Yoğun Bakım]
Ekstazi İntoksikasyonuna Bağlı Çoklu Organ Yetmezliği

Recep Kamil Kılıç, Ayşe Akyüz, Derya Büyükkayhan, Muhterem Duyu
İstanbul Medeniyet Üniversitesi Göztepe Eğitim Ve Araştırma Hastanesi

Giriş: 3,4 metilenedioksimetamfetamin (MDMA, ekstazi)amfetamin türevi bir maddedir.Son yıllarda genç/genç-erişkin popülasyonunda oldukça yaygın kullanılmaktadır.Bağımlılık yapıcı etkisinin yanı sıra kötüye kullanımı ve buna bağlı intoksikasyon olgularında bir çok klinik tablo görülebilir.

Amaç: Günümüzde yaygın kullanımı olan ekstaziye bağlı intoksilasyon ve yol açabileceği çoklu organ yetmezliğine dikkat çekebilmek amacıyla olgumuz sunulmuştur.

Olgu: 17 yaşında bilinen kronik hastalık öyküsü olmayan erkek hasta genel durumunda kötüleşme ve bilincinde bozulma nedeniyle hastanemiz acil servise getirildi. Hastanın acil serviste GKS:5-6 olması nedeniyle entübe edildi. Yapılan kranial BT görüntülemesinde patolojik bulguya rastlanılmadı. Hastanın anamnezi derinleştirildi-

ğinde keyif verici amaçlı altı adet ekstazi hapı kullandığı öğrenildi. İdrardan bakılan toksikolojik incelemede Amfetamin>3000 saptandı. Çocuk yoğun bakım servisine devralındı. Olgunun bilinci kapalı, entübe, GKS:E1M1Vent, pupiller bilateral miyotik IR+/+ KTA:120/dk T/A:138/80mmHg KDZ:4-5sn ve anürik saptandı. Hastadan yapılan tetkiklerde; kan gazında metabolik asidozu, CK:23988 LDH:1632 Üre:62 Kreat:2,14 AST:389 ALT:109 Hgb:14,8 Plt:55800 Wbc:14000 INR:7,42 Troponin:6,27 BNP:52.1 saptandı. Hasta almış olduğu uyarıcı madde intoksikasyonu ve buna bağlı çoklu organ yetmezliğinde olduğu görüldü. Santral venöz kateterizasyon, arteryal kateterizasyon, diyaliz kateteri ve PICCO kateteri açılarak üst düzey hasta monitörizasyonu sağlandı. Hastanın sıvı resüsitasyonu sağlanarak plazmaferez işlemi uygulandı. Plazmaferez sonrası INR:1.6 Kreat:2.2 Üre:75 AST:253 ALT:96 saptandı. Anürik seyreden hasta hemodiyafiltrasyona alındı. Bilinç düzey takibi için BİS monitörizasyonu yapıldı. Çocuk yoğun bakım servisimizde toplam 52 gün yatışı bulunan, bunun 34 günü entübe takip edilen, 32 gün hemodiyafiltrasyon uygulanan ve toplamda 8 seans plazmeferez tedavisi alan hasta; bilinci açık, oryantasyonu kooperasyonu tam, nörolojik olarak sekelsiz ve organ fonksiyonlarını geri kazanmış şekilde ÇAMATEM ve çocuk psikiyatri bölümlerinde takibi sağlanarak taburcu edildi. Sonuç: Ekstazi gibi uyarıcı madde alımına bağlı gelişen intoksikasyon vakalarında çoklu organ yetmezliği gelişebileceği, tedavisinde üst düzey hasta monitörizasyonu, plazmaferez ve hemodiyafiltrasyon gibi tedavi seçeneklerinin kullanılması gerekebileceği unutulmamalıdır.

Anahtar Kelimeler: Ekstazi, Çoklu Organ Yetmezliği, Plazmaferez, Hemodiyafiltrasyon

P-181[Çocuk Yoğun Bakım]

Total Yapay Kalp Takılan Çocuk Olgu: Türkiye'de 50 ml Hacimde TAH Takılan ilk Pediatrik Olgu

Gamze Özsoy[1], Tanıl Kendirli[1], Tayfun Uçar[2], Evren Özçınar[3], Mehmet Çakıcı[3], Çağdaş Baran[3], Ebru Azapağası[1], Melih Doğan[2], Oktay Perk[1], Serhan Özcan[1], Özlem Can[4], Onat Bermede[4], Bahadır İnan[3], Ercan Tutar[2], Latif Arusoğlu[5], Zeynep Eyileten[3], Ahmet Rüçhan Akar[3]
[1]Ankara Üniversitesi, Çocuk Yoğun Bakım Bilim Dalı, Ankara
[2]Ankara Üniversitesi, Çocuk Kardiyolojisi Bilim Dalı, Anakara
[3]Ankara Üniversitesi, Kalp Damar Cerrahisi Anabilim Dalı, Ankara
[4]Ankara Üniversitesi, Anestezi ve Reanimasyon Anabilim Dalı, Ankara
[5]North-Rhine-Westphalia Kalp Merkezi, Göğüs ve Kalp Damar Cerrahisi Kliniği, Almanya

Giriş: Total yapay kalp (total artificial heart:TAH), bir çeşit mekanik dolaşım desteğidir. Hastanın kendi ventrikülleri ve kalp kapakları çıkartılıp, yerine pnömotik olarak çalışan yapay kalp takılmasıdır. Yakın tarihte, TAH'ın son dönem biventriküler kalp yetmezliğinde kalp nakli öncesinde bir köprü gibi kullanımı kabul görmüş bir yaklaşımdır. Dilate kardiyomiyopatiye bağlı son dönem kalp yetmezliklerinde sol ventriküler destek cihazi (LVAD) ve TAH gibi mekanik dolaşım desteklerinin kullanımı giderek artmaktadır. LVAD, zaten, bir ara tedavi seçeneği olarak geniş oranda kullanılmaktadır. Ancak biventriküler kalp yetmezliği ya da LVAD için yapısal engeli olan hastalar için TAH daha uygun olabilir. TAH takılan çocuk hasta sayısı oldukça azdır. Biz, kendi yoğun bakım ünitemizde TAH takılan bir çocuk hastayı sunmaktayız. Bu olgu, Türkiye'de 50mL hacimli TAH takılan ilk hastadır.

Olgu: Daha önce bilinen bir hastalığı olmayan 15 yaşında, 49 kg ağırlığında olan erkek hastanın 3 ay önce kalp yetmezliği bulguları ortaya çıkmış. Dış merkezde 2 ay önce sol ventrikül trombektomi ameliyatı yapılmış olan hasta dekompanse kalp yetmezliği tanısı ile hastanemiz çocuk kardiyoloji servisine yattıktan 2 gün sonra bilinç değişikliği nedeniyle Çocuk Yoğun Bakım ünitemize kabul edildi. İzlemde LV non-compaction dilate KMP tanısı alan hastaya yüksek doz inotroplar (milrinon, dopamin, adrenalin) başlandı. Hastada böbrek yetmezliği bulguları ortaya çıktı ve mekanik ventilatöre bağlandı. Yapılan kateterizasyonda PA 37/27/32 mmHg, RV 40/18/17 mmHg, Aort 74/40/44 mmHg, RA 24 mmHg, PCWP27 mmHg, TPG 5 ve RVSWI 146 olarak saptandı. Holterde polimorfik VT atakları tespit edildi. Kasıkta Klebsiella enfeksiyonu mevcuttu. BNP si 4214 idi. Hasta,yüksek doz inotrop desteğinde de dolaşım bozukluğunun devam etmesi nedeniyle VA-ECMO'ya bağlandı ve CVVHD uygulanmaya başlandı. Hastaya kalp nakline köprülemek amacıyla TAH takılmasına karar verildi. Yapılan BT'de sterno-vertebral mesafe 10.7 cm olarak belirlendi. Hastaya VA-ECMO'nun 8. gününde TAH (SynCardia Systems Inc. Tucson USA) takıldı. TAH sonrası da akciğer ödemi ve hipoksisi nedeniyle 3 gün VV-ECMO uygulandı. TAH takılması sonrasında mediastene kanama sonrası tamponad bulguları gelişmesi nedeniyle revizyon gerekti ancak cerrahi bir odak bulunamadı ve koagülopatiye bağlanarak gerekli tedavisi düzenlendi. Hastanın ek olarak konjestif karaciğer yetmezliği ve hiper-biluribinemisinin olması nedeniyle, plazma değişimi 9 kez uygulandı. Hasta TAH sonrası 22. günde daha stabil, 30 gündür mekanik ventilatör ve CVVHD desteğine devam edilmektedir.

Sonuç: TAH, geçici destek sistemlerinin yetersiz kaldığı ileri evre biventriküler kalp yetmezliği olan hastalarda kalp nakline kadar köprü tedavisi olarak yapılabilen hayat kurtarıcı bir yöntemdir.

Anahtar Kelimeler: çocuk, kardiyomyopati, total yapay kalp

P-182[Çocuk Yoğun Bakım]

Kardiyopulmoner Resusitasyon Sırasında Eksternal Pace Kullanımı ile Dönen Olgu

Neslihan Doğulu[1], Tanıl Kendirli[2], Ebru Azapağası[2], Mehmet Ramoğlu[3], Oktay Perk[3], Betül Dünya(yüzer)[1], Tayfun Uçar[3]
[1]Ankara Üniversitesi Tıp Fakültesi, Çocuk Sağlığı ve Hastalıkları AD, Ankara
[2]Ankara Üniversitesi Tıp Fakültesi, Çocuk Sağlığı ve Hastalıkları AD, Çocuk Yoğun Bakım BD, Ankara
[3]Ankara Üniversitesi Tıp Fakültesi, Çocuk Sağlığı ve Hastalıkları AD, Çocuk Kardiyoloji BD, Ankara

Giriş: Kardiyak pacemakerlar miyokardiyal depolarizasyonu düzelterek ya da devamlılığını sağlayarak kardiyak ritim bozukluklarında kullanılan elektriksel uyarı oluşturan cihazlardır. Geçici veya kalıcı; eksternal veya internal tipleri vardır. Transkutan eksternal pacing kalıcı bir uygulama değildir. Geçici olan durumlar ya da süreklilik gerektiren durumlarda zaman kazanmak için yapılan geçici bir uygulamadır. Burada AV tam blok nedeniyle pacemaker takılmış olan bir hastada pace çalışmaması nedeniyle kardiyak arrest gelişmesi üzerine kardiyopulmoner resusitasyon sırasında eksternal transkütanöz pacemaker takılarak başarılı canlandırma gerçekleştrilen bir olgu sunulmuştur.

Olgu: Kommissürotomi(31.03.2009) ve Konno-Rasten operasyonu(Ekim 2009) yapılmış biküspit aort kapağı, 1° PY, 2° MY, Eser AY ve pacemaker takılmış tam AV blok tanılarıyla takipli ve pace replasmanı planlanan 9 yaşında erkek hasta evde morarma, bayılma şikayetleri ile başvurusunda EKG'sinde tam AV blok, ventrikül hızı 70/dk saptanarak Kardiyoloji servisine yatırıldı. Servis izleminde ani bilinç kaybı, idrar inkontinansı gelişen, nabız alınamayan ve siyanotik görünümde olan hasta kardiyak arrrest kabul edilmiş ve 2 dk kalp masajı ve solunum desteği sonrası Yoğun Bakım ünitesine devir alındı. İzleminde tekrar kardiyak ve solunum arresti gelişen hasta entübe edilerek kardiyopulmoner resusitasyon yapıldı, 15.dakika resusitasyon yapıldı. 2 kez VF ye girmesi üzerine 2 kez defibrilasyon uygulanan ve acil olarak eksternal transkütanöz pace takılan hastada başarılı bir resusitasyon gerçekleştirilerek durumu stabillendi. Kalıcı pacemaker takılması sonrası genel durumu iyi, vitalleri stabil seyreden hasta 5 gün yoğun bakım izlemi ardından Kardiyoloji servise devir edildi. 3 gün servis

izlemi ardından taburcu edilen hastanın halen poliklinik kontrolleri ile ayaktan izlemine devam edilmektedir.

Sonuç: Sonuç olarak kalp pili(pace) kullanan hastalarda, pace in çalışmaması durumunda gelişen kardiyak arrestin geri dönüşünde eksternal transkutanöz pace kullanımı hastamızda olduğu gibi hayati öneme sahiptir. Bu durumda kalıcı pace takılıncaya kadar transkutanöz pace kullanabileceği akılda tutulmalıdır.

Anahtar Kelimeler: Eksternal pace, kardiyopulmoner resusitasyon, kardiyak pacemaker

P-183[Çocuk Yoğun Bakım]

Hidroflorik Asit (pas sökücü) İçimi Sonrası Ölümle Sonuçlanan Dirençli Ventriküler Fibrilasyon Olgusu

Gamze Özsoy[1], Tanıl Kendirli[1], Oktay Perk[1], Ebru Azapağası[1], Serhan Özcan[1], Ufuk Ateş[2], Gülnur Güllü Bahadır[2], Çağdaş Baran[3], Aytaç Yaylacı Göktuğ[4]
[1]Ankara Üniversitesi, Çocuk Yoğun Bakım Bilim Dalı, Ankara
[2]Ankara Üniversitesi, Çocuk Cerrahisi Anabilim Dalı, Anakara
[3]Ankara Üniversitesi, Kalp ve Damar Cerrahisi Anabilim Dalı, Ankara
[4]Ankara Üniversitesi, Çocuk Acil Bilim Dalı, Ankara

Giriş: Pas sökücülerin içerisinde hidroflorik, sülfirik ya da nitrik asit bulunmaktadır. Bunlardan hidroflorik asit (HF) zayıf bir inorganic asittir. HF içilmesi sonucu dirençli ventriküler disritmilere yol açarak ölüme neden olmaktadır. İçerisinde yer alan florid elementinin elektronegatif etkisi çok fazladır. Bu nedenle, Mg ve Ca gibi katyonları önemli ölçüde bağlar. Erişkinlerde bildirilmiş ciddi ve fatal florid zehirlenme olgularının hepsinde de derin hipokalsemi vardır. Bazı olgularda hemodiyalizin yararlı olduğu gösterilmiştir. Bildiğimiz kadarıyla, literatürde bildirilmiş çocuk olgu bulunmamaktadır. Biz burada yanlışlıkla pas sökücü içimi sonrasında, ölümle sonuçlanan dirençli ventriküler fibrilasyon (VF) gelişen bir çocuk olguyu sunmaktayız.

Olgu: 3,5 yaşında kız hasta, evde su şişesinde bulduğu pas sökücüden (Haloteks®) yanlışlıkla içmesi sonucu hastanemiz acil servisine getirilmiş. İlk muayenesinde genel durumu iyi olan hasta koroziv madde alımı olarak değerlendirilmiş ve çocuk cerrahisi servisine yatırılmış. Yaklaşık iki saat sonra ani kardiyak arrest gelişen hastaya CPR başlandı, entübe edildi. Hastanın arrest ritminin VF olduğu görüldü. 2 ve 4 j/kg olmak üzere iki kez defibrilasyon yapıldı. Kalbi normal sinüs ritmine döndü ve çocuk yoğun bakım ünitesine alındı. Ancak tekrar VF 'ye girmesi üzerine KPR' ye başlandı. Aralıklı defibrilasyonlara devam edildi. Dönmemesi üzerine ECMO' ya bağlanması düşünüldü ve ECMO ekibi çağrıldı. KPR' ye devam edildiği sırada entübasyon tüpünden bol miktarda kanlı-köpüklü geleni olması üzerine ciddi düzeyde akciğer ödemine girdiği düşünüldü. Hastaya KPR' nin 80. dakikasında VA ECMO kurulabildi. Ancak ECMO akımı 600-700 ml/dk civarında kaldı, hedeflenen 1500 ml/dk düzeyine çıkamadı. Hastaya 2 saat süreyle KPR yapıldı. 10 kez defibrilasyon uygulandı, 2 kez amiodaron ve 1 kez lidokain bolus yapıldı. Ancak hasta tüm müdahalelere rağmen dönmedi. Pas sökücünün ambalajının üzerinde içerikle ilgili hiç bir bilgi yoktu. Başlangıçta ürünün HF içerdiği bilinmiyordu, daha sonra öğrenildi. Sonuç: Pas sökücü içiminde hidroflorik asit zehirlenmesi akılda tutulmalı ve erken dönemde hemodiyaliz düşünülmelidir.

Anahtar Kelimeler: Hidroflorik asit, pas sökücü, ventriküler fibrilasyon, çocuk

P-184[Çocuk Yoğun Bakım]

Langerhans Hücreli Histiositozlu(Letterer-Siwe) Olguda Toksik Dozda Vinblastin Kullanımına Bağlı Ciddi Steven Jonson Send/Toksik Epidermal Nekroliz Tutulumu

Oktay Perk[1], Tanıl Kendirli[1], Handan Dinçaslan[1], Ebru Azapağası[1], Utku Çağlıyan[1], Onur Yiğit[1], Meral Demir[1], Gülsan Yavuz[2]
[1]Ankara Üniversitesi Tıp Fakültesi, Çocuk Yoğun Bakım BD, Ankara
[2]Ankara Üniversitesi Tıp Fakültesi, Çocuk Onkolojisi BD, Ankara

Giriş: Hemato-Onkolojik hastalıkların tedavisi sırasında kullanılan kemoterapötiklerin standart dozlarda kullanımı sırasında beklenen yan etkileri dışında yanlışlıkla yüksek doz verilmesi durumunda toksik etkileri (zehirlenme) ortaya çıkabilir. Kemoterapötiklerin toksik dozları genellikle ölümcüldür. Burada yanlışlıkla toksik dozda vinblastin verilmesi sonrasında Steven Johnson Sendromu (SJS)/ Toksik Epidermal Nekroliz (TEN) gelişen bir olgu sunulmuştur. Olgu: 20 aylık, erkek hasta Langerhans hücreli Histiositoz (Letterer-Siwe) tanısı ile onkoloji servisinde izlenmekteyken Vinblastin, etoposid ve prednisolondan oluşan tedavi protokolünü alırken 6mg/m2'den alması gerektiği Vinblastini yanlışlıkla 10 katı intravenöz uygulanmış. Aynı gün akşam ateş, bilinç değişikliği ve dekompanze şok bulguları ortaya çıkması nedeniyle çocuk yoğun bakım ünitesine alındı. İzlemde septik şok protokolüne uygun tedavi edilen hasta entübe olması gerekti. Çoklu organ yetmezliği gelişen hasta da 48. Saatten sonra ortaya çıkan perianal, boyun ve aksiler bölgede olan Nikolsky pozitif deride büllöz döküntüsü oldu. Deri biyopsisi SJS/TEN ile uyumlu geldi. Hastaya vinblastin toksistesi için 3 kez plazma değişimi uygulandı ve intravenöz immünglobulin tedavisi verildi. İlacın karaciğerden atılımını arttırmak için fenobarbital başlandı. Mekanik ventilatörde 14 gün kalan hastanın deri lezyonları 15 günde belirgin düzeldi. Hasta 3 haftanın sonunda klinik olarak tamamen düzelerek yoğun bakımdan çıkmıştır. Sonuç: Vinblastin toksisitesi çok ciddi bir durum olup, çoklu organ yetmezliği, SJS/TEN'e neden olabilen hayatı tehdit eden bir durumdur. Vinblastinin vücuttan uzaklaştırılmasında plazma değişimini düşünmek gerekir.

Anahtar Kelimeler: Vinblastin,Langerhans hücreli Histiositoz,Steven Johnson Sendromu (SJS)/Toksik Epidermal Nekroliz (TEN)

P-185[Çocuk Yoğun Bakım]

Çocuk Yoğun Bakımda Canlandırma Uygulanan Hastalarda Geri Dönüşü Ve Nörolojik Hasarı Etkileyen Faktörlerin Belirlenmesi

Sinem Akyol Nalçacı[1], Tanıl Kendirli[2], Sefa Ahmetzade[3], Reşad Tağıyev[4], Oktay Perk[2], Betül Yüzer Dünya[1]
[1]Ankara Üniversitesi Tıp Fakültesi Çocuk Sağlığı ve Hastalıkları, Ankara
[2]Ankara Üniversitesi Tıp Fakültesi Çocuk Yoğun Bakım, Ankara
[3]İstanbul Üniversitesi Cerrahpaşa Tıp Fakültesi Çocuk Sağlığı ve Hastalıkları, İstanbul
[4]İstanbul Üniversitesi Tıp Fakültesi Çocuk Sağlığı ve Hastalıkları, İstanbul

Giriş-Amaç: Çocuklarda kardiyopulmoner arrest; ölüm ya da nörolojik sekel ile sonuçlanan acı bir olaydır. Bu çalışmanın amacı bünyesinde üçüncü basamak Çocuk Yoğun Bakım Kliniğini barındıran Ankara Üniversitesi Tıp Fakültesi Çocuk hastanesinde KPR yapılan hastalarda sağkalım oranlarına ve nörolojik hasara etki eden faktörleri belirlemektir. Gereç ve Yöntem: Prospektif olarak planladığımız bu çalışmaya Ocak 2015-Ocak 2016 tarihleri arasında arrest olup KPR yapılan hastalar alınmış, bu hastaların yaşı, temel hastalığı, arrest nedeni, KPR uygulanma süresi, canlandırmaya nerede başlandığı, arrest sonrası laboratuar değerleri, canlandırma sırasında yapılan monitörizasyonlar ile sağ kalım ve nörolojik sekel arasındaki ilişkiyi belirlemek amaçlanmış-

tır. İlk müdahale sonrası sağ kalan hastalarda Pediatric Logistic Organ Dysfunction skoru (PELOD) ve Pediatric Risk of Mortality III (PRISM) hesaplanmıştır. Post arrest tedavileri bolus sıvı tedavisi, inotroplar (adrenalin, dopamin, dobutamin, noradrenalin, milrinon, terlipressin) ve beyin ödemi tedavileri olarak kategorize edilmiştir.

Bulgular: Çalışmaya 59 hasta alındı. Hastaların yaş ortalaması 44,58 ay (min:1, maks:204), bunların %40'ı 1 yaşın altındaydı. Hastaların %58'inde arrest nedeni şok iken %38'inde solunumsal nedenlerdi. Hastaların %67'sinde kardiyopulmoner arrest Mekanik Ventilatör (MV) izlemi sırasında gerçekleşti. Ortalama canlandırmaya başlama süresi 6 sn, ortalama KPR süresi 10 dk (min:2, maks:60) olarak saptandı. Hastaların %82'si ilk müdahale sonrası hayata döndü. Canlandırma sonrası dönen hastalarda 28. Gün yaşam oranları ise %70 idi. Resüsitasyon zamanı uzadıkça ve PELOD skoru arttıkça sağ kalımın azaldığı görüldü (p=0,001). Sağ kalan hastaların %62'sinin nörolojik sekelsiz olduğu saptandı.

Sonuç: Kardiyopulmoner arrest olan çocukların arrest sonrası hayata dönme ve sekelsiz iyileşme oranları hastane içi arrestlerde yeterli ekipman ve deneyimli resüsitasyon ekibi ile oldukça yüksektir. Bu nedenle asistan hekim ve hemşirelere iyi bir resüsitasyon eğitimi vermek büyük önem arz etmektedir.

Anahtar Kelimeler: arrest, KPR, nörolojik sekel

P-186[Çocuk Yoğun Bakım]
Extubasyon Sonrası Nadir Komplikasyon: Post Obstruktif Akciğer Ödemi

Gizem Altunordu[1], Mehmet Arda Kılınç[2], Ali Yurtseven[3], Ferda Gürkan[1], Bülent Karapınar[2]
[1]Ege Üniversitesi Pediatri Ana Bilim Dalı, İzmir
[2]Ege Üniversitesi Çocuk Yoğun Bakım Bilim Dalı, İzmir
[3]Ege Üniversitesi Çocuk Acil Bilim Dalı, İzmir

Postobstrüktif pulmoner ödem üst hava yolu obstrüksiyonu komplikasyonudur. Akut üst solunum yolu tıkanıklığı sonrası veya kronik üst solunum yolu tıkanıklığının rahatlaması sonrası gelişmektedir. Patofizyolojide artmış negatif intratorasik basınç sonucu kalbe venöz dönüşü arttırır, sol atriuma kanın drenajını azaltır, dolayısıyla pulmoner yatakta hidrostatik basınç artar ve alveollere transüdasyon gelişmesidir. 1,5 yaşında erkek olgu;Fasülye ile oynarken aniden morarama, öksürük yakınması ile dış merkeze başvurmuş. Desatürasyon sonrası acil bronkoskopiye alınmış. Sağ ana bronşta yabancı cisim görülmüş ancak çıkarılamaması nedeniyla tarafımıza sevk edildi. Yoğun bakım kabulünde VS:36,3 derece KN:163/dk SS:34/dk SAT:%80 entübe, GKS:E1M3Ve, sağda solunum seslerinde azalma mevcuttu. AC grafisinde sağ AC kapalı olduğu görüldü. Çocuk cerrahisi tarafından acil bronkoskopi ile yabancı cisim çıkarıldı. Bronkoskopi sonrası Ac grafisinde sağ AC de havalandığı görüldü. İzlemde solunum sıkıntısı, bronkospazmı ve respiratuar asidozu olan olgunun çekilen AC grafisinde bilateral infiltrasyon görüldü. Hasta postopstruktif pulmoner ödem olarak değerlendirildi. Mekanik ventilasyon desteğine devam edildi. İzlemde bulguları düzelen hasta 1 gün sonra ekstübe edildi. Postobstrüktif pulmoner ödem nadir ancak hayati tehdit eden bir durumdur.Tedavi temelde pozitif basınçlı veentilasyon ve oksijenizasyondur.

Anahtar Kelimeler: extubasyon,komplikasyon,akciğer ödemi

P-187[Çocuk Yoğun Bakım]
Nadir Görülen Bir Mikroorganizma: Raoultella ornithinolytica

Gizem Altunordu[1], Mehmet Arda Kılınç[2], Ferda Gürkan[1], Ali Yurtseven[3], Bülent Karapınar[2]
[1]Ege Üniversitesi Pediatri Ana Bilim Dalı, İzmir
[2]Ege Üniversitesi Çocuk Yoğun Bakım Bilim Dalı, İzmir
[3]Ege Üniversitesi Çocuk Acil Bilim Dalı, İzmir

Raoultella ornithinolytica, enterobakter ailesinden aerobik, gram negatif kapsüllü, laktoz ve indol pozitif bir basildir. Bakteriyemiye neden olup fatal seyredebilmektedir. Fenotip olarak klebsiella ailesine benzemesi tanısal anlamda zorluğa neden olmakta ve üremeler klebsiella olarak bildirilebilmektedir. Bu olguda aplastik anemi öyküsü olan; acile ateş,kusma, halsizlik yakınması ile başvurmuş bir hastada katater enfeksiyonu etkeni olarak R.ornithinolytica sunulmuştur.
14 yaşında kız olgu; Aplastik anemi tanısıyla çocuk hematoloji bölümü tarafından takipli başvuru günü başlayan 39,2 dereceye varan ateş, kusma,halsizlik ve öksürük yakınması ile acil servisimize başvurdu. Fizik muayenede VS:39 derece KN:134/dk solunum sayısı:20/dk KB:120/60 mmHg sistem bakıları olağan olarak değerlendirildi. Katateri mevcuttu. Laboratuvar incelemelerinde lökosit:250/mm3 nötrofil sayısı:60 hemoglobin:9,1 gr/dl trombosit:15000 10^3/µL CRP:7,5 mg/dl saptandı. Febril nötropeni tanısıyla çocuk hematoloji servisine yatırılarak piperasilin-tazobaktam, amikasin,GCSF tedavisi başlandı. İzlemde hipotansiyonu gelişen olgu yoğun bakım ünitesine yatırılarak çoklu inotrop tedavisi uygulandı. Antibiyoterapisi vankomisin, amikasin, meronem, vorikonazol olarak değiştirildi. Katater kültüründe raoultella üremesi saptanan olgunun antibiyoterapisi meronem -amikasin olarak devam edilmiştir. 3 gün yoğun bakım yatışı sonrası tedavisine ç. hematoloji servisinde devam edilmiştir. Kontrol kültürlerinde üreme saptanmamıştır. Raoultella ornithinolytica literatürde %80 amoksisilin, %17 amoksisilin klavulonik asit %10 3. kuşak sefalosporin,%12 kinolon,%13 co-trimaksazol,%15 piperasilin tazobaktam, %7 aminoglikozid, %7 karbapenem direnci bildirilmiştir. Yüksek mortaliteye sahip özellikle altta yatan diyabetus mellitus, immunyetmezlik, malignite, safra yolu patolojisi olan hastalar ve üriner katater, mekanik ventilasyon, venöz katateri olan hastalarda akılda bulundurulmalı ve uygun antibiyotik tedavisi uygulanmalıdır.

Anahtar Kelimeler: immun yetmezlik, sepsis, nadir mikroorganizma

P-188[Çocuk Yoğun Bakım]
İnfluenza A'ya Bağlı Fulminan Miyokardit; Bir Olgu ile

Feyza İnceköy Girgin, Nilüfer Yalındağ Öztürk
Marmara Üniversitesi, Çocuk Yoğun Bakım Bilim Dalı, İstanbul

Giriş: İnfluenza A çocuklarda ani ortaya çıkan, kendiliğinden iyileşen ve nadir olarak komplikasyonlarla seyreden bir hastalık tablosuna neden olur. En sık görülen komplikasyonu pnömonidir. Miyokardit, bu enfeksiyonun daha nadir bir komplikasyonu olmakla birlikte, gelişebilen ağır klinik seyri nedeni ile önemlidir.

Olgu: 6 yaşında kız hasta 5 gün önce başlayan boğaz ağrısı nedeniyle bir sağlık kuruluşunda verilen oral antibiyotik tedavisinden iki gün sonra eklenen karın ağrısı, ishal ve kusma şikayetleri nedeni ile acil polikliniğimize başvurdu. Dehidrate ve şok bulguları olan hasta; sıvı yüklemesi sırasında ve sonrasında izlemi esnasında iki kez senkop geçirdi. Kapiller dolum zamanı >4 sn, hipotansif ve dudaklarda siyanozu olan hastaya yapılan ekokardiyografide miyokardit ve ejeksiyon fraksiyonu % 26 olarak saptandı. Dopamin ve dobutamin desteği altında hipotansiyonu derinleşen, periferik nabızları zayıf olan, bilinç bulanıklığı olan, solunumu yüzeyelleşen hasta pediatri yoğun bakıma kabul edildi. Geliş anında solunumu yüzeyel, hipotansif, taşikardik,

periferik dolaşımı bozuk, dudaklar siyanoze olan hasta entube edilerek mekanik ventilatöre bağlandı. Aldığı inotrop tedaviye milrinon eklendi. Hastanın inotrop desteği altında taşikardik, hipotansif,periferik dolaşımı kötü, kalp yetmezliği bulgularının derinleşmesi ve düşük kalp debisi nedeniyle ekstrakorporeal membran oksijenasyonu (ECMO) desteğine alındı. Pupilleri fiks dilate olan ve ışık refleksi alınamayan hastaya üçlü inotrop desteği, seftriakson ve teikoplanin başlandı. Nazofarinks sürüntü kültüründe İnfluenza A saptanan hastaya oseltamivir başlandı. Nörolojik muayenesinde düzelme olmayan, çoklu organ yetmezliği gelişen ve kliniği gittikçe bozulan hasta 5. günde eksitus ilan edildi.

Tartışma: İnfluenza A virüsü enfeksiyonunun nadiren komplikasyon geliştirdiği ve en sık komplikasyonunun pnömoni olduğu bilinmektedir. Miyokardit gelişimi nadir olmasına rağmen ölümcül olması açısından önemlidir. Virüs saptanan veya şüphesi olan hastalarda komplikasyon ve mortalite riski yüksek olması durumunda antiviral tedavi olarak oseltamivir önerilmektedir. Olgumuzda gribal enfeksiyon bulgularını takiben gelişen akut solunum sıkıntısı ve ateşle uyumsuz taşikardide miyokarditin de akla getirilmesi; acil müdahale ve yoğun bakım şartlarına rağmen prognozun ciddiyetini vurgulamayı amaçladık.

Anahtar Kelimeler: çocuk, influenza A, miyokardit

P-189[Çocuk Yoğun Bakım]

Ateş ve Transaminaz Yüksekliği ile Gelen ve Hidropik Safra Kesesi Olan Hastada Ayırıcı Tanı: Kawasaki !!!

Feyza İnceköy Girgin, Nilüfer Yalındağ Öztürk
Marmara Üniversitesi, Çocuk Yoğun Bakım Bilim Dalı, İstanbul

Giriş: Safra kesesi hidropsu çocuklarda birçok sistemik hastalığa eşlik edebilir. Kawasaki sendromu bu hastalıklardan bir tanesidir; safra kesesi hidropsu ile birlikteliği % 5 oranında görülmektedir. Olgumuzu safra kesesi hidropsu ile gelen hastalarda ayırıcı tanıda Kawasaki sendromunun akla getirilmesi gerektiğini hatırlatmak amacıyla sunmayı amaçladık.

Olgu: 4 yaşında kız hasta 4 gün önce başlayan ateş ve halsizlik şikayeti ile bir sağlık kuruluşuna başvurmuş ve oral antibiyotik tedavisi kullanmıştı. Şikayetleri gerilemeyen ve kusmaları başlayan hastanın aynı merkeze ikinci başvurusunda karaciğer enzimleri, bilirubinleri ve lipaz değeri yüksek bulunarak pankreatit ön tanısı almıştı. Hipotansiyonu ve taşikardisi gelişen hasta yoğun bakım ünitemize devralındı. Geldiğinde genel durumu kötü, taşikardik, hipotansif, 37,5 C subfebril ateşi vardı. Bilinci açık, cilt ve skleralar ikterik idi. Üst ekstremite distalllerinde kutis marmaratusu mevcuttu. Sağ üst kadranda hassasiyeti mevcuttu. Hemodinamisi stabildi, döküntüsü, lenfadenopatisi ve organomegalisi yoktu. Karaciğer enzim, bilirubinler ve lipazı dışında diğer laboratuvar tetkikleri normaldi. Pankreatit ve sepsis ön tanılarıyla yatırılan hastaya inotrop desteği verildi. Geldiğinde geniş spektrumlu antibiyotik tedavisi alıyordu. Tanıya yönelik olarak yapılan incelemelerinde viral seroloji normal olarak geldi. Kültürlerinde üreme olmadı. Batın ultrasonografisi normaldi. Batın tomografisinde hidropik safra kesesi saptandı. Batın MR görüntülemesinde pankreas sınırlarında diffüz genişleme ve otoimmün pankreatitle uyumlu bulgular saptandı. Yatışının ikinci gününde bacak ağrısı başlayan hastanın her iki diz çevresinde ısı artışı haricinde muayenesi doğaldı. Otoimmün paneli gönderildi, normal olarak geldi. Amilaz ve lipaz ilk iki gün yükselme trendinde iken, üçüncü gün düşmeye başladı. Sol gözde konjunktival hemoraji gözlendi. Ön tanılarında Kawasaki ve endokardit düşünülmesi üzerine yapılan ekokardiyografik değerlendirmesi normal olarak bulundu. Artaljisi azalarak kaybolan hastanın konjunktiviti devam etti. Atipik multisistemik bulguları nedeniyle Kawasaki ön tanısı alan hastaya intravenöz immunglobulin ve aspirin tedavisi başlandı. Klinik bulguları giderek gerileyen hasta 15. günde taburcu edildi.

Sonuç: Kawasaki bütün organları etkileyebilen sistemik bir vaskülit tablosudur. Direkt hiperbilirubinemi ve sarılık hastalıkta nadir görülen bulgulardandır. Karaciğer tutulumu sadece transaminaz yüksekliği olarak bulgu verebileceği gibi akut kolestatik hepatit ve safra kesesi hidropsu ile de karşımıza çıkabilmektedir. Hidropik safra kesesi olan ateşli hastalarda kawasakinin akla getirilmesi, tanı ve tedavinin gecikmemesi açısından önemlidir.

Anahtar Kelimeler: Ateş, çocuk, hidropik safra kesesi, kawasaki

P-190[Çocuk Yoğun Bakım]

Senkop ve Solunum Arresti ile Prezente Olan ve Etyolojisi Belli Olmayan Bir Transvers Miyelit Olgusu

Feyza İnceköy Girgin[1], Nilüfer Yalındağ Öztürk[1], Dilşad Türkdoğan[2]
[1]Marmara Üniversitesi Tıp Fakültesi, Çocuk Yoğun Bakım Bilim Dalı, İstanbul
[2]Marmara Üniversitesi Tıp Fakültesi, Çocuk Nöroloji Bilim Dalı, İstanbul

Giriş: İltihabi nitelikteki omurilik hastalıkları miyelit adı altında toplanmakta; tutulumun nedeni, tipi ve özelliklerine bağlı olarak ta farklı sınıflandırmalar yapılmaktadır. Viral, bakteriyel, neoplastik ve otoimmün miyelitler bunlardan bazılarıdır. Elde olan olanaklar ve çalışılabilen tetkiklerle sınıflandırılmaya çalışılsa da etyoloji olgumuzda olduğu gibi her zaman açık olmayabilir.

Olgu: 14 yaşında Suriye'li kız hasta ani bayılma ve sonrasında güçsüzlük şikayeti ile başvurduğu sağlık merkezinde gelişen solunumsal arrest sonrasında entübe edilerek hastanemize sevk edilmişti. Geldiğinde bilinci açık, komutlara kaşlarını kaldırarak veya yüz buruşturarak yanıt veriyordu. Extremite hareketsiz olup kas gücü dört ekstremitesinde de 0/0 idi. Tam kan sayımı, biyokimyasal parametreleri ve enflamasyon markerları normaldi. Kreatinini de 2. günde 0,3 mg/dl'ye geriledi. İdrar çıkışı normaldi. Lomber ponksiyonu beyin omurilik sıvısı(BOS) gelmemesi nedeniyle 3 kez tekrarlandı, çok az örnek alınabildi. Basıncı ve biyokimyası normaldi, hücre saptanmadı. BOS kültüründe üreme olmadı, enterovirus negatif sonuçlandı. Hasta 2. günde ekstübe edilerek noninvazif mekanik ventilasyon desteğinde izlendi. Batın ultrasonografisi, kontrastlı torakal magnetik rezonans(MR), kraniyal bilgisayarlı tomografi (BT), kranial MR, ve orbital MR görüntülemeleri normaldi. Servikal kontrastlı tomografide ön boynuzda postenfeksizyöz (polio?) ile uyumlu olabilecek, myelit düşündüren kontrast tutulumu vardı. Vasküler bir patoloji saptanmadı. Bakteriyel enfeksiyon ve mycoplasma'ya yönelik olarak antibiyoterapileri, herpese yönelik asiklovir, polio olabileceği düşünülerek intravenöz immünglobulin tedavisi başlandı. Polioviruse yönelik soğuk zincirde gönderilen dışkı örnekleri ve CMV serolojisi negatif olarak geldi. Otoimmün tetkiklerin gönderilmesi planlandı ancak hastanın Suriye'li olması nedeniyle maddi imkansızlıklar yüzünden gönderilemedi. Plazmaferez ve pulse steroid de uygulanan hastanın üst ekstremitede minimal parmak hareketleri gözlendi, kas gücü 1/5 olarak servise devredildi. Servisteki 20 günlük izleminde klinik olarak herhangi bir değişiklik olmadı. Son muayene bulgularında halen 0/5 tam plejik olan, sadece distallerde 1/5 şeklinde kas gücü ile taburcu edildi. Hasta kontrollerine gelmedi, 1. ve 3. ayda telefon ile ailesine ulaşılıp tercüman aracılığıyla bilgi alındı. Hastanın ellerini hareket ettirebildiği ancak yemeğini yiyemediği, bacaklarını oynatamadığı, sürekli yatar pozisyonda olduğu öğrenildi.

Sonuç: Transvers miyelitlerde klinik çok hızlı ortaya çıkıyorsa ve nörolojk kayıp ağırsa prognoz daha kötü olmaktadır. Yaklaşık olarak hastaların üçte biri sekelsiz iyileşmekte, üçte biri orta derecede sekelli, diğer üçte biri ise ağır nörolojik sekellerle iyileşme göstermektedir. Olgumuzda ani ortaya çıkan klinik ve ağır bulgular; yapılan tedavilerin minimal klinik düzelme ve ağır sekelli olarak sonuçlanmasına neden olmuştur.

Anahtar Kelimeler: çocuk, transvers miyelit, yoğun bakım

P-191[Çocuk Yoğun Bakım]

Akrep Sokmasına Bağlı Kardiyojenik Pulmoner Ödemin Tedavisinde Non-invasiv Mekanik Ventilasyon Uygulaması

Ayhan Yaman[1], Sadettin Sezer[2], Bülent Filik[1], Faruk Barlık[1]
[1]Gaziantep Cengiz Gökçek Kadın Doğum ve Çocuk Hastalıkları Hastanesi, Çocuk Yoğun Bakım Ünitesi, Gaziantep
[2]Gaziantep Cengiz Gökçek Kadın Doğum ve Çocuk Hastalıkları Hastanesi, Çocuk Kardiyoloji

Giriş: Akrep sokması ciddi, hayatı tehdit edebilen acil bir durumdur ve özellikle çocukluk çağında ölümcül olabilir. Akrep sokması olguları ülkemizin özellikle Güneydoğu Anadolu bölgesinde ve yaz aylarında sıkça görülmektedir. Akrep sokması lokal reaksiyonlardan, ciddi nörolojik, hematolojik, solunumsal ve kardiyovasküler kollapsa kadar değişen çeşitli etkilere neden olabilmektedir. Kardiyovasküler toksik etkiler ve akut akciğer ödemi akrep sokmasının hayatı tehdit eden en önemli komplikasyonlarıdır ve akrep sokması sonrasında ölümlerin en sık nedenleridir. Burada noninvasiv mekanik ventilasyon ile tedavi edilen akrep sokmasına bağlı akut akciğer ödemi ve kalp yetmezliği gelişen bir olgu sunulmuştur.

Vaka: 12 yaşında kız hasta, akrep sokması sonrası kusma, solunum sıkıntısı ve terleme şikayetleriyle acil servisimize başvurdu. Hasta akut solunum yetmezliği tanısıyla çocuk yoğun bakım ünitesine kabul edildi. Yoğun bakıma kabulündeki fizik muayanesinde taşikardisi ve takipnesi vardı. Kan basıncı 126/81 mmHg idi. Bilateral krepitan ralleri vardı. Galo ritmi ve 2/6 sistolik üfürümü mevcuttu. Hastanın çekilen PAAC grafisinde akciğer ödemi ile uyumlu görünümü mevcuttu. Hastanın Eko kardiyografisinde: miyokard kasılmasının iyi olmadığı, ejeksiyon fraksiyonu %40 olduğu ve kalp yetmezliği ile uyumlu olduğu belirtildi. Hastaya 10mcg/kg/dk' dan dopamin ve dubotamin infüzyonu başlandı. Lasiks iv puşe verildi. Hastaya solunum desteği olarak noninvasif mekanik ventilasyon desteği BiPAP ile sağlandı. Solunum sayısı 20/dk, IPAP 14 cm H2O, EPAP 7 cmH2O ayarlandı. BiPAP sonrası 6. saatte bakılan kontrol paac grafisinde belirgin düzelme olduğu görüldü. Aralıklı BiPAP desteğine devam edildi. Yatışının 2. gününde kontrol paac grafisinde akciğer ödemi tamamen kaybolmuştu. BiPAP desteği kesildi. Hastanın inotrop desteği kademeli azaltıldı. Yoğun bakıma yatışının 6. gününde servise devredildi. Hastaneye yatışının 9. gününde evine şifa ile taburcu edildi.

Sonuç: Akrep sokması vakaları bölgemizde çok sık görülmektedir. Çocuk yoğun bakım ünitelerinde farklı endikasyonlarla noninvasiv kullanımı giderek artmaktadır. Akrep sokmasına bağlı akciğer ödeminde noninvasiv mekanik ventilasyon desteği literatürde çok az bildirilmiştir.

Anahtar Kelimeler: Akrep sokması, akciğer ödemi, kalp yetmezliği, noninvasiv mekanik ventilasyon

P-192[Çocuk Yoğun Bakım]

DVVHDF ile Düzelen İnsülin Tedavisine Dirençli ve Ağır Komplike Diyabetik Ketoasidoz Olgusu

Ayhan Yaman, Bülent Filik, Faruk Barlık
Gaziantep Cengiz Gökçek Kadın Doğum ve Çocuk Hastalıkları Hastanesi, Çocuk Yoğun Bakım Ünitesi, Gaziantep

Giriş: Diyabetik ketoasidoz (DKA) tip 1 diyabetes mellituslu çocukların %10-70'inde görülmektedir. DKA'un en önemli komplikasyonu beyin ödemi olmakla beraber, hipokalemi, hipofosfatemi, hipoglisemi, tromboz, rabdomiyoliz, akut pankreatit, akut böbrek yetmezliği ve sepsis ile komplike olabilir. Akut böbrek yetmezliği çocuklarda nadir görülen bir komplikasyon olmakla beraber %50 mortal seyretmektedir. Burada devamlı venovenöz hemodiyafiltrasyon (DVVHDF) ile tedavi edilen hipofosfatemi, akut solunum yetmezliği, rabdomiyoliz, dirençli asidoz, koma ve akut böbrek yetmezliği ile komplike olmuş bir DKA'lu olgu sunulmuştur.

Olgu: 13 yaşında erkek hasta, son 3-4 gündür varolan çok su içme, çok idrara çıkma, kusma, karın ağrısı, bilinç değişikliği ve solunum sıkıntısıyla başvurdu. Son 1 haftada 5 kg kilo kaybı olmuş. Hastanın yoğun bakıma kabulünde genel durumu kötü ve bilinç letarjikti. Takipnesi ve taşikardisi vardı. Kan şekeri: 605mg/dL kan gazında: pH6.97, hco3:3 mmol/L, pCO2:13 mmHg, PO2:67 mmHg, BE:-27, laktat:1.2. Hasta diyabetik ketoasidoz nedeniyle çocuk endokrinoloji bölümüne danışıldı. Tedavisi düzenlendi. Bu arada hastanın yatışında hipofosfatemisi, rabdomiyolizisi ve akut böbrek yetmezliği vardı. Uygun medikal tedaviye rağmen hastanın kliniği toparlamadı. Hastada akut solunum arresti gelişti. Hasta entübe edildi. Hastanın kraniyal tomoğrafisinde beyin ödemi yoktu. Uygun sıvı ve insülin tedavisine rağmen yoğun bakıma yatışın 36. saatinde halen derin metabolik asidozu vardı. Bu arada hastanın kreatini 2.6 mmol/L ye kadar yükseldi. Hastaya hemodiyafiltrasyon yapılmasına karar verildi. Hastaya sağ subklavian 11.5 fr hemodiyaliz katateri yerleştirildi. Hastaya M100 membran ile devamlı venovenöz hemodiyafiltrasyon başlandı. Hastanın 4. Saatte bakılan kan gazında asidozu tamamen düzelmişti. Hastanın yatışından itibaren var olan ensefalopatisi düzeldi. Hasta DVVHDF'un 4. saatinde spontan extube oldu. Hemodiyafiltrasyon tedavisi 12. saatte böbrek fonksiyon testlerinin düzelmesi ve asidozunun tamamen düzelmesi nedeniyle sonlandırıldı. Hasta yatışının 4. Günü çocuk endokrinoloji servisine devredildi. 9. günde hasta evine taburcu edildi.
Sonuç: Oldukça komplike seyreden diyabetik ketoasidozlu bu olgumuzda uygun sıvı ve insülin tedavisine rağmen hastada klinik düzelme olmadı. Devamlı venovenöz hemodiyafiltrasyon ile hasta etkin bir şekilde tedavi edildi. Literatürde diyabetik ketoasidozlu çocuk hastalarda hemodiyafiltrasyon tedavisi ile ilgili yayın çok azdır.

Anahtar Kelimeler: Diyabetik ketoasidoz, hipofosfatemi, akut böbrek yetmezliği, devamlı venovenöz hemodiyaliz

P-193[Çocuk Yoğun Bakım]

Kronik Başağrısı ve Fasiyal Palsi ile Gelen Çocukta Ayırıcı Tanı: Kist Hidatik !!!

Feyza İnceköy Girgin, Nilüfer Yalındağ Öztürk
Marmara Üniversitesi Tıp Fakültesi, Çocuk Yoğun Bakım Bilim Dalı, İstanbul

Giriş: İnsan ekinokokkozisi (kist hidatik), bir tenyanın neden olduğu nadir zoonotik bir enfeksiyondur. Karaciğer ve akciğerler en fazla etkilenen organlardır. Dikkatle tedavi edilmezse beyin tutulumu nadir ve potansiyel olarak ölümcüldür. Serebral multikistik hidatik olgumuzu nörolojik acil bir durum olması nedeniyle sunmayı amaçladık.

Olgu: 9 yaşında erkek hasta başağrısı ve yüzünde farkedilen asimetri nedeniyle bize başvurdu. 2 yıl önce ellerde sıçrama hareketi başlayan, 1 yıldır da yürüme güçlüğü olan hastanın ekstremite ile ilgili yapılan tetkikleri normal çıkmış. 1 aydan beri baş ağrısı nedeniyle sinüzit tedavisi almış. Fizik muayenesinde bilinç açık, sol fasial asimetri, santral paralizi,kas gücü sağ üst ekstremitede 3/5 ve sağ alt ekstremitede 4/5 idi. Rutin laboratuvar testleri eozinofili de dahil olmak üzere normaldi. Kranyal bilgisayarlı tomografi çekilerek boyutları 10x10x9 cm ile 4x4x3 cm arasında değişen altı adet serebral yerleşimli kist saptandı. Akciğer ve kemik grafileri, batın ultrasonografisi normal bulundu. MR incelemesinde sol ventrikül duvarında bir adet rüptüre ve aort bifurkasyonunda bir adet kist saptandı. Kist hidatik hemaglütinasyon testi negatif idi. Primer intrakraniyal kist hidatik düşünülen hasta ameliyat edilerek, 6 adet şeffaf duvarlı, içi sıvı dolu kist 5'i total, 1 tanesi rüptüre olarak eksize edildi. Herhangi bir anafilaktik reaksiyon gelişmedi. Alınan materyalin histopatolojik incelemesi kist hidatikle uyumlu bulundu. Albendazol (15 mg/kg/gün, 2 dozda) tedavisi başlandı. Ameliyattan bir gün sonra hastanın fasial asimetrisi düzeldi ve kas gücü kaybı geriledi. 3. ve 6. ay kontrollerinde fizik muayenesi normal olarak değerlendirildi.

Tartışma: Kist hidatik, parazit hastalıklarının endemik olduğu bölgelerde sık görülen bir hastalıktır. Kistler değişik organlara yerleşerek kitle etkisi ile semptomlara yol açar. Serebral tutulum genel olarak nadir görülmekle birlikte çocuklarda daha sıktır. Semptom gelişimi yavaştır, intrakranial basınç artışına bağlı olarak geç dönemde görülür. Ülkemiz gibi hayvancılığın yaygın olduğu ülkelerde, endemik bölgelerde yaşayan çocuklarda nörolojik bulgularla gelen hastalarda tanıda intrakraniyal kist hidatik te akla getirilmelidir.

Anahtar Kelimeler: başağrısı, çocuk, fasiyal palsi, kist hidatik

P-194[Çocuk Yoğun Bakım]

Dekompanse Obstriktif Şok ile Başvuran Konjenital Diyafram Hernili Bir Olgu

Ayhan Yaman[1], Sedat Sımsık[2], Varol Alagöz[3]
[1]Gaziantep Cengiz Gökçek Kadın Doğum ve Çocuk Hastalıkları Hastanesi, Çocuk Yoğun Bakım Ünitesi, Gaziantep
[2]Gaziantep Cengiz Gökçek Kadın Doğum ve Çocuk Hastalıkları Hastanesi, Çocuk Cerrahi
[3]Gaziantep Cengiz Gökçek Kadın Doğum ve Çocuk Hastalıkları Hastanesi, Çocuk Sağlığı ve Hastalıkları

Giriş: Konjenital diyaframa hernisi (KDH), diyaframda bir defektin bulunduğu doğumsal bir anomalidir. KDH'nin %95'inden fazlasını Bochdalek hernisi, geri kalanlarını Morgagni hernisi ve diğer nadir tipler oluşturur. Konjenital diyafragma hernileri özellikle doğumdan sonra ilk saatlerde yada ilk bir ay içinde tanı alır. Yenidoğan döneminden sonra tanı alan konjenital diyafragma hernilerine geç başvurulu konjenital diyafragma hernisi olarak adlandırılır ve nadir bir durumdur. İnfantlarda solunum sistemi semptomları ön planda iken daha büyük çocuklarda gastrointestinal sistem belirtiler daha sık görülmektedir. Burada obstriktif şok tablosuyla yoğun bakım ünitemize başvuran bir konjenital diyaframa hernisi olgusu sunulmuştur.

Vaka: 8 yaş 7 aylık erkek hasta, bir gün önce kusma, solunum sıkıntısı ve sol yan ağrısı şikayetiyle acil polikliniğine başvurmuş. Batın usg ve direkt grafisi normal değerlendirilmiş eve gönderilmiş. Hastanın şikayetlerinin artması ve genel durumunun kötüleşmesi üzerine hasta çocuk yoğun bakıma kabul edildi. Yoğun bakıma kabulde hastanın genel durumu çok kötü bilinci letarjik idi. Takipneik, dispneik, taşikardik idi. Retraksiyonları mevcuttu. Siyanozu vardı. Dolaşımı çok kötüydü. Kan basıncı 74/36mmHg, cutis marmaratusu mevcuttu. Kapiller refil zamanı 10 saniye. Periferik nabızlar alınmıyordu. Santral nabızları zayıftı. Saturasyonu rezervuarlı maske 92. Dinlemekle sol ac e hava girişi yok. Kalp sesleri sağda duyuluyordu. PAAC grafisinde hastanın sol hemitoraksta kitle, efüzyon ile uyumlu görünümü mevcuttu. İlk kan gazında pH:7.17, HCO3: 8mmol/L, PCO2:16mmHg, PO2: 56mmHg, BE:-27 mmol/L, laktat:12 mmol/L geldi. Hastaya acil toraks ct çekildi. Efüzyon lehine yorumlandı. Hastaya torasentez yapıldı. Geleni olmadı. Hastaya nazogastrik sonda takıldı. 2 litre kahve telvesi şeklinde geleni oldu. Mide dekompresyonu sonrası hastanın solunumu ve kliniği toparladı. Sol hemitorakstaki kitle? Efüzyon? görüntüsü belirgin azaldı. Kontrol amaçlı nasogastrikten mideye hava verildi. Kontrol paac grafisinde hava dolu mide sol hemitoraksta görüldü. Hastada konjenital diyaframa hernisi düşünüldü. Çocuk cerrahi ile konsulte edildi. Diyaframa hernisi nedeniyle acil operasyona alındı. Yatışının 4.saatinde nazogastrik ile mide dekompresyonu yapıldıktan sonra hastanın solunumu rahatladı. Dolaşımı düzeldi. Şok tablosu düzeldi. Kontrol kan gazı pH: 7.40, hco3: 17, be: -5, laktatı: 1.6 ya düştü. İnotrop başlanmadı. Hasta operasyon için cerrahiye devredildi. İntraoperatif muayenesinde diyaframdaki defektten dalağın tamamı ve midenin bir kısmının sol toraks boşluğunda olduğu görüldü. Mide ve dalak karın içindeki anatomik bölgelerine yerleştirildi. Diyaframdaki defekt onarıldı. Postoperatif herhangi bir komplikasyonu olmayan hasta yatışının 6. günü evine şifa ile taburcu edildi.

Sonuç: konjenital diyaframa hernileri geç yaşlarda da ortaya çıkabilir. Obstriktif şok ile başvuran bu hastamızda erken tanı konularak hızlı dekompresyon ile hastanın şok tablosu düzeldi.Hasta opere edilerek diyaframa hernisi onarıldı.

Anahtar Kelimeler: Solunum sıkıntısı, konjenital diyaframa hernisi, obstriktif şok, çocuk

P-195[Çocuk Yoğun Bakım]

Akondroplazi ve Ölüm ! Atlantoaksiyel Subluksasyon; Bir Olgu ile

Feyza İnceköy Girgin, Nilüfer Yalındağ Öztürk
Marmara Üniversitesi Tıp Fakültesi, Çocuk Yoğun Bakım Bilim Dalı, İstanbul

Giriş: İskelet displazileri, kemik ve kıkırdak gelişimi ve büyümesinin normalden farklı olduğu ve boy kısalığı ile karakterize olan,bir genetik hastalık grubudur. Servikal vertebralar, kranyoservikal stenoz, atlantoaksiyal dislokasyon gibi ani ölüm riski olan patolojiler açısından incelenmelidir.

Olgu: 1,5 yaşında akondroplazi tanılı kız hasta bir sağlık merkezinde yüzüstü pozisyonda yatarak fizyoterapi yapıldığı esnada aniden morarma ve sonrasında arrest olması nedeni ile acil polikliniğimize sevk edilmişti. Gelişinde spontan solunumu olmayan ve kalp tepe atımı alınamayan hasta 5 dakika kardiyopulmoner resussitasyon uygulandıktan sonra; kalp tepe atımı ve solunumu dönmesi üzerine yoğun bakım ünitemize alındı. Mekanik ventilatöre bağlanarak solunum desteği sağlanan hastanın genel durumu kötü, cilt rengi soluk, kapiller dolum zamanı >4 sn idi. Servical vertebral tomografisinde vertebra korpus yüksekliğinde azalma, vertebra korpuslarında anteriorda gagalaşma, C2 vertebra korpusu anteriora deplase, dens anteriora deplase, atlantoaksiyel dislokasyon saptandı. Beyin cerrahi tarafından değerlendirilen hastaya cerrahi girişim düşünülmedi, servikal boyunluk önerildi. Mekanik ventilatörde izleminin 9. gününde ani bradikardisi gelişen hasta yapılan ressusitasyona yanıt vermedi.

Sonuç: İskelet displazilerine eşlik edebilen ve hayati tehlike oluşturan spinal anomalilerin akla getirilmesi ve önceden tanınmasının; bu hastalarda ani ölümleri engellenmedeki önemi açısından vurgulamayı amaçladık.

Anahtar Kelimeler: Akondroplazi, atlantoaksiyel subluksasyon, çocuk

P-196[Çocuk Yoğun Bakım]

Ülkemizde Üçüncü Basamak Bir Çocuk Yoğun Bakım Ünitesi'ndeki Beyin Ölümlerinin İncelenmesi; İnsidans, Etiyoloji ve Organ Bağışı

Feyza İnceköy Girgin, Nilüfer Yalındağ Öztürk
Marmara Üniversitesi Tıp Fakültesi, Çocuk Yoğun Bakım Bilim Dalı, İstanbul

Giriş-Amaç: Ülkemizde Çocuk Yoğun Bakım Ünite'lerinde (ÇYBÜ) travmatik beyin hasarı (TBH) sonrası beyin ölümü sıklığı bilinmemektedir. Amacımız ÇYBÜ'mizde beyin ölümü ve organ bağışı oranlarımızı saptamak, beyin ölümü gerçekleşen hastaların demografik, etiyolojik ve tanımlayıcı ek bilgilerini paylaşmaktır.

Gereçler ve Yöntem: Ünitemizin Mart 2012 ve Aralık 2014 tarihleri arasındaki beyin ölümü vakaları daha önce sunulmuştu. Bu tarihten itibaren, Eylül 2016'ya kadar olan yeni beyin ölümü hastalarını ve beyin ölümü tanı aşamasında iken eksitus ile sonuçlanan hastaları da ekleyerek; hastaların demografik ve tanımlayıcı özelliklerini vurgulamak istedik.

Bulgular: ÇYBÜ'ne Mart 2012- Ağustos 2016 arasında yatırılan 1631 hastadan 106 tanesi travma nedeniyle yatırılmış idi. Beyin ölümü 15 çocukta tesbit edilmişti. 8 çocuk beyin ölümünden şüphelenilip tanı aşamasında iken ölen hastalardı. Kaba olarak beyin ölümü tanısı alan ve tanı aşamasında iken kaybedilenlerin oranı %1.4 olarak hesaplandı. Ağır TBH olan hastalarda en sık tespit edilen ölüm biçimi beyin ölümü idi (%53). İki hasta organ vericisi oldu (%13).

Sonuç: ÇYBÜ'mizde beyin ölümü olgularının çoğunu ağır TBH olanlar oluşturmaktadır. ÇYBÜ'nde beyin ölümü olgularının insidansı ve etiyolojilerinin bilinmesi; farkındalığı arttırarak beyin ölümünün daha iyi tanınmasına ve ihtiyacı olan çocuklar için organ bağışı oranlarının iyileştirilmesine katkıda bulunabilir.

Anahtar Kelimeler: Beyin ölümü, çocuk yoğun bakım ünitesi, organ bağışı, travmatik beyin hasarı

P-197[Çocuk Yoğun Bakım]

Sünnet Sonrası Hemorajik Şok ve Çoklu Organ Yetmezliğiyle Başvuran Kanama Diyatezili Bir Olgu

Ayhan Yaman[1], Esra Pekpak[2], Faruk Barlık[1], Bülent Filik[1]
[1]Gaziantep Cengiz Gökçek Kadın Doğum ve Çocuk Hastalıkları Hastanesi, Çocuk Yoğun Bakım Ünitesi, Gaziantep
[2]Gaziantep Cengiz Gökçek Kadın Doğum ve Çocuk Hastalıkları Hastanesi, Çocuk Hematoloji-Onkoloji

Giriş: Şok çocukluk yaş grubunda önemli mortalite ve morbidite nedenidir. Klinik bir tanı olan şok birçok farklı nedene bağlı olarak gelişebilir. Şokun tanı ve tedavisinde gecikme geri dönüşümlü olan kompanse şokun ilerleyerek çoklu organ yetmezliği gelişmesine neden olur. Burada sünnet sonrası kanamaya bağlı hemorajik şok ve çoklu organ yetmezliği olan bir olgu sunulmuştur.

Olgu: 35 günlük erkek hasta sünnet bölgesinde kanama, solunum sıkıntısı ve bilinç kaybı ile acilimize başvurdu. Suriyeli mülteci hasta 1 gün önce kampta sünnet edilmiş. doğumda k vit yapılmamıştı. Sünnet sonrası devamlı kanaması olmuş. Hasta dekompanse şok tablosunda çocuk yoğun bakım ünitesine kabul edildi. Genel durumu çok kötü ve bilinç letarjikti. Ağrılı uyarana yanıtı yoktu. GKS:6. Cilt rengi çok soluktu. Periferik nabızları alınmıyor ve santral nabızları zayıf alınıyordu. Sünnet bölgesinde aktif kanaması mevcuttu. Bakılan kan gazında; pH: 6,60 PCO2:21mmHg, PO2:70mmHg, HCO3:2,4 mmol/L, BE:-30 mmol/L, laktat: 24.55 mmol/L, Pt>300sn, aptt>400sn. Hasta entübe edildi. SIMV modunda MV' e bağlandı. Hastaya 30cc/kg dan SF yüklendi. Bir kez %5 albumin ile yükleme yapıldı. Hb i 2.4 gr/dl geldi. Hasta çocuk hematoloji bölümü ile konsülte edildi. 20cc/kg dan eritrosit süspansiyonu verildi. TDP ve K vitamini verildi. Hastaya juguler santral venöz katater takıldı. Derin metabolik asidoz nedeniyle hco3 defisiti verildi. Dopamin, dubotamin ve noradrenalin infüzyonu başlandı. sepsis ekarte edilemediği için Sefotaksim ve vankomisin verildi. Batın ve transfontanel ultrasonografisi normal değerlendirildi. Hastada geç k vit eksikliğine bağlı sünnet sonrası hemorajik şok ve çoklu organ yetmezliği (OFİ:6) düşünüldü. TDP ve k vit desteği sonrası kanaması durdu. Hastanın takiplerinde hemodinamisi ve laboratuar değerleri düzeldi. Hasta yatışının 2. günü extube edildi. İnotropları kesildi. Yatışının 4.gününde yoğun bakım ihtiyacı kalmaması üzerine hasta çocuk hematoloji servisine devredildi.

Sonuç: Hastada geç K vitamini eksikliğine bağlı kanama diyatezi düşünüldü. Sünnet sonrası dekompanse hemorajik şok ve çoklu organ yetmezliği ile başvuran hasta uygun ve etkin medikal tedavi ile düzeldi. hasta şifayla taburcu edildi.

Anahtar Kelimeler: Hemorajik şok, K vitamini eksikliği, çoklu organ yetmezliği, çocuk

P-198[Çocuk Yoğun Bakım]

Marmara Üniversitesi Çocuk Yoğun Bakım Ünitesi'nde Bir Yılın Hasta Profili: Gittikçe Artan Palyatif Bakım Merkezi İhtiyacı !!!

Feyza İnceköy Girgin, Nilüfer Yalındağ Öztürk
Marmara Üniversitesi Tıp Fakültesi, Çocuk Yoğun Bakım Bilim Dalı, İstanbul

Giriş: Ülkemizde kısıtlı sayı ve yatak kapasitesinde olan çocuk yoğun bakım üniteleri 1 ay 18 yaşa kadar olan kritik çocuk hastaların takip ve tedavi edildiği özellikli merkezlerdir. Giderek artan yoğun bakım talebine cevap vermekte zorlanmaktadır. Ünitelerdeki hasta profilleri ve yatış süreleri ileriye dönük ekipman, sağlık personeli ve yatak kapasitesi planlamasında önemlidir.

Gereç ve Yöntem: Marmara Üniversitesi Tıp Fakültesi Hastanesi Üçüncü Basamak Çocuk Yoğun Bakım Ünitesi'nde (ÇYBÜ) 01.01.2015- 31.12.2015 arasında yatan hastaların demografik bilgileri, yatış nedenleri ve süreleri retrospektif olarak değerlendirildi. Bilgiler elektronik hasta kayıtları ve dosyalarından elde edildi. Bulgular: 2015 yılında ünitemize yatışı yapılan toplam hasta sayısı 343 idi. Hastaların % 53.3'ü erkek idi. Median hasta yaşı 3 yıl(IQR 2-8); hastanede yatış süresi 5.5 gün (IQR 2-15) olarak hesaplandı. Yoğun bakım ünitemize en çok yatış nedeni solunum yetmezliği idi. Solunum yetmezliği en sık dirençli nöbetlere bağlı olup, bunu akut akciğer enfeksiyonları (bronşiolit, pnömoni), kronik akciğer hastalıkları ve nöromüsküler hastalıklara bağlı solunum yetmezlikleri izlemekteydi. Nöromüsküler hastalıklar, mental motor geriliği olan dirençli epilepsi tanılı hastalarda yatış süreci belirgin olarak uzundu.

Sonuç: Ünitemizde, nöromüsküler hastalık komplikasyonları nedeniyle yatan hasta sayısı (% 7) yüksektir. Nöromüsküler hastalığı olanlar yoğun bakım ünitesinde tekrarlayan invazif mekanik ventilasyonlarla birlikte uzun ve zahmetli bir tedavi sürecine gereksinimi olan hastalardır. Tekrarlayan aspirasyon sendromları ve atelektaziler sıktır. Bu hastalara trakeostomi ve ev ventilatörü desteği sağlanarak özellikle akut dönem sonrası bakımlarının gerçekleşebileceği ve eğitimlerinin yapılabileceği palyatif bakım merkezlerinin açılması ileri düzey çocuk yoğun bakım üniteleri optimal şekilde hizmet vermesi, palyatif merkezlerde de hasta gereksinimlerinin uygun bir şekilde karşılanması uygun olacaktır.

Anahtar Kelimeler: Çocuk, nöromüsküler hastalık, yatış süresi, yoğun bakım

P-199[Çocuk Yoğun Bakım]

İyileşmeyen Akciğer Enfeksiyonunun Nadir Bir Nedeni Bochdalek Hernisi

Ayhan Yaman[1], Ali Karapür[2], Faruk Barlık[1]
[1]Gaziantep Cengiz Gökçek Kadın Doğum ve Çocuk Hastalıkları Hastanesi, Çocuk Yoğun Bakım Ünitesi, Gaziantep
[2]Gaziantep Cengiz Gökçek Kadın Doğum ve Çocuk Hastalıkları Hastanesi, Çocuk Cerrahi

Giriş: Konjenital diyaframhernisi (KDH), diyaframda bir defektin bulunduğu doğumsal bir anomalidir. KDH'nin %95'inden fazlasını Bochdalek hernisi, geri kalanlarını Morgagni hernisi ve diğer nadir tipler oluşturur. Bu lezyonlar genellikle yenidoğan dönemde ciddi solunum sıkıntısıyla kendini gösterir. Mortalite ortalama % 40-50 civarındadır. Burada iyileşmeyen akciğer enfeksiyonu nedeniyle tetkik ve tedavi edilen takibinde konjenital diyaframhernisi tanısı alan bir olgu sunulmuştur.

Olgu: 51 günlük erkek hasta doğum sonra yenidoğan döneminde 19 gün pnomoni nedeniyle tedavi görmüştü. Hasta dış merkezden ağır

pnomoni ve akut solunum yetmezliği tanılarıyla çocuk yoğun bakım ünitesine kabul edildi. Fizik muayanesinde; takipnesi ve taşikardisi vardı. Sağ akciğer az havalanıyordu. Sol akciğerde krepitan ralleri mevcuttu. Hastanın yatışında çekilen paac grafisinde sağ hemitoraks total atelektazi?, konsolidasyon?, efüzyon? olması üzerine hastaya toraks tomografisi çekildi. Pnomonik konsolidasyon ve atelektazi olarak raporlandı. Hastaya bir hafta uygun antibiyoterapi verilmesine rağmen hastanın solunum sıkıntısı düzelmedi. Hasta entübe edildi ve sağ selektif ventile edildi. Paac grafisinde sağ taraftaki opasitede gerileme olmadı. Hastaya bronkoskopi planlandı. Ancak PAAC grafisinde şüpheli diyafram hernisi nedeniyle tekrar toraks tomografisi çekildi. Sağ hemitoraksta posterolaterale uzanan karaciğer dokusu izlendi(Bochdalek hernisi?). Hasta çocuk cerrahi bölümü ile konsülte edildi. Hasta operasyona alındı. İntraoperatif muayenesinde sağda bochdalek hernisinin içinden karaciğer sağ lobunun göğüs boşluğunda olduğu görüldü. Defektin 3 katı büyüklüğündeki karaciğer dokusunu batındaki anatomik boşluğa indirebilmek için diyafram defekti genişletildi. Karaciğer batına taşındı ve defekt onarıldı. Ameliyat sonrası hasta ekstübe çıktı. Hastada postoperatif herhangi bir sorun olmadı. Hasta yatışının 20. gününde şifayla taburcu edildi.

Sonuç: konjenital diyafram hernileri genelde yaşamın ilk günlerinde karşımıza çıkmaktadır. İyileşmeyen akciğer enfeksiyonlarında konjenital diyafram hernileri akılda tutulmalıdır.

Anahtar Kelimeler: İyileşmeyen akciğer enfeksiyonu, konjenital diyafram hernisi, bochadalek hernisi, infant

P-200[Çocuk Yoğun Bakım]

Non-invasif Mekanik Ventilasyon ile Tedavi Edilen Nötropenik ARDS'li Bir Olgu

Ayhan Yaman[1], Esra Pekpak[2], Meral Barlık[1], Bülent Filik[1], Faruk Barlık[1]
[1]Gaziantep Cengiz Gökçek Kadın Doğum ve Çocuk Hastalıkları Hastanesi, Çocuk Yoğun Bakım Ünitesi, Gaziantep
[2]Gaziantep Cengiz Gökçek Kadın Doğum ve Çocuk Hastalıkları Hastanesi, Çocuk Hematoloji-Onkoloji, Gaziantep

Giriş: İnvaziv mekanik ventilasyon (İMV), kritik çocuk hastalarda yaşam kurtarıcı bir tedavi olarak çocuk yoğun bakım ünitelerinde etkin bir şekilde uygulanmaktadır. Ancak, İMV, yaşamı tehdit edici birçok dezavantaj ve komplikasyonu beraberinde bulundurmaktadır. Noninvasif mekanik ventilasyon (NİV), mekanik ventilasyonun endotrakeal tüp ya da trakeostomi olmaksızın uygulanmasıdır. NİV, İMV'ye kıyasla daha konforludur ve hasta daha az sedasyon-analjeziye ihtiyaç duyar. Ayrıca, endotrakeal entübasyon ilişkili erken ve geç komplikasyonlardan hastayı korur. NİV özellikle nötropenik hastalarda tolere edilebildiği kadar tercih edilmesi önerilen yeni bir solunum desteği yöntemidir. Burada NİV ile solunum yetmezliği tedavi edilen nötropenik ARDS'li olan bir olgu sunulmuştur. Olgu: 15 yaşında kız hasta solunum sıkıntısı nedeniyle hastanemize başvurmuştu. Pnomoni nedeniyle servise yatırılarak hastaya antibiyoterapi ve oksijen desteği verilmişti. Tedaviye rağmen hastanın solunum sıkıntısının artması üzerine hasta akut solunum yetmezliği tanısıyla çocuk yoğun bakıma yatırıldı. Yoğun bakıma kabulünde hastanın genel durumu kötü ve bilinç letarjikti. Siyanozu mevcuttu. Solunum sayısı:58/dk, kalp hızı:120/dk,vs:37.7 0C, kan basıncı:119/60 mmHg, saturasyonu; geri dönüşümsüz rezervuarlı maske ile %76 idi. Dinlemekle akciğer sesleri azalmıştı ve bilateral krepitan ralleri mevcuttu. Beyaz küresi:1120/mm3 (total nötrofil sayısı:830), hemoglobini:11.3gr/dL, trombositi:45.000/mm3. Kan gazı: pH:7.47, PO2:48.2 mmHg, PCO2: 33 mmHg, HCO3: 23.5 mmol/L, satO2: %82.4, laktatı: 1.1 mmol/L. PAAC grafisinde bilateral yaygın infiltrasyonu vardı. Ekokardiyografisi normaldi. Kemik iliği aspirasyon incelemesi malignite ile uyumlu değildi. Viral enfeksiyona sekonder hiposelüler kemik iliği olarak değerlendirildi. Hastaya meropenem, vankomisin, oseltamivir, klaritromisin ve trimetoprim- sulfametoksasol başlandı. Hastaya hipoksik solunum yetmezliği ve ARDS nedeniyle noninvasif mekanik ventilasyon desteği verildi. Noninvasif solunum desteği Bilevel pozitif airway pressure (BiPAP) ile sağlandı. Başlangıçta PİP:20cmH2O (maksimum 22 cmH2O), PEEP:8 cmH2O (maksimum 12 cmH2O) ayarlandı. İlk 24 saat aralıksız BiPAP desteği verildi. Takipte solunumu rahatladı. Saturasyonu %95 e kadar çıktı. PAAC grafisinde düzelme oldu. Sonrasında hastaya aralıklı BiPAP desteği 5 gün daha verildi. Bipap desteğine bağlı alın bölgesinde eritem oluştu. Takiplerinde bisitopenisi düzeldi. Solunum desteği ve yoğun bakım ihtiyacı kalmayan hasta yatışının 7. gününde servise devredildi.

Sonuç: Pediatrik hastalarda İMV öncesi veya sonrası kurtarıcı bir yöntem olarak ya da mekanik ventilasyondan ayırmada weaning modu olarak NİV kullanılabilir. Nötropenik hastalarda İMV'nun komplikasyonları daha da sıktır. Nötropenik olan ARDS'li olgumuzun solunum yetmezliği NİV ile etkin bir şekilde tedavi edildi.

Anahtar Kelimeler: Solunum yetmezliği, nötropeni, ARDS, non-invasif mekanik ventilasyon, çocuk

P-201[Çocuk Yoğun Bakım]

Nadir Görülen Bir Solunum Sıkıntısı Nedeni: Pulmoner Arter Sling

Fulya Kamit Can[1], Onur Işık[2], Fatih Durak[1], Neslihan Zengin[1], Tunç Özdemir[3], Barış Güven[4], Yeliz Pekçevik[5], Ayşe Berna Anıl[6]
[1]İzmir Tepecik Eğitim ve Araştırma Hastanesi, Çocuk Yoğun Bakım Kliniği
[2]İzmir Tepecik Eğitim ve Araştırma Hastanesi, Kalp Damar Cerrahisi Kliniği, İzmir
[3]İzmir Tepecik Eğitim ve Araştırma Hastanesi, Çocuk Cerrahisi Kliniği
[4]İzmir Tepecik Eğitim ve Araştırma Hastanesi, Çocuk Kardiyoloji Kliniği
[5]İzmir Tepecik Eğitim ve Araştırma Hastanesi, Radyoloji Kliniği
[6]İzmir Katip Çelebi Üniversitesi, Çocuk Yoğun Bakım Bilim Dalı

Pulmoner arter sling, sol pulmoner arterin sağ pulmoner arterden çıkıp trakea ve bronşta basıya neden olduğu çok nadir rastlanan gelişimsel konjenital vasküler bir anomalidir. İnfant dönemde ciddi havayolu obstrüksiyonu bulgularına neden olmaktadır. Doğduğundan beri solunum sıkıntısı ve tekrarlayan hastane yatışları olan 30 günlük erkek olgu acil servisimize hırıltılı solunum ve solunum sıkıntısı nedeniyle getirildi. Ağır solunum sıkıntısı nedeniyle çocuk yoğun bakım servisine yatırıldı. Akciğer grafisinde sağ akciğerde atelektazi ve sol akciğerde belirgin havalanma artışı görüldü. Alt solunum yolu enfeksiyonu düşünülerek antibiyotik tedavisi ve solunum yetmezliği nedeniyle mekanik ventilasyon desteği başlandı. İzlemin 7. gününde solunum sıkıntısı düzelmeyen hastaya olası konjenital solunum yolu anomalisi ön tanısıyla akciğer BT anjiyografi çekildi. Aberan çıkışlı sol pulmoner arter tespit edildi. Bronkoskopide solda belirgin bronkomalazi izlendi. Olguya pediyatrik kalp damar cerrahı tarafından pulmoner arter rekonstrüksiyonu uygulandı. Postoperatif 7 gün invazif, 5 gün noninvazif mekanik ventilasyonda, 10 gün yüksek akışlı nazal kanülde izlenen ve solunum fizyoterapisi uygulanan hasta sağlıklı şekilde taburcu edildi. Bu olgu, nadir görülen bir solunum sıkıntısı nedeni olması nedeniyle sunulmuştur.

Anahtar Kelimeler: solunum sıkıntısı, pulmoner arter sling

P-202[Çocuk Yoğun Bakım]

Çocuk Yoğun Bakım Ünitesi'nde Beyin Ölümü ve Organ Donasyonu: Tek Merkez Deneyimi

Nazik Yener, Özlem Temel Köksoy, Muhammet Şükrü Paksu
Ondokuz Mayıs Üniversitesi, Çocuk Yoğun Bakım Bilim Dalı

Giriş: Beyin ölümü, tüm beyin ve beyin sapı işlevlerinin geri dönüşümsüz kaybı ile karakterize klinik bir durumdur. Beyin ölümü gerçekleşen ve organ nakline uygun vakalar, ailelerinin izniyle organ donörü olarak değerlendirilebilmektedirler. Organ nakli bekleyen hasta sayısı her yıl artmaktadır. Bu nedenle çocuk yoğun bakım ünitelerinde beyin ölümü tanısının zamanında konması ve nakil sürecine kadar organ koruyucu yaklaşımların uygulanması çok önemlidir. Bu çalışmada, ünitemizde son 5 yılda beyin ölümü gerçekleşmiş olguların özellikleri incelenmiştir.

Gereç ve Yöntem: Çalışmada, Ocak 2011-Ağustos 2016 tarihleri arasında Ondokuz Mayıs Üniversitesi Çocuk Yoğun Bakım Ünitesi'nde (ÇYBÜ) beyin ölümü gerçekleşmiş olguların demografik ve klinik özellikleri, eşlik eden santral diabetes insipitus (SDİ) varlığı, tanıda kullanılan yardımcı tetkikler ve hasta sonuçları geriye dönük olarak irdelenmiştir.

Bulgular: Çalışmaya 36 hasta dahil edildi. Ortanca yaş 6 yıl ve kız/erkek oranı 1/1 idi. Beyin ölümüne yol açan en sık nedenler boğulma (n=12,%32,5) ve kafa travması (n=9 %24,3) idi. Hastaların 14 tanesinde (%38,9) altta yatan kronik bir hastalık mevcut olup, en sık saptanan kronik hastalık hematolojik ve onkolojik malignitelerdi (n=5, %13,9). Hastaların 26'sı (%70,2)yatışında, 21'i (%56,7) beyin ölümü tanısı anında vazopressör tedavi almaktaydı. Ortanca yatış süresi 11 gün, tanı alma süresi 3 gün idi. En sık kullanılan yardımcı tanısal yöntem transkranial doppler ultrason olup 34 hastaya (%97,3) uygulanmıştı. İzlemde akut böbrek yetmezliği gelişen 4 hasta ve kronik böbrek yetmezliği tanılı 1 hasta renal replasman tedavisi almaktaydı. Böbrek fonksiyon bozukluğu olduğu için SDİ tanısı değerlendirilemeyen bu beş hasta dışındaki tüm hastalarda (n=31,%86) yoğun bakım izlemi süresince SDİ gelişti ve desmopressin tedavisi uygulandı. Beyin ölümü gerçekleşen hastalardan aile izni alınabilen 6 hasta (%16,7) organ donörü olabildi.

Sonuç: Literatürde beyin ölümü gelişen hastalarda SDİ sıklığı değişken olup çocuklarda %52 olarak bildirilmektedir. Bizim çalışmamızda böbrek yetmezliği olmayıp beyin ölümü gerçekleşen tüm hastalarda SDİ gelişmişti. ÇYBÜ'de beyin ölümü olgularının insidansı ve etiyolojileri ve eşlik eden komplikasyonların bilinmesinin farkındalığı arttırarak beyin ölümü tanısını hızlandıracağını, organ bağış oranlarına katkı sağlayacağını düşünmekteyiz.

Anahtar Kelimeler: Beyin ölümü, çocuk yoğun bakım, santral diabetes insipitus

P-203[Çocuk Yoğun Bakım]

Çocuk Yoğun Bakımda Sepsis Nedeniyle İzlenen Hastaların Epidemiyolojik Özellikleri

Selver Ametoğlu[1], Tanıl Kendirli[1], Ebru Azapağası[1], Çağlar Ödek[1], Ayhan Yaman[1], Ergin Çiftçi[2], Derya Aysev[3], Erdal İnce[1]
[1]Ankara Üniversitesi Tıp Fakültesi, Çocuk Yoğun Bakım BD
[2]Çocuk Enfeksiyon BD
[3]Mikrobiyoloji Laboratuarı

Giriş-Amaç: Sepsis sistemik inflamatuar yanıt sendromunun şüpheli veya kanıtlanmış bir enfeksiyon tarafından uyarılması sonucu ortaya çıkan bir sendromdur. Dünya genelinde çocuklarda önemli bir ölüm nedenidir. Sepsis tablosu uygun antibiyotik ve sıvı tedavisi uygulanmaması durumunda septik şok, ağır sepsis, çoklu organ yetmezliğine neden olur. Çalışmamızın amacı, Ankara Üniversitesi Çocuk Yoğun Bakım Ünitesi'nde sepsis sıklığını belirlemek, septik şok tanısı konulan hastaların tedavisiye yanıtını değerlendirmektir. Gereç ve Yöntem: ÇYBÜ'nde 01 Nisan 2013–31 Aralık 2014 tarihleri arasında sepsis, septik şok ve ağır sepsis tanısı ile izlenmiş olan 1 ay-18 yaş grubu hastalar çalışmaya dahil edilmiştir.

Bulgular: Çalışmanın yapıldığı 21 aylık sürede yoğun bakım ünitemizde toplam 543 hasta izlenmiş olup, bu sürede 52 hastaya (%9,5'ine) yatış esnasında veya yoğun bakım ünitesinde izlemi boyunca sepsis, septik şok ve ağır sepsis tanıları konulmuştur. Tanı anında 52 hastanın 13'üne (%25,0) sepsis, 30'una (%57,7) septik şok ve 9'una (%17,3) ağır sepsis tanısı konuldu. Sepsis, septik şok ve ağır sepsis tanısı alan hastalarda ortalama yaş 52,94±59,3 (2-228) ay olarak saptandı. Hastaların yatışlarının ilk 24. saatinde ortalama PRISM III skoru 17,79±9,19 iken, PELOD skoru 16,54±9,41 saptandı. Çalışmamızda ise sepsis nedeni sıklıkla (%51,9) gram negatif bakterilerdi. Septik şok ve ağır sepsis tanısına bağlı mekanik ventilasyon desteği alan hastalara ait mortalite oranı, mekanik ventilasyon desteği almayanlara göre istatistiksel olarak anlamlı bulundu. Hastalara verilen inotrop tedavisi, hidrokortizon tedavisi, renal replasman tedavisi, plazma değişimi ve klinik tabloya organ yetmezliğinin eklenmesinin mortalite açısından anlamlı olmadığı saptandı. Çalışma süresinde çocuk yoğun bakım ünitemizde sepsis, septik şok ve ağır sepsis hastalarına ait mortalite oranı diğer çalışmalar ile uyumlu olarak %25 olarak saptanmıştır. Sonuç: Çocuklarda sepsis, septik şok ve ağır sepsis, özellikle yoğun bakım ünitesinde olmak üzere ciddi bir sağlık sorunudur.

Anahtar Kelimeler: çocuk, sepsis, epidemiyoloji

P-204[Çocuk Yoğun Bakım]

Akut Solunum Sıkıntılı Çocuklarda Yüksek Akışlı Nazal Kanülle Oksijen Tedavisi Başarısızlığı Öngörülebilir mi?

Fulya Kamit Can[1], Ayşe Berna Anıl[2], Murat Anıl[3], Neslihan Zengin[1], Fatih Durak[1]
[1]İzmir Tepecik Eğitim ve Araştırma Hastanesi, Çocuk Yoğun Bakım Kliniği
[2]İzmir Katip Çelebi Üniversitesi Tıp Fakültesi, Çocuk Yoğun Bakım Bilim Dalı
[3]İzmir Tepecik Eğitim ve Araştırma Hastanesi, Çocuk Acil Kliniği

Amaç: Çocuk yoğun bakım ünitesinde (ÇYBÜ) akut solunum sıkıntısı nedeniyle izlenen hastalarda yüksek akışlı nazal kanülle (YANK) oksijen tedavisinin başarısızlığını öngörecek risk faktörlerini belirlemek

Gereç ve Yöntem: 01.01.2015 – 31.05.2016 tarihleri arasında ÇYBÜ'de akut solunum sıkıntısı nedeniyle YANK tedavisi alan 1 ay-18 yaş arası hastalar prospektif olarak değerlendirildi. Hastaların YANK başlangıcında (0. dk), 30.dk, 60.dk, 120.dk, 12.saat, 24.saat, 48. saat ve tedavi sonunda vital parametreleri, solunum şiddet skoru, oksijen satürasyonu/oksijen konsantrasyonu (SpO2 /FiO2) oranları, akış hızları kaydedildi. Tedaviye yanıt veren ve vermeyen hastaların klinik ve demografik verileri karşılaştırıldı.

Bulgular: Toplam 204 hasta çalışmaya dahil edildi (Ortanca yaş: 16,5 ay; 102 erkek). Toplam 26 hasta (%12,7) YANK tedavisine yanıt vermedi. Tedaviye yanıtsız hastalarda solunum sıkıntısının başlıca nedenleri pnömoni (%30,8), ekstrapulmoner akut akciğer hasarı (%23,1), nöromusküler hastalıktı (%15,4). Olguların 0-30-60. dakikalardaki solunum parametreleri değerlendirmesinde nabız, solunum sayısı, solunum şiddet skoru, SpO2 /FiO2 değerlerinde anlamlı iyileşme tespit edildi ($p<0,05$). Yüksek PRISM 3 skoru, başlangıç SpO2 /FiO2 < 200, yaş >120 ay ve solunum skoru yüksek olanlar ile bronşiolit dışında tanı alanlarda YANK tedavisine yanıtsızlık daha sıktı ($p<0,05$). İzlemde 30. ve 60.dakika SpO2 /FiO2 < 200, 30. dakika solunum sayısı ve şiddet skorunda en az %20 azalma olmaması YANK tedavisinin başarısız

olduğu hastalarda daha sıktı (p<0,05). Ancak lojistik regresyon analizinde en önemli başarısızlık belirtecinin 60.dakika SpO2 /FiO2 < 200 olduğu görüldü (p<0,05; OR:8,03; %95CI: 2,98-21,65).

Sonuçlar: ÇYBÜ'nde çeşitli nedenlere bağlı akut solunum sıkıntısı nedeniyle YANK tedavisi kullanımı genel olarak başarılı bulunmuştur. Tedavi izleminde 60.dakika SpO2 /FiO2 değeri tedavi başarısızlığını öngörmede faydalı olabilir.

Anahtar Kelimeler: yüksek akışlı nazal kanül oksijen tedavisi, akut solunum sıkıntısı, çocuk yoğun bakım

P-205[Çocuk Yoğun Bakım]

Doğumsal Kalp Hastalığı Nedeniyle Ameliyat Edilen ve Çocuk Yoğun Bakım Ünitesinde İzlenen Olguların Değerlendirilmesi

Ayşe Berna Anıl[1], Fatih Durak[2], Onur Işık[3], Fulya Kamit Can[2], Gökçen Özçiftçi[2], Ümit Altuğ[2], Neslihan Zengin[2], Ali Rahmi Bakiler[4], Murat Anıl[5]
[1]İzmir Katip Çelebi Üniversitesi Tıp Fakültesi, Çocuk Yoğun Bakım Bilim Dalı
[2]İzmir Tepecik Eğitim ve Araştırma Hastanesi, Çocuk Yoğun Bakım Kliniği
[3]İzmir Tepecik Eğitim ve Araştırma Hastanesi,Kalp Damar Cerrahisi Kliniği
[4]İzmir Tepecik Eğitim ve Araştırma Hastanesi, Çocuk Kardiyoloji Kliniği
[5]İzmir Tepecik Eğitim ve Araştırma Hastanesi, Çocuk Acil Kliniği

Giriş: Ameliyat teknikleri, anestezi ve yoğun bakım alanlarındaki bilimsel gelişmeler çocuklardaki kalp ameliyatlarının sonuçlarını olumlu yönde etkilemektedir.

Amaç: Bu araştırmada doğumsal kalp hastalığı nedeniyle ameliyat edilip Çocuk Yoğun Bakım Ünitesi'nde (ÇYBÜ) izlenen bir aydan büyük çocuklarda klinik sonuçları incelemek ve yoğun bakımda uzun süreli yatışı etkileyen faktörleri saptamak amaçlanmıştır.

Gereçler ve Yöntem: Bir yıllık süre içinde doğumsal kalp hastalığı nedeniyle ameliyat edilip ÇYBÜ'nde izlenenler retrospektif olarak değerlendirildi. ÇYBÜ'nde 72 saatten fazla kalma durumu uzun süreli yatış olarak kabul edildi.

Bulgular: Toplam 77 hasta değerlendirildi (ortanca yaş: 17 ay; minimum 1 ay, maksimum: 170 ay; 42 kız / 35 erkek). Olguların 21'inde atriyal septal defekt kapatma (%27,3), 11'inde ventriküler septal defekt kapatma (%14,3), 10'unda pulmoner bant (%13) ve 8'inde patent duktus arteriozus (%10,4) operasyonları yapıldı. Toplam 48 olguda (%62,3) açık kalp ameliyatı uygulandı. ÇYBÜ'de ortanca yatış süresi 4 gündü. Üç hasta kaybedildi (fallot tetralojisi, pulmoner bant, atriyoventriküler septal defekt ameliyatları). ÇYBÜ'sinde 72 saatten fazla yatanlarının hasta yaşı daha küçük, bikarbonat düzeyi daha düşük ve altta yatan kronik hastalık sıklığı daha fazla saptandı (p<0,05).

Sonuç: Genel olarak doğumsal kalp hastalığı nedeniyle ameliyat edilip ÇYBÜ'nde izlenen olgularda ölüm ihtimali oldukça düşüktür. Küçük yaş, altta yatan kronik hastalık varlığı ve düşük bikarbonat düzeyi ÇYBÜ'nde yatış süresini etkileyen faktörlerdir.

Anahtar Kelimeler: Çocuk yoğun bakım, doğumsal kalp hastalığı, postoperatif dönem

P-206[Çocuk Yoğun Bakım]

Çocuk Yoğun Bakım Ünitesinde İzlenen Viral Alt Solunum Yolu Enfeksiyonlu Hastalarda Hastalık Şiddetini Etkileyen Faktörler

Ayşe Berna Anıl[1], Neslihan Zengin[2], Ümit Altuğ[2], Gökçen Özçiftçi[2], Fatih Durak[2], Nisel Yılmaz[3], Fulya Kamit Can[2], Gülberat İnce[4], Murat Anıl[5]
[1]İzmir Katip Çelebi Üniversitesi Tıp Fakültesi, Çocuk Yoğun Bakım Bilim Dalı
[2]İzmir Tepecik Eğitim ve Araştırma Hastanesi, Çocuk Yoğun Bakım Kliniği
[3]İzmir Tepecik Eğitim ve Araştırma Hastanesi,Mikrobiyoloji Kliniği
[4]İzmir Tepecik Eğitim ve Araştırma Hastanesi, Çocuk Sağlığı ve Hastalıkları Kliniği
[5]İzmir Tepecik Eğitim ve Araştırma Hastanesi, Çocuk Acil Kliniği

Giriş: Virüsler çocukluk çağında en sık alt solunum yolu enfeksiyonu (ASYE) nedenidir. Bu enfeksiyonlar çocuk yoğun bakım ünitesine (ÇYBÜ) yatışı gerektirebilir. Bu çalışmada viral ASYE tanısıyla izlenen çocuklarda hastalık şiddetini etkileyen faktörleri incelenmesi amaçlandı.

Gereç ve Yöntem: 01.01.2015-30.06.2016 tarihleri arasında ÇYBÜ'sinde izlenen viral ASYE tanılı olgular retrospektif olarak değerlendirildi. ÇYBÜ'nde 96 saatten fazla yatış uzun yatış kriteri olarak kabul edildi. Bulgular: Toplam 107 olgu değerlendirildi (ortanca yaş: 10,5 ay; 60 erkek / 47 kız). Toplam 40 olguda (%37,3) altta yatan kronik hastalık mevcuttu. Olguların 40'nda Rhinovirüs (%37,3), 27'sinde (%25,2) RSV ve 14'ünde (%13) influenza saptandı. Olguların 30'unda (%28) birden çok virus tespit edildi. Toplam 43 olgu (%40,1) mekanik ventilator (MV) desteği aldı. Olguların 68'i (%63,1) ÇYBÜ'nde 96 saatten fazla yattı. Toplam 5 olgu (4,7%) kaybedildi. Küçük hasta yaşı, altta yatan kronik hastalık varlığı ve başvuru sırasında ölçülen yüksek prokalsitonin düzeyi ÇYBÜ'nde uzun yatış süresi ile ilişkili saptandı (p<0,05). Altta yatan kronik hastalık varlığı, düşük lenfosit sayısı, yüksek ortalama trombosit hacmi ve yüksek prokalsitonin düzeyi MV ihtiyacı ile ilişkili bulundu (p<0,05). Bir ya da birden fazla virus ile enfekte olmanın ÇYBÜ'nde yatış süresini ve MV ihtiyacını etkilemediği bulundu (p>0,05).

Sonuç: ÇYBÜ'nde izlenen viral ASYE tanılı olgularda yaş, kronik hastalık varlığı, başvuru anında ölçülen laboratuvar parametreleri yatış süresini ve MV ihtiyacını öngörmede faydalıdır. Ancak birden çok virus ile enfekte olma durumu yoğun bakımdaki prognozu etkilememektedir.

Anahtar Kelimeler: çocuk yoğun bakım, hastalık şiddeti, viral alt solunum yolu enfeksiyonu

P-207[Çocuk Yoğun Bakım]

Çocuk Yoğun Bakımda Kateterle İlişkili Kan Akımı Enfeksiyonu Şüphesi Olan Hastalarda Kateter Çekilmeli mi ?

Ebru Azapağası[1], Tanıl Kendirli[1], Oktay Perk[1], Tuğba Cancan Erat[2], Aysun Yahşi[2], Derya Aysev[3], Erdal İnce[1]
[1]Ankara Üniversitesi Tıp Fakültesi, Çocuk Yoğun Bakım Anabilim dalı, Ankara
[2]Ankara Üniversitesi Tıp Fakültesi, Çocuk Enfeksiyon Hastalıkları Anabilim dalı, Ankara
[3]Ankara Üniversitesi Tıp Fakültesi, Mikrobiyoloji Anabilim dalı, Ankara

Giriş-Amaç: Çocuk yoğun bakım ünitesine (ÇYBÜ) yatırılan hastalar genellikle çok kritik hastalar olduğu için ve çoklu ilaç tedavisi, inotrop, total parenteral beslenme, diyaliz, ve plazma değişimi uygulanması gerektiğinden bu hastalara santral venöz kateter (SVK) takılması

gerekmektedir. Bu SVK'lerin kullanımı sırasında zaman zaman kateterle ilişkili kan akımı enfeksiyonu (KİKAE) şüphesi olmaktadır. Bu çalışmanın amacı çocuk yoğun bakımda KİKAE şüphesi olan hastalarda SVK'lerin çekilmesinin enfeksiyon kontrolündeki etkinliğini değerlendirmektir.

Gereç ve Yöntem: Çalışmaya prospektif olarak, Temmuz 2014-Temmuz 2016 tarihleri arasında ÇYBÜ'sinde KİKAE şüphesi olan ve SVK'leri çekilen hastalar alınmıştır. Hastaların demografik özellikleri, KİKAE şüphesi olduğunda ve SVK çekildikten sonraki klinik ve laboratuar bulguları, üreyen mikroorganizmalar, uygulanan tedavi yöntemleri, tekrar kateterin nereden ve nasıl takıldığı ve enfeksiyon kontrolünün sağlanıp sağlanmadığı değerlendirilmiştir. KİKAE'u olan hastalarda ölüm oranlarını ve bu ölümü etkileyen faktörlerin belirlenmesi amaçlanmıştır.

Sonuç: Bu çalışmaya KİKAE şüphesi olan 67 hasta alınmıştır. Hastaların %5.9' unda Hickman kateteri vardı. Hastaların 29'ı kız, 38'i erkek, ve yaş ortalaması 48.8 ± 59.9 ay idi. Hastaların ÇYBÜ'sine yatışı sırasındaki PRISM skoru 14,36± 10,1 idi. İlk yatışta bakılan PELOD değeri ortalama 15,9± 11,8 iken KİKAE şüphesi olduğunda PELOD değeri 18,1± 11,6 idi. Altta yatan hastalıklarına bakıldığında hastaların %50.7'sinde nörolojik/sendromik, 17'sinde kalp, %22'sinde malignite ve diğer hastalıklar vardı. KİKAE şüphesi olan hastaların % 82'sinde ateş, % 7.4'ünde hipotermi, % 58'inde hipotansiyon vardı. Kateter çekildikten sonra hastaların % 1.4'üne yeni kateter takılmadı, % 85.2'sine başka bölgeden kateter takıldı ve % 13.4'üne rehber tel üzerinden kateter revizyonu yapıldı. Kateter çekildikten sonra hastaların %60'ında KİKAE bulguları düzelmiştir (p<0.001). Klinik bulgularının düzelme süresi ortalama 36 saat idi. Kateter ucu kültüründe üreme oranı %43.3'dür. Kateter revizyon yöntemlerinin sonuca etkisine bakıldığında, arada zaman bırakılmamasına rağmen kateterin çekilip başka bölgeden takılması enfeksiyon kontrolünü sağlamıştır. Hastaların sağ kalım oranı % 76.1dir. Kaybedilen 15 hastadan sadece 3'ünün ölüm nedeni KİKAE olarak kabul edilmiştir.

Sonuç: Çocuk yoğun bakım ünitelerinde SVK'i olan hastalarda klinik ve laboratuar olarak KİKAE'u şüphesi olduğunda özellikle de septik şok bulguları varsa hastalara kateter revizyonu yapmak enfeksiyonun kontrolünü sağlamada son derece önemlidir.

Anahtar Kelimeler: Santral Venöz Kateter, kateter ilişkili kan akımı enfeksiyonu, kritik hasta

P-208[Çocuk Yoğun Bakım]

Nörogelişimsel Bozukluğu Olan Çocuklarda Siyalore Tedavisinde Sublingual Atropinin Etkinliği

Ebru Azapağası[1], Tanıl Kendirli[1], Oktay Perk[1], Fatma Nazan Çobanoğlu[2], Muhammed Gültekin Kutluk[3], Gökçen Öz Tunçer[3], Serap Teber[3]
[1]Ankara Üniversitesi Tıp Fakültesi, Çocuk yoğun bakım bilim dalı, Ankara
[2]Ankara Üniversitesi Tıp Fakültesi, Çocuk göğüs hastalıkları bilim dalı, Ankara
[3]Ankara Üniversitesi Tıp Fakültesi, Çocuk nöroloji bilim dalı, Ankara

Giriş-Amaç: Nörolojik sekelli hastalarda normal çocuklara göre oral sekresyon fazladır. Bu da bu hasta grubunun hem yaşam standardını düşürmekte ve bakımını zorlaştırmakta hem de makine bağımlılığına neden olmaktadır. Sekresyonun fazla olmasının başlıca nedeni oral motor disfonksiyondur. Sekresyon kontrolü için kullanılan yöntemler arasında botulinium toksini, antikolinerjiklerden skopolamin, benztropin ve glikopirolat ve son zamanlarda atropin damla yer almaktadır. Bu çalışmanın amacı hastanemizde yatarak tedavi edilen ve sublingual atropin uygulanan hastalarda bu tedavinin sekresyonların azaltılmasında etkili ve güvenli olup olmadığını değerlendirmektir.

Gereç ve Yöntem: Hastanemizde Ocak 2015/Ocak 2016 tarihleri arasında yatan hastalardan sublingual atropin kullanılan hastalar retrospektif olarak incelenmiştir. Atropin etkinliği "Teacher Sekresyon Skalası"na göre değerlendirilmiştir.

Sonuçlar: Atropin tedavisi başlanan 35 hastadan 21 hastanın verilerine ulaşılabilmiştir. Hastaların yaş ortalaması 30 ay (3-144 ay), (7 kız, 13 erkek) olarak saptanmıştır. Hastaların %30'u trakeostomili olup %85 'i mekanik ventilatör bakımı almıştır. Koroziv madde alımına bağlı yanık nedeni ile YBÜ'de takip edilen tek hasta dışında tüm hastalar nörolojik sekellidir. Hastalara atropin damla başladıktan sonra sekresyon miktarı ve aspirasyon sayısında azalma olduğu görülmüştür. Sekresyondaki azalmanın 2. günden sonra istatiksel olarak anlamlı olduğu gösterilmiştir (p<0.001). Uygulanan dozda atropine bağlı yan etki görülmemiştir.

Sonuç: Nörolojik sekelli ve yutma disfonksiyonu nedeniyle oral sekresyonu fazla olan hastalarda sublingual atropin etkilidir.

Anahtar Kelimeler: oral motor disfonksiyon, sekresyon, sublingual atropin

P-209[Çocuk Yoğun Bakım]

Metiletilketon Peroksit ile Zehirlenen Bir Olgunun Antioksidan Ajanlarla Başarılı Tedavisi

Zeynelabidin Öztürk[1], Mutlu Uysal Yazıcı[1], Yasemin Men Atmaca[2], Halil Örtlek[2]
[1]Hacettepe Üniversitesi Tıp Fakültesi, Çocuk Sağlığı ve Hastalıkları Ana Bilim Dalı, Çocuk Yoğun Bakım Ünitesi, Ankara
[2]Ankara Çocuk Sağlığı ve Hastalıkları Hematoloji Onkoloji Eğitim ve Araştırma Hastanesi, Çocuk Sağlığı ve Hastalıkları Ana Bilim Dalı, Ankara

Metiletilketon peroksit (MEKP) koroziv ve oksidan özellikleri olan bir organik çözücüdür. Zehirlenme halinde koroziv yanıklar ve bunlara bağlı gelişen gastrointestinal darlıklar, inhalasyon hasarı, karaciğer ve böbrek yetmezliği, kardiyovasküler sistem bulguları, metabolik asidoz, lökositoz görülebilmektedir. Burada MEKP maruziyeti sonrası gastrointestinal belirtiler ve bilinç değişikliği yakınmaları ile başvuran 2 yaşında bir kız hastayı sunacağız. Öyküsünden, hastaneye başvurudan yaklaşık yarım saat önce, MEKP ile dolu bir şişeden iki yudum kadar aldığını; bulantı, kusma ve ardından uykuya meyil yakınmalarının başladığı öğrenildi. Fizik muayenesinde takipne (56/dk), derin ve iç çeker tarzda solunum, subkostal çekilme ve letarji mevcuttu. Kranial sinir muayenesi, motor ve derin tendon refleksleri normal idi. Hasta solunum yetmezliği nedeniyle entübe edilerek mekanik ventilatöre bağlandı. Akciğer grafisinde sağ üst lobda atelektazi mevcuttu. Antioksidan etkisinden yararlanmak için E vitamini ve N-asetilsistein tedavileri başlandı. Olası gastrointestinal zedelenme nedeniyle nazogastrik tüp takılarak oral alımı durduruldu ve uygun destek tedavisi verildi. Laboratuvar bulgularında alanin transaminaz (ALT)/ aspartat transaminaz (AST) 38/98 U/l iken izleminde 827/871 U/l'ye kadar yükseldi. INR 1,7 idi. Tam kan sayımı, böbrek fonsiyon testleri, serum elektrolit, mineral ve glukoz düzeyleri, kan gazı normaldi. Hasta yatışının 4. gününde ekstübe edildi. Atelektazisi yatışının 10. gününde düzeldi, karaciğer testleri 11. günde normale geldi, INR tek doz K vitamini tedavisi ile düzeldi. Oral beslenmeyi tolere eden hastanın nazogastrik tüpü çekildi ve taburcu edildi. 1 ay sonra yapılan özefagus-mide-duodenum ve ince bağırsak pasaj grafisinde darlık saptanmadı. MEKP ile zehirlenme nadir görülen mortalite ve morbiditesi yüksek bir durumdur. Toksik dozu kesin olarak bilinmemekle birlikte erişkinlerde 50-100 ml'nin toksik olabileceği bilinmektedir. Serbest radikal oluşumuna neden olarak doku harabiyeti yapabilmekte; özellikle

karaciğer ve böbrek yetmezliği yapabilmektedir. Hastamızda olduğu gibi antioksidan tedavilerin bu hastalarda uygulanabileceği belirtilmektedir. Gastrointestinal striktürler, perforasyonlar sık görülen bir diğer bulgusudur ve endoskopik ya da cerrahi müdahaleler gerekebilmektedir. Hastamızda başvuru anında bulantı ve kusma gibi gastrointestinal belirtiler mevcuttu; ancak izleminde kısa sürede oral beslenmeyi tolere ettiği izlenmiş ve ek müdahale gerekmedi.

Anahtar Kelimeler: metiletilketonperoksit, zehirlenme, antioksidan

P-210[Çocuk Yoğun Bakım]

3.Basamak İki Çocuk Yoğun Bakım Servisinin Kolistin Deneyimi

Zümrüt Şahbudak Bal[1], Fulya Kamit Can[2], Muhterem Duyu[4], Pınar Yazıcı[4], Neslihan Zengin[2], Semra Şen[1], Ayşe Berna Anıl[3], Bülent Karapınar[4], Dilek Yılmaz Çiftdoğan[5], Fadıl Vardar[1]
[1]Ege Üniversitesi, Çocuk Sağlığı ve Hastalıkları Ana Bilim Dalı,Çocuk Enfeksiyon Bilim Dalı, İzmir
[2]Tepecik Eğitim ve Araştırma Hastanesi, Çocuk Yoğun Bakım Bölümü, İzmir
[3]Katip Çelebi Üniversitesi, Çocuk Sağlığı ve Hastalıkları Ana Bilim Dalı
[4]Ege Üniversitesi, Çocuk Sağlığı ve Hastalıkları Ana Bilim Dalı,Çocuk Yoğun Bakım Bilim Dalı, İzmir
[5]Tepecik Eğitim ve Araştırma Hastanesi, Çocuk Enfeksiyon Bölümü, İzmir

Giriş: Karbapenem dirençli Gram (-) bakteriler, özellikle yoğun bakımlarda nozokomiyal enfeksiyon (NKE)'lara bağlı mortalite ve morbiditenin en önemli nedenlerinden biridir. Kolistin bu enfeksiyonların tedavisi amacıyla klinik uygulamaya tekrar girmiş eski bir antibiyotiktir. Çocuk hastalarda yapılmış az sayıda çalışma olması nedeniyle Kolistin'in çocuklarda tedavi etkinliği ve yan etkileri çok bilinmemektedir.

Amaç: Çocuk Yoğun Bakım Servislerinde Karbapenem dirençli Gram (-) bakteriyel enfeksiyonların tedavisinde Kolistin kullanımı ve yan etkilerinin değerlendirmesi amaçlanmıştır.

Yöntem: Ege Üniversitesi Çocuk Yoğun Bakım Servisi ve Tepecik Eğitim ve Araştırma Hastanesi Çocuk Yoğun Bakım Servislerinde Ocak 2012-Ocak 2016 tarihleri arasında Kolistin tedavisi alan 1 ay-18 yaş çocukların tıbbi kayıtları geriye dönük olarak değerlendirildi.

Sonuç: Çalışma süresince 79 hastanın (E/K:51/28) NKE'nunda Kolistin kullanıldığı saptandı. Hastaların median yaşı: 23,7 (2-209) ay'dı. Kolistin 75 NKE atağında intravenöz, ventrikülöperitoneal şant enfeksiyonu olan 1 hastada intravenöz ve intratekal, ventilatör-ilişkili pnömoni olan 3 hastada intravenöz ve inhaler yolla verildi. 62 (%78,4) NKE atağında Karbapenem-dirençli Gram (-) bakteri üremesi olduğundan, 17 (%21,4) NKE atağında ise diğer geniş spektrumlu antibiyotik tedavilerine rağmen enfeksiyon kontrol altına alınamadığından ampirik olarak Kolistin tedavisi verildi. Kırkdört hastada ventilatör ilişkili pnömoni, 15'inde kateter ilişkili kan akımı enfeksiyonu, 2'sinde idrar yolu enfeksiyonu saptandı. Kanıtlanmış 62 Gram (-) bakteriyel NKE atağında, A.baumanii 40/62 (%64,5), P.aeruginosa 8/62 (%12,9), K.pneumoniae 6/62 (%9,6) sıklıkta saptandı. Altı (%9,6) hastada çoklu mikroorganizma üremesi oldu. Dört (%6,4) hastada A.baumanii ve P.aeurigonosa, 1/62 (%1,6) hastada K.pneumoniae ve A.baumanii, 1 (%1,6) hastada A.baumanii, K.pneumoniae ve P.aeuriginosa aynı NKE atağında saptandı. Onbir (%17,7) hastada Kolistin tedavisi alırken nefrotoksisite gelişti ve hepsinde tedavinin kesilmesiyle böbrek fonksiyonları düzeldi. Bir hastada deri döküntüsü gelişmesi nedeniyle tedaviye Tigesiklin'le devam edildi. Yirmidört (%30,2) hasta tedavi sırasında kaybedildi. Sonuç olarak, çocuk yoğun bakım servislerinde özellikle uzun süreli yatan hastalarda çoklu ilaç dirençli Gram (-) bakteriyel enfeksiyonlar giderek artmaktadır. Bu durumlarda Kolistin hayat kurtarıcı bir seçenektir. Çalışmamızda, Kolistin kullanımına bağlı nefrotoksisite 11/79 (%13,9) hastada gelişmiş, ilacın kesilmesiyle böbrek fonksiyonları düzelmiştir.

Anahtar Kelimeler: çocuk yoğun bakım servisi, nefrotoksisite, nörotoksisite, kolistin

P-211[Çocuk Yoğun Bakım]

Pulmoner Arteriovenöz Malformasyon ve Beyin Apsesi Birlikteliği Olan Bir Vaka Sunumu

Ahmet Onur Yigit[1], Tanıl Kendirli[2], Ebru Azapağası[2], Oktay Perk[2], Melih Timuçin Doğan[3], Tayfun Uçar[3], Hasan Ercan Tutar[3], Erdal İnce[2]
[1]Ankara Üniversitesi Tıp Fakültesi Çocuk Sağlığı ve Hastalıkları Ana Bilim Dalı, Ankara
[2]Ankrara Üniversitesi Tıp Fakültesi Çocuk Sağlığı ve Hastalıkları Ana Bilim Dalı, Çocuk Yoğun Bakım Bilim Dalı, Ankara
[3]Ankrara Üniversitesi Tıp Fakültesi Çocuk Sağlığı ve Hastalıkları Ana Bilim Dalı, Çocuk Kardiyoloji Bilim Dalı, Ankara

Pulmoner AVM pulmoner arter ve pulmoner ven arasında görülen damarsal bir anomalidir, bebeklerde ve çocuklarda çok sık görülmezken genelde 4. ve 6. dekatta sık görülür. Dispne, siyanoz hipoksemi gibi bulgularla ortaya çıkarken tanı almayabilirler. Hayatı tehdit eden en önemli komplikasyonlar ise beyin absesi, inme, hemoraji, emboli gibi bulgulardır.
Burada hipoksemi, nefes darlığı şikayetleri ile gelen ve çocukluk çağında az rastlanan pulmoner AVM saptanan ve sonrasında intrakranial apse birlikteliği olduğu görülen bir olgu sunulmuştur.

Olgu: 8 yaşında erkek hasta öksürük ve burun akıntısı şikayetleri ile başvurduğu dış merkezde SpO2:%70-80 olarak saptanınca tetkik amaçlı yatırılmış. Solunuma yönelik yapılan tetkikleri normal olan hastanın EKO'sunda EF:%72 saptanmış.
Hasta ileri tetkik ve tedavi amaçlı. çocuk YBÜ'ne kabul edildi. Hastanın genel durumu iyi bilinci açıktı. Vitalleri normaldi. Hastanın dudak ve ellerinde siyonuzu vardi. Her iki elinde çomak parmak vardı.. Bakılan labaratuar tetkiklerinde HB:17,6 mg/dl WBC:10,8x10 ^9/L PLT:456x10^9/L MCV:80,9 fl idi. Diğer tetkikleri normaldi. EKG'si normal saptandı. Hastanın yapılan Pulmoner BT- Anjio 'da Sol pulmoner arterin inferior dalı sol atrium ile ilişkilenen anevrizmatik kese ile bağlantılı bulundu (arteriovenöz fistül), sol atrium boyutları artmış, sağ pulmoner arterde belirgin olarak izlendi. Hastanın öyküsü derinleştirildiğinde ara ara baş ağrısının ve kusma şikayetlerinin olduğu ve zaman zaman görme kaybı yaşadığı öğrenildi. Hastaya kranial BT çekildi; sağ parietal lob ve sol serebellar hemisfer yerleşimli periferik kontrastlanan kapsül yapısına sahip kitle lezyonları (öncelikle apse lehine değerlendirilmiştir) ve sola şift saptandı. Hasta beyin apsesi nedeniyle opere edildi ve drene edilen apse kültüründe streptokokus intermedius üremesi oldu.Operasyon sonrası seftriakson ve metronidazol tedavisi başlandı ve 6 hafta IV antibiyoterapi aldı.Yatışının 40. gününde anjiografi yapılan hastanın pulmoner A-V fistülü kapatıldı. İşlem sırasında komplikasyon gelişmeyen hastanın post-op saturasyonu %95-100 arasında seyretti. 2 gün sonra servise çıkarılan hasta yatışının 3. haftasında sekelsiz olarak taburcu edildi.

Sonuç: Pulmoner A-V fistül çocuklarda nadir görülür. Ancak siyanozu olan çocuklarda ayırıcı tanıda düşünülmelidir. Pulmoner A-V tespit edilen hastalarda ise mutlaka hastalar olası komplikasyonlar açısından değerlendirilmelidir.

Anahtar Kelimeler: Pulmoner arteriovenöz malformasyon, beyin apsesi

P-212[Çocuk Yoğun Bakım]
H1N1'le İlişkili Guillain Barre Sendromu Olgusu

Hatice Kübra Konca[1], Tanıl Kendirli[1], Oktay Perk[1], Ebru Azapağası[1], Gültekin Kutluk[2], Pelin Albayrak[2], Serap Teber[2], Gülhis Deda[2]
[1]Ankara Üniversitesi Tıp Fakültesi, Çocuk Sağlığı ve Hastalıkları Ana Bilim Dalı Çocuk Yoğun Bakım Bilim Dalı, Ankara
[2]Ankara Üniversitesi Tıp Fakültesi, Çocuk Sağlığı ve Hastalıkları Ana Bilim Dalı Çocuk Nörolojisi Bilim Dalı, Ankara

Giriş: GuillainBarre Sendromu (GBS), genellikle hızlı progresif seyreden, asendan, simetrik güçsüzlük ve arefleksi ile karakterize akut inflamatuar bir polinöropatidir. Guillain Barre Sendromu tanısı BOS'ta albuminositolojik dissosiasyon ve akut nöropatiyi destekleyen ENMG bulguları ile doğrulanır. Biz İnfluenza A enfeksiyonun neden olduğu ve GBS'nin tipik klinik ve laboratuar özelliklerini taşıyan olguyu sunarak, influenza enfeksiyonlarının bu nadir görülen ve ciddi tabloya neden olduğuna dikkat çekmek istedik.

Olgu: 3.5 yaşında kız hasta 5 gün önce başlayan huzursuzluk halsizlik şikayeti olan hastanın şikayetlerinin başlamasının 3. gününde yürüme bozukluğu olması sebebiyle hastanemize başvurdu. 10 gün önce üst solunum yolu enfeksiyonu geçirmiş. İlaç kullanımı ve influenza aşı öyküsü yoktu. BOS proteini:64 mg/dl BOS glukoz: 72 görülürken BOS direk bakıda hücre saptanmadı (albüminositolojik disosiasyon). Lomber ponksiyon ve mevcut kliniği GBS olarak değerlendirilen hastaya 400 mg/kg/g dozunda IVIG ve gabapentin tedavisi başlandı. Tedavinin 2. gününde solunum sıkıntısı gelişen hasta entübe edilerek yoğun bakım servisine yatırıldı. Solunum yolu viral panelinde H1N1 pozitif saptanması üzerine oseltamivir tedavisi başlandı. İVİG tedavisi 5 gün aldı, oseltamivir 10 gün tedavi aldı. Hasta 7 gün entübe olmak üzere ve toplam 10 gün de yoğun bakımda izlendi. İzlemde klinik olarak tamamen düzelen hasta ayaktan izlenmektedir.

Sonuç: İnfluenza enfeksiyonu olanlarda GBS gelişme riskinin yüksek olduğu bilinmektedir. Bu sebeple H1N1 enfeksiyonu sonrasında kas güçsüzlüğü gelişen olgularda GBS akılda tutulmalıdır

Anahtar Kelimeler: Guillain Barre Sendromu, H1N1

P-213[Çocuk Yoğun Bakım]
Çocuk Yoğun Bakım Ünitemizde Bir Yılda Yatan Zehirlenme Olgularımızın Değerlendirilmesi

Süleyman Bayraktar[1], Bilge Tanyeri Bayraktar[2], Özlem Aykul[1], Özlem Kurtuluş[1]
[1]Haseki Eğitim ve Araştırma Hastanesi, Çocuk Kliniği, İstanbul
[2]Bezmialem Vakıf Üniversitesi Tıp Fakültesi Neonatoloji Bilim Dalı, İstanbul

Amaç: Çocuk yoğun Bakım Ünitemize yatırılan zehirlenme olgularının epidemiyolojik, klinik özelliklerini inceleyerek, bu konudaki bilgi birikimine katkı sunmak, tedavi yaklaşımları ve koruyucu önlemler hakkında neler yapılabileceğini belirlemeyi amaçladık.

Yöntemler: Çocuk Yoğun Bakım Ünitesinde Ocak 2015 ile Ocak 2016 tarihleri arasında zehirlenme tanısıyla yatan 19 hasta çalışmaya dahil edilmiş, verileri hastaların Hastane Bilgi Sistemindeki epikrizleri, hasta dosyalarındaki günlük izlem formları incelenerek retrospektif olarak değerlendirilmiştir.

Bulgular: Çalışmamıza dahil edilen 19 hastanın 8'i (%42,1) erkek, 11'i (%57,9) kız, yaşları 2 yaş ile 16 yaş arasında değişmekte olup ortalaması 7,5±5,7 (2-16 yıl) yıldı. Hastalarımızda zehirlenme nedeni olarak kaza 12 (%63,2), özkıyım 6 (%31,6), bağımlılık 1(%5,3) olarak tespit edildi. Zehirlenme etkeni maddeler 17 (%89,5) hastada oral, 1 (%5,3) hastada inhalasyon, 1 (%5,3) hastada ise ciltten alınmıştı. Zehirlenen çocukların hastaneye getirilme süresi 486,6±1063,9 (20-4320) dakika olarak tespit edildi. Hastalarımızdan 14'ü (%78,9) ilaçlarla, 1'i (%5,6) ayakkabı kutusundan çıkan koruyucu maddeyle (silikajer), 1'i (%5,6) çakmak gazı ve tinerle, 1'i (%5,6) fare zehiriyle, 1'i (%5,6) tarım ilacıyla (organofosfor) zehirlenmişti. Tedavi olarak 9 (%47,4) hastaya mide lavajı uygulanmış, 8 (%42,1) hastaya aktif kömür verilmişti. Hastaların tamamının vital fonksiyonları monitörize edilerek izlendi, 1 (%5,3) hastanın tüm vücut yıkaması yapıldı, 1 (%5,3) hastaya da hemodiyaliz tedavisi uygulandı. Çocuk Yoğun Bakım Ünitesinde yatış süresi 1,3±0,7 (1-3) gün olarak tespit edildi. Yoğun bakım takibi sonrası 11 (%57,9) hasta takibinin devamı için servise devredildi, 6 (%31,6) hasta eve taburcu edildi, 1 (%5,3) hasta tedaviyi reddederek hastaneyi terk etti, 1 (%5,3) hasta da dış merkeze sevk edildi. Ünitemize zehirlenme nedeniyle başvuran hastalardan hiçbiri kaybedilmedi.

Sonuç: Çocuk çağında yaşanan zehirlenme olgularının büyük bölümü önlenebilir durumlardır. Ev içindeki ilaçlarla tarım ilaçlarına çocukların erişiminin önlenmesinin sağlanması, ilaçların çocukların eline geçmesi durumunda zehirlenmeye sebep olmayacak ambalajlarda piyasaya sunulması, madde bağımlılığı ile daha etkili mücadele edilip bu çocukların toplum içinde yakın izlenmesi zehirlenme olgularının azaltılmasında yararlı olacaktır.

Anahtar Kelimeler: Çocuk Yoğun Bakım, zehirlenme, epidemiyoloji

P-214[Çocuk Yoğun Bakım]
Çocuk Yoğun Bakım Ünitesine Yatırılan Hastaların Vitamin D Düzeyleri

Nazik Yener, Halit Çiğdem Çigdem, Şükrü Muhammed Paksu
Ondokuz Mayıs Üniversitesi,Samsun

Giriş: Bu çalışmanın amacı çocuk yoğun bakım ünitesinde yatan hastaların yatış anındaki D vitamin düzeylerini, D vitamini düzeyi üzerine etkili faktörleri ve D vitamini düzeyi ile klinik sonuçlar arasındaki ilişkiyi belirlemektir.

Yöntem: Ondokuz Mayıs Üniversitesi Tıp Fakültesi Hastanesi Çocuk Yoğun Bakım Ünitesine Ocak 2014 ile Kasım 2015 tarihleri arasında yatırılan ve yatışının ilk 24 saatinde plazma 25 hidroksi vitamin D düzeyi bakılan toplam 205 hasta geriye dönük olarak incelendi. Serum 25 hidroksi vitamin D düzeyi Sıvı Kromatografisi-Kütle Spektrometresi yöntemi ile ölçüldü ve <20 ng/mL olanlar D vitamini eksikliği olarak kabul edildi.

Bulgular: Tüm hastaların ortalama D vitamini düzeyi 19.9±11.8 ng/ml olup 120 hastada (%58.5) D vitamini eksikliği tespit edildi. Başvuru anında iki yaşın üzerinde olan hastalarda D vitamini eksikliği sıklığı daha yüksekti (%76.7). Multivariable linear regresyon modelde yalnızca yaş ve kış sezonunda başvurmak D vitamini düzeyi ile ilişkili bulundu. D vitamini eksikliği olan hastaların yaşı daha büyük ve kiloları daha yüksekti. D vitamini eksik olan hastalarda katekolamin ihtiyacı daha fazla tespit edildi (37.5 % vs 23.5% p=0.034). Başvuru nedeni, altta yatan hastalık olması, çocuk yoğun bakım yatış süresi, mekanik ventilasyon ihtiyacı, PRISM skoru ve mortalite ile D vitamini düzeyi arasında anlamlı ilişki tespit edilemedi.

Sonuç: Türkiye'nin kuzeyinde üçüncü düzey çocuk yoğun bakım ünitesine yatan hastalarda başvuru anında D vitamini eksikliği sıktır. D vitamini eksik olan hastalarda katekolamin gereksinimi daha fazla görülmektedir ancak diğer hastalık ve prognoz göstergeleri ile D vitamini eksikliği arasında anlamlı ilişki tespit edilememiştir.

Anahtar Kelimeler: Çocuk,Hipovitaminoz D,Kritik Hastalık

P-215[Çocuk Yoğun Bakım]

Akondroplazik Çocukta Beklenmedik bir Trakeostomi Nedeni:Bilateral Vokal Kord Paralizi

Nazik Yener, Şükrü Muhammed Paksu
Ondokuz Mayıs Üniversitesi,Samsun

Giriş:Akondroplazi nadir gözlenen otozomal dominant geçişli genetik bir bozukluktur. Hastaların %97 sinde fibro-blast growth factor receptor 3 geninde (FGFR3) nokta mutasyon mevcuttur. Hastaların %10-85'i nde tedavi gerektiren üst ve alt hava yollarındaki problemlere bağlı solunum sıkıntısına rastlanır. Bu hastalarda en sık solunum sıkıntısı nedenleri santral uyku apnesi, restriktif akciğer hastalığı,obstrüktif uyku apnesi veya bunların kombinasyonudur. Bu makalede akondroplazi tanısıyla izlenen ve bilateral vokal kord paralizisine bağlı trakeostomi açılan bir olgu sunulmuştur.

Olgu: 2,5 yaşında akondroplazi tanılı erkek hasta solunum sıkıntısı ve ağır stridor şikayeti ile acil servise başvurdu. Fizik incelemesinde bifazik stridor, takipne, interkostal ve subkostal çekilmeler, ekstremitelerde rizomelik kısalık ve torakalomber gibbus tespit edildi. Hastanın öyküsünden FGFR3 geninde nokta mutasyonu olduğu öğrenildi. Mevcut bulgularla üst hava yolunda problem düşünülen hastanın indirekt laringoskopisinde vokal kord hareketleri minimal olduğu gözlendi ve yapılan direkt larigoskopide bilateral vokal cord paralizi tanısı konuldu Solunum yetmezliği gelişen hasta entübe edildi ve sonrasında trakeostomi açıldı. Trakeostomi sonrası hastanın solunum sıkıntısı düzeldi. Hastanın çekilen kranial MR incelemesinde ileri derecede foramen magnum darlığı, kortikal atrofi ve lateral ve üçüncü ventrikülde orta derecede genişleme gözlendi. Hasta posterior fossa dekompresyon cerrahisi yapılması için pediatrik beyin cerrahi kliniğine transfer edildi.

Sonuç: Literatürde solunum sıkıntısı ve değişik nedenlerle trakeostomi gerektiren akondroplazik hastalar bildirilmiştir ancak akondroplazi ve trakeostomi gerektiren bilateral vokal kord paralizisi birlikteliğine rastlamadık. Bu olgu bildiğimiz kadarıyla akondroplazi ve bilateral vokal kord paralizi birlikteliği nedeniyle bildirilen ilk olgudur.

Anahtar Kelimeler: Akondroplazi,Bilateral vokal kord paralizi, Stridor

P-216[Çocuk Yoğun Bakım]

Fulminan Meningokosemi Bağlı Ağır Rabdomiyoliz: Bir Olgu Sunumu

Nazik Yener, Gülnar Şensoy, Şükrü Muhammed Paksu
Ondokuz Mayıs Üniversitesi,Samsun

Giriş: Fulminan meningokosemi N. Meningitidis'e bağlı göreceli olarak nadir görülen ancak hayatı tehdit eden bir enfeksiyondur. Rabdomiyoliz iskelet kaslarının sarkolemmasında akut hasar sonucu toksik maddelerin dolaşıma salınmasına bağlı gelişen ve hipovolemi, hiperkalemi, akut böbrek yetmezliği ve dissemine intravasküler koagülasyona neden olabilen bir klinik tablodur. Bu makalede önceden sağlıklı olan kız hastada ağır rabdomiyolizle seyreden fatal seyirli nongrupable N. Meningitidise bağlı meningokosemili bir olgu sunulmuştur.

Olgu: İki yaş sekiz aylık, önceden sağlıklı olan kız hasta bir gündür olan ateş,kusma ve son dört saattir olan yüzünde ve kollarında döküntü şikayeti ile acil birimimize başvurdu. Başvuru anındaki ateşi 38.4 °C, kalp hızı 188/dk, kan basıncı 70/30 mmHg idi. Fizik muayenesinde bilinci açık, tüm vücutta yaygın çok sayıda ekimotik lezyonu mevcuttu. Meningeal irritasyon bulguları yoktu. Öyküsünden meningokok aşısının yapılmadığı öğrenildi. Yapılan labarotuar incelemelerinde trombositler:27 000/mm3, INR 3.1, kreatinin:1,2 mg/dl, ALT:109 U/L, AST:267 U/L, CPK 7429 U/L, CRP 96/9 mg/dl. Hipotansiyon ve trombositopenisi olan hastaya lomber ponksiyon yapılamadı. İntravenöz seftriakson tedavisi başlandı. Çocuk yoğun bakım ünitesine transfer edilen hastanın bilincinde gerileme olması (GKS:8) üzerine entübe edilerek mekanik ventilatöre bağlandı ve kan ürünü ve sıvı replasmanı ve dopamin infüzyonuna rağmen hipotansif seyreden hastaya adrenalin başlandı (0,8mcg/kg/gün dozuna kadar çıkıldı). Adrenal yetmezlik ihtimaline karşı prednizolon tedavisi başlandı. Günlük plazma değişimi 6 gün süreyle uygulandı. Plazma CPK değerleri hızla arttı, başvurunun ikinci gününde 84 000 U/L değerine ulaştı ve sonrasında azalarak takibinin 7. gününde normal değerlere geriledi. İntravenöz hidrasyon ve bikarbonat tedavisi uygulandı. Kreatinin değerlerinde hafif yükselme (en yüksek 1.25 mg/dl) dışında idrar çıkışı ve böbrek fonksiyonları normal sınırlarda seyretti, renal replasman tedavisi gereksinimi olmadı. İzleminin üçüncü gününde hemodinamik olarak normal olan hastanın vazopressör tedavileri azaltılarak kesildi. Hasta sedasyonlarına ara verilmesine rağmen uyanmadı ve GS: 3 ve pupilleri fiks dilate olan hastanın muayenesinde beyin sapı refleksleri alınamadı. Takibinin 10. gününde beyin ölümü tanısı aldı. Kan kültüründe N. meningitidis üredi ancak PCR ile tiplendirilmesinde sık rastlanan 5 serogrup açısından (A,B,C,Y ve W-135) negatif tespit edildi.

Sonuç: Meningokosemiye bağlı ağır rabdomiyoliz literatürde bir çocuk ve 2 yetişkin hastada bildirilmiş olup çok nadir rastlanmaktadır. Bu olguyu non grupable N. meningitidisin etken olduğu fatal seyirli meningokoksemi vakasına eşlik eden beklenmeyen ağır rabdomiyoliz varlığı nedeniyle sunduk.

Anahtar Kelimeler: Çocuk, Nongrupable Neisseria Meningitidis, Rabdomiyoliz

P-217[Çocuk Yoğun Bakım]

Lenfanjiyom Olgu Sunumu: Boyun Kitlesine İkincil Solunum Sıkıntısı Yaşayan Çocuk Hastamız

Uğur Berkay Balkancı[1], İlker Koçak[2], Nuray Uslu Kızılkan[3], Demet Demirkol[4]
[1]Koç Üniversitesi, Tıp Fakültesi, İstanbul
[2]Koç Üniversitesi, Kulak Burun Boğaz Bölümü, İstanbul
[3]Koç Üniversitesi, Çocuk Gastroenteroloji ve Hepatoloji Bölümü, İstanbul
[4]Koç Üniversitesi, Çocuk Yoğun Bakım Ünitesi, İstanbul

Amaç: Bu olgu sunumunda akut solunum yetmezliği tablosu ile seyreden lenfanjiyom tanılı hastamıza yaklaşım anlatılmaktadır.

Olgu: On dokuz haftalık erkek hasta akut solunum yetmezliği tablosu ile yatırıldı. Hastamızda solunum sıkıntısına yol açan sebep hava yolunu orofarenks düzeyinde sarmalayan ve dil köküne uzanan kitleydi. Doğduğunda boynunda kitle fark edilen ve ultrasonografi ile kistik higroma ön tanısı alan hastanın prenatal izleminde sorun olmamış. Doğum sonrası on dördüncü gününde kitlenin büyümesi ve solunum sıkıntısına yol açmasına ikincil Eğitim Araştırma Hastanesine başvurmuş. Entübe edilen hastanın kitlesinden ultrason eşliğinde sıvı aspire edilip iki kere bleomisin enjeksiyonu uygulanmış, lenfanjiyom tanısı konulmuş. İzlemde hastanın solunum sıkıntısı tedrici gerilemiş. Oral beslenebilen ve oksijen gereksinimi kalmayan hasta taburcu edilmiş. Dört gün evde kalabilen hastada yakınmalar tekrarlamış, Sirolimus tedavisi başlanmış ve lazer koterizasyon tedavisine yönlendirilmiş. Lazer koterizasyon tedavisi sonrası üç gün boyunca aldığı besinleri kusan hasta dehidratasyon şüphesi ve beslenmenin düzenlenmesi amacıyla Koç Üniversitesi Hastanesi Çocuk Servisi'ne yatırıldı. Yatıştan bir gün sonra solunum sıkıntısının artması üzerine Çocuk Yoğun Bakım Ünitesi'ne transfer edildi. Yatış anında belirgin suprasternal ve interkostal çekilmelerine eşlik eden taşikardi, taşipne olan hastada yüksek akım oksijen tedavisi, akım 2 litre/kg olacak şekilde başlandı. Hastanın dört gün önce yapılan laringoskopik değerlendirmesinde üst hava yolunda pasajın çok dar olduğu öğrenildi, zor entübasyon

hastası olarak kabul edildi. Solunum sıkıntısının gerilememesi üzerine midazolam ile sedatize edilen hasta tam yüz maskesi aracılı konvansiyonel ventilatör non invazif ventilasyon programı ile basınç kontrol modunda pozitif ekspiryum sonu basınç 8 cmH2O, pozitif inspiratuvar basınç 4 cmH2O, hız 30/dk ve fraksiyone inspiratuvar oksijen düzeyi %45 olacak şekilde ventile edilmeye başlandı. Solunum sıkıntısı kontrol altına alınan hastanın entübasyon gereksinimi olasılığı nedeni ile anestezi ve kulak burun boğaz bölümleri ile fikir alışverişinde bulunuldu ve gerekli olduğu takdirde ameliyathane koşullarında entübasyon veya acil trakeotomi kararı alındı. Solunum sıkıntısında artışa lazer tedavisine ikincil ödemin yol açabileceği de düşünülerek tedavisine deksametazon eklendi. Ayrıca lenfanjiyom tedavisi için Sirolimus tedavisine ek olarak Sildenafil başlandı. Hastanın kitlesi deksametazon, sirolimus ve sildenafil tedavileri altında belirgin küçüldü. Oral yoldan beslenmeye başlayan ve solunum işi belirgin azalan hasta ailesine verilen eğitimlerden sonra yatışının on dokuzuncu gününde şifa ile taburcu edildi.

Sonuç: Çocuklarda boyun kitlesi ayırıcı tanısında lenfanjiyom araştırılmalıdır. Çocuklarda lenfanjiyom hem üst hava yolu tıkanıklığına hem de kanamaya ikincil ölümcül seyredebilir. Bu kitlelerin geleneksel tedavisi cerrahi ve sklerozan ajanlardır ama Sirolimus ve Sildenafil gibi medikal tedaviler de mevcuttur. Dört ay boyunca hastanede yatmak zorunda kalan olgumuz lazer koterizasyon, sildenafil ve sirolimus kombinasyon tedavilerine çok iyi yanıt vermiş ve evde hayatını sorunsuz idame ettirebilecek düzeye gelmiştir.

Anahtar Kelimeler: Lenfanjiyom, Sildenafil, Sirolimus

P-218[Çocuk Yoğun Bakım]

Hayatı Tehdit Eden Kalsiyum Kanal Blokeri ve Beta Bloker Zehirlenme Olgusunda Başarılı İntravenöz Lipit İnfüzyon Tedavisi

Fatih Durak[1], Fulya Kamit Can[1], Neslihan Zengin[1], İkbal Durak[2], Kerem Yıldız[1], Ayşe Berna Anıl[3]
[1]Tepecik Eğitim ve Araştırma Hastanesi Çocuk Yoğun Bakım Ünitesi,İzmir
[2]Özel Egepol Hastanesi,İzmir
[3]İzmir Katip Çelebi Üniversitesi Tepecik Eğitim ve Araştırma Hastanesi Çocuk Yoğun Bakım Ünitesi,İzmir

Kalsiyum kanal ve Beta reseptör blokerleri ile olan zehirlenmelerde hayatı tehdit edici kardiyovasküler kollaps bulguları gelişebilmekte ve tedavi için spesifik bir antidot bulunmamaktadır. 13 yaşında kız olgu, aşırı doz karvedilol ve verapamil alımını takiben ciddi hipotansiyon ve bradikardi bulguları ile getirildi. Kardiyovasküler kollaps tablosu sıvı tedavisi, kalsiyum glukonat ve yüksek doz vasopressör infüzyonuna dirençli idi. Hiperinsülinemik öglisemi tedavisi ile de dirençli hipotansiyonu devam eden olguya intravenöz lipit infüzyonu izleminin 1. saatinde uygulandı. Olgunun hemodinamik stabilitesi lipit uygulamasından yarım saat sonra sağlandı. Kalsiyum kanal ve Beta reseptör blokerleri ile olan zehirlenmeler, hayatı tehdit edebilen zehirlenmelerdir. Bu zehirlenmelerde önerilen klasik destek tedavileri yetersiz kalabilmekte, intravenöz lipit infüzyonu ile başarılı sonuçlar alınabilmektedir. Biz de bu olgu ile hayati tehlike yaratabilen bu zehirlenmelere tekrar dikkat çekmek ve diğer tedavilere yanıtsız vakalarda intravenöz lipit infüzyonu tedavisinin başarılı olabileceğini vurgulamak istedik.

Anahtar Kelimeler: beta bloker, hiperinsülinemik öglisemi, intravenöz lipit infüzyonu, kalsiyum kanal blokeri, zehirlenme

P-219[Çocuk Yoğun Bakım]

Terapötik Plasma Değişimi ile Tedavi Edilen Konjenital Hipertrigliseridemi'li İki Olgu

Ayhan Yaman[1], Burcu Öztürk Hişmi[2], Burcu Kumru[3], Faruk Barlık[1], Bülent Filik[1]
[1]Gaziantep Cengiz Gökçek Kadın Doğum ve Çocuk Hastalıkları Hastanesi, Çocuk Yoğun Bakım Ünitesi, Gaziantep
[2]T.C. Sağlık Bakanlığı, İzmir Tepecik Eğitim ve Araştırma Hastanesi, Çocuk Metabolizma Hastalıkları, İzmir
[3]Gaziantep Cengiz Gökçek Kadın Doğum ve Çocuk Hastalıkları Hastanesi, Beslenme ve Diyet Kliniği, Gaziantep

Giriş: Hipertrigliseridemi, aşırı sentez, kusurlu işlenme ve temizlenme veya her ikisinin birlikte etkisi sonucu gelişen bir lipid metabolizması bozukluğudur. Diyetle alınan trigliseridler incebarsaktan emilir ve lenfatik sisteme salgılanırlar. Daha sonra duktus torasikus yoluyla şilomikron olarak sistemik dolaşıma geçerler. Apolipoproteinler lipidlerin bağlanma, transport ve metabolizmasına yardım eden proteinlerdir ve trigliseridlerle de etkileşim halindedir. Bu proteinlerin yapısında veya ilgili enzimlerde oluşan hasarlar klinik dislipidemiye yol açabilir. Sekonder bir sebep (obezite, DM, hipotioidi) tespit edilemediyse bozukluk primer hipertrigliseridemi olarak sınıflandırılır. Primer hipertrigliseridemi hipertrigliseridemilerin çok az kısmını oluştursa da ciddi hipertrigliseridemi olgularında akla gelmelidir ve mutlaka aile öyküsü sorgulanmalıdır. Kesin tanı için moleküler çalışma gerekse de bugün için tüm olguların %5'inde moleküler çalışma yapılabilmektedir. Esas tanı klinik ve aile öyküsü ile konulur. Plazma aferez yöntemi ile trigliserit (TG) düzeyi %60-70 oranında azalabilmektedir. Hipertrigliseridemisi bulunan hastalara akut pankreatit atağı ile başvuran ve TG düzeyi > 1000mg/dl üzerinde ise plasma aferezi uygulanır. Burada çok yüksek trigliserit düzeyi ile başvuran ve terapötik plasma değişimi (TPD) ile etkin bir şekilde tedavi edilen iki olgu sunulmuştur.

Olgu 1: 40 günlük erkek hasta kusma şikayetiyle başvurduğu dış merkezde bakılan TG düzeyinin 36780mg/dL gelmesi üzerine tarafımıza sevk edildi. Hastanın öyküsünde anne-baba arasında 3. dereceden akrabalık mevcuttu. ilk çocuk hastamızdı. Hastaya terapötik plasma değişimi yapılmasına karar verildi. Sol subklavian 8 fr hemodiyaliz katateri yerleştirildi. Hastaya ilk gün 1.5 volum ile sonraki 4 gün 1 volüm ile TPD işlemi yapıldı. Bu arada hastanın anne sütüyle beslenmesi kesildi. Metabolik tetkikleri gönderildi. Hastaya Basic F mama, Bebelac Peptijunior ve MCT ile hazırlanan özel mama kullanıldı. TPD ile hastanın TG düzeyi 1. gün 27990'a, 2. gün 17743'e, 3. gün 11580'e, 4. gün 5760 ve 5. gün 1590 mg/dL' ye geriledi. TPD işlemine son verildi. Hasta yatışının 7. günü yoğun bakımdan servise devredildi.

Olgu 2: 31 günlük erkek hasta dış merkeze ateş yüksekliği ile başvurmuş. Alınan kanın oldukça süt kıvamında olması üzerine hastaya trigliserit düzeyi bakılmış. Hastanın TG düzeyi 20.000 mg/dL'nin üzerinde bulunması üzerine hasta tarafımıza sevk edildi. Hastanın öyküsünde anne-baba arasında 2. dereceden akrabalık mevcuttu. ilk çocuk hastamız. Hastanın ilk alınan TG düzeyi 20.567 mg/dL geldi. Hastaya terapötik plasma değişimi yapılmasına karar verildi. Sağ juguler venine 6.5 FR hemodiyaliz katateri yerleştirildi. Hastaya ilk gün 1.5 volum ile sonraki 2 gün 1 volüm ile TPD işlemi yapıldı. Bu arada hastanın anne sütüyle beslenmesi kesildi. Metabolik tetkikleri gönderildi. Hastaya Basic F mama, Bebelac Peptijunior ve MCT ile hazırlanan özel mama kullanıldı. TPD ile hastanın TG düzeyi önce 8360'a sonra 2880'e en son 1040 mg/dL ye düştü. TPD işlemine son verildi. Hasta yatışının 4. günü yoğun bakımdan servise devredildi.

Sonuç: Şimdiye kadar literatürde bildiğimiz kadarıyla TG düzeyi en yüksek olan iki olgu bizim bu olgulardır. Yaşamın erken döneminde tanı alan hastalarımız TPD ile etkin bir şekilde tedavi edildiler.

Anahtar Kelimeler: Hipertrigliseridemi, Terapötik plasma değişimi, çocuk

P-220[Çocuk Yoğun Bakım]

Çocuk Yoğun Bakım Ünitesinde Eritrosit Transfüzyonu Uygulamalarının Değerlendirilmesi

Betül Aksakal[1], Muhammet Şükrü Paksu[1], Nazik Yener[1], Ömer Ertuğrul[1], Davut Albayrak[2]
[1]Ondokuz Mayıs Üniversitesi, Çocuk Sağlığı ve Hastalıkları Ana Bilim Dalı, Samsun
[2]Medical Park Hastanesi, Samsun

Amaç: Çocuk Yoğun Bakım Ünitesi'nde izlenen hastaların yatış sırasındaki hematolojik parametrelerinin incelenmesi, yatış sonrası ilk 7 günde eritrosit transfüzyonu sıklığı, transfüzyon endikasyonları, transfüzyon eşik değerleri, transfüzyon miktar ve süresi, transfüzyon ile ilişkili yan etkiler ve transfüzyon etkinliğinin değerlendirilmesidir.

Gereç ve Yöntem: Ondokuz Mayıs Üniversitesi Çocuk Yoğun Bakım Ünitesi'nde en az 48 saat süre ile izlenen 1ay-18 yaş arası hastalar hematolojik parametreler ve transfüzyon uygulamaları yönünden prospektif olarak izlendi. Konjenital kanama diyatezi, kemik iliği yetmezliği, hemoglobinopati, hemolitik anemi, siyanotik konjenital kalp hastalığına sahip olan hastalar ve ilk 24 saatte birden fazla transfüzyon gerektiren akut kanama hastaları çalışmaya dahil edilmedi. Çalışma süresince 172 hasta yatırıldı. 43 hasta 48 saatten daha kısa süre izlenmişti. Dışlanma kriterlerini sağlayan 16 hasta çalışma dışı bırakıldı. Final değerlendirmeye 113 hasta alındı.

Bulgular: Hastaların ortanca yaşı 36 (2-209) ay olup %38,1'i 1-8 yaş arasında idi ve %57,5'inde altta yatan hastalık mevcuttu. Yirmi dokuz (%25,7) hastaya yatış sonrası ilk 7 gün içinde eritrosit transfüzyonu uygulandı. Transfüzyon uygulanan hastaların ortanca yaşı 60 (2-190) ay olup 12'si (%41,2) 1 yaş altında idi. En sık komorbid hastalık kronik nörolojik ve nöromuskuler hastalık, en sık yatış tanısı ise akut solunum yetersizliği idi. Yaş, cinsiyet ve komorbid hastalık varlığı ile transfüzyon gereksinimi olup olmaması arasında istatistiksel olarak anlamlı bir ilişki saptanmadı. Hastaların yatış sırasındaki ortalama hemoglobin ve hematokrit düzeyleri sırası ile 10,8±1,8 ve 33,3±5,2 idi. Transfüzyon uygulananlarda uygulanmayanlara göre başlangıç hemoglobin ve hematokrit değerleri düşüktü ($p<0,001$). Transfüzyon uygulanan hastalarda transfüzyon öncesi ortalama hemoglobin düzeyi 7,7±1,1 gr/dl idi ve en fazla transfüzyon 7,1-8 gr/dl hemoglobin aralığında uygulandı. Yoğun bakım ünitesine yatış ile transfüzyonun başlatılması arasında geçen ortanca süre 34 (2-160) saat idi. Hastaların 14'üne (%48,3) ilk 24 saat içinde transfüzyon uygulanmıştı. Transfüzyon miktarı kilogram başına ortalama 13,3 ± 4,8 mililitre idi. Nabızda ve diyastolik kan basıncında transfüzyon ile istatiksel olarak anlamlı azalma oldu ($p<0,001$). Çalışmaya alınan hiçbir hastada transfüzyon ilişkili istenmeyen reaksiyon gelişmedi. Transfüzyon sonrası 1. saatteki hemoglobin artışı 2,2±1,7 iken 24. saatteki hemoglobin artışı 2,9±2 idi.Birinci ve 24. saat hemoglobin ve hematokrit artışı arasında istatiksel olarak anlamlı fark yoktu. Transfüze edilen eritrosit süspansiyonlarının raf süresi ortanca 4,2 (0-21) gündü. Transfüzyon ile elde edilen hemoglobin artışı ile yaş grubu, cinsiyet, vücut ağırlığı, komorbid hastalık varlığı, eritrosit raf ömrü ve transfüzyon öncesi yatış süresi arasında istatiksel olarak anlamlı bir ilişki saptanmadı. Çalışmaya alınan hastlardan 4'ü ilk 7 günde eksitus olmuştu.Bu hastaların tamamı transfüzyon uygulanan gruptaydı.

Sonuç: Çocuk yoğun bakım ünitesine yatırılan hastalarda transfüzyon gereksinimi sıktır. Transfüzyon ihtiyacı ilk günlerde, bir yaşın altındaki hastalarda ve başvuru hemoglobin düzeyi düşük olanlarda daha belirgindir. Transfüzyon etkinliğinin değerlendirilmesi için 24 saat içinde birden fazla kan alınmasının gerekliliği tartışmalıdır. Çalışmamızda transfüzyon etkinliğinin temel belirleyicisi, diğer faktörlerden bağımsız olarak transfüzyon miktarı olarak bulunmuştur.

Anahtar Kelimeler: çocuk, yoğun bakım, kritik hasta, anemi, eritrosit transfüzyonu

P-221[Çocuk Yoğun Bakım]

Ağır Valproik Asit Zehirlenmesinde Devamlı Venövenöz Hemodiyaliz Etkinliği

Ayhan Yaman, Bülent Filik, Faruk Barlık
Gaziantep Cengiz Gökçek Kadın Doğum ve Çocuk Hastalıkları Hastanesi, Çocuk Yoğun Bakım Ünitesi, Gaziantep

Giriş: Valproik asit (VA) geniş spektrumlu bir antiepileptik ve duygu durum düzenleyicisidir. VA gastrointestinal sistemden kısa sürede emilir ve 1-4 saat içinde plazma pik düzeyine ulaşır. Bu ilacın %90-95'i plazma proteinlerine bağlanır. Terapötik serum konsantrasyonu 50-100 µg/mL arasındadır (3, 4). Serum konsantrasyonu 100 µg/mL üzerinde olduğunda gastrointestinal bulgular, nöbet sıklığında artma, beyin ödemine bağlı konfüzyon, letarji, koma, kemik iliğinin baskılanmasına bağlı pansitopeni, pankreatit, hepatotoksisite, taşikardi, hipotansiyon, elektrolit bozuklukları, metabolik asidoz ve hiperamonyemi görülebilir. VA zehirlenmelerinin acil tedavisinde semptomatik tedavi, gastrik lavaj ve çoklu doz aktif kömür uygulamaları önerilmektedir. Ayrıca ağır olgularda hemoperfüzyon, hemofiltrasyon ve hemodiyaliz alternatif tedavi olarak düşülebilir. Burada ağır valproik asit zehirlenmesi nedeniyle yoğun bakım ünitemize yatana ve devamlı venovenöz hemodiyaliz (DVVHD) yapılan bir olgu sunulmuştur.

Olgu: 14 yaşında kız hasta suicid amaçlı hastaneye başvurudan 1 saat önce 100 adet 500mg'lık convuleks tablet almış. Hastanın acil serviste midesi yıkanmıştı. Aktif kömür verilmişti. Genel durumunun kötü olması ve koma tablosunda olması nedeniyle çocuk yoğun bakıma kabul edildi. Yoğun bakıma kabulünde genel durumu kötü. Bilinç komatöz. GKS:10. Pupilleri izokorik, IR+/+. Diğer sistem muayaneleri doğal. Hastaya kraniyal tomografi çekildi. Normal değerlendirildi. Hastanın ilk bakılan valproik asit düzeyi 581 µg/mL geldi. Hastada takipte hipotansiyon gelişti. Dopamin infüzyonu başlandı. Hastaya hemodiyaliz yapılmasına karar verildi. Hastaya sağ subklavian 10 fr hemodiyaliz katateri yerleştirildi. M100 membran ile DVVHD yapıldı. Hemodiyalizin 4. saatinde bilinci açıldı. Hemodiyalizin 8. saatinde kontrol valproik asit düzeyinin 53 µg/mL gelmesi ve hastanın hemodinamisinin stabil olması üzerine hastanın hemodiyalizi kesildi. Hasta yoğun bakıma yatışının 3. gününde servise devredildi.

Sonuç: VA asit zehirlenmelerinde ciddi klinik sonuçlar ortaya çıkabilir. VA zehirlenmelerinde semptomatik tedavinin yanısıra, ciddi zehirlenme bulguları ve yüksek kan VA düzeyi varlığında devamlı venovenöz hemodiyaliz alternatif tedavi olarak düşünülebilir.

Anahtar Kelimeler: Valproik asit, Zehirlenme, devamlı venovenöz hemodiyaliz, çocuk

P-222[Çocuk Yoğun Bakım]

Çocuk Yoğun Bakımda Kateterle İlişkli Kan Akımı Enfeksiyonu Şüphesi Olan Hastalarda Kateter Çekilmeli mi ?

Ebru Azapağası[1], Tanıl Kendirli[1], Oktay Perk[1], Tuğba Erat[2], Aysun Yahşi[2], Derya Aysev[3], Ergin Çiftçi[2], Erdal İnce[2]
[1]Ankara Üniversitesi Tıp Fakültesi, Çocuk yoğun bakım bilim dalı, Ankara
[2]Ankara Üniversitesi Tıp Fakültesi, Çocuk enfeksiyon hastalıkları bilim dalı, Ankara
[3]3Ankara Üniversitesi Tıp Fakültesi, Mikrobiyoloji Anabilim dalı, Ankara

Giriş-Amaç: Çocuk yoğun bakım ünitesine (ÇYBÜ) yatırılan hastalar genellikle çok kritik hastalar olduğu için ve çoklu ilaç tedavisi, inotrop, total parenteral beslenme, diyaliz, ve plazma değişimi uygulanması gerektiğinden bu hastalara santral venöz kateter (SVK) takılması gerekmektedir. Bu SVK'lerin kullanımı sırasında zaman zaman kateterle ilişkili kan akımı enfeksiyonu (KİKAE) şüphesi olmaktadır. Bu çalışmanın amacı çocuk yoğun bakımda KİKAE şüphesi olan hastalarda SVK'lerin çekilmesinin enfeksiyon kontrolündeki etkinliğini değerlendirmektir.

Gereç ve Yöntem: Çalışmaya prospektif olarak, Temmuz 2014-Temmuz 2016 tarihleri arasında ÇYBÜ'sinde KİKAE şüphesi olan ve SVK'leri çekilen hastalar alınmıştır. Hastaların demografik özellikleri, KİKAE şüphesi olduğunda ve SVK çekildikten sonraki klinik ve laboratuar bulguları, üreyen mikroorganizmalar, uygulanan tedavi yöntemleri, tekrar kateterin nereden ve nasıl takıldığı ve enfeksiyon kontrolünün sağlanıp sağlanmadığı değerlendirilmiştir. KİKAE'u olan hastalarda ölüm oranlarını ve bu ölümü etkileyen faktörlerin belirlenmesi amaçlanmıştır.

Sonuçlar: Bu çalışmaya KİKAE şüphesi olan 67 hasta alınmıştır. Hastaların %5.9' unda Hickman kateteri vardı. Hastaların 29'ı kız, 38'i erkek, ve yaş ortalaması 48.8 ± 59.9 ay idi. Hastaların ÇYBÜ'sine yatışı sırasındaki PRISM skoru 14,36± 10,1 idi. İlk yatışta bakılan PELOD değeri ortalama 15,9± 11,8 iken KİKAE şüphesi olduğunda PELOD değeri 18,1± 11,6 idi. Altta yatan hastalıklarına bakıldığında hastaların %50.7'sinde nörolojik/sendromik, 17'sinde kalp, %22'sinde malignite ve diğer hastalıklar vardı. KİKAE şüphesi olan hastaların % 82'sinde ateş, % 7.4'ünde hipotermi, % 58'inde hipotansiyon vardı. Hastaların ateşi çıktıktan sonra ortalama 40 ± 23 saatte hastalara kateter revizyonu yapıldı. Kateter çekildikten sonra hastaların % 1.4'üne yeni kateter takılmadı, % 85.2'sine başka bölgeden kateter takıldı ve % 13.4'üne rehber tel üzerinden kateter revizyonu yapıldı. Kateter çekildikten sonra hastaların %60'ında KİKAE bulguları düzelmiştir ($p<0.001$). Kateter ucu kültüründe üreme oranı %43.3'dür. Kateter revizyon yöntemlerinin sonuca etkisine bakıldığında, arada zaman bırakılmamasına rağmen kateterin çekilip başka bölgeden takılması enfeksiyon kontrolünü sağlamıştır. Hastaların sağ kalım oranı % 76.1dir. Kaybedilen 15 hastadan sadece 3'ünün ölüm nedeni KİKAE olarak kabul edilmiştir.

Sonuç: Çocuk yoğun bakım ünitelerinde SVK'i olan hastalarda klinik ve laboratuar olarak KİKAE'u şüphesi olduğunda özellikle de septik şok bulguları varsa hastalara kateter revizyonu yapmak enfeksiyonun kontrolünü sağlamada son derece önemlidir.

Anahtar Kelimeler: Santral Venöz Kateter, kateter ilişkili kan akımı enfeksiyonu, kritik hasta

P-223[Çocuk Yoğun Bakım]

Rabdomyoliz ile Başvuran Çocuk

Mutlu Uysal Yazıcı[1], Zeynelabidin Öztürk[1], Umut Selda Bayrakçı[2], Benan Bayrakçı[1]
[1]Hacettepe üniversitesi İhsan Doğramacı Çocuk Hastanesi Çocuk Yoğun Bakım Ünitesi
[2]Ankara Çocuk Hematoloji ve Onkoloji Hastanesi Çocuk Nefroloji Bilim Dalı

Giriş: Rabdomiyoliz idrar renginde koyuluk, hiponatremi, hipokalemi transaminaz yüksekliği ile seyreden benign bir durumdur. Hastamız viral myozide sekonder yürüyememe nedeniyle yoğun bakıma yatırıldı.

Olgu: 7 yaş erkek hasta; öyküsünden ilk kez 02.05.2016 tarihinde ateş ve boğaz ağrısı şikayetlerinin başladığı, oral amoksisilin-klavulonat tedavisi başlandığı, bir hafta sonra ateşinin düşmemesi üzerine intramuskuler deposilin yapıldığı sonrasında her iki ayak üstüne basamama ve idrarında kırmızı renk değişikliğinin başladığı öğrenildi. Fizik muayenesinde bilateral alt extremitelerde şişlik, ısı artışı ve hassasiyet dışında normaldi. Laboratuar bulguları Hb: 8,6 gr/dl Beyaz küre: 15.800 Plt: 353.000 AST/ALT: 1088/769U/L ALP:80U/L T.protein/ Albumin:4.9/2.3 g/dL kreatinin: 0.4 mg/dL CK: 233450 (1/50 dilusyonla çalışıldı) U/L BUN:15mg/dL, Na/K: 129/2.68mmol/L Ca/P: 6.9/8.3mg/dL KŞ:138 mg/dL LDH:5930U/L pH: 7.49 pO2:44 pCO2:30 laktat:2.2mmol/L idrar tetkiki: pH: 5 dansite: 1011 protein: + keton - nitrit:- hemoglobin - hasta viral miyozit? hepatit?hemolitik anemi ? rabdomiyoliz ön tanılarıyla yatırıldı. Periferik yaymasında hemoliz görülmedi, ret: %2 (normal) coombs (-) olduğundan hemolitik anemi düşünülmedi. bilirubin normal olması abdominal ve renal usg'nin normal olması nedeniyle ön planda hepatit düşünülmedi. her iki bacakta şişlik, ısı artışı, hemolitik idrar, CK yüksekliği hiponatremi,hipokalemi, transaminaz yüksekliği nedeniyle hastada rabdomiyoliz düşünüldü.Agresif sıvı resüsitasyonu, alkali hidrasyon, diüretik (furosemid) ve antiinflamatuar tedavi ile hastada tam düzelme sağlandı. Renal replasman tedavi ihtiyacı olmadı. Rabdomiyoliz etyolojisi açısından bakılan troid fonksiyon testleri normaldı, viral serolojiden etken saptanamadı, duchenne muskuler distrofi açısından bakılan distrofin geni normal saptandı. Hastanın taburcu olduktan sonraki kontrollerinde CK tamamen normal saptandı ve hasta halan sorunsuz bir şekilde izlenmektedir.

Sonuç: Alt ekstremitede şişlik, yürüyememe nedeniyle yoğun bakıma yatırılan hastada CK yüksekliği olduğunda rabdomiyoliz mutlaka akılda tutulmalıdır.

Anahtar Kelimeler: rabdomyoliz, yürüyememe, çocuk yoğun bakım

P-224[Çocuk Yoğun Bakım]

Fatal Seyirli Hemorajik Şok Ensefalopati Sendromlu Bir Olgu

Ayhan Yaman, Faruk Barlık, Bülent Filik
Gaziantep Cengiz Gökçek Kadın Doğum ve Çocuk Hastalıkları Hastanesi, Çocuk Yoğun Bakım Ünitesi, Gaziantep

Giriş: Hemorajik şok ensefalopati sendromu (HSES) süt çocukluğu döneminde ani olarak başlayan şok, ensefalopati, dissemine intravasküler koagülasyon, metabolik asidoz ve çoklu organ yetmezliği ile giden, nadir görülen bir tablodur. Altta yatan bir nörolojik hastalığı olanlarda daha sık görülmektedir. Nedeni bilinmeyen bu sendromun mortalite ve nörolojik morbidite oranı oldukça yüksektir. Burada fatal seyirli bir hemorajik şok ensefalopati sendromlu bir olgu sunulmuştur.

Olgu: 1 yaşında erkek hasta 1 gün öncesinden başlayan ateş ve solunum sıkıntısı nedeniyle hastanemize başvurmuş. Pnomoni nedeniyle servise yatırılıp tedavi verilmiş. Solunum sıkıntısının artması ve genel

durumunun kötüleşmesi üzerine hasta çocuk yoğun bakıma kabul edildi. Daha öncesinde Epilepsi ve Malnutrisyon nedeniyle takipliymiş. Hastanın yoğun bakıma kabulünde genel durumu çok kötü bilinci kapalıydı. Solunumu yüzeyel ve kan basıncı ölçülemiyordu. Kalp hızı:182/dk ve vücut sıcaklığı: 38.6 0C idi. Hasta entübe edildi. SIMV modunda mekanik ventilatöre bağlandı. Periferik dolaşımı çok kötüydü. Hastaya 2 kez SF yüklendi. Dopamin infüzyonu başlandı. Takipte hipotansif seyretti. Adrenalin ve noradrenalin infüzyonu başlandı. Alınan laboratuar sonuçları şu şekildeydi. Kan gazı: ph:7.03, hco3: 5.6 mmol/L, BE:-27 mmol/L PCO2:23 mmHg, PO2:68 mmHg, laktat:28 mmol/L, beyaz küre:5770/mm3, hemoglobini: 11.8 gr/dL, trombosit: 14.000/mm3, BUN (kan üre azotu): 56 mg/dL, kreatinin:1.98 mg/dL, AST:744 U/L, ALT:370 U/L, LDH:4577 U/L, CRP:0.4mg/dl, PT: 33sn, aPTT:37.7sn, İNR:2.28 ve kreatin kinaz 4041 IU/L. Hastanın gastrointestinal kanaması vardı. Hastamızda solunum, kalp, hematolojik, nörolojik, karaciğer ve böbrek yetmezliği vardı. Akut faz reaktanları negatifti. Kültürlerinde üremesi olmadı. Daha önce nörolojik hastalığı olduğu ve akut başlayıp progresif seyrettiği için hastada hemorajik şok ensefalopati sendromu (HSES) düşünüldü. Hastaya kraniyal tomoğrafi çekildi. Beyin ödemi ve iskemi ile uyumlu bulguları vardı. Bu bulgularda HSES'i destekliyordu. Beyin ödemine yönelik hipertonik salin ve mannitol desteği verildi. Hemodinamik desteklere rağmen hastanın kliniği hiç düzelmedi. Çoklu inotrop ihtiyacı oldu ve sürekli entübe izlendi. Nörolojik olarak ağır sekelli seyretti. Hasta yoğun bakıma yatışının 17. gününde eksitus oldu. Sonuç: Hemorajik şok ensefalopati sendromlu hastaların %60'ında akut dönemde mortalite gelişmekte ve %30'unda ise ağır nörolojik sekel kalmaktadır. Sonuç olarak nadir görülen, prognozu oldukça kötü olan bu hastalık şok, ensefalopati, asidoz, koagulopati ve çoklu organ yetmezliği ile gelen hastalarda altta yatan nörolojik hastalık varsa mutlaka düşünülmelidir.

Anahtar Kelimeler: Ateş, çoklu organ yetmezliği, hemorajik şok ensefalopati sendromu, çocuk

P-225[Çocuk Yoğun Bakım]
Literatürde En Düşük pH ile Yaşayan Çocuk Hasta

Ayhan Yaman[1], Burcu Öztürk Hişmi[2], Faruk Barlık[1], Bülent Filik[1], Burcu Kumru[3]
[1]Gaziantep Cengiz Gökçek Kadın Doğum ve Çocuk Hastalıkları Hastanesi, Çocuk Yoğun Bakım Ünitesi, Gaziantep
[2]T.C. Sağlık Bakanlığı, İzmir Tepecik Eğitim ve Araştırma Hastanesi, Çocuk Metabolizma Hastalıkları, İzmir
[3]Gaziantep Cengiz Gökçek Kadın Doğum ve Çocuk Hastalıkları Hastanesi, Beslenme ve Diyet Kliniği, Gaziantep

Giriş: Hücre içi enzim aktivitelerinin yeterli bir şekilde yapılması ve hücre membranının bütünlüğünün korunması için kan pH'sının çok dar sınırlarda tutulması gerekir. Bu sınırlar 7.35-7.45 olarak kabul edilir. Yaşamı tehdit eden kan pH sınırları < 6.80 ve > 7.70 olarak belirtilmiştir. Ağır asidoz beyin metabolizmasını bozar: Letarji, stupor ve koma gelişebilir. pH 7.20'nin altına indiğinde kardiak kontraksiyonlar bozulur, aritmi riski artar. Burada kan pH 6.52 ile başvuran bir olgu sunulmuştur.

Olgu: 6 aylık erkek hasta ateş, kusma, halsizlik ve bilinç kaybıyla çocuk acilimize başvurdu. Genel durumunun kötü olması ve letarjik olması üzerine hasta çocuk yoğun bakım ünitesine sepsis ve metabolik hastalık ön tanılarıyla kabul edildi. Vücut sıcaklığı: 36, kalp hızı:155/dk, kan basıncı:120/72 mmHg, solunum sayısı:33/dk, saturasyonu %99 idi. Sistem muayanelerinde dehidratasyonu vardı. Hastanın alınan ilk kan gazında: pH:6.52, PCO2: 39 mmHg, PO2:123 mmHg, HCO3:3.4 mmol/L, laktat:26.7 mmol/L geldi. Beyaz küre:13660/mm3, hemoglobin:9.3 gr/dL, trombosit:739.000/mm3, CRP: 0.3mg/dL, AST: 308 U/L, ALT: 54 U/L, LDH:1325 U/L, kreatin kinaz: 25560 IU/L, PT:24.7 sn, aPTT:60.2 sn, INR:2.31. idrarda keton negatif idi. Amonyak değeri:400 µg/dL. Hastaya 2 kez 20cc/kg'dan SF yüklendi. 10 açık kapatacak şekilde hco3 defisiti verildi. Dopamin infüzyonu başlandı. Sefotaksim ve vankomisin başlandı. K vitamini ve taze donmuş plazma verildi. Hasta çocuk metabolizma bölümü ile görüşüldü. Yağ asidi oksidasyon defekti olabileceği düşünüldü. Metabolik tetkikleri gönderildi. Karnitin ve riboflavin başlandı. 2 saat sonra alınan kontrol kan gazı pH:7.20, PCO2: 30, PO2:41 mmHg, HCO3:11.8 mmol/L, laktat:13.13 mmol/L geldi. 10 saat sonraki kontrol kan gazı: pH:7.45, PCO2: 44 mmHg, PO2:35 mmHg, HCO3:23 mmol/L, laktat:3.8 mmol/L geldi. Hastanın beslenmesi Basic F mama ve fantomalt ile düzenlendi. Yatışının 6.gününde yoğun bakım ihtiyacı kalmaması üzerine çocuk metabolizma poliklinik takibine girmek üzere hasta servise devredildi.

Sonuç: Ağır metabolik asidoz ile başvuran hasta uygun medikal destek tedavileri ile dramatik bir şekilde düzeldi. Literatürde en düşük pH ile yaşayan olgu olduğunu düşünüyoruz.

Anahtar Kelimeler: Kusma, asidoz, metabolik hastalık, çocuk

P-226[Çocuk Yoğun Bakım]
Atipik Hemolitik Üremik Sendromun Nadir Bir Nedeni: DGKE Mutasyonu

Ezgi Celikboya[1], Güntülü Şık[1], Zeynep İşcan[1], Dilek Hatipoğlu[1], Nurver Akıncı[2]
[1]Şişli Hamidiye Etfal Eğitim ve Araştırma Hastanesi Çocuk Yoğun Bakım Kliniği
[2]Şişli Hamidiye Etfal Eğitim ve Araştırma Hastanesi Çocuk Nefroloji Kliniği

Hemolitik üremik sendrom(HÜS); hemolitik anemi, trombositopeni ve akut böbrek yetersizliği ile karakterize klinik bir tablodur. İnfant ve çocuklarda akut böbrek yetmezliğinin en sık nedenlerinden biridir. HÜS'ün iki tipi mevcuttur. Tipik HÜS; Shigatoksine bağlı olarak gelişen, %90 diyare veya üst solunum yolu enfeksiyonunu takiben ortaya çıkan ve çocuklarda en sık görülen formdur. Atipik HÜS, sıklıkla kompleman alternatif yolun regülasyonundaki bozukluğa bağlı gelişen primer hastalıktır ve non Shigatoksin-HÜS olarak da bilinir. Son zamanlarda Atipik HÜS etyolojisinde farklı mutasyonlar bildirilmiştir. DGKE(diasilgliserol kinaz epsilon) mutasyonu bunlar arasında nadir rastlanan mutasyonlardandır. Biz Atipik HÜS tanısı ile izlenen ve DGKE mutasyonu saptanan hastayı sunduk. Olgu: Beş aylık kız hasta, ateş, kusma, kanlı ve az idrar yapma yakınması ile acil polikliniğimize başvurdu. Muayenesinde genel durum düşkün, ateş:38 C, uykuya eğilimli, kardiyovasküler sistem muayenesinde KTA: 130/dk, kan basıncı 108/52 mm/Hg, solunum sesleri kaba, sekretuar ralleri mevcut, DSS 48/dk, göz kapakları ve pretibial bölgede gode bırakan ödemi var, batın muyenesinde karaciğer kotaltı 3 cm ele geliyordu. İdrar kanlı ve oligürikti. Laboratuar incelemelerinde Hb 7,3 g/dl, total lökosit sayısı 11.420/mm3, trombosit:44.000/mm3, üre:98 mg/dl, kretinin:1,79 mg/dl, aspartat aminotransferaz (AST):226 U/L, alanin aminotransferaz (ALT) 71 U/L, laktat dehidrogenaz (LDH):2108 U/L, ürik asit:12 mg/dl olarak saptandı. Periferik yaymada parçalanmış eritrositler ve şistositler görüldü. Direk coombs negatifti. Tam idrar tahlilinde üç pozitif proteinüri, hematüri ve pyuri vardı. Üriner sistem ultrasonografisinde (USG) ekojenite artışı görüldü. Dışkıda Enterohemorajik Escherichia coli (EHEC) analizi ve dışkı kültürü negatifti. C3 ve C4 düzeyi normaldi. Furosemid infüzyonu altında yüklenme bulguları saptanan, diürezi gözlenmeyen hastaya sürekli venovenöz hemodiyafiltrasyon(SVVHDF) başlandı. İzleminde pulmoner kanama ve solunum sıkıntısı gelişen hasta entübe edildi. İshal öyküsü olmayan, kliniği hızlı kötüleşen ve yaşı küçük olan hasta Atipik HÜS olarak değerlendirildi, hastaya plazma değişimi 5 kez uygulandı. Plasma değişimi öncesi gönderilen ADAMTS-13 düzeyi normaldi. İdrar organik asit ve kan metilmalonik asit düzeyi normaldi. İzleminde transfüzyon ihtiyacı devam eden, üre kreatinin değeri yüksek giden hastaya meningokok aşısı yapılarak

eculizumab tedavisi verildi. Plazma değişimi ve eculizumab tedavilerine yeterli yanıt gözlenmedi. Gönderilen tetkiklerinde DGKE mutasyonu saptanan hastanın eculizumab tedavisi sonlandırıldı. SVVHDF tedavisine 12 gün devam edilen hasta yatışının 8. Gününde mekanik ventilatörden ayrıldı. Anürik seyrettiği için periton diyalizi ile nefroloji servisine devredildi.

Tartışma: Atipik HÜS olgularının %60-70 inde kompleman genlerinde mutasyon veya anti-CFH antikoru vardır. Bu da endotel hücrelerinde ve trombositlerde kompleman atağına karşı korunmanın azalmasına ve TMA lezyonları gelişmesine neden olur. Kompleman yolağı normal olan az sayıda hastada CHF, MCP (CD46), CHI, trombomodulin, CHB, C3, CFHFR 1/3 ve CFH Ab genlerinde mutasyon saptanmıştır. DGKE mutasyonu yeni tanımlanmıştır, özelikle iki yaş altındaki olgularda bu mutasyon taranmalıdır. Yeni tanımlanan bu mutasyon ile kompleman yolağı bağımsız aHÜS formlarının da olabileceği bildirilmiştir. Plasma değişimi ve eculizumab tedavisine yanıtsız atipik HÜS hastalarında nadir bir neden olan genetik mutasyonlar göz önünde bulundurulmalıdır.

Anahtar Kelimeler: atipik hemolitik üremik sendrom, DGKE mutasyonu, plasma değişimi

P-227[Çocuk Yoğun Bakım]

GuillianeBarre Sendromunda Terapötik Plazma Değişimi Etkin mi?

Nurten Sütcü[1], Ayfer Arduç Akçay[2], Murat Zehir[1], Cemile Kaplan[3], Demet Demirkol[3]
[1]Koç Üniversitesi Tıp Fakültesi, Aferez Ünitesi, İstanbul
[2]Koç Üniversitesi Tıp Fakültesi, Çocuk Nöroloji Bölümü, İstanbul
[3]Koç Üniversitesi Tıp Fakültesi, Çocuk Yoğun Bakım Ünitesi, İstanbul

Amaç: Akut demyelinizan inflamatuvar poliradikülonöropati olarak tanımlanan Guillian Barre sendromu, hızlı ilerleme gösterebilen ve paraliziye yol açabilen önemli klinik tablodur. Bu yazıda Koç Üniversitesi Hastanesi Çocuk Yoğun Bakım Ünitesi'ne başvuran Guillian Barre sendromu tanısı ile terapötik plazma değişimi işlemi yapılan beş çocuk hastanın bilgileri geriye dönük incelendi.

Sonuçlar: Beş çocuk hastanın 3'ü kız, 2'si erkekti. Hastaların yaş aralığı 10 ay ile 12 yıl arasında değişmekteydi. Tüm hastalarda yardımcı ventilasyon uygulandı. Hastaların biri hariç diğerleri ekstremitelerde güç kaybı, yürüme güçlüğü ve solunum yetmezliği yakınmaları ile başvurdu, bir olguda ise H1N1 enfeksiyonuna ikincil solunum yetmezliği tanısı ile bir ay çocuk yoğun bakım ünitesinde yardımcı ventilasyon uygulanmış, ventilatörden ayrılamadığı için kurumumuza sevk edilmişti; yatış anında ARDS ve flask paralizi mevcuttu. Dört hasta ventilatörden ayrılarak taburcu oldu, bir hastanın yoğun bakım tedavisi devam etmektedir. Dört hastanın hastanede kalış süreleri 7 ile 39 gün arasında (ortalama 17 gün) değişmektedir. Uzun yatışı olan hastamız, H1N1 infeksiyonuna ikincil ARDS ve Guillian Barre tanılı olgu idi. Üç olguya beş kez, iki olguya altı kez terapötik plazma değişimi uygulandı. Terapötik plazma değişimi 1 olguda filtrasyon yöntemi ile, 4 olguda santrifügasyon yöntemi ile yapıldı. Semptom başlangıcı ile klinik cevap arasında gecen süre 4 gün ile 16 gün arasında değişti. Terapötik plazma değişimi uygulamaları sırasında ciddi yan etki görülmedi. Sonuç: Ciddi seyirli GuillianBarre sendromu tanılı hastalarda terapötik plazma değişiminin diğer tedavilerden üstün olduğu ile ilgili kanıt düzeyi giderek artmaktadır. İnvazif girişim gerektiren bir uygulama olmasına karşın etkinliği, maliyeti ve nadir yan etki varlığı düşünüldüğünde yardımcı ventilasyon gerektiren kritik çocuk hastalarda ilk basamak tedavi olarak uygulanması gerektiğine inanıyoruz.

Anahtar Kelimeler: Guilliane Barre Sendromu, Terapötük Plazma Değişimi

P-228[Çocuk Yoğun Bakım]

Çocuk Yoğun Bakım Ünitesi'ne Yatış Anındaki Hemoglobin Konsantrasyonunun Mortalite Üzerine Etkisinin Araştırılması

Ali Ertuğ Arslanköylü[1], Barış Akbaş[1], Mehmet Alakaya[1], Gülçin Bozlu[1], Asena Ayça Özdemir[2]
[1]Mersin Üniversitesi, Çocuk Sağlığı ve Hastalıkları Ana Bilim Dalı, Mersin
[2]Mersin Üniversitesi, Biyoistatistik Ana Bilim Dalı, Mersin

Amaç: Hemoglobin konsantrasyonu ile mortalite arasındaki ilişki birçok klinik durumda araştırılmıştır. Bu çalışmanın amacı çocuk yoğun bakım ünitesine yatış anındaki hemoglobin konsantrasyonu ile mortalite arasındaki ilişkinin araştırılmasıdır.

Yöntemler: Bu prospektif çalışmaya on iki yataklı çocuk yoğun bakım ünitesine bir yıl süreyle kabul edilen toplam 260 hasta alınmıştır. Hastaların demografik özellikleri, yatış nedenleri, yatış süreleri, mekanik ventilatöre bağlanma ve mekanik ventilatörde kalma süreleri, PRISM III skorları ve yatış anındaki tam kan sayımı değerleri prospektif olarak kayıt edildi. Hastalar eksitus olanlar ve sağ kalanlar olarak iki gruba ayrıldı. Bakılan parametreler ve skorlama sistemi sonuçları hastaların mortalite durumları ile kıyaslandı.

Bulgular: Çalışmaya toplam 260 hasta dahil edildi. 226 hasta hayatta kaldı. 34 hasta eksitus oldu. Hastaların kaba mortalite oranı % 13 idi. Eksitus olan hastaların ortalama hemoglobin konsantrasyonları (10,55 ± 2,45 g/dl) sağ kalan hastaların değerlerine (11,58 ± 2,15 g/dl) göre istatistiksel olarak anlamlı derecede daha düşük bulundu (p = 0,011). Ortalama trombosit değerleri eksitus olanlarda sağ kalanlara göre daha daha düşük olsa da (320,352 ± 181,731/ mm3 vs 352,231 ± 174,129/ mm3) aradaki fark istatistiki olarak anlamlı değildi (p = 0,325).

Sonuç: Çocuk yoğun bakım ünitesinda takip edilen hastalardan; eksitus olanların ortalama hemoglobin konsantrasyonları sağ kalan hastalara göre belirgin olarak düşüktür.

Anahtar Kelimeler: Çocuk yoğun bakım, mortalite, hemoglobin

P-229[Çocuk Yoğun Bakım]

Tüberküloz Meningoensefalit Tanısıyla Takip Edilen İki Olgu Sunumu

Recep Kamil Kılıç, Asena Pınar Sefer, Ayşe Akyüz, Derya Büyükkayhan, Muhterem Duyu
İstanbul Medeniyet Üniversitesi Göztepe Eğitim ve Araştırma Hastanesi

Giriş: Tüberküloz menenjit,gelişmiş ve gelişmekte olan ülkelerde ciddi bir halk sağlığı sorunudur.

Amaç: Menenjit ile takip edilen hastalarda özellikle bazal tutulum ve hidrosefali varlığında etiyolojide tüberküloza dikkat çekmek amacıyla olgularımız sunulmuştur.

Olgu 1: 5 yaşında erkek hasta 2 haftadır oral antibiyotik tedavisine rağmen devam eden ateş yüksekliği şikayeti ile başvurduğu dış merkezde;meningeal irritasyon bulgularının olması üzerine menenjit tanısıyla yatırılarak seftriakson ve vankomisin tedavisi başlanmış. Hastanın yatışının 3. gününde genel durumunda kötüleşme ve sağ gözde ptozis gelişmesi üzerine hastanemiz çocuk yoğun bakım servisine devralındı.Hasta gelişinde uykuya meyilli ancak bilinci açık,GKS 13/15,sağ pupil midriatik IR negatif,sol pupil IR pozitif,sağ gözde ptozis ve sol dudak kenarında hareketsizlik saptandı.Kas gücü üst ekstremite 3/5,alt ekstremite 2/5,DTR hiperaktif,babinski pozitif bulundu.

Vitalleri normal sınırlarda stabil görüldü.Yapılan beyin MR incelemelerinde;özellikle bazal ganglionlar ve talamus seviyesinde belirgin difüzyon kısıtlanması ile akut laküner infarkt ile uyumlu görünüm saptandı.Hastada nekrotizan ensefalit düşünülerek tedavisine asiklovir eklendi.Yapılan beyin omurilik sıvısı incelemelerinde protein artmış glukoz düşük bulundu.Otoimmün antikorlar,hsv,enterovirüs ve mycoplazma pcr gönderildi.Takibinde antikonvülzanlara dirençli nöbet aktivitesi görülen ve bilinç düzeyi gerileyen hasta entübe edildi.Çekilen beyin BTde hidrosefali saptanarak eksternal ventriküler drenaj uygulandı.Hastada menenjit ve akut hidrosefali kliniği olması üzerine tüberküloz menenjit düşünülerek izoniazid,pirazinamid,rifampisin ve streptomisin antitüberküloz tedavi başlandı.Takibinde hastanın bilinç düzeyinde gerileme ve GKSde düşme gözlendi.Uygulanan tedavi yanıt alınamayan hastanın yatışının 13. gününde exitus kabul edildi.

Olgu 2: 1,5 yaşında erkek hasta ishal,kusma ve sonrasında gelişen bilinç bulanıklığı ile başvurduğu dış merkezde meningeal irritasyon bulgularının olması üzerine lomber ponksiyon yapılarak menenjit tanısı ile yatırılmış,seftriakson ve asiklovir tedavisi başlanmış.Beyin omurilik sıvısı kültüründe üreme saptanmamış,HSV PCR tetkiki negatif bulunmuş. Yatışının dördüncü gününde genel durumunda kötüleşme ve nöbet aktivitesi olan hastanın beyin tomografisinde hidrosefali saptanması üzerine eksternal ventriküler drenaj uygulanarak hastanemiz çocuk yoğun bakım ünitesine devralındı.Hastanın gelişinde bilinci bulanık,GKS 12/15,IR +/+,pupiller izokorik,DTR artmış,gözlerde spontan horizontal nistagmus ve ağızda çiğneme şeklinde nöbet aktivitesi mevcuttu.Vitalleri normal sınırlarda stabil görüldü.Hastada menenjit ve akut hidrosefali kliniği olması üzerine tüberküloz menenjit düşünülerek izoniazid,pirazinamid,rifampisin ve streptomisin antitüberküloz tedavi başlandı.Bakılan beyin omurilik sıvısı örneklerinde protein:61,sodyum:138 ve glukoz:52(eş zamanlı KŞ:84) bulundu. Beyin MR incelemesinde beyin sapı ve corpus callosum tutulumu görülerek tüberküloz menenjiti ile uyumlu bulundu. Tekrarlayan örneklerle beyin omurilik sıvısı ve mide açlık suyunda aside rezistan bakteri negatif bulundu.PPD 6 mm bulundu, T-spot testi pozitif sonuçlandı.Hidrosefali nedeniyle ventriküloperitoneal şant takılan hastanın yoğun bakım ihtiyacının kalmaması üzerine hastanemiz çocuk enfeksiyon servisine devredildi.Tüberküloz nedeniyle tetkik edilen hasta ailesinde,iki kardeşte PPD testi pozitif bulunarak ileri tetkikleri planlandı.

Sonuç: Tüberküloz menenjit özellikle gelişmekte olan ülkelerde en ciddi enfeksiyonlardan biridir.Tedavide gecikme sekelde artışa neden olurken erken tanı ve tedavi ile mortalite azaltılabilir.

Anahtar Kelimeler: Tüberküloz Meningoensefalit, Menenjit, Hidrosefali

P-230[Çocuk Yoğun Bakım]

Ankara'da Bulunan Üç Çocuk Yoğun Bakım Ünitesi'nde 2009-2016 Yıllar Arasında Yapılan Sürekli Renal Replasman Tedavileri

Ayse Filiz Yetimakman[1], Selman Kesici[2], Murat Tanyıldız[1], Esra Koçkuzu[1], Umut Selda Bayrakcı[3], Benan Bayrakcı[1]
[1]Hacettepe Üniversitesi Tıp Fakültesi, Çocuk Yoğun Bakım Bilim Dalı, Ankara
[2]Dr Sami Ulus Eğitim ve Araştırma Hastanesi, Ankara
[3]Ankara Çocuk Sağlığı ve Hastalıkları Hematoloji Onkoloji Eğitim ve Araştırma Hastanesi, Ankara

Giriş-Amaç: Sürekli renal replasman tedavileri; sürekli venövenöz hemofiltrasyon (CVVH) veya hemodiyafiltrasyon (CVVHD) organ yetmezlikleri bulunan kritik hasta çocuklarda giderek daha sık kullanılmaya başlamştır. Biz, üç çocuk yoğun bakım ünitesinde uygulanan tedaviler ile ilgili yedi yıllık veriyi sunarak tedavinin kullanıldığı endikasyonları dökümante etmeyi, mortalite üzerine etkisini incelemeyi, tedavinin avantajları ile komplikasyonlarını tartışmayı hedefliyoruz.

Gereç ve Yöntem: Çalışmaya, Hacettepe Üniversitesi İhsan Doğramacı Çocuk Hastanesi, Çocuk Yoğun Bakım Bilim Dalı, Dr Sami Ulus Eğitim ve Araştırma Hastanesi ve Ankara Çocuk Sağlığı ve Hastalıkları Hematoloji Onkoloji Eğitim Araştırma Hastanesi Çocuk Yoğun Bakım ünitelerinde 2009-2016 yılları arasında takip edilen 104 hasta dahil edildi. Araştırmacıların bu kurumlarda görev yapmadıkları sürede izlenen hastalar dahil edilmedi. Hastaların %56'sı kız,%44'ü erkek idi, yaş ortalaması 50 ay olarak bulundu. Renal replasmana başlama endikasyonları destek tedaviye rağmen metabolik dekompansasyonun devam etmesi, vücut ağırlığının %10'undan fazla sıvı yükü bulunması veya 24 saat içinde oluşacağının öngörülmesi olarak belirlendi. İşlem için juguler veya femoral venden perkütan yerleştirilen çift lümenli hemodiyaliz kateterleri kullanıldı. Metabolik dengesizliğin sebebine göre hemofiltrasyon veya hemodiyafiltrasyon kararı verildi. Tedavi metabolik denge sağlandığında veya komplikasyon nedeniyle sürdürülemediği durumda sonlandırıldı.

Bulgular: Metabolik hastalıkların akut tedavisinde ve kardiyak ya da çoklu organ yetmezliği sebebiyle akut böbrek yetmezliği ve artmış sıvı yükü bulunan hastalarda CVVH veya CVVHD başarı ile kullanılmıştır. Mortalitesi yüksek olan bu hastalarda SMR (Standardized Mortality Ratio) oranı 0,8 olarak saptanmıştır. En az bir organ yetmezliği bulunan kritik hasta grubunda renal replasman tedavileri ile beklenenin altında mortalite oranı saptanması güncel tedavi yönteminin başarısını göstermektedir. En sık karşılaşılan komplikasyonlar set tıkanması, hipotermi ve elektrolit dengesizliği olarak belirlenmiştir.

Sonuç: CVVH veya CVVHD tedavileri güncel önerilere uyularak tecrübeli yoğun bakım ekibi tarafından kullanıldığında tedavi amaçlarına ulaşmanın yanı sıra çocuk yoğun bakım hastalarında beklenen mortalite üzerine de olumlu katkıda bulunmaktadır. Olası komplikasyonlar eğitim ve artan tecrübe ile en aza indirilerek kolaylıkla yönetilebilir.

Anahtar Kelimeler: sürekli renal replasman tedavisi, CVVH, CVVHD

P-231[Çocuk Yoğun Bakım]

Bir İnfluenza Pnömonisine Bağlı Gelişen ARDS olgusunda ECMO tedavisi

Recep Kamil Kılıç, Ersin Böcü, Derya Büyükkayhan, Muhterem Duyu
İstanbul Medeniyet Üniversitesi Göztepe Eğitim ve Araştırma Hastanesi

Giriş: Akut Respiratuar Distres Sendromu (ARDS), akciğerlerde dirençli olabilen ve hayatı tehdit edici solunumsal yetmezlikle sonuçlanabilen inflamatuar bir durumdur.

Amaç: Akciğer koruyucu mekanik ventilasyon desteğine cevap alınamayan hastalarda ekstrakorporeal yaşam desteğinin önemi vurgulanmaktadır.

Olgu: 10 aylık erkek hasta. Ateş yüksekliği, öksürük, sık nefes alma şikayeti ile dış merkeze başvuruyor. Ekspiryum uzunluğu, takipne, solunum seslerinde kabalaşma, akciğer grafisi çekilerek bronkopnomoni nedeniyle yatış yapılıyor. Ampisilin ve inhaler tedavi başlanıyor. Solunum sıkıntısı artarak yatışının 3.gününde solunum yetmezliği bulguları gelişmesi üzerine entübe edilen hasta yoğun bakım ünitemize kabul edildi. Hasta mekanik ventilasyon desteğine alındı. VTE:90ml PİP:38cmH2O PEEP:5cmH2O FiO2:%100 sPO2:%92. KTA:160/dk. Akciğer grafide bilateral diffüz infiltrasyonlar, periferik zonda havalanma artışı, mikro atelektazik alanlar mevcuttu. Pnömoni ve ARDS kliniği mevcut olan olan olguya transtrakeal viral ve bakteriyolojik kültürleri alındıktan sonra ıv seftriakson ve vankomisin başlandı. WBC:6200/mm3 Hb:7,3gr/dl PLT:346000/mm3, CRP:negatif, biyokimya parametreleri normal saptandı. Viral serolojide H1N1 saptanması üzeri-

ne hastaya oseltamivir tedaviye eklendi. İzlemin 1.gününde arteryal kan gazında pH:7,20 p02:55mmHg pCO2:67mmHg HCO3:22mmol/l, PİP:43 PEEP:9 VTE:80 FIO2:%100 sPO2:%85, akciğer grafide ek olarak bilateral pnömotoraks saptanması üzerine bilateral toraks tüpü takıldı. PaO2/FiO2:55 olması üzerine ağır tip ARDS olarak sınıflandırıldı. İzlemin 2.gününde arteriyal kan gazında pH:7,29 p02:53mmHg pCO2:79mmHg HCO3:30mmol/l, PİP:48 PEEP:9 VTE:90 FiO2:%100 sPO2:%84 idi. Hastanın %100 FiO2 desteğine rağmen hipoksemisi, ağır barotravmaya maruz kalması, PEEP titrasyonu ve recruitman manevralarına ve ARDS`de uygulanan inhaler NO ve surfaktan tedavisine fayda görülmedi. Mekanik ventilatör desteği ile sağkalım beklentisi olmayan olguda endikasyon konularak ekstrakorporeal membran oksijenasyonu(ECMO) planlandı. İzlemin 3.gününde internal juguler vene çift lümenli katater yerleştirilerek venovenöz ECMO başlandı ve ventilatör desteği azaltıldı. ECMO FiO2:%100 ventilatör FiO2:%50 VTE:40 PİP:38 SPO2:%87 idi. ECMO tedavisinin 7.gününe kadar volüm azaltılmasına rağmen akciğerlerin basınç gereksiniminde artış oldu. 7.günden sonra akciğer parankimi düzelmeye basınç gereksinimi azalmaya başladı. Olgu izlemin 16.günü, ECMO tedavisinin 14.gününde akciğer kompliyansında ve oksijenizasyonda belirgin düzelme olması ve komplikasyon riskleri de göz önünde bulundurularak hasta ECMO`dan ayırıldı. İzlemin 23.gününde hasta ventilatör ihtiyacı kalmaması üzerine ekstübe edilerek aralıklı BİPAP desteğine alındı. İzlemin 30.gününde oda havasında izlenmeye başlayan sPO2:%100, akciğer grafisi normal olan hasta izlemin 35.gününde taburcu edildi.

Sonuç: ARDS olan hastalarda mekanik ventilasyonun yetersiz kaldığı durumlarda ECMO hayat kurtarıcıdır.

Anahtar Kelimeler: İnfluenza A Pnömonisi, ARDS, ECMO

P-232[Çocuk Yoğun Bakım]
Ensefalopatinin Nadir Enfeksiyöz Nedeni: Kuduz

Recep Kamil Kılıç, Dilek Hilal İmamoğlu, Derya Büyükkayhan, Muhterem Duyu
İstanbul Medeniyet Üniversitesi Göztepe Eğitim Ve Araştırma Hastanesi

Giriş: Kuduz merkezi sinir sistemi spesifik ve nörotrop bir virüsün etken olduğu akut enfeksiyöz bir ensefalittir. Genellikle kuduza yakalanmış hayvanın ısırığı ile bulaşır ve hemen daima ölüm ile sonuçlanır.

Amaç: Ensefalit öntanısı alan hastalarda anamnezin önemini ve kuduzun unutulmaması gerektiğini vurgulamak amacıyla olgumuz sunuldu.

Olgu: 15 yaşında erkek hasta iki gün önce köpek tarafından kovalanma ve buna bağlı anksiyete öyküsü mevcut olup göğüs ağrısı ve sol kolda uyuşma şikayeti ile birkaç kez farklı merkezlere başvurmuş. daha önce bilinen bir hastalığı olmayan hastanın yapılan tetkiklerinde patolojiye rastlanmamış. Hastanın mevcut şikayetlerine halüsinasyon görme anlamsız konuşma eklenmiş. Nöbet aktvitesi olup bilinci düzeyinde gerileme olan hasta dış merkezde çekilen beyin tomografisinde patoloji saptanmamış fakat GKS 10-12 olan hasta çocuk yoğun bakım servisimize devralındı. Hastanın geldiğinde GKS 12/15, IR +/+, vitalleri normal sınırlarda ve stabil saptandı.Klinik durumunun stabil olmaması nedeniyle LP yapılamayan hastanın ateşi olduğu görüldü ve kültürleri alınarak seftriakson ve asiklovir tedavisi başlandı. Köpek ile şüpheli temas öyküsü olan hastaya tetanoz ve kuduz aşı ve immünglobulinleri yapıldı. Çekilen kranial MRIda patolojik bulguya rastlanmadı. Yatışının 2. gününde yapılan beyin omurilik sıvısı incelemesinde patoloji görülmedi, otoimmün ensefalit açısından tetkikleri gönderildi. Halüsinasyon ve ajitasyonu devam eden hastanın EEGsinde epileptiform aktivite gözlenmedi. Takibinin 3 gününde GKSde düşme, bilinç skorunda gerileme olması üzerine entübe edildi. Otoimmün ve viral ensefalit paneli negatif, kültür negatif sonuçlandı. Kuduz aşılama programı devam eden hastanın ailesinin sonradan hatırladığı yaklaşık 1 ay öncesinde; bulundukları bölgede kuduza yakalanmış hayvan ve bu hayvanlar ile şüpheli temas öyküsü olduğu öğrenildi. Toplum sağlığı merkezi ile iletişime geçilerek; ağız içi sekresyon, serum, BOS, saçlı deriden örnekler alınarak incelemeye gönderildi. Yaklaşık iki gün sonra gönderilen örneklerden tükrük ve BOSta kuduz antijeni pozitif saptandı. Fakat mevcut tedavilere yanıt alınamayan hasta yatışının 15. gününde eksitus kabul edildi. Hastanın eksitus sonrası Halk Sağlı Kurumu ve kuduz aşı rehberinin önerisi ile pstmortem parotis tükrük bezinden yaklaşık 2 cc örnek alınıp, +4 derecede muhafaza edilerek halk sağlığı kurumuna inceleme için teslim edildi. Yapılan incelemede kuduz virüs pcr pozitif saptandı. Otopsi incelemesi, serebellar biopsidde negri cisimciğinin pozitif saptandığı öğrenildi.

Sonuç: Yüzde yüz ölüme sebep olan kuduz korunmanın çok önemli olduğu bir enfeksiyon hastalığıdır. Şüpheli temas sonrası en geç 72 saat içinde aşılama programına başlanmalıdır. Korunma sadece aşı ve purifiye serum ve immunglobulindir. Aşılama şemasına uygun aşılama yüzde yüz oranında başarı sağlamaktadır.

Anahtar Kelimeler: Kuduz, Ensefalit, hayvan ısırığı

P-233[Çocuk Yoğun Bakım]
Konvulziv Status ile Acil Servise Başvuran Hastada Glutamik Asit Dekarboksilaz Antikoru İlişkili Rasmussen Otoimmun Ensefaliti

Recep Kamil Kılıç, Mehmet Uygun, Derya Büyükkayhan, Muhterem Duyu, Enise Avcı
İstanbul Medeniyet Üniversitesi Göztepe Eğitim Ve Araştırma Hastanesi

Giriş: Ensefalit, beyin dokusunun enflamasyonudur. Enfeksiyöz etkenlerin saptanamadığı olguların yaklaşık %60'ını otoimmun ensefalit oluşturmaktadır.

Amaç: Konvülsiyon ile başvuran hastalarda etiyolojik sebeplerden nadir görülen otoimmün ensefalitlere dikkat çekmek amacıyla olgumuz sunulmuştu

Olgu: 9yaşında kız hasta bir hafta önce başlayan üst solunum yolu enfeksiyonu nedeniyle tedavi almakta iken; ağız köşesinde çekilme, sağ gözde atımlar ile başlayan,sonrasında kol ve bacaklarda kasılma gözlenmesi üzerine olgu acil servise başvurdu. Acil servis başvurusunda GKS:5 olan olgunun solunumu yüzeyel ve düzensizdi.Acil serviste entübe edilerek ileri havayolu desteği sağlanan olgu çocuk yoğun bakıma yatırıldı. Çocuk yoğun bakıma yatışından 3-4 gün önce başlayan başağrısı ve ateş yüksekliği yakınması olan olguya meningoensefalit tanısı ile seftriakson ve asiklovir tedavileri başlandı.Antiepileptik olarak fenitoin yüklemesi yapıldı.Çekilen beyin tomografisi normal olan hastaya bilinç skorunun kötü olması nedeni ile lomber ponksiyon uygulanmadı.Hastanın serumundan otoimmun ensefalit antikor paneli gönderildi.48 saat sonra bilinç skoru kısmi olarak düzelen GKS:12 olan olgu lomber ponksiyon yapıldıktan sonra ekstube edildi.BOS biyokimya incelemesinde; protein:20mg/dl glukoz:80mg/dl (eş zamanlı KŞ:101mg/dl)direk bakıda lenfosit ağırlıklı 16 hücre/mm3 görüldü.Ekstubasyondan 24 saat sonra jeneralize tonik klonik nöbetleri başlayan,bilinç skoru kötüleşen ve status epileptikus tablosunda olan olgu tekrar entube edildi.Nöbetine hakim olmak için midazolam infuzyonu fenitoin ve levotirasetam yüklemeleri yapıldı. Çekilen kranial MRG'da'solda sağa göre daha yaygın olan bilateral frontotemporal loblarda, parietal loblarda, insular bölgede, parasagittal oksipital loblarda primer olarak korteksi tutan ve bazı alanlarda kısmen subkortikal beyaz cevhere de uzanan, bilateral sitriatumları tutan yaygın konfluen T2A ve FLAİR hiperintens patolojik sinyal değişiklikleri izlendi.Tutulan alanların büyük kısmında difüzyon kısıtlan-

ması saptandı.Ayrıca tutlan alanlarda ödem ile uyumlu giruslarda şişme ve sulkuslarda silinme saptandı. Rasmussen Ensefaliti ön tanısı açısından değerlendirilmesi uygundur.' şeklinde bulgulara rastlandı. BOS bakteriyolojik ve viral kültürlerinde üreme olmadı. Gönderilmiş olan otoimmun ensefalit antikorlarındanAnti-GAD (Glutamik Asit Dekarboksilaz Antikoru) pozitif saptandı. Otoimmün ensefalit tanısıyla hastaya 1g/kg/gün - 2 gün intravenöz immunglobulin ve beş gün pulse steroid (30 mg/kg/doz) verildi. Olgunun steroid tedavisinin 3. gününde klinik olarak nöbetlerinde tamamen hakim olundu. Bilinç skorunda belirgin düzelme gözlendi ve ekstube edildi. Ekstubasyon sonrası spontan göz açıklığı ve izlemesi olan hastanın, sözel iletişimi yoktu. Sözel komutları gerçekleştirmiyordu. Bir hafta aradan sonra çekilen ikinci kranial MRG'da 'Bir hafta önceki kranial MRG incelemesinde tariflenen solda sağa göre daha yaygın olmak üzere bilateral frontoparietal loblarda, parietal loblarda,insüler bölgede, parasagittal oksipital loblarda primer olarak korteksi tutan, bazı alanlarda kısmen subkortikal beyaz cevhere de uzanan, bilateral sitriatumları tutan yaygın patolojik sinyal değişikliklerinde tutulum alanlarında güncel incelemede anlamlı farklılık izlenmemiştir.Bir hafta önceki kranial MRG incelemesinde tariflenen difüzyon kısıtlamaları belirgin azalmıştır.Ödem ile uyumlu değişikliklerde belirgin azalma izlendi.Taburculuk öncesi eski bilişsel yeteneklerine kavuşan olgu idame steroid tedavisi ile sağlıklı ve sekelsiz olarak taburcu edildi. Sonuç: Konvülsiyon ile başvuran hastalarda sadece mikrobiyolojik,etiyoloji düşünülmemeli,otoimmmiün ensefalitler de akla gelmelidir. Otoimmun ensefalit,otoimmun antikorlar aracılığı ile gerçekleşen,-beyin parankiminin çeşitli bölgelerine yönelik oluşan immunolojik inflamatuar bir yanıttır.Bu otoimmun antikorlardan biri de Glutamik Asit Dekarboksilaz Antikorudur.

Anahtar Kelimeler: Anti-GAD, Otoimmun ENsafalit

P-234[Çocuk Yoğun Bakım]
Çivi Batması Sonrası Gelişen Tetanoz Olgusu

Recep Kamil Kılıç, Doruk Gül, Derya Büyükkayhan, Muhterem Duyu
İstanbul Medeniyet Üniversitesi Göztepe Eğitim Ve Araştırma Hastanesi

Giriş: Tetanoz, etkeni clostridium tetani olan istemli kasların tonik spazmıyla karakterize akut bir toksemidir. Hastalıktan sorumlu toksini tetanospazmindir. Yeterli hijyen ve bağışıklama ile eradikasyonu mümkün olmasına rağmen gelişmekte olan ülkelerde halen önemli bir sağlık sorunudur.

Amaç: yaralanmalarda tetanoz proflaksisinin önemini vurgulamak amacıyla olgumuz sunuldu.

Olgu: 10 yaşında erkek hasta bilinç bulanıklığı ndeniyle dış merkeze başvumuş. 10 gün öncesinde ayağına çivi batma öyküsü olup tetanoz aşısı olmadığı öğrenilen hastanın ense sertliği saptanması üzerine menenjit düşünülerek yatırılmış. Opistotonus pozisyonu nedeniyle tetanoz düşünülerek vankomisin, seftriakson,asiklovir ve metronidazol tedavileri başlanmış. Takibinde kardiak arrest gelişen ve entübe edilen hasta çocuk yoğun bakım servisimize devralındı. Geldiğinde hasta entübe, GKS E1M1Ve, IR +/+, vitalleri normal sınırlarda stabil bulundu. Hastaya sedatif ve antiepileptik tedavi başlandı. tetanoz aşı ve immünglobulini yapıldı. Beyin omurilik sıvısı incelemesi yapıldı, normal bulundu, kültür negatif sonuçlandı. Çekilen kranial MR normal olan hastanın nöbet aktivitesindeki artış status epilepticus olarak değerlendirildi ve EEGsi statusla uyumlu bulunarak çoklu antiepileptik tedavi düzenlendi.Hastaya; entübe takibinin 14. gününde trakeostomi açıldı.Esmeron infizyonu kesildiğinde şiddetli kasılmaları devam eden hasta E1M1Vt olarak toplamda 35 gün kürarize takip edildi. Yatışının 34. gününde hastanın esmeron infizyonu kesildikten sonra şiddetli kasılmasının olmadığı görüldü. GKS artış (E4M6Vt) gözlendi. Yatışının 42. gününde sedoanaljezisi kademeli olarak azaltılmaya başlandı.Nöbet aktivitesi olmayan ve EEG bulguları normale dönen hastanın antiepileptik tedavileri kademeli olarak azaltılmaya başlandı. Yatışının 54., trakeostomize izleminin 41. Gününde trakeostomi kanülü çıkarıldı. Yatışının 55. Gününde yardımla yürüyebilen hasta çocuk servisine devredilerek, yoğun bakımdan taburcu edildi.

Sonuç: çivi, iğne, odun parçası batması, ciltte ezilme veya küçük bir kesilme gibi hafif-orta dereceli yaralanmalarda tetanoz vakaları daha sık görülmektedir. Bu durum tetanoz oluşumunda hafif yaralanmaların da dikkate alınması gerektiğini düşündürmektedir.

Anahtar Kelimeler: tetanoz

P-235[Çocuk Yoğun Bakım]
Akut Solunum Yetmezliği Etyolojisinde Nadir Görülen Bir Metabolik Hastalık: Geç Başlangıçlı Glutarikasidüri Tip 2 Olgusu

Leyla Telhan[1], Murat Cömert[2], Yasemin Topçu[3], Nihat Cem Çelebi[2], İbrahim Özgür Önsel[4], Sedat Öktem[5]
[1]Medipol Üniversitesi Hastanesi, Çocuk Yoğun Bakım Ünitesi
[2]Medipol Üniversitesi Hastanesi, Çocuk Sağlığı ve Hastalıkları
[3]Medipol Üniversitesi Hastanesi, Çocuk Nörolojisi
[4]Medipol Üniversitesi Hastanesi, Kalp Damar Cerrahisi Yoğun Bakım Ünitesi
[5]Medipol Üniversitesi Hastanesi, Çocuk Göğüs Hastalıkları

Giriş: Glutarikasidüri Tip 2, otozomal resesif geçişli, geç başlangıçlı, miyopatinin eşlik ettiği, elektron transfer bozukluğuna bağlı, nadir görülen bir metabolik hastalıktır. Herhangi bir yaşta, genellikle enfeksiyona bağlı stresle birlikte hayatı tehdit edici klinik bulgulara yol açabilir. Yüksek karbonhidratlı diyet ve riboflavin desteği ile hastaların laboratuvar ve klinik bulgularında dramatik iyileşme sağlanır.

Olgu: 8 Yaşında erkek hasta, son 1 aydır devam eden ve şiddeti gittikçe artan efor sonrası solunum sıkıntısı, yürürken bacaklarda ağrı şikayetlerine başını dik tutmada zorluk eklenmesi üzerine Çocuk Yoğun Bakım Ünitesi'ne yatırıldı. Şikayetleri başlamadan 1 gün önce ishal ve kusma şikayeti olduğu öğrenildi. Fizik muayenesinde başını dik tutmakta ve desteksiz oturmakta zorlanan hastanın bilinci açık, koopere, oryante, kas gücü tamdı, DTR alınamadı. Kranyal MR'da ve BOS incelemesinde patoloji yoktu, EMG'de miyojenik tutulum saptandı. Hipoglisemisi, laktat, KCFT ve CK'da yükselme görülerek uykuya meyilli hale gelen hastanın solunumunun yüzeyelleşmesi üzerine entübe edildi. Kan ve idrar örnekleri metabolik taramaya gönderildi. Akut hepatik yetmezlik, metabolik koma ön tanıları ile plazmaferez uygulandı. Tandem MS ve idrar organik asid analizi sonucu glutarik asidüri tip 2(GA II) ile uyumlu geldi. Riboflavin, koenzim Q10, ve karnitin desteği ile laboratuvar bulguları düzelen hastanın yüksek basınçla ventilasyonuna rağmen hipoksi ve hiperkapnisi belirginleşti, VV ECMO uygulamasına alındı. İki kez bronkoskopi yapıldı. BAL'da herhangi bir etken saptanmadı. Bir ay sonunda ECMO'dan ayrıldı. Ekstübasyonu tolere edemeyen hasta trakeostomi açıldıktan sonra ventilatörden ayrılabildi. Olguda homozigot ETFDH mutasyonu saptandı.

Sonuç: İlerleyici kas ağrısı, çabuk yorulma gibi semptomlarla başvuran çocukluk yaş grubundaki hastalarda GA II gibi metabolik hastalıklar ayırıcı tanıda düşünülmeli ve atak döneminde idrar ve kan örnekleri alınarak destek tedaviler zaman kaybetmeden başlanmalıdır.

Anahtar Kelimeler: Miyopati, solunum yetmezliği, Glutarik asidüri Tip 2

P-236[Çocuk Yoğun Bakım]

H1N1 Enfeksiyonu Sonrası Gelişen A Grubu Beta Hemolitik Streptokoka (Streptococcus Pyogenes) Bağlı Pnömoni ve Ampiyemli Ağır Sepsis Olgusu

Leyla Telhan[1], Özlem Öcal Doğan[2], Şifa Şahin[2], Yusuf Bayrak[3]
[1]Medipol Üniversitesi Hastanesi, Çocuk Yoğun Bakım Ünitesi
[2]Medipol Üniversitesi Hastanesi, Çocuk Sağlığı ve Hastalıkları
[3]Medipol Üniversitesi Hastanesi, Göğüs Cerrahisi

Giriş: Pandemik influenza A (H1N1) virüsü, mevsimsel influenzadan farklı olarak 2 yaş altı çocuklarda solunum yetmezliğine yol açarak, ölüme sebebiyet verebilmektedir. Sekonder bakteriyel koenfeksiyon sonucu meydana gelebilen pnömoni ve ampiyem etkeni olarak S.pyogenes nadir karşılaşılan bir mikroorganizmadır.

Olgu: Bir haftadır ateş yakınması olan, son iki gündür solunum sıkıntısı gelişmesi üzerine acile başvuran 6 aylık erkek olgunun genel durumu kötü, uykuya meyilli, cildi soluk ve kutis marmaratus görünümünde, KTA:192/dak, SS:88/dak, subkostal ve interkostal çekilmeleri, inlemeli burun kanadı solunumu, sol hemitoraksta solunum seslerinde azalma ve hepatomegalisi vardı. Hasta Çocuk Yoğun Bakım Ünitesi'nde izleme alındı. PA akciğer grafisinde sağ üstte atelektaziyle uyumlu görünüm ve sol hemitoraksta yaygın opasite, trakeada sağa deviasyon ve USG'de solda masif efüzyon saptanarak tüp direnaj uygulandı. Vankomisin ve sefotaksim başlandı. Akut faz reaktanları yüksekliği, trombositopenisi, KCFT'de bozulması olan hasta ağır sepsis olarak değerlendirildi. Nazal yüksek akışlı oksijen uygulamasına ve IV sıvı replasmanına başlandı. Hastanın plevral sıvı ve boğaz kültüründe beta hemolitik streptokok üremesi oldu. Solunum yolları viral panelinde H1N1 pozitif saptandı.

Sonuç: Pandeminin yoğun olduğu dönemlerde; öksürük, nefes darlığı, boğaz ağrısı, burun akıntısı, halsizlik, ateş yüksekliği gibi semptomların şiddetinin ve süresinin artması durumunda ön planda sekonder bakteriyel koenfeksiyon düşünülmelidir. Sunulan olgu ile viral ÜSYE'nin 2 yaş altı çocuklarda yüksek mortalite ve morbiditeye yol açabileceğini ve çocuklarda aşılanmanın önemini vurgulamak istedik.

Anahtar Kelimeler: H1N1, ampiyem, streptococcus pyogenes

P-237[Çocuk Yoğun Bakım]

Alüminyum Fosfid Zehirlenmesi İle Başvuran 2 Vaka, 2 Ayrı Klinik Sonuç

Faruk Ekinci[1], R. Dinçer Yıldızdaş[1], Özden Özgür Horoz[1], Ercüment Petmezci[1], İlknur Tolunay[1], Özlem Tolu Kendir[2]
[1]Çukurova Üniversitesi Tıp Fakültesi, Çocuk Sağlığı ve Hastalıkları Anabilim Dalı, Çocuk Yoğun Bakım Bilim Dalı
[2]Çukurova Üniversitesi Tıp Fakültesi, Çocuk Sağlığı ve Hastalıkları Anabilim Dalı, Çocuk Acil Bilim Dalı

Alüminyum fosfid, oral olarak alındığı zaman mide sıvıları ile temas edip oldukça toksik bir gaz olan fosfin gazına dönüşen oldukça toksik bir insektisittir. Her ne kadar kullanımı ABD ve birçok Avrupa ülkesinde kısıtlanmış olsa da özellikle Hindistan ve İran gibi kırsal nüfusun çok olduğu ülkelerde halen sık olarak kullanılmakta ve bu ülkelerde ilaç alımına bağlı mortalitelerde önemli bir yer tutması sebebi ile intoksikasyonları önemli bir halk sağlığı problemi oluşturmaktadır. Alüminyum fosfid zehirlenmesi şiddetli metabolik asidoz, akut respiratuvar distress sendromu ve kardiojenik şok ile birlikte multi-organ yetmezlik tablosuna neden olmaktadır. Bilinen spesifik bir antidotu olmaması nedeni ile mortalite oranları oldukça yüksektir.18 yaşında kız hasta intihar amaçlı olarak Celphos 500 mg'lık tabletten bir adet oral aldıktan yaklaşık 2 saat sonra hastanemiz acile başvurdu. Geldiğinde bilinci uykuya meyilli, GKS:7-8 puan, SpO2: 90-92 (oda havasında), KTA: 120/dk, TA: 65/35 mm Hg idi. Kan gazında derin metabolik asidozu ve laktik asidozu olan hasta hemen entübe edilerek yoğun bakım ünitesine yatırıldı. Mekanik ventilatörde monitörize olarak izlenen hastaya sıvı tedavisi sonrası sırasıyla dopamin, dobutamin, adrenalin ve noradrenalin infüzyonları başlandı. Yapılan ekokardiyografide EF: %40 olan ve inotrop tedavisine yanıtsız miyokardiyal disfonksiyonu olan hastaya izleminin 1. saati sonunda VA-ECMO uygulanmaya başlandı. Derin metabolik asidozu devam eden hastaya bikarbonat infüzyonu ile birlikte hemodiafiltrasyon uygulandı. İzleminin 12. saatinden sonra asidozu düzelmesine rağmen şiddetli aritmileri olan hastaya uygun anti-aritmik tedaviler uygulanmaya başlandı. Takibinde defalarca kardiyak arrest gelişen hasta takibinin 24. saatinde ex oldu.
2. hastamız ise 2 yaşında kız hasta. Ağzında Celphos tablet görülen hasta bu şikayetle hastanemiz çocuk acile başvurdu. Geliş fizik muayesinde ve alınan rutin kan örneklerinde herhangi bir problem saptanmadı. İzleminde vital bulguları stabil seyreden hasta takibinin 2. gününde taburcu edildi.

Sonuç olarak alüminyum fosfid zehirlenmesi gerek etki mekanizması ile, gerekse bilinen bir antidotu olmaması sebebi ile uygun yoğun bakım koşullarında dahi mortalitesi oldukça yüksek bir zehirlenmedir. Özellikle genç adölesanlarda intihar amaçlı alımlar çok yakın bir şekilde yoğun bakım kuşullarında takip edilmelidir.

Anahtar Kelimeler: Alimnyum fosfid, ecmo

P-238[Çocuk Yoğun Bakım]

Multi-Organ Yetmezliğe Yol Açan Ciddi Bir Leptospiroz Vakasında Plazmaferez ile Başarılı Tedavi Deneyimimiz

Faruk Ekinci[1], R. Dinçer Yıldızdaş[1], Özden Özgür Horoz[1], İlknur Tolunay[1], Ercüment Petmezci[1], Naime Gökay[2]
[1]Çukurova Üniversitesi Tıp Fakültesi, Çocuk Sağlığı ve Hastalıkları Anabilim Dalı, Çocuk Yoğun Bakım Bilim Dalı
[2]Adana Kadın Doğum ve Çocuk Hastalıkları Hastanesi, Çocuk Yoğun Bakım Ünitesi

Leptospiroz, Leptospira cinsi bakterilerin yol açtığı bir zoonozdur. Hastalık hayvanlardan insanlara bulaşan, yaygın, genellikle teşhis konamayan ve sık rastlanan hastalıklardan biridir. Ilıman ve tropikal iklimlerde endemik olarak görülür. Klinik özellikleri hafif grip benzeri bir hastalıktan akut hayatı tehdit edici forma kadar değişir. Bu sunumda septik şok ve multi-organ yetmezlik tablosu ile başvuran ve uygun antibiyoterapi ile birlikte plazmaferez ile başarılı bir şekilde tedavi edilen bir pediatrik vakayı sunmayı amaçladık. 8 yaşında kız hasta. Ailesi ile birlikte Adana'nın kırsal kesiminde yaşayan hastanın ailesi hayvancılık ve çiftçilik ile uğraşıyormuş. Son 1 haftadır olan ateş yüksekliği, kusma, ishal, miyalji ve halsizlik şikayeti ile dış merkeze başvuran hastaya oral amoksisilin klavunat ve anti-piretik reçete edilmiş. Birkaç gün sonra genel durumu kötüleşen hasta tekrar hastaneye başvurmuş. Orada bilinç bozukluğu ve hipotansiyon nedeni ile entübe edilen hasta takip için hastanemiz yoğun bakıma yatırıldı. Geldiğinde genel durumu kötü, entübe, ikterik görünümde idi. Monitörize edilerek mekanik ventilatörde izlenmeye başlandı. TA: 65/35 mm Hg, KTA:110/dk, SpO2: 98, vücut ısısı: 38.9 C (rektal olarak) idi. KDZ: 2-3 sn olan hastaya dopamin, dobutamin ve noradrenalin infüzyonları başlandı. BUN: 44 mg/dl, cre: 1.15 mg/dl, AST: 248 U/l, ALT: 165 U/l, T.bil:4.5 mg/dl, D.bil: 3 mg/dl, CK:721, PT: 14.3, APTT:56, INR:1.27, Hb:9.8 g/dl, WBC:28480/mm3, PLT:42.000/mm3 saptandı. Tüm kültürleri gönderilerek geniş spektrumlu antibiyotik tedavileri başlandı. İdrar çıkışının azalması nedeni ile hastaya hemodiafiltrasyon uygulanmaya başlandı. Etyolojik açıdan gönderilen viral seroloji, hepatit serolojisi, salmonella-brucella tetkikleri ve kırım-kongo-hemorajik ateşi ve Borrelia serolojileri negatif saptandı. Hastada kırsal kesimde yaşama ve hayvanlarla temas öyküsü olması nedeni ile ayırıcı tanıda leptospiroz da düşünüldü. Tedavisine penisilin G ve doksisiklin eklendi. Hastadan gönderilen leptopsira İg M pozitif saptandı.

Hastada septik şok + TAMOF tablosu düşünülerek yatışının 2. Gününden itibaren hemodiafiltrasyon ile beraber plazmaferez uygulanmaya başlandı. Hastaya 5 seans plazmaferez uygulandı. 3. seanstan sonra klinik ve laboratuar parametrelerinde belirgin düzelme olan hasta yatşının 8. gününde extübe edilerek 14. günde takip ve tedavi devamı için enfeksiyon servisine devredildi. Hastadan 2. gün gönderilen leptospira mikroskobik aglütinasyon testi (MAT) 1/50 tirede pozitif, 10. gün gönderilen MAT 1/200 titrede pozitif antikor varlığı saptandı (plazmafereze rağmen antikor titresinde artış).

Anahtar Kelimeler: Leptospiroz, Plazmaferez

P-239[Çocuk Yoğun Bakım]

Kritik Pediatrik Hastalarda Plazma Transfüzyon Sıklığı, Endikasyonları ve Koagülasyon Testlerine Etkisi

Ceren Bibinoğlu Amirov[1], Nilüfer Yalındağ Öztürk[2], Feyza İnceköy Girgin[2], Ömer Doğru[3], Ahmet Koç[2]
[1]Marmara Üniversitesi Tıp Fakültesi, Çocuk Sağlığı ve Hastalıkları Anabilim Dalı
[2]Marmara Üniversitesi Tıp Fakültesi, Çocuk Yoğun Bakım Bilim Dalı
[3]Marmara Üniversitesi Tıp Fakültesi, Çocuk Hematoloji Bilim Dalı

Giriş: Plazma transfüzyonu özellikle kritik hastalarda sık uygulanan bir tedavi yöntemidir. Transfüzyon ile ilgili rehberlerde, plazma transfüzyonu oldukça kısıtlı klinik durumlar için önerilse de, klinik pratikte rehberlerde önerilmeyen birçok farklı durumda plazma transfüzyonu yapılmaktadır. Çalışmamızın amacı, pediatri yoğun bakım hastalarında, plazma transfüzyon sıklığını ve hasta özelliklerini tanımlamak; klinisyenlere plazma transfüzyon kararı verdiren endikasyonları ve plazma transfüzyonunun koagülasyon testlerine olan etkisini belirlemektir.

Gereç ve Yöntem: Ocak 2012-Kasım 2015 arasında üçüncü düzey pediatri yoğun bakım ünitesinde takip edilen ve plazma transfüzyonu alan kritik pediatrik hastalar, retrospektif olarak, elektronik tıbbi veri tabanı ve klinisyenlerce yazılı olarak kaydedilen dosyalardan taranmıştır. Hastaların yatış tanısı, mortalite, transfüzyon endikasyonu, transfüzyon sayısı ve volümü, transfüzyon öncesi ve sonrası koagülasyon testleri kaydedilmiştir. Yatış süresi 24 saatten az süren, antikoagülan tedavi alan, ECMO veya hemodiyaliz uygulanan, koagülasyon testleri değerlendirilmemiş olan hastalar çalışmaya alınmamıştır.
Sonuçlar: Üçüncü düzey pediatri yoğun bakım ünitesinde, Ocak 2012-Kasım 2015 tarihleri içinde takip edilen 1272 hastanın 145 tanesi çalışmamız için uygun kabul edilmiştir. Bu hastalar 170 transfüzyon episodunda TDP transfüzyonu almıştır. Bu hastaların medyan yaşı 22 ay (IQR: 8-83 ay), medyan kalış süresi 7 gündür (minimum 1 maksimum 290 gün). En sık yatış tanısı sepsis (%22), ikici sık yatış tanısı travmadır (%18). 41 hastada (%28) malignite tanısı mevcuttur. Hastaların 21 tanesinde hematolojik malignite tanısı vardır. 68 tanesi (%46.9) exitus olmuştur. Exitus olan hastaların PIM 2 ve PRISM 2 skoruna göre öngörülen ortanca mortalite riskleri sırasıyla 32.7 (IQR: 14-79) ve 18.7 (IQR: 9-76) olarak hesaplanmıştır. Ortalama TDP transfüzyon dozu 12 (±4.2) ml/kg'dır. Çalışmaya alınan hastalara toplam 383 ünite plazma transfüze edilmiştir. Hastaların çoğu (%81) trombosit veya eritrosit süspansiyonu ile transfüze edilmiştir. Hastaların %62.4'ünün trombositopenisi, %44.1'inin kanama bulguları mevcuttur. En sık TDP transfüzyon endikasyonu kanama olmaksızın anormal koagülasyon testlerini düzeltmek iken (32.9 %), diğer endikasyonlar DİK (25.9 %), ciddi kanama (15.3%), hafif kanama bulgularının eşlik ettiği koagülopati (20%) ve planlı cerrahi/invaziv işlemlerdir (5.9 %).
21 transfüzyon (12%) düzenli aralıklarla transfüze edilmiştir. Bunlardan 8 tanesi her 12 saate bir, 6 tanesi her 8 saatte bir, 4 tanesi her 6 saatte bir, 3 tanesi her 4 saatte bir plazma transfüzyonu almıştır. 48 transfüzyonda (28%) karaciğer yetmezliği eşlik etmektedir. INR'nin ≤1.5, aPTT'nin ≤ 60 olduğu plazma transfüzyonlarında koagülasyon testlerinde anlamlı değişiklik olmamıştır.

Tartışma: TDP transfüzyonları çoğunlukla kanama olmaksızın koagülasyon testlerini düzeltmek amacıyla yapılmıştır. Koagülasyon testlerindeki hafif artışlarda, plazma transfüzyonu bu testler üzerinde anlamlı değişiklik yapmamıştır. Plazma transfüzyonunda pratik uygulamaları rehber önerileri ile karşılaştırarak yapmak, gereksiz transfüzyonları önleyebilir.

Anahtar Kelimeler: Pediatri yoğun bakım, taze donmuş plazma, transfüzyon

P-240[Çocuk Yoğun Bakım]

Çocuklarda Kardiyak Cerrahi Sonrası ve Dekompanse Kalp Yetmezliğinde Levosimendan Kullanımı: Tek Merkezli Prospektif Çalışmanın ilk Sonuçları:

Murat Tanyıldız[1], Selman Kesici[2], A. Filiz Yetimakman[1], Esra Koçkuzu[1], Mutlu Uysal Yazıcı[1], H. Hakan Aykan[3], Benan Bayrakçı[1]
[1]Hacettepe Üniversitesi Tıp Fakültesi İhsan Doğramacı Çocuk Hastanesi Çocuk Yoğun Bakım Bilim Dalı
[2]Dr. Sami Ulus Kadın Doğum Çocuk Sağlığı ve Hastalıkları Eğitim ve Araştırma Hastanesi, Çocuk Yoğun Bakım Ünitesi
[3]Hacettepe Üniversitesi Tıp Fakültesi İhsan Doğramacı Çocuk Hastanesi Çocuk Kardiyolojisi Bilim Dalı

Giriş: Levosimendan dekompanse kalp yetmezliği tedavisinde konvansiyonel tedavi yöntemleri yeterli gelmediği durumlarda kullanılmak üzere geliştirilmiştir. İlk etki mekanizması kardiyomyositlerin üzerindeki kontraktil proteinlere kalsiyum duyarlılığını arttırarak kalbin kasılmasını arttırır. İkinci etkisini vasküler düz kaslar üzerindeki adenozin trifosfat bağımlı potasyum kanallarını açık tutarak koroner ve periferal vazodilatasyona sağlayarak gösterir. Beta-adrenerjik yol ve cAMP yolunu kullanmadığı için konvansiyonel inotroplara göre taşikardiyi ve miyokard oksijen tüketimini arttırmaması gibi üstünlükleri vardır.

Gereç ve Yöntem:2012-2016 yılları arasında konvansiyonel inotopik yöntemlere cevap vermeyen dekompanse kalp yetmezliği hastalarında ve post-operatif düşük kardiyak debi ile izlenen hastalarda levosimendan kullanımının kardiyak kontraktilite, inotrop skoru, hastanede yatış ve mortalite üzerine olan etkileri prospektif olarak değerlendirilmiştir. Levosimendan 12 mcg/kg bir saat yükleme dozu sonrasında 0.1 mcg/kg/dak dozunda 24 saat boyunca infüzyon şeklinde uygulanmıştır.

Sonuçlar: 22 hasta çalışmaya alınmıştır.Hastaların ortalama yaşı 86 aydır (6-207 ay). Hastaların % 60'ı dilate kardiyomiyopati (DKM) ve dekompanse kalp yetmezliği, %31'i post-operatif düşük kardiyak debi sendromu olan hastalar oluşturmaktadır. Hastaların %10'una tekrarlayan doz levosimendan uygulanmıştır. Levosimendanın en sık uygulanma nedeni DKM nedeniyle dekompanse kalp yetmezliğinde (% 60) diğer inotrop tedavilerinden kurtarabilmek amacıyla olmuştur. Hastaların % 40'ında ektrakorporeal mekanik destek ihtiyacını azaltmak amacıyla kullanılmıştır. DKM ve dekompanse kalp yetmezliğinde kullanılan hastaların % 86'sı yoğun bakımdan taburcu edilmiştir. Taburcu edilen dekompanse kalp yetmezliği hastaların % 41'i dış merkezde ventriküler asist device uygulanmış ve kalp nakline gitmiştir. %14'ü bizim merkezimizde kalp nakli yapılmıştır. Levosimendan verilen hastalarda 45 günlük mortalite %10'dur. Levosimendan özellikle DKM hastalarında konvansiyonel inotropların kesilebilmesini sağlamış, hastane yatış süresini, inotrop skorunu, laktat düzeyini, mekanik asist device ihtiyacını ertelemiş veya azaltmıştır.Kullanılan hastaların sadece birinde ürtikeryal cilt reaksiyonu, bşr hasta da infüzyon esnasında hipotansiyon görülmüştür.

Sonuç: Levosimendan DKM hastalarının dekompanse kalp yetmezliği

döneminde ve ECMO desteği alan hastaların ECMO'dan ayırma döneminde kullanılabilecek güvenilir alternatif bir inotroptur.

Anahtar Kelimeler: Levosimendan, inodilatör, dilate kardiyomiyopati, kongenital kalp cerrahisi, ECMO

P-241[Çocuk Yoğun Bakım]

E-KPR (ECMO-Kardiyopulmoner Resesütasyon) Uygulanan Hastaların İleri Dönem Nörokognitif Durumlarının Değerlendirilmesi

Murat Tanyıldız[1], Selman Kesici[2], A. Filiz Yetimakman[1], Esra Koçkuzu[1], Mutlu Uysal Yazıcı[1], Benan Bayrakçı[1]
[1]Hacettepe Üniversitesi Tıp Fakültesi İhsan Doğramacı Çocuk Hastanesi Çocuk Yoğun Bakım Bilim Dalı
[2]Dr. Sami Ulus Kadın Doğum Çocuk Sağlığı ve Hastalıkları Eğitim ve Araştırma Hastanesi, Çocuk Yoğun Bakım Ünitesi

Giriş: Hacettepe Üniversitesi Tıp Fakültesi'nde ECMO (Extracorporeal Mebrane Oxygenation) veya diğer adıyla ECLS (Extracorporeal Life Support) programı 2007 yılında başlamış ve İhsan Doğramacı Çocuk Hastanesi Çocuk Yoğun Bakım Bilim Dalı tarafından yönetilmektedir. Program başlaması ile birlikte kardiyopulmoner resesütasyona ECMO tedavinin eklenmesi (E-CPR) merkezimizde ECMO'ya bağlanmasında kontraendikasyon olmayan, ECMO'dan ayrılma ihtimali ve yüksek oranda yaşam beklentisi olan hastaların hepsine uygulanmaktadır.

Gereç ve Yöntem: 2011-2016 yılları arasında E-CPR yapılan hastalar retrospektif olarak değerlendirilmiştir. Hastaların tanısı, E-CPR süresi, hastanede yatış süreleri, ECMO süreleri, sağkalım ve taburculuk sonrası nörolojik durumları değerlendirilmiştir.

Sonuçlar: 2011-2016 yılları arasında 4 hastaya (2 kız, 2 erkek) E-CPR yapılmıştır. Hastaların ortalama yaşı 12'dir (2 yaş- 17 yaş). Hastaların ortalama E-CPR süresi 67.5 dakikadır. Kanülasyonların hepsi santral olarak torakotomi sonrası (sağ atrium-aort) sağlanmıştır.Hastaların hepsinde E-CPR sonrası dolaşım sağlanmış, inotrop ihtiyacı azalmış, kan ph ve laktat değerleri normale gelmiştir. Tüm hastalarda uzamış KPR sonrası bakım uygulanmış, baş soğutma, baş elevasyonu, sıvı kısıtlama, beyin ödemine yönelik anti-ödem amacıyla aralıklı hipertonik salin tedavisi ve antioksidan (allopurinol ve vitamin E) tedaviler başlanmıştır. Hastaların %75'i ECMO'dan ayrılmıştır. 45 günlük mortalite %25'tir. E-CPR sonrası sağkalım sağlanan hastaların kontrol MR'I normal olarak görülmüş iskemik ve enfart bulgularına rastlanmamıştır. Hastaların sadece birinde kritik hastalık polinöropatisine bağlı alt ekstremitlerde nöropati gelişmiştir ancak hayatta kalan tüm hastaların kognitif fonksiyonları normaldir.

Sonuç: E-CPR, ECMO merkezlerinde yapılabilmesi gereken hayati önem taşıyan bir uygulamadır. İdeal bir E-CPR hasta başı perkütenöz yol ile ve 30 dakika içerisinde yapılması gerekmektedir. Hasta sayımız genelleme yapılabilmesi açısından az olsa da merkezin durumu göz önüne alındığında, perkütan kanül bulunamadığı durumlarda etkin bir KPR'yi takiben santral yol ile yapılan E-KPR nörokognitif fonksiyonlar ile birlikte değerlendirildiğinde başarılı olabildiği görülmektedir.

Anahtar Kelimeler: ECMO, kardiyopulmoner resesütasyon, nörokognitif fonksiyon

P-242[Çocuk Yoğun Bakım]

Mezenkimal Kök Hücre Tedavisi ile Yeni Bir Akciğer Gelişimi; Konjenital Diyafragma Hernisinde Yeni Tedavi Yaklaşımı

Murat Tanyıldız[1], Benan Bayrakçı[1], A. Filiz Yetimakman[1], Esra Koçkuzu[1], H. Hakan Aykan[2], Oktay Korun[3], Şule Yiğit[4]
[1]Hacettepe Üniversitesi Tıp Fakültesi İhsan Doğramacı Çocuk Hastanesi Çocuk Yoğun Bakım Bilim Dalı
[2]Hacettepe Üniversitesi Tıp Fakültesi İhsan Doğramacı Çocuk Hastanesi Çocuk Kardiyolojisi Bilim Dalı
[3]Hacettepe Üniversitesi Tıp Fakültesi Kalp Damar Cerrahisi Bilim Dalı
[4]Hacettepe Üniversitesi Tıp Fakültesi İhsan doğramacı Çocuk Hastanesi Neonatoloji Bilim Dalı

Giriş: Pulmonar hipertension ve akciğer hipoplazisi konjenital diafragma hernisinde (KDH) mortalite ve yaşam boyu morbiditeyi etkileyen en önemli faktörlerdendir.

Vaka: Burada bilateral ciddi akciğer hipoplazisi ve ciddi pulmoner hipertansiyonu bulunan, inhale nitrik oksid, yüksek frekanslı osilasyon ve medikal tedaviye (ilomedin, bosentan, sildenafil) dirençli bir yenidoğan KDH vakası sunulmaktadır. Hasta mesenkimal kök hücre (MKH) transplantasyonu ve 74 gün ECMO desteği ile tedavi edilmiştir. MKH'nin alveollerin ve vasküler yapıların gelişimini hızlandırarak pulmoner hipertansiyonu ve ECMO'ya bağlı oluşan inflamasyonu azalttığı gösterilmiştir. Transplantasyon iyi bir şekilde tolere edilmiş ve sonrasında hiç bir yan etki ve toksisite görülmemiştir. MKH'nin anti-inflamatuar etkisinin koagulopatiyi düzelttiği, heparin ihtiyacını azalttığı ECMO süresi uzarken kanama komplikasyonlarının azaldığı görülmüştür.

Sonuç: KDH'de MKH tedavisi ilk kez bir hastada denenmiştir. Çok ciddi pulmoner hipoplazisi ve pulmoner hipertansiyonu olan KDH hastalarında MKH transplan¬tasyonu yeni ve güvenilir bir tedavi seçeneği olabilir.

Anahtar Kelimeler: mezenkimal kök hücre, konjenital diyafragma hernisi, pulmoner hipertansiyon

P-243[Çocuk Yoğun Bakım]

Mitokondriyel Sitopatide Hiperbarik Oksijen Terapisi: Yeni Bir Tedavi Seçeneği Olabilir mi?

Murat Tanyıldız, Esra Koçkuzu, Mehmet Çeleğen, Benan Bayrakçı
Hacettepe Üniversitesi Tıp Fakültesi İhsan Doğramacı Çocuk Hastanesi Çocuk Yoğun Bakım Bilim Dalı

Giriş: Mitokondriyel sitopati mitokondriyel disfonksiyonlar veya mitokondriyel DNA defektlerine bağlı olarak ortaya çıkan multi-sistemik tutulum gösteren hastalıklardır. Solunum zinciri anormallikleri mitokondriyel sitopatinin bilinen sebeplerindendir. Burada hipotonik infant nedeniyle tetkik edilirken laktik asidozu saptanan ve kompleks III eksikliği tanısı alan bir hastanın poliklinik takiplerinde ateş ve enfeksiyon sebebiyle metabolik krize ve şoka girmesi sonucu yoğun bakım ünitesine alınarak izlemi ve tedavide hiperbarik oksijen terapisinin yeri tartışılmıştır.

Vaka: 8 aylık kız hasta hipotonik infant ve nöbet nedeniyle nöroloji bölümü tarafından tetkik edilirken sınırda laktik asid yüksekliği sebebiyle mitokondriyel hastalıktan şüphelenilip kas biyopsisi yapılması sonucu kompleks III eksikliği tanısı alarak mitokondriyel kokteyl tedavisi başlanmıştır. Poliklinik takiplerinde hastanın ateşle birlikte ciddi laktik asidoz ve dolaşım bozukluğu bulguları olması nedeniyle entübe edilerek yoğun bakım ünitesine yatırıldı. Taşikardik, periferik nabızları filiform olan hastaya intraosseus yol eşliğinde sıvı tedavisi verildikten sonra inotrop tedavisi başlandı. EKO'da kalp kasılmasının iyi olmadığı görüldü. Adrenalin, dopamin tedavilerine ek olarak steroid tedavisi

verildi. Antibiyotik tedavisi başlandı. Anti-oksidasyon eksikliği de olduğu düşünülerek N-asetil sistein infüzyonu ve bağırsak bakterilerini azaltmaya yönelik metranidazol tedavisi verildi. Mitokondriyel kokteyl tedavisini dozu arttırılarak sık aralıklarla uygulandı. Şok bulguları düzelen hastanın asidozunun devam etmesi üzerine 2 saat hiperbarik oksijen tedavisi uygulanarak basınç altında çözünmüş olan oksijenin direkt olarak mitokondriye taşınması amaçlandı. Hiper barik oksijen tedavisi sonrası laktat seviyesi bazal düzeye kadar indi. Hastanın inotrop ihtiyacı kalmadı ve hasta ekstübe edildi. 3 gün ekstübe izlenen hastanın nörolojik olarak uyanıklığının olmaması üzerine kraniyel MR çekildi. Kraniyel MR 1 ay önceki ile karşılaştırıldığında hastalığa bağlı çok ileri seviyede nörolojik etkilenme olduğu görüldü. Yoğun bakım yatışı döneminde ikinci bir atağa giren hasta müdahalelere rağmen ani kardiyak arrest ile eksitus oldu.

Sonuç: Mitokondriyel hastalıkların tedavisinde mitokondriyel kokteyle ek olarak hiperbarik oksijen tedavisi gerek kriz anında gerekse de aralıklı olarak hastanın rutin takiplerine konulması tedavinin bir parçası olarak düşünülebilir.

Anahtar Kelimeler: mitokondriyel hastalık, laktik asidoz, hiperbarik oksijen terapisi

P-244[Çocuk Acil ve Yoğun Bakım Hemşirelik]
Çocuk Yoğun Bakımda Açılan Kateterlerin Bakımında Kullanılan Klorheksidin ve Povidon Iyod'un Enfeksiyon Riski Açısından Karşılaştırılması

Gamze Korkmaz, Aysun Bulgur
Bakırköy Dr. Sadi Konuk Eah Çocuk Yoğun Bakım Ünitesi

Kateter bakımında genellikle povidon ıyod ya da klorheksidin kullanılır. Kateter bakımı steril bir şekilde yapılır. Solüsyon çeşidinin enfeksiyon riski üzerindeki etkisi bilinmemektedir. Bu araştırmaya yönelik birçok çalışma vardır. Fakat çocuğa yönelik çalışma sınırlıdır. Bu araştırmada hangi solüsyonun enfeksiyona daha az etkisi olduğu araştırılmıştır. Elde ettiğimiz sonuçlarda iki solüsyonunda aynı derecede etki ettiği gözlenmektedir.

Anahtar Kelimeler: çocuk, enfeksiyon, kateter, klorheksidin, povidon ıyod

P-245[Çocuk Acil ve Yoğun Bakım Hemşirelik]
Çocuk Yoğun Bakımda Çalışan Hemşirelerin Farkındalık Düzeyi

Aysun Bulgur
Bakırköy Dr. Sadi Konuk Eah Çocuk Yoğun Bakım Ünitesi

Çocuk yoğun bakımda çalışan hemşirelerimize eğitim sunumu yapıldı. Yapılan eğitimler hemşirelerimize yöneliktir. Eğitim öncesi ve sonrası anlatılacak konuyla ilgili 10-15 soruluk test şeklinde kağıt üzerinde sorular dağıtıldı. Eğitim öncesi başarı oranı ile eğitim sonrası başarı oranı karşılaştırıldı. Eğitim sonrasındaki başarının arttığı gözlemlendi.

Anahtar Kelimeler: eğitim, farkındalık, hemşire

P-246[Çocuk Acil ve Yoğun Bakım Hemşirelik]
Trakeostomi Açılan Hastaların Ailelerinde Oluşan Psikolojik Durum

Seyma Ayazli, Tuğba Tokay, Aysun Bulgur
Bakırköy Dr. Sadi Konuk Eğitim Ve Araştırma Hastanesi İstanbul

Trakeostomi genellikle uzun süreli entübe kalan ve entübasyon sonrası extübasyonu tolere edemeyen hastalara açılır. Aileler entübasyonu cok önemsemeseler de yapılan araştırmaya göre trakeostomi açılmasını istememektedirler. Buna sebep olarak da;
1-Çocuklarının uzun süre makinaya bağlı kalacağını,
2-Çocuklarının sosyal hayatlarını etkileyeceğini,
3-Çocuklarının ileriki yaşamını olumsuz etkileyeceğini,
4-Trakeostomi işleminin vücut-doku bütünlüğünü bozduğunu düşünürler.
Bu sebeplerle cocuklarına trakeostomi açılması işlemini reddederler.

Anahtar Kelimeler: aile, entübasyon, psikoloji, trakeostomi

P-247[Çocuk Acil ve Yoğun Bakım Hemşirelik]
Çocuk Yoğun Bakım Ünitesinde Paket (Bundel) Yaklaşım Uygulaması

Perihan Aydın, Doç. Dr. Oğuz Dursun, Prof. Dr Dilara İnan, Nurgül Günay
Akdeniz Üniversitesi

Son yıllarda yapılan çalışmalar, etkinliği bilimsel olarak kanıtlanmış önlemlerin eş zamanlı olarak (bundle approach = paket yaklaşımı) uygulamaya konulması ile çoğu sağlık hizmetiyle ilişkili infeksiyonun önlenmesinin mümkün olduğunu göstermiştir. Enfeksiyon kontrol önlem paketlerinin uygulamaya konulmasıyla hastalara kanıta dayalı, güvenli sağlık hizmetinin multidisipliner bir yaklaşımla sunulması için önemli bir fırsat yaratılmaktadır. Bu çalışmanın temel amacı Çocuk yoğun bakım ünitemizde 03.07.2015 tarihinde bundle uygulaması ile santral kateter ilişkili kan dolaşımı enfeksiyonları (SVK-KDE), kateter ilişkili üriner sistem enfeksiyonları (KİÜSE) ve ventilatör ilişkili pnömoni (VİP) enfeksiyonlarının azalmasını hedeflenmiştir.Öncelikle enfeksiyon kontrol komitemiz tarafından VİP, SVK-KDE ve KİÜSE ile ilgili bundle programında kullanılacak temel uygulamalar belirlenmiştir. Bundle içeriğinde VİP için; baş pozisyonu, ağız bakımı, subglotik sekresyonların aspire edilmesi, el hijyeni, svk-kde için; el hijyeni, maksimum bariyer önlemlerinin alınması, kateter uygulama yerini seçimi ve aseptik kurallara uyum, kiüse için; gerekli drenajı sağlayabilecek en küçük iki lümenli kateter seçimi idrar torbasının konumu ve yer almaktadır. Enfeksiyon kontrol ekibi tarafından Aktif, prospektif, hastaya ve laboratuvara dayalı invaziv araç ilişkili sürveyans yapılmıştır. Türkiye halk sağlığı hastane enf.sürveyans sistemine girilerek hız ve sonuçları istatistiksel hesapları alınmıştır.Çocuk yoğun bakım kliniğimizde ekim.2015-temmuz.2016 tarihleri arası 267 hastadan yapılan değerlendirilmiştir.toplam yatış günü 1876 hastadır.çalışma süresince VİPHIZI:8.11 den 5.0 a,ÜSE HIZI:2.22 den 0.87 e SVK-KDE HIZI:1.72 den 0 a düşmüştür.sonuçlar çocuk yoğun bakım ünitesinde tarif edilen paket uygulamalarının(bundle)VİP,KİÜSE ve SVK-KDE hızlarının azaltmakta yararlı olduğunu ve rutin bakımın parçası haline getirilmesinin gerekliliğini göstermektedir.

Anahtar Kelimeler: bundle, önlem,hastane enfeksiyonlarını önleme,

P-248[Çocuk Acil ve Yoğun Bakım Hemşirelik]

Devamlı Venovenöz Hemodiyaliz ile Tedavi Edilen Ağır Metformin Zehirlenmesi Olgusu: Hemşirelik Bakımı ve Olgu Sunumu

Hüseyin Savaş, Bahar Sızmaz
Başkent Ünüversitesi, Adana Dr.Turgut Noyan Uygulama ve Araştırma Merkezi

Giriş: Metformin erişkinlerde oldukça sık kullanılan, biguanid sınıfı oral yolla kullanılan, anti-diyabetik bir ilaçtır. Tip II diyabette (insüline bağımlı olmayan) hem bazal hem de postprandial plazma glukoz seviyelerini düşürerek etki gösterir. Hedef dokularda etkisini, glukozun barsaklardan emilimini azaltmasının yanında, karaciğerde glukoz yapımını azaltarak ve insülin duyarlılığını arttırarak gerçekleştirir. İlacın ortalama yarı ömrü 2-6 saat kadardır. Vücuttan atılımı renal sistem aracılığı ile sağlanır. Bu ilacın özkıyım gibi yüksek dozda alımlarında anoreksi, letarji, bulantı,kusma, epigastrik ağrı gibi nonspesifik semptomların yanında, orta dereceli renal yetmezlik, hipotansiyon, hipotermi, solunum yetmezliği ve kardiyak disritmilerin eşlik ettiği hayatı tehdit edici semptomlar gelişebilmektedir. Metformin zehirlenmesine yaklaşımda esas amaç destek tedavisidir. Ancak laktik asidozun tedavisi için sodyum bikarbonat infüzyonu tek başına yeterli değildir. Laktat klirensi ve asidozun tedavisinde hemodiyaliz önerilmektedir. Biz burada metformin zehirlenmesi ile acilimize başvuran ve CVVHD ile tedavi edilen bir olgu sunmaktayız.

Olgu: Özkıyım amaçlı yüksek dozda metformin içeren ilaç alımına bağlı, ilaç entoksikasyonu tanısı ile acil servisimize başvuran 15 yaşındaki kız hasta, mide lavajı ve aktif kömür verildikten sonra, çocuk yoğun bakım ünitemize kabul edildi. İlacı kaç saat önce içtiği bilinmiyordu. Hastada bulantı, kusma, baş dönmesi ve bilinç bulanıklığı vardı. Monitörize edilerek sürekli maske ile oksijen verildi. Hastanın vital bulguları; Vücut ısısı:36,5 °C KTA:76/dk SS:16/dk TA:110/710mmHg ve SO2:%96 idi. Fizik Mauyene de; genel durumu kötü,endişeli ve uykuya eğilimliydi, doktor muayenesinde sistemlerin normal olduğu öğrenildi.Hastaya acilen femoral 12 F diyaliz kateteri takıldı ve CVVHD protokolüne uygun bir şekilde, zaman kaybetmeden CVVHD tedavisi başlandı. Hastanın laktik asidozunun ve böbrek yetmezliğinin olması nedeniyle, bikarbonatlı hemodiyaliz işlemi yapılmaya başlandı. Hastanın izlemi; saatlik aldığı ve çıkardığı, aralıklı kan gazı ve kan tetkikleri ile yapıldı. Hastaya yapılacak girişimler planlanarak ve hepsi aynı anda tek bir kişi tarafından yapıldı. Hastaya 3 gün boyunca CVVHD tedavisi uygulandı. Hastanın bakımına gece gündüz 1:1 hemşire oranı sağlandı. Hemşirelik bakımı ve izlemi en az 2 yıllık çocuk yoğun bakım deneyimine sahip olan hemşireler tarafından yapıldı.

Sonuç: CVVHD tedavisi, klasik tedavilere yanıt vermeyen geri dönüşlü ciddi renal yetmezlik, kalp ve solunum yetmezliği olan olguların yanı sıra, sunduğumuz vakada olduğu ilaç zehirlenmelerinde de hayat kurtarıcı olmakta ve hastalara sekelsiz bir sağ kalım şansı vermektedir.

Anahtar Kelimeler: Çocuk yoğun bakım, devamlı venovenöz hemodiyaliz, metformin, zehirlenme

P-249[Çocuk Acil ve Yoğun Bakım Hemşirelik]

INACSL Simulasyon En İyi Uygulama Standartları Örnek Senaryo Çalışması: Çocuk İhmal ve İstismarı

Sema Kuğuoğlu, Zehra Kan Öntürk
Acıbadem Üniversitesi Sağlık Bilimleri Fakültesi Hemşirelik Bölümü, İstanbul

Çocuk ihmal ve istismarı; çocuğu yetiştirmekle yükümlü olan bireyler ya da diğer erişkinler tarafından çocuklara sorumluluk, güven ya da güç ilişkisi kapsamında yapılan eylem ve eylemsizliklerin tümüdür. Görülme sıklığı dünyada % 1-10 iken, ülkemizde % 10-53 arasında değişmektedir. Sonuçları yıkıcı olup, hem fiziksel hem de ruhsal olarak çocuğun bütünlüğünü bozan bir durumdur. Tanılanması özel bilgi ve beceri gerektirdiği için, lisans eğitiminden başlamak üzere, konunun farkında olan duyarlı hemşirelerin yetişmesi büyük önem taşımaktadır. The International Nursing Association for Clinical Simulation and Learning (INACSL), Simülasyon En İyi Uygulama Standartları (Standarts of Best Practice: Simulation)nı ilk kez 2009-2011 yılları arasında oluşturulmuştur. Bu standartlar sırası ile I.Terminoloji, II. Katılımcıların Profesyonel Bütünlüğü, III. Katılımcı Hedefleri, IV. Kolaylaştırma, V. Kolaylaştırıcı, VI. Çözümleme Süreci, VII. Katılımcı Tanılanması ve Değerlendirilmesi, VIII. Simülasyonda Disiplinler arası İşbirliği ve IX. Simülasyon Tasarımıdır. Bu çalışmada; Çocuk Sağlığı ve Hastalıkları Hemşireliği dersinde ihmal ve istismar konusunun kuramsal olarak aktarılmasının yanı sıra, teknoloji ve bilişimi eğitime entegre eden simülasyon yönteminin, Simülasyon En İyi Uygulama Standartları kullanılarak öğretilmesi planlandı Bu standartlar doğrultusunda çocuk acil serviste ihmal ve istismar konusunu ele alan bir senaryo tasarlandı. Tasarlanan senaryo test edildikten sonra, 2016-2017 eğitim yılında dersi alan tüm öğrencilerin katılımıyla gerçeklik düzeyi yüksek bir ortamda standardize hasta ve yakını kullanılarak gerçekleştirilecektir. Senaryoda; çocuk acil serviste triyaj, öykü alma, fizik muayene, ihmal ve istismarı tanılama, ihmal ve istismarın ipuçları ve delillerinin değerlendirilmesi süreçlerinin yönetilmesi hedeflenmektedir. Bu uygulama sonunda öğrencilere; hasta güvenliğini tehdit etmeden, bir rehber öncülüğünde, çocuk ihmal ve istismarı konusunda gerçek bir ortamı önceden deneyimleme fırsatı sunulmuş olacaktır.

Anahtar Kelimeler: çocuk, ihmal, istismar,acil,simülasyon

P-250[Çocuk Acil ve Yoğun Bakım Hemşirelik]

Akut Solunum Sıkıntısı Sendromu (ARDS) Olan Hastalarda Postural Drenajın ve Prone Pozisyonunun Önemi: Olgu Sunumu

Havva Öztürk, Dilek Emniyetli, Nagihan Eyi
Şişli Hamidiye Etfal Eğitim ve Araştırma Hastanesi, Çoçuk Yoğun Bakım Ünitesi, İstanbul

Akut solunum sıkıntısı sendromu (ARDS) her iki akciğeri içine alan,nonkardiyojenik özellikteki diffüz infiltrasyonla karakterize,oksijen tedavisine cevap vermeyen akut solunum yetmezliği sendromudur. Etiyolojisine bakıldığında akciğeri ilgilendiren sebeplerden (pulmoner ARDS) veya sistemik hastalığa sekonder (ekstrapulmoner ARDS) olarak gelişebilir. Klinik olarak takipne,dispne ve siyanozla karakterizedir. Görülme sıklığı 3-8/100,000 olmasına karşılık,mortalite %40-90 arasındadır. Yapılan çalışmalar erken safhada uygulanan postural drenaj ve prone pozisyonunun oksijenizasyonu düzelttiğini göstermektedir. Prone pozisyon; fonksiyonel reziduel kapasiteyi arttırır, postural drenaj sağlar,diaframın hareketli bölgesini değiştirir ve lenfatik akımı düzelterek etki eder.Prone pozisyonunun uygulandığı ARDS'li hasta serilerinde mortalitenin %12 oranında azaldığı gösterilmiştir. Olgumuzda ARDS'li hastalarda postural drenaj ve prone pozisyon uygulamalarının tedavide yararını vurgulamayı amaçladık. 4 gün once burun tıkanıklığı ve öksürük şikayeti başlayan 4aylık er-

kek hasta hızlı nefes alma ve hırıltılı solunum nedeniyle çocuk acil polikliniğimize başvurdu. Muayenede;genel durum düşkün, uykuya eğilimli, solunum sesleri kaba, yaygın sibilan ve sekretuar raller, taşipne (DSS 65/dk), dispne vardı. Kardiyovasküler sistem muayenesinde KTA 170/dk, kan basıncı 88/52 mmHg idi.Saturasyon rezervuarlı maske ile %86 di. Hasta entübe edilerek çocuk yoğun bakım ünitesine yatırıldı. SIMV+PS modunda ventilator bağlandı. Yatışının 2.gününde akciğer grafisinde bilateral diffüz infiltrasyonda ilerleme ve oksijen ihtiyacında belirgin artış saptandı.Hasta ARDS olarak değerlendirildi. Akciğer koruyucu mekanik ventilasyon stratejileri,permisif hiperkapni,akciğer açma manevraları, surfaktan tedavisi, hemodinamik destek tedavisi, paralitik ajan, postural drenaj ve prone pozisyon uygulandı.Yoğun destek tedavisi sonrası yatışının 11. gününde mekanik ventilator parametreleri ve sedasyonu azaltılan hasta spontan solunum eforunun yeterli olması üzerine ekstübe edildi. Prone pozisyon akciğerlerin dorsal bölgelerinin daha iyi havalanmasını ve oksijenizasyonu düzenler. Sırt üstü yatan hastada göğüs duvarının ventral kısmında komplians oldukça iyidir ve buna bağlı olarak tidal volümün büyük bir kısmı akciğerlerin zaten iyi havalanmakta olan ventral bölgelerine yönelir.Prone pozisyonda ise göğüs duvarının ventral bölümünde komplians azalır, dorsal bölgelerde komplians biraz daha düzelir ve tidal volüm bu bölgelere yönelir. Biz de ARDS gelişen hastamızı günde ortalama 6 saat prone pozisyon vererek izledik.Sekresyonların çözülmesini kolaylaştırmak amacıyla inspiryum ve ekspiryum boyunca ritmik olarak postural drenaj uyguladık. Tedavi sonrasında kan gazında, solunum sistemi muayenesinde, radyolojik bulgularda ve oksijenizasyonda iyileşme gözlendi. Mekanik ventilatör değerlerinde düzenleme yapılarak basınç ve oksijen desteği azaltıldı. Tüm bu tedaviler sonrasında kliniğinde düzelme saptanan hasta yatışının 11.gününde mekanik ventilatörden ayrıldı. Postural drenaj, göğüs duvarı üzerine perküsyon ve vibrasyon uygulamak, döndürme, derin solunum egzersizleri ve öksürme gibi teknikler içerir.Endikasyona spesifik olarak, hastanın genel ve o an ki durumuna ve altta yatan patofizyolojiye gore bu tekniklerden bir kombinasyon seçilerek uygulanır.ARDS'li hastalarda prone pozisyon, ventilasyon /perfüzyon oranını iyileştirir, fonksiyonel rezidüel kapasitenin artmasını sağlar. Solunum sıkıntısı olan ve entübe olan hastalarda havayolu temizliğinin sağlanması, akciğer kapasitesinin arttırılmasında etkin hemşirelik bakımı ve girişimleri çok önemlidir.Bu sebeplerden dolayı olgumuzda da olduğu gibi hiçbir maliyet içermeyen postural drenaj ve prone pozisyon uygulamalarının hemşireler tarafından uygulanması halinde hastaların klinik durumlarında ki olumlu etkisi unutulmamalı ve çalışanlar bilinçlendirilmelidir.

Anahtar Kelimeler: Postral drenaj, Prone pozisyonu, Ards

P-251[Çocuk Acil ve Yoğun Bakım Hemşirelik]
Çocuk Yoğun Bakım Üntesinde Uygulanan Santral Venöz Kataterler İle İlişkili Komplikasyonların İncelenmesi: Bir Yıllık Deneyim

Sermin Dinç, Sevgi Tiryaki
İstanbul Üniversitesi, Çocuk Sağlığı ve Hastalıkları Ana Bilim Dalı, İstanbul

Damar içi kateter yerleştirilmesi gerek yoğun bakım üniteleri gerekse servislerde hasta çocukların yönetiminde giderek artan sıklıkta kullanılmaktadır. Santral venöz kateterlere bağlı ortaya çıkan komplikasyonlar hastaların hastanede kalış sürelerini, maliyetlerini, mortalite ve morbidite oranlarını artırmaktadır. Bu çalışmada yoğun bakım ünitelerinde santral venöz kateterlerin özellikleri ve komplikasyonlarının incelenmesi planlanmıştır. GEREÇ-YÖNTEM: Ağustos 2014 ile Ağustos 2015 tarihleri arasında İstanbul Üniversitesi Çocuk Yoğun Bakım Ünitesinde damar içi kateter yerleştirilen 105 hasta ve yerleştirilen 171 kateter geriye dönük olarak dosya kayıtları ile incelendi. BULGULAR: Ortalama kateter takılma yaşı 4,45±5,48 yıl, 78'i (%45,6) kız, 93'ü (%54,4) erkek idi. Yüz on beş kateterin (%67,3) kalış süresi 7 gün ve üzeri idi. En sık altta yatan hastalık metabolik hastalıktı (n=43, %25,1). Kateterler en sıklıkla damar yolu bulunamaması nedeni ile takılmıştı (n=77, %45). Kateter tipleri en sık santral venöz kateter (n=110, %64,3) ve hemodiyaliz kateteri (n=51, %29,8) idi. Hastalara 98 femoral (%57,3), 48 juguler (%28,1) ve 22 subklaviyan kateter (%12,9) yerleştirildi. Kateterlerin 107'si (%62,6) sadece yoğun bakım ünitesinde, 30'u (%17,5) yoğun bakımdan sonra serviste ve 34'ü (%19,9) serviste kullanılmak üzere takıldı. Hastaların 13'ünde (%7,6) kateter ilişkili enfeksiyon gözlendi. Enfeksiyon görülen hastaların %66 serviste, %33 yoğun bakımda takip edildi. Kateterlerin 95'i (%55,6) gereksinimin ortadan kalkması nedeniyle çekildi. Kateter tipi, boyu ve takıldığı bölge karşılaştırıldığında enfeksiyon sıklığı açısından anlamlı bir farklılık bulunmazken (p>0,05), kateter kalış süresi uzadıkça enfeksiyon sıklığının anlamlı olarak arttığı görüldü (p>0,05).

Sonuç: Çocuk hastaların izleminde önem taşıyan kateterlerin tecrübeli kişiler tarafından bakımının yapılması ve yerleştirilmesi ile enfeksiyon oranları azaltılabilmektedir

Anahtar Kelimeler: çocuk, yoğun bakım, santral venöz kateter

P-252[Çocuk Acil ve Yoğun Bakım Hemşirelik]
DRESS Sendrom'lu Çocukta Hemşirelik Bakımı

Selmin Şenol[1], Hülya Gürbüz[2], Hamide Nur Çevik Özdemir[1], Pervin Kaçtı[2]
[1]Ege Üniversitesi Hemşirelik Fakültesi Çocuk Sağlığı ve Hastalıkları Hemşireliği Anabilim Dalı, İzmir
[2]Ege Üniversitesi, Çocuk Sağlığı ve Hastalıkları Hastanesi, Çocuk Yoğun Bakım, İzmir

Giriş: Drug Reaction with Eosinophilia and Systemic Symptoms (DRESS), eozonofili ve sistemik semptomların görüldüğü ciddi bir ilaç reaksiyonudur (Iskandarli, 2015). Ateş, deri döküntüsü, lenfadenopati ve iç organ tutulumuyla karakterize olup, yaşamı tehdit eden, çocukluk çağında nadir görülen bir tablodur (Uçal, 2011; Iskandarli, 2015). Antikonvulzanlar, sulfonamidler, dapson, allopurinol, minosiklin türevi ilaçlar ve altın tuzları DRESS nedenleri arasındadır. Klinik bulgular ise genellikle ilaç alımından 2-8 hafta sonra görülür ve tanıya götürür (Iskandarli, 2015). Şiddetli olgularda viseral organlar tutulabilir. Sıklıkla hepatit sonucu fulminan nekroz gelişerek, hastanın ölümüyle sonuçlanabilmektedir(Iskandarli, 2015).
Bu olguda DRESS tanısı alan 7.5 yaşındaki kız çocuğun bakım gereksinimleri dikkate alınarak hemşirelik tanıları ışığında sunulan özgün hemşirelik bakımı vurgulanmıştır.

Gereç-Yöntem: DRESS'li olguda, çocuk / ailesinin hastalık sürecinde yaşanan sağlık problemleri ve uyum sorunları tanımlanarak North American Nursing Diagnosis Association (NANDA) Hemşirelik Tanıları Sınıflandırma Sistemine göre özgün hemşirelik bakımı verilmiştir.

Olgu: Sağlıklı bir anneden miadında, normal doğumla dünyaya gelen 7.5 yaşındaki kız olgunun; önceden bilinen atopik cildi ve kesin tanılı olmayan ibuprofen duyarlılığı vardır. Hastaneye yatmadan 15 gün önce hastaya böcek ısırması nedeniyle öksürük ve ateş şikayetlerine yönelik dış merkezde amoksisilin-klavunalat tedavisi verilmiştir. Farmakolojik tedavi verilirken el ve ayaklarda döküntüler oluşmuş, ilaçlarda değişiklik yapılarak azitromisin başlanmıştır. Fizik muayenesinde hastanın döküntülerinde, solunum distresinde artış, oksijen desteğine rağmen saturasyonlarının % 90 civarında seyretmesi, ateşlerinin dirençli olması nedeniyle yoğun bakıma yatışı yapılmıştır. Olguya NANDA hemşirelik tanıları doğrultusunda;
*Hava yolu açıklığının sağlanması/ sürdürülmesinde yetersizlik
*Akut konfüzyon
*Oral muköz membranda bozulma
*Deri bütünlüğünde bozulma

*Anksiyete
*Aile içi süreçlerin devamlılığında bozulma riski tanıları konulmuştur. Bu hemşirelik tanıları ile olgu tartışılmıştır.

Anahtar Kelimeler: Çocuk, DRESS, Hemşirelik Bakımı, Yoğun Bakım

P-253[Çocuk Acil ve Yoğun Bakım Hemşirelik]
ROHHAD Sendrom'lu Çocukta Hemşirelik Bakımı

Hülya Gürbüz[1], Selmin Şenol[2], Hamide Nur Çevik Özdemir[2], İlkay Memiş[1]
[1]Ege Üniversitesi, Çocuk Sağlığı ve Hastalıkları Hastanesi, Çocuk Yoğun Bakım, İzmir
[2]Ege Üniversitesi Hemşirelik Fakültesi Çocuk Sağlığı ve Hastalıkları Hemşireliği Ana Bilim Dalı, İzmir

Giriş: Rapid-onset obesity with hypoventilation, hypothalamic dysfunction and autonomic dysregulation (ROHHAD) Sendromu, hızlı başlangıçlı obezite, hipotalamik disfonksiyon, hipoventilasyon, otonomik disregülasyonnöral krest tümörlerinin eşlik ettiği çok nadir görülen hipotalamik endokrin bozukluktur(Andıran, 2011). Klinik bulgularda alveolar hipoventilasyon, siyanotik ataklar, kardiyorespiratuvar arrest, gelişimsel gecikme belirtileri görülürken fizik muayenede depresyon, psikoz, halüsinasyon gibi davranışsal bozukluklarda gözlenebilir. Bu semptomların yanı sıra nöbet, enürezis, hipotoni, astım, bozulmuş şeker toleransı /tip 2 diyabet bulgularına rastlanabilir. Bu olguda ROHHAD Sendromu, tanısı alan, 4.5 yaşındaki 25 kg ağırlığındaki kız çocuğun bakım gereksinimleri doğrultusunda NANDA hemşirelik tanıları ile hemşirelik bakımı ele alınmıştır.
Gereç Ve Yöntem: ROHHAD'lı, çocuk ile ailenin hastalık sürecinde yaşanan sağlık problemleri ve uyum sorunları tanımlanarak, North American Nursing Diagnosis Association (NANDA) Hemşirelik Tanıları Sınıflandırma Sistemine göre hemşirelik süreci uygulanmıştır.
Olgu: Öyküsünde febril konvulziyon olan hasta 9. ve 12. aylarda geçirdiği nöbetler sonrasında nöroloji polikliniği tarafından takip edilerek, farmakolojik tedavi başlanmıştır. İlaç kullanımına rağmen nöbetlere devam etmiş olup, fiziksel gelişim süresince normalden sapmalar tanımlanmıştır. İlerleyen yaşta ise (3 yaş) mood değişikliği(içe kapanma iletişim sıkıntısı), ağrıya karşı duyarsızlık gibi davranışsal sorunlarda görülmüştür. Ateş, uykuya eğilim, glaskow koma skalasındaki düşüklük (GKS=3) nedeniyle acil servise başvuran hasta entübe edilerek yoğun bakıma alınmıştır.
Olguya NANDA hemşirelik tanıları doğrultusunda;
*Etkisiz solunum örüntüsü
*Düşünce sürecinde bozulma
*Beslenmede dengesizlik: Gereksiniminden fazla beslenme
*Fiziksel mobilitede bozulma
*Etkisiz doku perfüzyonu
*Bası yarası oluşma riski
*Aile içi süreçlerin devamlılığında bozulma tanıları konmuş ve tartışılmıştır.

Anahtar Kelimeler: Çocuk, Hemşirelik bakımı, ROHHAD

P-254[Çocuk Acil ve Yoğun Bakım Hemşirelik]
Yanık Hastası Çocukta Septik Şok ve Hemşirelik Yönetimi

Hamide Nur Çevik Özdemir[1], Hülya Gürbüz[2], İlkay Memiş[2], Sevinç Ertürk[3], Pervin Kaçtı[2]
[1]Ege Üniversitesi Hemşirelik Fakültesi Çocuk Sağlığı ve Hastalıkları Hemşireliği Ana Bilim Dalı, İzmir
[2]Ege Üniversitesi, Çocuk Sağlığı ve Hastalıkları Hastanesi, Çocuk Yoğun Bakım, İzmir
[3]Ege Üniversitesi, Çocuk Cerrahisi, İzmir

Giriş: Yanık, yüksek ısı, elektrik, kimyasal maddeler ve ışın gibi etkenler sonucunda organizmada oluşan yumuşak doku yaralanmalarıdır. Yanıklar derinlik ve yüzey alanına göre sınıflandırılır. Büyük ve komplike yanıklar şok, enfeksiyon ve bunlara bağlı multiple organ yetmezliği sonucu hayatı tehdit eder hale gelebilirken, küçük yanıklar çeşitli derecede fonksiyon kayıpları oluşturarak yaşam kalitesini etkileyebilir (Özer ve ark., 2014).Çocuklarda yanık vakalarının %70'i 5 yaşın altında ortaya çıkar ve yüksek mortaliteye sahiptir. Çocuklarda en sık sıcak su, ateş/ alev ve elektrik yanıkları görülmektedir(Tümer, Yastı, 2005). Yanık vakalarına bütüncül yaklaşılması için hemşirelerin yanığın derecelendirilmesini, fizyopatolojisini, etkilerini, prognozunu bilmeli ve değerlendirebilmelidir.
Bu çalışmada, yanık sepsisi gelişen hastanın ve ailesinin gereksinimleri hemşirelik tanıları rehberliğinde planlanarak, hemşirelik bakım ve yönetimi sunulmuştur.

Gereç Ve Yöntem: Geç yanık hastası septik şoklu olguda, çocuk ve ailesinin hastalık sürecinde yaşanan sağlık, uyum sorunları tanımlanarak North American Nursing Diagnosis Association (NANDA) Hemşirelik Tanıları Sınıflandırma Sistemine göre hemşirelik süreci uygulanmıştır.

Olgu: 8 yaşındaki erkek olgu Mayıs 2015 tarihinde okulda, kantinde semaverin üzerine dökülmesi üzerine sağ koltuk altı, sağ hemitoraks, batının sağ yanı ve gluteal sahada toplam vücut yüzeyinin % 33 ü 3.derece yanık tanısı almıştır. Dış merkezde 25 gün takip edilen hasta daha sonra EÜTF çocuk cerrahisi yanık ünitesine başvurarak, tedavi altına alınmıştır. Tedaviden bir gün sonra ateş yüksekliği, takipne, solunum sıkıntısı, hipotansiyon, yanık alanlarındaki enfeksiyon ve kötü kokulu akıntı şikayetleri çocuk yoğun bakım ünitesine sevki yapılmıştır. Ünitede yapılan fiziksel mauyene ve laboratuar tetkikleri sonrasında hastaya septik şoka sekonder çoklu organ yetmezliği tanısı konularak plazmaferez işlemi yapılmış ve septik şok tedavisi başlanmıştır.
Olguya NANDA hemşirelik tanıları doğrultusunda;
*Etkisiz solunum örüntüsü
*Ağrı
*Enfeksiyon
*Hipertermi
*Sıvı elektrolit dengesinde bozulma
*Deri bütünlüğünde bozulma
*Fiziksel mobilitede bozulma
*Anksiyete
*Benlik saygısında azalma
*Aile içi süreçlerin devamlılığında bozulma tanıları konmuştur. Bu hemşirelik tanıları ile olgu tartışılmıştır.

Sonuç: Hemşirelik bakımı ve etkin tedavi ile birlikte çocukta var olan doku, enfeksiyon ve beslenme sorunları düzeltilerek çocuğun normal yaşantısına dönüşümü hızlandırılabilir ve yaşam kalitesi artırılabilir.

Anahtar Kelimeler: Çocuk, Hemşirelik bakımı, Septik Şok, Yanık

P-255[Çocuk Acil ve Yoğun Bakım Hemşirelik]

Çocuk Yoğun Bakım Ünitesi›nde Non-invaziv Ventilasyon Uygulanan Hastaların Özellikleri ve Hemşirelik Bakımı

Cemile Kaplan Güler, Ezgi Ünver, Aysun Çalışır, Berrin Bulut Çepni, Demet Demirkol
Koç Üniversitesi Hastanesi, Pediyatri Yoğun Bakım, İstanbul

Giriş-Amaç: Non-invaziv ventilasyon (NIV) çeşitli avantajları sayesinde son yıllarda sıklıkla kullanılan yardımcı ventilasyon yöntemidir. Bu çalışmanın amacı; NIV uygulanan hastaların tanımlayıcı özelliklerinin ve hemşirelik bakımlarının belirlenmesidir.

Gereç ve Yöntem: Çalışmaya Koç Üniversitesi Hastanesi Çocuk Yoğun Bakım Ünitesi'nde Aralık 2015- Ağustos 2016 tarihleri arasında yatan 55 hasta dahil edildi. Hasta dosyalarından retrospektif olarak toplanan veriler SPSS-23 programı ile analiz edildi. Bulgular: Hastaların %58'i (n=32) erkek; medyan yaşları 16 ay (1-198 ay); medyan tartıları 8.5 kg (3.2-70 kg) idi. Tanıları sırasıyla %45.5 (n=25) pnömoni, %30.9 (n=17) bronşiyolit, %10.9 (n=6) ARDS, %7.3 (n=4) astım, %5.5 (n=3) nöromüsküler hastalık idi. Hastaların %50'sinde (n=28) konvansiyonel ventilatör, %38.1'inde (n=21) spesifik NIV ventilatörü, %11'ine (n=6) her ikisi kullanılarak; %82'sinde (n=46) tam yüz maskesi, %3.6'sinde (n=2) oronazal maske, %1.8'inde kanül ile; %36.4'ünde (n=20) ST, %34.5'inde (n=19) PCV, %14.5'inde (n=8) PS modunda yardımcı vetilasyon uygulandı. Hastaların %98.2'sine (n=54) NIV sırasında sedasyon uygulaması yapıldı. Sedasyon amaçlı hastaların %32.7'sinde (n=18) midazolam, %18.2'sinde (n=15) midazolam + deksmedetomidin, %12.7'sinde (n=7) midazolam + deksmedetomidin + morfin + kloralhidrat, %7.3'ünde (n=4) midazolam + kloralhidrat, %7.3'ünde (n= 4) midazolam+ketamin+deksmedetomidin, %5.5'inde (n=3) midazolam + propofol + morfin, %5.5'inde (n=3) midazolam+morfin+deksmedetomidin kullanıldı. Non-invaziv ventilasyon sırasında hastaların %98.2'si (n=54) beslendi. Nutrisyon başlanma zamanı medyan 4 saatti (1-28 saat). Hastaların %74.5'inde (n=41) herhangi komplikasyon gelişmedi. Komplikasyon gelişen %25.5 (n=14) hastada sırasıyla %50 (n=7) evre 1 bası yarası, %35 (n=5) batın distansiyonu, %21 (n=3) kusma, %21 (n=3) evre 2 bası yarası gelişti. Hastaların %10.9'unda (n=6) başarısız olundu ve invaziv ventilasyon gerekti. Ventilatörde kalış süresi medyan 48 saat (8-588 saat), yoğun bakımda yatış süresi medyan 5 gün (1-40gün) olarak belirlendi.

Sonuçlar: Non-invaziv ventilasyon doğru endikasyon ve izlem yapılarak uygulanırsa başarı oranı yüksek ve invaziv ventilasyon gereksinimini azaltan destek yöntemidir. Uygulama sırasında olası yan etkiler yakın izlendiğinde hastaların beslenmesinde sakınca yoktur. En sık gözlenen yan etki bası yarası gelişmesidir.

Anahtar Kelimeler: non-invaziv ventilasyon, çocuk, NIV, solunum yetersizliği, yoğun bakım

P-256[Çocuk Acil ve Yoğun Bakım Hemşirelik]

Down Sendromlu ve Akut Myeloid Lösemi Tanılı Hastanın Hemşirelik Bakım Süreci

Gülçin Dündar Kurt[1], Ebru Alişarlı[2], Behiye Çetin[2], Arzu Düğenci[3]
[1]Marmara Üniversitesi Pendik Eğitim ve Araştırma Hastanesi, çocuk acil servisi, İstanbul
[2]Marmara Üniversitesi Pendik Eğitim ve Araştırma Hastanesi, pediatri servisi, İstanbul
[3]Marmara Üniversitesi Pendik Eğitim ve Araştırma Hastanesi, çocuk yoğunbakım servisi, İstanbul

Amaç: çocuk acil servisi, çocuk servisi ve çocuk yoğun bakım servisi süreçlerinde bulunmuş hastanın hemşirelik bakım sürecinin incelenmesi.

Giriş: 18 aylık down sendromlu başka bilinen bir hastalığı yada tanısı bulunmayan termde 4500 gram doğmuş hasta ellerde, ayaklarda ve göz çevresinde şişlik ve solunum sıkıntısı şikayetleri ile çocuk acil servisine başvurmuştur. Hastanın muayenesinden sonra yapılan tetkiklerinde; anemi, trombositopeni ve lökositoz saptanmış, ardından periferik yayma yapılmış ve yaymasında blastlar gözlenmiştir. Yapılan tetkikler ve muayene sonucunda hastanın çocuk servisine yatışına karar verilmiştir. Hastaya serviste yapılan tetkik ve incelemeler sonucu AML M7 tanısı konulmuş ve kemoterapi tedavisine başlanmıştır. Daha sonra hastada plevral effüzyon gelişmesi sebebi ile solunum sıkıntısı gözlenmiş, maske ile oksijen tedavisi başlanmış devamında genel durumunun kötüleşmesi sebebiyle hasta çocuk yoğun bakım servisine yatırılmıştır. Hasta çocuk yoğunbakıma yatışının 3. gününde devam eden oksijen açlığı ve genel durumunun kötüye gitmesi sonucu entübe edilmiştir. Hasta çocuk yoğunbakım servisinde yattığı süre boyunca aralıklı olarak extübe edilmeye çalışılmış fakat tolere edemeyince yatışının 23. gününde ailenin onamı ile trakeostomi açılmıştır. Hasta yoğunbakım yatışının 31. gününde çocuk servisine çıkarılmıştır. Sonuç olarak serviste hastaya kemoterapi tedavisi devam etmektedir. Hastaya trakeostomi bakımı eğitimi verilmiştir. Hemşirelik bakımı olarak; kemoterapiye bağlı oral mukozit, kemoterapiye sekonder bulantı kusmaya bağlı beslenme örüntüsünde bozulma, IV kateter, göğüs tüpü varlığına, ekstravazasyona bağlı deri bütünlüğünde bozulma ele alınmıştır. Aileye bu konularda eğitimler verilmiştir.

Anahtar Kelimeler: hemşirelik bakımı, çocuk acil, çocuk yoğunbakım, çocuk servisi

P-257[Çocuk Acil ve Yoğun Bakım Hemşirelik]

Pediatri Yoğun Bakım Ünitesi'nde Yabancı Cisim Aspirasyonuna Bağlı Kardiak Arresti Sonrası Gelen Hastanın Hemşirelik Bakımı

Tülay Yakut, Çağlar Büyük
İstanbul Tıp Fakültesi, Çocuk Sağlığı ve Hastalıkları Ana Bilim Dalı, Çocuk Yoğun Bakım Bilim Dalı, İstanbul

Yabancı cisim aspirasyonu, çocuk yaş grubunda daha sık rastlanan, sıklıkla yiyeceklerin, bazen de diğer yabancı maddelerin hipofarenks ya da trakebronşial ağacı tıkaması sonucu oluşan tablodur. Yabancı cisim aspirasyonu öntanısı alan her çocuğa tıbbi bir kontrendikasyon yoksa mümkün olan en kısa zamanda yabancı cismin çıkarılması için rijid bronkoskopi uygulanmalıdır. Yabancı cisim aspirasyonlarının önlenebilmesi amacı ile özellikle ebeveynlerin eğitimi için programlar düzenlenmeli, aspire edilme olasılığı bulunan oyuncaklar üzerine mutlaka uyarı etiketleri yerleştirilmelidir. T.A.A.S. adındaki 8 aylık erkek hastanın, yabancı cisim aspirasyonuna bağlı kardiyak arrest nedeniyle 13.11.2015 tarihinde Çocuk Yoğun Bakım Ünitesine yatışı yapılmıştır. Bindikleri minibüsün kaza yapması sonrası, tramvayda yolculuk sırasında annesi tarafından bebeğin aniden morardığı ve hiç

nefes alamadığı fark edilmiş. Bunun üzerine tramvaydan inen anne etraftaki insanlardan yardım istemiş ve hasta özel bir hastaneye götürülmüş. Ailenin yabancı uyruklu olması nedeniyle bebeğe ücret ödenmeden bakılamayacağının söylenmesi üzerine aile hastaneden çıkarak yolda gitmekte olan bir ambulanstan yardım istemiş. Hasta 112 ambulansı ile İ.T.F Ç. Acil birimine getirilmiştir. Çocuk acil birimine getirildiğinde spontan solunumu ve kalp tepe atımı olmayan hastaya aktif resüsitasyon uygulanmış ve resüsitasyon sonrası kalp atımının geri dönmesi üzerine İTF Ç.YBÜ'ne transfer edilmiştir. Çocuk acil birimindeki resüsitasyon sırasında entübe edilirken epiglot hizasında jelibon parçaları olduğu, sonrasında bu parçaların ösofagusa ilerlerdiğinin görüldüğü öğrenildi. Entübe olarak ÇYBÜ'ne getirilen hasta solunum cihazına bağlanarak ventilasyonuna başlandı. Periferik dolaşımı kötü olan ve tansiyonu alınamayan hastaya 20 cc/kg'dan SF uygulanarak inotrop ve diğer sıvı tedavileri başlandı. Yabancı cisim aspirasyonu süphesi olan hastaya çekilen BT'de yabancı cisim görülmemesi üzerine bronkoskopi uygulanmamasına karar verildi. Tüp içi kanayan hastanın yatışının 3. gününde minimal enteral beslenmeye başlandı. 3 kez ekstübasyonu denenen hastanın spontan solunumu tolore edememesi üzerine yatışının 1. ayından sonra trakeostomi açıldı Yatışı boyunca 2 kez sepsis atağı geçiren hastada ARDS ve beyin ödemi gelişti. Albümin, eritrosit ve TDP gibi kan ürünleri uygulandı. Yoğun bakım ünitesinde yatan T.A.A.S.'nin hemşirelik bakımı planlanırken uygulanacak girişimler Roper ve arkadaşlarının Hemşirelik Modelindeki "Günlük yaşam aktiviteleri"ne göre planlandı.

Anahtar Kelimeler: Çocuk Yoğun Bakım, Yabancı Cisim Aspirasyonu

P-258[Çocuk Acil ve Yoğun Bakım Hemşirelik]
Çocuk Acil Servisine Nebulizer İle İlaç Uygulaması İçin Başvuran Hastalarda Tedaviye Bağlı Gelişen Komplikasyonlar

Füsun Afşar[1], Leyla Çakır[2], Fatih Öztürk[3], Zumrut Duvan Erkoç[4]
[1]Haydarpaşa Sultan Abdülhamid Eğitim ve Araştırma Hastanesi Sağlık Bakım Hizmetleri İstanbul
[2]İ.M.Ü. Göztepe Eğitim ve Araştırma Hastanesi Eğitim Ar-Ge Birimi İstanbul
[3]İ.M.Ü. Göztepe Eğitim ve Araştırma Hastanesi Çocuk Acil Tıp Kliniği İstanbul
[4]İ.M.Ü. Göztepe Eğitim ve Araştırma Hastanesi Sağlık Bakım Hizmetleri İstanbul

Nebulizer ile uygulanan ilaç tedavisinin amacı; makul bir süre içinde bir ilacın terapötik dozunun solunabilir partiküllerden oluşan aerosol halinde salınması ve böylece hastanın solunumunun basit ve etkili bir şekilde düzenlenmesinin sağlanmasıdır. Nebulizer yoluyla ilaç kullanımının oranı, lokal ve hızlı etki sağlamanın yanı sıra sistemik yan etkilerinin azlığı nedeniyle akciğer hastalıklarının tedavisinde gittikçe artmaktadır. Noninvazif olması kısa etkili bronkodilatörlerde hızlı etkinin başlamasını sağlaması, inhaler antibiyotik kullanımında daha düşük dozlarda etkili olması, inhale kortikosteroid kullanımında oral veya parenteral yolla aynı etkiyi yapması ve enjeksiyona bağlı ağrıya yol açmaması inhaler kullanımının avantajlarıdır. Ancak inhalasyon yolu ile uygulama esnasında sık karşılaşılan sorunların başında taşikardi, titreme, şiddetli öksürük gelmektedir. Çalışmamızda çocuk acil servisine nebul tedavisi için başvuran hastalarda tedaviye bağlı gelişen komplikasyonları ve sıklığını belirlemek, bu doğrultuda nebul uygulama protokolünü oluşturmayı hedeflemekteyiz. Çalışmamıza Mayıs-Haziran 2016 tarihleri arasında Çocuk Acil Kliniğine başvuran, ebeveynleri tarafından çalışmaya katılmayı kabul eden ve en az üç doz nebul tedavisi olan 0-18 yaş arasında 60 çocuk hasta katılmıştır. Çalışmamız anket uygulaması ile gerçekleştirilmiştir. Anket formu iki kısımdan oluşturuldu: İlk bölümde katılımcıların ve ebeveynlerinin demografik özellikleri yer alırken, ikinci bölümde hastanın SpO2 ve nabız bulgularına yer verilmiştir. Verileri değerlendirirken SPSS 20 paket programı kullanıldı. Nebul tedavisi alan çocukların 36'sı (%60) kız, 39 'u (%65) astım hastası olup, yaş ortalaması 2.55±1.37 dir.

Tablo 1. Nebul Tedavisi Süresince SpO_2 ve Nabız Değerleri Ort±Std
Tedavi Öncesi SpO_2 97.13±2.43
1. Doz Sonrası SpO_2 97.90±1.61
2. Doz Sonrası SpO_2 98.13±1.45
3. Doz Sonrası SpO_2 98.20±1.42
F: 4.52
p: 0.004
Ort±Std
Tedavi Öncesi Nabız 112.81±28.28
1. Doz Sonrası Nabız 117.08±25.93
2. Doz Sonrası Nabız 118.88±25.43
3. Doz Sonrası Nabız 116.8026.83
F: 0.648
p: 0.585

Bu çalışmada SpO_2 değerlerinin tedavi sürecinin sonucunda istatistiksel anlamlılık gösterecek şekilde arttığı ancak nabız değerlerinde istatistiksel olarak anlamlı bir farkın bulunmadığı tespit edilmiştir. Çok yaygın bir tedavi uygulama yolu olmasına karşın nebulizerle ilaç uygulamalarında "uygulama eksiklikleri, tedaviyi takip etmeme, ilaçların etki mekanizmasını tanımama, komplikasyonları bilmeme ve dolayısıyla komplikasyonları takip edememe gibi eksiklikler bulunmaktadır. Bu nedenle daha büyük gruplarda çalışmanın tekrarlanması ve Acil Kliniklerinde nebul uygulama protokol ve standartlarının oluşturulması önerilmektedir.

Anahtar Kelimeler: Solunum Sıkıntısı, Nebulizer Uygulama, İnhalasyon, Bronkodilatör Tedavi

P-259[Çocuk Acil ve Yoğun Bakım Hemşirelik]
2 Yaş Altı Çocukların Ateş Ölçümünde Üç Farklı Vücut Bölgesinin Karşılaştırılması

Pelin Anka[1], Zümrüt Duvan Erkoç[1], Gülser Esen Besli[1], Füsun Afşar[2]
[1]Medeniyet Üniv. Göztepe Eğt. ve Arşt. Hastanesi,Çocuk Acil Servis Sor. Hemş. Pelin Anka,Sağlık Bakım Hizmetleri Müd,Zümrüt Duvan Erkoç,Çocuk Acil Sorumlu Hekimi,Yard.Doç.Gülser Esen Besli,İstanbul
[2]Haydarpaşa Sultan Abdülhamit Eğt. ve Arşt Hastanesi,Sağlık Bakım Hizmetleri Müd. Füsun Afşar,İstanbul

Acile gelen çocuk hastaların, en önemli özelliği vital bulguların stabil olmayışıdır.Çocukluk çağında görülen hastalık belirtilerinden biri olan ateş,Çocuk Acil Servisine başvuruların %30 'undan fazlasının nedenidir.Çocuklarda ateş ölçüm yönteminin tercihinde,doğru ve güvenilir sonuçlar elde etmenin yanında çocuğu en az travmatize eden yöntemin kullanılması da önemlidir.

Amaç; Bu çalışmada Acil Servise ateş belirtisi ile başvuran 2 yaş altı çocuklarda üç farklı vücut bölgesi *aksiller,temporal,rektal* ölçümlerinin karşılaştırılması amaçlandı.
İstanbul Medeniyet Üniversitesi Göztepe Eğitim ve Araştırma Hastanesi Mayıs - Haziran 2016 tarihleri arasında Çocuk Acile başvuran ebeveynleri tarafından çalışmaya katılmaya istekli iki yaş altı 100 çocuk hastada tanımlayıcı olarak gerçekleitirldi.
Çalışmaya katılan çocukların 59 *%59* erkek♂, 41 *%41* kız♀ olup, yaş ortalaması 10.70 ± 6.63 aydır.
Tablo 1. Vücut Isısı Ölçümü Yapılan Üç Bölgenin Kolerasyonu

Aksiller 1
Temporal,776**
Rektal,737**
Kolerasyon 0.01 seviyesinde anlamlı

Sonuç; Çalışmamızın sonucuna göre vücuttan ateş ölçülen yer ve ölçümde tüm bölgeler arasında Kolerasyon olduğu özellikle Temporal ve Rektal ölçümlerin biribirine daha yakın sonuç verdiği görülmüştür. Özellikli vakalar dışında vücut ısısı ölçüm bölgesinin hasta memnuniyetinin her alanda ön planda olduğu günümüz tıbbi uygulamaları göz önüne alındığında, hasta tercihine bırakılması düşünülmektedir.

Anahtar Kelimeler: çocuk,Ateş ölçümü,aksiller,temporal,rektal

P-260[Çocuk Acil ve Yoğun Bakım Hemşirelik]
Çocuk Acil Tıp Kliniklerinde Triyaj

Hatice Külünk[1], Füsun Afşar[2], Gülser Esen Besli[1]
[1]Medeniyet Üniversitesi Göztepe Eğitim ve Araştırma Hastanesi,Çocuk Acil Tıp Kliniği,İstanbul
[2]Haydarpaşa Sultan Abdülhamid Eğitim ve Araştırma Hastanesi,Sağlık Bakım Hizmetleri,İstanbul

Acil Servislerde hasta sayısı birçok nedenle her geçen gün giderek artmaya devam etmekte ve yakın bir zamanda da bu eğilimin değişmeyeceği bilinmektedir. Çocuk acil klinikleri üzerine kalabalığın başlıca olumsuz etkileri; hasta güvenliğinin, hasta bakım kalitesinin azalmasına paralel olarak azalması, hasta ve/veya ailesi ve doktor memnuniyetinin olumsuz etkilenmesi, şiddet olaylarında artış olması, eğitim için ayrılan zamanın giderek azalmasına neden olmasıdır. Hasta akışını hızlandırmak ve hasta güvenliğini artırmak için en önemli basamak triyajdır.
Bu çalışmada 28-29 Nisan 2016 tarihinde İstanbul Medeniyet Üniversitesi Göztepe EAH düzenlenen I. Çocuk Acil Tıp Hemşireliği Sempozyumu Triyaj oturumu öncesi ve sonrasında sempozyuma farklı hastanelerden katılan ve triyaj yapan sağlık çalışanlarının bilgi düzeylerini saptamak ve oturumun etkinliğini değerlendirmek amaçlandı. Çalışmaya katılanların 52'si (%86.6) hemşire, 26'sı (%43.3) 1-5 yıldır çocuk acil kliniğinde çalışmakta, 49'u (%81.6) eğitim ve araştırma hastanesinde görev almakta olup, 22'sinin (%36.6) triyaj eğitimi vardır.

Tablo 1. Triyaj Oturumunun Etkinliğinin Değerlendirilmesi
Öntest Sontest x^2 p
1. Seviye 2 bilgisini değerlendirme Doğru 23 (%38.3) 45 (%75.0) 16.425 0.000
Yanlış 37 (%61.7) 15 (%25.0)
2. Seviye 1 bilgisini değerlendirme Doğru 28 (%46.7) 37 (%61.7) 2.719 0.099
Yanlış 32 (%53.3) 23 (%38.3)
3. Seviye 4 bilgisini değerlendirme Doğru 14 (%23.3) 39 (%65.0) 21.121 0.000
Yanlış 46 (%76.7) 21 (%35.0)
4. Seviye 2 bilgisini değerlendirme Doğru 17 (%28.3) 43 (%71.7) 22.533 0.000
Yanlış 43 (%71.7) 17 (%28.3)
5. Seviye 5 bilgisini değerlendirme Doğru 10 (%16.7) 33 (%55.0) 19.172 0.000
Yanlış 50 (%83.3) 27 (%45.0)
6. Seviye 1 bilgisini değerlendirme Doğru 40 (%66.7) 56 (%93.3) 13.331 0.000
Yanlış 20 (%33.3) 4 (%6.7)
7. Seviye 2 bilgisini değerlendirme Doğru 20 (%33.3) 40 (%66.7) 17.677 0.000
Yanlış 43 (%71.7) 17 (%28.3)

Tablo 1 de belirtildiği gibi triyaj eğitimi öncesi ve sonrası arasında bilgi düzeylerinin değerlendirilmesinde istatistiksel olarak anlamlı farklılıkların bulunduğu saptanmıştır.

Çocuk acil kliniklerinde, pediatrik sorunları yeterince çözebilmek ve problemlerin önceliğini belirleyebilmek için triyaj yapan sağlık personelinin triyaj eğitimi alması ve triyaj protokollerinin geliştirilmesi önerilmektedir.

Anahtar Kelimeler: Çocuk Acil,Hasta Güvenliği,Kritik Hasta,Triyaj Eğitimi

P-261[Çocuk Acil ve Yoğun Bakım Hemşirelik]
Çocuk Yoğun Bakım Hemşirelerinin Uyguladıkları Pulmoner Hijyen Tekniklerinin Süresinin ve Faturalandırılamayan Miktarının Değerlendirilmesi

Mücella Arı[1], Nazife Demir[1], Nurgül Atila[1], Beyhan Kunt[1], Habibe Kıyman[1], Asiye Atasoy[1], Cansel Dağlı[1], Kadir Bakkal[1], Ayşe Berna Anıl[2]
[1]İzmir Tepecik Eğitim ve Araştırma Hastanesi Çocuk Yoğun Bakım Kliniği
[2]İzmir Katip Çelebi Üniversitesi Tıp Fakültesi, Çocuk Yoğun Bakım Bilim Dalı

Giriş: Ülkemizde yoğun bakım hemşirelik hizmetleri henüz yeterince tanımlanmamıştır. Bu yüzden yoğun bakım hemşiresinin sorumluluğu ve iş yükü artmaktadır. Yoğun bakımlarda solunum fizyoterapisti gibi teknik elemanlar bulunmamaktadır. Bu nedenle yoğun bakımda solunum fizyoterapisi hemşireler tarafından yapılmaktadır.

Amaç: Biz bu çalışmada yoğun bakımda pulmoner hijyen işlemlerinin hemşirelik hasta bakım hizmetinin ne kadar bir süresini işgal ettiğini ve bu işlemlerinin ne kadarının faturalandırılamadığını tanımlamak istedik.

Yöntem: Çalışmaya İzmir Tepecik Eğitim ve Araştırma Hastanesi Çocuk yoğun bakım ünitesi'nde (ÇYBÜ) mayıs-haziran-temmuz 2016 dönemlerinde entübe olmadan izlenen 52 hasta alınmıştır. Hemşirelerin uyguladıkları pulmoner hijyen teknikleri postüral drenaj, öksürtme cihazı kullanımı, serum fizyolojik ile burun lavajı, aspirasyon, pozisyon değişimi, spirometre egzersizi, nebül tedavisi ve solunum egzersiz eğitimidir. Uygulanacak yöntemler hastanın ihtiyacına göre hekim ve hemşire işbirliği ile kararlaştırılmaktadır. Hastaların pulmoner hijyen uygulaması ve toplam hemşire bakım süreleri araştırmacılar tarafından kronometre ile ölçülmüştür. Ölçülemeyen işler araştırmaya dahil edilmemiştir.

Bulgular: Çalışma süresinde 52 hasta değerlendirilmiştir. Bir hemşirenin entübe olmayan bir hasta için günlük ortalama; sistem tanılama ve kontrolleri için 50 dk, verileri kaydetme ve hemşirelik modülü ile kayıt için 80 dk, hasta başı bakımı için 160 dk, hasta tedavileri için 240 dk, her saat başı vital takibi ve kaydı için 40 dk harcadığı tespit edilmiştir. Pulmoner hijyen tekniklerinden serum fizyolojik ile burun lavajı, aspirasyon, postüral drenaj ve bunların kayıt işlemi bir hasta için günde ortalama 140 dk sürmektedir. Solunum kas egzersizleri için hasta başına günde ortalama 50 dk harcanmaktadır. Tüm pulmoner hijyen teknikleri içinde hastaya fatura edilebilenler, günlük 3 kez aspirasyon ve 1 kez postüral drenajdır. ÇYBÜ'de hasta başına günlük ortalama 9 tane aspirasyon ve diğer yöntemler faturalandırılamamaktadır.

Sonuç: Üçüncü basamak ÇYBÜ'lerinde hemşire bakım hizmetleri uzun süre almaktadır. Pulmoner hijyen teknikleri hemşire iş yükünü artırmaktadır. Üçüncü basamak ÇYBÜ'lerinde solunum fizyoterapisti bulunması hemşire iş yükünü azaltacaktır. Hemşirelik bakım işlemlerinin faturalandırılmasının yönetmeliklerle düzenlenmesi gerekmektedir.

Anahtar Kelimeler: Pulmoner Hijyen, İş yükü, solunum fizyoterapisti

P-262[Çocuk Acil ve Yoğun Bakım Hemşirelik]
Solid Organ Nakli Yapılan Çocuk Hastaların Acil Başvurularının Değerlendirilmesi

Resmiye Aydın, Halil İbrahim Taşdemir, Cevat Balta, Nilgun Erkek
Akdeniz UTF Çocuk Sağlığı ve Hastalıkları AD Çocuk Acil BD

Giriş: AÜTFH çocukluk çağında kemik iliği ve solid organ nakillerinin 20 yılı aşkın süredir başarı ile sürdürüldüğü bir merkezdir. Hayat kurtarıcı olan organ nakli sonrası rutin izlemin yanı sıra acil sorunların etkin şekilde çözülmesi önemlidir.

Amaç: Bu çalışma solid organ nakli yapılmış çocuk hastaların acil servise başvurularını değerlendirmek amacıyla yapıldı.

Gereç ve Yöntem: 2015 yılı başından itibaren son dönemde solid organ nakli yapılmış çocuk hastaların nakli takip eden dönemde çocuk acil servise olan başvurularının dosya kayıtları incelenerek yapıldı.

Bulgular: Çocuk acil serviste ocak 2015-ağustos 2016 tarihleri arasında 63485 hasta başvurusu karşılanmıştır. Bunların %01.5 'i o yıl içinde solid organ nakli yapılmış çocuk hasta başvurularıdır. Araştırmaya alınan 42 çocuk hastanın %50'si kız, ortalama yaş 11.7 ± 5.9 yıl idi. Çocukların %81'ine böbrek, %19'una karaciğer nakli yapılmıştı. %97,6 sının ilk organ nakli idi. Nakil sonrası hastaların ortalama izlem süresi 14 ± 3.5 ay (min 8.5, max 20 ay) idi ve hastaların % 69 unun acil servis başvurusu vardı. Hastalar ortalama 2.2 ± 2.7 kez (min 1-max 12) acile gelmişti. Hastaların %38.1'i en çok iki kez, %31'i üç kez ve üzerinde başvuru yapmıştı. Acil servise en sık başvuru gerekçeleri hastaların %14,3'ünde ateş, %19,1'înde kontrol tetkiklerini yaptırtmak amaçlı, %9,5'inde ağrı, %9,5'inde bulantı/kusma idi. Tüm başvurular göz önüne alındığında acilde geçirilen ortalama süre 5.8 ± 5.2 saat (min 1-Max 24), Hastaların %20-60'ının 2 saat içinde, %54-80'inin 6 saat içinde acil servisteki işlemleri sonuçlandırılmıştı. Çocuk acil servis başvurularında hastaların %65'i taburcu edilmiş, %31 i servise yatırılmış, %3,4 ü yoğun bakıma yatırılmıştı.

Sonuç: Solid organ nakil hastalarının rutin izlemleri etkin şekilde organ nakli biriminde sürdürülmektedir. Acile başvuran hastalar arasında yüksek bir oran oluşturmamakla birlikte başvuruların önemli bir kısmında gerekçe acil değildir. Bununla beraber çocuk acil servisimizde hızlı ve etkin bir şekilde yönetimleri yapılmaktadır.

Anahtar Kelimeler: çocuk organ transplantasyon

P-263[Çocuk Acil ve Yoğun Bakım Hemşirelik]
112 Hasta Nakil Formları Uygun ve Yeterli mi?

Gizem Balta, Resmiye Aydın, Nilgun Erkek
Akdeniz UTF Çocuk Sağlığı ve Hastalıkları AD Çocuk Acil BD

Giriş-Amaç: 112 Acil transfer sistemi yerleşmiş bir iletişim ağı ile yaygın olarak kullanılmaktadır. Acil hastanın nakli sadece ulaştırma işlemi değil, hasta ihtiyacına uygun stabilizasyon ve müdahalenin de yapılması gereken özellikli bir hizmettir. Hastaların nakil işlemlerinde sık kullanılan formların ne şekilde doldurulduğu ve hastanın tıbbi durumu ile ilgili bilgi aktarımında yeterliliğini denetlemek amacıyla çalışma yapıldı.

Yöntem: 2016 yılı ocak-haziran ayları arasında 112 ambulansları ile Akdeniz UTF Çocuk Acil Birimine getirilen hastaların transfer formlarından 100 adet rastgele seçilerek incelendi. Form hasta demografik bilgileri, sosyal güvence bilgileri, nakil merkezi ve çağrıya ait bilgiler, hastanın tıbbi ilk kayıt ve izlem bilgileri, malzeme ve sarf bilgileri, naklin sonuçlandirilması ile ilgili bilgileri kapsar bölümlerden oluşmaktaydı.

Bulgular: Hasta kimlik bilgileri formların sadece % 72'inde tam olarak doldurulmuştu. Hastanın yaşı formların hiçbirinde kaydedilmemiş olup, cinsiyeti formların %95'inde belirtilmemişti. Çağrıların %81'i medikal nedenle olup, %86'sı telsiz veya telefonla yapılmıştı. Hastaların ilk tıbbi değerlendirmelerine ait kayıtlar incelendiğinde; formların sadece %6'sında vital bulgu kaydının tam olarak olduğu, 30'unda hiç yapılmadığı, %99'unda transport sırasında vital bulgulara tekrar bakıldığına dair kayıt olmadığı ve %98'unda vital bulgu değerlendirme saatinin yer almadığı görüldü. %16'sında pupil ışık reaksiyonu, %18'inde cilt, %76'sında nabız, %24'ünde GKS, %78'inde solunum bulgularının değerlendirme kaydı yoktu. Formların %97'sinde hasta anamnezi doldurulmamıştı. Hastanın transport sırasında izlem bilgileri formların %98'inde yoktu. Hastaya transport sırasında yapılan müdahale, kullanılan ilaçların doz ve saatlerine ait formda bir kayıt bölümü yer almıyordu. Formların %94'ünde hasta ön tanısı, %99'unda transport yapan personel bilgileri yazılmıştı. Hastanın transportuna başlama zamanı ve transport süresi kaydı formların %99'unda belirtilmemişti. Maliye tahakkuk formu başlığındaki formda transport sırasında kullanılan ilaç ve sarf malzemelerin adeti tik atılarak eksiksiz belirtilmişti.

Sonuç: Tıbbi transport işleminin harcama ve maliyetinin kayıt altına alınması amacıyla düzenlendiği anlaşılan tahakkuk formları "tıbbi anlamda güvenli hasta nakli" için uygun görünmemekte ve mevcut form bile yeterince doldurulmamaktadır.

Anahtar Kelimeler: Acil hasta nakli