ÇOCUK ACİL TIP VE YOĞUN BAKIM DERNEĞİ

ULUSLARARASI KATILIMLI

IX. ULUSAL ÇOCUK ACİL TIP VE YOĞUN BAKIM KONGRESİ

V. ULUSAL ÇOCUK ACİL TIP VE YOĞUN BAKIM HEMŞİRELİĞİ KONGRESİ

30 Nisan - 4 Mayıs 2012

Rixos Otel - Ankara



www.cayd.org.tr

www.catyob2012.org

BİLDİRİ KİTABI

Değerli Meslektaşlarımız,

Çocuk Acil Tıp ve Yoğun Bakım Derneğinin düzenleyeceği, Uluslararası Katılımlı IX. Ulusal Çocuk Acil Tıp ve Yoğun Bakım Kongresi ve V. Ulusal Acil Tıp ve Yoğun Bakım Hemşireliği Kongresi'nin 30 Nisan-4 Mayıs 2012 tarihleri arasında Ankara'da yapılacağını bildirmekten büyük mutluluk duymaktayız. Çocuk hastaların yaşama tutunması ve sekelsiz iyileşmesini amaçlayan tüm hekimleri ilgilendiren "Çocuk Acil Tıp" ve "Çocuk Yoğun Bakım" konularında pek çok yeniliğin tartışılacağı kongremizde, alanında geniş bilgi ve tecrübeye sahip öğretim üyelerimiz ve alanında başvuru kaynağı olan yabancı konuklarımız deneyimlerini bizlerle paylaşacaktır. Kongre konularını kritik çocuk hastalarla ilgilenen her düzey ve alandaki meslektaşlarımızın ilgisini çekecek şekilde seçmeye çalıştık. Kongre öncesinde kurslar ise Çocuk Acil Servis ve Çocuk Yoğun Bakım alanlarında gereksinim duyulan temel bilgileri içermektedir. Bu kurslarda Çocuk Acil, Çocuk Yoğun Bakım, Mekanik Ventilasyon ve Çocuk Yoğun Bakım ve Çocuk Acil Hemşireliği Kurslarına her yıl olduğu gibi bu yılda yoğun ilgi göstereceğinizden eminiz. Kongremizin ancak siz değerli konuklarımızın katılımlarıyla değerleneceği bilinci ile Türkiye Cumhuriyeti'nin başkenti güzel Ankara'ya sizi davet ediyoruz.

Saygılarımızla,
Kongre Düzenleme Kurulu Adına,
Dr. Tanıl Kendirli

KURULLAR

KONGRE ONURSAL BAŞKANI
Dr. Metin Karaböcüoğlu

KONGRE BAŞKANI
Dr. Tanıl Kendirli

KONGRE SEKRETERİ
Dr. Çağlar Ödek

DÜZENLEME KURULU
Dr. Semra Atalay
Dr. Erdal İnce
Dr. Emine Suskan
Dr. Ayhan Yaman
Hem. Ayşe Akbay
Hem. Sıdıka Aydın
Hem. Melek Güneş
Hem. Nevin Taşyapar

ÇOCUK ACİL TIP VE YOĞUN BAKIM DERNEĞİ YÖNETİM KURULU

BAŞKAN
Dr. Agop Çıtak

BAŞKAN YARDIMCISI
Dr. Hayri Levent Yılmaz

GENEL SEKRETER
Dr. Dinçer Yıldızdaş

SAYMAN
Nihat Tuna

ÜYELER
Dr. Murat Duman
Dr. Tolga Köroğlu
Dr. Nilgün Erkek

DESTEKLEYEN DERNEKLER
Çocuk Acil Derneği
Çocuk Yoğun Bakım Derneği

İÇİNDEKİLER

SÖZLÜ BİLDİRİLER 7

POSTER BİLDİRİLER 33

INDEX 153

SÖZLÜ BİLDİRİLER

S-1
ACİL ÇOCUK SERVİSİNE GETİRİLEN KOSTİK MADDE ALIMLARININ BİR YILLIK ANALİZİ

Nuri ENGEREK[1], Nevin HATİPOĞLU[1], Hüsem HATİPOĞLU[1], Serdar TÜRKMEN[2], Serdar ERKAL[2], Kerametin KURT[3], Yakup YEŞİL[1], Rengin ŞİRANECİ[1]

[1]Çocuk Sağlığı ve Hastalıkları, Kanuni Sultan Süleyman Eğitim ve Araştırma Hastanesi, İstanbul

[2]Biokimya, Kanuni Sultan Süleyman Eğitim ve Araştırma Hastanesi, İstanbul

[3]Adli Tıp, Kanuni Sultan Süleyman Eğitim ve Araştırma Hastanesi, İstanbul

AMAÇ: Çocuklardaki kostik madde alımları, zehirlenme nedeniyle çocuk acil servisine getirilen vakalar arasında önemli bir yer tutmaktadır. Çocuk yaş grubundaki (0-18) diğer zehirlenmelerde olduğu gibi, kostik madde alımları da genellikle kaza ile alım sonucu gerçekleşmekte, çocukların maruz kaldığı ev kazaları arasında da tıbbi, ekonomik ve sosyal yönlerden önem taşımaktadır.

GEREÇ ve YÖNTEMLER: Çocuğun araştırma içgüdüsü ile ailelerin dikkatsizliği, temizlik maddelerinin evdeki yerleşimine yeteri kadar önem gösterilmemesi, gelişigüzel kaplarda saklanması ve bu maddelerin ev dışına atılmasına gösterilen özensizlik korozif maddelerin alımında rol oynamaktadır. Bu çalışmada, acil çocuk servisine getirilen 155279 hastadan korozif madde içenlerin sıklığına dikkat çekilmek istenmiştir.

BULGULAR: Yabancı madde alımı ile 2011 yılında Çocuk Acil servisine getirilen 0-18 yaş arasındaki hastaların 111'i kostik madde alımı nedeniyle getirilmişti. Tüm yabancı madde alımları arasındaki oranı %33 olarak bulundu. Vakaların %54'ü erkek, %46'sı kız çocuklardı. Kostik madde alan çoğu 1-3 yaş arasındaydı. Totol kostik madde alanların 76 tanesi çamaşır suyu alımı idi. Tüm kostik madde alımları, gerekli hastalarda ilk müdahale yapılarak (damar yolu açılması, intravenöz sıvı başlanması, solunum yolu obstruksiyonu olan vakalarda oksijen verme, inhalasyonla ve intravenöz yolla ilaç verme gibi) Çocuk Gastroentereloji servisine sevk olundu.

SONUÇ: Önlebilir bir zehirlenme nedeni olan kostik madde alımlarına ailelerin göstereceği önem açısından dikkat çekici uyarılarda bulunulması ve toplumsal eğitim gereklidir. Bunun yanında hemen her yerde görülebilecek bir sorun olan kostik madde alımlarında hastalara yapılacak ve yapılmayacak olan ilk müdahale işlemlerinin tüm halka ve bu arada sağlık çalışanlarına da anlatılmasının gerekliliği açıktır.

S-2

ANKARA 112 AMBULANS SERVİSİNE BAŞVURAN ÇOCUK TRAVMA VAKALARININ ÖZELLİKLERİ (ANKARA, 2011)

Ahmet Haki TÜRKDEMİR[1], Sevinç TÜRKDEMİR[2], Savaş ERARSLAN[3], Muzaffer AKKAYA[4], Mehmet Akif GÜLEÇ[5], Seraceddin ÇOM[6]

[1]Acil Epidemiyolojisi, Ankara 112 İl Ambulans Servisi, Ankara

[2]ASKOM, Acil ve Afetlerde Sağlık Hizmetleri Şubesi, Ankara

[3]Başhekim, Ankara 112 İl Ambulans Servisi, Ankara

[4]Şube Müdürü, Acil ve Afetlerde Sağlık Hizmetleri Şubesi, Ankara

[5]Sağlık Md Yardımcısı, Sağlık Müdürlüğü, Ankara

[6]Sağlık Müdürü, Sağlık Müdürlüğü, Ankara

AMAÇ: Ankara 112 İl Ambulans Servisine başvuran çocuk travma vakalarının tanımlayıcı özelliklerini belirlemektir. Yontem: 2011 yılı içinde Ankara 112 İl Ambulans Servisine 219.688 başvurudan 25.199'u (%11) Bakanlık tarafından belirlenen (18 yaş altı) çocuk yaş grubundadır. Bu çalışmada, ilin gereksinimleri tanımlanmaya çalışılmaktadır.

BULGULAR: Vakaların 5057'si (%63,7) erkek, 148'i (%1,9) 0 yaş grubu, 628'i (%7,9) süt çocuğu grubu, %11,9'u okul öncesi, %30,4'ü ilköğretim, %47,9'u orta-lise dönemindedir. 2710 vaka (%34,1) trafik kazası, 2413'ü (30,4) diğer kazalar, 342'si (%4,3) yaralama, 113'ü (%1,4) intihar başvurusudur. Trafik kazalarının 1576'sı (%53,1) araç içi yolcu, 948'i (%31,9) yaya, 240'ı (%3,0) bisiklet, 135'i (%1,7) motosiklet kazaları sonucudur. Diğer kazalar içinde çoğunluğu 1706 (%21,5) vaka ile değişik seviyelerden düşmeler, 986'sı (%12,4) zehirlenmeler, 318'i (%4,0) kaymalar oluşturmaktadır. Travmalardan etkilenen organlar içinde kafa bölgesi 3374 vaka (%48,4) ile birinci sırada, omuz-kol bölgesi 660 vaka ile (%9,7), ayak bileği 487 (%7,1) sırada etkilenen organlardır. Zehirlenmelerde ilk sırada 592 (%56,5) vaka ile karbonmonoksit zehirlenmeleri bulunmaktadır. Vakaların nakledildikleri hastanelerde ilk sırada 2691 vaka ile (%38,3) Dışkapı Y.Beyazıt Erişkin EA Hastanesi, İkinci sırada Nafiz Körez Sincan Devlet Hastanesi 564 vaka ile (%8,0) gelmektedir.

SONUÇ: Toplam vakaların %11'ini çocuk acilleri, bunların 3'te birini travmalar oluşturmaktadır. 2009 yılından bu yana çocuk travma acili merkezi olarak Dışkapı Erişkin Hastanesi, Çocuk Hastanesi ile birlikte çalışmaktadır. Buna rağmen vakalarının sadece 3'te birine hizmet verebilmektedir. Travmalı çocukların bakımını sağlayabilmek üzere orta ve uzun vadedeki sorunların çözümü için bu merkezlerin sayısının en az 4'e çıkarılması gerekmektedir.

S-3

İZMİR'DE BİR EĞİTİM VE ARAŞTIRMA HASTANESİ ÇOCUK ACİL SERVİSİ'NİN BİR YILI

Murat ANIL[1], Engin KÖSE[2], Sinem AKBAY[2], Kıvanç ÇELİKALKAN[2], Ayşe Berna ANIL[3], Önder YAVAŞCAN[4], Nejat AKSU[4], Mehmet HELVACI[2],
[1]Çocuk Acil, İzmir Tepecik Eğitim ve Araştırma Hastanesi, İzmir
[2]Çocuk Klinikleri, İzmir Tepecik Eğitim ve Araştırma Hastanesi, İzmir
[3]Çocuk Yoğun Bakım, İzmir Tepecik Eğitim ve Araştırma Hastanesi, İzmir
[4]Çocuk Nefrolojisi, İzmir Tepecik Eğitim ve Araştırma Hastanesi, İzmir

AMAÇ: İzmir'in en yoğun çocuk acil servisi'nin 2011 yılı içindeki performansını değerlendirmek amaçlanmıştır.

YÖNTEM: S.B. İzmir Tepecik Eğitim ve Araştırma Hastanesi Çocuk Acil Servisi'ne 01.01.2011-31.12.2011 tarihleri arasında başvuran tüm hastalar geriye dönük olarak değerlendirilmiştir. Çalışmada kullanılacak parametreler hastane otomasyon sisteminden elde edilmiştir. Çocuk Acil Servisi'nde mesai saatlerinde bir çocuk acil uzmanı, 6 asistan doktor ve 8 hemşire; mesai dışı saatlerde bir uzman doktor, 5 asistan doktor ve 8 hemşire görev yapmaktadır. 2011 yılı içinde başvuran toplam 179 002 çocuk hasta değerlendirilmiştir.

BULGULAR: 2011 yılı içinde en çok başvuru Ocak ayı'nda (22 129 hasta) en az başvuru ise Ağustos Ayı'nda (12 588) gerçekleşmiştir. Başvuran hastaların toplam 17 960'ı (%10,0) gözleme alınmış ve 6441'i (%3,5) hastaneye yatırılmıştır. Hastaların 1560'ı ambulansla (%0,8) başvurmuştur. Erkek / Kız oranı 1,2 olarak saptanmıştır. Tüm olguların 6865'i (%3,8) yenidoğan olup, en çok başvuru 1 ay-5 yaş arasında gerçekleşmiştir (116 626 hasta, %65,1). Başvuruların %12,6'sını (22 585 olgu) travma ve %0,2'sini (375 olgu) zehirlenmeler oluşturmaktadır. Hastaların 83 048'i (%46,3) solunum yolu hastalıkları nedeniyle çocuk acil servise başvurmuşlardır. Acil serviste toplam 10 hasta kaybedilmiştir.

SONUÇ: Bir hastanenin bu kadar çok sayıda hastaya hizmet vermesi tıbbi hizmeti, hasta ve çalışan memnuniyetini olumsuz yönde etkilemektedir. Yeni çocuk acil servislerinin kurulması ve mevcut acil servislerin personel ve teknik yönden desteklenmesi bu soruna olumlu katkı sağlayacaktır.

S-4
ACİL SERVİS RESÜSİTASYON ODASINDA VE SONRASINDA NELER OLUYOR?

Hulya ÇETİN[1], Reyhan ÇETİN[1], Derya Marçalı ZENGİN[1], E.Ulaş SAZ[1]
[1]Çocuk Acil, Ege Üniversitesi, İzmir

AMAÇ: Ege ÜTF Çocuk Acil servis resüsitasyon odasına kabul edilen olguların değerlendirilmesi

MATERYAL VE METOD: Eylul 2011-Mart 2012 tarihleri arasında acil servis resüsitasyon odasına herhangi bir nedenle alınan 0-18 yaş arası tüm çocuklar çalışmaya dahil edildi. Tüm olguların kabuldeki anamnez, fizik muayene bulguları, demografik özellikleri, başvuru saatleri (mesai içi-mesai dışı) , acil servise ulaşım şekilleri, resüsitasyon odasında yapılan müdaheleler, acil serviste kalış süresi , çıkış tanıları ve nasıl sonuçlanıdırıldığı veri toplama formlarına işlendi. İstatistiksel veriler SPSS for Windows 16.0 sürümü ile yapıldı.

BULGULAR: Çalışma periyodu boyunca toplam 191 (107 K, 84 E) olgu resüsitasyon odasında yönetilmiştir. Ortalama yaş 7.9 ±5.8 yıldı (0 -18 yaş). Yaş gruplarına göre dağılım ise sıklık sırasına göre ; 1-6yaş (%34), 13-18yaş(%30), 7-12yaş (%24) kalan ise 0-1 yaş (%12) idi. Çoğu hasta mesai dışında acil servise başvurmuştur ve ilk başvuru merkezi olarak Ege ÜTF Çocuk acil servisini tercih etmiştir. Hastaların %80'i hastaneye kendi özel araçları ile getirilmiştir. En sık başvurular ; toksikolojik aciller (%33) , nörolojik aciller (%27) ve kardiyorespiratuvar aciller (%20)di. Hastaların sadece %5.8'ine endotrakeal entübasyon uygulanmış, %2.6' sına da CPR yapılmıştır. CPR yapılan olguların 2'si ex olmuştur. Hem CPR yapılıp dönen hem de entübe edilen hastaların çoğu hastanemizdeki çocuk yoğun bakım ünitesine yatırılmıştır. Toksikolojik aciller en sık başvuru nedeni olduğundan en fazla yapılan müdahele de gastrik lavaj ve aktif kömür uygulaması idi. Çalışma süresince sadece 2 hasta ex olmuştur. Hastaların yarıdan fazlası acil servisteki müdahele ve izlem periyotlarından sonra taburcu edilmiştir. Acil servisteki ortalama izlem süresi 8.6±6.7 saatti.

SONUÇLAR: Acil servis resüsitasyon odasında çok nadiren resüsitasyon yapılsa da CPR'ın başarısı ve sonraki yönetimi önemlidir. CPR sonrası hastaların aynı hastanedeki YBÜ'e transportu mortalite ve morbiditeyi azaltır.

S-5
ÇOCUK ACİL SERVİSİNE KENE TUTMASI ŞİKAYETİ İLE BAŞVURAN OLGULARIN DEĞERLENDİRİLMESİ

Murat DUMAN[1], Tonay İNCEBOZ[2], Pınar GENÇPINAR[3], Leyla ÖVER[4], Durgül ÇELİK[1]
[1]Çocuk Acil Bilim Dalı, Dokuz Eylül Üniversitesi Tıp Fakültesi, İzmir
[2]Tıbbi Parazitoloji Anabilim Dalı, Dokuz Eylül Ünversitesi Tıp Fakültesi, İzmir
[3]Çocuk Sağlığı ve Hastalıkları Anabilim Dalı, Dokuz Eylül Üniversitesi Tıp Fakültesi, İzmir
[4]Tıbbi Parazitoloji Anabilim Dalı, Dokuz Eylül Üniversitesi Tıp Fakültesi, İzmir

GİRİŞ: Bu çalışmanın amacı; Çocuk Acil Servisine kene ve kene tutması yakınması ile gelen hastalara ait özelliklerin saptanması, yıllara, aylara göre dağılımının araştırılması ve kene tür tayinlerinin yapılmasıdır.

GEREÇ VE YÖNTEM: Dokuz Eylül Üniversitesi Tıp Fakültesi Hastanesi Çocuk Acil Servisine 2006-2010 yılları arasında kene tutması şikâyeti ile başvuran olgular değerlendirilmiştir. Olguların demografik özellikleri, kene ısırmasına bağlı bulguları, kene tutunma alanları, çıkarılan kenelerin türleri ve diğer özellikleri araştırıldı.

BULGULAR: Çocuk Acil servisine kene tutması yakınması ile başvuran 399 olgunun 182 (%45,6)'sinin kız, 217 (%54,4)'sinin erkek olduğu saptanmıştır. Olguların ortalama yaşı 6,8±4,1 (1,0-17,0) yıl ve ortanca yaşı 6,0 yıl ve % 75,9'unun 1-10 yaş arası çocuklar olduğu görülmüştür. Olguların büyük bir çoğunluğunun (n: 359; %89,9) Nisan-Eylül ayları arasında başvurdukları saptanmıştır. Olgularda kenenin tuttuğu en sık bölgenin %31,2 ile baş-boyun bölgesi olduğu bunu azalan sıklıkla alt ekstremite (%18,3), genital bölge (%13,4), üst ekstremite (%13,4), gövde (%13,4), aksilla (%5,7) ve ayak (%4,6) bölgesinin izlediği saptanmıştır. Baş-boyun bölgesi tutulumunun yaş grubu küçüldükçe daha yüksek oranda; tam tersine alt ekstremite ve ayak tutulumunun ise yaş grubu artıkça daha fazla oranda görüldüğü bulunmuştur. Kene tutması ile değerlendirilen hastaların başvuru anında, 3. ve 5-7. günlerde yapılan laboratuar değerlendirmelerinde, olguların %27,3 (n:109)'nün en az bir tetkikinde anormallik saptanmış ancak kontrolleri normal bulunmuştur. Olguların hiçbirisinde KKKA ve diğer kene ile bulaşan hastalık klinik bulgularına rastlanmamıştır. Sadece 10 olguda kene tutunma alanında lokal kızarıklık saptanmıştır. Çıkarılan kenelerin incelenmesinde beş soya ait kene türlerine rastlanmıştır. Olgularda tutunan en sık kenenin Hyalomma soyuna ait kenelerin olduğu (%55,9) ve bunlarında en sık nimf evresinde oldukları görülmüştür. Erişkin keneler içinde ise en sık (%11,2) R. sanguineus türünün tutunduğu saptanmıştır.

SONUÇ: Hastanemizin bulunduğu İzmir bölgesinin, kene ile bulaşan hastalıklar açısından endemik olmadığı görülmüştür. Çocuklarda özellikle baş-boyun, aksilla ve genital bölgelerinin de araştırılması önemlidir. Kene tutması ile getirilen olguların klinik yakın izlemlerinin yeterli olduğu sonucuna varılmıştır.

S-6

EBEVEYNLER ÇOCUKLARINA YAPILAN ACİL TEDAVİDE RESÜSİTASYON ODASINDA BULUNMALILAR MI? BİR GÖRÜŞ BELİRLEME ÇALIŞMASI

Müge UZUN[1], Meltem Kürtüncü TANIR[1]
[1]Çocuk Sağlığı ve Hastalıkları Hemşireliği, Zonguldak Karaelmas Üniversitesi Sağlık Yüksekokulu, Zonguldak

GİRİŞ ve AMAÇ: Ebeveynlerin çocuklarının acil tıbbi tedavisine tanıklık etmeleri için resüsitasyon odasına kabul edilmeliler mi? Bu tüm dünyada tartışılan önemli bir konudur. Literatürde ve sağlık profesyonelleri arasında farklı görüşler söz konusudur. Bu çalışma hemşirelik öğrencilerinin "ebeveynlerin resüsitasyona tanıklık etmeleri" ile ilgili görüşlerini öğrenmektir.

YÖNTEM: Acil Bakım Hemşireliği ve Çocuk Sağlığı ve Hastalıkları Hemşireliği dersi alan 74 öğrenciye literatür desteği ile hazırlanan "Öğrenci Görüşlerini Belirleme" soru formu uygulanmıştır. Ebeveynlerin resüsitasyon işleminde bulunmalarının kendileri ve sağlık ekibi açısından olumlu ve olumsuz yönlerinin belirlenmeye çalışıldığı bu form 12 sorudan oluşmuştur. Bu form ile öğrenci görüşleri belirlenmiş ve istatistiksel olarak yüzdelik olarak ifade edilmiştir.

BULGULAR: Araştırmaya alınan öğrencilerin % 13'ü ebeveynlerin resüsitasyona tanıklık edebileceğini, % 54'ü bunun çocuğun ve ebeveynin hakkı olduğu, tamamı ebeveynin tanıklığının ebeveyn, hemşire ve doktorun ortak kararı olması gerektiği, % 27'si resüsitasyona tanıklık etmenin çocuğun ölümü halinde ebeveynin kaybı kabullenmesine yardımcı olacağını belirtmiştir. Öğrencilerin tamamı bu uygulamanın aile merkezli bakım çerçevesine uyduğunu kabul etmiş ancak %86'sı atravmatik bakım kapsamına alınamayağını düşünmüştür. Öğrencilerin %3'ü için ebeveynlerin resüsitasyona tanıklık etmeleri herhangi bir risk taşımazken, %95'i ebeveynlerin yapılan işlemlerin hatalı olduğunu düşünerek ekibe müdehale edebileceğini ve bu uyarının sözel (%54) ya da fiziksel (%60) savunmuştur. %89'u ebeveynlerin varlığında resüsitasyonun başarısının azalacağını düşünmektedir. Ebeveynlerin resüsitasyona girme isteğini öğrencilerin %60'ı ebeveynlerin merakına, %54'ü ise çocuğunu dua ederek desteklemek isteğine bağlamıştır.

SONUÇ: Geleceğin sağlık ekibi üyeleri olan öğrencilerin çoğunun konunun olumsuz yönleri üzerine odaklandığı ve ebeveynlerin çocuklarının resüsitasyonuna tanıklık etmelerini sağlık ekibini huzursuz edeceği sonucuna varılmıştır. Böyle bir ortamda bulunmanın ebeveyn ve sağlık ekibi üzerindeki olumlu ve olumsuz etkileri ile ilgili daha uzun vadeli araştırmaların gerekli olduğunu düşünülmektedir.

S-7

112 AMBULANS SERVİSİNİN NE İÇİN KULLANILDIĞINI BİLİYOR MUSUNUZ ?

Caner TURAN[1], Eylem Ulaş SAZ[1],
[1]Çocuk Sağlığı ve Hastalıkları Acil Servis, Ege Üniversitesi Tıp Fakültesi, İZMİR

AMAÇ: Acil servise 112 ambulans servisi (112AS) ile başvuran hastaların, gelme sebepleri, başvuru anındaki yakınmaları, klinik değerlendirilmeleri, uygulanan tedavileri ve tedavi sonrası izlemlerini karşılaştırmak.

GEREÇ-YÖNTEM : Bu çalışmada Kasım 2011-Mart 2012 tarihleri arasında acil servise 112AS ile başvuran 104 çocuk hastayı inceledik. Hastaların başvuru anında kimlik bilgileri, yaşı, sevk nedenleri, nereden sevk edildikleri (ev, 2. Basamak merkezler, 3. Basamak merkezler, özel sağlık merkezleri) sorgulandı ; anamnez, fizik muayene bulguları, laboratuvar tetkikleri, acil serviste yapılan müdahaleler, tanılar ve acil servisten sonraki izlemleri incelendi.

BULGULAR : Çalışmadaki çocukların %52'sini (n=54) erkek, %48'ini (n=50) kız oluşturmakta, yaş ortalamaları 6,9 (14 gün-18 yaş) idi. Hastaların.%51'i 2.basamak hastanelerden (eğitim-araştırma hastaneleri), %38,5'u evden, %5,8'i, 3. basamak hastanelerinden (üniversite hastaneleri), %4,8'i özel sağlık merkezlerinden gelmekteydi.112AS ile gelme sebepleri sırasıyla yoğun bakım ihtiyacı olması, nöbet geçirmesi, pediatrik nöroloji hekiminin olmaması, intoksikasyon, çocuk cerrahı yokluğu, suisid, senkop, koroziv madde içimi, Ultrasonografi (USG) olmaması, pnömoni, çocuk kardiyoloğunun olmaması, bilinç kaybı, akut bronşiolit, akut tonsillit olduğu görüldü. Başvuru anında %75'inin vital bulguları, %44'ünün fizik muayenesi tamamen normaldi. Glaskow koma skalası (GKS) hastaların çoğunda (%70) normal iken sadece 9 hastada <7 olarak bulundu. Başvuran hastaların %85'ine sadece basit medikal tedavi verilirken, %7,8'ine entübasyon uygulanıp mekanik ventilatöre bağlanmıştır. Altı hasta hiçbir girişim uygulanmadan taburcu edildi.Yoğun bakım ihtiyacı olması sebebi ile getirilen hastaların %31'i (n=9) taburcu edildi. Acil serviste izlemi yapılan hastaların %47'si şifa ile taburcu edilirken, %28'i çocuk kliniğine, %14'ü yoğun bakım ünitesine yatırılmıştır.

SONUÇ : Bu çalışmada 112AS'nin çoğu zaman müdahale gerektirmeyen durumlar için kullanıldığı saptanmıştır. Hastaların acil ihtiyaçlarının derecelendirmesi ve ihtiyaca göre (transport-medikal personel-hekim) 112AS gönderilmesi gerektiğinin önemi bir kez daha ortaya çıkmıştır. Çalışmamızda hastaların başvuru sebepleri ve izlemleri değerlendirildiğinde triyajın önemi anlaşılmaktadır. Yapılacak çok merkezli çalışmalarda varılacak ortak sonuc ulusal çocuk acil transport sisteminin yeniden değerlendirilmesi gerektiğinin kanıtı olacaktır.

S-8

ROTAVİRUS GASTROENTERİTİ OLAN ÇOCUKLARDA TEDAVİDE İKİ FARKLI PROBİOTİĞİN ETKİNLİKLERİNİN KARŞILAŞTIRILMASI

Özlem ERDOĞAN[1], Bilge TANYERİ[1], Emel TORUN[1], Süleyman BAYRAKTAR[1], Ufuk ERENBERK[1]
[1]Çocuk Sağlığı ve Hastalıkları, Bezmialem Vakıf Üniversitesi, İstanbul

AMAÇ: Ülkemizde çocukluk çağı rotavirus ishallerinde sıklıkla kullanılan iki probiotiğin -Saccharomyces boulardii ve Bifidobacterium lactis- etkinliğinin karşılaştırılması amaçlandı.

MATERYAL VE METOD: Acil Polikliniğimize rotavirus ishali sebebiyle başvuran 5 ay -5 yaş arası 75 hasta çalışmaya dahil edildi. Rotavirus gastroenteriti, dışkıda latex agglutination testi ile doğrulanan hastalar 3 gruba ayrıldı. İlk gruba ishal diyeti ile birlikte Saccharomyces boulardii, ikinci gruba ishal diyeti ile birlilte Bifidobacterium lactis uygun dozda verildi. Üçüncü gruba sadece ishal diyeti verildi. Hastaların hastanede kalış, ishal sıklığı ve süresi, kusma sıklığı ve süresi yedi gün boyunca takip edilerek kaydedeildi.

BULGULAR: İshal ve kusma süresi ve sıklığı Bifidobacterium lactis alan grupta Saccharomyces boulardii alan gruba göre anlamlı ölçüde kısa bulundu. Probitik verilen gruplarda verilmeyenlere göre ishal ve kusma süresi ve sıklığı anlamlı ölçüde kısa idi.

SONUÇ: Bifidobacterium lactis daha belirgin olmak üzere probiotiklerin rotavirus gatroenteriti tedavisinde tamamlayıcı rolü vardır.

Anahtar Kelimeler: Rotavirus Gastroenterit probiotik çocuk

S-9

AKUT APANDİSİTTE KLİNİK SKORLAMA GÜVENİLİR Mİ? ALTERNATİF SKORLAMAYA İHTİYAÇ VAR MI?

Bahriye CEVİZALTI CANDAN[1], Zafer DÖKÜMCÜ[2], E.Ulaş SAZ[1], Petek BAYINDIR[3], Ahmet ÇELİK[2]
[1]Çocuk Acil, Ege Üniversitesi, İzmir
[2]Çocuk Cerrahisi, Ege Üniversitesi, İzmir
[3]Çocuk Radyolojisi, Ege Üniversitesi, İzmir

Akut karın ağrısı ile acil servise başvuran hastaların değerlendirilmesinde kullanılan skorlamalar genellikle muayene bulguları ve kan tetkiki sonuçlarına dayanmaktadır. Bu çalışmada, Mantrels skorlamasının güvenirliliği ve radyolojik görüntüleme ile olan korelasyonunun incelenmesi amaçlanmıştır. Kasım 2011-Şubat 2012 tarihleri arasında acil servisimize karın ağrısı ile başvurup çocuk cerrahisi ile konsulte edilen tüm çocuklar çalışmaya alındı.Olguların anamnez, muayene bulguları, laboratuar bulguları (hemogram, CRP, idrar analizleri, röntgenogramlar, ultrason sonuçları) ile cerrahi konsultasyon ve varsa operasyon sonuçları olgu değerlendirme formlarına işlendi. Tüm olgular MANTRELS skorlamasına göre değerlendirildi (M: ağrının periumblikal başlayıp sağ alt kadranda lokalize olması 1, A: iştahsızlık/idrarda keton varlığı 1, N: bulantı/kusma 1, T: sağ alt kadran hassasiyeti 2, R: rebound 1, E: ateş 1, L:lökositoz(>10500/mm3) 2, S:sola kayma(%75PNL) 1). Çocuk cerrahisi servisinde yatarak izlenen olgular, opere edilen (Grup 1) ve edilmeyen (Grup 2) olarak ikiye ayrıldı. Gruplar ortalama skorları açısından karşılaştırıldı. Her iki gruptaki olguların ultrason (ve röntgenogram) sonuçlarının MANTRELS skoru ve cerrahi değerlendirme sonuçları ile korelasyonu değerlendirildi. Çalışma süresince akut karın ağrısı ile acil servisimize başvurup cerrahi konsültasyon istenen olgu sayısı 207 idi. Bu olguların %48'inde acil cerrahi patoloji düşünülmediği için bilgilendirilerek çıkışları yapılırken ,%42'si cerrahisi servisinde yatırıldı. Bunların da %18'ine cerrahi işlem uygulandı (Grup 1). Grup 1'de ortalama skorlar, lökosit, mutlak nötrofil sayıları ve CRP değerleri cerrahi yapılmayan gruptan daha yüksekti. Klinik parametrelerden en yüksek sensitivitesi olan parametre sağ alt kadran hassasiyeti idi (%97). Grup 1' deki olguların %78' inde skor 7'in üzerinde idi. Skoru ≤6 olmasına rağmen opere olan grupta ultrasonografi pozitifliği %54'tü. Mevcut skorlama parametrelerine USG bulgularının eklenmesi operasyon gereken ancak skorla yakalanamayan hastalara cerrahi endikasyonu konulmasında yardımcı olmuştur. Sadece USG'in sensitivitesi %68 olarak saptanmıştır. Acil servise akut karın bulguları ile başvuran olgularda klinik skorlama sistemi cerrahi girişim endikasyonu koyabilmek için yararlıdır. Mevcut skorlama sistemlerine ultrason bulgularının eklenmesi duyarlılık ve özgünlüğü arttıracağı düşünülmektedir.

S-10
ÇOCUK ACİL SERVİSİNDE SAĞLIK PERSONELİNE YAPILAN SALDIRILARIN DEĞERLENDİRİLMESİ

Murat ANIL[1], Gülşah OYMAN[1], Zeynep TUNÇ[1], Neslihan IŞIK[1], Didem İLHAN[1], Asiye METECAN[1]
[1]Çocuk Acil, Tepecik Eğitim ve Araştırma Hastanesi, İzmir

AMAÇ: Çocuk acil servisinde sağlık personeline yapılan saldırıları değerlendirmek Gereç ve Yöntem: İzmir Tepecik Eğitim ve Araştırma Hastanesi Çocuk Acil Servisi'nde 01.12.2011 ile 15.03.2012 tarihleri arasında hasta yakınları tarafından sağlık personeline yapılan saldırılar değerlendirildi. Saldırılar olaydan sonraki 72 saat içinde yüz yüze görüşme tekniği ile standart bir anket kullanılarak kayıt altına alındı.

BULGULAR: Toplam 97 saldırı kayıt altına alınmıştır. Saldırıya uğrayanların yaş ortalaması 30,1±5,6 yaş (ortanca: 29 yaş; en fazla: 44; en az: 21) olup 67'sinin bayan (%69,1) olduğu görülmüştür. Saldırıların 54'ü (%55,7) mesai saatleri dışında gerçekleşmiş olup bunların 40'ı (%41,7) 17.00-24.00 saatleri arasında meydana gelmiştir. En çok saldırıya uğrayanların sırasıyla hemşireler (48 kişi, %49,5), güvenlik görevlileri (20 kişi, %20,6) ve doktorlar (19 kişi, %19,6) olduğu saptanmıştır. Saldırıya uğrayan sağlık personelinin 49'u (%50,5) evli olup 41'inin (%42,3) en az bir çocuğu vardı. Saldırıların 87'si (%89,7) sözel, 10'u (%10,3) fizikseldi. Saldırganların 46'sı (%47,4) hastaların annesi olup tahmini yaş ortalaması 34,3±6,3 yıldı. Saldırıya uğrayan sağlık personeline göre saldırıların en sık nedeni saldırgana özgü nedenler (42 kişi, %43,3) ve hasta yoğunluğu (35 kişi, %36,1) olarak ifade edilmiştir. Saldırıya uğrayanların 66'sı (%68) saldırıya sözlü yanıt vermişlerdir. Sağlık personelinin 50'si (%51,5) "saldırı sonrası canının sıkıldığını ancak bunun işin bir parçası olduğunu" söylerken, 31'i (%32) "normal bir durum olduğu ve etkilenmediği"'ni ifade etmiştir.

SONUÇ: Hasta yoğunluğunun fazla olduğu çocuk acil servislerinde sağlık personeline saldırı sık yaşanan bir durumdur. En çok saldırıya uğrayanlar hemşireler ve en çok saldırıyı gerçekleştirenler hastaların anneleridir.

S-11
KARBONMONOKSİT ZEHİRLENMESİNDE KAN KARBOKSİHEMOGLOBİN DÜZEYİ Mİ ? KLİNİK BULGULAR MI ?

Caner TURAN[1], Eylem Ulaş SAZ[1]
[1]Çocuk Sağlığı ve Hastalıkları Acil Servis, Ege Üniversitesi Tıp Fakültesi, İzmir

AMAÇ: Karbonmonoksit (CO) zehirlenmesi nedeniyle acil servise başvuran hastaların başvuru semptomlarını, klinik bulgularını saptamak ve bunları laboratuvar verileriyle karşılaştırmaktır. Akut ya da kronik dönemde oluşabilecek organ etkilenmelerini araştırmaktır.

GEREÇ-YÖNTEM: Kasım 2011-Nisan 2012 tarihleri arasında CO zehirlenmesi nedeniyle acil servise başvuran 46 hasta çalışmaya alınmıştır. Hastaların demografik özellikleri,CO zehirlenmesi ile ilişkili semptomları, klinik bulguları, kan karboksi hemoglobin (FCOHb) düzeyleri, laboratuvar bulguları, uygulanan tedavi yöntemleri, serebral etkilenme açısından kranial MRG görüntüleri incelenmiştir.

BULGULAR: CO zehirlenmesi nedeniyle başvuran hastaların ortalama yaş aralığı 6,8 yıl (4 ay-17 yıl) idi. Başvuruların en sık şubat ve ocak ayında olduğu saptandı. CO zehirlemesinin nedeninin soba, yangın ve şofbene bağlı olduğu görüldü. Başvuru süresi ortalama 4,1 saat (0,5-12 saat) idi. En sık başvuru semptomları sırasıyla bulantı-kusma, baş ağrısı, halsizlik, senkop , bilinç kaybı, baş dönmesi, geçici görme bozukluğuydu. Kan COHb düzeyi ile klinik bulgular ve prognoz arasında anlamlı ilişki saptanmadı; ancak FCOHb düzeyi düşük olmasına rağmen ağır klinik bulgular ile başvuran hastalarımız da vardı. Acil servise ortalama başvuru süresi 4,1 saatti. Başvuru anında alınan kan gazında ortalama FCOHb :%13,74 (1-49,3) olarak saptandı. Yüksek CO düzeyleri zehirlenmeleri gösterse de CO düzeyleri ile hastaların klinik bulguları ve prognozları arasında bir ilişki saptanmadı. Hastaların %87'sine NBO tedavisi verilirken %13'üne HBO tedavisi uygulandı. CO zehirlenmesinin neden olduğu serebral etkilenme açısından 46 hastanın 19'una kranial MR çekildi, normal olarak değerlendirildi.

SONUÇLAR : CO zehirlenmesi, ülkemizde kış aylarında ölümle sonuçlanabilen önemli bir morbidite ve mortalite nedenidir. Her ne kadar bizim çalışmamızda literatürden farklı olarak CO zehirlenmesine bağlı ölüm veya nörolojik sekel izlenmese de uzun dönem izlemlerinde nöropsikiyatrik komplikasyonlar açısından izlem gerekmektedir.

S-12
EV VENTİLASYONU İLE İZLENEN ÇOCUK HASTALARIN DEMOGRAFİK ÖZELLİKLERİ VE UZUN DÖNEM İZLEMLERİNİN RETROSPEKTİF DEĞERLENDİRİLMESİ

Muhterem DUYU[1], Zeynep KARZAOĞLU[2], Pınar YAZICI[1], Bülent KARAPINAR[1],
[1]Çocuk Yoğun Bakım, Ege Üniversitesi Tıp Fakültesi Hastanesi, İzmir
[2]Çocuk Sağlığı ve Hastalıkları, Ege Üniversitesi Tıp Fakültesi, İzmir

AMAÇ: Çalışmamızda Ege Üniversitesi Tıp Fakültesi (EÜTF) Pediatrik Yoğun Bakım Ünitesi'nde 2003-2011 yılları arasında izlenen ve ev ventilasyonu programına alınan hastaların demografik özelliklerinin ve uzun dönem izlemlerinin retrospektif olarak değerlendirilmesi amaçlanmıştır.

GEREÇ VE YÖNTEM: Çalışmamız 2003-2011 yılları arasında EÜTF pediatrik yoğun bakım ünitesinde izlenerek ev tipi mekanik ventilasyon programına alınmış hastalar arasında retrospektif olarak gerçekleştirildi. Ayrıca aileler ile hastaların mevcut durumlarına ilişkin kısa bir telefon görüşmesi yapılarak psikososyal bilgi formu dolduruldu. Bu form ile ailelerin çocuklarının yoğun bakım ünitesine yatışı ve evde taburculuk sürecindeki etkilenimleri, kaygıları, psikolojik ve tıbbi yardıma olan ihtiyaçları kaydedildi.

BULGULAR: Çalışmaya toplam 35 hasta alındı. Ev ventilasyonu ile izleme alınan hasta grubunun büyük bir çoğunluğunu nöromusküler ve nörometabolik hasta grubunun oluşturduğu saptandı. Hastaların %85.7'sini invaziv mekanik ventilasyon desteği ile izlenen, %14.3'ünü noninvaziv mekanik ventilasyon desteği ile izlenen hastalar oluşturdu. Ortalama yatış süresi 99.65 gün (SD±83.2), evde ortalama izlem süresi 28.88 ay (SD±25.57) olarak saptandı. İzlemde hastaların %28.6'sı öldü.. Annelerin eğitim seviyesinin ve ailenin yaşadığı yerin, hastaların evdeki izlem süresini, sağ kalımını etkilemediği saptandı. Hastaların tanıları ile yoğun bakım ünitesinde yatış süreleri arasında istatistiksel olarak anlamlı ilişki saptandı ($p < 0.05$). İnvaziv ya da noninvaziv ventilasyon desteği ile izleniyor olmak ailelerin yaşamını, sosyal hayatlarını, kaygılarını, psikiyatrik yardıma olan ihtiyaçlarını istatistiksel olarak etkilememiştir ($p > 0.05$). Hastaların evdeki izlem süreleri, ailelerin sosyal hayatlarını, duydukları kaygıyı ve psikiyatrik yardıma olan ihtiyaçlarını istatistiksel olarak etkilememiştir ($p > 0.05$).

SONUÇ: Türkiye'de evde mekanik ventilasyon çok nadir olarak kullanılmaktadır. Evde mekanik ventilasyon uygulamalarının artmasıyla daha fazla bilgi ve deneyime sahip olunacaktır. Bizim çalışmamız Türkiye'de profesyonel hemşirelik hizmetlerinin ve solunum terapistlerinin yetersiz olmasına rağmen evde mekanik ventilasyonun güvenli ve başarılı bir şekilde uygulanabildiğini göstermiştir. Farklı eğitim seviyelerine sahip aileler tarafından kolay ve güvenli bir şekilde ugulanabilen maliyet etkin bir yöntemdir.

S-13
ÇOCUK YOĞUN BAKIM ÜNİTESİNDE ZOR BİR DURUM: BEYİN ÖLÜMÜ VE ORGAN DONASYONU

Nimet TORUN[1], Hakan TEKGÜÇ[2], Oguz DURSUN[2]
[1]Çocuk Sağlığı ve Hastalıkları, Akdeniz Üniversitesi, Antalya
[2]Çocuk Yoğun Bakım Ünitesi, Akdeniz Üniversitesi, Antalya

GİRİŞ: Beyin ölümü; tüm beyin ve beyin sapı işlevlerinin tam ve geri dönüşümsüz kaybı olarak tanımlanmaktadır. Hasta yaşı küçüldükçe beyin ölümü tanısı koymak zorlaşmakta ve destekleyici testler gerekmektedir. Bu çalışma ile ünitemizde son iki yılda gözlenen beyin ölümü olgularının özellikleri saptanmaya çalışılmıştır.

GEREÇ- YÖNTEM: Bu çalışma hastanemiz çocuk yoğun bakım ünitesinde Temmuz 2009-Şubat 2012 arasında izlenen beyin sapı fonksiyonlarının gözlenmediği, derin komadaki 11 vakanın retrospektif olarak incelenmesiyle yapılmıştır. Hastaların yaşı, cinsiyeti, başvuru-beyin ölümü nedeni, fizik muayene bulguları, transkranial doppler-EEG bulguları, diabetes insipitus-hipotermi gelişimi, öncesinde kardiopulmoner resusitasyon uygulanımı, yatış süresi ve sonuçlar irdelenmiştir.

BULGULAR: 11 hasta çalışmaya alındı. Dördü 1 yaş altı, üçü 1-5 yaş, dördü 5 yaş üstüydü. Yatış süresi 4-34 gündü. 2 tanesi yatışta beyin ölümü tanısı almıştı. Yedisine öncesinde CPR uygulanmıştı. Hastaların başvuru nedenleri arasında ilk sırada kardiopulmoner arrest, ikinci sırada malignite vardı. Beyin ölümü nedenleri asfiksi ve kafa içi basınç artışı olarak değelendirildi. %63,6sında DI ve hipotermi gelişmişti. Ek test olarak 11 hastanın onuna transkranial doppler USG yapıldı ve sekizinde serebral sirkulatuar arrest saptamıştır, beşine ise EEG çekilmişti. Beyin ölümü konan hastaların 3 tanesi organ donörü olabilmiştir.

SONUÇ: Organ nakli konusundaki gelişmeler beyin ölümünün erken tanısını daha da önemli hale getirmekteyken günümüzde tanı ve yönetim konusunda sıkıntılar devam etmektedir. Kliniğimizde derin komadaki beyin sapı reflekslerinin alınamadığı hastalara tam nörolojik değerlendirme, en az bir doğrulayıcı test ve 24-48 saat sonra muayenenin tekrarlanmasıyla beyin ölümü tanısı konmaktadır. Destekleyici testlerden en sık transkranial doppler kullanılmaktadır. Hastaların %63,6sında diabetes insipitus gelişmiştir. Çoğunda dirençli hipernatremi gözlenmiştir. Dİ tedavisinde minirin etkin olmasına rağmen net bir dozdan çok etkiye göre doz belirlenmiştir (0.1-1mcg/doz)

TARTIŞMA: Hastalarımızın sadece üçü organ donasyonu sağlanabilmiştir. Ülkemizde hala beyin ölümü tanısı koymakta ve bu tanının konulduğu hastalarda bağış oranları düşüktür, çocuk hastalarda oranlar daha da düşmektedir. Gerekli bilinçlendirme ve yasal düzenlemeler ile beyin ölümü tespiti ve organ bağısının sağlanması gerekmektedir.

S-14

ÇOCUKLARDA KRİTİK HASTALIK HİPERGLİSEMİSİNİN PATOFİZYOLOJİSİ (İNSÜLİN DİRENCİ VE/YA DA İNSÜLİN SALGILANMA DEFEKTİ) VE İNSÜLİN TEDAVİSİNİN ETKİNLİĞİ

Bülent HACIHAMDİOĞLU[1], Tanıl KENDİRLİ[2], Gönül ÖÇAL[1], Zeynep ŞIKLAR[1], Şenay Savaş ERDEVE[1], Erdal PAZAR[3], Erdal İNCE[4], Merih BERBEROĞLU[1]

[1]Çocuk Endokrinoloji, Ankara Üniversitesi, Ankara

[2]Çocuk Yoğun Bakım, Ankara Üniversitesi, Ankara

[3]Çocuk Sağ.ve Hast, Ankara Üniversitesi, Ankara

[4]Çocuk Enfeksiyon Hastalıkları, Ankara Üniversitesi, Ankara

GİRİŞ: Kritik hastalık hiperglisemisi (KHH) fizyopatolojisi ve tedavi protokolü net olarak ortaya konamamış önemli bir sorundur. Bu çalışmada amaç pediatrik yoğun bakım ünitesi (PYBÜ)'nde takip edilen hastalarda gelişen KHH'sinde karbonhidrat metabolizmasındaki etkilenmenin etyopatogenezini ortaya koymak ve tedavi protokolümüzün etkinliğini denetlemektir.

YÖNTEM: Ankara Üniversitesi PYBÜ'nde yatan, KHH'li (kan şekeri (KŞ)>150 mg/dl) 40 çocuk hasta çalışmaya alındı. Tüm hastaların mortalite skoru (PIMII), organ disfonksiyon skorları (PELOD) hesaplandı. Hiperglisemi sırasında hastalarda tam kan, karaciğer ve böbrek fonksiyonları, kan gazları, laktat, insülin, C-peptid ve kortizol düzeyleri ölçüldü. KHH'si saptanan olgularda 1 saat sonra yapılan denetimde KŞ 180 mg/dl'nin üzerinde ise insülin infüzyonu başlanıldı (29 olgu). Yaşayan hastalarda normoglisemi sağlandıktan 48 saat sonra aynı parametreler yinelendi. Kan şekeri-insülin metabolizmasını denetlemek için KŞ/insülin ve KŞ/C-peptid oranları ile insülin duyarlılığını gösteren HOMA-S ve insülin sekresyonunu gösteren HOMA-B indeksleri belirlendi. İnsülin tedavisi verilen ve verilmeyen olgular arasındaki klinik ve laboratuar özelliklerle, hiperglisemik ve normoglisemik dönemde ölçülen veriler istatistiksel olarak karşılaştırıldı.

SONUÇLAR: Çalışma dönemi süresince yatan 232 hastanın 40'ında (%17.2) hiperglisemi gelişti. Hiperglisemi hastaların %62.5'unda erken dönemde belirlendi. Tabloda verildiği gibi hiperglisemik dönemde, normoglisemik dönem ile karşılaştırıldığında KŞ/insülin ve KŞ/C-peptid oranları insülin sekresyon sorununu gösterir şekilde yüksekti. HOMA-B skoru hastaların %67.5'unda insülin sekresyon sorununu olduğunu gösterdi. İnsülin tedavisi alan hiçbir hastada hipoglisemi gelişmedi. Mortalite oranı, çalışma süresince PYBÜ'nde yatan ve KHH'si gelişen hastalarda %25 iken gelişmeyende ise %8.8 idi.

YORUM: • PYBÜ'ne yatan hastalar kabul sırasında hiperglisemi açısından denetlenmeli ve izlenmelidir. • Çalışma grubumuzda KHH'sinin asıl nedeni beta hücre disfonksiyonudur. Çocuklarda erişkinlerden farklı olarak KHH'den asıl olarak insülin direnci değil rölatif beta hücre yetmezliği sorumlu olabilir. • KKH'sinin tedavisinde eğer normale yakın kan şekeri düzeyleri hedeflenmez ise insülin infüzyonu sırasında korkulan bir yan etki olan hipoglisemi gözlenmeyebilir.

S-15

YENİDOĞAN BEBEKLERDE İNTRAOPERATİF HİPOVOLEMİK HİPOTANSİYON İZLEMİNDE PLETH VARİABİLİTY İNDEX (PVI) KULLANIMI: PİLOT ÇALIŞMA

Soyhan BAGCİ[1], Nicole MÜLLER[1], Andreas MÜLLER[1], Andreas HEYDWEİLLER[2], Peter BARTMANN[1], Axel R. FRANZ[3]

[1]Department of Neonatology, University of Bonn, Bonn

[2]Pediatric Surgery, University of Bonn, Bonn

[3]Department of Neonatology, University of Bonn and University of Tuebingen, Bonn, Tuebingen

AMAÇ: Pleth variability index (PVI), mekanik ventile edilen hastalarda volüm tedavisine (VT) yanıtı gösterebilen, invaziv olmayan bir parametredir. Yenidoğan bebeklerin ameliyat sırasında izleminde PVI'nin kullanımına dair bir çalışma henüz yapılmamıştır. Bu ön çalışmanın amacı, PVI'nin ameliyat sırasında VT'ne yanıt veren hipotansiyonun (VYH) tanısında etkin olup olmadığını test etmektir.

GEREÇ VE YÖNTEM: VYH, yaş grubu için belirlenen normal aralığın altında olan bir kan basıncı değerinde, VT'den sonra %10 ve üzerinde bir artışın olması olarak tanımlanmıştır. PVI, mekanik olarak ventile edilen 32 yenidoğan bebekde ameliyat boyunca kaydedildi. Klinik olarak volüm ihtiyacı olan ve VT yapılan (≥10ml/kg, ≤15dk) epizodlar kaydedildi. Normal PVI'nin üst referans sınırı, ameliyat sırasında herhangi bir VT gerekmeyen 5 bebekten elde edilen PVI değerlerinin (345 dakikalık kayıt) 95. Perzentili olarak kabul edildi.

BULGULAR: Normal PVI'nin üst referans sınırı %18 olarak bulundu. 107 VT epizodu değerlendirmeğe alındı. Bir VT uygulamasından sonra 3 dk.'dan daha kısa bir süre içerisinde yeni bir VT uygulaması daha gerekli olduğunda (etkin olmayan VT uygulaması), bu epizod bir sonraki etkin olan VT epizodu ile birlikte değerlendirildi (yetersiz VT epizodu (YVTE)). Toplamda 63 epizod etkin VT epizodu (EVTE) iken, 17 epizot YVTE olarak değerlendirildi. Bu epizodlardan 1 tanesi VYH kriterlerine uymadığı için değerlendirmeden çıkarıldı. Toplam 79 SYH epizodunda PVI'nin ortanca değeri (çeyrek değerler aralığı (IQR)) VT öncesi, hipotansiyon sırasında ve VT sonrası sırasıyla %15 (13-18), %23 (20-25) ve %16 (13-18) olarak bulundu ($p<0.001$). Bu 79 VYH epizodunun 68'inde hipotansiyon anında PVI değeri > %18 idi (%86 duyarlılık). 17 YVTE içinde, 27 etkin olmayan volüm tedavisi epizodu vardı ve bu epizodların sonrasındaki ortanca PVI değeri (IQR), etkin VT epizodlarından sonraki PVI değerine göre anlamlı olarak yüksek bulundu (% 19 (16-21) vs. %16 (13-18), $p=0.002$).

SONUÇ: Bizim bu pilot çalışmamız, PVI'nin yenidoğan bebeklerde ameliyat sırasında VYH'u tanımada etkin olarak kullanılabileceğini göstermektedir.

S-16
AKÇAAĞAÇ ŞURUBU KOKULU İDRAR HASTALIĞI TEDAVİSİNDE HEMODİYAFİLTRASYONUN ROLÜ

Nihal TOPAL[1], Demet DEMİRKOL[2], Hakan GEDİK[2], Yaşar CESUR[3], Süleyman BAYRAKTAR[2], Çiğdem ZEYBEK[3], Faruk ÖKTEM[4], Metin KARABÖCÜOĞLU[2]

[1]Çocuk Nefroloji BD, Bezmialem Vakıf Üniversitesi, İstanbul

[2]Çocuk Yoğun Bakım, Bezmialem Vakıf Üniversitesi, İstanbul

[3]Çocuk Metabolizma Hastalıkları BD, Bezmialem Vakıf Üniversitesi, İstanbul

[4]Çocuk Nefroloji BD, Bezmialem Vakıf Üniversitesi, İstanbul

AMAÇ: Akçaağaç şurubu kokulu idrar hastalığı (MSUD), lösin ve metabolitlerinin birikimi ile nörolojik hasara neden olan dallı zincirli amino asit metabolizma bozukluğudur. Nörotoksinlerin hızlı bir şekilde vücuttan temizlenmesi prognozu olumlu yönde etkilemekte ve kalıcı nörolojik hasarı azaltmaktadır. Bu çalışmada metabolik bozukluğu düzeltmede sürekli hemodiyafiltrasyonun rolü incelendi.

METOD: MSUD tanısı ile Ekim 2011-Şubat 2012 tarihleri arasında Bezmiâlem Vakıf Üniversitesi'ne başvuran ve yoğun bakımda hemodiyafiltrasyon uygulanan altı vaka sunuldu.

SONUÇLAR: Beş kız ve bir erkek hasta, biyokimyasal tanısı kesinleşmiş MSUD olgularıydı. Başvuruda ortalama lösin düzeyi 1657±731 mol/l idi. Sürekli venövenöz hemodiyafiltrasyon uygulandı. Ortalama kan akım hızı 40 ml/dk, diyalizat hızı 2200 ml/1.73m2/saatti. Hemodiyafiltrasyon ile lösin seviyeleri düştü ve ilk 24 saat içinde klinik iyileşme görüldü. Hemodiyafiltrasyon sonrası ortalama lösin düzeyi 323±190 mol/l saptandı. Ortalama replasman saati 19.5±5.5 ve yatış süresi 3 gündü. Tüm hastalar önemli komplikasyon veya mortalite görülmeden taburcu edildi.

TARTIŞMA: Sürekli hemodiyafiltrasyon MSUD'de metabolik bozuklukların düzeltilmesinde etkili ve güvenli bir yöntemdir.

S-17
AKUT BİLİNÇ DEĞİŞİKLİĞİNDE İNTRAKRANYAL BASINÇ MONİTORİZASYONUN ÖNEMİ

T DÖNMEZ[1], D DEMİRKOL[2], AH GEDİK[2], H HANIMOĞLU[3], S BAYRAKTAR[2], S ÇAKIR[1], F ÇALIŞ[3], M KARABÖCÜOĞLU[1]

[1]Çocuk Sağlığı ve Hastalıkları AD, Bezmialem Vakıf Üniversitesi, İstanbul

[2]Çocuk Yoğun Bakım BD, Bezmialem Vakıf Üniversitesi, İstanbul

[3]Nöroşiruriji AD, Bezmialem Vakıf Üniversitesi, İstanbul

AMAÇ: Akut bilinç değişikliğinde eşlik eden kafa içi basınç artışı varlığı, akut dönemde kranyal bilgisayarlı tomografik inceleme ile gösterilemeyebilir. Bu hastalarda intrakranyal basınç monitorizasyonu tanı olasılığını artırabilir ve tedavide yol gösterici olabilir. Bu yazıda Eylül 2011- Şubat 2012 tarihleri arasında çocuk yoğun bakım ünitemizde intrakranyal basınç monitorizasyonu yapılarak izlenen 5 vakanın klinik bulguları ve sonuçlarının özetlenmesi amaçlanmıştır.

OLGULAR: Medyan yaşı 12 ay (37 günlük-14 yaş) olan vakaların, 4'ü erkek, 1'i kız idi. Hastalar akut bilinç değişikliği yakınması ile yoğun bakım ünitemize yatırıldılar. Başvuru Glaskow koma skoru medyan 10 (3-13), PRISM-III skoru medyan 4 (2-26) idi. Vakaların 2'si (%40) kafasına televizyon düşmesi sonucu kafa travması, 2'si (%40) santral sinir sistemi apsesi, 1'i (%20) yenidoğanın geç hemorajik hastalığı idi. İlk 24 saatte kranyal bilgisayarlı tomografik değerlendirmede vakaların 2'sinde (%40) beyin ödemi saptandı. Başlangıç intrakranyal basınç medyan düzeyi 16 (11-21) idi ve tümünde normal düzeyin üzerindeydi. Hastaların tümüne yardımcı ventilasyon ve antiödem tedavi uygulandı. Kontrol bilgisayarlı tomografik görüntülemede hastaların tümünde (%100) beyin ödemi olduğu belirlendi. İntrakranyal basınç medyan 9 gün yüksek düzeyde devam etti. Üç vakada (%60) birinci basamak tedavilere rağmen intrakranyal basıncı normal sınırlara indirmek mümkün olmadığından eksternal ventriküler drenaj uygulandı. İntrakranyal basınç monitörü takılması sırasında ve sonrasında herhangi bir komplikasyon gelişmedi. İzlemde beyin apse tanılı bir hasta kaybedildi.

TARTIŞMA: Akut bilinç değişikliği ile başvuran hastalarda klinik bulgular kafa içi basınç artışını düşündürmekte ise intrakranyal basınç monitorizasyonu gerekliliği sorgulanmalıdır. Kranyal bilgisayarlı tomografi akut dönemde kafa içi basınç artışını göstermeyebilir.

S-18
ÇOCUK YOĞUN BAKIM HASTALARINDA İNTRAABDOMİNAL HİPERTANSİYON İNSİDANSI

Özden Özgür HOROZ[1], Şükrü PAKSU[2], Nazik AŞILIOĞLU[2], Tanıl KENDİRLİ[3], Dinçer YILDIZDAŞ[1], Ali ERTUĞ ARSLANKÖYLÜ[4], Nilgün ERKEK[5], Ayşe Berna ANIL[6], Selman KESİCİ[7], Başak Nur AKYILDIZ[8], Tolga KÖROĞLU[9], Benan BAYRAKÇI[7]

[1]Çocuk Yb, Çukurova Üniversitesi, Adana
[2]Çocuk Yb, Ondokuz Mayıs Üniversitesi, Samsun
[3]Çocuk Yb, Ankara Üniversitesi, Ankara
[4]Çocuk Yb, Mersin Üniversitesi, Mersin
[5]Çocuk Yb, Sami Ulus, Ankara
[6]Çocuk Yb, Tepecik, İzmir
[7]Çocuk Yb, Hacettepe Üniversitesi, Ankara
[8]Çocuk Yb, Erciyes Üniversitesi, Kayseri
[9]Çocuk Yb, Dokuz Eylül, İzmir

AMAÇ: Çocuk yoğun bakım hastalarında intraabdominal hipertansiyonun sıklığını, intaabdominal hipertansiyonun yoğun bakım yatış süresi üzerine olan etkisini, intraabdominal hipertansiyonun abdominal cerrahiler, koagülopati, hipotermi, alınan sıvı ve kan ürünü miktarı, asidoz, sepsis, pnömoni ve organ yetmezlikleri ile olan ilişkisini değerlendirmek amacıyla çalışma planlandı.

MATERYAL VE METOD: Çalışma çok merkezli olarak Türkiye'deki 10 çocuk yoğun bakım ünitesinin katılımı ile, 01 Aralık 2010-31 Mayıs 2011 tarihleri arasında prospektif olarak yapıldı. Daha önce belirlenmiş olan kriterlere göre, hastalar yoğun bakıma yatışının 24. saatinde çalışmaya dahil edilerek, 6 saat aralıklar ile toplam 4 kez intraabdominal basınç monitörizasyonu yapıldı. Veriler Çukurova Üniversitesi Tıp Fakültesi Biyoistatistik Ana Bilim Dalı tarafında istatistiksel olarak değerlendirildi.

SONUÇ: Toplam 136 vaka çalışmaya dahil edildi. Vakaların ortalama yaşı: 33.6 ay, ortalama PRİSM skoru: 18.3, ortalama PELOD skoru: 18.2, ortalama alınan sıvı ve kan ürünü miktarı sırası ile 1415 ml ve 391 ml idi. İntraabdominal basıncın 12 mmHg'nın üzeri olması intraabdominal hipertansiyon olarak kabul edildi. Çocuk yoğun bakım hastalarında intraabdominal hpertansiyonun sıklığı, organ yetmezlikleri ve mortalite ile olan ilişkisi değerlendirildi.

S-19

ÇOCUK YOĞUN BAKIMDA KATETERLE İLİŞKİLİ KAN AKIMI ENFEKSİYONLARI

Erdal İNCE[1], Tanıl KENDİRLİ[1], Ayhan YAMAN[1], Çağlar ÖDEK[1], Adem KARBUZ[2], Bilge ALDEMİR[2], Halil ÖZDEMİR[2], Ergin ÇİFTÇİ[2], Haluk GÜRİZ[3], Derya AYSEV[3]

[1]Çocuk Yoğun Bakım BD., Ankara Üniversitesi Tıp Fakültesi, Ankara

[2]Çocuk Enfeksiyon BD, Ankara Üniversitesi Tıp Fakültesi, Ankara

[3]Mikrobiyoloji Laboratuarı, Ankara Üniversitesi Tıp Fakültesi, Ankara

GİRİŞ VE AMAÇ: Hastane enfeksiyonları çocuk yoğun bakıma yatan hastalarda hastanede kalış süresini, morbidite ve mortaliteyi arttıran önlenebilir bir nedendir. Kan akımı enfeksiyonları (KAE) ünitelere göre değişmekle birlikte sıklıkla en sık görülen hastane enfeksiyonu olup, genellikle kateterle ilişkili olarak görülür. Bu çalışmanın amacı, çocuk yoğun bakımda (ÇYB) kateterle ilişkili KAE (Kİ-KAE) sıklığını, mortalite ve hastanede yatış süresi üzerine etkisini belirlemektir. Materyal ve Metod: Bu çalışma Ankara Üniversitesi TF ÇYB Ünitesinde 1 Kasım 2010-29 Şubat 2012 tarihleri arasında prospektif, gözlemsel olarak gerçekleştirilmiştir.

BULGULAR: Çalışma süresince ÇYBÜ'sine 275 hasta yattı. Bu hastaların %56.7'si kızdı ve ortalama yaşları 87±87.4 aydı. Hastaların 107(%38.9)'sinda santral venöz kateter (SVK) vardı. SVK hastaların %43.9'una ameliyethanede ve %40.8'inde YBÜ'sinde takıldı. Bu kateterler hastaların %48.9'unda vena jugularis internaya, %46.7'sinde femoral ve %4.3'ünde subklavyen vene konuldu. YBÜ'sine yatan hastaların 105(%38.2)'i MV'e bağlandı, 31(%11.3)'inde arter line ve 147 (%53.3)'sinde idrar sondası vardı. SVK'i olan 108 hastadan 16(%14.8)'sinde 23 kez Kİ-KAE gelişti. Bu dönemde toplam kateter kullanım gün sayısı 1589 idi, Kİ-KAE ise 14 atak/1000 kullanım gün idi. Kİ-KAE etkenleri ise A. Baumanni (%26), MRKNS (%21.7), ESBL (+) Kl. Pneumonia (%21.7), VRE (%8.6), P. Aeruginosa (%8.6) idi ve birer hastada da E. Coli, C. Parapisilosis, S. Maltophilia saptandı. SVK'sı olmayan 169 hastanın 4 (%2.4)'ünde KAE saptandı. Tüm KAE enfeksiyonlarının %85'i Kİ-KAE idi. SVK'sı olan hastalarda YBÜ'sinde yatış süreleri açısından bakıldığında Kİ-KAE olan grup 43.7±63.7gün iken olmayan grupta 11 ±11.4 gün idi (p=0.005). SVK'sı olmayan hastalarda YBÜ'sinde yatış süresi ise; KAE olan grupta29.7± 16.1gün iken olmayan grupta 5.1± 5.3 idi (0.001). Bu dönemde 36 (%13) hasta kaybedildi ve bu ölen hastaların 5 (%13.8)'i Kİ-KAE nedeni ile kaybedildi. Kateteri olanlarda ölüm oranı %25 iken kateteri olmayanların %6 (9) idi (p=0.000).

SONUÇ: SVK kullanılan hastalarda Kİ-KAE ÇYBÜ'sinde yatış ve mortalite açısından ciddi bir risk faktörü olarak görülmektedir.

S-20

ÇOCUK ACİL VE YOĞUN BAKIMLARDA KARDİYOPULMONER ARREST: ÇOK MERKEZLİ BİR ÇALIŞMA

Tanıl KENDİRLİ[1], Nilgün ERKEK[2], Tolga KÖROĞLU[3], Benan BAYRAKÇI[4], Ahmet GÜZEL[5], Agop ÇITAK[6], Demet DEMİRKOL[7], Hasan AĞIN[8], Ali Ertuğ ARSLANKÖYLÜ[9], Nurettin Onur KUTLU[10], Şükrü PAKSU[11], Ayşe Berna ANIL[12], Gökhan KALKAN[13], Dinçer YILDIZDAŞ[14], Murat DUMAN[15]

[1]Çocuk Yoğun Bakım BD., Ankara Üniversitesi, Ankara
[2]Çocuk Yoğun Bakım Ünitesi, Dr. Sami Ulus Çocuk Hastanesi, Ankara
[3]Çocuk Yoğun Bakım BD., Dokuz Eylül Üniversitesi Tıp Fakültesi, İzmir
[4]Çocuk Yoğun Bakım BD., Hacettepe Üniversitesi Tıp Fakültesi, Ankara
[5]Çocuk Acil BD., OMÜ, Samsun
[6]Çocuk Yoğun Bakım BD., İstanbul Üniversitesi TF, İstanbul
[7]Çocuk Yoğun Bakım BD., Bezmialem Üniveristesi, İstanbul
[8]Çocuk yoğun Bakım Ünitesi, Behçet Uz Çocuk Hastanesi, İzmir
[9]Çocuk Yoğun bakım BD., Mersin Üniversitesi TF., Mersin
[10]Çocuk yoğun Bakım BD., Selçuklu Tıp fakültesi, Konya
[11]Çocuk Yoğun Bakım BD., OMÜ, Samsun
[12]Çocuk Yoğun Bakım BD., Tepecik Çocuk Hastanesi, İzmir
[13]Çocuk yoğun Bakım BD., Gazi Üniversitesi, Ankara
[14]Çocuk yoğun Bakım BD., Çukurova Üniversitesi, Adana
[15]Çocuk Acil BD., Dokuz Eylül Üniversitesi, İzmir

GİRİŞ VE AMAÇ: Kardiyopulmoner arrest (KPA), çocuklarda sıklıkla solunum sistemi sorunları nedeniyle olmaktadır. Hastanedeki arrestlerde yaşam oranı %30 iken hastane dışındaki arrestlerde ise %10 civarındadır. Her iki gruptada yaşayan çocuklarda nörolojik sekel ciddi bir morbiditedir. Bu çalışmada amacımız; Türkiye'de çok merkezli olarak çocuk acil ve çocuk yoğun bakımlarda (ÇYB) KPA nedenlerini, uygulamaları ve sonuçlarını belirlemektir.

MATERYAL VE METOD: Bu çalışma 15 Ocak- 15 Temmuz 2011 tarihleri arasında, Türkiye'de 18 merkezde (15 ÇYBÜ ve 3 çocuk acil ünitesi) gerçekleştirilmiştir. Çalışmaya çocuk acile KPA tablosu ile başvuran ve ÇYBÜ'sinde KPA olan hastalar alınmıştır.

BULGULAR: Çalışmaya 239 KPA gelişen çocuk alındı. Hastaların yaşları 42.4±58.1 aydı ve 130 (%54.4)'ü erkekti. KPA nedeni hastaların 119 (%49.8)'unda solunum yetmezliği, 72 (%30.1)'sinde sepsis ve 51(%21.3)'inde kalp hastalığı ve 21 (%8.8)'inde ritm bozukluğu idi. KPA'lerin 164 (%68.6)'ü YBÜ, 43(%18)'ü hastane içi servis, 24(%10)'ü hastane dışı ve 8(%3.3)'i acil ünitesinde gerçekleşti. Canlandırma sırasında hastaların 221 (%92.5)'ine adrenalin, 16'sına defibrilasyon ve 2'sine otomatik eksternal defibrilatör uygulandı. Canlandırma süresi ortalama 30.7±23.6 dakika idi. İlk canlandırma sonrası dönme oranı 107 (%44.8)'dir. KPA'in gerçekleştiği yer ile ölüm oranlarına bakıldığında; ÇYB'da %43.3, hastaneiçi serviste %41.9, çocuk acil ünitesinde %50 ve hastane dışında %41.7 idi (p=0.539). İlk canlandırma sonrası hastaların %83'ünün bilinci kapalı döndü. Hastaların 16'sına renal replasman tedavisi uygulandı. İlk KPA sonrası dönen hastaların 58 (%54.2)'i yaşadı ve bu hastaların 19 (%32)'unda nörolojik sekel gelişti. Beyin ölümü gerçekleşen hastalardan 7'si donör oldu.

SONUÇ: Çocuklarda kardiyopulmoner arrestin en sık nedeni solunum yetmezliğidir. Hem hastanede hem hastane dışında mortalite oranları ve nörolojik sekel olasılığı yüksek olması nedeniyle KPA'in önlenmesi, KPA gelişmesi durumunda iyi bir canlandırma uygulanması önemlidir.

S-21
ÇOCUK YOĞUN BAKIM ÜNİTESİNDE İZLENEN PRİMER İMMÜN YETMEZLİK HASTALARINDA SONUÇLAR VE MORTALİTEYLE İLİŞKİLİ FAKTÖRLER

Çağlar ÖDEK[1], Tanıl KENDİRLİ[1], Figen DOĞU[2], Göksel VATANSEVER[3], Aydan İKİNCİOĞULLARI[2],
[1]Çocuk Yoğun Bakım BD, Ankara Üniversitesi Tıp Fakültesi, Ankara
[2]Çocuk İmmünoloji ve Allerji BD, Ankara Üniversitesi Tıp Fakültesi, Ankara
[3]Çocuk Sağlığı ve Hastalıkları AD, Ankara Üniversitesi Tıp Fakültesi, Ankara

GİRİŞ VE AMAÇ: Primer immün yetmezlikler (PİY), immün sistemin bir veya daha fazla komponentindeki disfonksiyonla karakterizedir. Enfeksiyonlara yatkınlık en sık görülen klinik tablodur. Erken tanı ve tedavi hayat kurtarıcıdır. Kök hücre transplantasyonu pek çok hastada küratiftir. Tanı ve tedavideki ilerlemelere karşın PİY hastaları, ağır enfeksiyonlar ve organ disfonksiyonları nedeniyle yoğun bakım ünitesine (YBÜ) yatırılmakta ve yüksek mortalite oranları görülmektedir. Bu çalışmanın amacı son 11 yıl içerisinde YBÜ'ne yatan PİY hastalarının tanı ve tedavi bilgilerinin toplanması ve mortaliteyle ilişkili olan faktörlerin saptanmasıdır.

GEREÇ VE YÖNTEM: Ocak 2001-Ocak 2012 yılları arasında YBÜ'ne yatırılan PİY hastalarının dosya bilgileri retrospektif olarak tarandı.

BULGULAR: Toplam 51 hasta 71 kez YBÜ'ne yattı. Hastaların 27'si erkek (%53), 24'ü kızdı (%47). Ortalama yaş 36 (2-217) aydı. Hastaların 38'i (%74.5) kombine immün yetmezlik, 3'ü (%6.5) antikor eksikliği, 2'si (%4) fagositer sistem defekti, 1'i (%2) kompleman eksikliği , 3'ü (%6.5) immün disregülasyon ve 3'ü (%6.5) diğer iyi tanımlanmış immün yetmezlikti. Kök hücre nakli 20 hastaya (%39) yapıldı. Yetmiş bir yatışın 52'si pnömoni (%73.2), 8'i sepsis (%11.3), 8'i nörolojik (%11.3), 2'si gastroenterit (%2.8) ve 1'i postoperatif izlem (%1.4) nedenleriyle yapıldı. Hastaların 11'inde (%21.5) CMV enfeksiyonu vardı. Yetmiş bir yatışın %70.8'inde mekanik ventilasyon (MV), %16.9'unda renal replasman tedavisi (RRT), %47'sinde inotrop tedavi uygulandı. Ortalama yoğun bakım yatışı 12.9 (1-103) gündü. Ortalama PELOD skoru 4.9 (0-22), PRISM III skoru 6.9'du (0-19). Yetmiş bir yatışın 31'i (%43.7) eksitusla sonuçlandı. Yaşayan ve kaybedilen hastalar karşılaştırıldığında MV, inotrop kullanımı ve RRT mortalite ile ilişkili olarak bulundu. Kaybedilen hastalarda organ yetmezliği sayısı ve PELOD skoru istatistiksel olarak anlamlı şekilde yüksekken (p=.013, .005), yoğun bakım yatış süresi anlamlı şekilde uzundu (p=.000).

SONUÇLAR: PİY hastalarında sıklıkla YBÜ ihtiyacı olmaktadır. MV, inotrop kullanımı, RRT ve organ yetmezliğinin sayısı mortalite ile ilişkili faktörlerdir. Çalışmamızda %53.7'lik sağkalım oranı, PİY tedavisinde YBÜ' nin üstlendiği rolün önemini göstermektedir.

S-22
KALP CERRAHİSİ SONRASI YOĞUN BAKIM ÜNİTESİNDE İZLENEN ÇOCUKLARDA AKUT BÖBREK HASARININ DEĞERLENDİRİLMESİ

Murat TANYILDIZ[1], Mesiha EKİM[2], Tanıl KENDİRLİ[3], Ercan TUTAR[4], Zeynep EYİLETEN[5], Zeynep Birsin ÖZÇAKAR[2], Aslı KAVAZ[2], Burcu Bulum ÖZTÜRK[2], Fatoş YALÇINKAYA[2], Deniz BOZDOĞAN[5], Cem KARADENİZ[4], Fikri DEMİR[4], Adnan UYSALEL[5], Erdal İNCE[3], Semra ATALAY[4]

[1]Çocuk Sağlığı ve Hastalıkları ABD, Ankara Üniversitesi Tıp Fakültesi, Ankara
[2]Çocuk Nefrolojisi Bilim Dalı, Ankara Üniversitesi Tıp Fakültesi Çocuk Sağlığı ve Hastalıkları ABD, Ankara
[3]Çocuk Yoğun Bakım Bilim Dalı, Ankara Üniversitesi Tıp Fakültesi Çocuk Sağlığı ve Hastalıkları ABD, Ankara
[4]Çocuk Kardiyolojisi Bilim Dalı, Ankara Üniversitesi Tıp Fakültesi Çocuk Sağlığı ve Hastalıkları ABD, Ankara
[5]Kalp Damar Cerrahisi ABD, Ankara Üniversitesi Tıp Fakültesi, Ankara

GİRİŞ: Çocuklarda kardiyak cerrahi sonrasında %5-33 oranında akut böbrek hasarı (ABH) görülmekte, buna bağlı mortalite %20-79 arasında değişmektedir. Bu çalışmada kardiyak cerrahi sonrası yoğun bakım ünitelerinde izlenen çocuk hastalarda pRIFLE kriterlerini kullanarak ABH insidansının, derecesinin ve risk faktörlerinin belirlenmesi ve ABH sınıflandırılmasının yapılması amaçlanmıştır.

MATERYAL ve METOD: Çalışmaya 01.01.2008-01.10.2011 yılları arasında Ankara Üniversitesi Tıp Fakültesinde kalp cerrahisi uygulanan ve post-operatif dönemde Kalp Damar Cerrahisi Yoğun Bakım ve Çocuk Yoğun Bakım Ünitesi'nde izlenen, yaşları 1 ay-18 yaş arası değişen hastalar alınmıştır. Hastaların dosyaları retrospektif olarak değerlendirilmiştir.

BULGULAR: Çalışmaya alınan 137 hastanın ortalama yaşları 36.6±43.3 ay, 64'ü (%46.7) kız, 73'ü (%53.3) erkekti. pRIFLE kriterlerine göre hastaların % 61.3'inde ABH geliştiği, bunların %25.5'inde Risk, %20.4'ünde 'Injury' (Hasar), %15.3'ünde 'Failure' (Yetmezlik) evresinde olduğu bulunmuştur. ABH gelişenlerin yaşları ortalama 22,47±32,35 ay olduğu, 11 ay ve altı hastalarda daha fazla oranda ABH geliştiği görülmüştür ($p<0.005$). Uzamış kardiyopulmoner bypass (108 dak ve üzeri), aortik klemp (81.5 dak ve üzeri) ve mekanik ventilatör (0.27gün ve üzeri) süreleri ($p< 0.0005$), tekrar cerrahi müdahale gereksinimi, postoperatif gelişen aritmi ve kanama, ventilatör ilişkili pnömoni ABH gelişimi için risk faktörü olarak görülmüştür ($p<0.05$). Çoklu değişkenlerin regresyon analizinde uzamış kardiyopulmoner bypass süresi ve yüksek postoperatif hipotansiyon skoru, ABH gelişimi açısından bağımsız risk faktörü olarak bulunmuştur. ABH gelişen hastaların, yoğun bakım yatış sürelerinin daha uzun, PRISM-III ve PELOD skorunun, postoperatif hipotansiyon skorunun ve mortalite oranının (%13.1) daha yüksek olduğu, çoklu organ yetmezliğinin daha sık görüldüğü ortaya çıkmıştır ($p<0.005$). ABH gelişen grup içerisinde diyaliz ihtiyacı %14.2'dir. Diyaliz ihtiyacı olan hastalarda mortalitenin (%66) daha fazla olduğu görülmüştür.

SONUÇ: ABH çocuklarda kardiyak cerrahi sonrası yoğun bakım ünitelerinde oldukça sık olarak görülmekte ve mortaliteyi arttırmaktadır. Uzamış kardiyopulmoner bypass süresi, postoperatif düşük hipotansiyon skoru ABH gelişimi için bağımsız risk faktörleri olduğu için söz konusu hastaların böbrek fonksiyonlarının yakından izlenmesi önemlidir.

S-23
AKUT SOLUNUM SIKINTISI SENDROMUNDA HELİOX: KULAĞA HOŞ GELİYOR MU?

Sema YILMAZ[1], Dinçer YILDIZDAŞ[2], Arbil AÇIKALIN[3], Kenan DAĞLIOĞLU[4], İbrahim BAYRAM[1], Yurdun KUYUCU[5], Derya GÜMÜRDÜLÜ[3], Kıvılcım ERDOĞAN[3], Sait POLAT[5]
[1]Çocuk Hematoloji/Onkoloji Bilim Dalı, Ondokuz Mayıs Üniversitesi Tıp Fakültesi, Samsun
[2]Çocuk Yoğun Bakım Ünitesi Bilim Dalı, Çukurova Üniversitesi Tıp Fakültesi, Adana
[3]Patoloji Bilim Dalı, Çukurova Üniversitesi Tıp Fakültesi, Adana
[4]Deneysel Medikal Pratik ve Araştırma Merkezi, Çukurova Üniversitesi Tıp Fakültesi, Adana
[5]Histoloji Ana Bilim Dalı, Çukurova Üniversitesi Tıp Fakültesi, Adana

GİRİŞ: Biz Akut Solunum Sıkıntısı Sendromu tedavisinde heliox'un etkili olup olmayacağını araştırmak istedik.

METOD: ARDS 250-300 g olan Wistar albino erkek sıçanlarda serum fizyolojik intratrakeal verilerek oluşturuldu. Anestezi verilmiş ve trakeotomi yapılmış ARDS'li sıçanlara basınç-kontrollü ventilasyon yapıldı. 210 dakika sonunda, helium gazı verildi. Tüm sıçanlar 2 gruba ayrıldı. Grup 1 (n=10) tedavi verilmeyen kontrol grup; Grup 2 (n=7) heliox (He:O2= 50:50) verilen gruptu. Heliox grup bir saat boyunca sürekli verildi. Sıçanlar deney boyunca ventilatörde olmaya devam edildiler. Son inhalasyondan 2 saat sonra sıçanlar sakrifiye edildiler. Daha sonra histopatolojik ve immünohistokimyasal inceleme için her iki akciğerden de kesit alındı.

BULGULAR: Sıçan-model ARDS erişkinlerdeki akut fazda görülen ARDS'nin histopatolojik bulgularıyla aynı görüntüye sahipti (Şekil 1). Nötrofillerin infiltrasyonu heliox verilen sıçanlarda azalma göstermişti. İnterstisyel ve intraalveolar alanlardaki ödem kontrol grubundaki sıçanlardan daha azdı. Aynı zamanda perivasküler ve/veya intraalveolar hemoraji azalması belirgindi. İki grup arasındaki fark belirgindi. Hiyalen membran kontrol grup ile kıyaslandığında heliox verilen grupta belirgin bir şekilde iyileşme görülmüştü ve fark istatistiksel olarak anlamlıydı (Table 1) (Şekil 2). Heliox alan sıçanların akciğer dokularında iNOS (inducible nitric oxide synthase) aktivitesi oldukça azalmıştı.

SONUÇ: Bu deneysel çalışma ARDS akut faz bulgularından olan polimorf nüveli lökosit infiltrasyonunun, intertisyal/intraalveolar ödemin, perivasküler ve/veya intraalveolar hemorajinin ve hiyalen membran oluşumunun heliox kullanımından sonra azalabileceğini göstermiştir. Heliox obstrüktif solunum yolu hastalıklarında kullanılımı etkili olsa bile inhale heliox tedavisi ARDS tedavisinde etkili bir rol oynayabilir.

S-24

TROMBOSİTOPENİ İLİŞKİLİ MULTİORGAN YETMEZLİĞİ OLAN HASTALARDA PLAZMAFEREZ TEDAVİSİNİN ETKİNLİĞİ

Esra ŞEVKETOĞLU[1], Dinçer YILDIZDAŞ[2], Özden Özgür HOROZ[3], Hasan Serdar KIHTIR[4], Süleyman BAYRAKTAR[5]
[1]Bakırköy Dr Sadi Konuk Eğitim ve Araştırma Hastanesi Çocuk Yoğun Bakım Ünitesi, İstanbul
[2]Çukurova Üniversitesi Tıp Fakültesi Çocuk Yoğun Bakım BD, Adana
[3]Çukurova Üniversitesi Tıp Fakültesi Çocuk Yoğun Bakım BD, Adana
[4]Bakırköy Dr Sadi Konuk Eğitim ve Araştırma Hastanesi Çocuk Yoğun Bakım Ünitesi, İstanbul
[5]Bezmi Alem Vakıf Üniversitesi Çocuk Yoğun Bakım Ünitesi, İstanbul

AMAÇ: Bu çalışmada Bakırköy Dr Sadi Konuk Eğitim ve Araştırma Hastanesi ve Çukurova Üniversitesi Tıp Fakültesi çocuk yoğun bakım ünitelerinde yatarak tedavi gören trombositopeni ilişkili multiorgan yetmezliği olan hastaların dosyaları geriye dönük olarak incelenerek hastaların klinik özellikleri ve plazmaferez tedavisinin etkinliğini araştırıldı.

MATERYAL VE METOD: Çalışmamıza yatışları boyunca trombosit sayısı 100.000 altı olan ve bunun yanında 3 organ yetmezliği olan 48 hasta dahil edildi. Organ yetmezlikleri Organ failure Index (OFI), hastalığın ağırlık düzeyi Pediatric risk of mortality (PRISM-II) skoru ile değerlendirildi. Plazmaferez tedavisi standart protokole uygun olarak uygulandı.

BULGULAR: Hastaların 28 (%58,3) i erkek, 20 (%41,7) si kızdı, yaş ortalaması 3,34±3,45, PRISM-II skoru ortalaması 23,69±11,41 idi. Hastaların 21 (%43,8) tanesine sadece medikal tedavi, 27 (%56,3) tanesine hem medikal hem de plazmaferez tedavisi uygulandı. Hastaların 18 tanesi (%37,5) tedaviye rağmen kaybedildi. Ölenlerle ölmeyenler arasında PRISM-II skoru ve OFI açısından anlamlı fark yoktu ($p>0,05$). Plazmaferez yapılan grupta ölüm oranı plazmaferez yapılmayan gruba göre anlamlı derecede düşük olarak bulundu ($p=0,002$). Plazmaferez yapılmayan grupta ölüm riskinin 7,15 kat daha yüksek olduğu tespit edildi. Ölen hastaların yoğun bakım yatış günü, hastanede yatış günü belirgin olarak düşük olup aPTT değerleri ölmeyenlere göre belirgin olarak yüksekti. Ölenlerle ölmeyenler arasında plazmaferez sayısı, kan transfüzyonu sayısı, mekanik ventilasyon günü, trombositopenik gün sayısı, trombositopeni düzeyi, hemoglobin, laktik dehidrogenaz, protrombin zamanı, fibrinojen, ferritin ve d-dimer düzeyleri açısından anlamlı fark saptanmadı ($p>0,05$).

SONUÇ: Trombositopeni ilişkili multiorgan yetmezlik çocuk yoğun bakımlarda görülen mortalitesi yüksek bir durumdur. Plazmaferez tedavisi mortaliteyi belirgin olarak azaltmaktadır.

POSTER BİLDİRİLER

P-1
ACİLE BAŞVURU NEDENİ OLARAK METOKLOPOMİD İLİŞKİLİ AKUT DİSTONİK REAKSİYON

Tülin ÇATAKLI, Emine GÜÇER, Semra İÇÖZ, İnci ARIKAN, Yıldız DALLAR BİLGE,
*Çocuk Hastalıkları, Sağlık Bakanlığı, Ankara Hastanesi, Ankara

Akut distonik reaksiyon istemsiz kas kasılmalarıyla seyreden, geçici ya da kalıcı anormal postürlere yol açan bir hareket bozukluğudur. Distoni, tutulan kas gruplarının dağılımına, başlangıç yaşına ve etiyolojilerine göre sınıflandırılır. İlaçlara bağlı distoni tedavi edilebilir ikincil distoni nedenlerindendir. Antihistaminikler, dekonjestanlar, ekspektoranlar ve dekstrometorfan içeren karışımlar da akut distonik reaksiyona neden olabilirler(1-3). Metoklopramide prokinetik etkisiyle gastroözofajeal reflünün tedavisinde, gastrointestinal sistem enfeksiyonlarında karşılaşılan bulantı ve kusmalarda antiemetik olarak sık kullanılmaktadır.Metoklopramid, kusmayı engellemek için olarak kullanılan antidopaminerjik etkili bir ilaçtır. Akut distonik reaksiyon metoklopramidin acil tedavi gerektiren ektrapramidal yan etkilerinden birisidir. Bu yazıda metoklopramid sonrası akut distonik reaksiyon geliştiği için acil polikliniğimize başvuran altı yaşındaki kız hasta sunulmuş, ilacın olası yan etkileri hakkında ebeveynlerin bilgilendirilmelerine dikkat çekilmek istenmiştir.

P-2
SELOFANLI LAM YÖNTEMİ İLE SAPTANAN AKAR

Ali KARAKUŞ[1], Tanju ÇELİK[2], Fatmagül BAŞARSLAN[2], M. Aycan KAYA[3], Erkan YULA[4], Cahide YILMAZ[2]
[1]Acil Tıp, Mustafa Kemal Üniversitesi, Hatay
[2]Çocuk Hastalıkları, Mustafa Kemal Üniversitesi, Hatay
[3]Parazitoloji, Mustafa Kemal Üniversitesi, Hatay
[4]Mikrobiyoloji, Mustafa Kemal Üniversitesi, Hatay

GİRİŞ ve AMAÇ: Alerjik hastalıklara neden olan akarlar, normalde alerjik ortamlardan alınan toz örneklerinde saptanmaktadır. Bu çalışmada dışkı testlerinde kullanılan selofanlı lam yöntemi ile tespit edilen nadir bir olguyu sunmayı amaçladık.

OLGU: 11 yaşında erkek hasta acil servise bulantı, kusma, başağrısı, baş dönmesi, kulak çınlaması ve 5-6 gün önce başlayan makatta kaşıntı şikayetiyle getirildi. Yapılan muayenesinde genel durumu iyi, şuuru açık diğer fizik bulguları da normal saptanan hastanın öz ev soy geçmişinde alerji dahil özellik saptanmadı. Hasta ileri tetkik ve tedavi amaçlı çocuk hastalıkları polikliniğine yönlendirildi. Hastadan istenen kan tablosu ve diğer testleri normalken, gaitada normalde görülmeyen Dermatophagoides pteronyssinus selofanlı lam yöntemi ile saptandı. Hastaya ve yakınlarına ev tozu akarlarından korunmak amaçlı kişisel hijyen ve yaşanılan ortamın temizlenmesi konusunda bilgi verilip önerilerle gönderildi.

TARTIŞMA: Alerjik hastalıklara neden olan alerjenlerin birçoğunda ev tozları büyük rol oynamaktadır. Ev tozları içerisinde alerjiye neden olan akarlara sıkça rastlanmakta ancak allerji öyküsü olmayan hastaların bir kısmında alerjen etken, farklı yöntemlerle de gösterilebilmektedir. Ev tozlarında en sık Dermatophagoides pteronyssinus ve Dermatophagoides Farinae türlerine rastlanmaktadır(1).

SONUÇ: Selofanlı bant incelemesinde akarlara rastlanabilmektedir. Koruyucu önlemler sayesinde akarların neden olabileceği olumsuzluklar önlenebilir. Kaynaklar: 1.M. Özlem Aycan ve ark. Olgu Sunumu: Selofanlı Lam Yöntemi İle Alınan Örnekte Saptanan Akar İnönü Üniversitesi Tıp Fakültesi Dergisi 9(4) 267-268 (2002)

P-3
PFAPA SENDROMUNUN ACİL SERVİSTEKİ SIKLIĞI

Nuri ENGEREK[1], Keramettin KURT[2], Nevin HATİPOĞLU[1], Serdar TÜRKMEN[3], Hüsem HATİPOĞLU[1], Hüseyin ALDEMİR[1], Serdar ERKAL[3], Rengin ŞİRANECİ[1]
[1]Çocuk Sağlığı ve Hastalıkları, İstanbul Kanuni Sultan Süleyman Eğitim ve Araştırma Hastanesi, İstanbul
[2]Adli Tıp, İstanbul Kanuni Sultan Süleyman Eğitim ve Araştırma Hastanesi, İstanbul
[3]Biokimya, İstanbul Kanuni Sultan Süleyman Eğitim ve Araştırma Hastanesi, İstanbul

AMAÇ: PFAPA periyodik ateş, aktöz stomatit, faranjit ve servikal ademitle karakterize otoenflamaduar hastalık, sporatik olarak geliştiği düşünülen bir sendromdur. Acil çocuk servisine gelenlerin arasındaki kısıtlı zaman aralığında yetersiz anemneze rağmen düşünülme sıklığını irdeledik.

GEREÇ ve YÖNTEMLER: Genellikle beş yaştan önce ortalama 4 gün kadar süren ani başlangıçlı ve ortalama 3-6 haftada bir tekrarlayan sıklık ateş gidişi fark edilmez ise tanı konulması zordur. Ataklar arasında çocuk tamamen normaldir ve büyüme gelişmeyi etkilememesi 2011 yılında acil servisine gelen 150.497 hasta retrosgektif olarak incelendi. Total 7 vaka 5'i erkek ve beş yaş altında idi.

BULGULAR: Kardeteristik olarak ani başlangıçlı 38,5-41°C'ye kadar çıkan 2-6 gün süren ateş tüm vakalarda mevcuttu. Atakların arası 2 vakada 1 hafta, 4 vakada 5 hafta, 1 vakada 8 hafta olarak tespit edildi. Tüm vakalarda farenjit, lenfadenopati mevcut olup, 5 vakada aktöz stomatik tespit edildi. Tüm vakalarda sıklık nötropeni ve immun yetmezlik taranmış olup hafif lökosidoz, CRP, sedimantasyon, yüksek olarak tespit edilmiştir. Atakların tedavisinde 2 mg/kg predinisonla bir doz dramatik düzelme antipiretiklerin yanında immunomodiladör olarak, simetidin kullanılmıştır. Medikal tedaviye cevap alınmayan vakalarda tonsilektomi önerilmektedir.

SONUÇ: Otoinflamaduvar sendromların en önemli bulgusu tekrarlayan inflamaduar ataklardır. Prednisalonla dramatik düzelme görülme PFAPA sendromu tam sıklığı bilinmese de periyodik ateş sendromları içinde relatif olarak sık görülen bir sendromdur ve tekrarlayan açıklanamayan ateşi olan çocuklarda muhakkak düşünülmesi gereken bir tanıdır.

P-4
ACİL ÇOCUK SERVİSİNDE ADENOVİRÜS ENFEKSİYONLU HASTALARA YAKLAŞIM

Nuri ENGEREK[1], Keramettin KURT[2], Hüsem HATİPOĞLU[1], Serdar TÜRKMEN[3], Serdar ERKAL[3], Nevin HATİPOĞLU[1], Sami HATİPOĞLU[1], Hüseyin ALDEMİR[1], Rengin ŞİRANECİ[1]

[1]Çocuk Sağlığı ve Hastalıkları, İstanbul Kanuni Sultan Süleyman Eğitim ve Araştırma Hastanesi, İstanbul

[2]Adli Tıp, İstanbul Kanuni Sultan Süleyman Eğitim ve Araştırma Hastanesi, İstanbul

[3]Biokimya, İstanbul Kanuni Sultan Süleyman Eğitim ve Araştırma Hastanesi, İstanbul

AMAÇ: Ülkemizde çocukluk çağında, mortalitenin en önemli nedenlerinden biri enfeksiyöz ishalleridir. En sık 0-5 yaş grubunda rastlanan ve özellikle ilk 2 yaştaki ölüm nedenlerinin başında gelen bir hastalık grubudur. Acil çocuk servisinde izlem ve tedavileri yapılan adenovirüse bağlı akut gastroenterit vakalarının yaş, klinik bulgular ve tedavi şekilleri açısından değerlendirilmesi amaçlandı.

YÖNTEM: Acil servisimize gelen ve intravenöz sıvı tedavisi uygulanan akut gastroenterit vakalarında gaita örneğinde immunokromatografik yöntemle enterik adenovirüs antijeni bakıldı. 2011'in son 3 ayında pozitif bulunan 5 adenovirüs gastroenterit vakaları çalışmaya alındı. Bu vakaların yaşları, bulguları, dehidratasyon dereceleri tedavi uygulamaları ile klinik sonuçları irdelendi. 2011'in son 3 ayında hastanemiz aciline akut gastroenterit ön tanısı ile müracaat eden hastalardan adenovirüs enfeksiyonu düşünülen hasta sayısı 177'dir.

BULGULAR : Adenovirüs gastroenteritli vaka sayısı 5'dir. Bu olguların 3 tanesi 0-12 ay arasında, 2 tanesi 13-24 ay arasındadır. Olguların çoğunun dehidrasyonu orta derecede idi. Enterik adenovirüs antijeni pozitif olan 4 hasta minimal derecede dehidratasyonlu idi. Adenovirüs antijini pozitif olan 4 gatroenterit vakasında elektrolit bozukluğu tespit edilerek intavenöz sıvı tedavisi uygulandı. Acil dışındaki çocuk servislerindeki yatırılan olgu sayısı 4 idi. İntravenöz sıvı tedavisine ek olarak antiemetik, antipiretikler kullanıldı.

SONUÇLAR: Adenavirüs enfeksiyonlarının özel bir tedavisi yoktur. Antibiotik kullanmanın faydası olmaz. Kış aylarında yoğun olarak görülen adenovirüs enfeksiyonları çocuklar arasında hastaneye ailelere uygun şekilde anlatmak, ailelerin şikayetlerini ve antibiyotik kullanımlarını azaltacaktır. En önemli koruma yöntemi ise ellerin sık yıkanması, ortam hijyenine dikkat edilmesidir.

P-5
ASKOM KARARLARININ HASTA TRANSPORTUNDA YERİ

Nuri ENGEREK[1], Nevin HATİPOĞLU[1], Hüsem HATİPOĞLU[1], Sami HATİPOĞLU[1], Serdar ERKAL[3], Serdar TÜRKMEN[3], Keramettin KURT[2],
[1]Çocuk Sağlığı ve Hastalıkları, İstanbul Kanuni Sultan Süleyman Eğitim ve Araştırma Hastanesi, İstanbul
[2]Adli Tıp, İstanbul Kanuni Sultan Süleyman Eğitim ve Araştırma Hastanesi, İstanbul
[3]Biokimya, İstanbul Kanuni Sultan Süleyman Eğitim ve Araştırma Hastanesi, İstanbul

AMAÇ: Acil tıbbi müdahale gerektiren durumlarda, hastanın uygun tedavisinin tedavisinin yapılabileceği sağlık kuruluşuna en hızlı şekilde transportu ve gereken müdahalenin zamanında ve etkin yapılması hayati önem taşımaktadır. Bu sebeple, acil tıbbi müdahaleyi gerektiren durumlarda hastanın uygun bir sağlık kuruluşuna gecikmeksizin ulaştırılması ve hastanın getirildiği sağlık kuruluşunca da gereken acil müdahalenin öncelikle ve ön şartsız yapılmasının yanında askom kararlarına göre transportunu inceledik.

MATERYEL METOD: İl Sağlık Müdürlüklerinin 112 Acil Sağlık Hizmetleri Şubesine bağlı, gelen çağrıların kabul edildiği komuta kontrol merkezi, vakaya ulaşımın en kısa sürede sağlanması amacıyla ilimizin çeşitli bölgelerinde kurulan ve bünyesinde doktor, acil tıp teknisyeni, paramedik, şoför, tam donanımlı ambulans bulunduran 120 istasyonla hizmet vermektedir. Ayrıca bölgesel olarakta talepler doğrultusunda hizmet veren Heliport ambulans hizmetleri de bulunmaktadır. Ülkemizde 112, Acil sağlık çağrılarının ücretsiz olarak yapıldığı bir iletişim hizmetidir. Buraya gelen çağrıları komuta kontrol merkezinde görevli olan doktor ve yardımcı sağlık personellerinden oluşan ekip tarafından değerlendirilerek vaka yerine en yakın 112 acil noktalarında bulunan ambulans ve ekipler telsiz kullanılarak iletişim kurulmakta ve sevk sağlanmaktadır.

BULGULAR: Hastanemiz acilinde 2011 yılında 155279 çocuk, 36195 kadın olmak üzere 191,474 hastaya bakılmıştır. Kadın Doğum Aciline 112 ambulansları 293 hasta getirip 58 hastayı da diğer hastanelere ve tetkik için transportu gerçekleşmiştir. Çocuk Acile 255 hasta getirilmiş 334 hastanın da diğer hastanelere tetkik ve tedavisi için 112 ambulansları ile transportu gerçekleşmiştir. Bir yıl içinde transportunda aciliyeti olmayan 5 hasta kendi olanakları ile sevk edilmiştir. 112 ambulans servisi ile sevkler %99,5 gibi yüksek bir rakamla askom kararları doğrultusunda transportları yapılmıştır.

SONUÇ: Hasta transportunun ücretsiz olması yanında 112 ambulanslarının teknik malzeme ve donanımı bakımından AB standartlarını yakaladığını düşünmekteyiz. Askom projesine hekimlerin vereceği destek hasta transportunun sorunsuz olmasını sağlıyacağı kanaatindeyiz.

P-6
RÖNTGENOGRAMDA GÖRÜNMEYEN ANCAK DEDEKTÖRLE SAPTANAN METALİK YABANCI CİSİM YUTULMASI

Selime ÖZEN[1], Caner TURAN[1], Çiğdem Ömür ECEVİT[2], Funda ÖZGENÇ[3], Eylem Ulaş SAZ[4]
[1]Çocuk Sağlığı ve Hastalıkları, Ege Üniveritesi Tıp Fakültesi, İzmir
[2]Çocuk Sağlığı ve Hastalıkları, Gastroentereloji Bilim Dalı, Behçet Uz Çocuk Sağlığı ve Çocuk Cerrahisi Eğitim Araştırma Hastanesi, İzmir
[3]Çocuk Sağlığı ve Hastalıkları, Gastroentereloji Bilim Dalı, Ege Üniveritesi Tıp Fakültesi, İzmir
[4]Çocuk Sağlığı ve Hastalıkları, Acil Servis, Ege Üniveritesi Tıp Fakültesi, İzmir

GİRİŞ: Yabancı cisim yutulması, acil serviste oldukça sık görülen başvuru sebeplerindendir. Metal dedektör, yutulan metalik yabancı cisimlerin tespitinde kullanılmaktadır. Biz burada radyografinin gösteremediği metal kola kutusu açma kapağının tespit edildiği bir durumu rapor ettik.

OLGU SUNUMU: 12 yaşında bir erkek çocuğu kola kutusunun açma halkasının tespitinden sonra odinofaji ile acil servise başvurdu. Fizik muayenede herhangi bir patolojik muayene bulgusu yoktu. Bakılan boyun, göğüs ve karın radyografilerinde (anteroposterior ve lateral) cisim görülemedi. Hastanın, cismi yemek borusunda hissettiğini belirtmesi ve ağrılı yutma yakınmasının sürmesi üzerine metal dedektörle boyundan başlamak sureti ile ışınsal tarzda tarama yapıldı. Hastada sternum üzerinde görsel ve sesli alarmla cisme ait pozitif sinyal alındı. Pediatrik Gastroeneteroloji BD ile konsulte edilen olguya yapılan endoskopiyle cisim özefagusun orta kısmından komplikasyonsuz bir şekilde çıkarıldı ve izlem sonrası sorunsuz taburcu edildi.

TARTIŞMA: Alüminyum içecek kutularının halkaları pediatrik ve yetişkin nüfusta alışık olunmayan yabancı cisimlerdir. Eğer yabancı cismin radyo-opak olduğu düşünülyorsa, bu klinik durumun yönetimi muayene ile boyun ve göğüs röntgen muayenesi içermelidir. Alüminyumun radyasyon yoğunluğu düşüktür. Hekimler, alüminyumun düşük radyolojik yoğunluğunun farkında olmalıdırlar, çünkü radyografilerin yüzeysel değerlendirilmesi, aluminyumdan oluşan metalik yabancı cisimlerinin gözden kaçmasına neden olabilir. Aluminyumdan oluşan metalik yabancı cisimler, röntgenogramların yüzeysel bir şekilde okunmasıyla kolayca atlanabilir ya da görünmeyebilir. Metalik yabancı cisim yutan çocuklarda metal dedektörü, radyasyon içermemesi, ucuz olması ve kolay uygulanabilir olması nedeni ile ilk basamak olmalıdır.

P-7
KRONİK HIŞILTI İLE BAŞVURAN ÇOCUKTA: ÇİFT ARKUS AORTA

Sinan OĞUZ[1], Funda KURT[1], Pelin ÇELİK[2], Deniz TEKİN[1], Emine SUSKAN[1]
[1]Çocuk Acil Bilim Dalı, Ankara Üniversitesi Tıp Fakültesi Çocuk Sağlığı ve Hastalıkları Anabilim Dalı, Ankara
[2]Çocuk Sağlığı ve Hastalıkları Anabilim Dalı, Ankara Üniversitesi Tıp Fakültesi, Ankara

GİRİŞ: Aortik ark sisteminin doğumsal anomalisi ile oluşan vasküler halkalar, stridor, wheezing, öksürük, tekrarlayan enfeksiyonlar gibi kronik solunum sistemi semptomlarına ya da yutma bozukluklarına yol açabilirler. Hastalığa özgü tipik belirti ve bulgular olmadığından tanı gecikebilir. Bu yazıda nadir rastlanan bu duruma dikkat çekilmek istenmiştir.

OLGU: 13 aylık erkek hasta yaklaşık sekiz aydır hiç geçmeyen hışıltılı solunum yakınması ile polikliniğimize başvurdu. Benzer yakınmalar nedeniyle dış merkezde hospitalize edildiği, ön-arka akciğer ve ösefagusmideduodenum grafisinin normal olarak değerlendirildiği, serum immünglobulinlerinin normal sınırlarda bulunduğu, inhale salbutamol tedavisine yanıt alınmadığı, yakınmalarının efor ile arttığı ancak yiyecekler ile ilişkisi olmadığı öğrenildi. Fizik incelemesinde wheezing dışında patolojik bulgusu yoktu. Akciğer grafisinde karina öncesi trakea hava sütunu dar izlendi. Toraks tomografisinde vasküler halka görünümü, trakea distal kesimde daralma saptandı. Ekokardiyografi normal olarak değerlendirilen hastaya MR anjiografi yapılarak çift arkus aorta ve vasküler halka tespit edildi, bu vasküler yapıların trakea ve özofagusu çevrelediği görüldü. Opere edildi, post-op 7. gün kontrole gelmek üzere sorunsuz taburcu edildi.

TARTIŞMA: Vasküler halkalar, trakea ve özefagusu çevreleyen komplet ve trakea ve özofagusa dıştan bası yapan inkomplet olmak üzere iki ana grupta incelenirler. En çok görülen yakınmalar öksürük, wheezing, yutma güçlüğü, özellikle inspiryumda belirgin solunum güçlüğü ve stridordur. Solunum yollarına bası yoksa hastalar asemptomatik olabilirken ciddi bası durumlarında vasküler halkalar, hayatı tehdit eden ciddi tablolar ile gelebilirler. Özgül belirti ve bulgular olmadığından genelde geç tanı almaktadırlar. Çocukluk yaş grubunda tekrarlayan hışıltılı solunumun en sık nedeni astım olmakla beraber hastamızın yakınmalarının sürekli olup tedaviye yanıtsız olması bu tanıdan uzaklaştırmakta, daha çok konjenital nedenli bir patolojiyi düşündürmektedir. Dışmerkezde yapılan ÖMD tetkiki normal olarak bulunmuşsa da ön-arka akciğer grafisindeki karina öncesindeki trakea hava sütunundaki daralma dıştan bası açısından şüphe uyandırmakta idi. MR anjiografide çift arkus aorta ve vasküler halka tespit edildi. Kronik hışıltılı ve erken yaşta yakınmaları olan çocuklarda akciğer grafisi dikkatle incelenmeli ve vaskuler halka ayırıcı tanıda düşünülmelidir.

P-8
ANTİKOLİNERJİK BULGU AYIRICI TANISINDA UNUTULMAMASI GEREKEN ACİL: DATURA ZEHİRLENMELİ ÇOCUK OLGU

Ali KARAKUŞ[1], Tanju ÇELİK[2], Fatmagül BAŞARSLAN[2], Veyis TAŞIN[1], Murat TUTANÇ[2], Vefik ARICA[2]
[1]Acil Tıp, Mustafa Kemal Üniversitesi, Hatay
[2]Çocuk Hastalıkları, Mustafa Kemal Üniversitesi, Hatay

GİRİŞ ve AMAÇ: Acil servislerde taşikardi, midriazis, flushing, delirium ve koma ayırıcı tanısında akılda tutulması gereken datura stramonium zehirlenmesi nedeniyle getirilen olguyu sunmayı hedefledik. OLGU: 6 yaşında erkek hasta dere kenarında bulduğu bir otu yedikten yaklaşık 6 saat sonra bulantı, kusma, anlamsız cümleler, saldırgan davranışlar göstermeye başlamış. Dış merkezde midesi yıkanan, aktif kömür verilen hasta hastanemize sevk edilmiş. Hastanın geldiğinde genel durumu orta, şuuru açık, Glaskow Koma Skalası:15, saldırgan, halusinasyonları mevcut, pupiller midriatik, tansiyon arteryel: 110-70 mmHg., nabzı: 150/dk, solunumu 20/dk, oksijen saturasyonu %98, cilt kuru sıcak diğer fizik bulgularında anormallik saptanmadı. Hastanın ilk laboratuar tetkikleri normaldi. Hasta çocuk hastalıkları servisine yatırıldı. Sıvı tedavisine başlanan hastanın üst ekstremitesinde tonik konik tarzı kasılmaları başladı. Hastaya rektal diazepam yapıldı, kasılmaları devam edince 15 mg/kg dan fenitoin sodyum yükleme yapıldı. Hastanın 24 saatlik servisdeki takiplerinde mevcut anormal bulguları düzeldi. Kontrol kan tetkiklerinde de anormallik saptanmayan hasta önerilerle taburcu edildi.

TARTIŞMA: Halk arasında tatula, tatala, şeytan elması, boru çiçeği adlarıyla bilinen; ishal, karın ağrısı, hemoroid tedavisinde kullanılan dış tarafında dikensi çıkıntıları ve iç kısmında kahverengi çekirdekleri olan bir bitkidir. İçerisindeki tohumlardan 100 kadarı yaklaşık 6 mg atropine denktir. Yapısında atropin ve benzeri maddeler taşıdığından antikolinerjik klinik belirti ve bulgular (eksitasyon sonucu deli, yarasa gibi kör, pancar gibi kırmızı, kemik gibi kuru, tavşan kadar sıcak- halusinasyon, taşikardi, midriazis,cilt sıcak ve kuru) görülebilir. Gecikmiş vakalar koma ve ölüme kadar ilerleyebilir. Tedavisinde semptomatik yaklaşım, ajitasyonlar için diazepam ve ileri olgularda fizostigmin önerilmektedir(1,2).

SONUÇ: Taşikardi, midriazis, flushing, delirium ve koma ayırıcı tanısında metabolik ve santral nedenlerin yanında zehirlenmeler mutlaka akılda tutulmalıdır. Kaynaklar: 1. Gökhan Celbek ve ark. Datura stramonium denenmesi sonucu Antikolinerjik sendrom: Olgu Sunumu.Konuralp Tıp Dergisi 2010;2(1):35-37. 2. Rugül KÖSE ve ark. Datura stramonium zehirlenmesine bağlı deliryum: Bir olgu. Anatolian Journal of Psychiatry 2008; 9:54-57.

P-9
NADİR GÖRÜLEN TEOFİLİN İNTOKSİKASYONUNDA ZOR BULUNAN POLİETİLEN-GLİKOL TEDAVİSİ

Caner TURAN[1], Eylem Ulaş SAZ[1]
[1]Çocuk Sağlığı ve Hastalıkları Acil Servis, Ege Üniversitesi Tıp Fakültesi, İzmir

GİRİŞ: Teofilin, çocuk ve erişkinlerde bazı kardiovasküler ve solunum sistemi hastalıklarında kullanılan, etkisini fosfodiesteraz enzim inhibisyonu yaparak gösteren metilliksantin derivesidir. Terapötik aralığı dar olmasından ötürü akut zehirlenmelerin yanında kronik zehirlenmeler daha sık gözükmektedir. Bu raporda, pediatrik acil servise toksik dozda teofilin alımı ile başvuran bir olgunun klinik izlemi ve tedavisi anlatılacaktır.

OLGU SUNUMU: 15 yaşında kız hasta suisid amacıyla 9 adet 300mg teofilin içeren tablet alımından 45 dakika sonrasında acil servise başvurdu. Fizik muayenesinde bilinç açık, oryante, koopere, kardiyak nabız(KN): 144/dk , kan basıncı(KB): 119/73 mmHg idi. Hastaya mide irrigasyonu ve aktif kömür uygulandı. Tetkiklerinde lökositoz, hipopotasemi(K:3,2 mmol/L) saptandı. Hastanın şiddetli bulantı-kusmalarının olması nedeni ile 2 kez 8mg ondansetron intravenöz(i.v) uygulandı. Kan teofilin düzeyi:43 mcg/ml olarak saptandı. Hastada kusma, taşikardi(KN:>140)ve hipotansiyon (KB:94/50mmHg) olması üzerine, 20cc/kgdan 3 kez %0.9NaCl serum fizyolojik(SF) yüklemesi yapıldı. Diürezi yeterli olan hastanın hipotansiyon ve taşikardisinin gerilememesi nedeni ile propranolol i.v. uygulandı. İlacın yavaş salınım şüphesinden ötürü tekrarlayan aktif kömür uygulaması yapıldı. Hipopotasemisi devam eden hastaya polietilenglikol (PEG) tedavisi verildi ve dışkısında PEG çıkışı görüldü. Acil serviste izleminde kusmalarında gerileme görüldü, KN: 98/dk , KB:113/73mmHg olarak saptanan hastanın hipopotasemisi geriledi. İzleminde 15. Saat kan teofilin düzeyi: 13 mcg/mL olarak saptandı. Hasta çocuk psikiyatrisi tarafından değerlendirildi ve psikiyatri izleminde alınarak taburcu edildi.

TARTIŞMA Teofilin, metilliksantin türevidir ve terapötik aralığı dar ilaç olduğundan etkin tedavi dozu ile toksik doz arasında çok fark bulunmamaktadır. Terapötik aralığı 5-15 mcg/mL olarak kabul edilmektedir. Kan teofilin düzeyi 10 mcg altında ise tedavi edici etkisi azdır; 8-12mcg/mL arasında optimal etkinlik; 20 mcg/mL üzerinde ise toksiketkiler; 40-60 mcg/mL ciddi toksik etkiler;>80 mcg/mL üzerinde hemodiyaliz-hemoperfüzyon gerektirecek bulgular izlenmektedir. Toksik düzeyde teofilin alımı sonrasında , etkenin toksik etkilerinin önlenmesi ya da en az düzeye indirgenmesi amacıyla öncelikle gastrointestinal emilimini azaltmak amaçlanır.

P-10
YENİDOĞAN İŞİTME TARAMASI SONUÇLARIMIZ

Nuri ENGEREK[1], Keramettin KURT[2], Nevin HATİPOĞLU[1], Hüsem HATİPOĞLU[1], Serdar ERKAL[3], Serdar TÜRKMEN[3], Hüseyin ALDEMİR[1], Sultan KAVUNCUOĞLU[1], Rengin ŞİRANECİ[1]
[1]Çocuk Sağlığı ve Hastalıkları, İstanbul Kanuni Sultan Süleyman Eğitim ve Araştırma Hastanesi, İstanbul
[2]Adli Tıp, İstanbul Kanuni Sultan Süleyman Eğitim ve Araştırma Hastanesi, İstanbul
[3]Biokimya, İstanbul Kanuni Sultan Süleyman Eğitim ve Araştırma Hastanesi, İstanbul

AMAÇ: Bu çalışmada Yenidoğanlarda işitme taraması, ileri ve çok ileri derecede işitme kaybı olan bebeklerin mümkün olduğunca erken, en ucuz şekilde ve kesin olarak tanı almasını amaçlamaktadır.

MATERYAL VE METOT: Bu çalışmaya Ocak 2011 – Aralık 2011 tarihleri arasında İstanbul Kanuni Sultan Süleyman Eğitim ve Araştırma Hastanesi'nde doğanlar ve ilimizdeki diğer hastanelerde miyadında doğmuş sağlıklı 10720 yenidoğan alındı. Bir ya da iki taraflı emisyon cevabı elde edilemeyen bebeklerin aileleri bilgilendirilip test tekrarı için 15 gün sonraya çağırıldı. İlk kontrolde her iki kulaktan TEOAE testinden geçen bebekler "taramadan geçti" kabul edildi. İki kontrolde TEOAE testini geçemeyen bebekler ABR yapılmak üzere üçüncü kez kontrole çağırılarak ABR yapıldı.

BULGULAR: Hastanemizde 2011 yılında total doğum sayısı 12.082 idi. Bu bebeklere ilk yapılan TEOAE (Transient Ekoved Otoacoustic Emissions) testinden 10720 bebek geçti. Testi geçemeyen 406 bebek ikinci defa test için çağırıldı. Bunlardan işitme kaybı şüphesi ile diğer hastanelere sevk edilen bebek sayısı 78 idi. Sevk edilen bebekler içinde tek taraflı işitme kaybı tanısı konan bebek sayısı 26, iki taraflı işitme kaybı tanısı konulan 39 bebek vardı. TEOAE cevabını etkileyebilecek dış kulok yolu ve orta kulağa ilişkin sorunun varlığı ortadan kaldırıldıktan sonra bebekler tekrar teste alındı. İlk kontrolde TEOAE testini geçemeyen bebekler ABR yapılmak üzere ikinci kez kontrole çağırıldı ve ABR yapıldı.

SONUÇLAR: TEOAE testi 50 desibele kadar gürültülü ortamlarda yapılabiliyor olması nedeniyle sık kullanılmaktadır. Tek taraflı işitme kaybı ile sık karşılaşılmasa da tarama testleri çok zaman almayan, girişim gerektirmeyen ve kolay uygulanabilir testler olması nedeniyle her bir kulağın ayrı ayrı test edilmesinin daha faydalı olacağını düşünmekteyiz. Sonuç olarak yenidoğan işitme taramalarının yaygınlaştırılması ve her yenidoğana yapılması gereklidir.

P-11
İLEUS TABLOSU İLE BAŞVURAN ATEŞSİZ ATAKLARLA SEYREDEN BİR AİLEVİ AKDENİZ ATEŞİ OLGUSU

Selçuk UZUNER[1], Hüseyin KILINÇASLAN[2], Elvis KRAJA[1], Metin KARABÖCÜOĞLU[1]
[1]Pediyatri, Bezmialem Üniversitesi, İstanbul
[2]Çocuk Cerrahi, Bezmialem Üniversitesi, İstanbul

Ailevi akdeniz ateşi otozomal resesif geçişli, tekrarlayıcı, kendi kendini sınırlayan, akut faz belirteçlerinin yüksekliği, ateş ve serozal inflamasyonla karakterize bir hastalıktır. Hastalık tipik klinik özellikler, aile öyküsü ve uygun etnik köken varlığında kolay tanı almaktadır. Bununla birlikte yazında tanısal güçlüğe neden olan atipik klinik görünümlü ailevi akdeniz ateşi olguları da bildirilmektedir. Özellikle ateşin olmaması oldukça nadir görülen bir durumdur. Bu yazıda, ileus ön tanısıyla çocuk cerrahi kliniği tarafınca izlenen, ateşin eşlik etmediği tekrarlayıcı karın ağrısı atakları olan, aile öyküsünde özellik bulunmayan, akut faz belirteçleri yüksek, genetik analizi sonucunda homozigot M694V mutasyonu saptanarak ailevi akdeniz ateşi tanısı alan kolşisin tedavisine başlanan 4 yaşında bir çocuk olgu sunulacaktır.

P-12
2011 YILI HASTANEMİZ ACİL ÇOCUK SERVİSİ ETKİNLİĞİ

Nuri ENGEREK[1], Keramettin KURT[2], Nevin HATİPOĞLU[1], Hüsem HATİPOĞLU[1], Serdar ERKAL[3], Serdar TÜRKMEN[3], Hüseyin ALDEMİR[1], Rengin ŞİRANECİ[1]

[1]Çocuk Sağlığı ve Hastalıkları, İstanbul Kanuni Sultan Süleyman Eğitim ve Araştırma Hastanesi, İstanbul

[2]Adli Tıp, İstanbul Kanuni Sultan Süleyman Eğitim ve Araştırma Hastanesi, İstanbul

[3]Biokimya, İstanbul Kanuni Sultan Süleyman Eğitim ve Araştırma Hastanesi, İstanbul

AMAÇ: Hızlı ve doğru tanı ve tedavi, yakın takip, monitörizasyon ve bazen de yoğun bakım ihtiyacı gösteren vakaların ilk yaklaşımı acil servislerde yapılmaktadır. Hastanemizin acil çocuk servisinde hastaların ilk tedavi girişimleri yapılmakta, monitörizasyon ve yakın takip gerektiren vakalar monitörize edilmekte, uzun süreli gözlem ve yoğun bakım şartlarında takip ve tedavi gereksinimi olmayan vakalar, acil serviste izlenmektedir. Yoğun hasta sirkülasyonumuz retrospektif incelenerek istatiksel dökümü sunulmuştur.

BULGULAR: 2011 yılı çocuk acil servisinde 155.279 hasta muayene edilmiştir. Müşahadeye yatan hasta sayısı 18.194 olup bunlardan 1933 tanesi servislerde yatırılarak tedavi görmüşlerdir. Müşahadeden tedavi gören 13.278 hastamız bir hafta sonra kontrolleri normal polikliniklerimizde yapılmak üzere taburcu edilmiştir. Zehirlenme vakalarında ise 159 ilaç intoks, 51 besin intox, 18 karbonmonoksit zehirlenmeleri, 111 korazif madde olduğu görülmüştür. Bir yıl içindeki adli vaka sayısı 584'dür. Exduhul 3, acil serviste exitus olan 1 hastamız vardı. Acil servisine 112 ambulans servisi ile 255 hasta getirilmiş, değişik nedenlerle 334 hasta 112 servisi ile diğer hastanelere sevkedilmiştir. Kendi isteği ile imza karşılığı taburcu olan hasta sayısı 115 olarak bulunmuştur.

SONUÇLAR: Yoğun hasta sirkülasyonu göz önünde bulundurulduğunda triyajda hasta eliminasyonun önemi acil tanı ve tedavi girişimlerine bir an önce başlanılması hatırda tutulması bir zorunluluktur. Acil çocuk servislerinin etkinliğinin attırılması için yapılması gereken lojistik ve teknolojik desteğin sağlanması acil servislerden diğer hastanelere olan sevkleri azaltacağı düşünülmektedir.

P-13
HASTANEMİZ YENİDOĞAN TARAMA PROGRAMININ SONUÇLARI (2011)

Nuri ENGEREK[1], Keramettin KURT[2], Nevin HATİPOĞLU[1], Hüsem HATİPOĞLU[1], Serdar TÜRKMEN[3], Serdar ERKAL[3], Hüseyin ALDEMİR[1], Rengin ŞİRANECİ[1]

[1]Çocuk Sağlığı ve Hastalıkları, İstanbul Kanuni Sultan Süleyman Eğitim ve Araştırma Hastanesi, İstanbul

[2]Adli Tıp, İstanbul Kanuni Sultan Süleyman Eğitim ve Araştırma Hastanesi, İstanbul

[3]Biokimya, İstanbul Kanuni Sultan Süleyman Eğitim ve Araştırma Hastanesi, İstanbul

AMAÇ: Fenilketanüri ve konjenital hipotiroidi tarama programları uzun yıllardır yapılmaktadır. Son yıllarda bu programa biyotin eksikliği eklenmiştir. Bu tarama testleri Guthrie testleri olarak, filtre kağıtları materyalinde yapılmaktadır. Fenilketonüri hastalığı yenidoğan döneminde tanımlandığı takdirde tedavi edilebilen aksi halde ağır nörolojik ve gelişimsel bozukluklara ve zeka geriliğine yol açan metabolik bir hastalıktır. Ülkemizdeki 1/4500 olarak bildirilmektedir. Biotinidaz eksikliği bulguları, konvilzyon, hipotoni, optik atrofi, koma ölümle sonuçlanmaktadır.

YÖNTEM: İstanbul Kanuni Sultan Süleyman Eğitim ve Araştırma Hastanesi 2011 yılı canlı doğum sayısı 10720'dir. Yenidoğan tarama testleri olarak Sağlık Bakanlığı- Refik Saydam Hıfzısıhha Merkezi Ulusal Yenidoğan Tarama Programı 2006 tarihinden itibaren Ankara ve İstanbul'da yapılmaktadır. Konjenital hipotiroidi için TSH Eliza yöntemiyle 15 mg/dl eşik değer; Fenilketanüri için fenilalanin fulorometrik yöntemle 2 mg/dl eşik değer; Biyotidinaz eksikliği için biyotin düzeyi kolorometrik yöntemle kalitatif olarak çalışılmaktadır. Geçmiş yıllarda yapılan eski metotların yerini yeni teknolojik metotların almasıyla çalışmaların duyarlılık ve özgüllüğü artmıştır.

BULGULAR: Hastanemizde doğan bebekler 48 saati doldurtuktan sonra ilk hafta içinde topuktan birkaç damla kan alınarak ender görülen ama ciddi nitelikte 3 ayrı hastalık taranarak 19 konjenital hipotiroidi, 2 fenilketonuri ve 1 adet biotidinaz eksikliği tespit edilmiştir.

SONUÇLAR: Guthrie testleri bebek enteral beslenme sonrası 3-5 günler arasında parenteral beslenme durumlarında 6-8 günler yapılabilir. Numune alma sırasında dikkat edilmesi gereken noktalar vardır. Guthrie testleri günümüzde yüksek doğruluktaki teknoloji ile yapılmasına rağmen numune türü etkisiyle tarama testleri olduğu unutulmamalıdır. Klinik şüpheli yeni doğanlarda öyküsü olanlarda kesin tanı için ayrıntılı laboratuar tetkiklerinin yapılması gerekir.

P-14
BİR OLGU NEDENİYLE PSÖDOTROMBOSİTOPENİ: PERİFERİK KAN YAYMASININ ÖNEMİ

Sinan OĞUZ[1], Funda KURT[1], Banu KATLAN[2], Deniz TEKİN[1], Emine SUSKAN[1]
[1]Çocuk Acil Bilim Dalı, Ankara Üniversitesi Tıp Fakültesi Çocuk Sağlığı ve Hastalıkları Anabilim Dalı, Ankara
[2]Çocuk Sağlığı ve Hastalıkları Anabilim Dalı, Ankara Üniversitesi Tıp Fakültesi, Ankara

GİRİŞ: Trombositler pıhtılaşmada önemli role sahiptirler. Tüm yaş gruplarında normal trombosit sayısı 150.000–400.000/mm³'tür. Öykü ve fizik muayene ile primer hemostaz defekti düşünülmüyorsa, öncelikli olarak düşük trombosit sayısının laboratuar hatasına bağlı olup olmadığı dışlanmalıdır. Burada psödotrombositopeni saptanan pediatrik olguyu sunarak periferik yaymanın önemine dikkat çekmek istedik.

OLGU: Dört yaşında erkek hasta hastanemiz polikliniğine trombositopeni ön tanısı ile başvurdu. Dış merkezde adenoid vejetasyon küretajı operasyonu öncesinde yapılan rutin kan sayımında iki kez trombosit sayısının düşük (56000/mm3 ve 62000/mm3) saptandığı, hemoglobin ve beyaz küre sayısının normal bulunduğu öğrenildi. Özgeçmişinde ciddi kanama öyküsü, İlaç kullanımı, yakın zamanda geçirilmiş enfeksiyonu yoktu. Ailede kanama bozukluğu olan bireyin olmadığı öğrenildi. Fizik incelemede patolojik bulgu saptanmadı. Hastanemizde yapılan tam kan sayımında hemoglobin 12,1 g/dL, beyaz küre 7,6 x109/L trombosit sayısı 28000/mm3 olarak saptandı. Periferik kan yaymasında yığınlar halinde trombosit kümeleri tespit edildi. Hemogram tüpünde bulunan EDTA'ya karşı antikor olduğu düşünülerek kan sayımları sitratlı hemogram tüpleri ile tekrarlandı ve trombosit sayısı 176000/mm3 olarak tespit edildi. Hasta psödotrombositopeni olarak kabul edildi, takibe alındı.

TARTIŞMA: Psödotrombositopeni görülme sıklığı erişkin hastalarda % 0,9–2 'dir ve çocuklarda daha az sıklıkta görülmektedir. Psödotrombositopeni eflatun kapaklı kan alma tüplerinde kullanılan EDTA'ya bağlı olarak oluşabilir. Normalde insanlarda 1/1000 olasılıkla EDTA'ya bağlı, trombositlerde kümelenmeye sebep olan doğal antikorlar bulunur. Bu antikorlar hayat boyu kalıcı olabildiği gibi, enfeksiyon, ilaç kullanımı ile ortaya çıkıp daha sonra kaybolabilir. Periferik kan yaymasının dikkatlice incelenmesi ile hastalara kolayca tanı konarak gereksiz tetkik, tedavi ve maliyeti önleyecektir.

Anahtar Kelimeler: psödotrombositopeni periferik kan yayması çocuk

P-15
ÇOCUKLARDA İLK AFEBRİL NÖBET: ACİL KRANYAL GÖRÜNTÜLEME GEREKLİ Mİ?

Gülser Esen BESLİ[1], Elif YILDIZ[1], Sema SALTIK[2], Tuba ALTIN[1], Sibel ÖZÜMÜT[1], Bülent TAŞEL[3], Müferet ERGÜVEN[1],

[1]Çocuk, Medeniyet Üniversitesi Göztepe Eğitim ve Araştırma Hastanesi, İstanbul

[2]Çocuk Nöroloji, Medeniyet Üniversitesi Göztepe Eğitim ve Araştırma Hastanesi, İstanbul

[3]Radyoloji, Medeniyet Üniversitesi Göztepe Eğitim ve Araştırma Hastanesi, İstanbul

AMAÇ: İlk kez afebril nöbet geçirerek acile başvuran 1 ay-18 yaş arasında çocukların nöbet özelliklerinin ve kranyal görüntüleme sonuçlarının değerlendirilmesi ve hangi hastalarda nöroradyolojik bozukluk saptanma riskinin yüksek olduğunun belirlenmesi planlanmıştır.

GEREÇ VE YÖNTEM: Çocuk acile 01.01.2009-01-03.2012 arasında ilk afebril nöbet ile başvuran hastalar geriye dönük incelendi. Acilde kranyal görüntüleme yapılmamış olan, akut kafa travması, merkezi sinir sistemi enfeksiyonu, akut metabolik bozukluk saptanan ve verileri eksik olanlar çalışma dışı bırakıldı. 171 olgunun demografik özellikleri, nöbet özellikleri, özgeçmiş bilgileri, başvuru öncesi ve sonrasındaki nörolojik bulguları ve kranyal görüntüleme sonuçları (BT ve/veya MRI) kaydedildi. Görüntüleme sonuçları normal, nöbetle ilişkilendirilen bozukluk ve nöbetle direk ilişkilendirilemeyen bozukluk olmak üzere 3 grupta değerlendirildi. Yaş, nöbet özellikleri, nöbet açısından risk faktörü varlığı, nöbet öncesinde nörolojik bozukluk ve nöbet sonrası yeni nörolojik bozukluk olması ile nöroradyolojik bulgular arasındaki ilişki karşılaştırıldı.

BULGULAR: 171 olgunun yaşı ortalama 79,6±60,2 ay olup %70,2'si (120/171) 2 yaşın üzerinde, %29,8'i (51/171) 2 yaş ve altındaydı. Olguların %52'sine (89/171) BT, %28,1'ine (48/171) MR, %19,9'una (34/171) BT ve MR görüntüleme yapılmıştı. Kranyal görüntüleme sonuçları olguların %83,6'sında (143/171) normaldi. Olguların %11,7'sinde (20/171) nöbetle ilişkilendirilen, %4,7'sinde (8/171) nöbetle direk ilişkilendirilemeyen bozukluk saptandı. BT sonucu normal olan 30 olgunun % 23,3'ünde (7/30) MR'da bozukluk saptandı (6'sı nöbetle ilişkilendirilen, 1'i nöbetle ilişkilendirilemeyen). Parsiyel tipte nöbet geçiren, nöbet öncesinde nörolojik bozukluğu olan, nöbet sonrası yeni nörolojik bozukluk saptanan ve öyküsünde risk faktörü saptanan olgularda nöbetle ilişkilendirilen görüntüleme bozukluğu sıklığı yüksekti (sırasıyla p= 0,008, p= 0,0001, p=0,0001 ve p= 0,0001). İki yaş ve altı ile 2 yaş üzerindeki olgular karşılaştırıldığında görüntülemede bozukluk saptanma sıklığı açısından anlamlı farklılık saptanmadı.

SONUÇ: İlk kez afebril nöbet geçiren her yaş grubu hastada nöbet parsiyel ise, nöbet öncesinde nörolojik bozukluk ya da nöbet sonrası yeni nörolojik bozukluk varsa ve öyküde risk faktörü saptanmışsa acil kranyal görüntüleme planlanması gerektiği sonucuna varılmıştır.

Anahtar Kelimeler: çocuk afebril nöbet görüntüleme

P-16
SARSILMIŞ BEBEK SENDROMU

Sabiha SAHİN
Çocuk Acil BD, ESOGU Tıp Fakültesi, Eskişehir

Sarsılmış Bebek Sendromu literatürlere yansıyandan çok daha fazla olduğu tahmin edilen, ancak tanısı oldukça zor olan bir fiziksel istismar türüdür. Yaygın olarak ebeveyn veya bakıcı tarafından verilen hikayede ya hiç travma yoktur ya da minör bir travma öyküsü vardır

OLGU: 3 aylık erkek bebek ailesi tarafından, banyo yaptırırken morarma ve bilinç kaybı öyküsüyle gittikleri sağlık merkezinden, saat 23.15 de Üniversitemiz Çocuk Acil Servisine sevk edildi. Anne öykü alınması sırasında banyo yaptırıken çocuğun aniden morardığını ve bilincini kaybettiğini, kafa derisindeki morlukları sorduğumuzda ise bebeğin bebek yatağı ile duvar arasına düşerek sıkıştığı şeklinde çelişkili ifadeler verdi . Fizik muayenesinde;Nabız:180/dak, Solunum Sayısı:40/dak , Kapiller Dolum Zamanı 3 saniyeden uzundu.Saçlı deride frontal ve her iki parietoremporal bölgede, sağ kulak önünde ve göğüs ön bölgesinde ekimozları belirgindi.Önfontanel 3X3 çapında ve ve bombeydi. Glaskov Koma Skoru: 5 olan hastanın pupilleri fix dilate ve ışığa cevapsızdı. Arteriyel Kan Gazı : pH:6.9 , pCO2: 60mmHg, HCO3:11 , Lactate 4.9 mmol/dL ,diğer labaratuar değerleri; Hb:8g/dL, PT:14 sn, PTT: 28sn, INR:1.2 olan hastanın biyokimyasal parametreleri normaldi. Bilgisayarlı Beyin Tomografisinde ileri derecede beyin ödemi, subdural ve subaraknoid kanama görüldü. Göz dibi muayenesinde ise her iki gözde retinal hemoraji saptanıldı. Adli Olgu kapsamına alınan hasta ileri yaşam destekleri sağlanarak hemodinamik tablosu düzeldikten sonra Beyin Cerrahisi tarafından opere edildi. Çocuk Yoğun Bakım Servisinde izlenen hastada Çoklu Organ Yetmezliği tablosu gelişti ve yatışının 7.gününde ex oldu. Yapılan otopsisinde beyinde yaygın hemoraji ve kafa kemiklerinde kırık tesbit edidi. Annenin ise eşinin çocuğa şiddet uyguladığını adli makamlara itiraf ettiği öğrenildi.

SONUÇ: Kusma, bilinç kaybı, düzensiz solunum veya apne, laterji gibi durumlarda, ailenin öyküsü ile lezyonların uyumsuz olduğu durumlarda Sarsılmış Bebek Sendromu akılda tutulmalıdır ,başta birinci basamak ve acil servislerde çalışan hekimler olmak üzere tüm sağlık çalışanları bu konu hakkında bilgilendirilmelidir.

Anahtar Kelimeler: istismar sarsılmış bebek

P-17
NEONATAL ÜRTİKER: OLGU SUNUMU

Fatih ÇELİKEL[1], Murat AYDIN[1], Mustafa KUL[1], Gökhan AYDEMİR[1], Ferhan KARADEMİR[1], Selami SÜLEYMANOĞLU[1]
[1]Çocuk Sağlığı ve Hastalıkları, GATA Haydarpaşa E.A, İSTANBUL

Akut ürtiker çocukluk çağında sık görülen klinik bir durum olmakla birlikte yenidoğan döneminde son derece nadirdir. Bu çalışmada tüm vücudunda yaygın ürtikeryal döküntüsü olan 24 günlük bebek sunuldu. Yirmi dört günlük kız hasta, önceki gün gövdede başlayan ve tüm vücuda yayılan döküntü şikayeti ile polikliniğimize getirildi. Hasta 31 yaşındaki sağlıklı annenin 2. gebeliğinden NSVY ile 3380 g olarak doğmuş, postnatal herhangi bir komplikasyon gelişmemiş ve anne sütüyle beslenmeye başlamış. Antenatal hikayesinde özellik arzeden bir durum yoktu. Annenin meme başı çatlakları için son 2 gündür topikal mupirosin içeren bir pomadı göğüs ucuna sürdüğü ve bebeğini göğüs ucunu temizlemeden emzirdiği öğrenildi. Bebeğin ekstremiteleri ve gövde üzerinde eritamatöz, deriden kabarık, basmakla solan, halkasal tarzda ve birleşme eğilimli yaygın ürtikerial plakları vardı. Diğer sistem muayeneleri doğaldı. Hastanın yapılan tetkiklerinde tam kan sayımı, biyokimya, CRP değerleri normaldi ve periferik yaymasında patoloji saptanmadı. Lezyonların karakteristiği, ailede atopi hikayesinin mevcut olması ve laboratuvar bulgularının normal olması tanı olarak bize neonatal ürtiker düşündürdü. Hastaya tek doz 1 mg/kg dan metilprednizolon (Prednol-L, Mustafa Nevzat) intramuskuler uygulandı. 2 saat sonra lezyonları gerilemeye başlayan hastanın 6. saatte lezyonları tamamen kayboldu. Yenidoğanda nadir olmasına rağmen ürtiker görülebilmektedir. Öykünün dikkatli alınması ve iyi bir fizik muayene çoğunlukla ürtiker tanısı koymak için yeterlidir. Laboratuvar çoğunlukla gereksizdir ve genellikle pozitif bulguya rastlanmaz. Yenidoğan döneminde ürtikerin en sık sebepleri; enfeksiyonlar ilaçlar, besin allerjileri ve böcek ısırıklarıdır. Mupirosin çocuklarda sık kullanılan bir topikal antibiyotiktir. Sıklıkla iyi tolere edilebilmesine rağmen bazen ödem, döküntü ve olgumuzda olduğu gibi ürtikerle prezente olabilir.

Anahtar Kelimeler: yenidoğan ürtiker döküntü

P-18
ÇOCUK ACİL SERVİSİNE BAŞVURAN ZEHİRLENME VAKALARININ RETROSPEKTİF OLARAK DEĞERLENDİRİLMESİ

Ayşegül BÜKÜLMEZ[1], Evrim GÜRHAN TAHTA[1], Tolga ALTUĞ ŞEN[1], Faruk ALPAY[1]
[1]Pediatri, Afyonkocatepe Üniversitesi Tıp Fakültesi, Afyonkarahisar

AMAÇ: Çocukluk çağı zehirlenmeleri ülkemizde sık görülen bir sağlık sorunudur. Bu çalışmada bölgemizde görülen çocukluk çağı zehirlenmelerinin epidemiyolojik ve klinik özelliklerinin belirlenerek; önceden gerekli önlemlerin alınabilmesi ve sonuç olarak zehirlenme vakalarının sayısının azaltılabilmesi için yol göstermesi amaçlanmıştır.

GEREÇ VE YÖNTEM: Bu çalışmada Afyon Kocatepe Üniversitesi Tıp Fakültesi Çocuk Acil Servisi'ne Ağustos 2009 – Mart 2012 tarihleri arasında zehirlenme nedeniyle getirilen 288 olgunun epidemiyolojik ve klinik özellikleri geriye dönük olarak değerlendirildi.

BULGULAR: Çalışmamızda olgularımızın yaşları 6 ay - 16 yaş (ortalama 5,4 ± 4,4 yıl) arasında değişmekte idi. Zehirlenmeler en sık 2 yaşındaki (%17,7) çocuklarda görülmekte idi. Çalışmamızda tüm yaş gruplarında erkeklerin zehirlenmeye daha çok maruz kaldığı bulundu.(%51,7) Zehirlenmelerin daha sık görüldüğü ilk 5 yaşta erkek olguların; 6 yaşından sonra ise kız olguların daha sık görüldüğü saptandı. Olguların zehirlenme türüne göre dağılımına bakıldığında yakıcı-korozif madde ile oluşan intoksikasyonların 148 (%51.4) hasta ile birinci sırada iken bunu 63 (%21.9) hasta ile ilaç intoksikasyonlarının takip ettiği saptandı. Zehirlenme etkeni olan maddelerin alınış yolları sıklık sırasına göre; 245'sinde sindirim yoluyla (%85.1), 43'unde solunum yoluyla (%19.4) yoluyla olmuştur. Çalışmanın yapıldığı tarihlerde bu zehirlenme olgularında mortalite oranı %0 bulunmuştur.

SONUÇ: Sonuç olarak çalışmamızda en sık zehirlenme etken yakıcı-korozif maddeler ve bunu ikinci sırada ilaçlar takip etmektedir. Emniyetli kapaklar, temizlik maddelerinin çocukların ulaşamayacağı yükseklikte yada kilitli dolaplarda tutulması ve eğitim çocukluk çağı akut zehirlenmelerini önemli ölçüde azaltabilir. Bununla birlikte zehirlenme olguları ile ilgili kesin epidemiyolojik verilerin tespit edilebilmesi için çok merkezli çalışmalara gerek olduğu kanaatindeyiz.

Anahtar Kelimeler: çocukluk çağı zehirlenmeler acil

P-19
BUPROPİON ENTOKSİKASYONUNDA LİPİD EMULSİYONU VE PLAZMAFEREZ UYGULAMASI

Aytaç GÖKTUĞ[1], Nilgün ERKEK[2]
[1]Pediatri, Dr. Sami Ulus KD Çocuk Sağlığı ve Hastalıkları Eğitim ve Araştırma Hastanesi, Ankara
[2]Çocuk Yoğun Bakım Ünitesi, Dr. Sami Ulus KD Çocuk Sağlığı ve Hastalıkları Eğitim ve Araştırma Hastanesi, Ankara

Buprapion (WelbutrinR) depresyon ve sigara bağımlılığı tedavisinde kullanılan monosiklik bir anti depresandır. Presinaptik aralıkta dopamin ve noradrenalin geri alımını inhibe ederek etki gösterir. Literatürde çocuklarda düşük dozda bupropion alımı ile az sayıda zehirlenme olgusu bildirilmiştir. On bir yaşında Down sendromu tanısıyla izlenen takipsiz hipotiroidik hasta kazara 3 gram (10 tb, 110mg/kg) buprapion (WelbutrinR) alımından 5 saat sonra nöbet geçirerek hastanemize getirildi. Yatışında tekrarlayan jeneralize tonik klonik nöbetleri, sıvı ve inotrop tedaviye yanıtsız hipotansiyonu, EKG de ST depresyonu ve uzamış QTC bulgusu vardı. 1gr/kg dozunda lipid emulsiyonu 2 saatlte intravenöz infüze edilip hemen arkasından plazma değişimi yapıldı. Dramatik yanıt veren hasta yatışının 5. günü taburcu edildi.

Anahtar Kelimeler: : Bupropion entoksikasyonu Intravenöz lipid Plazma değişimi

P-20
SARSILMIŞ BEBEK SENDROMU: İKİ OLGU

Özkan KAYA[1], Neslihan GÜRCAN KAYA[1], Nilgün ERKEK[2]
[1]Pediatri, Dr. Sami Ulus KD Çocuk Sağlığı ve Hastalıkları Eğitim ve Araştırma Hastanesi, Ankara
[2]Çocuk Yoğun Bakım Ünitesi, Dr. Sami Ulus KD Çocuk Sağlığı ve Hastalıkları Eğitim ve Araştırma Hastanesi, Ankara

Sarsılmış bebek sendromu fiziksel istismarın en ağır görülen formlarından biridir. 15 ayın altında sıktır ve özellikle 6 ayın altındaki çocuklarda ölümcül olabilmektedir. Biri dört buçuk aylık kız, diğeri iki buçuk aylık erkek iki bebek, iki hafta ara ile acil servimize solunumu durduğu için getirildi. Erkek olgunun 18 aylık kardeşi tarafından beşikten düşürüldüğü, bu nedenle 5 gün önce başka bir merkezde sol femur kırığına alçı uygulandığı söyleniyordu. Bilinci kapalı ve anemik olan bebeğin bilgisayarlı beyin tomografisinde kafa kemiklerinde çoklu kırıklar ve yaygın subaraknoid ve parankim içi kanamalar tespit edildi. Kız olgunun başvurudan saatler önce başlamış tekrarlayan nöbetlerinin olduğu öğrenildi. Periorbital ekimozu ve gergin fontaneli olan bilinci kapalı bebeğin bilgisayarlı beyin tomografisinde kafa kemiklerinde çoklu kırıklar, akut ve kronik subdural ve parankim içi kanamalar tespit edildi. Her iki bebeğin de göz dibi değerlendirmesinde yaygın, çok sayıda retinal hemorajileri vardı. Kanama profilleri normal bulundu. Her iki bebeğin de anne babası evli değildi ve madde bağımlılığı öyküsü mevcuttu. Çocuk yoğun bakım ünitesinde ventilatör desteği ile izlenen olgulardan erkek olan adli ve sosyal hizmet kurumu izlemi sürerken aileye verilerek taburcu edildi. Kız olgu halen çocuk yoğun bakım ünitesinde izlenmektedir. Öykü ve başvuru bulgularının çoğu zaman üstü örtülü olması nedeniyle akla gelmezse tanı alamayan, tekrarlama, sekel ve ölüm riski yüksek olan sarsılmış bebek sendromu sanıldığından sık olabilir.

Anahtar Kelimeler: Sarsılmış Bebek Sendromu Çocuk istismarı İntrakraniyal Kanama

P-21
RATLARDA AKUT KARBONTETRAKLORÜR HEPATOTOKSİSİTESİNDE N-ASETİLSİSTEİNİN ROLÜ

Sabiha SAHİN[1], Ozkan ALATAS[1]
[1]Çocuk Acil, Eskisehir OsmangaziUniversitesi, Eskisehir
[2]Biyokimya, Eskisehir OsmangaziUniversitesi, Eskisehir

AMAÇ: Bu çalışmada CCl4 verilerek akut karaciğer hasarı oluşturulan sıçanlarda N-asetilsistein (NAC)in koruyucu etki mekanizmasının değerlendirilmesi amaçlanmıştır.

YÖNTEM: Deneysel olarak yapılan bu çalışmada 24 Spraque-Dawley cinsi albino sıçan, Kontrol , CCl4, CCl4+NAC grupları şeklinde eşit sayıda olmak üzere 3 gruba ayrıldı .Kontrol grubuna 4ml/kg zeytinyağı i.p.(intraperitoneal) olarak verilirken diğer iki gruba 4ml/kg CCL4 (1:1 yağda eritilerek) i.p.olarak verildi. 3 ve 6 saat sonra 150mcg/kg NAC, CCl4+NAC grubuna i.p.olarak verildi.CCl4 verilmesinden 24 saat sonra bitün sıçanlar genel anestezi altında dekapite edildi. Biyokimyasal değerlendirme serum AST, ALT, MDA, doku MDA,MPO ve NO düzeylerine bakılarak yapıldı.

SONUÇLAR: CCl4 verilen grupta serum AST, ALT,MDA ve doku MDA, MPO değerlerinin hepsinin yüksek olmasına karşın NAC verilen grupta istatiksel olarak anlamlı azalma gözlenildi(p=0.002)

TARTIŞMA: Çalışmamız deneysel olarak oluşturulan akut karaciğer hasarında NAC in oksidatif stress önleyici etkinliğini desteklemektedir.

Anahtar Kelimeler: Akut Karaciğer hasarı N-asetilsistein rat CCl4

P-22
AKUT KARACİĞER HASARINDA GHRELİNİN BİYOKİMYASAL ETKİLERİ

Sabiha ŞAHİN[1], Özkan ALATAŞ[2]
[1]Çocuk Acil, Eskisehir Osmangazi Üniversitesi, Eskişehir
[2]Biyokimya AD, Osmangazi Üniversitesi, Eskişehir

AMAÇ: Ghrelin vücudun birçok dokusu üzerinde koruyucu etkileri olan bir peptidtir. Antioksidan ve antiinflamatuar etkileri vardır.Ghrelinin antioksidan özellikleri üzerine son zamanlarda çeşitli çalışmalar bildirilmiştir.Biz de bu nedenle, sıçanlarda karbon tetraklorür ile oluşturulan akut karaciğer hasarında ghrelinin muhtemel antioksidan etkilerini araştırmak için bu çalışmayı düzenledik.

YÖNTEM: Deneysel olarak yapılan bu çalışmada 24 Spraque- Dawley cinsi albino sıçan, Kontrol, CCl4, CCl4+Ghrelin şeklinde eşit sayıda olmak üzere 3 gruba ayrıldı. Kontrol grubuna 4ml/kg zeytinyağı i.p.(intraperitoneal) olarak verilirken diğer iki gruba 4ml/kg CCL4 (1:1 yağda eritilerek) i.p.olarak verildi. Üçüncü ve altıncı saatlerde 80mcg/kg ghrelin,CCl4+Ghrelin grubuna i.p.olarak verildi.CCl4 verilmesinden 24 saat sonra bütün sıçanlar genel anestezi altında dekapite edildi.Biyokimyasal değerlendirme serum AST,ALT,MDA, doku MDA,MPO ve NO düzeylerine bakılarak yapıldı.

SONUÇLAR: CCl4 verilen grupta serum AST, ALT, MDA ve doku MDA, MPO değerlerinin hepsi yüksekti. CCl4+Ghrelin grubunda serum MDA ve doku MDA, MPO düzeylerinde anlamlı derecede azalma saptanıldı($p=0.0038$). Tartışma: Akut karaciğer hasarı çeşitli faktörler sonucu olabilir ve akut karaciğer hasarı gelişen hastalar için etkili tedaviler yoktur .Bizim çalışmamız ghrelinin oksidatif stresi ve inflamasyonu azaltarak akut karaciğer hasarında koruyucu etkinlik gösterdiğini desteklemektedir.

Anahtar Kelimeler: ghrelin akut karaciğer hasarı rat karbontetraklorür

P-23
KİSTİK HİGROMA: BİR VAKA SUNUMU

Ceren GÜNBEY[1], Özlem TEKŞAM[1], G. Burça AYDIN[1], Bilgehan YALÇIN[1]
[1]Çocuk Sağlığı ve Hastalıkları Anabilim Dalı, Hacettepe Üniversitesi Tıp Fakültesi, Ankara

Kistik higroma, lenfatik sistemin obstrüksiyonu veya yetersiz gelişimi sonrasında oluştuğu düşünülen konjenital bir malformasyondur. Bu yazıda ani başlayan boyunda ağrı ve şişlik şikayeti ile hastanemiz çocuk acil polikliniğine başvuran bir hasta sunulmuştur. Daha önce hiçbir şikayeti olmayan 2 yaş 11 aylık kız hasta, ani başlayan omuz ağrısı ve klavikula üzerinde şişlik nedeni ile dış merkezde bir çocuk hastanesinde değerlendirilmiş, hastaya lenfadenit olabileceği söylenerek oral antibiyotik tedavisi başlanmıştır. Ancak hasta, şişliğin boyutlarında ani artış ve ağrı olması nedeniyle hastanemiz çocuk acil polikliniğine başvurdu. Fizik muayenesinde, sağ supraklavikuler bölgeden ön boyun ve supraskapular bölgeye uzanım gösteren üzeri ekimotik, ağrı nedeniyle kol hareketlerini kısıtlayan 2.5x3x4 cm boyutlarında kitle ve sol postaurikuler bölgede 1x1,5 cm boyutunda lenfadenopati saptandı. Çekilen boyun ultrasonografisinde; sağ omuzda trapezoid kasın altında 5x3 cm boyutlarında neoplastik karakterde nekroz ve kanama alanları içeren kitle tesbit edildi. Hastanın bulguları kistik higroma ile uyumlu olduğundan, ultrasonografi eşliğinde kitleye bleomisin enjekte edildi. 15 gün sonraki kontrolünde kitlenin boyutlarında ve ağrısında azalma olduğu görüldü. Çocuk acile boyunda kitle ile başvuran hastalarda öncelikle enfeksiyöz/inflamatuvar, travmatik, neoplastik, konjenital sebepler düşünülmeli; konjenital boyun kitlelerinin enfeksiyöz-travmatik süreçler sonrasında semptomatik hale gelebileceği unutulmamalıdır.

Anahtar Kelimeler: BOYUN KİTLE AKUT KİSTİK HİGROMA

P-24
İKİ KIZ KARDEŞTE CIVA İNTOKSİKASYONU

Ekrem GÜLER[1], Esra BEBEK[2], Mustafa Haki SUCAKLI[3], Yalçın GÖKSÜGÜR[2], Mehmet DAVUTOĞLU[4], Mesut GARİPARDIÇ[5]

[1]Çocuk Acil, Kahramanmaraş Sütçüimam Üniversitesi, Kahramanmaraş
[2]Pediatri, Kahramanmaraş Sütçüimam Üniversitesi, Kahramanmaraş
[3]Aile Hekimliği, Kahramanmaraş Sütçüimam Üniversitesi, Kahramanmaraş
[4]Çocuk Yoğun Bakım, Kahramanmaraş Sütçüimam Üniversitesi, Kahramanmaraş
[5]Çocuk Hematoloji, Kahramanmaraş Sütçüimam Üniversitesi, Kahramanmaraş

Civa ve bileşikleri oldukça toksik maddelerdir. Burada da cilt döküntüsü, halsizlik ve uyku bozukluğu nedeniyle cildiye polikliniğinde akut ürtiker tanısı alan civa intoksikasyonlu iki kız kardeş sunulmuştur. Biri 14 yaşında, diğeri 8 yaşında aynı evde yaşayan iki kız kardeş yaklaşık bir aydır önce halsizlik, vücutlarında kızarıklık ve ellerinde kaşıntı ve soyulma şikayetleri ile dış merkeze başvurmuşlar. Hastalara ellerde soyulma ve vücutlarında döküntü nedeniyle ürtiker tedavisi uygulanmış. Ancak şikayetleri düzelmeyen halsizliği, vücuttaki kızarıklığı devam eden hastaların bu şikayetlerine kas ağrıları da eklenmiş. Hastalar bu şikayetlerle hastanemize yönlendirildi. Hastaların fizik muayene ve laboratuar muayenelerinde herhangi bir özellik yoktu ve cilt döküntüleride kaybolmuştu. Her iki kız kardeşte ve annede de aynı dönmede benzer şikayetlerin ortaya çıkması nedeniyle intoksikasyon olabileceği düşünülerek hikaye derinleştirildiğinde, bir ay önce okullarının laboratuarından cıva aldıkları ve eve getirip oynadıkları öğrenildi. Hastalardan Hıfzıssıhha Merkezi Başkanlığı Zehir Araştırmaları Müdürlüğü laboratuarında kan ve idrar cıva seviyeleri çalıştırıldı. Her iki kardeşteki kan cıva seviyeleri sırasıyla 82 ve 119 mikrogram/L (referans değerleri: 0.6-59 mikrogram/L) , idrarda ise sırasıyla 247 ve 280 mikrogram/L (referans değerleri: 0.1-20 mikrogram/L) olması nedeniyle civa zehirlenmesi tanısı konuldu. Hastalara DMPS (2,3-dimerkaptopropanol-sulfonik asit) (Dimaval®) tedavisi başlanarak takibe alındı. Ülkemizde cıvalı termometre üretiminin yasaklanmış olması sevindirici bir gelişmedir ancak, cıva intoksikasyonu okulların civa ile ilgili müfredat haftalarında yaygın şekilde görülmektedir ve bir halk sağlığı sorununu oluşturmaktadır. Cıva intoksikasyonuna neden olan okulların resmi bir yazı ile uyarılması veya cıva ile ilgili deneylerin kaldırılmasının yeniden değerlendirilmesi zehirlenme vakalarını azaltabilir.

Anahtar Kelimeler: Civa intoksikasyon

P-25
ÇOCUK ACİL SERVİSİNE İNTİHAR GİRİŞİMİ İLE BAŞVURAN OLGULARIN DEĞERLENDİRİLMESİ

Zahide YALAKİ[1], İlyas ÇAKIR[2], M.Ayşin TAŞAR[1], Neşe YALÇIN[1], Yıldız DALLAR BİLGE[1],
[1]Çocuk Sağlığı ve Hastalıkları, Ankara Eğitim ve Araştırma Hastanesi, Ankara
[2]Ankara Eğitim ve Araştırma Hastanesi, Ankara Eğitim ve Araştırma Hastanesi, Ankara

Gelişmiş ve gelişmekte olan ülkelerde özellikle adolesan yaş grubu çocuklarda intihar girişimleri önemli sosyal-medikal problemdir. Son yıllarda intihar girişiminde bulunan adolesan yaş grubu çocukların sayıları giderek artmaktadır.

GEREÇ-YÖNTEM: Nisan 2010- Mart 2011 tarihleri arasında Ankara Eğitim ve Araştırma Hastanesi Çocuk Acil servisine intihar girişimi ile başvuran 141 hasta değerlendirilmiştir.

BULGULAR: Olguların 115 (% 81,6)'i kız, 26 (% 18,4)'ı erkekti; % 41,1'i 13-15 yaş, % 51, 8'i ≥16 yaş idi. Olguların % 44'ü ailenin birinci çocuğuydu, % 24,8'i okula gitmiyordu; % 26,2'sinin okul başarısı kötü olarak belirtilmiştir. İntihar şekillerine bakıldığında olguların % 94,3'ü ilaç alarak, % 5,6'ı kesici-delici aletle yaralanma ve ilaç içerek intihar girişiminde bulunmuştu. İntihar amacıyla içilen ilaç gruplarının sırasıyla analjezik-antiinflamatuarlar, merkezi sinir sistemine etkili ilaçlar, antibiyotikler ve diğer ilaç grupları olduğu görülmüştür. Hastaneye başvuran olguların % 31,2'i GİS (bulantı-kusma, karın ağrısı) şikayetler, % 31,2'i MSS şikayetleri (baş ağrısı, baş dönmesi, uykuya eğilim, bilinç kapalılığı) ile başvurmuştu. Olguların % 15,6'sının daha önce de intihar girişiminde bulundukları ve % 27'inin daha önceden psikiyatrik tanısı olduğu öğrenildi. İntihar girişim nedenlerine bakıldığında aile problemi ilk sırada yer almaktaydı. Hastaların hepsi yatırılarak tedavi edildi ve hiçbirinde intihar girişimi sırasında ya da sonrasında ölüm gelişmedi.

SONUÇ: İntihar girişimi ülkemizde tüm dünyada olduğu gibi halen önemli bir sorundur. Son yıllarda intihar girişimlerinde bulunan çocukların yaşlarının küçüldüğü gözlenmiştir. İntihar girişimini önlemede çocuk, aile ve çevrenin bütüncül olarak değerlendirilmesi gerektiğinin önemi vurgulanmak istenmiştir.

Anahtar Kelimeler: adolesan intihar girişimi aile

P-26
CERRAHİ GİRİŞİM GEREKTİREN KARDİYAK HAVALI TÜFEK YARALANMASI

Utku KARAARSLAN[1], Osman Nejat SARIOSMANOĞLU[2], Rana İŞGÜDER[1], Hasan AĞIN[3], Nurettin ÜNAL[4]
[1]Çocuk Sağlığı ve Hastalıkları, Dr. Behçet Uz Çocuk Hastanesi, Izmir
[2]Çocuk Kalp ve Damar Cerrahisi, Dr. Behçet Uz Çocuk Hastanesi, Izmir
[3]Çocuk Yoğun Bakım, Dr. Behçet Uz Çocuk Hastanesi, Izmir
[4]Çocuk Kardiyoloji, Dr. Behçet Uz Çocuk Hastanesi, Izmir

Cerrahi Girişim Gerektiren Kardiyak Havalı Tüfek Yaralanması Havalı tüfek ve tabancalar, mermileri sıkıştırılmış hava ya da başka bir gaz kaynağının kuvveti ile atan silahlardır. İlk kez 16. Yüzyılda geliştirilmiş olmalarına rağmen teknolojik ilerlemeler sonunda namlu çıkış hızları geleneksel ateşli silahlar kadar seviyesine kadar yükselmiştir. Günümüzde avcılık, eğlence ve yarışma amacıyla kullanılmaktadırlar.Toplum içinde havalı silahların nispeten zararsız olduğu düşünülse de hem düşük hem de yüksek namlu çıkış hızına sahip havalı silahlar özellikle çocuklarda ciddi yaralanma hatta ölümlere neden olabilmektedir. Kazara havalı tüfek ile vurulan ve kardiyak yaralanması olan 8 yaşında kız olgu sunulmuştur. Olgu Sunumu Öncesinde sağlıklı olan 8 yaşında kız olgu deniz yüzeyine bırakılmış olan balonlara ateş edilmesi sırasında kazara vurulmuş olarak hastanemiz acil servisine başvurdu. 4,5 mm kalibrelik merminin yaklaşık 5 metre mesafeden vücuda girdiği belirtildi. Bilinci açık, hemodinamik olarak stabil olan olgunun yara giriş deliği etrafında ağrı şikayeti mevcuttu. Sağ üçüncü interkostal aralıkta ön aksiller çizgi hattında 5 mm çapında giriş yarası saptandı ancak çıkış yarası izlenmedi. Sağ akciğer alt zonda azalmış solunum sesleri dışında sistem bakıları olağandı. Çekilen direk grafilerde ön mediastende sternum altında havalı tüfek mermisi izlendi. Ekokardiografisi normal ve laboratuvar bulguları normal olan olgunun konservatif yöntemlerle tedavisi planlandı. Ancak izlemi sırasında ventriküler erken vuruları gelişen olguda anterior mediastendeki merminin çıkartılması için cerrahi girişim uygulandı. Operasyonda sağ akciğer orta ve alt loblardaki defektler onarıldı. Operasyon esnasında merminin sağ ventrikül perikardına saplanmış olduğu görüldü. Eksploratris perikardiyotomi ile yapılan incelemede myokardda minimal düzeyde zedelenme izlendi ancak perikardiyal effüzyon saptanmadı. İzleminde sorun yaşanmayan olgu post operatif 5. günde taburcu edildi. Çocuklarda havalı silah yaralanmalarına yaklaşımda dikkatli fizik bakı ve klinik yaklaşım gerekmektedir. Hayatı tehdit edici organ yaralanmalarında cerrahi müdahale önerilirken, cerrahi risklerinde göz önünde bulundurularak değerlendirilme yapılması gerekmektedir.

Anahtar Kelimeler: Havalı Tüfek Çocuk Kardiyak

P-27
ACİL SERVİSE BAŞVURAN BİR HASTA: AİLEVİ GLUKOKORTİKOİD EKSİKLİĞİ

Atilla ERSEN[1], Zerrin ÖNAL[2], Hasan ÖNAL[3], Erdal ADAL[4]
[1]Pediyatri, Kasımpaşa Asker Hastanesi, İstanbul
[2]Pediyatrik Gastroenteroloji, Kanuni Sultan Süleyman Eğitim ve Araştırma Hastanesi, İstanbul
[3]Pediyatrik Beslenme ve Metabolizma, Kanuni Sultan Süleyman Eğitim ve Araştırma Hastanesi, İstanbul
[4]Pediyatrik Endokrinoloji, Kanuni Sultan Süleyman Eğitim ve Araştırma Hastanesi, İstanbul

Son üç yıldır hiperaktivite ve yaygın gelişimsel bozukluk nedeni ile takip edilen 5 yaşındaki erkek hasta bir haftadır devam eden kusma ve ishal yakınması ile acil servise başvurdu. Fizik muayenesinde göz küreleri çökük, turgor-tonus azalmış, ağız çevresinde siyanoz-pigmentasyon benzeri bir görünüm saptandı. Laboratuar incelemesinde serum üre: 40 mg/dl, sodyum: 112 mEq/L, potasyum: 5.7 mEq/L, ürik asit: 3.5 mg/dl, idrar dansitesi 1015 olarak tespit edildi. Ağız çevresindeki siyanotik görünümden dolayı ekokardiyografi yapıldı; normal bulundu. Sıvı tedavisine rağmen hiponatremisi düzeltilemeyen hasta servise alındı. Üre yüksekliği nedeni ile uygunsuz ADH sendromu tanısından uzaklaşıldı. Hasta hiponatremik olmasına rağmen idrar sodyum düzeyi 180 mEq/l olarak ölçüldü. Ağız çevresindeki pigmentasyon göz önüne alınarak adrenal fonksiyonun değerlendirilmesine karar verildi. Serum ACTH: >2000 pg/ml (N:7.2-63.3), kortizol: 5.3 µg/dl (N: 5-25), 17-hidroksi-progesteron: 0.1 pg/ml (N < 0.5 pg/ml), renin: 440 ng/ml (N:3-16), aldosteron: 103 pg/ml (N: 12-125) olarak saptandı; kısmen kompanse adrenal yetersizlik tanısı konuldu. Ailenin diğer 3 çocuğu da tarandı ve 1,5 yaşındaki erkek kardeşinde benzer tablo tespit edildi. Cinsiyet belirsizliği olmaması ile konjenital adrenal hiperplaziden, alakrimi ve akalazya olmaması ile Algrov sendromundan, başlangıç yaşı ve nörolojik tablosu ile adrenolokodistrofiden ayrılarak ailevi glukokortikoid eksikliği tanısı konuldu. Her iki kardeşe hidrokortizon (10 mg/m2) tedavisi başlandı ve serum sodyum seviyelerinin normal düzeylere geldiği görüldü. Ailevi glukokortikoid eksikliği, otozomal resesif bir hastalıktır. Böbrek üstü bezinin patolojik incelmesinde zona glomeruloza normal, zona retikularis ve zona fasikulata ise atrofiktir. Aldosteron sentezi etkilenmez fakat kortizol sentezi azalmıştır. Semptomlar doğumdan 9 yaşına kadar ortaya çıkabilir fakat ortalama tanı yaşı 5 olarak bildirilmiştir. Olgular bazen tanı alamayabilmektedir. Mineralokortikoid aktivite normal olduğu için kan basıncı ve hemodinamik durum etkilenmez. Deri, areola, genitalya ve mukozada pigmentasyon, letarji, mental retardasyon, kas güçsüzlüğü, hipoglisemi önemli bulgulardır. Acil servislerde yaygın gelişimsel bozukluk, dirençli hiponatremi ve ağız çevresinde hiper-pigmentasyon olan vakalarda akla gelmesi gereken nadir bir hastalık sunulmuştur.

Anahtar Kelimeler: Dirençli hiponatremi perioral pigmentasyon Ailevi glukokortikoid eksikliği

P-28
ÜST GASTROİNTESTİNAL SİSTEM KANAMASI BULGULARI İLE BAŞVURAN ÇOCUKLARDA GASTROSKOPİ VE BİYOPSİ BULGULARI

Ömer Faruk BESER[1], Emre CELİK[2], Tufan KUTLU[1], Tülay ERKAN[1], Fügen CULLU COKUGRAS[1],
[1]Çocuk Gastroenteroloji, Hepatoloji ve Beslenme, İ.Ü.Cerrahpaşa Tıp Fakültesi, İstanbul
[2]Çocuk Sağlığı ve Hastalıkları, İ.Ü.Cerrahpaşa Tıp Fakültesi, İstanbul

GİRİŞ: Üst gastrointestinal sistem (GİS) kanaması, farenksden treitz ligamanına kadar olan GİS'in herhangi bir yerinden olabilir.Etyoloji çocuğun yaşına göre değişebilmektedir(tablo 1). Hematemaz veya melenanın doğrudan görülmesiyle tanı koyulur. Gastroskopi üst GİS kanamalarının tesbiti için en değerli ve ilk yapılması gereken inceleme olup ilk 24 saat içinde yapılmasının avantajları vardır.

AMAÇ: Çocuklarda üst GİS kanamalarının etyolojisini belirlemek amacı ile son bir yıl içerisinde acil servise üst GİS kanaması belirtileriyle getirilen çocukların gastroskopi ve biyopsi bulgularını inceledik.

GEREÇ VE YÖNTEMLER: İstanbul Üniversitesi Cerrahpaşa Tıp Fakültesi Çocuk Acil birimine son bir yılda üst GİS kanama belirtileri ile getirilen 48 çocuğun hem gastroskopi hem de biyopsi materyallerinin histopatolojik inceleme bulgularını tetkik ettik.

BULGULAR: Olguların % 60'ı kız olup 18'i yenidoğan döneminde ve bunların 12'sinin yutulmuş anne kanı olduğu apt testi ile tesbit edildi. 6 yenidoğana gastroskopi yapılıp 4'ünde patoloji saptanmazken 2'sinde vasküler malformasyonlar tesbit edildi. 8olgu süt çocukluğu döneminde olup 2'sinde özofagusta Mallory Weiss yırtığı görüldü, biyopsilerinde orta-ağır derecede özofajit bulguları vardı. Süt çocukluğu dönemindeki 6 olguda hem antrumda makroskopik olarak gastrit tesbit edildi hemde alınan biyopsiler gasrit ile uyumlu idi, tamamında H.pylori (+) saptandı. Bir yaş üzeri 22olgunun 4'ünde bulbusta ülser saptanırken tamamında hem antral gastritin eşlik ettiği görüldü hemde H.pylori(+) idi.Kalan 18olgunun 6'sında özofagusta varis görüldü.Bu hastaların 3'ü kronik karaciğer hastalığı nedeniyle diğer 3'ü de ekstrahepatik portal hipertansiyon nedeniyle izlenen hastalardı. Hem gastroskopi hemde histopatoloji bulgularında ek patoloji saptanmadı.12olgunun 3'ünde özofagusta Mallory Weiss yırtığı saptanırken özofagus biyopsileri orta-ağır özofajit ile uyumlu idi.9 olgu ise makroskopik olarak antrumda gastrit saptanıp biyopsileri kronik aktif gastrit ile uyumlu olup tamamında H.pylori (+) idi(tablo 2).

SONUÇ: Üst GİS kanama çocuklarda hayatı tehdit edici bir durum olsada her üst GİS kanama için bu geçerli değildir.Kanamanın ciddiyetini belirmek için yerinin, etyolojisinin belirlenmesi çok önemlidir.Bu maksatla ayrıntılı anamnez alınması ve tam bir fizik muayenenin önemi çok fazladır. Endoskopinin de etyoloji tesbitindeki önemi tartışılmazdır.

Anahtar Kelimeler: üst gis kanama gastroskopi

P-29
3 AYLIK BİR BEBEĞİN ASPİRİN İLE ZEHİRLENMESİ: BİR ÇOCUK SUİSTİMALİ

Hasan ÖNAL[1], Atilla ERSEN[2], Zerrin ÖNAL[3], Erdal ADAL[4],
[1]Çocuk Beslenme ve Metabolizması Servisi, Kanuni Sultan Süleyman Eğitim ve Araştırma Hastanesi, İstanbul
[2]Çocuk Servisi, Kasımpasa Asker Hastanesi, İstanbul
[3]Çocuk Gastroenteroloji Servisi, Kanuni Sultan Süleyman Eğitim ve Araştırma Hastanesi, İstanbul
[4]Çocuk Endokrinolojisi Servisi, Kanuni Sultan Süleyman Eğitim ve Araştırma Hastanesi, İstanbul

Üç aylık erkek bir hasta nefes almada güçlük yakınması ile acil servisimize başvurdu. Bronşiolit olarak değerlendirildi ve süt çocuğu servisine yatırıldı. Olgunun intrauterin dönemde saptanmış tek böbreği olduğu öğrenildi. Tedavisinin 5. gününde solunum bulguları gerilerken beslenme güçlüğü gelişti. Beslenme için zorlandığında kusmaları oluştu. Hastanın kan gazında pH: 7.50, PCO2: 30 mmHg, HCO3: 15 mEq/L saptandı. Asidozu belirginleşen hasta özel bir yoğun bakıma gönderildi. Yoğun bakımdan 4 gün kaldıktan sonra taburcu olan hasta 1 gün sonra acil servisimize kusma ve beslenme güçlüğü ile getirildi. Hastanın tekrar yatışı yapıldı. Beslenmesi durduruldu. Hastanın anyon açığı 20 olarak hesaplandı. Metabolik hastalık olabileceği düşüncesi ile idrar organik asit analizi yapıldı ve normal bulundu. Serum laktat düzeyi 2 mmol/L idi. Genel durumu düzelen hastanın beslenmeye başlanması ile kusmaları tekrarladı ve asidozu gelişti; hasta tekrar yoğun bakıma gönderildi. Yoğun bakımda 3 gün metabolik asidoz tanısıyla tedavi alan hasta tetkik edilmek üzere metabolizma servisine yatırıldı. Hastanın şimdiye kadar alınmış tüm kan gazları incelendiğinde metabolik asidoza rağmen pH' nın 7.44 'ün üzerinde olmasının hatalı olarak metabolik asidozun kompansasyonu olarak yorumlandığı görüldü. Aslında hastanın kötüleştiği dönemlerde primer solunumsal alkaloz ve artmış anyon açıklı metabolizma asidozu vardı. Buna neden olabilecek sadece iki klinik tablo vardır; 1) Keton yıkım defekti ve 2) Salisilat intoksikasyonu. Hastanın kan salisilat düzeyi >800 mg/L ölçüldü. Detaylı sorgulandığında, annenin eş şiddetinden kaçabilmek için çocuğuna her gün düzenli olarak 250-500 mg aspirin verdiği öğrenildi. Hastaya 5 gün süre alkali forse diürez uygulandı. Sosyal hizmetler söz konusu durumdan haberdar edildi. Anne erişkin psikiyatri olan bir merkeze yatırıldı. Babanın da psikolojik durumu iyi olmadığı için tedavisi tamamlanan çocuk annesine teslim edildi. Çocuk acil servisine başvuran hastaların değerlendirilmesinde çocuk istismarının her zaman göz önünde bulundurulması gerekliliğini vurgulamak amacıyla sunulmuştur.

Anahtar Kelimeler: çocuk istismarı salisilat intoksikasyonu 3 aylık bebek

P-30
NADİR BİR İNTRAKRANİYAL KANAMA NEDENİ: PICA ANEVRİZMASI

İbrahim YILMAZ[1], Başak AKYILDIZ[1], Halil DÖNMEZ[2], Ali YIKILMAZ[2], Mehmet CANPOLAT[3], İlknur ÇELİK[1], Serkan TÜRKUÇAR[1],
[1]Çocuk Yoğun Bakım Ünitesi, Erciyes Üniversitesi Tıp Fakültesi, Kayseri
[2]Radyoloji Bilimdalı, Erciyes Üniversitesi Tıp Fakültesi, Kayseri
[3]Çocuk Nöroloji Bilim Dalı, Erciyes Üniversitesi Tıp Fakültesi, Kayseri

Çocukluk çağında serebrovasküler olaylara bağlı intrakraniyal kanama erişkinler kadar sık değildir. Bu grup içersinde yer alan nontravmatik izole intraventriküler kanama olgularında anevrizmalar sık rastlanmaması ve zor tanı alması nedeniyle önemli yer tutar. 6 yaşında kız hasta ani gelişen baş ağrısı, kusma, şuur kaybı ve konvülziyon nedeni ile acil servise getirildi. Cranial BT incelemesinde 4. ventrikül ve 3. ventrikül inferiorunda hemoraji ile uyumlu dens görünüm ve posterior fosssada foramen magnum kollabe olarak(tonsiller herniasyon?) saptandı. KIBAS bulguları olan hasta entübe edilerek mekanik ventilatöre bağlandı. Geçici hiperventilasyon ve hipertonik serum sale infüzyonu uygulandı. Hastanın BT anjiosunda solda vertebral arter PICA düzeyinde anevrizmatik dilatasyon saptandı. Girişimsel radyoloji tarafından hastaya endovasküler yolla coil embolizasyonu uygulandı. Postoperatif dönemde hidrosefali gelişen hastaya ventrikülperitoneal şant uygulanarak yatışının 23. gününde taburcu edildi. Sonuç olarak yenidoğan dönemi dışında intraventriküler kanama saptanan olgularda çocukluk döneminde nadir görülmesine rağmen PICA anevrizması düşünülmelidir.

Anahtar Kelimeler: anevrizma çocuk intraventriküler kanama

P-31
GUİLLAİN BARRE SENDROMUNU TAKLİT EDEN ELEMENTER CİVA ZEHİRLENMESİ OLGUSU

Başak AKYILDIZ[1], İbrahim YILMAZ[1], Ayşenur PAÇ KISARSLAN[2], Mehmet CANPOLAT[3]
[1]Çocuk Yoğun Bakım Ünitesi, Erciyes Üniversitesi Tıp Fakültesi, Kayseri
[2]Çocuk Kliniği, Kayseri Eğitim ve Araştırma Çocuk Kliniği, Kayseri
[3]Çocuk Nöroloji, Erciyes Üniversitesi Tıp Fakültesi, Kayseri

Civa toksisitesi, tüm dünyada büyüyen bir sağlık problemidir. Civa zehirlenmesinin tipi ve ciddiyeti, farklı farmakokinetik özellikleri nedeniyle civanın formuna ve maruziyet yoluna bağlıdır. Ciddi zehirlenmelerde sinir sistemi, böbrekler, solunum sistemi, kardiyovasküler sistem, sindirim sistemi, böbrekler ve cilt etkilenmektedir. Tanıda şüphe, iyi bir öykü, klinik bulgu ve laboratuvarın değerlendirilmesi esastır. Dört yaşında kız hasta ateş denge kaybı, yürümede bozukluk ve solunum sıkıntısı şikayeti ile başvurmuştu. Guillain Barre Sendromu (GBS) ön tanısı ile İVİG tedavisi almıştı. Solunum sıkıntısı gelişmesi ve mekanik ventilasyon ihtiyacının olması üzerine bölümüze sevkedildi. Hastanın sebat eden yüksek ateşlerinin olması nedeni ile periferik nöropatiye neden olan ağır metal maruziyeti (civa, kurşun vb.) sorgulandı. Hastanın halası tarafından okul laboratuvarından alınan elementer civa ile yaklaşık bir ay süre ile temas ettiği ve diğer aile bireylerinde de benzer şikayetlerin olduğu tespit edildi. Hastanın idrar ve kan örnekleri gönderilerek DMSA şelasyon tedavisi başlandı. Olgu yatışının 17. gününde ekstübe edilerek 21. günde servise devredildi. Sonuç olarak civa ve benzeri ağır metal intoksikasyonlarında GBS'yi taklit eden klinik tabloların da görülebileceği bilinmelidir. Bununla birlikte ebeveynlerin ve öğretmenlerin civanın muhtemel risklerinin farkında olması ve civa içeren aletlerin güvenle saklanması korunmada esastır.

Anahtar Kelimeler: elementer civa zehirlenme çocuk GBS

P-32
SOLUNUM SIKINTISI AYIRICI TANISINDA MEDİASTİNAL TERATOM

Ö AKÇA[1], D DEMİRKOL[2], AH GEDİK[2], S ZİYADE[3], S BAYRAKTAR[2], FB ÇAKIR[4], M KARABÖCÜOĞLU[2],
[1]Çocuk Sağlığı ve Hastalıkları AD, Bezmialem Vakıf Üniversitesi, İstanbul
[2]Çocuk Yoğun Bakım BD, Bezmialem Vakıf Üniversitesi, İstanbul
[3]Göğüs Cerrahisi AD, Bezmialem Vakıf Üniversitesi, İstanbul
[4]Çocuk Hematoloji ve Onkoloji BD, Bezmialem Vakıf Üniversitesi, İstanbul

AMAÇ: Yenidoğan döneminden itibaren aralıklı solunum sıkıntısı yakınmaları olan ancak respiratuvar sinsisyal virus infeksiyonuna bağlı solunum sıkıntısı nedeniyle izlenirken immatür teratom tanısı alan olgunun sunulması amaçlanmıştır.

VAKA: On gündür devam eden hapşırık, burun akıntısı, ateş yakınmaları sonrasında solunum sıkıntısı gelişen 2.5 aylık kız hasta yoğun bakım ünitemize kabul edildi. Fizik muayenede kalp tepe atımı: 208/dk, dakika solunum sayısı: 58/dk, kan basıncı: 80/33 mm/Hg, SpO2:88% idi. Solunumu sıkıntılıydı ve dinlemekle sol hemitoraksta solunum sesleri azalmıştı. Kalp muayenesinde 2/6 sistolik üfürümü duyulmaktaydı. Hastada invazif olmayan ventilasyon başlandı. Akciğer grafisinde kalp gölgesi seçilemiyordu ve mediasten genişti, para kardiyak bölgelerde yaygın infiltrasyon ve yer yer atelektaziler vardı (Şekil 1). Nazofaringeyal sürüntü örneğinde respiratuvar sinsiyal virus antikoru pozitif saptandı. Toraks ultrasonografik incelemede yaklaşık 10 cm büyüklüğünde mediastinal kitle görüntülendi. Toraks bilgisayarlı tomografide üst mediastinal alanda ön mediastenden arka mediastene doğru uzanan ve üst göğüs boşluğunu dolduran içinde yaygın kalsifikasyonlar ve milimetrik yağ alanları izlenen, en geniş yerinde 8x7 mm ebadında ölçülen ve trakeayı sağ doğru deplase eden sol ana bronşu oblitere eden yer kaplayan lezyon görüldü (Şekil 2). Kitle çıkarıldı ve patoloji sonucu Grade II immatür teratom olarak değerlendirildi. Çocuk Yoğun Bakım ünitesinde 3 gün invazif yardımcı ventilasyon, 9 gün invazif olmayan yardımcı ventilasyon uygulanan hasta izleminin 19. gününde taburcu edildi.

TARTIŞMA: Solunum sıkıntısıyla gelen ve respiratuvar sinsiyal virus infeksiyonu kesinleşmiş olan bu olguda akciğer grafisinde yaşına / ayına göre geniş olan mediastinal imajın, mediastinal kitleye bağlı olabileceğine dikkat çekilmek istenmiştir.

Anahtar Kelimeler: solunum sıkıntısı teratom mediastinal kitle

P-33
ÇOCUK ACİL ÜNİTESİNE BAŞVURAN ZEHİRLENME OLGULARININ İNCELENMESİ

Resmiye AYDIN[1], Ayşegül İŞLER[2], Ayşe UÇUR[1], Gülperi AKSOY[1]
[1]Çocuk Acil, Akdeniz Üniversitesi, Antalya
[2]Pediatri, Akdeniz Üniversitesi Sağlık Yüksekokulu, Antalya

GİRİŞ: Ülkemizde çocukluk çağı zehirlenmeleri; trafik kazası, düşme ve yanıklardan sonra sık görülen ve mortaliteye neden olabilen bir kaza çeşididir.

AMAÇ: Bu çalışmada acil servise zehirlenme ile başvuran çocukların ve zehirlenme ile ilişkili faktörlerin incelenmesi amaçlandı.

GEREÇ VE YÖNTEM: Çalışmada örneklem seçimine gidilmeden Ocak 2011-Ocak 2012 tarihleri arasında Akdeniz Üniversitesi Hastanesi Çocuk Acil Ünitesi\'ne zehirlenme ile başvuran, ebeveynlerinin onam verdiği 0-17 yaş arası 202 çocuk çalışmaya alındı. Uygulama öncesi kurumdan gerekli yasal izinler ve ebeveynlerden sözlü onamları alındı. 36 soruluk anket formu ile toplanan veriler, SPSS programında sayı, yüzdelik dağılım ve ki-kare analizleriyle değerlendirildi. Çalışmaya katılan ebeveynlere taburculuk öncesi zehirlenme ile ilgili bilgi verildi. Suicid amaçlı meydana gelen zehirlenmelerde ise çocuk ve ebeveynler, çocuk psikiyatrisine yönlendirildi.

BULGULAR: Çocukların %52'si kız, %48'i erkekti. Zehirlenmelerin % 51,5'i 2-3 yaş, % 17,8'i 3-8 yaş, %10,9'u 0-1 yaş, %19'u 10-17 yaşları arasında gerçekleşti. Zehirlenmelerin %50,5'i ilaç, %18,3'ü koroziv madde, %17,8'i kimyasal madde, %4\'ü karbonmonoksit nedeniyle gerçekleşti. %41'i 18-24 saatleri arasında gerçekleşen zehirlenmelerin, %31'i yaz, %30'u kış aylarında meydana geldi. Zehirlenme sonrası ebeveynlerin %88'i 0-1 saat içinde acile başvurdu. Zehirlenmelerin %87,1'i kaza ile, %13'ü ise suicid amaçlı gerçekleşti. Suicid amaçlı gerçekleşen zehirlenme olgularının %88,4'ü kız ve %11,6'sı erkekti.

SONUÇ: Dikkatsizlik ve ihmal nedeniyle kaza sonucu oluşan zehirlenmelerin önlenmesinde; evlerde kullanılan temizlik maddeleri ve ilaçların güvenli bir yerde ve emniyet kapaklı olacak şekilde saklanması, evde ihtiyaç dışı ilaç bulundurulmaması gibi konularda ailelerin bilgilendirilmeleri etkili olacaktır. Suicid amaçlı gerçekleştirilen zehirlenmelerde ise çocuk ve aileye psikososyal yaklaşım ve destek önemlidir.

Anahtar Kelimeler: Zehirlenme çocuk acil

P-34
EVDEKİ TEHLİKE: DİFENBAHYA

Halise AKÇA[1], Emine POLAT[1], Nilden TUYGUN[1], Neslihan Gürcan KAYA[1], Can Demir KARACAN[1]
[1]Pediatri, Dr. Sami Ulus Kadın Doğum, Çocuk Sağlığı ve Hastalıkları Eğitim ve Araştırma Hastanesi, Ankara

GİRİŞ: Difenbahya kolay yetiştirilmesi ve çabuk büyümesi nedeniyle evlerde sıkça bulunan süs bitkilerindendir. Bitkinin gövde ya da yaprak kısmının çiğnenmesi sonucunda solunum yolunda tam tıkanıklığına kadar gidebilen orofaringeal ödem, oral mukoza ya da dilde ağrı, dilde hipertrofi, bukkal ülserasyon, sekresyonlarda artış ve konuşma zorluğu görülebilir. Burada difenbahya bitkisinin yaprağının çiğnemesi sonucunda dudaklarında şişlik ve kızarıklık yakınmaları ile başvuran bir çocuk olgu sunulmuştur.

OLGU: Daha önce bilinen herhangi bir hastalığı olmayan bir yaş on bir aylık erkek hasta dudaklarında şişlik ve kızarıklık yakınmaları ile hastanemiz çocuk acil servisine getirildi. Hastanın öyküsünden yakınmaların hastaneye getirilmeden 2 saat önce başladığı öğrenildi. Hastanın gelişinde genel durumu iyi, bilinci açık, solunum sayısı 38/dk, kalp tepe atımı 123/dk ve kan basıncı 110/70 mmHg idi. Fizik muayenesinde dudaklarında hafif şişlik ve dilinde hiperemi saptanan hastanın sistem muayeneleri normaldi. Laboratuvar incelemelerinde tam kan sayımı, kan biyokimyası normaldi. Nedeni saptamaya yönelik yapılan detaylı sorgulamada çocuğun bilinen hastalığının olmadığı, ilaç kullanmadığı, alerjen gıda ile temasının olmadığı öğrenildi. Ancak evde bulunan bir süs bitkisinin yaprağını ağzına aldığı, bir parçasını çiğnediği ve yakınmalarının bundan sonra başladığı anlaşıldı. Sorumlu bitki aileden temin edilerek incelendiğinde "Difenbahya" isimli bitki olduğu saptandı. Sıvı ve oksijen desteği verilen hastanın 24 saatlik takibinde vital bulguları stabil seyretti. Yakınma ve fizik muayene bulgularında tam düzelme olan hasta önerilerle taburcu edildi.

SONUÇ: Sonuç olarak çocukluk çağında zehirlenme, acil servise başvuruların önemli bir kısmını oluşturmaktadır. Etkenin bilinmesi, doğru tanıya ulaşmak ve uygun tedaviyi yapmak için hastanın detaylı öyküsünün alınması gerekir. Evlerimizde bulunan süs bitkilerinin zehirlenme açısından risk faktörü olabileceği akılda tutulmalıdır.

Anahtar Kelimeler: çocuk difenbahya zehirlenme

P-35
ÇOCUK ACİL SERVİSİNDE İLERİ YAŞAM DESTEĞİ: BİR EĞİTİM HASTANESİ DENEYİMİ

Murat ANIL[1], Engin KÖSE[2], Kıvanç ÇELİKALKAN[1], Seda KÖSE[1], Ayşe Berna ANIL[3], Önder YAVAŞCAN[2], Mehmet HELVACI[2], Nejat AKSU[2]

[1]Çocuk Acil Servisi, Tepecik Eğitim ve Araştırma Hastanesi, İzmir

[2]Çocuk Klinikleri, Tepecik Eğitim ve Araştırma Hastanesi, İzmir

[3]Çocuk Yoğun Bakım, Tepecik Eğitim ve Araştırma Hastanesi, İzmir

AMAÇ: Çocuk acil servisinde yapılan ileri yaşam desteği uygulamalarını değerlendirmek.

YÖNTEM VE ARAÇLAR: İzmir Tepecik Eğitim ve Araştırma Hastanesi Çocuk Acil Servisi\'nde 2011 yılında yapılan ileri yaşam desteği uygulamaları geriye dönük olarak değerlendirilmiştir. Hastanenin otomasyon sistemi aracılığı ile olguların demografik ve klinik özellikleri saptanmıştır. Sadece temel yaşam desteği uygulananlar veya ileri hava yolu desteği hastane dışında yapılan olgular çalışma dışı bırakılmıştır. Kategorik verilerin analizinde Ki-kare, parametrik özellik göstermeyen sayısal verilerin değerlendirilmesinde ise Mann-Whitney U testleri kullanılmıştır. $p<0,05$ istatistiksel olarak anlamlı kabul edilmiştir.

BULGULAR: Toplam 20 olguya (ortanca yaş: 11 ay; yaş dağılım aralığı: 10 gün - 144 ay; kız / erkek: 11/9) ileri yaşam desteği uygulandı. Olguların 11\'i mesai dışında (%55) ve 15\'i 112 ambulans sistemi ile (%75) acil servise getirildiler. Olgular etiyolojik olarak değerlendirildiğinde 14\'ü travma dışı tıbbi acil (%70) ve 6\'sı travma (%30) olarak değerlendirildi. Olguların 11\'inde (%55) kronik bir hastalık bulunmaktaydı. En sık saptanan kronik hastalık grubu nörolojik hastalıklardı (5 olgu, %25). Beş olguya (%25) intraosseöz girişim ve 1 olguya (%5) kardiyoversiyon yapıldı. Olguların 11\'i (%55) öldü. Ölen ve yaşayan olgular başvuru zamanı, yaş, cinsiyet, etiyoloji ve kronik hastalık varlığı açısından değerlendirildiğinde iki grup arasında istatistiksel olarak anlamlı bir fark saptanmadı ($p>0,05$).

SONUÇ: Çocuk acil servisinde yapılan ileri yaşam desteği uygulaması genellikle 1 yaşından küçüklere veya kronik hastalığı olan çocuklara uygulanmakta olup, olguların yarıdan fazlası kaybedilmektedir.

Anahtar Kelimeler: İleri yaşam desteği Çocuk acil

P-36
ÇOCUKLUK ÇAĞINDA DİSTONİK REAKSİYONUN NADİR NEDENİ: EMOSYONEL DURUM DEĞİŞİKLİĞİ

Halise AKÇA[1], Emine POLAT[1], Nilden TUYGUN[1], Esra ARSLANTAŞ[1], Can Demir KARACAN[1]
[1]Pediatri, Dr. Sami Ulus Kadın Doğum, Çocuk Sağlığı ve Hastalıkları Eğitim ve Araştırma Hastanesi, Ankara

GİRİŞ: Distoni kas kontraksiyonları ve anormal postüre neden olan hareket bozukluğudur. En önemli sebepleri arasında ilaçlar, metabolik hastalıklar ve perinatal asfiksi yer alır. Pratik hayatta görülen distonilerin çoğunluğu antipsikotik ve antiemetik ilaçlara bağlı oluşmaktadır. Burada emosyonel durum değişikliği sonucunda akut distoni gelişen bir çocuk olgu sunulmuştur.

OLGU: On altı yaşında kız hasta boynunu hareket ettirememe yakınmasıyla hastanemiz acil servisine getirildi. Hastanın öyküsünden üç saat önce başlayan ayakkabısını giyerken boynunda kasılma olduğu, sağ kolunu kaldıramadığı ve sağ ayağı üzerine basamadığı öğrenildi. Hastanın gelişinde genel durumu iyi, bilinci açık, vital bulguları stabildi. Fizik muayenesinde başı sola deviye idi, sağ üst ekstremitesini ekstansiyona getirirken boynunda hassasiyet mevcuttu, sağ tarafta motor kuvveti 4/5 oranında ve diğer sistem muayeneleri doğaldı. Laboratuvar incelemelerinde tam kan sayımı ve kan biyokimyası normaldi. Hastaya, akut distonik reaksiyon tanısıyla biperiden hidroklorür (Akineton®) yapıldı. İlaç uygulanmasından yarım saat sonra yakınmalarında belirgin azalma olduğu, üç saat sonra tamamen düzeldiği görüldü. Distoni nedenini saptamaya yönelik yapılan sorgulamada hastanın bir yıl önce benzer şekilde boynunda kasılma olduğu ve nedeninin saptanamadığı öğrenildi. Ayrıca iki gün önce ablasının meme kanseri tanısı aldığı ve bu durumun aile içinde belirgin üzüntü yarattığı öğrenildi. Hastada saptanan distonik reaksiyonun bu emosyonel durum değişikliğinden meydana geldiği anlaşıldı.

SONUÇ: Distoni, tanı aldıktan sonra tedavisi kolay olan bir nörolojik hareket bozukluğudur. Süt çocukluğunun benign paroksismal tortikollisi, çocukluk çağının alternan hemiplejisi ya da travma gibi birçok nedenle dikkatli ayırıcı tanısının yapılması gerekir. Büyük çocuklarda anormal hareket varlığında diğer tüm ayırıcı tanılar dışlandıktan sonra psikojenik distoni tanısı konulabilir. Ancak organik ve psikojenik distoninin ayrımı oldukça zordur. Genelde birbiriyle örtüşen bulguları vardır. Öyküde son zamanlarda stres yaratan etkenler, psikiyatrik belirtiler ve ailede benzer yakınmalara sahip kişilerin olup olmadığının sorgulanması ayırıcı tanıda oldukça önemlidir. Bu olgu nedeniyle, akut distonik reaksiyona psikojenik nedenlerin de yol açabileceği vurgulanmak istendi.

Anahtar Kelimeler: çocuk distoni emosyonel durum

P-37
ADLİ KONVÜLZİYONLAR

Halise AKÇA[1], Emine POLAT[1], Nilden TUYGUN[1], Ayşe Arslaner ÇELİK [1], Can Demir KARACAN[1]
[1]Pediatri, Dr. Sami Ulus Kadın Doğum, Çocuk Sağlığı ve Hastalıkları Eğitim ve Araştırma Hastanesi, Ankara

GİRİŞ: Çocukluk çağında konvülziyonlar acil servise başvuruların önemli bir kısmını oluşturmaktadır. Hastaya yapılacak ilk müdahaleyi takiben etiyolojik nedenin saptanması tedavi ve prognozu belirlemektedir. Burada ilk konvülziyon ile acil servise başvuran ve adli olay olarak değerlendirilen üç çocuk olgu sunulmuştur.

OLGU 1: Yedi aylık erkek hasta konvülziyon yakınmasıyla getirildi. Öyküsünden beş dakika süren, her iki el ve ayakta kasılma şeklinde nöbetinin olduğu öğrenildi. Başvuruda, genel durumu orta, uykuya meyilli, sistem muayeneleri doğaldı. Tam kan sayımı ve kan biyokimyası normaldi. Lomber ponksiyonda BOS hemorajik görünümde olup, mikroskobisinde bol eritrosit mevcuttu. Transfontanel USG'de "subdural kanama?", beyin BT'de sol frontal bölgede subdural ampiyem ve bilateral parietal kemiklerde multiple fraktür hatları saptandı. Çocuğun bir hafta önce bir metre yüksekten düştüğü, daha önce de tekrarlayan minör travmaların olduğu öğrenildi. Hastanın konvülziyonu travmaya bağlandı ve beyin cerrahisine yönlendirildi.

OLGU 2: On altı yaşında kız hasta konvülziyon yakınmasıyla getirildi. Öyküsünden son 24 saat içinde üç kez jeneralize kasılmasının olduğu öğrenildi. Genel durumu orta, uykuya meyilli, sistem muayeneleri doğaldı. Kan şekeri 40 mg/dL olan hastanın takibinde kan şekerleri düşük seyretti. Ayrıntılı sorgulamada hastanın metformin içeren ilaçtan intihar amaçlı toksik dozda aldığı öğrenildi.

OLGU 3: Konvülziyon yakınmasıyla acile başvuran on yedi yaşındaki erkek olguda, on dakika süren jeneralize kasılmalar vardı. Genel durumu iyi, bilinci açık, sistem muayeneleri doğaldı. Tam kan sayımı ve kan biyokimyası normaldi. Organik nedenlerin dışlanması açısından yapılan tetkiklere ilaveten toksikoloji ve madde kullanımına yönelik gönderilen kan ve idrar örneklerinde, kan cannanbinoid düzeyi 297 (Ref: <50) yüksek bulundu. Hasta psikiyatri ve AMATEM bölümüne yönlendirildi.

SONUÇ: Konvülziyonların acil değerlendirmesinde, sık görülen nedenlere ek olarak tanımlanmış ya da tanımlanmamış travmalar, intihar amaçlı ilaç alımı ve toksinler gibi adli ve hayatı tehdit edici durumlar da araştırılmalıdır. Ayrıntılı öykü, doğru tanının konulması yanında tedavinin yönlendirilmesi konusunda da önem taşır.

Anahtar Kelimeler: adli olay çocuk konvülziyon

P-38
ARDAHAN ASKER HASTANESİ ÇOCUK ACİL BAŞVURU PROFİLLERİNİN İNCELENMESİ

Filiz ARSLAN[1], Galip ERDEM[2], Safiye KAYA[3]
[1]Çocuk Sağlığı ve Hastalıkları Hemşireliği, Ardahan Asker Hastanesi, Ardahan
[2]Çocuk Sağlığı ve Hastalıkları, Ardahan Asker Hastanesi, Ardahan
[3]Başhemşire Yardımcısı, Ardahan Asker Hastanesi, Ardahan

AMAÇ: Bir askeri hastaneye başvuran çocuk acil vakaları profilinin analiz edilmesi ve acil servis gereksinimlerinin belirlenmesi amaçlandı.

GEREÇ VE YÖNTEM: Ardahan Asker Hastanesi Acil Servisine ve gündüz acil vakalarının kabul edildiği pediatri polikliniğine başvuran çocukların başvuru profili analiz edildi. Kayıt defterlerinden retrospektif olarak Ocak 2011 ve Aralık 2011 tarihleri arasında toplam 1722 hastanın başvurduğu belirlendi. Ancak kayıtlarında eksiklik olan 250 hasta araştırma kapsamı dışında bırakılarak kayıtları düzgün olan 1472 hastanın profili incelendi. İncelemeler başvuran çocuğun cinsiyeti, yaşı, başvuru nedeni, zamanı ve tarihi, aldığı tanı, yapılan işlem, tedavi ve sevk durumlarına göre analiz edildi.

BULGULAR: Başvuranların % 57,9'u erkek ve 69,1'i 6 yaşından küçüktü. Başvuranların % 20,2'si ise bir yaş altındaydı. En çok başvuru yapılan ay Ocak ayı (%19,5) olarak belirlendi. Ocak ayını sırasıyla diğer aylara göre yüksek bulunan Mart, Mayıs ve Aralık aylarındaki başvuruların izlediği görüldü (sırasıyla % 11,3, % 10,1 ve %10,1). En sık rastlanan başvuru nedeni öksürük ve onu takiben ateş olarak bulundu. Düşme ve çarpmalar nedeniyle başvuru oranı ise % 2,4 oranındaydı. Üst Solunum Yolu Enfeksiyonu en sık konulan tanı olarak karşımıza çıktı (% 32,3). Bunu vakaların % 18,4 ünü oluşturan tonsilit ve tonsilofaranjit tanılarının izlediği belirlendi. Alt Solunum Yolu Hastalıklarının (pnömoni, bronşit ve bronşiolit) oranı ise % 10,9 olarak bulundu. Akut gastroenterit oranı % 7.3, suçiçeği oranı %0,7 ve travma ve kırık lar nedeniyle başvuru oranı ise %0,7 olarak bulundu. Ciltte kesi, böcek sokması, yabancı cisim aspirasyonu, hayvan ısırması ve zehirlenme gibi nedenlerle başvuru oranları ise oldukça düşük bulundu (% 0,5'den az oranda). En sık, tıbbi tedavi (%48,6) ve destek tedavisi (%41,8) uygulandığı belirlendi. Toplam vakaların % 27, 9'unun saat 17'den sonra başvurduğu, yarısından fazlasına tıbbi tedavi amacıyla ilaç verildiği (% 55,3) ve % 2,6'sının sevk edildiği belirlendi.

SONUÇLAR: Acil başvuru profiline göre mevcut pediatrik acil bakım hizmetlerinin yeterli olduğu değerlendi

P-39

2006-2010 DÖNEMİNDE HASTANEMİZ PEDİATRİ YOĞUN BAKIM ÜNİTESİNDE TAKİP EDİLEN HASTALARDA SANTRAL VENÖZ KATATER İLİŞKİLİ ENFEKSİYONLAR İRDELENDİ

Nurseren İŞLER[1], Nihal ÖZDAMAR[1], Nuriye TURGUT[1],
[1]Acil Yb, Dr. Behçet Uz, İzmir

MATERYAL- METOD: Pediatri Yoğun Bakım ünitemizde Enfeksiyon Kontrol Komitesi Enfeksiyon Kontrol Programı kapsamında invazif araç ilişkili hastane enfeksiyonları sürveyansı yapılmakta olup katater enfeksiyonu tanısında CDC(Centers for Disease Control) hastane enfeksiyonu kriterleri kullanılmaktadır. Katater enfeksiyonu gelişen hastalarda katater türü, cinsiyet, yaş, altta yatan hastalık, katater takılış zamanı, katater süresi ve üreyen mikroorganizma paramatreleri arasında istatistiksel değerlendirme yapıldı. Kataterden alınan ve aynı anda periferik damardan alınan kan kültür örnekleri BactAlert otomatize kan kültür cihazında (Biomerieux France) çalışıldı. Mikroorganizma identifikasyonunda Vitek 2 Compact otomatize sistemi (Biomerieux France) kullanıldı.

BULGULAR: 2006-2010 tarihleri arasında hastanemiz Pediatri Yoğun Bakım Ünitesi'nde yatarak izlenen 1783 hastadan 100'üne santral venöz katater takılmıştır. Aynı hastaya tekrar katater uygulaması nedeniyle toplam katater işlem sayısı 120'dir. Uygulamaların 10'u femoral, 5'i jugular, 105'i subklavian kataterdir. Santral venöz katater uygulanan hastaların 43'ü kız, 57'si erkek olup yaşları 1 İle10 yaş arasındaydı. Katater takılı hastaların yoğun bakımda yatış süreleri 0 gün ile 217 gün arasında değişmekteydi. Hastaların %11,7'sinde sepsis, %10'unda kardiyopati, %14,2'sinde nörolojik hastalık %14,2'sinde kas hastalığı, %22,5'inde metabolik hastalık, %17,5'inde solunum sistemi hastalığı mevcuttu. Hastalara katater takılma zamanı 0 ile 79 günler arasında olup , katater kalış süresi en az 0 , en fazla 82 gündü. Katater enfeksiyonunu saptamaya yönelik Mikrobiyoloji laboratuarına gönderilen örneklerin % 12,5'inde üreme oldu. Üreyen etkenlerin % 5,8'i Candida türleri, %3,3'ü metisilin dirençli koagülaz negatif stafilokok, %2,5'i Pseudomonas türleri, %0,8'i Klebsiella türleriydi.

SONUÇLAR: Pediatri Yoğun Bakım Ünitesi'nde yatan hastalara katater takılma zamanının gecikmesinin enfeksiyon oranının arttığı (p=0,03) , katater kalış süresinin uzamasıyla enfeksiyon oranının arttığı(p=0,00) ve katater enfeksiyonunun hastanede kalış süresini attırdığı (p=0,00) saptandı. Hastanın yaşı, altta yatan hastalık ile katater enfeksiyonu arasında ilişki bulunmadı

P-40
BİLİNÇ DEĞİŞİKLİĞİ İLE KLİNİĞE BAŞVURAN GUİLLAİN BARRE SENDROMLU: BİR OLGU SUNUMU

Abdulhamit TÜTEN[1], Güntülü ŞIK[1], Muhammet BULUT[2], Agop ÇITAK[1],
[1]Çocuk Yoğun Bakım, İstanbul Üniversitesi İstanbul İstanbul Tıp Fakültesi, İstanbul
[2]Çocuk Sağlığı ve Hastalıkları, İstanbul Üniversitesi İstanbul İstanbul Tıp Fakültesi, İstanbul

GİRİŞ: Guillain Barre Sendromu (GBS) akut inflamatuar polinöropatidir. Nonspesifik enfeksiyondan birkaç gün veya haftalar sonrasında ortaya çıkar. Asendan, ilerleyici simetrik güçsüzlük ve arefleksi ile karakterizedir. Tanı klinik, laboratuar ve nörofizyolojik bulgularla diğer durumların dışlanması ile konur.

OLGU SUNUMU: Beş yaşında kız hasta bir hafta önce üst solunum yolu enfeksiyon sonrası yürüyememe şikayeti ile acil servise başvurdu. Fizik muayenesinde uykuya eğilim, bilinç değişikliği mevcuttu. Ateş, ense sertliği, kerning ve brudzinski yoktu. Babinski lakayıt idi. Kardiyovasküler ve solunum sistem muayenesinde özellik yoktu. Glob vesikale ve anal sifinkter dilate saptandı. Hastanın bilinç değişikliği olduğu için LP yapıldı. BOS protein:54 mg/dl, glukoz: 93 mg/dl, kan şekeri:138 mg/dl, gram boyamada mikroorganizma görülmedi, kültüründe üreme olmadı. Bakılan hemogram, biyokimya ve akut faz reaktanlarında özellik yoktu. Kranial MR, spinal MR, EEG, EKO' da özellik saptanmadı. Campylobacter jejuni negatif idi. EMG bulguları Guillain Barre Sendromu ile uyumlu bulundu. Hastaya 1gr/kg 2 doz İVİG tedavisi verildi. İmmunglobulin tedavisine rağmen hastanın yutkunmasında bozulma, solunum sıkıntısı olduğu için entübe edilerek yoğun bakıma yatırıldı. Kan basıncı ve EKG monitorizasyonu yapıldı. Otonomik disfonksiyona bağlı kan basıncı yüksek seyrettiği için anihipertansif başlandı. Beş gün plazmaferez yapıldıktan sonra öğürme refleksi ve DTR' ler alınmaya başlandı. On yedinci gününde extübe edildi. Fizik tedavi proğramı başlatıldı. İzlem açısından nöroloji servisine transfer edildi.

TARTIŞMA ve ÇIKARIM: Guillain Barre Sendromu çocukluk çağında akut flask paralizilerin en sık nedenidir. GBS insidansı, toplum kaynaklı çalışmalarda 16 yaşın altında 0.25-1.5/100.000 olarak bulunmuştur. Her iki cins eşit olarak etkilenir. Solunum kaslarının tutulduğu durumlarda hayati önem taşımaktadır. Genellikle bilinç değişikliği, konvulsiyon gibi kortikal fonksiyonlarda etkilenme bulgusu tanımlanmamakla birlikte nadir olarak eşlik ettiği bildirilmiş. Tedavisinde İVİG veya plazma değişimidir. Plazma değişimi pahalı ve uygulaması özel koşullar gerektiren bir yöntemdir.Ayırıcı tanı olarak akut transvers myelit, ensefalit, MS, ADEM düşünülmelidir. Guillain Barre sendromunda bilinç değişikliği nadir görülmesi nedeniyle sunduk.

P-41

TELEVİZYON DÜŞMESİNE BAĞLI KAFA TRAVMASI TANILI ÇOCUKLARDA KLİNİK BULGULAR VE İZLEM

E ARI[1], D DEMİRKOL[2], AH GEDİK[2], H HANIMOĞLU[3], S BAYRAKTAR[2], F ÇALIŞ[3], M KARABÖCÜOĞLU[2],

[1]Çocuk Sağlığı ve Hastalıkları AD, Bezmialem Vakıf Üniversitesi, İstanbul

[2]Çocuk Yoğun Bakım BD, Bezmialem Vakıf Üniversitesi, İstanbul

[3]Nöroşiruriji AD, Bezmialem Vakıf Üniversitesi, İstanbul

AMAÇ: Bu yazıda Kasım 2011-Ocak 2012 tarihleri arasında televizyon düşmesine bağlı kafa travması tanılı ço takip edilen 5 olguda klinik bulguların ve izlemde karşılaşılan sorunların özetlenmesi amaçlanmıştır.

OLGULAR: Medyan yaşı 3.5 yıl olan (15 ay-6 yaş) vakaların 3'ü erkek (%60) ve 2'si kız (%40) idi. Başvuru Glaskow koma skoru medyan 11.2 (8-15) ve PRISM-III skoru medyan 4.4'dü (0-10). Vakalardan 3 tanesi (%60) servisimize dolaşım yetersizliği ile başvurdu. Çekilen kranyal bilgisayarlı tomografide 4 vakada (%80) intrakranyal kanama, 1 hastada (%20) akciğer kontüzyonu tesbit edildi. İki hastada (%40) intrakranyal basınç monitörizasyonu yapıldı ve intrakranyal başınç düzeyleri medyan 6 gün yüksek seyretti. Beş hasta (%100) antiödem tedavi aldı. Üç hastada (%60) mekanik ventilasyon uygulandı; hastalara yardımcı ventilasyon uygulanma süresi medyan 5.2 gün (1-11) idi. Hastaların 4'ünde (%80) inotropik destek verildi. Ortalama yoğun bakım ünitesinde kalış süresi medyan 18 gün (7-32) idi. İzlemde 4 vakada (%80) fasyal paralizi, 2 vakada (%40) menenjit, 2 vakada (%40) diabetus insipitus ve 1 vakada (%20) hidrosefali gelişti. Hidrosefali gelişen vakaya 27. gün ventrikülоperitoneal şant takıldı. Takipte kaybedilen vaka olmadı.

TARTIŞMA: Televizyon düşmesine bağlı kafa travması olguları farklı klinik bulgularla başvurabilmektedir. İzlemde ciddi komplikasyonlar gelişebildiğinden bu hastalar yoğun bakımda takip edilmelidirler

Anahtar Kelimeler: kafa travması kafa içi basınç artışı komplikasyon

P-42
TRAKEOBRONKOMALAZİ TANILI HASTADA NÖRAL AYARLANABİLİR VENTİLASYON YARDIMI (NAVA) İLE VENTİLASYON: OLGU SUNUMU

AH GEDİK[1], M KARABÖCÜOĞLU[1], S BAYRAKTAR[1], D DEMİRKOL[1],
[1]Çocuk Yoğun Bakım BD, BezmialemVakıf Üniversitesi, İstanbul

Nöral ayarlanabilir ventilasyon yardımı (NAVA), diyafragmanın elektriksel aktivitesine bağlı hava yolu basıncı uygulayan yeni mekanik ventilasyon yöntemidir. Çocuklarda yaştan ve ağırlıktan bağımsız olarak kullanılabilmektedir. Küçük tidal hacim ve yüksek solunum hızı nedeniyle çocuklarda hasta ve ventilatör arasındaki uyumsuzluk belirgin hale gelebilmektedir. Literatürde NAVA modunun hasta ve ventilatör arasındaki senkroniyi düzelttiğine dair çalışmalar bulunmaktadır. Trakeobronkomalaziye bağlı kronik akciğer hastalığı ve hipoksik solunum yetersizliği nedeniyle yardımcı ventilasyon gereksinimi olan ve ventilatörden ayrılma zorluğu yaşanan 2 aylık erkek olgumuzda NAVA modu ile ventilasyon uygulandı ve kısa sürede sonuç alındı. Olgumuz literatürde bu endikasyonla NAVA modu kullanılan ilk çocuk hasta özelliğinde olması nedeniyle sunulmak istenmiştir.

Anahtar Kelimeler: NAVA ventilatörden ayırma zorluğu bronkomalazi

P-43

SÜPER REFRAKTER STATUS EPLİEPTİKUSDA TERAPÖTİK PLAZMA DEĞİŞİMİ TEDAVİSİ: OLGU SUNUMU

AH GEDİK[1], D DEMİRKOL[1], B TATLI[2], S BAYRAKTAR[1], M KARABÖCÜOĞLU[1], A YÜKSEL[2]
[1]Çocuk Yoğun Bakım BD, Bezmialem Vakıf Üniversitesi, İstanbul
[2]Çocuk Nöroloji BD, Bezmialem Vakıf Üniversitesi, İstanbul

Refrakter status epileptikus uygun dozda 2 ya da 3 antikonvülzan ilaç tedavisine karşın status epileptikus tablosunun devam etmesidir, bu süre haftalar ve aylar aldığında süper refrakter status epileptikusdan bahsedilir. Status epileptikus tedavisinde antikonvülzan ilaçlar dışında intravenöz immunglobulin, yüksek doz steroid, magnezyum infüzyonu, pridoksin, hipotermi, ketojenik diyet, elektrokonvulziv tedavi ve cerrahi tedavi uygulanmaktadır. Olgumuz beş yaşında erkek hasta, meningoensefalite ikincil status epileptikus nedeniyle çocuk yoğun bakım ünitemize yatırıldı. Süper refrakter status epileptikus gelişen hastamızda ilaç (levotiresetam, sodyum valproat, difenilhidantoin, klobazam, topiramat, fenobarbital, propofol, pentotal) ve ilaç dışı tedavilere (yüksek doz steroid, intravenöz immunglobulin, ketojenik diyet) yanıt alınamadı. Pentotal kesilmesi sırasında konvülziyonları devam etmesi üzerine terapötik plazma değişimi uygulandı. Hastaya günlük olmak üzere toplam beş kez plazma değişimi yapıldı. Nöbetler kontrol altına alındı ve pentotal infüzyonu sonlandırıldı. Hasta çocuk yoğun bakım ünitemizde 67 gün izlendikten sonra taburcu edildi. Minör nörolojik defisiti vardı. Hasta halen izlenmektedir ve nöbeti yoktur. Vakamız, meningoensefalite ikincil süper refrakter status epileptikus nedeniyle çocuk hastada terapötik plazma değişimi başarı ile uygulanan ilk vaka olma özelliğindedir.

Anahtar Kelimeler: status epileptikus plazma değişimi meningoensefalit

P-44
FAMİLYAL HEMİPLEJİK MİGREN; BİR OLGU SUNUMU

Abdulhamit TÜTEN[1], Güntülü ŞIK[1], Seher KOYUN[2], Tuğce UZUNHAN[3], Serdar BOZLAK[2], Agop ÇITAK[1], Mine ÇALIŞKAN[3],
[1]Çocuk Yoğun Bakım, İstanbul Üniversitesi İstanbul Tıp Fakültesi, İstanbul
[2]Çocuk Sağlığı ve Hastalıkları, İstanbul Üniversitesi İstanbul Tıp Fakültesi, İstanbul
[3]Çocuk Nöroloji BD, İstanbul Üniversitesi İstanbul Tıp Fakültesi, İstanbul

GİRİŞ: Hemiplejik migren tekrarlayan değişen derecelerde fokal güçsüzlük epizotları ile karakterize auralı migrenin otozomal dominant geçişli nadir bir subtipidir. Hemiplejik migrende tanı kriterleri, EEG'de akut dönemde fokal yavaşlama, aile öyküsünde tekrar edici ataklar ve akut nörolojik tablonun tamamen düzelmesidir. Ataklar minör kafa travması da dahil çeşitli uyarılarla başlayabilir.

OLGU: On beş yaşında erkek hasta sağ frontal bölgeye yumruk darbesi aldıktan bir gün sonra uykuya eğilim, sol tarafta güçsüzlük şikayeti ile acil birimimize başvurdu. Fizik muayenesinde bilinç açık, sol santral fasial paralizisi, sol tarafta hemipleji, konuşmada yavaşlama, ense sertliği ve ateş saptandı. Kranial BT' de fokal ödem, göz dibi incelemesinde papil ödem saptandı. Uykuya eğilimi olan hasta çocuk yoğun bakıma yatırıldı. Yatışının 3. gününde hemiplejisi düzeldi. Sodyum düşüklüğü (128 mmol/L) dışında biyokimyasında özellik yoktu. Tam kan sayımı, amonyak, laktat düzeyleri ve akut faz reaktanları normal sınırlar içindeydi. Yapılan ileri incelemelerde kan homosistein, protein C, protein S, FVL, prt20210, MTHFR gen mutasyonu, Antikardiyolipin IGM, IGG, tiroid fonksiyon testleri normal idi. Kranial MR' da sağ parietofrontal bölgede lokal ödem, sulkuslarda silinme, difüzyon MR da kısıtlanma, MR spektroskopide laktat piki saptandı. EEG fokal yavaşlama, EKG'de nodal ritim vardı. EKO'su normal, kültürlerinde üreme olmadı. Atak döneminde fotofobi ve kokosmisi mevcuttu. Aile hikayesinde 24 yaşındaki dayıda da benzer öykü olmasi ile familyal hemiplejik migren tanısı konuldu. Yatışının 6. Gününde tekrar hemiplejik atak geçirdi. Beş gün entübe olarak izlendi. Profilaksi olarak fenobarbital başlandı. Gen mutasyonları gönderilmesi planlandı.

TARTIŞMA VE ÇIKARIMLAR: Hemiplejik migren atakları ateş, konfüzyon, ataksi, duyusal semptomlar, epileptik nöbetler ve bilinç kaybına neden olabilir. Ataklar genellikle 20 yaşından önce başlar. Ayrıntılı anamnez özellikle de aile hikayesinin dikkatli alınması tanıya ulaşmada çok faydalıdır. Atak bittiğinde nörolojik defisit genellikle tam olarak düzelmekle birlikte bazen kalıcı olabilir. Bu yazıda hemiplejik migren olgularında hemisferik serebral ödem ve hafif bir kafa travmasının başlattığı hemiplejik migren olgusu, nadir rastlanıldığı için sunuldu.

P-45
AKCİĞER RETRANSPLANTASYONU ÖNCESİ KÖPRÜ TEDAVİ AMAÇLI POMPASIZ ARTERİYOVENÖZ CO2 TEMİZLEME SİSTEMİ: OLGU SUNUMU

Pınar YAZICI[1], Muhterem DUYU[1], Bülent KARAPINAR[1]
[1]Çocuk Yoğunbakım, Ege Üniversitesi Çocuk Hastanesi, İzmir

Akciğer transplantasyonu, günümüzde ağır kronik solunum yetmezliği olan hastalarda kabul gören bir tedavi yöntemidir. Fakat özellikle pediatrik hasta grubunda uygun donör ve organın bulunamaması, bölgesel faktörler gibi sebeplerle oldukça az sayıda akciğer transplantasyonu gerçekleştirilebilmektedir. Bu süreç içinde transplant öncesi köprü tedavisi olarak günümüzde çeşitli mekanik cihazlarla ekstrakorporeal yaşam destekleri uygulanmaktadır. Erişkin hastalarda bu sistem uygulamaları sıklıkla yapılmakla birlikte pediyatrik hastalarda klinik tecrübe oldukça kısıtlıdır. Bu makalede 15 yaşında obliteratif bronşiolit nedeniyle akciğer transplantasyonu uygulanan ve izleminde ağır obliteratif bronşiolit ve rejeksiyon gelişerek hiperkapnik solunum yetmezliği tablosu gelişen olgu sunulmuştur. Tekrarlayan pnömotoraks nedeniyle BIPAP desteği arttırılamayan olguya arteriyovenöz CO2 temizleme sistemi desteği verilerek ikinci nakil öncesi süre uzatılmaya çalışılmıştır. AVCO2R sistemi erişkin olgularda ventilatör ayarlarını minimum düzeyde tutarak barotravmayı engellerken etkin bir şekilde CO2 düzeylerini düşürmektedir. Çocuklarda yapılan az sayıdaki çalışmada ekstrakorporeal CO2 temizleme sisteminin status astmatikus gibi hiperkapni ile seyreden solunum yetmezliği durumlarında oldukça etkin ve umut vaat eden bir teknik olduğu düşünülmektedir.

Anahtar Kelimeler: ekstrakorporeal CO2 temizleme sistemi akciğer transplantasyonu hiperkapnik solunum yetmezliği

P-46
ÇOCUKLARDA VENTİLATÖR İLİŞKİLİ PNÖMONİ SIKLIĞI, ETKENLERİ, RİSK FAKTÖRLERİ, MORBİDİTE VE MORTALİTE ÜZERİNE ETKİLERİ

Simge KAYA[1], Tanıl KENDİRLİ[2], Çağlar ÖDEK[2], Halil ÖZDEMİR[3], Adem KARBUZ[3], Erdal İNCE[3]
[1]Çocuk Sağlığı ve Hastalıkları AD, Ankara Üniversitesi Tıp Fakültesi, Ankara
[2]Çocuk Yoğun Bakım BD, Ankara Üniversitesi Tıp Fakültesi, Ankara
[3]Çocuk Enfeksiyon Hastalıkları BD, Ankara Üniversitesi Tıp Fakültesi, Ankara

GİRİŞ VE AMAÇ: Solunum yetmezliği, çocuk yoğun bakım ünitesine (ÇYBÜ) yatışın en sık nedenidir. ÇYBÜ'ne yatan hastaların %30-50'si mekanik ventilatöre bağlanmaktadır. Ventilatör ilişkili pnömoni (VİP), mekanik ventilasyonun komplikasyonlarından birisidir. YBÜ' de VİP, kan yayım enfeksiyonlarından sonra ikinci sırada ve %6-52 sıklıkla görülmektedir. Yüksek morbidite ve mortaliteye sahip olması, ekonomik açıdan büyük yük getirmesi açısından önemli bir sorundur. Bu çalışma, mekanik ventilatöre bağlanan hastalarda VİP sıklığını, etkenlerini, risk faktörlerini, ventilatörde ve YBÜ' de kalış sürelerini, morbidite ve mortalite üzerine etkisini belirlemek amacıyla yapılmıştır.

GEREÇ VE YÖNTEM: Çalışma prospektif ve gözlemsel olup, 1 Ağustos 2009 - 1 Şubat 2011 tarihleri arasında ÇYBÜ' ne tedavi amaçlı yatan hastalardan 48 saatten uzun süre mekanik ventilatöre bağlanan tüm hastalar çalışma grubuna dahil edilmiştir. Çalışmaya alınan hastalarda mekanik ventilatör desteği altında VİP gelişme sıklığı, etkenleri, antibiyogramları, risk faktörleri, uygulanan tedaviler, ventilatörde ve YBÜ' de kalış süreleri, mortalite ve morbidite açısından izlenmiştir.

BULGULAR: Çalışma döneminde ÇYBÜ'de toplam 273 hasta izlendi. Bu hastaların 89'u (%32.6) 48 saatten uzun süre mekanik ventilatöre bağlandı. VİP sıklığı %11.2 ve atak sayısı 7.18/1000 ventilatör günü olarak bulundu. VİP'e yol açan etkenlerin büyük kısmını gram negatif mikroorganizmalar oluşturmaktaydı. En sık Pseudomonas aeruginosa (%70) izole edilmiş olup Stenotrophomonas maltophila (%10), Acinetobacter baumanii (%10) Staphylococcus aureus (%10) tespit edildi. Risk faktörlerinden açık aspirasyon sisteminin, trakeostominin VİP sıklığını arttırdığı, VİP gelişen olgularda mekanik ventilatörde kalma süresinin uzadığı saptandı. Yaş, enteral beslenme, bronkoskopi, immün yetmezlik, immünsupresif kullanımı, kas paralizisi, santral venöz kateter kullanımı, kronik akciğer hastalığı, ağız hijyenin ise VİP sıklığına etkisi olmadığını görüldü. Çalışma süresinde YBÜ'de genel mortalite oranı %11,3 iken, ventilatöre bağlananlarda %29,2 ve VİP gelişenlerde %20 saptandı. Mortalite oranları açısından gruplar arasında anlamlı fark saptanmadı.

SONUÇLAR: VİP mekanik ventilatörde izlenen hastalarda ciddi bir sorundur. Risk faktörlerinin belirlenmesi ve önleyici tedbirlerin uygulanması VİP gelişimini azaltmada önemli bir yaklaşımdır.

Anahtar Kelimeler: mekanik ventilasyon pnömoni pseudomonas aeruginosa acinetobacter baumanii endotrakeal aspirasyon

P-47

SİKLOSPORİN İLE İLİŞKİLİ TROMBOTİK MİKROANJİYOPATİ VE TAMOF: PLAZMA DEĞİŞİMİ İLE TEDAVİ EDİLEN BİR OLGU

Çağlar ÖDEK[1], Tanıl KENDİRLİ[1], Ayhan YAMAN[1], Talia İLERİ[2], Zarife KULOĞLU[3], Erdal İNCE[4]
[1]Çocuk Yoğun Bakım BD, Ankara Üniversitesi Tıp Fakültesi, Ankara
[2]Çocuk Hematolojisi BD, Ankara Üniversitesi Tıp Fakültesi, Ankara
[3]Çocuk Gastroenterolojisi BD, Ankara Üniversitesi Tıp Fakültesi, Ankara
[4]Çocuk Enfeksiyon Hastalıkları BD, Ankara Üniversitesi Tıp Fakültesi, Ankara

GİRİŞ: Trombotik mikroanjiyopati (TMA) hemolitik anemi, trombositopeni ve mikrovasküler trombüs oluşumu ile karakterizedir. Trombotik trombositopenik purpura (TTP) ve hemolitik üremik sendrom birincil TMA olgularının büyük çoğunluğundan sorumludurlar. İlaçlar, sepsis/enfeksiyon, maligniteler, transplantasyon ve otoimmün hastalıklar ikincil TMA gelişimine yol açarlar. Çoklu organ yetmezliği olan kritik hastalarda yeni gelişen trombositopeni, laktat dehidrogenaz yüksekliği ve renal disfonksiyon birlikteliği ile karakterize olan TAMOF, ikincil TMA nedenleri arasında yer almaktadır. Burada siklosporin kullanımı sonrasında TMA ve TAMOF gelişen ve plazma değişimi (PD) ile tedavi edilen bir olgu sunulmuştur.

OLGU: 13 yaşında kız hasta dış merkezde otoimmün poliendokrin sendrom tip-1 tanısıyla takip edilmekte iken yüksek ateş, direngen ishal ve metabolik asidoz nedeniyle hastaneye yatırılmış. Çöliak hastalığına bağlı direngen ishalleri nedeniyle 7 aydır siklosporin kullanan hastada siklosporine devam edilirken, tedaviye iv metilprednizolon eklenmiş. Destek tedavisine karşın genel durumu bozulan hastada trombositopeni ve ardından da kardiyovasküler, renal ve hepatik yetmezlik tablosu gelişmiş. Yoğun bakım ünitemize devralınan hastanın kabulünde kardiyovasküler, solunum, hepatik ve renal yetmezlik tablosu ile birlikte trombositopenisi vardı. TAMOF düşünülen hastanın periferik yayması TMA ile uyumluydu. Mevcut tablo kullanmakta olduğu siklosporinle ilişkilendirildi ve siklosporin ilişkili TMA ve TAMOF tanısını aldı. Siklosporin kesildi ve PD başlandı. İlki 1.5, diğerleri 1 volüm olmak üzere toplam 5 PD uygulandı. İkinci PD sonrasında genel durumu düzelen hastanın 5 değişim sonrasında organ yetmezlikleri hızla geriledi, trombositopenisi düzelirken periferik yayma bulguları da kayboldu. Hastada PD'ne bağlı herhangi bir komplikasyon gelişmedi ve yoğun bakım ünitesinden taburcu edildi.

SONUÇ: Siklosporin kullanımı TMA gelişimine neden olabilmektedir. Kritik hastalarda önemli bir mortalite nedeni olan TAMOF da ikincil bir TMA tablosu olarak kabul görmektedir. PD, TTP'de olduğu gibi ADAMTS-13 aktivitesini arttırması ve ADAMTS-13 inhibitörlerini uzaklaştırması nedeniyle tedavide kullanılmaktadır. Siklosporin kullanılan hastalarda TMA tablosunun gelişebileceği akılda tutulmalı, özellikle çoklu organ yetmezliği ve TAMOF gelişen hastaların tedavisinde erken dönemde PD uygulanmalıdır.

Anahtar Kelimeler: TAMOF trombotik mikroanjiyopati plazma değişimi siklosporin ADAMTS-13

P-48
BİR OLGU: VİTAMİN D'NİN MASUMLUĞU ??????

Emine Meziyet KÖŞKEROĞLU[1], Çağlar BÜYÜK[1]
[1]Çocuk Yoğun Bakım, İstanbul Tıp Fakültesi, İstanbul

Daha öncesinde bilinen herhangi bir sağlık sorunu olamayan hastanın öncesinde ateş şikayeti başlamış daha sonrasında antibiyotik tedavisi sonucunda hastanın şikayetleri gerilemiştir. Hasta bir hafta sonra tekrar ateşinin yükselmesi nedeniyle doktora başvurmuştur. Hastaya D vitamini başlanıp günde 2-3 damla kullanılması gerektiği aileye anlatılmıştır. 5 gün boyunca aile hastaya D vitamini vermiş ve sonrasında hastanın kusmaları başlamıştır. Dış merkeze başvurulması sonrasında idrarda yüksek düzeyde kalsiyum bulunmuştur. Orada uygun tedavi alamayan hastanın şikayetlerinin ilerlemesi üzerine diğer bir dış merkeze gidilmiş ve burada da hastanın kan düzeyi tetkiklerinde kalsiyum düzeyinin çok yüksek olduğu görülmüştür. İleri tetkikler için kurumumuza sevk edilen hastaya hiperkalsemi ve kalsiyum intoksikasyonu teşhisi konulup 1. düzey yoğun bakım bilim dalında tedavi ve gözlem altına alınmıştır. D vitamini intoksikasyonu genellikle iyatrojenik olup uygunsuz dozda D vitamini alınmasına bağlıdır. D vitamini intoksikasyonlarında temel bulgular hiperkalsemiye bağlıdır. Bunu sonucunda yorgunluk, kaslarda ileri derecede kuvvetsizlik, hipotoni karın ağrısı, bulantı-kusma, kabızlık, peptik ülser, pankreatit; mukozalarda kuruluk, polidipsi, poliüri, dehidratasyon; bilinç bulanıklığı, koma; hipertansiyon, QT intervalinde kısalma, aritmi; hiperkalsiüri, nefrolityazis, nefrokalsinozis, renal yetmezlik gelişebilir. Kalsiyumun sinir, kalp, kas, sindirim sistemi ve böbrekler üzerinde çoklu etkileri mevcuttur. Sonuç olarak, hekim hatasına bağlı D vitamini intoksikasyonundan korunabilmek için raşitizm varlığı laboratuar yöntemlerle kanıtlanmadan depo D vitamini tedavisinden kaçınılması gerekir. Tanı tedavi ve rehabilitasyon işleri bir zincirdir. Tanı hekim tarafından konur ve ilaç yazılır, eczacı uygun ilacı temin eder ve nasıl kullanması gerektiğini hekimden sonra aileye tekrarlar, ilaç hastane içinde sağlık personeli hastane dışında aile tarafından uygulanır. Bu olgu ilaç uygulama hatalarını sadece hastane kaynaklı olmadığını hastane dışı ilaç uygulama hataları da olabileceğini kanıtlamaktadır.

P-49

ÇOCUK YOĞUN BAKIMDA FEMUR KIRIĞI: 2 OLGU SUNUMU

Ganime AYAR[1], Gökhan KALKAN[2], Halil İbrahim YAKUT[1], Şanlıay ŞAHİN[1]
[1]Pediatri, Ankara Çocuk Sağlığı ve Hastalıkları Hematoloji,Onkoloji Eğitim ve Araştırma Hastanesi, Ankara
[2]Çocuk Yoğun Bakım, Gazi Üniversitesi Tıp Fakültesi, Ankara

Osteoporoz düşük kemik kütlesi ve kemik mikroyapısının bozulması sonucu kemik kırılganlığının ve kırık olasılığının artması ile karakterize bir iskelet sistemi hastalığıdır. Osteoporoza bağlı gelişen kırıklar önemli maddi ve manevi kayıplara yol açmaktadır. Yoğun bakım hastaları malnütrisyon, immobilizasyon ve metabolik bozukluklar gibi bazı faktörler nedeniyle osteoporoz ve kemik kırıkları açısından risk taşırlar. Burada çocuk yoğun bakım ünitesinde izlenirken femur kemik kırıkları fark edilen iki hasta sunulmuştur. Hastalardan birinin kemik grafisindeki kallus oluşumu kırığın muhtemelen yoğun bakım yatışı öncesinde olduğunu düşündürmüştür. Her iki hastanın da kemik kırıkları osteoporoz nedeniyle tedavi altındayken gelişmesi ve kronik yatalak hasta popülasyonunun yoğun bakımlarda gittikçe artması nedeniyle yoğun bakım personelinin ve ailelerin bu konuda uyarılması ve eğitilmesi kritik önem arz etmektedir.

P-50
KONDRODİSPLAZİ PUNKTATA VE FORAMEN MAGNUM STENOZU: OLGU SUNUMU

Ganime AYAR[2], Halil İbrahim YAKUT[2], Gökhan KALKAN[1], Şanlıay ŞAHİN, Funda KURT[3],
[1]Çocuk Yoğun Bakım, Gazi Üniversitesi Tıp Fakültesi, Ankara
[2]Pediatri, Ankara Çocuk Sağlığı ve Hastalıkları Hematoloji,Onkoloji Eğitim ve Araştırma Hastanesi, Ankara
[3]Çocuk Acil, Ankara Üniversitesi Tıp Fakültesi, Ankara

Kondrodisplazi punktata, epifizyal kıkırdaklarda noktasal tarzda kalsifikasyonlar, proksimal uzun kemiklerde simetrik kısalma (rizomelik tipte), tipik dismorfik yüz, eklemlerde hareket kısıtlılığı, bilateral katarakt, nöbetler, ciddi solunumsal sorunlar, egzama, ağır büyüme geriliği ve psikomotor gerilik ile karakterize peroksizomal bir hastalıktır. Bu hastalarda fasiyal paralizi, flask paraparezi, spastik paraparezi, spastik kuadripleji gibi birçok nörolojik komplikasyon tarif edilmiştir. Ancak foramen magnum stenozu ile ilgili literatürde sadece bir olgu sunumu dışında bilgi yoktur. Burada infant döneminde hipotoni ile gelen, daha sonra kondrodisplazi punktata tanısı alan ve başın ekstansiyonuyla tetiklenen solunum arrestleri nedeni ile yapılan araştırmada foramen magnum stenozu ve atlanto- aksial dislokasyon saptanan bir hasta sunulmuştur. Bu hastalarda solunum merkezi basısına bağlı komplikasyonlar açısından dikkatli olunmalıdır.

P-51
DİSSEMİNE SUÇİÇEĞİNE BAĞLI GELİŞEN FULMİNAN KARACİĞER YETMEZLİĞİ

Adem KARBUZ[1], Tanıl KENDİRLİ[2], Bilge ALDEMİR KOCABAŞ[1], Ayhan YAMAN[2], Başak ADAKLI AKSOY[3], Çağlar ÖDEK[2], Zarife KULOĞLU[4], Dilber Talia İLERİ[3], Aydan KANSU[4], Ergin ÇİFTÇİ[1], Erdal İNCE[1],
[1]Çocuk Enfeksiyon, Ankara Üniversitesi Tıp Fakültesi, Ankara
[2]Çocuk Yoğun Bakım, Ankara Üniversitesi Tıp Fakültesi, Ankara
[3]Çocuk Hematoloji, Ankara Üniversitesi Tıp Fakültesi, Ankara
[4]Çocuk Gastroenterolog, Ankara Üniversitesi Tıp Fakültesi, Ankara

GİRİŞ: Suçiçeği önceden sağlıklı olan çocuklarda kendini sınırlayan selim seyirli bir hastalıktır. Sıklıkla asemptomatik, hafif düzeyde, geçici bir hepatite yol açar. Ancak immün sistemi baskılanan çocuklarda ölümcül seyreden akut karaciğer yetmezliğine neden olabilir.

HASTA 1: Erken pre B ALL tanısı takip edilen 3 yaşında erkek hastanın bir haftadır olan ve son 3 gün içinde şiddetlenen karın ağrısına, bulantı ve kusma eklenmiş. İki gün önce sırt bölgesinde makulopapüler döküntüleri başlamış. Öyküsünde bir aydan beri remisyon-indüksiyon kemoterapisi (deksametazon 6 mg/kg/gün dozunda 28 gün ve haftalık vinkristin) aldığı öğrenildi. Halsiz görünümde ve taşikardik olan hastada batın palpasyonla hassas idi ve hepatosplenomegali mevcuttu. Tüm vücutta yaygın papülovezikül cilt lezyonları vardı. Karaciğer enzimleri çok yüksek ve bilirübinleri normaldi. Genel durumu bozulan ve asidoz gelişen hasta Çocuk Yoğun Bakım ünitesine alındı. İzlemde çoklu organ yetmezliği ve ARDS gelişti. Mekanik ventilatöre bağlandı. Asiklovir, sefaperazon/sulbaktam ve IVIG başlandı. Plazma değişimi yapıldı. Yüksek inotrop dozlarına rağmen dolaşımı düzelmeyen hasta yoğun bakım izlemininin ilk gününde kaybedildi.

HASTA 2: Myelodisplastik sendrom tanısıyla takip edilen 9 yaşında kız hastanın 2 gün önce bel bölgesinde ağrı başladı. Ertesi gün karın bölgesinde 8-10 adet papüler cilt lezyonları ortaya çıktı. Bir gün içinde döküntülerinde artış ve hemorajik veziküler lezyonlar farkedildi. Öyküsünde son 4 yıldır aralıklı steroid tedavisi aldığı (2 mg/kg/gün metil prednizolon) öğrenildi. Aydede yüz görünümü olan hastanın vücudunda bazıları hemorajik veziküller olan suçiçeği lezyonları ve peteşiyal döküntüler izlendi. Karaciğer enzimleri yüksek olan ve saatler içerisinde bilinç durumu bozulan hastada disemine suçiçeği ve akut karaciğer yetmezliği düşünüldü. Yoğun Bakım Ünitesinde izlenen hastaya intravenöz asiklovir, hepatik koma tedavisi ve geniş spektrumlu antibiyotik başlandı. İzleminde ARDS gelişen hasta mekanik ventilatöre bağlandı. Ventriküler fibrilasyona giren hasta tüm müdahalelere rağmen yoğun bakım izlemininin ilk gününde kaybedildi.

SONUÇ: Suçiçeğine bağlı gelişen akut karaciğer yetmezliğinin ölümcül seyredebileceğiakılda tutulmalı, özellikle abdominal semptomları olan immünsupresif hastalarda suçiçeğine bağlı fulminan hepatit düşünülmelidir.

Anahtar Kelimeler: suçiçeği fulminan karaciğer yetmezliği çocuk

P-52
ÇOCUK YOĞUN BAKIMDA RABDOMYOLİZ

Aslı YALÇINKAYA[1], Hakan TEKGÜÇ[2], Oğuz DURSUN[2]
[1]Çocuk Sağlığı ve Hastalıkları, Akdeniz Üniversitesi, Antalya
[2]Çocuk Yoğun Bakım Ünitesi, Akdeniz Üniversitesi, Antalya

GİRİŞ: Rabdomiyoliziz, kas yıkımı ve kas enzimlerinin kanda yükselmesi ile saptanan bir klinik durumdur. Genellikle kendini ifade edebilen çocuklarda kas ağrısı ilk bulgu olsa da yoğun bakım hastalarında Kreatinin kinaz(CK) değerlerinde yükselme ve idrar renginde koyulaşma ile saptanabilir. Bu çalışma ile ünitemizde bir yıl içerisinde gözlenen rabdomiyoliz olgularının değerlendirilmesi planlanmıştır.

METOD: 2011 yılı içerisinde yoğun bakım'a yatan 219 hastanın CK ve veya myoglobin değerleri taranarak, normalin 5 kat üstüne çıkan hastalar rabdomiyoliz olarak değerlendirilmiştir. Toplam 10 hasta (%5) kriterlere uymuştur. Bu olguların dosyaları retrospektif olarak incelenmiştir. Hastaların yaşı, mekanik ventilatörde kalış süreleri, yoğun bakımda yatış süreleri, yoğun bakım ünitesine yatış nedenleri, total kreatin kinaz değerleri, böbrek fonksiyon testleri, elektrolit değerleri, kan gazı değerleri, kardiyak etkilenmelerinin olup olmadığı, verilen tedaviler değerlendirilmiştir.

BULGULAR: 10 hasta çalışmaya alındı. Çalışmaya alınan hastaların 6 tanesi kız 4 tanesi erkekti. Hastaların ortalama yaşı 46,2 aydı. Hastaların yoğun bakımda yatış süreleri ortalama 10,2 gündü.(2-34gün) Hastaların mekanik ventilatörde kalış süreleri ise ortalama 8,4 gündü. CK değerinin 10000U/L'in üzerinde olan 2 hastaya hidrasyon tedavisine ek olarak alkalizasyon başlandı. Bir hastada böbrek yetmezliği gelişmesi nedeniyle diyaliz uygulandı (CK:3092U/L). Diğer hastalara rabdomiyolize yönelik ek tedavi uygulanmadı. Santral diabetes insipitus'a ikincil hipernatremi dışında hiçbir hastamızda rabdomiyolize ile birlikte elektrolit dengesizliği gözlenmedi. Çalışmaya alınan hastaların 6 tanesi kaybedildi, 4 tanesi ise yoğun bakım ünitesinden taburcu edildi.

SONUÇLAR: 3 hastamızda rabdomiyoliz ile eş zamanlı renal yetersizlik saptandı. Bunlardan bir tanesi kronik böbrek yetersizliği nedeniyle izlenmekte olan bir olguydu. Diğer 2 hastadan birinde kalp yetmezliğine ikincil prerenal böbrek yetmezliği, 1 hastada ise rabdomiyolize sekonder akut tübüler nekroz ve akut böbrek yetmezliği oluştuğu düşünüldü. Tartışma: Hastaların çoğunda rabdomiyoliz nedeni asfiksi/ perfüzyon bozukluğu olarak değerlendirildi. Elimizdeki veriler rabdomiyolizin bağımsız bir mortalite belirteci olduğunu söylemek için yetersiz de olsa, özellikle kronik hastalıkla birlikte gözlenen yüksek mortalite oranı dikkat çekicidir.

Anahtar Kelimeler: Rabdomiyoliz Çocuk Yoğun Bakım Hipoksi

P-53
KARDİYOJENİK ŞOK İLE PREZENTE OLAN ELLİS-VAN CREVELD SENDROMU VAKASI

Leman AKCAN[1], Selman KESİCİ[2], Benan BAYRAKÇI[2]
[1]Çocuk Sağlığı ve Hastalıkları ABD, Hacettepe Üniversitesi Tıp Fakültesi, Ankara
[2]Çocuk Yoğun Bakım, Hacettepe Üniversitesi Tıp Fakültesi, Ankara

GİRİŞ: Ellis-van Creveld Sendromu (EVC) 7/1000000 sıklıkla görülen nadir bir hastalıktır. Kromozom 4p16 'da bulunan bir genetik defektten kaynaklanan otozomal resesif bir hastalıktır. Hastalarda görülen başlıca bulgular kondroektodermal displazi, polidaktili, konjenital kalp defektleridir. İskelet displazileri arasında kısa kostalar, kısa ekstremiteler, postaksial polidaktili, displastik dişler bulunur. Hastaların %60'ında konjenital kalp defekti vardır. Ünitemizde konjenital kalp hastalığı zemininde gelişen pnömoni ve kardiyojenik şok nedeniyle izlenen olgu sunulmaktadır.

OLGU: 7 aylık kız hasta Hacettepe Universitesi Çocuk Acil Polikliniği'ne solunum sıkıntısı ve genel durum bozukluğu ile başvurdu. Hastanın bir buçuk aylıktan beri akciğer enfeksiyonu geçirdiği, kilo alamadığı, tedaviye rağmen düzelmediği öğrenildi. Fizik muayenede genel durumunun kötü, periferik dolaşımının bozuk, vücut ağırlığının üç persentilin altında olduğu; ateş, taşikardik filiform nabız ve kan basıncı düşüklüğü saptandı Solunum sisteminde bilateral yaygın ral, sternum solunda 4/6 üfürüm, hepatomegali saptandı. Bilateral düşük kulak, alt çenede bilateral yarık, üst ve alt ekstremitede polidaktili, sindaktili, el tırnaklarında distrofi görüldü. Soygeçmişinde anne babanın hala dayı çocukları olduğu, ailede birçok bireyde tırnak bozukluğu, polidaktili, sebebi bilinmeyen bebek ölümü olduğu öğrenildi. Hasta ağır solunum ve kalp yetmezliği nedeniyle entübe edilerek Çocuk Yoğun Bakım Ünitesi'ne yatırıldı. Ektodermal displazi, konjenital kalp defekti ve polidaktili nedeniyle EVC sendromu düşünüldü. Hastaya yapılan ekokardiyografide Patent Foramen Ovale (PFO), Ventriküler Septal Defekt (VSD), mitral yetmezlik, mitral kleft, ağır pulmoner hipertansiyon saptandı. Hasta kalp yetmezliği ve pnömoni tedavisine rağmen esktübe edilemedi. Yapılan anjiografi sonrasında pulmoner kan akımını azaltmak amacıyla hastaya VSD ve PFO kapatılması ameliyatı yapıldı. Ameliyat sonrası genel durumu düzelen hasta izlemde mekanik ventilatörden ayrıldı, genel durumu iyi olarak taburcu edildi.

TARTIŞMA : Şimdiye kadar sistematik olarak takip edilmiş EVC serileri rapor edilmemiştir. Ancak prognoz yenidoğan ve süt çocuğu dönemindeki kardiyak-respiratuar sorunlarla ilişkilidir. EVC Sendromu genellikle dikkat çekici fenotipik özellikleriyle tanı alır. Bu vaka ise 7 aylık olduğunda kardiyojenik şok ile tanı almış olması bakımından literatürdeki ilk hastadır

Anahtar Kelimeler: Ellis-van Creveld Kardiyojenik Şok Pulmoner Hipertansiyon

P-54
ÇOCUKLUK ÇAĞINDA İLEUSA NEDEN OLAN NADİR BİR ZEHİRLENME NEDENİ: RHAMNUS CATHARTİCUS

Hacer Neslihan BİLDİK[1], Ezgi Deniz BATU[1], Selman KESİCİ[2], Benan BAYRAKÇI[2]
[1]Çocuk Sağlığı ve Hastalıkları ABD, Hacettepe Üniversitesi, Ankara
[2]Çocuk Yoğun Bakım, Hacettepe Üniversitesi, Ankara

AMAÇ: Rhamnus catharticus halk arasında tavşan dikeni olarak bilinen bitkinin Latince ismidir. Bu bitkinin tohumları antrakinon içerir ve laksatif etkilidir. Laksatif etkiden; zayıflama yöntemi olarak yararlanılabilmektedir. Hepatotoksik ve nefrotoksik etkileri bilinmekle birlikte, içerdiği aktif maddelerin oranı bilinmediğinden bu bitkilerin ne derece zararlı olabileceği tam olarak bilinmemektedir. Bizim olgumuzda R. catharticus tohumu içeren bitkisel poşet çayı emen bir çocukta R.catharticus entoksikasyonu anlatılmaktadır.

OLGU: 19 aylık bir kız çocuğu iki saat önce başlayan kusma ve ishal şikayeti nedeni ile acil servise getirildi. Anneden alınan hikayeden, hastamızı mutfakta R. catharticus tohumu içeren, zayıflamak için kullanılan bir bitkisel çay poşetini emerken buldukları öğrenildi. Acile başvurduğunda yapılan fizik muayenesi abdominal distansiyon dışında normaldi. Çekilen batın grafisinde distalde gaz yoktu ve loop görünümü vardı. Bakılan hemogram, biyokimya ve kan gazı tetkikleri normaldi. Çocuk yoğun bakım ünitesine transfer edilen hastanın oral alımı kapatıldı ve nazogastrik tüp ile izlenmeye başlandı. İzlemde abdominal distansiyonu geriledi ve kusma-ishal atakları azaldı. Oral alımı tolere eden, kusması-ishali olmayan hasta ikinci gününde genel durumu iyi olarak, sağlıklı bir şekilde taburcu edildi.

YORUM: R. catharticus; kistik fibroz transmembran kondüktans regülatörü (CFTR) üzerinden etki ederek kolonik klor kanallarını ve sıvı sekresyonunu stimüle eden antrakinon türevlerini ihtiva eder. Halk arasında zayıflama amacı ile birçok bitkisel ilaç kullanılmaktadır ve R. catharticus içeren çaylar da laksatif/katartik etkisi nedeni ile tercih edilmektedir. Bu bitkisel çaylara Türkiye'de ulaşım kolaydır; çünkü Tarım ve Köyişleri Bakanlığı'nın izni ile üretilmektedir. Bu bitkilerin ne kadar aktif madde içerdiğini bilemediğimizden, potansiyel zararlarını tahmin edememekteyiz. Antrakinonların çocuklarda kullanımı ve yan etkileri ile ilgili yeterli literatür bulunmamaktadır. Sonuç olarak olası etki ve yan etkiler göz önünde bulundurularak çocukların bu ürünlere kolay ulaşımı engellenmelidir ve bunun için halk arasında kullanımı kısıtlanmalı ve denetlenmelidir.

Anahtar Kelimeler: Zehirlenme Rhamnus catharticus İleus

P-55

ANNE SÜTÜNDEKİ TOTAL ANTİOKSİDAN KAPASİTE, SÜPEROKSİD DİSMUTAZ VE GLUTATYON PEROKSİDAZ KONSANTRASYONLARI ZAMANDAN VE MELATONİN DÜZEYİNDEN BAĞIMSIZDIR

Soyhan BAGCİ[1], Lisa PAULİ[1], Jochen REİNSBERG[2], Dincer YİLDİZDAS[3], Peter BARTMANN[1], Andreas MUELLER[1]

[1]Department of Neonatology, University of Bonn, Bonn

[2]Department of Gynecological Endocrinology, University of Bonn, Bonn

[3]Division of Pediatric Intensive Care, Cukurova University, Adana

AMAÇ: Anne sütü antioksidanları da kapsayan çok çeşitli biyoaktif molekülleri içeren ideal besindir. Epifizden salgılanan Melatonin'in (MT) anne sütünde de bulunduğu bilinmektedir. MT hem hücre içi hemde hücre dışında indirekt (radikal tutucu) ve direkt (antioksidan enzim indükleyici) antioksidan özellikler gösterir. Bu çalışmada amacımız, anne sütündeki MT konsantrasyonunun total antioksidan kapasite (TAOC) ve antioksidan enzimlerden süperoksid dismutaz (SOD) ve glutatyon peroksidaz 3 (GPX3) düzeyini etkileyip etkilemediğini araştırmaktır.

GEREÇ VE YÖNTEM: Toplam 22 anneden, 24 saat boyunca (en az 4 farklı zaman diliminde ve en az 2 örneğin karanlık zaman diliminde olması şartıyla) süt örnekleri alınıp – 80 °C'de donduruldu. MT konsantrasyonu radyoimmunassay, SOD ve GPX3 enzim immun assay ve TAOC fotometrik yöntemle ölçüldü. Saat 10:00 ile 21:59 arasında toplanan örnekler gündüz anne sütü (GüAS), saat 22:00 ile 09:59 arasındaki örnekler gece anne sütü (GeAS) olarak değerlendirildi.

BULGULAR: Toplam 114 anne sütü örneği toplandı (GüAS: 55 ve GeAS: 59). GüAS ile karşılaştırıldığında, GeAS'de MT konsantrasyonu istatiksel olarak oldukça anlamlı şekilde yüksek iken, TAOC, SOD ve GPX3 konsantrasyonlarının zamandan bağımsız olduğu tespit edildi ($p<0.0001$ ve $p>0.05$). Pearson korelasyon analizi, anne sütünde TAOC, SOD ve GPX3 konsantrasyonlarının MT konsantrasyonundan bağımsız olduğunu gösterdi ($p> 0.05$).

TARTIŞMA: Diğer doku ve serum örnekleriyle yapılan çalışmalardan elde edilen verilerin aksine, bu çalışmayla ilk defa gösterilmiştir ki, anne sütündeki TAOC, SOD ve GPX3 konsantrasyonları ile MT konsantrasyonu arasında bir korelasyon yoktur. MT'nin diğer antioksidan enzimlerden farklı olarak özellikle lokal intestinal antioksidativ etkileri ve immün modulatör etkileri dikkate alındığında, MT'den zengin anne sütünün yoğun bakımdaki süt çocuklarında artı bir fayda sağlayıp sağlamayacağını anlamak için, ileriye yönelik kontrollü çalışmalara ihtiyaç vardır. Bununla birlikte, mevcut bilgiler dikkate alındığında, yenidoğan ve çocuk yoğun bakımlarda yatan süt çocuklarında, anne sütüyle beslenmenin devamının sağlanması yanında, anne sütünün sadece gündüzleri değil, MT'den zengin olduğu için geceleri de temin edilmesi ve verilmesi, biyolojik ritmin sürdürülmesi açısından doğru bir yaklaşım alarak görünmektedir.

Anahtar Kelimeler: Melatonin Anne Sütü Süperoksid dismutaz Glutatyon peroksidaz Total antioksidan kapasite

P-56

AKUT SOLUNUM SIKINTISI SENDROMLU DENEYSEL BİR MODELDE SALBUTAMOLÜN HİSTOPATOLOJİK OLARAK DEĞERLENDİRİLMESİ

Sema YILMAZ[1], Dinçer YILDIZDAŞ[2], Arbil AÇIKALIN[3], Can ACIPAYAM[1], İbrahim BAYRAM[1], Kenan DAĞLİOĞLU[4], Derya GÜMÜRDÜLÜ[3], Atila TANYELİ[1]

[1]Çocuk Hematoloji/Onkoloji Bilim Dalı, Ondokuz Mayıs Üniversitesi Tıp Fakültesi, Samsun

[2]Çocuk Yoğun Bakım Ünitesi Bilim Dalı, Çukurova Üniversitesi Tıp Fakültesi, Adana

[3]Patoloji Bilim Dalı, Çukurova Üniversitesi Tıp Fakültesi, Adana

[4]Deneysel Medikal Pratik ve Araştırma Merkezi, Çukurova Üniversitesi Tıp Fakültesi, Adana

GİRİŞ: Bu çalışmanın amacı Akut Solunum Sıkıntısı Sendromu'nun (ARDS) histopatolojik özellikleri üzerine salbutamol etkisini araştırmaktır.

METOD: ARDS 250-300 g olan Wistar albino erkek sıçanlarda serum fizyolojik intratrakeal verilerek oluşturuldu. Anestezi verilmiş ve trakeotomi yapılmış ARDS'li sıçanlara basınç-kontrollü ventilasyon yapıldı. 210 dakika sonunda, 2 saat geçtikten sonra nebulize salbutamol inhalasyon denendi. Tüm sıçanlar 2 gruba ayrıldı. Grup 1 (n=10) tedavi verilmeyen kontrol grup; Grup 2 (n=10) salbutamol alan gruptu. Nebulize salbutamol inhalasyonu 0,15 mg/kg/doz olarak verildi. Sıçanlar deney boyunca ventilatörde olmaya devam edildiler. Son inhalasyondan 2 saat sonra sıçanlar sakrifiye edilip her iki akciğerden histopatolojik inceleme için kesit alındı.

BULGULAR: Sıçan-model ARDS erişkinlerdeki akut fazda görülen ARDS'nin histopatolojik bulgularıyla aynı görüntüye sahipti. Salbutamol grupta polimorf nüveli lökosit infiltrasyonu azalmıştı. Fark istatistiksel olarak anlamlıydı ($p<0.042$). Hemoraji ve intertisyal/intraalveolar ödem nebulize salbutamol verilen grupta kontrol gruba göre belirgin azalmıştı. Her iki grup arasında anlamlı bir fark vardı ($p<0.001$). Hiyalen membran salbutamol inhale eden sıçanlarda azalmıştı. Hiyalen membran oluşumu açısından kontrol ve salbutamol verilen grup arasında istatistiksel olarak anlamlı bir fark vardı ($p=0.002$) (Şekil 1 ve 2).

SONUÇ: ARDS'de inhale salbutamol tedavisi inflamasyonun düzelmesi açısından faydalı olabilir. Salbutamol'ün bilinen etkileri yanında, polimorf nüveli lökosit infiltrasyonunu, intertisyal/intraalveolar ödemi, perivasküler ve/veya intraalveolar hemorajiyi ve hiyalen membran oluşumunu azaltması vurgulanmalıdır.

Anahtar Kelimeler: Akut Solunum Sıkıntısı Sendromu salbutamol hiyalen membran ödem sıçan

P-57
AKUT DİSTONİK REAKSİYONUN NEDENİ HANGİSİ? PSÖDOEFEDRİN Mİ? YOKSA GUAFENEZİN Mİ?

Funda KURT[1], Sinan OĞUZ[1], Deniz TEKİN[1], Emine SUSKAN[1]
[1]Çocuk Sağlığı ve Hastalıkları/ Çocuk Acil Bilim Dalı, Ankara Üniversitesi Tıp Fakültesi Cebeci Hastanesi, Ankara

GİRİŞ: İlaçlara bağlı akut distonik reaksiyon acil servise sık başvuru nedenlerinden biridir. Dopaminerjik reseptörleri bloke eden antipsikotikler ve bazı antiemetikler en sık sorumlu tutulan farmakolojik ajanlardır. Çocuklarda dekstrometorfan, antihistaminik veya kodein içeren soğuk algınlığı ve öksürük şuruplarının da akut distonik reaksiyona neden olabileceği bildirilmiştir. Pseudoefedrin çocuklarda soğuk algınlığı tedavisinde sık olarak kullanılmaktadır. Psödoefedrin-guafenezin kullanımına bağlı akut distonik reaksiyon daha önce bildirilmediği için bu olgu sunulmuştur.

OLGU: Daha öncesinde sağlıklı olan 7 yaşında erkek çocuk 2 saattir boyunda ağrı ve boynunu hareket ettirememe şikayeti ile çocuk acil servise başvurdu. Hastanın travma öyküsü yoktu. Üst solunum yolu enfeksiyonu için 4 gündür oral amoksisilin-klavulanat ve psödoefedrin-guafenezin kullandığı öğrenildi. Boyunda tortikolis dışında fizik muayenesi normal, vital bulguları stabildi. Hastaya 0.04 mg/kg/doz olarak yarım saat arayla 3 kez biperiden laktat intravenöz verildikten sonra distonisi belirgin düzeldi, bir gün sonra distonisi tekrar ortaya çıkan hastaya biperiden laktat bir kez daha verildi. Hastanın distonisi düzeldi, tekrarlamadı.

TARTIŞMA: Distoni ekstrapiramidal motor fonksiyon bozukluğudur. Akut distoni patogenezi tam olarak aydınlatılmış olmamakla birlikte nigriostriatal nöronlarda dopaminerjik-kolinerjik dengenin bozulması ile oluşmaktadır. Bu denge en sık ilaçlar ile bozulmaktadır. Çocuklarda soğuk algınlığı ve öksürük kesici ilaçlar çok sık kullanılmaktadır. Bu ilaçların çoğu, dekstrometorfan ve kodein ile antihistaminik, dekonjestan, ekspektoran ve antipiretik karışımlardan oluşmaktadır, tedavi dozlarında bile sedatif ve antikolinerjik etkilerle akut distonik reaksiyonlara neden olmaktadır. Sempatomimetik bir ajan olan psödoefedrin, ekspektoran olan guafenezin ile birlikte yaygın olarak kullanılmaktadır. Guafenezin'in etki mekanizması tam olarak bilinmemekle birlikte mukosilier klirensi etkilediği düşünülmektedir. Psödoefedrin, direk ve indirek etkili sempatomimetiktir, dopaminerjik reseptörler üzerine etkisi yoktur, daha önce distonik reaksiyona yol açtığı bildirilmemiştir. Etki mekanizması net olmasa da hastamızın daha öncesinde sağlıklı olması, şikayetlerinin ilaç alımı sonrasında ortaya çıkması, ilaç kesilmesi sonrası şikayetinin tekrarlamaması nedeniyle akut distonik reaksiyon almış olduğu psödoefedrin-guafenezin'e bağlandı. Akut distoni ile gelen hastada soğuk algınlığı ve öksürük kesici ilaç alımı da sorgulanmalıdır.

Anahtar Kelimeler: psödoefedrin guafenezin distoni çocuk

P-58
REFEEDİNG SENDROMLU BİR OLGU SUNUMU

Suat ÖZDEK[1], Ferhan KARADEMİR[1]
[1]Çocuk, Haydarpaşa GATA, İstanbul

20 günlük erkek hasta,doğum sonrası gözlenen 'Hipoplastik Sol Kalp' rahatsızlığı olması nedeniyle Pulmoner Band Operasyonu geçirdi.Araya giren pnömoni ve sonrasında gelişen kronik akciğer hastalığı nedeniyle hasta uzun bir süre ventilatörde (SIMV modda) takip edildi.Hasta bu zaman zarfında enteral beslenemediği için total parenteral nütrisyon uygulandı.Hastanın solunum sıkıntısının gerilemesini ve ventilatörden ayrılmasını müteakip hastanın oral beslenmesi hızlı bir şekilde arttırıldı.Tam oral beslenmeye başladıktan birkaç gün sonra hastanın her iki elinde ve ayağında tetani ve karpopedal spazm gelişti.Hastanın serum biyokimyası alındı ve hipokalsemi(Ca:6,1 mg/dl),hipomagnezemi (Mg:0,3 mg/dl) ve hipofosfatemi (P:0,6 mmol/lt) gözlendi.Hastanın diğer biyokimyasal parametreleri,hemogram ve hormon düzeyleri normal sınırlarda saptandı.Hasta Refeeding Sendromu olarak kabul edildi ve hastanın enteral beslenmesi kısmi olarak azaltılarak parenteral yoldan kalsiyum ve magnezyum tedavisi uygulandı.Uygulanan tedavi sonrası takiplerinde hastanın tetani ve karpopedal spazmı geriledi ve serum biyokimyasında kalsiyum,magnezyum ve fosfor normal sınırlara ulaştı.

Anahtar Kelimeler: refeeding sendromu hipokalsemi hipomagnezemi hipofosfatemi

P-59
AKCİĞERDE İNATÇI ATELEKTAZİ BULUNAN HASTADA REKOMBİNANT İNSAN DNASE TEDAVİSİ

Resul YILMAZ[1], Erhan KARAASLAN[1]
[1]Pediatri AD, Gaziosmanpaşa Üniversitesi Tıp Fakültesi, Tokat

GİRİŞ: Hava yollarında meydana gelen enflasyon solunum epitelininin nekrozuna ve havayolu lümenine dökülmesine neden olur. Yenidoğanda mukus tıkaçları ve koyulaşmış pulmoner sekresyonlar akciğer enfeksiyonu ve uzamış mekanik ventilasyon için risk faktörleridir. Oluşan mukus tıkacı ve koyulaşmış sekresyonlar hava yollarını tıkayarak atelektazi ya da hiperinflasyona neden olabilir. Enflamatuvar hücrelerin yıkımı ile ortaya bol miktarda DNA çıkar. DNA viskozite ve yapışkanlığı arttırır. Rekombinant insan Dnase ı (rhDNase) DNA içeren akciğer sekresyonlarını daha akışkan hale getirir. Yenidoğan yoğun bakım ünitelerinde atelektazi tedavisinde rhDNase kullanımı yeni bir konsepttir. Bu çalışmada rhDNase ile atelektazisi düzelen bir olgudaki tecrübelerimizin paylaşılması amaçlanmıştır.

OLGU: 38 gestayon haftasında, ikiz eşi olarak 1700 gram doğan bebek yenidoğan respiratuvar distres sendromu tanısı ile takip edildi. PA Akciğer grafisinde infiltrasyonları ve atelektatik alanları olan hasta 20 günden uzun süre antibiyotik tedavisi aldı, mekanik ventilatörde izlendi. Postnatal 47. günde solunum sıkıntısı devam etmesi üzerine PA akciğer grafisinde sağ akciğerde atelektazinin devam ettiği saptanan hastaya (postural drenaj ve akciğer rehabilitasyonuna rağmen) rhDNase(dornaz alfa) günde 2 doz (2,5 mg/doz) nebulizer ile 3 gün boyunca verildi. 2. günde retraksiyonları ve takipnesi azaldı. 3. gün çekilen PA akciğer grafisinde atelektazinin açıldığı gözlendi.

ÇIKARIM: İlk defa 1990 yılında kistik fibrozis hastalarında kullanıma başlanan rhDNase, pulmoner sekresyonları temizler. Sütçocuğu, yenidoğan, özellikle pretermlere bronkoskopi uygulaması zor bir girişim olduğundan mukus tıkaçlarını temizlemek için rhDNase kullanımı kolay ve oldukça faydalıdır. Küçük havayolu çapı, pürülan mukus ve etkili öksürme olmadığı için mukus tıkacına bağlı komplikasyonlar yenidoğanlarda sık görülür. Standart uygulama 2,5 mg günde tek doz nebulizer ile verilmesidir literatürde günde 2 doz verenler de mevcuttur. Ancak biz hastalarımıza günde 2 kez uyguladık. Araştırmalarda ses değişikliği, dispepsi, yüzde ödem, farenjit gibi yan etkiler bildirilmişse de hastamızda hiçbirine rastlamadık. Deneyimimiz gösterdi ki rhDNase yenidoğanın, erken sütçocuğunun inatçı atelektazisinde etkili bir tedavi yöntemidir. Daha geniş katılımlı, randomize, kontrolü araştırmalar ile sonuçlarımızın doğrulanacağını ummaktayız.

Anahtar Kelimeler: atelektazi insan rekombinant DNase dornaz alfa tedavi

P-60
ENDOSÜLFAN İNTOKSİKASYONUNA BAĞLI GELİŞEN VE TEDAVİYE REFRAKTER STATUS EPİLEPTİKUSLU BİR OLGU SUNUMU

M.Yusuf SARI[1], Dinçer YILDIZDAŞ[1], Ufuk YÜKSELMİŞ[1], Özden ÖZGÜR HOROZ[1], Hayri Levent YILMAZ[1], Özlem HERGÜNER[1]

[1]Çocuk Hastalıkları, Çukurova Üniversitesi, Adana

GİRİŞ: Endosülfan tarım ile uğraşanlar tarafından sık kullanılan organoklorlu bir intektisiddir. Endosüfan zehirlenmesi tonik-klonik nöbetler, baş ağrısı, baş dönmesi, bulantı, kusma, kardiyak disritmi, periferal dolaşım kollabsı, hemodinamik instabilite, serebral ödem, kalp yetmezliği, akut renal yetmezlik, AST, ALT, LDH yüksekliği, hipoglisemi, lökositoz, metabolik asidoz, trombositopeniye neden olabilir.

OLGU SUNUMU: Önceden problemi olmayan 17 yaşındaki olgu suisid amaçlı endosülfan içeren ilaç alımından sonra bilinç kaybı, kusma, havale geçirme, solunum güçlüğü nedeniyle çocuk acil polikliniğimize başvurdu. Acil servise ilk geldiğinde ateş: 37°C Solunum: 35/dk, TA:120/80, KTA: 170/dk , SpO2: %87 idi. FM'de genel durumu kötü, şuuru kapalı, kalp sesleri taşikardik,akciğer sesleri azalmış, bilateral ralleri mevcut olup GKS: 5, olarak saptandı. Yapılan tetkiklerinde WBC: 17.000/mm3, trombositler: 410.000/mm3, hemoglobin: 12,3 g/dl, glukoz: 120 mg/dl, BUN: 4 mg/dl, Cr: 0,45 mg/dl, Na: 138 meq/L, K: 3,3 mEq/L, AST: 24 U/L, ALT: 17 U/L, LDH: 153 U/L, CK: 1182 U/L, CK-MB: 10 ng/ml, Troponin I: 0,09 ng/ml Miyoglobin: 534 ng/ml, plazma psödokolinesteraz düzeyi: 8594 U/L EKG: Sinüs taşikardisi ritminde, Akciğer grafisi normal olarak değerlendirildi. Kan gazında pH: 6,96 PaO2: 86 mmHg, PaCO2: 41 mmHg, $HCO3^-$: 9,3 mmol/L, BE: -22.5, olarak bulundu. Mevcut bulgularla hastaya endosülfan zehirlenmesi tanısı konuldu. Hastaya acil gözlemde mide lavajı uygulandı, jenaralize tonik-klonik nöbeti olması nedeniyle aralıklı midezolam uygulanmasına rağmen nöbeti devam eden hastaya fenitoin başlanıldı. Solunum sıkıntısı, dirençli jenaralize tonik-klonik nöbetleri olan olgu entübe edilerek midazolam infüzyonu başlanıldı. Takiplerinde nöbeti devam eden hastaya fenitoin ve levetriasetam yüklendi, midazolam infüzyonu 0,9 mg/kg/saat' e kadar çıkıldı. Nöbetleri durdurulamayan olguya tiyopental başlanıldı. EEG'de burst-supresyon paterni izlendi. Olgunun konvülziyonu görülmemesi nedeniyle antiepileptik tedavisi azaltılarak kesildi. Yatışının sekizinci günü ekstübe edildip, onbeşinci günü taburcu edildi.

SONUÇ: Endosülfan intoksikasyonunda tedaviye dirençli status epileptikus nadir görülür. Tedavide semptomatik yaklaşılmalıdır, mortalitesinin yüksek olması nedeniyle yakın takip ve monitörizasyonu gereklidir.

Anahtar Kelimeler: endosülfan nöbet zehirlenme

P-61
RUTİN TEDAVİYE YANIT VERMEYEN ORGANOFOSFAT ZEHİRLENMESİ OLAN İKİ ÇOCUK HASTADA PLAZMAFEREZİN ROLÜ

Ufuk YÜKSELMİŞ[1], Dinçer YILDIZDAŞ[1], Hayri Levent YILMAZ[2], Yusuf SARI[1]
[1]Çocuk Yoğun Bakım, Çukurova Üniversitesi Tıp Fakültesi, Adana
[2]Çocuk Acil, Çukurova Üniversitesi Tıp Fakültesi, Adana

ÖZET: Amaç: Organofosfat zehirlenmesinin tedavisinde plazmaferezin etkinliğini görmek.

HASTALAR: Organofosfat zehirlenmesinde, standart tedaviye yanıt alınamayan iki olguda plazma kolinesteraz seviyelerinin normale gelmesi ve klinik bulguların düzelmesi. Tedaviler: Atropin, pralidoksim, taze donmuş plazma, albümin, plazmaferez.

OLGU SUNUMU: Beş ve yedi yaşındaki iki kız kardeş, tarafımıza annelerinin kafalarına sürdüğü organik fosforlu ilaçtan sonra karın ağrısı, kusma, bilinç bulanıklığı, solunum yetmezliği ve myozis bulguları ile başvurdu. Bakılan tetkiklerinde psödokolinesteraz seviyelerinin 398 U/L ve 428 U/L saptanması sonucu, hastalar organofosfat zehirlenmesi tanısı alarak çocuk yoğun bakım ünitesine yatırıldılar. Olgulara atropin infüzyonu (0.08 mg/kg/saat) ve beş dakika aralıklarla atropin 0.05 mg/kg/doz verildi. Toplam üç kez pralidoksim yüklemesi ve pralidoksim infüzyonu uygulandı. Klinik bulguların kötüleşmesi üzerine, hastalar entübe edilip mekanik ventilatöre bağlandılar. Ancak hastalara uygulanan standart tedaviye rağmen, klinik tablonun ve plazma psödokolinesteraz seviyelerine beklenen yanıtın olmaması üzerine üç gün üst üste plazmaferez yapıldı. Takibinde klinik bulguların düzelmesi, ventilatör ihtiyaçlarının kalmaması ve psödokolinesteraz seviyelerinin 5682 U/L ve 7566 U/L değerlerine çıkması ve atropin ihtiyacının kalmaması üzerine hastalar taburcu edildiler.

SONUÇ: Organofosfat zehirlenmelerinde, atropin ve pralidoksim tedavisine refrakter vakalarda plazmaferez tedavisi düşünülebilir.

Anahtar Kelimeler: Atropin psödokolinesteraz organofosfat pralidoksim plazmaferez

P-62
BÜYÜK ARTER TRANSPOZİSYONU VE FANKONİ APLASTİK ANEMİSİ BİRLİKTELİĞİ

Özge TOPTAŞ[1], Ezgi ÖZALP[1], Barış MALBORA[2], Nilgün ERKEK[3]
[1]Pediatri, Dr. Sami Ulus KD Çocuk Sağlığı ve Hastalıkları Eğitim ve Araştırma Hastanesi, Ankara
ediatrik hematoloji, Dr. Sami Ulus KD Çocuk Sağlığı ve Hastalıkları Eğitim ve Araştırma Hastanesi, Ankara
[3]Çocuk Yoğun Bakım, Dr. Sami Ulus KD Çocuk Sağlığı ve Hastalıkları Eğitim ve Araştırma Hastanesi, Ankara

Hastaneye yatışından 2 yıl kadar önce opere edilmiş büyük arter transpozisyonu olan ve pnömoni nedeniyle genel pediatri servisinde izlenen hasta solunum sıkıntısının artması üzerine çocuk yoğun bakım ünitesine kabul edildi. Genel durumu kötü, halsiz, malnutre, siyanoze, ateşli ve takipneikti. Akciğerde yaygın krepitan raller, akciğer sağ alt kesimde solunum seslerinde azalma, mezokardiak odakta duyulan 3/6 pansistolik üfürüm, kot altında 2 cm ele gelen hepatomegali mevcuttu. Boy kısalığı (<3p), mikrosefali (3-10p), koyu cilt rengi, proksimal yerleşimli başparmak bulguları olan hastada pansitopeni ve atnalı böbrek varlığı tespit edildi. Hastanın bir yıl önce yapılmış DEB testi negatif bulunmuştu. Tekrarlanan kemik iliği aspirasyonu ile hipoplazik ve displazik bulgular, normal B12 ve Folik asit düzeyleri saptanan hastada yinelenen DEB testi pozitif bulunarak fankoni aplastik anemisi tanısı kesinleştirildi. Hastamız Fankoni Aplastik Anemisi ve büyük arter transpozisyonu birlikteliği literatürde hiç rastlanmadığı ve klinik şüphe halinde DEB testinin tekrarlanmasının vurgulanması için sunuldu.

P-63
POSTERİOR REVERSİBLE ENSEFALOPATİ SENDROMU (PRES): ÇOCUK YOĞUN BAKIM SERVİSİNDE İKİ OLGU

Ayşe Berna ANIL[1], Sinem AKBAY[2], Pınar KUYUM[2], Engin KÖSE[2], Murat ANIL[3], Önder YAVAŞCAN[4], Nejat AKSU[4]

[1]Çocuk Yoğun Bakım, Tepecik Eğitim ve Araştırma Hastanesi, İzmir
[2]Çocuk Klinikleri, Tepecik Eğitim ve Araştırma Hastanesi, İzmir
[3]Çocuk Acil, Tepecik Eğitim ve Araştırma Hastanesi, İzmir
[4]Çocuk Nefrolojisi, Tepecik Eğitim ve Araştırma Hastanesi, İzmir

AMAÇ: Posterior reversible ensefalopati sendromu (PRES), hipertansiyon, gebelik, sepsis, kemoterapi ve otoimmünite gibi çeşitli nedenlere bağlı nörolojik semptomlarla ortaya çıkan ve karakteristik radyolojik bulgularla tanı konabilen bir klinik tablodur. Erken tanı ve uygun tedavi ile (destek tedavisi ve anti-ödem tedavi) hızla yüz güldürücü sonuç alınabilmektedir. Bu sunumda iki çocuk hasta aracılığı ile çocuklarda PRES'a dikkat çekmek istenmiştir.

OLGU 1: Akut lenfoblastik lösemi (ALL) tanısıyla bir yıl önce kök hücre nakli yapılan, çocuk onkoloji servisinde graft versust host (GVH) hastalığı nedeniyle izlenen 12 yaşındaki erkek olgu bilinç bulanıklığı (Glaskow Koma Skoru 6) ve ateşsiz nöbet geçirmesi üzerine çocuk yoğun bakım servisine alındı ve mekanik ventilatöre bağlandı. Beyin manyetik rezonans (MR) incelemesinde her iki serebral hemisferde oksipital ve parietal loblarda PRES ile uyumlu ödem görüntüsü saptandı. Hastanın almakta olduğu siklosporin tedavisi sonlandırıldı ve anti-ödem (mannitol ve %3 NaCl) tedavi başlandı. Bu tedaviye hızla klinik ve radyolojik yanıt veren olgu çocuk onkoloji servisine nakledildi.

OLGU 2: ALL tanısıyla çocuk onkoloji servisinde izlenen ve hipertansiyon nedeniyle kaptopril tedavisi alan 3 yaşındaki kız olgu hipertansiyon ile ilişkili nöbet geçirmesi ve Glaskow Koma Skoru'nun 8 olması nedeniyle çocuk yoğun bakım servisine alındı ve mekanik ventilatöre bağlandı. Beyin MR incelemesinde her iki serebral hemisfer oksipital ve parietal loblarda PRES ile uyumlu ödem görüntüsüne rastlandı. Olguya nitroprusid ve anti ödem tedavi başlandı. Kan basıncı kontrol altına alınan ve klinik-radyolojik olarak hızla düzelen olgu çocuk onkoloji servisine nakledildi.

SONUÇ: İmmünsupresif tedavi alan veya hipertansiyonu olan çocuklarda, ani gelişen bilinç değişikliği ve nöbet geçirme semptomlarının ayırıcı tanısında PRES'u da ayırıcı tanıda düşünülmelidir.

Anahtar Kelimeler: PRES çocuk yoğun bakım

P-64
AKUT ROMATİZMAL ATEŞ KARDİTİNDE PULSE STEROİD KULLANIMI: OLGU SUNUMU

Esra ARSLANTAŞ[1], Tuğba ERAT CANCAN[1], Aylin KILINÇ UĞURLU[1], Nilgün ERKEK[2]
[1]Pediatri, Dr. Sami Ulus KD Çocuk Sağlığı ve Hastalıkları Eğitim ve Araştırma Hastanesi, Ankara
[2]Çocuk Yoğun Bakım Ünitesi, Dr. Sami Ulus KD Çocuk Sağlığı ve Hastalıkları Eğitim ve Araştırma Hastanesi, Ankara

Akut romatizmal ateş (ARA) A grubu beta hemolitik streptokok enfeksiyonuna karşı oluşan multisistemik, otoimmun bağ dokusu hastalığıdır. Çocukluk döneminde kardit olguların %50-60'ında bildirilmiştir. Olgularda yatak istirahati, streptekok için antibiyotik, antienflamatuvar olarak salisilat ve prednisolon ve destekleyici semptomatik tedavi uygulanır. Kardit için uygulanan tedavinin azaltılması ya da kesilmesi sırasında belirtilerin alevlenmesi veya klasik 2mg/kg /gün steroid tedavisine yanıt alınamaması durumunda nadiren farklı anti inflamatuar ya da immun modülatör tedaviler denenebilmektedir. Dış merkezde ağır depresyon tanısıyla hastaneye yatışı planlanan 9,5 yaşındaki kız hasta ateş, halsizlik, nefes darlığı fark edilerek pnomoni ön tanısı ile hastanemize sevk edildi. Hastanın doktor tanılı geçirilmiş akut tonsillit öyküsü, ateş, prekordiyal yaygın 2/6 erken sistolik üfürüm, sedimantasyon ve C-reaktif protein ve antistreptolisin O yüksekliği vardı. İnotrop desteği gerektiren kalp yetmezliği, akciğer ödemi ve ekokardiyografik olarak sol ventrikül fonksiyonlarında bozulma ve kapak yetmezlikleri olan hasta ARA , kardit tanısı aldı. Destekleyici tedavi ve 2mg/kg/gün den prednisolon verildi. Tedavinin 3. gününde semptomlarda gerileme olmaması, plevral efüzyon gelişmesi ve perikardiyal efüzyonunda artıs olması nedeni ile tedavisi pulse metilprednizolon olarak değiştirildi. Tedavinin ilk dozundan itibaren belirgin yanıt alındı. Literatürde akut romatizmal ateşte pulse steroid tedavisinin kullanımı konusunda bilgi bulunmamaktadır. Bu olgu ile akut romatizmal ateşte pulse steroid kullanımının pankardit tutulumunda iyi bir tedavi seçeneği olabileceğine dikkat çekilmek istenmiştir

Anahtar Kelimeler: Akut romatizmal ateş puls steroid tedavisi kalp yetmezliği

P-65
STATUS TABLOSUNDA NADİR BİR NEDEN: AKUT ENDOSULFAN ZEHİRLENMESİ

Cansu ALTUNTAŞ[1], Şenay ŞAŞIHÜSEYİNOĞLU[1], Yılmaz AKBAŞ[1], Nilgün ERKEK[2]
[1]Pediatri, Dr. Sami Ulus KD Çocuk Sağlığı ve Hastalıkları Eğitim ve Araştırma Hastanesi, Ankara
[2]Çocuk Yoğun Bakım Ünitesi, Dr. Sami Ulus KD Çocuk Sağlığı ve Hastalıkları Eğitim ve Araştırma Hastanesi, Ankara

Endosülfan organoklorin grubundan toksisitesi yüksek bir tarım ilacıdır. İnhalasyon, oral alım ve sağlam ciltten absorbsiyon yolu ile zehirlenme gösterebilir. Öncesinde sağlıklı olan 5 yaşında erkek çocuk ani başlayan bulantı, kusma ve takiben durdurulamayan nöbetler geçirme nedeni ile çocuk yoğun bakım ünitesine kabul edildi. Yatışında ailesi ile birlikte köyde kendi hazırladıkları gözlemeden yedikten yaklaşık 1 saat sonra şikayetlerinin başladığı ve ailenin diğer üyelerinin de benzer bulgularla çeşitli hastanelerde izlendiği dışında bilgiye ulaşılamadı. Genel destekleyici tedavi, antibiyotik ve antiviral tedavi, ventilatör desteği altında izlenen hastanın fenitoin, midazolam, sodyum valproat, levetiracetam ve pentobarbital infüzyonları altında yatışının ancak 12. saatinde nöbetleri kontrol altına alınabildi. Yatışının 3. gününde hamur hazırlanan kapta endosülfan tespit edildiği öğrenildi. Bilinci açılan hastada, intansiyonel tremor ve dispraksi izlendi. Yatışı süresince insulin tedavisi gerektiren nonketotik hiperglisemi , izlemde kendiliğinden gerileyen yüksek amilaz seviyeleri olması endosülfanın pankreas toksisitesine bağlandı. İzlemde fizik tedavi ile hastanın motor fonksiyon bozukluğu tamamen düzeldi. Türkiye'de 2007 yılı itibariyle yasak olmasına rağmen endosülfan bir şekilde tarım bölgelerinde kullanımı devam eden bir pestisiddir. Nedeni bilinmeyen durdurulamayan akut nöbet durumlarında lipofilitesi yüksek endosüllfan zehirlenmesi akla gelmelidir.

Anahtar Kelimeler: : Endosülfan zehirlenmesi status

P-66
KAWASAKİ ŞOK SENDROMU: BİR OLGU SUNUMU

Rana İŞGÜDER[1], Utku KARAARSLAN[1], Hasan AĞIN[1], Nurettin ÜNAL[1]
[1]Çocuk Yoğun Bakım, Dr. Behçet UZ Çocuk Hastanesi, İzmir

Kawasaki hastalığı, çocukluk çağında sık görülen, %15-25 oranında koroner arter hastalıklarına yol açabilen sistemik bir vaskülittir. Son yıllarda çocuk yoğun bakım birimlerine ve acil servislere toksik şok tablosu ile başvuran, ardından Kawasaki hastalığı tanısı alan olgular bildirilmiş ve bu veriler ışığında 'Kawasaki şok sendromu' tanımlanmıştır. Bildirilen vakalara benzer şekilde hastanemiz Çocuk Yoğun Bakım Ünitesine Toksik şok bulguları ile başvuran, ilk müdahalenin ardından 5 günden uzun süren ateş, bilateral nonpürülan konjonktivit, oral mukozada eritematöz lezyonlar, çilek dili, tek taraflı servikal lenfadenopati, perianal desquamasyon yanısıra sarılık ve hepatomegali bulguları ile Kawasaki hastalığı tanısı alan 6,5 yaşındaki olgu sunulmuştur. Çocuk yoğun bakım ve acil servis hekimleri toksik şok tablosu ile başvuran olgularda Kawasaki hastalığını da göz önünde bulundurmalı ve böylece erken dönemde uygulanacak intravenöz immunglobulin tedavisi ile olası koroner hasarlanmalar önlenmelidir.

Anahtar Kelimeler: Kawasaki hastalığı toksik şok kawasaki şok sendromu

P-67
NADİR GORULEN BİR İNTOKSİKASYON:TRANEKSAMİK ASİT İNTOKSİKASYONU VE RENAL MİKROTROMBUS

İlter ARİFOGLU[1], Nilgun ERKEK[2], Derya DUMAN[1],
[1]Pediatri, Sami Ulus Çocuk Hastanesi, Ankara
[2]Pediatrik Yogun Bakım, Sami Ulus Çocuk Hastanesi, Ankara

Traneksamik asit plazminojen aktivasyonunu engelleyerek plazminojen ve plazminin fibrin üzerindeki litik etkisini onleyen bir ilaçtır. En önemli yan etkisi intravaskuler trombus olusumudur. Bu yazıda suicid amaçlı traneksamik asit(transamine) alan 15 yaş kız olguda mikrovaskuler tromboza sekonder gelisen akut böbrek yetmezliği anlatılmıştır. Yatışında vital bulguları stabil, fizik muayenede patolojik bulgusu olmayan olgunun ilaç alımının 48.saatinde kusması ve sırt ağrıları başladı. Kostovertebral acı hassasiyeti olan ve kan basınçlarında yüksekseklik saptanan olgunun takibinde oligüri gelişti.Laboratuarda kreatinin değeri yükselen hastanın renal usg\'de renal parankim ekolarında grade 1-2 artış saptandı, renal doppleri normaldi.Traneksamik asite baglı renal mikrotrombus ve buna baglı akut bobrek yetmezligi olabilecegi düşünülen hastaya düşük molekül ağırlıklı heparin ve hemodiyaliz tedavisi başlandı. 6 gün düşük molekül ağırlıklı heparin tedavisi alan ve 8 gün hemodiyalizine devam edilen olgu renal yetmezlik bulguları düzeldikten sonra taburcu edildi. Transamin intoksikasyonu nadir görülmekte fakat tromboz oluşturabilmesi nedeniyle ciddi komplikasyonlara yol acabilmektedir.

Anahtar Kelimeler: traneksamik asit intoksikasyonu akut bobrek yetmezligi renal mikrotrombus

P-68
MAZOT İÇMEYE BAĞLI AĞIR AC HASARI VE SÜRFAKTAN TEDAVİSİ

Ayşen BAŞARAN[1], Nimet TORUN[1], Oguz DURSUN[1]
[1]Çocuk Sağlığı ve Hastalıkları, Akdeniz Üniversitesi, Antalya

GİRİŞ: Hidrokarbon zehirlenmelerinde, en önemli etkilenen organ akciğerdir. Bu maddelerin içilmesi, aspire edilmesi ya da solunması akciğerde direk toksik etki yapar ve tip-2 pnömonosit hasarına bağlı surfaktan eksikliği gözlenir.

OLGU 1: 15 aylık kız, 4 gün önce mazot içme nedeniyle dış merkeze başvuran ve mide lavajı yapılıp aktif kömür verilen olgu, daha sonra yoğun bakımda izleme alınmıştı. 2 mg/kg metilprednisolon ve antibiyoterapi başlanan, giderek kliniği kötüleşen ve yüksek ekspirium sonu basınç ve tepe inspiriyum basıncı (PEEP/PIP): 6/43cmH2O ve %100 oksijen almasına rağmen, hipoksemisi devam eden hastanın bilateral pnömotoraks gelişmesi nedeniyle göğüs tüpü takılmıştı. Klinik düzelme sağlanamaması nedeniyle hasta ünitemize kabul edildi. Yatışının ilk saatlerinde 25mg/kg surfaktan verildi. PEEP değeri 8'e yükseltildi. 6ml/kg tidal volüm korunacak şekilde PIP değeri hedeflendi. Surfaktan sonrasında PIP değeri 28'e FiO2 %60'a azaltıldı. Olgu yüksek PEEP uygulanan dönemde kürarize olarak izlendi. Yatışı boyunca enteral beslendi. Hastanın sol göğüs tüpü 4. günde, sağ göğüs tüpü 14. günde çekildi. Mekanik ventilatörde 14, yoğun bakımda 22 ve hastanede 27 gün takip edildi. 3 ay sonra izleminde kilo aldığı ve klinik olarak sorun olmadığı görüldü.

OLGU 2: 5 yaşında kız hasta gaz yağı içme nedeniyle acil servise solunum depresyonu ve genel durum bozukluğuyla başvurdu. GKS: altıydı. Takipnesi yoktu. Acil serviste kaflı tüple entübe edildi. Gastrik lavaj yapılmadı. Aktif kömür verilmedi. Akciğer grafisinde özellik yok. Hasta 2. gününde ekstübe edildi. 4. günde taburcu edildi.

SONUÇ: Hidrokarbon zehirlenmeleri ciddi akciğer hasarına yol açabilmektedir. Hidrokarbonların vizkositesi azalıp, volatilesi arttıkça aspirasyon riski artmaktadır. Mide lavajı ve aktif kömür uygulanmamalıdır. Tedavide steroid sık olarak kullanılsa da kanıta dayalı bir tedavi değildir. Direk pnömosit hasarı yaptığı bilinen ve surfaktan sentezini azaltan bu maddelerle oluşan akut akciğer hasarlanmalarında surfaktan tedavisi her zaman akılda tutulmalıdır. Olgumuzda bilateral pnömotoraks ve pnömotosel gözlenmiştir. Bu komplikasyonlar akciğeri koruyucu ventilasyon stratejileri ile önlenebilir. Kaflı tüp ile erken endotrakeal entübasyon klinik seyri etkileyebilir.

Anahtar Kelimeler: Mazot ARDS Sürfaktan Hidrokarbon

P-69
ANİZOKORİNİN EŞLİK ETTİĞİ EPİLEPTİK NÖBET: İKİ VAKA SUNUMU

Gülsüm ALKAN[1], Nurettin Onur KUTLU[1], Hüseyin ÇAKSEN[2],
[1]Çocuk Yoğun Bakım Ünitesi, Konya Üniversitesi Meram Tıp Fakültesi, Konya
[2]Çocuk Nörolojisi, Konya Üniversitesi Meram Tıp Fakültesi, Konya

GİRİŞ: Pupil çaplarındaki farklılık olarak tanımlanan anizokori, sağlıklı bireylerde de rastlantısal olarak görülebilmektedir. Acil ve yoğun bakım şartlarında karşılaşıldığında; optik sinir ve okulomotor sinirin yolaklarını, kortikal yerleşimlerini etkileyen ödem, nekroz, tümör basısı, enfeksiyon, ilaç (pilokarpin, kokain, skopolamin) kullanımı akla gelmelidir. Migren ve serebrovasküler olaylar sonrası anizokori gelişimi bilinen bir durum olmakla birlikte, epileptik nöbetlere eşlik eden anizokori gelişimi nadirdir. Bu çalışmada, epileptik nöbet esnasında anizokori saptanan iki vaka nadir görüldüğünden sunulmuştur.

OLGU 1: Altı yaşında kız hasta, Lennox-Gastaut sendromu tanısıyla takipli olup, dört yaşından buyana kullandığı çoklu antiepileptik ilaçlara rağmen durdurulamayan nöbetleri olan hasta servisimize yatırıldı. Takibinde astım atağına bağlı solunum yetmezliği gelişen hasta çocuk yoğun bakım ünitesine alınarak entübe edilip mekanik ventilatöre bağlandı. İzleminde gözlerini bir noktaya dikme ve kollarında tonik kasılma şeklinde nöbeti olan hastada sağ pupilin midriyatik olduğu ve ışık refleksine cevap alınamadığı saptandı. İki taraflı optik disk normal olarak değerlendirildi. Beyin tomografisinde, özellikle frontotemporal bölgede belirgin kortikal ve santral atrofi bulguları önceden yapılan görüntülemelerle örtüşmekte olup, intrakranial kanama, enfarkt, herniasyon ve ödem saptanmadı. Anamnezinde bir yıl önce de, nöbet esnasında anizokori tespit edildiği ve yapılan nörolojik görüntülemede akut patoloji saptanmadığı öğrenildi. Nöbetleri kontrol altına alınan hastanın 48 saat sonra anizkorisi düzeldi.

OLGU 2: Üç buçuk yaşında erkek hasta, Tay-Sachs ve kronik akciğer hastalığı tanılarıyla takipli olup, pnömoni nedeniyle servisimize yatırıldı. Hastanın kullanmakta olduğu salbutamol ve valproik asit tedavisine devam edildi. Takibinde jeneralize tonik nöbeti olan hastada anizokori saptandı. Acil beyin tomografisinde, mevcut hastalığına bağlı diffüz myelin kaybı ile giden patolojik bulgular tespit edildi. Kanama, enfarkt, yer kaplayan lezyon tespit edilmedi. Nöbetleri kontrol altına alındıktan 24 saat sonra anizokorinin düzeldiği gözlendi.

SONUÇ: Bu vakalar dolayısıyla epileptik nöbet esnasında geçici anizokori görülebileceğini vurgulamak isteriz.

Anahtar Kelimeler: Epilepsi anizokori MRI

P-70
AKUT RESPİRATUVAR DİSTRES SENDROMU (ARDS) OLAN BİR SÜTÇOCUĞUNDA VENÖVENÖZ EXTRAKORPOREAL MEMBRAN OKSİJENASYON (ECMO) DESTEĞİ

Nilüfer YALINDAĞ ÖZTÜRK[1], Koray AK[2], Mahmoud SALİM[3], Edanur KURDOĞLU[3], Nigar MUZAFFAROVA[3], Nihal ALTINTAŞ-KOLBAŞ[2], C.Selim İŞBİR[2], Sinan ARSAN[2]
[1]Pediatri Yoğun Bakım Ünitesi, Marmara Üniversitesi, İstanbul
[2]Kalp ve Damar Cerrahisi, Marmara Üniversitesi, İstanbul
[3]Çocuk Sağlığı ve Hastalıkları, Marmara Üniversitesi, İstanbul

GİRİŞ: Solunumsal nedenli ECMO desteği deneyimli merkezlerde yaşam kurtarıcı olmakla beraber, ülkemizde henüz uygulama alanı bulmamıştır. ARDS nedeniyle venövenöz ECMO desteği verdiğimiz hastamızla ilgili deneyimimizi paylaşmak istedik.

OLGU: 4 aylık erkek hasta, pnömoniye sekonder solunum yetmezliği ve kompanse septik şok tablosunda entübe edilerek çocuk yoğun bakım ünitemize(ÇYBÜ) interne edildi. Çoklu organ yetmezliği (ÇOY) tablosu nedeniyle ikili geniş spektrumlu antibiyotik tedavisi ve sıvı bolusları sonrası inotropik destek başlandı. Pansitopeni,transaminaz yüksekliği ve koagülopati saptanan hastaya destek tedavileri verildi. ARDS gelişmesi sonucu ileri solunum desteğine geçilerek, APRV modunda ventilasyon ve surfaktan tedavileri uygulandı. Kültürleri üremesizdi.Viral serolojide Parvovirus dahil özellik yoktu. Destek tedavileri ile ÇOY'de ve akciğer bulgularında düzelme izlenmekle beraber araya giren sekonder bakteriyemi (metisiline dirençli S.epidermiditis) ile ARDS tablosu tekrarladı. Surfaktan,metilprednizolon ve pulmoner hipertansiyon nedeniyle nitrik oksit tedavisi başlandı. Yeterli oksijenasyon sağlanamayan hastada (PaO2/FiO2:93–Oksijenasyon endeksi:70) nörolojik durumun iyi olması ve ÇOY'un gerilemiş olması nedeniyle akciğerlerin dinlenmesine fırsat vermek amacıyla aileden onam alınarak venövenöz ECMO desteğine bağlanmasına karar verildi. ÇYBÜ'nde kalp damar cerrahi tarafından, sedasyon ve paraliz altında, sağ internal juguler ven-sağ femoral ven kanülasyonları yapıldı. 500ml/dk akımla satürasyonları %75-85 arasında idi.72 saat sonrasında paraliz sonlandırıldığında nörolojik olarak uyandığı izlendi. Hipernatremi gelişmesiyle iki defa CVVHD(sürekli venövenöz hemodiyafiltrasyon) uygulandı ve serbest su replasmanı yapıldı. ECMO desteği azaltılmaya çalışılırken hasta yüksek frekanslı osillatuvar ventilasyonda(YFOV) ventile edildi. Gelişen hava kaçakları drenaj gerektirmedi, fakat YFOV ile havayolu kaçağı stratejisi uygulandı.14 gün ECMO desteği alan hastanın akciğerlerinde anlamlı bir düzelme izlenmedi. 13.güne kadar hipernatremi dışında belirgin bir sorun saptanmayan hastada hipotansiyon, ağır metabolik asidoz, akut böbrek hasarı ve sonrasında ÇOY gelişti. Hasta ECMO ve CVVHDF desteği altında 14.gün kaybedildi.

SONUÇ: Hastamız ECMO desteğinde kaybedilmiş olmasına rağmen, bu vaka ile 3.Basamak ÇYBÜ'lerinde ECMO uygulanmasının kalp damar cerrahi ve pediatrik yoğun bakım işbirliği ile mümkün olduğunu, sürekli perfüzyonist gerekmediği ve bu konuda ekip olarak tecrübelerimizin artması ile uygun hastalarda sağkalımın olumlu etkilenebileceğini düşünmekteyiz.

Anahtar Kelimeler: Akut Respiratuar Distres Sendrom Ekstrakorporeal Membran Oksijenasyonu Pediatri

P-71
ÇOCUK YOĞUN BAKIM ÜNITESINDE YATIRILAN HASTALARDA KOLISTIN KULLANIMI

Adem KARBUZ[1], Tanıl KENDİRLİ[2], Halil ÖZDEMİR[1], Bilge ALDEMİR KOCABAŞ[1], Ayhan YAMAN[2], Çağlar ÖDEK[2], Haluk GÜRİZ[3], Ahmet Derya AYSEV[4], Ergin ÇİFTÇİ[1], Erdal İNCE[1]
[1]Çocuk Enfeksiyon, Ankara Üniversitesi Tıp Fakültesi, Ankara
[2]Çocuk Yoğun Bakım, Ankara Üniversitesi Tıp Fakültesi, Ankara
[3]Mikrobiyoloji ve Klinik Mikrobiyoloji Labortauarı, Ankara Üniversitesi Tıp Fakültesi, Ankara
[4]Çocuk Sağlığı ve Hastalıkları, Ankara Üniversitesi Tıp Fakültesi, Ankara

AMAÇ: Çocuk Yoğun Bakım Ünitesi'nde kolistin kullanımının klinik özellikleri ve sonuçlarını belirlemek.

METOD: Bu çalışma, prospektif ve gözlemsel kohort olarak 1 Ocak 2011 ile 31 Aralık 2011 tarihleri arasında Ankara Üniversitesi Tıp Fakültesi, Çocuk Yoğun Bakım Ünitesinde yapıldı.

SONUÇ: Toplam 38 kez kolistin tedavisi uygulanan 29 yoğun bakım hastasının tıbbi ve laboratuar özellikleri derlendi. Çalışmaya dahil edilen hastaların %48,3'ü erkek olup, ortalama yaş 56,2 ay idi. En sık altta yatan hastalıklar sırasıyla; kronik nörolojik veya nöromüskuler hastalık, primer immün yetmezlik, konjenital kalp hastalığı, malignensi idi. En sık saptanan enfeksiyonlar; ventilatör ilişkili pnömoni, kateter ilişkili kan yayım enfeksiyonu, bakteriyemi, peritonit ve şant enfeksiyonu idi. En sık izole edilen mikroorganizmalar sırasıyla; Acinetobacter baumannii, Pseudomonas aeruginosa, Klebsiella pneumoniae, Serratia marcescens, Stenotrophomonas maltophilia ve Enterobacter cloacae idi. Hastalarda nozokomiyal enfeksiyonlar için tespit edilen risk faktörleri sırasıyla;, mekanik ventilasyon, geniş spektrumlu antibiyotik kullanımı, santral venöz kateterizasyon, üriner kateterizasyon, trakeostomi kanül, toraks ve kardiyak dren tüplerinin, periton diyaliz kateterinin ve ventrikülo-peritoneal şantın varlığı idi. Kolistin kullanım süresi ortalama 13 gündü. Uygulanan 38 kolistin tedavisinin otuzunda tam veya kısmi yanıt alındı. Yirmi sekiz uygulama kür ile sonuçlandı. Kaybedilen 10 hastanın 7'sı enfeksiyona bağlı olup, altısı kolistin tedavisi ile doğrudan ilişkili enfeksiyondu. Kolistin tedavisi sırasında doğrudan kolistine bağlanabilecek bir nefrotoksisite ve nörotoksisite saptanmadı. Sonuç: Çocuk Yoğun Bakım Ünitesinde yatırılan, çoklu ilaç dirençli gram negatif bakterilerin sebep olduğu nozokomiyal enfeksiyonları olan çocuklarda kolistin etkili ve güvenli bir şekilde kullanılabilir.

Anahtar Kelimeler: kolistin çoklu ilaç direnci yoğun bakım çocuk

P-72
SPONTAN ŞİLOTORAKS (OLGU SUNUMU)

Mehmet DAVUTOĞLU[1], Vedat BAKAN[2], Mahmut TOKUR[3], Kadir SÖYLEMEZ[4], Ekrem GÜLER[5], Şeref OLĞAR[6],

[1]Çocuk Yoğun Bakım Ünitesi, Kahramanmaraş Sütçü İmam Üniversitesi Tıp Fakültesi, Kahramanmaraş
[2]Çocuk Cerrahisi AD, Kahramanmaraş Sütçü İmam Üniversitesi Tıp Fakültesi, Kahramanmaraş
[3]Göğüs Cerrahisi AD, Kahramanmaraş Sütçü İmam Üniversitesi Tıp Fakültesi, Kahramanmaraş
[4]Çocuk Sağlığı ve Hastalıkları AD, Kahramanmaraş Sütçü İmam Üniversitesi Tıp Fakültesi, Kahramanmaraş
[5]Çocuk Acil Ünitesi, Kahramanmaraş Sütçü İmam Üniversitesi Tıp Fakültesi, Kahramanmaraş
[6]Çocuk Kardiyolojisi BD, Kahramanmaraş Sütçü İmam Üniversitesi Tıp Fakültesi, Kahramanmaraş

Duktus torasikusun harabiyeti nedeniyle plevral boşlukta lenfatik sıvının toplanması şilotoraks olarak adlandırılır. Çocukluk çağında nadir görülen plevral efüzyon nedenlerindendir. Sıklıkla kardiyo-torasik cerrahi operasyon geçiren çocuklarda komplikasyon olarak, ayrıca göğüse künt travma, ya da vertebraların ani hiperekstansiyonu sonrasında görülebilir. Öncesinde kabızlık dışında herhangi bir yakınması bulunmayan 3,5 yaşında erkek hasta; birkaç gündür olan öksürük ve hırıltılı solunum şikayetleriyle başvurdu. Fizik muayenesinde ateş 37.1OC, nabız 110 /dk, solunum sayısı 32 /dk, O2 saturasyonu % 92, kan basıncı 100/70 mmHg idi. Genel durumu orta, hafif dispneik, takipneik durumda, dinlemekle sol akciğerde solunum sesleri azalmıştı. Akciğer grafiğinde sol akciğerde konsolidasyon, toraksın USG incelemesinde solda 8 cm kalınlığında plevral efüzyon tespit edildi. Laboratuvar incelemelerinde Hb 12,3 mg/dl, hematokrit % 34, lökosit 6580 mm3 (%78 PNL), üre 11 mg/dl, total protein 5.9 mg/dl, albumin 3.2 mg/dl, trigliserit 50 mg/dl, LDL 10 mg/dl, CRP (-) idi. Toraks tüpü takılarak kapalı sualtı drenaja alınan hastanın efüzyon sıvısının görünümü süt beyaz renkte, pH 7, dansite 1015, trigliserit 2101 mg/dl, glikoz 168 mg/dl, lökosit 590 mm3 bulundu. Plevral efüzyon sıvısında üreme olmadı. Bu bulgularla şilotoraks tanısı konulan hastaya, etyolojiye yönelik yapılan toraksın BT ile incelemesi normal olarak değerlendirildi. Hastaya yağdan fakir diyet, somatostatin 3 µgr/kg/saat iv, dobutamin 5 µgr/kg/dk'dan başlandı. Somatostatin tedavisine 2 hafta devam edildi. İzlemde kalp yetmezliği bulgularının gerilemesi üzerine dobutamin tedavisi sonlandırıldı. Takiplerinde şilöz gelenin sonlanması üzerine 25. günde toraks tüpü çıkarılarak taburcu edildi. Kontrolde fizik muayene ve radyolojik bulgular normal olarak değerlendirildi. Çocukluk çağında şilotoraksın spontan olabileceği, tedavide göğüs tüpü ile beraber somatostatin kullanımının etkinliği vurgulandı.

Anahtar Kelimeler: Spontan şilotoraks Göğüs tüpü Somatostatin

P-73
KOMA VE DİRENÇLİ KONVÜZYON İLE BAŞVURAN AKUT İZONİAZİD İNTOKSİKASYONUNDA PRİDOKSİN ETKİNLİĞİ: OLGU SUNUMU

Muhterem DUYU[1], Pınar YAZICI[1], Bülent KARAPINAR[1]
[1]Çocuk Yoğun Bakım, Ege Üniversitesi, İzmir

İzoniazid (INH), hem tüberküloz tedavisi hem de profilaksisinde kullanılan 1. kuşak antitüberküloz ajandır. Akut INH dozaşımı, ilacın indüklediği nöbet ve metabolik asidozun yaygın bir nedenidir. INH intoksikasyonu nadir görülmekle birlikte doz aşımı vakalarının %55'ini pediatrik hasta grubu oluşturmaktadır. 80-150 mg/kg doz alımı ciddi santral sinir sistemi bulgularına yol açmaktadır. Ciddi INH intoksikasyonunun klasik bulguları, konvüzyon, metabolik asidoz, koma ve ani ölümdür. Bu makalede dirençli konvüzyon, metabolik asidoz ve koma tablosunda başvuran 15 yaşında akut INH intoksikasyonu olgusu sunulmuştur. Metabolik asidozun eşlik ettiği tedaviye dirençli konvüzyon ve koma durumlarında INH intoksikasyonu mutlaka göz önünde bulundurulmalıdır. Bu olgularda hem nöbeti durdurmada hem de metabolik asidozun düzeltilmesinde pridoksin etkili bir tedavidir.

Anahtar Kelimeler: İzoniazid Konvüzyon Pridoksin

P-74

AKUT BÖBREK YETMEZLİĞİ VE ŞOK OLGUSUNDA ÇARPICI BİR TANI: HANTAVİRUS ENFEKSİYON

Gökhan KALKAN[1], Meral ÜLGER[1], Hasan TEZEL[1], Emel ISIYEL[1]
[1]Pediatri, Gazi Üniversitesi Hastanesi, Ankara

Hantavirus, bunyavirus ailesinden, negatif polariteli, tek zincirli RNA virusu olup kemirgenlerle bulaşan zoonotik enfeksiyon etkenidir. İnsandan insana bulaşan tek tipi Andes virus olarak gösterilmiştir. Hastaların klinik bulguları hemorajik ateşli renal sendrom (HARS) veya hantavirus pulmoner sendrom (HPS) tablosunda gerçekleşmektedir. Burada 17 yaşında şok, böbrek yetmezliği, anemi ve trombositopeni kliniğinde hemolitik üremik sendrom ön tanısıyla hastanemize sevk edilen bir vaka takdim edilmiştir. Hastanın yapılan tetkiklerinde hemoliz ve retikülositozun olmaması, LDH ve haptoglobulin değerlerinin normal olması nedeniyle hemolitik üremik sendrom tanısından uzaklaşılmış; endemik bölgeden gelmesi, klinik ve laboratuvar bulgularıyla değerlendirilen hastada kardiyopulmoner tutulumla birlikte seyreden HARS tablosunda Hantavirus enfeksiyonu düşünülmüş, gönderilen hantavirus immunblot testi pozitif gelmiştir. Hastaya şok için vazopresör ajanlar, HARS için sürekli veno-venöz hemofiltrasyon ile destek tedavisi, pulmoner tutuluma yönelik steroid tedavisi uygulanmış; izleminde hasta tam şifa ile taburcu olmuştur. Bu vaka sunumu ile ülkemizde özellikle ateş, trombositopeni ve böbrek fonksiyonlarında bozulmayla endemik bölgeden gelen hastalarda hantavirus enfeksiyonunun gözden kaçırılmaması gerektiğinin vurgulanması amaçlanmıştır.

Anahtar Kelimeler: hantavirus şok akut böbrek yetmezliği hemorajik ateşli renal sendrom hantavirus pulmoner sendrom

P-75
AKUT BİLİNÇ KAYBI VE AKUT SOLUNUM YETMEZLİĞİ İLE PREZENTE OLAN ARAKNOİD KİST VAKASI

Sinem CAN OKSAY[1], Mehmet Bedir AKYOL[1], Esra ŞEVKETOĞLU[1], Sami HATİPOĞLU[1], Hasan Serdar KIHTIR[1], Hande KIZILOCAK[1]

[1]Çocuk Sağlığı ve Hastalıkları Kliniği, Bakırköy Dr. Sadi Konuk Eğitim ve Araştırma Hastanesi, İstanbul

GİRİŞ: Araknoid kist; beyin-omurilik sıvısı (BOS) benzeri sıvı içeren, subaraknoidal boşlukla ilişkisi olan kistik kavitelerdir. Tüm yaş gruplarında gelişebilmekle birlikte genellikle çocukluk çağına kadar oluşmaktadırlar. Baş ağrısı, makrosefali, konvülziyon, fokal nörolojik belirtiler, kafa içi basınç artışı gibi bulgular verebilirler

METOD VE BULGU: 4,5 yaşında erkek hasta Akut bilinç bulanıklığı ile takip edilen hasta solunumunun yüzeyelleşmesi ve glaskow koma skoru: 6 olması nedeniyle çocuk yoğun bakım ünitesine yatırıldı, entübe edildi. Çekilen kranial tomografide 3. ventriküle bası yapan araknoid kist ve hidrosefali tespit edildi; beyin cerrahi konsültasyonunda bulguların akut olmadığı ve kliniği açıklayamayacağı belirtildi. Yapılan kan tetkiklerinde ve BOS incelemesinde, hipofizer yetmezlik açısından yapılan tetkiklerinde herhangi bir patoloji saptanmadı . Çekilen kontrastlı kranial MR'da araknoid kistin 3. ventrikül ve mesensefalona bastığı ; akut bilinç değişikliğine neden olabilecek başka bir patoloji de olmadığı için kisttin bu duruma neden olabileceği düşünüldü. İÜTF Beyin Cerrahisi Kliniği'nde opere edilen hastanın postoperatif 5. Gününde spontan solunumu başladı, ekstübe edilen hastanın bir gün sonrasında ışık refleksleri bilateral alınmaya başlandı, kas gücü 3-4/5 olarak tespit edildi. Kontrol kontrastlı kranial MR'da kistin drene olduğu 3. ventrikül ve mesensefalona basının kalktığı, ancak kronik basıya sekonder olduğu düşünülen bilateral hypocampuste atrofi tespit edildi. Hasta postoperatif birinci haftanın sonunda yoğun bakımdan çıkarılarak çocuk servisinde takibe alındı.

TARTIŞMA VE SONUÇ: Araknoid kist için; mutlak cerrahi tedavi şartı kafa içi basınç artışı, progresif hidrosefali, nöral dokulara bası ve kistin yerleşimi, EEG bulguları ile uyumlu dirençli epilepsidir. Sık başvurulan cerrahi teknikler endoskopik kist fenestrasyonu ve kistoperitonal şanttır. Her iki yöntemle de alınan sonuçlar olumludur. Araknoid kist çoğu kez selim seyirli olmasına karşın akut bilinç kaybı ve santral solunum yetmezliği durumlarında ayırıcı tanıda ekarte edimelidir.

Anahtar Kelimeler: araknoid kist solunum yetmezliği

P-76
VİTAMİN D İNTOKSİKASYONUNA BAĞLI AĞIR HİPERKALSEMİLİ BİR OLGU

Resul YILMAZ[1], Erhan KARAASLAN[1], Nursen ÇAKAN[1]
[1]Pediatri AD, Gaziosmanpaşa Üniversitesi Tıp Fakültesi, Tokat

GİRİŞ: Kalsiyum metabolizması bozukluklarına çocuk çağlarında en sık karşılaşılan metabolik bozukluklardandır. Ağır hiperkalsemide bulantı, kusma, poliüri, polidipsi, kabızlık, dehidratasyon, koma ve nöbet geçirmeye varan ensefalopatik özellikler bulunur. Erişkinde primer hiperparatiroidizm, malignite ve granülomatöz hastalıkar en sık etyolojik nedenken, bebekler ve küçük çocuklarda aşırı vitamin D kullanımı, hiperparatiroidi, malignite, konjenital hipotiroidi, subkutan yağ nekrozu araştırılmalıdır.

OLGU: İki yaşında kız bebek sık enfeksiyon geçirme ve ağızda yara nedeniyle polikliniğe başvurduğunda rutin tetkiklerinde ağır hiperkalsemi saptanması üzerine servise yatırıldı.. Nöromotor gelişimi yaşına göre uygundu. Boy, kilo, baş çevresi persentilleri 3'ün altında idi. Anormal yüz görünümü yoktu. Laboratuvar incelemesinde WBC: 13400/mm3, Ca++:18,7 mg/dl, Mg++: 1,43 mg/dl PTH: 5,58 pg/ml, TSH: 0,913 µIU/ml, 25-OH-Vit D3: 214 ng/ml (7,4-53,3). Abdominal ve renal USG normal olarak yorumlandı. Annede hiperkalsemi yönünden bir patolojiye rastlanılmadı. Hiperkalsemi için IV hidrasyon, furosemid ve glukokortikoid (2 mg/kg/gün) ve kalsiyumdan fakir diyet verildi. Yeterli yanıt alınamaması nedeniyle zolendronik asit (bifosfanat) tek doz 1,6 mg IV verildi. İlaç yan etkileri açısından yakın takip edildi. Yaygın yan etkilerinden ateş gelişti, antipiretikler ile ateşi normale geldi. Yatışının 10. bifosfanat tedavisinin 6. günü kontrole gelmek üzere taburcu edildi.

SONUÇ: Çocukluk çağında hiperkalsemi çok farklı belirti ve bulgular ile ortaya çıkabilir.Uygun tedavi verilmediğinde birçok sistemde kalsifikasyonlar oluşabilir. Aşırı dozda D vitamini verilmesi ve hiperparatiroidizme bu yaş grubunda sık rastlanır. Hasta sorgulandığında balıkyağı ve vitamin içeren bir şurubu günde 1 ölçek (5 ml) uygun dozda verildiği öğrenildi. Aynı hafta içinde 3 hastanın daha hiperkalsemi ile başvurması üzerine diğer hastaların da aynı vitamini kullandıkları belirlendi. İlaç yan etki formu doldurulup Sağlık Bakanlığına bildirildi. Vitamin D düzeyinin de yüksek bulunması üzerine vitamin D intoksikasyonu tanısı doğrulandı. Sık enfeksiyon nedeniyle başvuran hastada, rutin biyokimyasal tektiler sırasında ağır hiperkalsemi saptanması, vitamin preparatlarının uygun hazırlanmayabileceği, konvansiyonel tedaviye yanıt alınmaması, bifosfanat kulanımı ve acil tedavi yaklaşımı gerekmesi açısından paylaşılmaya değer bulunmuştur.

Anahtar Kelimeler: hiperkalsemi vitamin d3 intoksikasyon bifosfanat

P-77
ROTAVİRUS İSHALİNE SEKONDER GELİŞEN SEPTİK ŞOK: 2 OLGU SUNUMU

Esra İSİK[1], Nilgün ERKEK[2]
[1]Pediatri, Dr. Sami Kadın Doğum, Çocuk Sağlığı ve Hastalıkları Eğitim ve Araştırma Hastanesi, Ankara
[2]Pediatrik Yoğun Bakım, Dr. Sami Kadın Doğum, Çocuk Sağlığı ve Hastalıkları Eğitim ve Araş. Hastanesi, Ankara

Rotavirüs 5 yaş altındaki çocuklarda ağır ishalin en sık nedenidir. Rotavirus gastroenteriti genellikle iyi seyirli olmasına rağmen dünyada her yıl 5 yaşın altında 500.000 çocuk rotavirus enfeksiyonu nedeni ile ölmektedir. Bu olgu sunumunda iki hastada rotavirus gastroenteritine bağlı gelişen septik şok ve çoklu organ yetmezliği tartışılmıştır. İshal, ateş ve halsizlik şikayeti ile başvuran biri 15 aylık erkek, diğeri pierre-robin sendromu tanılı 9 aylık kız iki olgunun geliş fizik muayenelerinde genel durumlarının kötü, laterjik, taşikardik ve takipneik oldukları görüldü. Laboratuvar tetkiklerinde böbrek fonksiyon testlerinde bozukluk, anemi, kanama profilinde uzama, metabolik asidoz saptandı. Her iki hastanın da dışkı tetkikinde rotavirus antijeni pozitif bulundu. Septik şok tablosunda olan her iki olguya çocuk yoğun bakım ünitesinde destek tedavisi verildi. İlk olgu kısa sürede sıvı tedavisine yanıt verdi ancak ikinci olgu uygun sıvı tedavisi ve inotrop desteğine rağmen altta yatan hastalık ve ventilatör ilişkili komplikasyonlar nedeni ile kaybedildi. Rotavirus gastroenteritinin hafif dehidratasyondan ağır sepsise kadar değişen klinik tablolara sebep olabileceği akılda tutulmalıdır.

Anahtar Kelimeler: rotavirus gastroenterit septik şok

P-78
ÇOCUK YOĞUN BAKIM SERVİSİNDE İZLENEN TRAVMA OLGULARININ DEĞERLENDİRİLMESİ

Özlem MUSLUK[1], Sabiha SAHİN[1]
[1]ÇYB, ESOGÜ Tıp Fakültesi, Eskişehir

AMAÇ: Eskişehir Osmangazi Üniversitesi Çocuk Yoğun Bakım Servisi'nde travma tanısıyla izlenen hastalar yaş, cinsiyet, travma şekli, ventilatörde kalış süreleri, mortalite ve morbidite açısından değerlendirildi.

YÖNTEM: Çalışmamızda 1 Ocak 2011 ve 31 Aralık 2011 tarihleri arasında travma tanısıyla Çocuk Yoğun Bakım Servisi' nde (ÇYBS) izlenilen , 3 ay -16 yaş aralığındaki 21 hasta (15 erkek, 6 kız) çalışma kapsamına alındı.

BULGULAR: Hastaların yaşı 3 ay ve 16 yaş arasında değişiyordu. Ortalama yaş 6.88±0.45 di. ÇYBS de ortalama yatış süresi 4.5± 1 gün (1-24 gün) olarak bulundu. Olguların % 71.4 ü erkekti. On bir hastada Araç İçi Trafik Kazası, 5 hastada Yüksekten Düşme, 3 hastada Araç Dışı Trafik Kazası, 1 hastada Silahlı Yaralanma ve 1 hastada ise başına TV düşmesi şeklinde travma öyküsü vardı. Sekiz hasta Multiple Travma, 2 hasta Femur Boyun Kırığı, 2 hasta Batın Travması (1 hasta Karaciğer ve Böbrek Laserasyonu, 1 hasta Ateşli Silahla Yaralanma sonucu Barsak Perforasyonu), 9 hasta Kafa Travması (İntrakranial Kanama 8 hastada, Kontüzyon 6 hastada gözlenmiştir) tanısıyla izlenildi. 9 hasta (%42.8) entübe edilerek izlenildi. Bu hastaların ventilatörde kalış süresi toplam 40 gün, ortalama süre 4,4± 0.7 gündü. Hastalardan 8 si Beyin Cerrahi AD, 2 si Ortopedi AD tarafından olmak üzere toplam 10 hasta(%47.6) opere edildi ve postop takipleri ÇYBS de yapıldı. İki hastada hemiparezi ve konuşma güçlüğü, üç hastada posttravmatik epilepsi gelişti (%23.8). Mortalite oranı % 19,04 du.Ex olan 4 hastanın 3' ü İntrakranyal Kanama nedeniyle opere edilmişti. Diğer ex olan hasta ise Multiple Travma, Pulmoner Kontüzyon, Multipl Organ Yetmezliği tanısı almıştı.

SONUÇ: Çocukluk yaş grubunda travmalar morbidite ve mortalitesi yüksek olan bir sorundur. Tedavide multidisipliner yaklaşım önem taşımaktadır.

Anahtar Kelimeler: çocuk travma Yoğun bakım

P-79

SODYUM FOSFAT ENEMA KULLANIMINA BAĞLI GELİŞEN CİDDİ BİR KOMPLİKASYON: HİPERFOSFATEMİ: OLGU SUNUMU

Gökhan KALKAN[1], Fatma HAYVACI CANBEYLİ[2]
[1]Pediatri Yoğun Bakım, Gazi Üniversitesi, Ankara
[2]Pediatri, Gazi Üniversitesi, Ankara

Sodyum fosfat enema hastanede yatan hastalarda konstipasyon tedavisinde sıkça kullanılan ve genellikle ciddi yan etki gözlenmeyen bir uygulamadır.Burada; çocuk yoğun bakım ünitesinde ARDS nedeniyle mekanik ventilatörde izlenen 6 yaşındaki bir hastada sodyum fosfat enema kullanımı sonrasında gelişen hiperfosfatemi yan etkisi sunulmuştur. Durumun erken fark edilmesiyle başlanan kalsiyum asetat ve glukonat tedavileri başarılı olmuş ve hiperfosfatemiye bağlı gelişebilecek akut böbrek yetmezliği önlenmiştir. Çocuk yoğun bakım hastalarında sıkça kullanılan narkotik analjezikler, gastrointestinal sistem motilitesini azaltıp rektal yoldan verilen sodyum fosfat enemanın emilimini arttırarak hiperfosfatemiye neden olabilir. Bu vakanın sunulmasındaki amaç; günlük uygulamada güvenli gibi görünse de sodyum fosfat enemanın yoğun bakım hastalarında hiperfosfatemi riski nedeniyle dikkatli kullanılması gerektiğinin vurgulanmasıdır.

Anahtar Kelimeler: hiperfosfatemi sodyum fosfat enema

P-80
ECULİZİMAB TEDAVİSİNE CEVAPSIZ HEMOLİTİK ÜREMİK SENDROM VAKASI

Hasan Serdar KIHTIR[1], Esra ŞEVKETOĞLU[1], Hasan DURSUN[1], Sami HATİPOĞLU[1], Hande KIZILOCAK[1], Sinem CAN OKSAY[1]

[1]Çocuk Sağlığı ve Hastalıkları, Bakırköy Dr. Sadi Konuk Eğitim ve Araştırma Hastanesi, İstanbul

AMAÇ: Hemolitik üremik sendrom (HÜS), mikroanjiopatik hemolitik anemi, trombositopeni ve böbrek yetmezliği ile tanımlanan bir klinik tablodur. Atipik hemolitik üremik sendrom (aHUS), ishal hikayesi bulunmayan, tekrarlamaya eğilimli, aile hikayesi olan ve kötü bir renal prognoz gösteren şeklidir. Klniğimize hüs ön tanısı ile kabul edilen 4 yaşındaki erkek hastanın gelişinde tormbositopeni ve hafif anemi ile beraber anürik böbrek yetmezliği mevcuttu. Hastanın biyokimyasında üre:225 kre:6.3 ldh:2500 ferritin 2530 ve c3,c4 ise normal sınırlarda saptandı Hüs ön tanısı ile kabul edilen anürik hastaya plasmaferez ve hemodiyafiltrasyon tedavileri başlandı. Plasmaferez ve hemodiyafiltrasyon tedavisinin 2. Haftasından itibaren 1cc/kg/saat civarında idrar çıkışları başlayan ve üre kreatinin değerleri normal sınırlara gerileyen hastanın hemodiiyafiltrasyon tedavisinin kesilmesiyle idrar çıkışı azalmamakla beraber üre kreatinin değerleri artış gösterdi. Plasmafereze tam yanıt alınamayan hastaya eculizimab tedavisi planlandı. Böbrek biyopsisi yapılan hastaya eculizimab tedavisi tedavi protokolüne uygun olarak başlandı. Tedavinin takibinde 3. Doz tedaviye rağmen idrar çıkışında artış olmadı ve üre kreatinin değerlerinde artış görüldü. Böbrek biyopsi sonucu fokal sklerozan glomerülonefrit ile uyumlu görülen hastaya puls steroid tedavisi başlandı ve ekulizimab tedavisine devam edilmedi. Puls steroid tedavisinin 3. Günüden itibaren hastanın idrar çıkışı dramatik olarak arttı(>4cc/kg/saat) ve üre kreatinin değerlerinde kısmen gerileme gözlendi. Takibinde steroid tedavisine protokole uygun devam edilen hastanın idrar çıkışı 2cc/kg/saat üzerinde seyretti ancak üre ve kreatinin değerleri normal sınırlara gerilemedi. Postasyum değerleri yüksek seyreden hastaya periton dizyalizi kararı verildi ve periton diyaliz katateri takılarak evde bakımına devam edilmek üzere taburcu edildi.

SONUÇ: hemolitik üremik sendrom ve benzeri otoimmun hastalıklarda ekulizimab tedavisi literatürde etkin bir tedavi olarak kabul edilmektedir. Bu vakada puls steroid tedavisinin ekulizmab tedavisinden daha etkili olduğu görülmüş olup ekulizimab tedavisinin cost efektivitesinin tartışmalı olabileceği görülmüştür.

Anahtar Kelimeler: hemolitik üremik sendrom eculizimab puls steroid akut böbrek yetmezliği

P-81
LARİNGOTRAKEOBRONŞİOLİTİ TAKLİT EDEN BİR İNTRAKRANİEL KİTLE OLGUSU

Gökhan KALKAN[2], Ayten GÜLEÇ[1], Neslihan ÖNALAN[1], Arzu OKUR[1],
[1]Çocuk Sağlığı ve Hastalıkları, Gazi Üniversitesi, Ankara
[2]Çocuk Sağlığı ve Hastalıkları/Çocuk Yoğun Bakım, Gazi Üniversitesi, Ankara

Laringotrakeobronşioliti Taklit Eden Bir İntrakraniel Kitle Olgusu: Laringotrakeobronşiolit çocukluk çağında sık rastlanan bir solunum sıkıntısı nedenidir. Bu olguda havlar tarzda öksürük ve solunum sıkıntısıyla çocuk acile başvuran; fizik muayenede stridor ve ronküsleri olan, laringotrakeobronşiolit tanısıyla çocuk yoğun bakıma yatırılan,çekilen posteroanterior akciğer grafisindeki trakeal deviasyon ve fizik muayenede sağ periferik faysal paralizi nedeniyle yapılan incelemede posterior fossa tümörü tespit edilen 9 aylık kız hasta sunulmuştur. Hastaya totale yakın tümör eksizyonu ve ardından kemoterapi uygulanmıştır. Hasta ancak kemoterapi kürleri başladıktan dört ay sonra mekanik ventilatörden ayrılabilmiştir. Bu vaka ile günlük uygulamada sık görülen bir çocukluk çağı hastalığı olan laringotrakeobronşiolitin başka hastalıkların da bulgusu olabileceği, bu tanıda fizik incelemenin ve yardımcı testlerin dikkatli incelenmesinin öneminin vurgulanması amaçlanmıştır.

Anahtar Kelimeler: Laringotrakeobronşiolit posterior fossa tümörü

P-82
ÇOK AĞIR HEPATOPULMONER SENDROM OLGUSUNDA KARACİĞER TRANSPLANTASYONU

Gökhan KALKAN[1], Sinan SARI[2], Deniz OĞUZ[3], Aydın DALGIÇ[4], M. Hakan SÖZEN[4], Utku YÜKSEL[4]
[1]Çocuk Yoğun Bakım, Gazi Üniversitesi, Ankara
[2]Çocuk Gastroenteroloji, Gazi Üniversitesi, Ankara
[3]Çocuk Kardiyoloji, Gazi Üniversitesi, Ankara
[4]Genel Cerrahi, Gazi Üniversitesi, Ankara

Hepatopulmoner sendrom (HPS) bir portal hipertansiyon komplikasyonu olup karaciğer hastalığı, anormal pulmoner gaz değişimi ve sağdan sola intrapulmoner şanta neden olan pulmoner vasküler dilatasyonların varlığıyla tanımlanır. HPS sirozlu hastaların yaklaşık %16\'sında görülür. HPS\'de kanıtlanmış tek etkin tedavi karaciğer transplantasyonudur. Hastalığın şiddeti, hastanın oksijenizasyon durumuna göre hafif, orta, ağır ve çok ağır şeklinde sınıflanır. Çok ağır HPS hastalarında karaciğer nakli endikasyonu tartışmalıdır. Burada kriptojenik siroz ve çok ağır HPS nedeniyle izlenen 14 yaşındaki bir olgu sunulmuştur. Kadavradan yapılan karaciğer transplantasyonu sonrası takibinin çocuk yoğun bakımda yapıldığı hastanın oksijeninizasyonunun ve vasküler dilatasyonlarının düzeldiği görülmüştür. Bu vaka ile ağır HPS olgularında da karaciğer naklinin faydalı olabileceği vurgulanmıştır.

Anahtar Kelimeler: Hepatopulmoner sendrom karaciğer transplantasyonu siroz

P-83
ÇOCUK İSTİSMARINA BAĞLI KÜNT TRAVMA SONUCU GELİŞEN İNTRAKARDİYAK TROMBÜS OLGUSU

Nazik AŞILIOĞLU YENER[1], Şükrü PAKSU[1], Metin SUNGUR[2], Soner DEMİREL[3],
[1]Çocuk Yoğun Bakım, OMÜ Tıp Fakültesi, Samsun
[2]Çocuk Kardiyoloji, OMÜ Tıp Fakültesi, Samsun
[3]Çocuk Sağlığı ve Hastalıkları, OMÜ Tıp Fakültesi, Samsun

GİRİŞ :İntrakardiak trombüs çocuklarda nadir ancak önemli bir morbidite ve mortalite nedenidir. Bu makalede daha önce literatürde rastlanmayan, çocuk istismarına bağlı künt travma sonucu oluşan ve heparin tedavisine iyi yanıt veren bir intrakardiyak trombüs olgusunu sunduk.

OLGU: 4 yaşında kız hasta akut batın ve çocuk istismarı ön tanılarıyla acil servisimize gönderilmişti. Hastanın muayenesinde şuuru uykuya meyilli, karında , göğüs , kol ve bacaklarda çok sayıda ekimoz ve ısırık izleri, batında yaygın hassasiyet mevcuttu. Vital bulguları; vücut ısısı 36.5, nabız:142/dakika, solunum sayısı32/dakika, kan basıncı 70/40 ,oksijen saturasyonu %98 idi. Yapılan acil batın ultrasonografisinde karaciğer sol medial kesimde 2x3 cm çaplı laserasyon ve batında kalınlığı 1,5 cm'ye ulaşan serbest mayi tespit edildi. Torax BT'sinde ise sağ plevral aralıkta 7 mm, perikardial alanda 8 mm sıvı izlendi. Perikardial sıvısı tespit edilen hastaya ekokardiyogram yapıldı ve tüm kalbi çevreleyen perikardiyal sıvı (sistolde 10, diyastolde 8 mm) ve sağ atrium içinde triküspit kapağın serbest kenarı üzerinde 5.5x9 mm çapında mobil kitle, trombüs izlendi. Hastanın karaciğer laserasyonu da olduğu için heparin tedavisi 48 saat sonra başlanabildi. Trombüs etyolojisine yönelik alınan protein C, S, antitrombin 3, lipoprotein ve faktör 8,9,11,12,13 normal sınırlarda idi. 10 günlük heparin tedavisi sonrası çekilen kontrol ekokardiyogramında trombüs ve perikardiyal sıvı kaybolmuştu. Amcasından hastanın üvey annesi tarafından gece yatağını ıslattığı için sopayla dövüldüğü öğrenildi. Vaka hastanemiz çocuk istismarı komitesine haber verildi ve heparin tedavisi ile taburcu edildi.

SONUÇ: Literatürde yetişkinlerde künt göğüs travmasına bağlı intrakardiyak trombüs vakaları çok az sayıda bildirilmiştir. Ancak çocuklarda bildirilmiş künt travmaya bağlı trombüs vakasına rastlamadık. Biz hastamızda künt travma sonucu gelişen miyokard hasarının intrakardiyak trombüse neden olduğunu düşünmekteyiz .

Anahtar Kelimeler: çocuk istismarı intrakardiyak trombüs heparin

P-84
DİSSEMİNE SUÇİÇEĞİ İNFEKSİYONUNA BAĞLI GELİŞEN SEKONDER HEMOFAGOSİTİK LENFOHİSTİYOSİTOZ OLGUSU

İbrahim YILMAZ[1], Başak AKYILDIZ[2], Ali Kemal GÖRÜK[3], Ayşenur PAÇ KISAARSLAN[4], Tamer GÜNEŞ[3]
[1]Çocuk Sağlığı ve Hastalıkları Anabilim Dalı, Erciyes Üniversitesi Tıp Fakültesi, Kayseri
[2]Çocuk Yoğun Bakım Ünitesi, Erciyes Üniversitesi Tıp Fakültesi, Kayseri
[3]Çocuk Sağlığı ve Hastalıkları Anabilim Dalı, Çocuk Sağlığı ve Hastalıkları Anabilim Dalı, Kayseri
[4]Çocuk Kliniği, Kayseri Eğitim ve Araştırma Hastanesi, Kayseri

Hemofagositik lenfohistiyositoz (HLH), ateş, pansitopeni, hepatosplenomegali ve kemik iliği, karaciğer ya da lenf nodları gibi doku ve organlarda hemofagositozla karakterize nadir görülen bir klinik tablodur. Primer ailesel HLH olabildiği gibi başta enfeksiyonlar olmak üzere pekçok durumda sekonder HLH gelişebilmektedir. 5 yaşında erkek hasta dissemine suçiçeği enfeksiyonu nedeni ile takip edilirken gelişen persistan ateş, pansitopeniye ek olarak KC enzim yüksekliği, hiperferritinemi ve hipertrigliseridemi saptandı. Dissemine suçiçeği infeksiyonuna sekonder olarak gelişen HLH olarak düşünülen hastanın kemik iliği aspirasyonu incelemesinde yaygın hemafogositoz tespit edildi. Asiklovire ek olarak intravenöz immunglobulin tedavisi verilen hasta genel durumu düzelerek yatışının 20. gününde ekstübe edilerek servise devredildi. Biz bu vaka ile dissemine su çiçeği olgularında persistan ateş ve pansitopeni gelişmesi halinde nadir de olsa sekonder HLH'nin akılda bulundurulması gerektiğini vurgulamak istedik.

Anahtar Kelimeler: dissemine suçiçeği hemofagositik lenfohistiyositoz

P-85
STRES ALTINDAKİ SIÇANLARDA GLUKOKORTİKOİD KULLANIMINA İKİNCİL GASTRİK MUKOZAL HASARDAN KORUNMA TEDAVİSİ

Hülya ŞEKER[1], Nurettin Onur KUTLU[1], Hasan ESEN[2]
[1]Pediatri, Meram Tıp Fakültesi, Konya
[2]Patoloji, Meram Tıp Fakültesi, Konya

GİRİŞ: Glukokortikoidler yoğun bakım ünitesi'ne yatırılan stres altındaki hastalarda yaygın olarak değişik amaçlarla kullanılmaktadır. Nonsteroidal antiinflamatuvar ilaçların alımı (NSAİİ) ile üst gastrointestinal sistem komplikasyonları arasındaki ilişki kapsamlı bir şekilde değerlendirilmiştir. Ancak,bağımsız bir risk faktörü olarak genel popülasyonda kortikosteroid kullanımı ile üst gastrointestinal komplikasyonlar arasındaki ilişki ile ilğili literatür sınırlıdır. Literatürde, NSAİİ ilaç kaynaklı ülserlerin tedavisiyle ilgili birçok çalışma bulunmasına karşın, glukokortikoidlere sekonder ülserlerin önlenmesiyle ilgili veri bulunmamaktadır. Bu konuda hiçbir çalışma olmaması gerçeğinden yola çıkılarak, çalışmamızda, glukokortikoid ilaçlara bağlı ülserlerin önlenmesine yönelik bir hayvan deneyi gerçekleştirildi.Stres altındaki sıçanlarda glukokortikoidlere bağlı ülserleri korumak amacıyla, misoprostol, omeprazol, melatonin ve montelukast koruyucu etkinlikleri bakımından karşılaştırıldılar

Anahtar Kelimeler: stres rat steroid ülser proflaksi

P-86
TEKRARLAYAN PULMONER HEMORAJİ İLE SEYREDEN ATİPİK HEMOLİTİK ÜREMİK SENDROM

Didem SOYDEMİR[1], Sare Güntülü ŞIK[1], Abdülhamit TÜTEN[1], Alev YILMAZ[2], Sevinç EMRE[2], Agop ÇITAK[1],
[1]Çocuk Yoğun Bakım BD, İstanbul Üniversitesi İstanbul Tıp Fakültesi, İstanbul
[2]Çocuk Nefroloji BD, İstanbul Üniversitesi İstanbul Tıp Fakültesi, İstanbul

AMAÇ: Atipik HÜS (hemolitik üremik sendrom); kompleman sisteminin regulasyon defektine bağlı gelişen; hemolitik anemi, trombositopeni ve böbrek yetersizliği ile prezente olan primer hastalıktır. En sık renal ve gastrointestinal sistem tutulumu görülmektedir. Akciğer tutulumu nadir olmakla beraber(%1) kendini pulmoner ödem, alveoler hemoraji şeklinde gösterebilir ve prognozu olumsuz etkiler. Akciğer tutulumu ile seyreden atipik hemolitik üremik sendromlu olguyu sunduk.

OLGU: Öncesinde sağlıklı 9 yaş kız hastanın ateş, ishal ve kusma şikayeti ile başvurduğu hastanede kreatinin yüksekliği(5,3 mg/dl) ve üriner sistem usg'de bilateral böbrek parankiminde ekojenite artışı saptanmış. Takibinde anüri gelişen hastaya hemodiyaliz başlanmış. Aynı gün generalize tonik klonik konvulsiyon geçiren ve solunum sıkıntısı gelişmesi üzerine entübe edilen hasta çocuk yoğun bakım ünitemize transfer edildi. Gelişinde genel durumu kötü, soluk, bilinci kapalı, entübe ve bilateral alt ekstremitede ödem vardı. Taşikardisi(120/dk) ve hipertansiyonu(133/88 mmHg) saptanan hastanın hepatomegalisi mevcuttu. Hemolitik anemisi (Hb:8,9gr/dl, Hct:%25, LDH:2875 U/L, haptoglobulin:0,3 mg/dl, retikülosit%3), trombositopenisi (PLT:82000/mm3) ve akut böbrek yetersizliği (cre:4,9 mg/dl) saptanması üzerine hemolitik üremik sendrom düşünülen anürik hastanın hemodiyafiltrasyonuna devam edildi. Yatışının 3. gününde extübasyonu sonrasında hemodiyafiltrasyona rağmen tekrarlayan pulmoner ödem ve hemoraji gelişen hasta tekrar entübe edildi. Toraks BT'sinde akciğer alt lob segmentlerinde konsolidasyon saptandı, pulmoner hemoraji ile uyumlu olarak değerlendirildi. Yatışının 7.gününde konvulsiyonu ve görme kaybı gelişti. Kraniyal MR'da hipertansif ensefalopati ile uyumlu değişiklikler (posterior lökoensefalomalazi) saptanan hastaya antiepileptik tedavi başlandı. Böbrek biyopsisi hemolitik üremik sendrom ile uyumluydu. Sürekli hemodiyafiltrasyona rağmen tekrarlayan pulmoner ödem ve pulmoner hemoraji gelişmesi üzerine hasta 6 kere entübe edildi. Anürisi devam eden hastaya dört gün plazma değişimi yapıldı. Hemodiyafiltrasyon ve plazma değişimine rağmen oligürisi devam eden hastaya eculizimab tedavisi verildi. Takiplerinde solunum sıkıntısı gerileyen ve ekstübe edilen hasta çocuk nefroloji servisinde yatırıldı.

SONUÇ: Pulmoner tutulum, Hemolitik Üremik Sendrom olgularında nadir görülen, tekrarlayabilen ve prognozu olumsuz etkileyen klinik bir tablodur. Yoğun bakım destek tedavisi, mekanik ventilasyon, sürekli hemodiyafiltrasyon ve erken plasma değişimi prognozu olumlu etkiler.

Anahtar Kelimeler: pulmoner hemoraji pulmoner ödem posterior lökoensefalomalazi plazma değişimi eculizimab

P-87
AKTİF KÖMÜR TEDAVİSİ SONRASI AKCİĞER ASPİRASYONU

Gamze ASKER[1], Güntülü ŞIK[1], Abdülhamit TÜTEN[1], Agop ÇITAK[1]
[1]Çocuk Yoğun Bakım BD, İstanbul Üniversitesi İstanbul Tıp Fakültesi, İstanbul

GİRİŞ: Akif kömür, oral yoldan alınmış bazı ilaçların sistemik absorbsiyonunun azaltılması için kulanılan etkin bir yöntemdir. Aktif kömür ilacı irreversibl olarak bağlayıp, ilacın gastrointestinal absorbsiyonunu ve enterohepatik sirkülasyonunu azaltır. Akciğerlere aspirasyonu sonucunda aspirasyon pnömonisi, plevral ampiyem ve bronşiolitis obliterans gibi klinik tablolar oluşabilir. Biz burada aktif kömür kullanımı sonrası ağır solunum yetmezliği gelişen bir olgumuzu sunduk.

OLGU: Urfa'da yaşayan, öncesinde sağlıklı olan 4 yaşında erkek hasta bilinmeyen miktarda amitriptilin tablet ve teofilin kapsül içmiş. Bir saat içinde dış merkeze başvuran hastaya mide lavajı yapıldıktan sonra 2 kez aktif kömür verilmiş. Taşipne ve dispnesi başlayıp desatüre olan hasta entübe edilmiş. Solunum sıkıntısı gerileyen hasta ekstübe edilmiş, bilinç değişikliği gelişen ve genel durumu kötüleşen hasta tarafımıza yönlendirildi. Gelişinde genel durum kötü, şuur kapalı, TA:92/60mmHg, KTA:153/dk, DSS:40/dk, taşipneik, dispneik, akciğerlerde yaygın krepitan ralleri mevcuttu. Kan gazında solunumsal asidozu vardı. Hasta entübe edilip mekanik ventilatöre bağlandı. Akciğer grafisinde peribronşial infiltrasyonu mevcuttu. Kranial BTsinde beyin ödemi vardı. Endotrakeal tüp içi aspirasyonundan bol miktarda aktif kömür geldi. Hastanın ölçülen otoPEEP değerinin 6 cmH2O olması üzerine 0 cmH2O PEEP uygulandı. Toraks BT'sinde akciğer parankiminde yaygın infiltrasyonlar ve akciğer üst lobunda fokal konsolüde alanlar izlendi. 3.gününde jeneralize tonik-klonik konvülziyonu görülüp fenobarbital başlandı. Endotrakeal tüp içinden aspirasyonlarında yoğun aktif kömür gelmeye devam eden hastaya 5.gününde rijit bronkoskopi yapıldı. Aktif kömür aspirasyonu dışında özellik saptanmadı. Antibiyotik, yoğun fizyoterapi ve inhaler tedavi uygulanan hasta 6. günde ekstübe edildi. Sekizinci gününde genel durumu iyi ve bilinci açık olan hasta servise alındı. Yatışının 17.gününde şifa ile taburcu edildi.

SONUÇ: Aktif kömür zehirlenmelerde kullanılan etkili bir tedavi yöntemidir ve kullanımı giderek artmaktadır. Aktif kömür bilinci kapalı olan hastaya hava yolu güvenliği sağlanmadan ve entübe edilmeden uygulandığında akciğerlere aspirasyon riski artar. Aspire edilen aktif kömür ciddi solunum sıkıntısı yaratabilir ve ölüme yol açabilir.

Anahtar Kelimeler: aktif kömür aspirasyon otoPEEP bronkoskopi

P-88
ÇOCUK YOĞUN BAKIM ÜNİTESİNDE İZLENEN AĞIR KAFA TRAVMALI 61 HASTANIN RETROSPEKTİF DEĞERLENDİRİLMESİ

Nazik AŞILIOĞLU YENER[1], Fatih TURNA[2], Şükrü PAKSU[1]
[1]Çocuk Yoğun Bakım Ünitesi, OMÜ Tıp Fakültesi, Samsun
[2]Çocuk Sağlığı ve Hastalıkları ABD, OMÜ Tıp Fakültesi, Samsun

Ağır kafa travması çocukluk yaş grubunda önemli bir mortalite ve morbidite nedenidir. Bu retrospektif çalışmanın amacı ağır kafa travması nedeniyle 3. düzey çocuk yoğun bakım ünitesinde (ÇYBÜ) izlenen hastaların taburculuk ve 6.aydaki sonuçlarını, mortalitesini ve mortalite ve sonuçlara etkili faktörleri araştırmaktır. 1 Kasım 2005 ile 30 Ekim 2009 tarihleri arasında Ondokuz Mayıs Üniversitesi Tıp Fakültesi Hastanesi ÇYBÜ' de izlenen geliş Glasgow koma skalası (GKS) <8 olan ağır kafa travmalı 61 hasta çalışmaya alındı. Kafa travmasının nedenleri; 17 hastada (%28) araç içi trafik kazası, 19 hastada (%31) araç dışı trafik kazası ve 25 hastada (%41) yüksekten düşme idi. Hastaların 45' ine (%73,8) endotrakeal entübasyon ve mekanik ventilasyon, 21'ine (%34.4) kraniyal cerrahi uygulanmıştı. Hastaların 51' inde (%83,6) başvuru anında hiperglisemi, 36'sında (%59) beyin ödemi vardı. Mortalite %23 (14 hasta) saptandı. Taburculukta ve 6. aydaki iyileşme Glasgow outcome skalasına (GOS) göre değerlendirildi. Taburculukta 20 hasta (%42,5) iyi sonuçlara, 27 hasta (%57,5) kötü sonuçlara sahipti. Altıncı ayda 37 hasta (%78,7) iyi sonuçlara, 10 hasta (%21,3) kötü sonuçlara sahipti. Pozitif inotrop destek ihtiyacı, pediatrik mortalite risk skoru (PRISM), travma skorları (TRISS, ISS, RTS), GKS, kan şekeri düzeyi, mekanik ventilasyon ihtiyacı ve başvurudaki baz açığı mortalite ile ilişkili bulunan faktörlerdi. PRISM, TRISS, ISS, RTS, GKS, kan şekeri düzeyi, başvurudaki baz açığı, yoğun bakımda ve hastanede yatış süreleri taburculukta ve 6. aydaki sonuçlar üzerine etkili bulundu. Sonuç olarak ağır kafa travmalı çocuk hastalarda mortalite ve morbidite yüksektir, yaşayan hastaların izleminde nörolojik iyileşme devam etmektedir.

Anahtar Kelimeler: ağır kafa travması mortalite sonuçlar risk faktörleri

P-89
NON İNVAZİV MEKANİK VENTİLASYONLA TEDAVİ EDİLEN BİR AKUT SOLUNUM SIKINTISI SENDROMU (ARDS) VAKASI

Demet AYGÜN[1], Selman KESİCİ[2], Benan BAYRAKCI[2]
[1]Çocuk Sağlığı ve Hastalıkları ABD, Hacettepe Üniversitesi Tıp Fakültesi, Ankara
[2]Çocuk Yoğun Bakım, Hacettepe Üniversitesi Tıp Fakültesi, Ankara

AMAÇ: Noninvaziv mekanik ventilasyon (NIMV), pediatrik yaş grubunda endikasyonları kesinleşmemiş olsa da, akut solunum yetmezliği durumunda kullanılabilen, hastayı endotrakeal entübasyon komplikasyonlarından koruyan bir ventilasyon şeklidir. Bizim olgumuzda, myelodisplastik sendrom (MDS) nedeniyle izlenen bir hastada gelişen akut solunum yetmezliğinin non invaziv mekanik ventilasyon ile tedavi edilmesi anlatılmaktadır.

VAKA: MDS nedeniyle takipli 11 yaşındaki kız hasta, ateş nedeniyle serviste izlenirken ani gelişen oksijen ihtiyacı olması, akciğer grafisinde bilateral infiltrasyon saptanması üzerine akut solunum yetmezliği tablosunda Çocuk Yoğun Bakım Ünitesi'ne devralındı. Takipneik ve oksijen saturasyonu düşük olan hastaya rezervuarlı maske ile oksijen verildi. Hipotansif olması nedeniyle inotrop desteği, akciğer grafisindeki ani kötüleşme nedeniyle geniş spektrumlu antibiyotik tedavisi başlandı. Parsiyel arteriyel oksijen basıncının (PaO), solunan havadaki fraksiyone oksijene (FiO) oranı (PaO / FiO) 77 olarak hesaplanan, akciğer grafisinde bilateral yaygın infiltrasyon saptanan, sol kalp yetmezliği bulunmayan hasta akut solunum sıkıntısı sendromu (ARDS) olarak kabul edildi. Hasta konvansiyonel ventilatörün NIMV modunda oronazal maske ile izlenmeye başlandı. Takibinde NIMV tedavisi altında oksijen ihtiyacı azaldı ve PaO2/FiO2 395 olarak hesaplandı. Toplam 48 saat ventilatörde izlenen hastanın klinik bulgularında ve akciğer grafisinde düzelme saptandı. 4 günlük yoğun bakım izlemi sonrasında servise devredildi.

YORUM: Pediatrik yoğun bakım ünitelerinde NIMV kullanımı artmaktadır, ancak endikasyonları erişkin hastalardaki kadar net değildir. NIMV ile nazokomiyal enfeksiyon riskinin daha az, yoğun bakımda izlenme süresinin daha kısa olması nedeniyle endotrakeal entübasyona tercih edilmektedir Erken dönem solunum yetmezliğinin tedavisinde, ekstübasyon hazırlığında veya başarısızlığında kullanılmaktadır. ARDS tedavisinde NIMV son yıllarda uygulanmaya başlanan ve tartışmalı bir konudur. Özellikle hastamızda olduğu gibi altta yatan malignite durumunda endotrakeal entübasyon ilişkili komplikasyonlar düşünüldüğünde, ARDS gelişmiş hastalarda da NIMV iyi bir mekanik ventilasyon tedavi seçeneğidir.

Anahtar Kelimeler: ARDS noninvaziv mekanik ventilasyon

P-90
İNTRAVENÖZ ENTERAL BESLENME SOLÜSYONU İNFÜZYONU SONUCU HIZLA GELİŞEN SİSTEMİK İNFLAMATUVAR CEVAP SENDROMU VE PLAZMA DEĞİŞİMİ İLE TEDAVİSİ

Selman KESİCİ[1], Leman AKCAN[2], Benan BAYRAKCI[1]
[1]Çocuk Yoğun Bakım, Hacettepe Üniversitesi Tıp Fakültesi, Ankara
[2]Çocuk Sağlığı ve Hastalıkları ABD, Hacettepe Tıp Fakültesi, Ankara

GİRİŞ: Literatürde birçok vakada enteral beslenme solüsyonlarının yanlışlıkla intravenöz infüzyonu sonucu mortalite ve morbidite bildirilmiştir. Enteral solüsyonlar intravenöz verildiğinde sepsis, hipersensitivite ve emboliye neden olarak ölümle dahi sonuçlanabilecek ciddi sorunlara yol açmaktadırlar. İlk vaka 1972'de bildirilmiş olmasına ve bu tarihten sonra hem personel hem de infüzyon sistemleri ilgili önlemler alınmasına rağmen 2011 yılına kadar literatürde 116 vaka bildrilmiş ve bunların 21'i ölümle ile sonuçlanmıştır. Bu olgu sunumunda enteral solüsyonun yanlışlıkla santral venöz porttan infüzyonu sonucu gelişen sistemik inflamatuvar cevap sendromu (SIRS) ve plazma değişimi ile başarılı tedavisi anlatılmaktadır.

OLGU: Korozif madde içimi sonrası gelişen özefagus striktürüne yönelik endoskopik dilatasyon amacıyla serviste izlenen ve gastrostomiden beslenme solusyonu infüzyonu ile beslenen 5 yaşında erkek hastanın beslenme solüsyonu yanlışlıkla venöz port girişine takılmış. 30 dk sonra hastanın solunum sıkıntısı başlaması üzerine durum fark edilmiş ve infüzyon sonlandırılarak porttan 50 ml kan alınmış. İzlemde solunum yetmezliği gelişen ve bilinci kapanan hasta pozitif basınçlı ventilasyonla Çocuk Yoğun Bakım Ünitesi'ne devredildi. Mekanik ventilatörde izleme alındı. Hipotansif seyreden hastaya agresif sıvı resüsitasyonu ve inotrop tedavisi başlandı. Sepsis riski için geniş spektrumlu antibiyotik, emboli riski için enoksaparin tedavisi başlandı. Hastanın klinik tablosu SIRS ile uyumluydu. SIRS tedavisi ve intravenöz yabancı materyali uzaklaştırmak için plazma değişimi yapılmasına karar verildi ve femoral kateter takılarak plazma değişimi yapıldı. Plazma değişimi sonrası hastanın bilinci açıldı ve 24 saat sonra ventilatörden ayrıldı. İkinci günde LDH seviyesi 485 U/L'den 842 U/L'e yükselmesi üzerine tekrar plazma değişimi yapıldı. İzlemde başka organ yetmezliği gözlenmedi. Hastanın ilk anda kültürlerinde Klebsiella pneumoniae ve Candida tropicalis üremesi oldu ve izleyen günlerde hasta servise devredildi.

TARTIŞMA: Plazma değişimi tedavisi anormal proteinlerin, protein bağlı toksinlerin ve otoantikorların uzaklaştırılması için kullanılan tedavi yöntemidir. Enteral solüsyonların intravenöz infüzyonu hayatı tehdit eden komplikasyonlara neden olabilmektedir. Böyle bir durumda ortaya çıkan sitokinlerin ve sitokin salınımına neden olan yabancı materyalin uzaklaştırılması için plazma değişimi tedavisi düşünülmelidir.

Anahtar Kelimeler: SIRS Plazma değişimi İV enteral solüsyon

P-91
POSTERİOR REVERSİBLE ENSEFALOPATİ SENDROMU: ÜÇ VAKA SUNUMU

Gülsüm ALKAN[1], Nurettin Onur KUTLU[1], Hüseyin ÇAKSEN[2],
[1]Çocuk Yoğun Bakım, Tıp Fakültesi, Konya
[2]Çocuk Nörolojisi, Tıp Fakültesi, Konya

GİRİŞ: Posterior reversible ensefalopati sendromu (PRES); baş ağrısı , mental bozukluk, görme ve görme alanında değişiklikler , epileptik nöbet benzeri semptomlarla karakterizedir. Sıklıkla ani yükselen arter basıncına bağlı olarak gelişir. Patofizyolojisi tam olarak aydınlatılamamıştır. Akut hipertansiyon atakları sonrasında sempatik uyarıyla oluşan serebral vazokonstruksiyona bağlı iskemi , sitotoksik ödem ve otoregülasyon kaybı sonucu endotelyal disfonksiyona bağlı meydana gelen vasojenik ödem sorumlu tutulmaktadır. Bu çalışmada, hipertansiyon ,vaskülit ve kemoterapötiklere bağlı PRES gelişen üç vaka sunulmuştur.

OLGU : Olgu 1: Onüç yaşında erkek hasta, Henöch -Schlein purpurası , renal tutulum nedeniyle servisimize yatırıldı.Üç hafta önce invaginasyon nedeniyle opere olan hastaya steroid tedavisi başlandı. Takibinde, hipertansiyon ve ani görme kaybı gelişen hastanın yapılan göz muayenesi normal olarak değerlendirildi. Beyin magnetik resonans görüntülemede (MRG) bilateral oksipital ve periyetal lob posterior kesimlerinde tutulum saptandı ve PRES ile uyumlu olarak değerlendirildi. Tansiyonları kontrol altına alınan hastanın, birkaç saat içinde görme kaybı düzeldi. Olgu 2: On dört yaşında erkek hasta vaskülit ön tanısıyla servisimize yatırıldı. Hematürisi olan hastadan yapılan cilt biyopsisi sistemik lupus eritematozus ile uyumlu olarak değerlendirildi. Takibinde hipertansiyonu olan hastanın jeneralize tonik-klonik nöbeti gözlendi. EEG normal idi. Beyin MRG'de bilateral parietal ve temporal loblarda gözlenen hiperintens alanlar PRES ile uyumlu olarak değerlendirildi. Takibinde tansiyonları normal seyreden hastanın nöbetleri kontrol altına alındı. Olgu 3: Ağır kombine immun yetmezlik nedeniyle takipli olan 4.5 yaşında kız hasta, pnömoni nedeniyle servisimize yatırıldı. Bir yıl önce kemik iliği transplantasyonu yapılan hastanın almakta olduğu steroid, siklosporin tedavisine devam edildi. Takibinde jeneralize afebril nöbet geçiren hastanın beyin MRG'sinde bilateral parietooksipital bölgedeki tutulum alanları PRES ile uyumlu olarak değerlendirildi.

SONUÇ: Bu vakalar dolayısıyla; yoğun bakım izlemi esnasında hipertansiyon gelişen hastalarda PRES gelişebileceğini vurgulamak isteriz.

Anahtar Kelimeler: Hipertansiyon PRES vaskülit kemoterapötik ilaçlar

P-92
NÖTROPENİK BİR HASTADA PSEUDOMONAS AERUGİNOSA SEPSİSİ VE PROGNOZU

Hacer Neslihan BİLDİK[1], Selman KESİCİ[2], İbrahim ÖNCEL[1], Benan BAYRAKCI[2],
[1]Çocuk Sağlığı ve Hastalıkları ABD, Hacettepe Üniversitesi Tıp Fakültesi, Ankara
[2]Çocuk Yoğun Bakım, Hacettepe Üniversitesi Tıp Fakültesi, Ankara

Pseudomonas Aeruginosa sıklıkla immünkompromize hastalarda enfeksiyona neden olan bir bakteridir ve çoğunlukla nozokomiyal enfeksiyon etkeni olarak karşımıza çıkmaktadır. Febril nötropenik hastalarda mikrobiyolojik olarak dökümante edilen bakteriyemilerin %3-12' sinden sorumludur. Bizim olgumuzda kemoterapi sonrası nötropeni gelişen bir hastada gelişen P. Aeruginosa sepsisi ve prognozu anlatılmaktadır.

OLGU: Relaps akut lenfoblastik lösemi tanısıyla takipte olan on yaşında erkek hasta rutin kemoterapi dozunu almak üzere servise kabul edildi. Tedavisi esnasında nötropeniye giren hastanın izlemde ateş ve döküntüsü gelişti. Döküntü ekstremitelerden başlayan ve tüm vücuduna yayılan mor, sert ve izlemde nekrotize olan nodüller şeklindeydi. Septik emboli şüphesi ve nötropeni sebebiyle hastaya imipenem, teikoplanin, amikasin, klaritromisin, amfoterisin, biteral, trimetoprim-sulfometoksazol tedavileri başlandı. Tedaviye intravenöz immünglobulin ve granülosit-koloni stimüle edici faktör (G-CSF) eklendi. Hipotansiyona yönelik agresif sıvı ve inotrop desteği verildi. Genel durumu kötüleşen hasta entübe edilerek çocuk yoğun bakım ünitesine devralındı. Anürik seyreden hastaya periton diyalizi uygulandı. Port ve kan kültürlerinde Pseudomonas Aeruiginosa üremesi olan hastanın cilt lezyonları ektima gangrenosum lehine değerlendirildi. Uzamış entübasyon öyküsü nedeniyle trakeostomi açılan hastanın izlemde genel durumu yavaş bir şekilde düzeldi; idrar çıkarımı başlayan, lezyonları gerileyen hastanın tekrarlanan port ve kan kültürlerinde üreme olmadı. Hasta genel durumu iyi bir şekilde servise devredilmiştir.

YORUM: P. Aeruginosa bakteriyemilerinde hastanın yaşı ve enfeksiyonla ilişkili faktörlere bağlı olmak üzere mortalite oranları %20-70 arasında değişmektedir. Özellikle hematolojik maligniteli hastalarda mortalitenin daha yüksek olduğunu gösteren çalışmalar mevcuttur. P. Aeruginosa enfeksiyonlarında son yıllarda antibiyotik direnci tedavide problem haline gelmiş ve beklenen yaşam süresini kısaltmıştır. P. Aeruginosa sepsisinde mortalite riskinin arttığı durumlar; pulmoner enfeksiyon ya da septik şok ile klinik presentasyon, solunum sıkıntısı, böbrek yetmezliği gelişmesidir. Kritik durumlar ise mekanik ventilasyon desteğinde olmak, hipotansiyon ve koma varlığıdır. Hastamızda kritik durumların hepsinin bulunmasına karşın enfeksiyonun prognozu iyi seyretmiş ve sepsis kliniği gerilemiştir.

Anahtar Kelimeler: Pseudomonas Aeruginosa sepsis şok

P-93
HSV ENSEFALİTLİ OLGUDA SEREBRAL TUZ KAYVI VE FLUDROKORTİZON İLE TEDAVİSİ

Hakan TEKGÜÇ[1], Başak SARIÖZLÜ[1], Oğuz DURSUN[1]
[1]Çocuk Yoğun Bakım, Akdeniz Ü.T. F., Antalya

GİRİŞ: Herpes Simplex virüsü, çocukluk yaş grubunda Dünya'da non-epidemik ensefalitin en sık nedenidir. Frontal, temporal ve limbik sistem tutulumuna bağlı olarak koma, anosmi, kişilik değişikliği gibi nörolojik bulgulara yol açabilmektedir. Tanı için PCR yöntemi ile HSV-DNA bakılması altın standarttır. Serebral tuz kaybı, santral sinir sistemi hasarı olan olgularda gözlenebilen bir durumdur. Olgumuzda da olduğu gibi agresif sıvı ve sodyum tedavisine rağmen hipotansiyona yol açabilecek düzeyde diüreze yol açabilmektedir.

OLGU: İntrakranial PNET tanısı ile takip edilen ve radyoterapi almakta olan 15 yaşında kız hasta bilinç bulanıklılığı ve sol fokal tonik status epileptikus ile acil servise başvurmuş. Benzer yakınmalar ile iki gün önce de acil servise başvuran ve lumbal ponksiyonunda hücre görünmemesi üzerine levatirasetam tedavisi ile taburcu edilen olgu status tablosunda yoğun bakıma kabul edildi. Yoğun bakımda midazolam infüzyonu ile nöbetine hakim olundu ve LP sonrasında asiklovir, vankomisin ve seftriakson tedavisi başlandı. BOS örneğinden gönderilen HSV-DNA PCR'ı pozitif saptadı. Entübe olarak izlendiği dönemde 8lt/kg/saat idrar çıkışı gözlendi. Poliüri ile birlikte hipotansiyon ve idrarında sodyum atılımı yüksek saptandı. Serebral tuz kaybı olarak kabul edilen ve total parenteral nutrisyona ek olarak %0,9 NaCl ile çıkardığı yerine konan olgunun poliürisinin devam etmesi üzerine 0,2mg/gün iki dozda fludrokortizon tedavisi başlandı. Tedavinin ikinci gününden itibaren idrar çıkışı 4ml/kg/saat'in altına düştü. Fludrokortizon tedavisinin azaltılması ile tekrar poliüri gözlenmesi nedeniyle tedavi 0,2mg/gün olacak şekilde üç aydır devam etmektedir. Aynı dönemde asiklovir tedavisi tamamlandı ve yoğun bakımdan çıkarıldı. Üç ay sonunda fludrokortizon tedavisi kesildi.

TARTIŞMA: Serebral tuz kaybı, diabetes insibidus ile kolayca karışabilen ancak tedavi farklılıkları içeren bir tablodur. Ağır vakalarda hemodinamiyi ciddi şekilde bozabilmektedir. olup yoğun sıvı replasmanına rağmen hipotansiyon gözlenebilmektedir. Bu hastalarda fludrokortizon etkili bir tedavi seçeneğidir. Ancak ilaç dozunun kesin belirlenmesi için daha fazla vaka ve çalışmaya gereksinim vardır.

Anahtar Kelimeler: SSS enfeksiyonu Herpes Serebral tuz kaybı Fludrokortizon

P-94
SEVOFLURANA BAĞLI TRANSPLANTASYON GEREKTİREN AKUT FULMİNAN HEPATİK YETMEZLİK VAKASI

Cihangül BAYHAN[1], Selman KESİCİ[2], Özlem TEKŞAM[3], Benan BAYRAKCI[2]
[1]Çocuk Sağlığı ve Hastalıkları ABD, Hacettepe Üniversitesi Tıp Fakültesi, Ankara
[2]Çocuk Yoğun Bakım, Hacettepe Üniversitesi Tıp Fakültesi, Ankara
[3]Çocuk Acil, Hacettepe Üniversitesi Tıp Fakültesi, Ankara

GİRİŞ: Akut fulminan hepatik yetmezliğin nedenlerinden biri de halojenize anestezik maddelerdir. Ünitemizde sevoflurana bağlı hepatik yetmezlik nedeniyle izlenen bir olgu sunulmaktadır.

OLGU: Dört ay önce genel anestezi altında efüzyonlu otitis media tanısıyla her iki kulağına ventilasyon tüpü yerleştirilen 14 aylık kız hasta izole yarık damak nedeniyle ameliyat edildikten üç gün sonra kusma şikayetiyle acil polikliniğine başvurdu. Genel anestezi sırasında standart dozda sevofluran ve rokuronyum kullanıldığı, ameliyat sonrasında iki gün süreyle sulbaktam –ampisilin (100 mg/kg/gün) ve parasetamol (40 mg/kg/gün) verildiği, üç gün boyunca izlendikten sonra taburcu edildiği öğrenildi. Taburculuk sonrası kusma, sarılık ve halsizlik nedeniyle tekrar başvuran hastanın fizik muayenesinde hafif ikterik görünüm ve hafif hepatomegali dışında bulgu saptanmadı. Tam kan sayımı ve diğer biyokimyasal değerleri normal iken Alanin aminotransferaz (ALT) 6347 IU/ml, aspartat aminotransferaz (AST) 6482 IU/ml, total bilirubin 5.23 mg/dl, direkt bilirubin 3.23 mg/dl, internasyonel normalize edilmiş oran (INR) 9.53 olan hasta yoğun bakım ünitesine yatırıldı. K vitamini ve taze donmuş plazma verildi. N-asetilsistein 100 mg/kg/gün dozda infüzyonla verilmeye başlandı. Muayenesinde herhangi bir enfeksiyon odağı bulunmayan hastadan alınan CRP 0,48mg/dl (0-0,3) geldi, kan kültüründe üreme olmadı. Hepatit A, B ve C virüsleri, Epstein-Barr virüs ve sitomegalovirüs serolojileri negatifti. Ardışık kütle spektrofotometresi ve idrar-kan aminoasit kromatografisi karaciğer yetmezliğine ikincil değişiklikler dışında normaldi. Hastanın izleminde ALT 11396 IU/ml, AST 14000 IU/ml'ye yükseldi. Hastada anesteziye bağlı akut karaciğer yetmezliği düşünüldü ve transplantasyon için uygun bir merkeze sevkedildi. Transplantasyon sonrası sorunsuz bir şekilde izlemine devam edilmektedir.

TARTIŞMA: Akut hepatik yetmezlik metabolik, infeksiyöz, toksik, otoimmün, hematolojik, vasküler nedenlere bağlı gelişebilen genellikle acil karaciğer transplantasyonu gerektiren bir durumdur. Olgunun daha önce sağlıklı olması, akut hepatik yetmezlik tanısı aldığında diğer nedenlerim dışlanmış olması ve ikinci kez genel anesteziye maruz kalma sonrasında hepatik yetmezlik geliştirmesi nedeniyle anesteziye bağlı hepatik yetmezlik geliştiği düşünüldü.

Anahtar Kelimeler: sevofluran fulminan hepatik yetmezlik karaciğer transplantasyonu

P-95
DİFFÜZ AKSONAL HASAR VAKASI; ÖZGÜN PREZENTASYON VE TEDAVİ

İbrahim ÖNCEL[1], Selman KESİCİ[2], Leman AKCAN[1], Benan BAYRAKCI[2],
[1]Çocuk Sağlığı ve Hastalıkları ABD, Hacettepe Üniversitesi Tıp Fakültesi, Ankara
[2]Çocuk Yoğun Bakım, Hacettepe Üniversitesi Tıp Fakültesi, Ankara

GİRİŞ: Travmatik beyin hasarı gelişmiş ülkelerde ölüm ve nörolojik sekellerin önemli bir nedenlerindendir. Diffüz aksonal hasar(DAH) travmaya bağlı akselerasyon/deselerasyon kuvveti etkisiyle oluşan travmatik beyin hasarı türüdür. DAH genellikle ciddi kafa travmasına bağlı hızlı bilinç kaybı ve koma ile karakterizedir ve genellikle nörolojik sekel ile seyreder. Bilincin kaybolma süresi ile komanın derinliği genellikle santral sinir sistemi görüntülemelerinde DAH'a bağlı oluşan hemoraji ve ödemin yaygınlığı ile ilintilidir.

OLGU SUNUMU: Çocuk acil servisimize ikinci basamak bir merkezden sevk edilen 17 yaşındaki erkek hastanın öykü ve epikrizinden bir gün önce motorsikletle bir araca çarptığı ve sol bacak ağrısı nedeniyle ilgili merkeze başvurduğu, başvuru anında Glasgow koma skorunun(GKS) 15 olduğu, kaza esnasında direkt kafa travması almadığı, sol tibia fraktürü sebebiyle başvurunun 13. saatinde ameliyat edildiği, ameliyat sonrası bilinci açık ve ekstübe olarak izlenmeye devam edildiği, başvurunun 30. saatinde bilincinin kapanmaya başladığını ve entübe edilerek tarafımıza sevk edildiği öğrenildi. Başvuru anında GKS 3, entübe, vital bulguları stabilidi. Çocuk yoğun bakım ünitesinde izlenen hastanın beyin bilgisayarlı tomografisinde (BT) anormal bulguya rastlanmadı. Yatışının ikinci gününde ampirik deksametazon tedavisi 1 mg/kg dozda (4x4 mg) uygulandı. Tedavi sonrası hızla bilinç düzeyinde iyileşme gözlendi. Üçüncü gün ekstübe edildi, dördüncü gün GKS 15'idi. Dönrdüncü gün çekilen beyin manyetik rezonans görüntüleme(MRG); bilateral korona radyata, sentrum semiovale, kaudat nükleuslar, talamus ve kapsülla, temporooksipital subkortikal bölge, serebellum ve beyin sapında diffüz aksonal hasar ile uyumlu geniş ve çok sayıda hemoraji alanarı mevcuttur şeklinde rapor edildi.

YORUM: Bu vaka sunumuyla direkt kafa travması ve erken dönem bilinç kaybı olmayan travma hastalarında erken dönemde çekilen beyin BT'nin normal olması halinde bile DAH'ın akılda bulundurulması gereken bir tanı olduğu ve deksametazon tedavisinin dramatik iyileşmeye olası katkısı vurgulanmak istenmiştir.

Anahtar Kelimeler: Kafa travması Aksonal hasar Kortikosteroid

P-96
HİPOVOLEMİK ŞOK GELİŞEN MASİF GİS KANAMALI HENOCH SCHÖNLEİN PURPURASI OLGUSU

Leyla TELHAN[1], Oya KÖKER[2], Nafiye URGANCI[2], Melih AKIN[2], Alper ÖZEL[2], Yıldız YILDIRMAK[2]
[1]Çocuk Yoğun Bakım Ünitesi, Şişli Etfal Eğitim ve Araştırma Hastanesi, İstanbul
[2]Şişli Etfal Eğitim ve Araştırma Hastanesi, İstanbul

GİRİŞ ve AMAÇ: Henoch-Schönlein Purpurası(HSP), çocukluk çağının en sık görülen vaskülitidir. Cilt, gastrointestinal sistem(GİS), eklem ve daha seyrek olarak böbreklerdeki küçük çaplı damarları tutan sistemik bir hastalıktır. Böbrek tutulumu uzun dönem prognozunu belirlerken, akut dönemde GİS tutulumu morbidite ve mortaliteyi etkilemektedir. Masif rektal kanama sonucu hipovolemik şok gelişen olgumuzu sunarak, HSP'nin GİS tutulumu açısından dikkatli izlem gerektirdiğini vurgulamak istedik.

OLGU: Döküntü ve karın ağrısı şikayetleriyle gelen ve HSP tanısı alan 7 yaşında kız hasta ayaktan izleminin 6. gününde karın ağrısının şiddetlenmesi ve rektal kanama olması üzerine hastaneye yatırılmıştı. Biyokimyasal ve koagülasyon tetkikleri normal, lökosit:20190/mm3, Hb::13 gr/dl,trombosit:143000/mm3 idi. Metil prednizolon 2mg/kg/gün başlandı. Yatışının 4. gününde karın ağrısı azalan, oral alımı iyi olan hastanın steroid dozu 1mg/kg 'a azaltıldı. Yatışının 7.günü karın ağrısı ve rektal kanaması tekrarladı. Batın USG si invajinasyon ile uyumlu bulunarak Çocuk Cerrahisi Kliniği ile ortak izleme alındı. Hastada yatışının 8.günü masif rektal kanama ile hipovolemik şok tablosu gelişti. 60 cc/kg izotonik serum fizyolojik yükleme sonrası Çocuk Yoğun Bakım Ünitesi'ne alındı; monitörize edilerek santral venöz kateter takıldı. İV hidrasyon sıvısı, esomeprazol ve traneksamik asit verildi. Batın USG'de sol üst kadranda barsak anslarında duvar kalınlaşması ve duvar içine kanama, anslar arasında serbest sıvı saptandı. Pasaja engel olacak invajine barsak segmentine rastlanmadı. Takibinde genel durumu düzelen, aktif kanaması devam etmeyen ve transfüzyon ihtiyacı olmayan hasta servise transfer edildi.

YORUM: HSP'de kusma, ishal, apandisiti taklit eden karın ağrısı ve gizli kanamadan melena ve hayatı tehdit edici taze rektal kanamaya kadar değişik GİS bulguları olabileceği unutulmamalıdır. GİS bulguları olan hastalar hastanede yatırılarak izlenmelidir.

Anahtar Kelimeler: henoch schönlein purpurası gis kanama hipovolemik şok

P-97
ASTIM ATAĞI İLİŞKİLİ PNÖMOMEDİASTİNUM VE SUBKÜTAN AMFİZEM

Elif TEKBAŞ[1], Ezgi BATU[1], Selman KESİCİ[2], Özlem TEKŞAM[3], Benan BAYRAKCI[2]
[1]Çocuk Sağlığı ve Hastalıkları, Hacettepe Üniversitesi Tıp Fakültesi, Ankara
[2]Çocuk Yoğun Bakım, Hacettepe Üniversitesi Tıp Fakültesi, Ankara
[3]Çocuk Acil, Hacettepe Üniversitesi Tıp Fakültesi, Ankara

GİRİŞ: Pnömomediastinum öksürük, dispne, göğüs ağrısı gibi spesifik semptomlar ve boğaz ağrısı, boyun ağrısı, yutma güçlüğü gibi nonspesifik semptomlarla prezente olabilir. Spontan pnömomediastinum ve subkütan amfizem çocuklarda nadir görülen bir durumdur ve çoğunlukla altta yatan bir patoloji saptanır. Merkezimize öksürük, boğaz ağrısı, nefes almakta zorluk yakınmalarıyla başvuran bir hasta sunulmaktadır.

VAKA: Beş yaşında bir haftadır öksürüğü olan kız hastanın çocuk acil polikliniğine başvurusundan bir gün önce boğaz ağrısı, nefes almakta zorluk yakınması olmuş. Fizik muayenesinde takipnesi, grade 2 hipertrofik, hiperemik tonsilleri, solda daha belirgin olan solunum seslerinde azalması, yaygın ronküsleri ve ralleri, boyunda (sol tarafta) krepitasyonu tespit edildi. Oksijen saturasyonu %72\'ydi. Çekilen akciğer grafisinde sol servikal ve aksiller subkütan amfizem, pnömomediastinum ve bilateral infiltratif alanlar görüldü. Kan gazında respiratuar asidozu, tam kan sayımında lökositoz, periferik yaymasında parçalı hücre hakimiyeti saptandı. Serum elektrolit düzeyleri normaldi. CRP 7,3 kan kültürü, mikoplazma ve klamidya serolojisi negatifti. Çocuk yoğun bakım ünitesine kabul edilen hastaya rezervuarlı maske, inhale salbutamol, inhale ipratropium , IV metilprednizolon, IV sulbaktam-ampisilin, klaritromisin tedavileri verildi. 24 saatlik yoğun bakım izlemi sonrası kliniği ve pnömomediastinumu düzelen hasta 5 günlük servis izleminden sonra astım tanısı ile montelukast ve budezonid tedavilerileriyle taburcu edildi.

TARTIŞMA VE YORUM: Astım kendiliğinden veya medikal tedavi ile düzelebilen reversibl hava yolu obstrüksiyonunun olduğu bir hastalıktır. Kronik hava yolu inflamasyonu ve bronşiyal aşırı yanıtlılık hava yolu obstrüksiyonunun nedenleridir. Literatürde spontan pnömomediastinumu olan çocuklarda etiyolojide görülme sıklığına göre sırayla enfeksiyon, astım atağı, özofagus rüptürü ve yabancı cisim aspirasyonu tespit edilmiştir. Okul öncesi çocukluk çağında en sık alt solunum yolu enfeksiyonları, adölesanlarda ise astım atağı ve üst solunum yolu enfeksiyonları en sık nedenlerdir. Bu nedenle pnömomediastinum tespit edilen hastalarda atak sonrası tanısal amaçlı solunum testi yapılması önerilir.

Anahtar Kelimeler: Astım Pnömomediastinum Subkütan amfizem

P-98
MENENJİT KLİNİĞİ İLE BAŞVURAN, FİZİKSEL İSTİSMARA UĞRAMIŞ BİR OLGU SUNUMU

Asuman KARHAN[1], Selman KESİCİ[2], Hacer Neslihan BİLDİK[1], Özlem TEKŞAM[3], Benan BAYRAKCI[2],
[1]Çocuk Sağlığı ve Hastalıkları ABD, Hacettepe Üniversitesi Tıp Fakültesi, Ankara
[2]Çocuk Yoğun Bakım, Hacettepe Üniversitesi Tıp Fakültesi, Ankara
[3]Çocuk Acil, Hacettepe Üniversitesi Tıp Fakültesi, Ankara

GİRİŞ: Çocuğun, sağlığını, fizik gelişimini, psikososyal gelişimini olumsuz yönde etkileyen bir yetişkin, toplumu veya ülkesi tarafından bilerek veya bilmeyerek yapılan davranışlar ''çocuk istismarı'' olarak kabul edilir. Tanım çocuğun istismar veya şiddet olarak algılamadığı veya yetişkinlerin istismar olarak kabul etmediği davranışları da içine alır. Davranışın mutlak, çocuk tarafından algılanması veya yetişkin tarafından bilinçli olarak yapılması şart değildir. Olgumuzda menenjit kliniği ile servise başvurup, fiziksel istismar tespit edilen bir vaka anlatılmaktadır.

OLGU: 3 aylık erkek çocuğu, dört gün önce başlayan ağlarken morarma, kol ve bacaklarda kasılma, gözlerini bir noktaya dikme ve soluk tutma şikayetiyle acil servise getirildi. Anneden alınan hikayede, 35 hafta 1650 g doğduğu, respiratuvar distres nedeniyle bir doz sürfaktan aldığı, bronkopulmoner displazi tanısı ile bir aylıkken taburcu edildiği, dört gündür olan kasılmasının bir-iki dakika sürdüğü, kendiliğinden geçtiği, ateşinin olmadığı, travma hikayesinin bulunmadığı öğrenildi. Fizik muayenede, ön fontaneli gergin, apne öyküsü olan hastada menenjit ön tanısı düşünüldü, ancak konjonktival hemorajisi, yüzünde ekimotik lezyonları olması ve tam kan sayımında Hb: 6.4 saptanması nedeniyle, olası intrakranial kanamayı ekarte etmek amacıyla çekilen kranial bilgisayarlı tomografide; biparietal sagittal sütürleri çaprazlayan multiple kırıklar, vertekste sağda bir cm kalınlıkta epidural kanama, bitemporal ve sağda yoğun frontoparietal kontüzyo serebri alanları tespit edildi. Direkt grafide sağ radiusta kırık olduğu görüldü. Genel vücut travması düşünülerek Çocuk Yoğun Bakım Ünitesi'ne yatırılarak izlenen hastada, ailenin farklı zamanlarda verdiği öykülerin birbirinden farklı ve tutarsız olması, kanama diyatezi açısından bakılan tetkiklerinin normal olması nedeniyle fiziksel istismar olabileceği düşünüldü, anneyle yapılan tekrarlayan görüşmelerde anne çocuğa kendisinin şiddet uyguladığını itiraf etti.

YORUM: Çocuk istismarı çeşitleri ele alındığında fiziksel, cinsel ve duygusal istismar ile ihmal ayrı ayrı incelenmelidir. Teşhiste en önemli adımlar, hekimin kendisini istismar olasılığını düşünmeye zorlaması, dikkatli bir fizik muayene ve iyi bir anamnezin alınmasıdır. İstismar vakalarının acil servislere hemen her türlü klinik tabloyu taklit ederek karşımıza çıkabileceği unutulmamalıdır.

Anahtar Kelimeler: çocuk istismarı kafa travması menenjit

P-99

KANAMAYLA BAŞVURAN BİR MUNCHAUSEN BY PROXY SENDROMU OLGUSU

Gokhan KALKAN[2], Dilek INCE[1], Figen SAHİN[3]
[1]Çocuk Sağlığı ve Hastalıkları, Gazi Üniversitesi Tıp Fakültesi, Ankara
[2]Çocuk Sağlığı ve Hastalıkları Çocuk Yoğun Bakım, Gazi Üniversitesi Tıp Fakültesi, Ankara
[3]Çocuk Sağlığı ve Hastalıkları Sosyal Pediatri, Gazi Üniversitesi Tıp Fakültesi, Ankara

Munchausen by proxy (MBP) çocuk istismarının nadir görülen bir formudur. Anne, baba ya da çocuğun bakımını üstlenen kişinin çocukta hastalık varmış gibi davranması sürekli tıbbi incelemeye neden olur. Çocuk, bakımı üstlenen kişiden ayrıldığında hastalık görülmez. Burada, çocuk yoğun bakıma kulak, ağız, vajina gibi farklı odaklardan farklı zamanlarda tekrarlayan kanamalar nedeniyle başvuran ve birçok kez yatışı olan 18 aylık bir kız hasta sunulmuştur. Kanamaya neden olan her hangi bir tıbbi neden bulunamaması ve çocuğun anneden ayrı tutulduğu yoğun bakım ünitesindeki dönemde sorunların tekrarlamaması hastada MBP tanısını düşündürmüştür. Hastanın son yoğun bakım yatışında vajinal laserasyonlarının tespiti, annenin çocuğa bilinçli zarar verdiğinin itirafını sağlamıştır. MBP tanısı kanamayla gelen hastalarda organik patoloji bulunmadığında akılda tutulmalıdır.

P-100
PEDİATRİ YOĞUN BAKIM ÜNİTESİNDE GÖZ KOMPLİKASYONLARI: OLGU SUNUMU

Bahar KELEŞ[1], Nilüfer YALİNDAG ÖZTÜRK
[1]Çocuk Yoğun Bakım, Marmara Üniversitesi Pendik Eğitim ve Araştırma Hastanesi, İstanbul

GİRİŞ: Göz oküler yüzeyi koruyan çeşitli mekanizmalara sahiptir. Mekanik ventilatöre(MV) bağlı pediatrik hastalarda göz bakımı uygulamaları yaşamsal sistemleri korumaya yönelik girişimlere göre daha az önemsenmektedir. Bu durum gözde okuler komplikasyonların oluşmasına zemin hazırlamaktadır. Bu olgu sunumu uzamış ventilasyon gereksinimi olan hastada her iki gözde oluşan endojen endolftamit ve pediatri yoğun bakım ünitesinde(PYBÜ) göz bakımı unsurlarını içermektedir.

OLGU SUNUMU: 53 günlük RSV pnömonisi, solunum yetmezliği, kardiyojenik şok, konjenital kalp hastalığı (ASD,VSD,hipoplazik RV, LSVC) tanılarıyla takipli kız hasta, PYBÜ entübe ve genel durumu kötü olarak kabul edildi. Takibinde çoklu organ yetmezliği ve ağır candidemi sepsisi eşlik etti. Hasta MV'de sedasyon infüzyonları altında izlendi. Göz kapak hareketlerinin sedasyona bağlı hareketsizliği, oluşan kalp yetmezliği, dolaşım ve renal yetersizlik ile ilişkili genel subkutan ve konjuktival ödem gelişti. MV'de pozitif ekspiratuar basınç (PEEP) uygulanması, ıntra okuler başıncın artmasına bağlı okuler bölgenin reperfüzyonu gelişti. Yatışının 39. gününde göz konsultasyonu sonucu, endolftalmit şüphesi ve sol göz kornea perforasyonu saptandı. Her iki gözden sürüntü kültürü gönderildi. Sürüntü kültüründe psomodonas aeruginosa üredi uygun antibiyotikli damlalar başlandı. Göz hijyeninin sürdürülmesi amacıyla izotonik veya steril distile su ile ıslatılmış gazlı bez iç kanüsten dış kanüse doğru silme işlemi yapıldı.Göz nemlendiricileri kullanıldı. Göz kapaklarının kapalı kalmasını sağlamak için yapışkan bantlar 2 saat aralıklı olarak uygulandı. Yatışının 100. günü sol göz amniyon zarı keratoplastisi dördüncü kez yapıldı. Sağ göz keratiti iyileşti. Yatışının 112. gününde sol göze kornea nakli uygun ameliyathane koşullarında yapıldı. Hasta yatışının 185. günü trakeostomili MV desteği almadan, göz sürüntülerinde üreme olmadan eve taburculuğu yapıldı.

SONUÇ: MV bağlı hastalarda, yüksek basınç altında hastayı solutmak okuler bölgenin perfüzyonunu etkiler. Solunum yolu patojenlerine maruz kalmak göz hijyenini etkilemektedir. PYBÜ'de okuler muayeneler haftalık yapılmalı ve göz bakımı ile ilgili protokoller oluşturulmalıdır.

Anahtar Kelimeler: hastane enfeksiyonları göz hijyeni-bakımı endolftalmit

P-101
ÇOCUK ACİL SERVİSİ İÇİN BİR ORGANİZASYON REHBERİ

Müge UZUN[1], Meltem KÜRTÜNCÜ TANIR[1]
[1]Çocuk Sağlığı ve Hastalıkları Hemşireliği, Zonguldak Karaelmas Üniversitesi Sağlık Yüksekokulu, Zonguldak

Acil servisler dinamik ve karmaşık yapılarından dolayı, hastanelerde bakım ve tedavi organizasyonunun en fazla bozulma riski taşıyan bölümlerindendir. Ortaya çıkan problemler hastanın tedavi ve bakımında aksamalara neden olabilir. Ayrıca acil servis çalışanlarını da bir tıbbi hatanın faili haline getirebilir. Bunların engellenmesi için son yıllarda, klinik bakım/organizasyon rehberleri (clinical patways) ve kontrol listeleri kullanılmaya başlanmıştır. Bu çalışmada, Amerikan Pediatri Akademisi (AAP), Amerikan Acil hekimleri Birliği (ACEP) ve Acil Hemşireleri Birliği(ENA)'nın 2009'da görüş birliğiyle oluşturduğu "Acil Serviste Tedavi Edilen Çocuklar İçin Rehber" hakkında bilgi verilmesi amaçlanmıştır. Çalışmada kullanılan rehberin İngilizce metnine; http://aappolicy,aapublicatıons.org/cgi/reprint/pediatrics; 124/4/1233.pdf adresinden online erişim ile ulaşılmıştır ve çalışmacılar tarafından Türkçe ye çevrilmiştir. İngilizce metin daha sonra İngilizce'yi anadili gibi anlayıp çeviri yapabilen üç dil uzmanının görüşüne sunulmuştur.Gelen sonuçlar çalışmacılarının çevirileri ile karşılaştırılmış, rehberin Türkçe formunun son haline ulaşılmıştır. Rehberde yer alan her başlığın altında iki ile30 madde olup, maddelerin başında kolay işaretlenebilmesi için kutucuklar yerleştirilmiştir. Rehberin bu sistemi hem manuel hem de bilgisayarda kullanım kolaylığı sağladığı görülmüştür. Rehberin başlıkları aşağıdaki gibi sıralanmıştır. 1. Çocukların bakımı için acil servisin yönetimi ve koordinasyonu a) Çocuk acil bakımın hekim koordinatörü b) Çocuk acil bakımın hemşire koordinörü 2. Acil serviste çalışan hekimler, hemşireler ve diğer sağlık bakım vericileri 3. Acil serviste kaliteyi ve performansı arttırma kuralları 4. Çocuk hastaların güvenliğini arttırma kuralları 5. Acil servis için politika, işlem ve protokol kuralları 6. Tüm acil felaketlere hazır olma için politikalar, işlemler ve protokoller 7. Hasta nakli için politikalar, işlemler ve protokoller 8. Acil servise destek verin bölümler için kurallar 9. Çocuk hastanın acil serviste bakımı için gerekli olan araçlar, kaynaklar ve ilaçlar hakkında kurallar a) İlaçlar b) Araçlar/Kaynaklar. Genel Araçlar c) Araçlar/ Kaynaklar: Ölçüm(Kayıt) araçları d) Araçlar/ Kaynaklar: Ölçüm(Kayıt) araçları e) Araçlar/Kaynaklar: Damaryolu desteği f) Araçlar/kaynaklar: Solunum desteği g) Araçlar/kaynaklar: Çocuklara özel tepsiler veya setler Elde edilen rehber oldukça kapsamlı bilgiler içermektedir. Bu rehber ışığında çocuk acil servisinde yeni araştırmaları yapılarak rehberin etkinliğinin değerlendirilmesi planlanmaktır.

Anahtar Kelimeler: Çocuk acil organizasyon rehberleri

P-102
ÇOCUK YOĞUN BAKIM ÜNİTESİNDE ALET İLİŞKİLİ HASTANE ENFEKSİYONLARI

Perihan GÜNAŞAN[1], Eylül GÜMÜŞ[1], Sibel KITLAR[1], Oğuz DURSUN[1]
[1]Çocuk Yoğun Bakım Ünitesi, Akdeniz Üniversitesi, Antalya

AMAÇ: Bu çalışmanın amacı, yoğun bakım ünitemiz de ki alet ilişkili has tane enfeksiyonlarının ileriye dönük olarak değerlendirilmesidir.

GEREÇ VE YÖNTEMLER: Alet iliş kili hastane enfeksiyonları Hastalık Kontrol ve Önleme Merkezi kriterlerine göre tanımlanmıştır.

BULGULAR: Toplam 67 hasta (949 hasta günü) değerlendirmeye alındı ve 13 hastada 17 kültür pozitif hastane enfeksiyonu (11 ventilatör ilişkili pnömoni, 3 bakteriyemi, 1 kateter ilişkili kan dolaşımı enfeksiyonu, 2 üriner kateter ilişkili üriner sistem enfeksiyonu) saptandı. Alet kullanım oranları mekanik ventilatör, santral venöz ve üriner kateter için sırasıyla %83.9, %64.9 ve %62 idi. Alet ilişkili hastane enfeksiyonu oranı %20.9, sıklık yoğunluğu 14.8/1000 hasta günüydü. Alet ilişkili hastane enfeksiyonu oranı 1000 hasta günü başına mekanik ventilatör için 13.8, santral kateter için 1.62 ve üriner kateter için 3.41 bulundu. Pseudomonas aeruginosa ve Acinetobacter baumannii en sık etken patojenlerdi. Alet ilişkili hastane enfeksiyonu saptanan hastalarda yoğun bakım yatış süresi, mekanik ventilasyon, santral ve üriner kateter kullanım süreleri diğer hastalardan anlamlı daha yüksekti ($p<0.05$). PIM 2 ve PELOD skorları alet ilişkili hastane enfeksiyonu saptanan hastalarda diğer hastalardan istatistiksel olarak farklı bulunmadı.

SONUÇ: Ventilatör ilişkili pnömoni en sık alet ilişkili hastane enfeksiyonuydu. Yatış süresinin, mekanik ventilasyon, santral ve üriner kateterizasyonun sürelerinin uzunluğu alet ilişkili hastane enfeksiyonu sıklığındaki artışla ilişki bulundu. PIM-2 ve PELOD skorları ile alet ilişkili hastane enfeksiyonları arasın da ilişki saptanmadı.

Anahtar Kelimeler: Çapraz enfeksiyon yoğun bakım birimi, pediatrik kateter kaynaklı enfeksiyonlar ventilatör ilişkili

P-103

ÇOCUK YOĞUN BAKIM HASTALARINDA SANTAL VENÖZ KATETER TAKILMA NEDENLERİ VE BÖLGELERİ

Melek GÜNEŞ[1], Nevin TAŞYAPAR[1], Tanıl KENDİRLİ[1], Çağlar ÖDEK[1], Ayhan YAMAN[1], Erdal İNCE[1]
[1]Çocuk Yoğun Bakım, Ankara Üniversitesi Tıp Fakültesi, ANKARA

GİRİŞ VE AMAÇ: Santral venöz kateter (SVK), çocuk yoğun bakımlardaki (ÇYB) kritik hastalarda özelikle çoklu ilaç ve inotrop alanlarda uygulanmaktadır. Merkezlere göre takılma endikasyonları ve takılan santral venöz damar değişmektedir. Bununla ilişkili olarak komplikasyonlar değişkenlik göstermektedir. Bu çalışmanın amacı, SVK takılma endikasyonlarını, bölgeleri ve komplikasyonları belirlemektir.

MATERYAL VE METOD: Bu çalışma Ankara Üniversitesi Tıp Fakültesi Çocuk Yoğun Bakım Ünitesinde Eylül 2011-Mart 2012 tarihleri arasında yattıktan sonra SVK takılan hastalar prospektif olarak alınmıştır. Hastalar 2 yaş altı, 2-10yaş ve 10yaş üstü olarak 3 gruba ayrıldı.

BULGULAR: Çalışma döneminde ÇYB'a yatan 137 hastaya ÇYB ünitesi içinde25 (%18.2) hastaya SVK takıldı. Hastaların 16(%64) ü kızdı. Hastaların 13(%52)'ü 2 yaş altı, 9 (%36)'u 2-10 yaş arası, 3 (%12)'ü de 10 yaş üstüydü. Takılma endikasyonları açısında bakıldığında, 7(%28)'sine çoklu ilaç/inotrop kullanımı, 4(%16)'sına hemodiyaliz/plazmaferez, 13(%52)'üne zor damar yolu ve 1(%4)'ine total parental nutrisyon idi (p=0.205).Bu hastaların 23(%92)' sine ÇYB 'de yoğun bakım ekibi tarafından,2 (%8) 'sine ameliyathanede cerrahi ekip tarafından SVK takıldı.SVK takılan hastalarda; SVK 13 (%52)'sine vena jugularis internaya, 11 (%44)'ine femoral vene ve 1 (%4)'üne subkalvyen vene konuldu (p=0.474). SVK'nın takılma günü; 2 yaş altında 42.62±76.01, 2-10 yaş aralığında 27±68.74 ve 10 yaş üsütünde 2.67±1.52 gün idi (p=0.742). Tüm hastalar ve yaş grupları kanama, ilk 7 günde takılmayla ilişkili enfeksiyon ve pnömotoraks ve büyük damar yırtılması açısından bakıldığında komplikasyon gelişmedi.

SONUÇ: Santral venöz kateter ÇYBÜ'lerin sıkça kullanılan, çoklu ilaç ve inotrop uygulamalarının kolayca yapılmasını sağlayan güvenli bir damar yoludur. Ancak hem takılması ve hem de sonrasında kullanımı sırasında ciddi komplikasyonlar gelişebilir. SVK, tecrübeli ekipler tarafından uygulandığında komplikasyon riski düşüktür.

P-104
ÇOCUK YOĞUN BAKIM ÜNİTELERİNDE SANTRAL VENÖZ KATETER BAKIMI VE KULLANILAN ANTİSEPTİK SOLÜSYONLAR

Zümrüt BAŞBAKKAL[1], Bülent KARAPINAR[2], Figen YARDIMCI[1], Dilek BEYTUT[3], Gonca KARAYAĞIZ MUSLU[4], Gülçin ÖZALP GERÇEKER[1], Dilek DUMAN[2], Duygu YILDIZ[2]
[1]Çocuk Sağlığı ve Hastalıkları Hemşireliği, Ege Üniversitesi Hemşirelik Fakültesi, İzmir
[2]Çocuk Yoğun Bakım Kliniği, Ege Üniversitesi Tıp Fakültesi, İzmir
[3]Çocuk Sağlığı ve Hastalıkları Hemşireliği, İzmir Üniversitesi Sağlık Yüksekokulu, İzmir
[4]Muğla Üniversitesi Sağlık Yüksekokulu, Muğla

Santral venöz katetere bağlı enfeksiyonların azaltılabilmesi için sağlık profesyonelleri tarafından stratejilerin geliştirilmesine gereksinim duyulmaktadır. Katetere bağlı enfeksiyonlar sıklıkla kateter giriş yerinden kaynaklanmaktadır. Santral venöz katater bakımında, klorheksidin, isopropyl alkol, povidon iyot, iodofor gibi birçok antiseptik solüsyon kullanılmaktadır. Amerika Birleşik Devletleri'nde çocuklarda santral venöz katater bakımında en sık kullanılan antiseptik solüsyon %10'luk povidon iyottur. Amerika Gıda ve İlaç İdaresi 2002 yılından itibaren cilt antisepsisinde %2'lik klorheksidin glukonat kullanımını onaylamış ve sonrasında yapılan birçok çalışma ile klorheksidinin etkinliği ortaya konmuştur. Klorheksidinin pediatri alanında kullanımına ilişkin de birçok çalışma yapılmıştır. Garland ve arkadaşlarının (2001) yaptığı çalışmada kateter giriş yeri ve kolonizasyonunu önlemede klorheksidinle yapılan pansumanın povidone iodine göre daha etkili olduğu saptanmıştır. Chaiyakunapruk ve arkadaşlarının (2002) yaptığı çalışmada, klorheksidinin santral venöz katetere bağlı bakteriyemi riskini povidon iyoda göre %49 oranında azalttığı, klorheksidin kullanılan hastaların %1'inde, povidone iyot kullanılan hastaların %2'sinde enfeksiyon geliştiği, klorheksidinin kateter kolonizasyon riskini %7.1 oranında, santral venöz katater ile ilişkili bakteriyemi riskini % 1.1 oranında azalttığı saptanmıştır. Levy ve arkadaşları (2005) klorheksidin emdirilmiş pansuman ile santral venöz katater kolonizasyonunu önlemek amacıyla yaptıkları çalışmada, transparan poliüretan pansuman kullanılan grupta %29'unda santral venöz katater kolonizasyonu, %4.2'sinde kan ürünleri enfeksiyonu gelişirken; klorheksidin glukonat emdirilmiş gazlı bez üzerine transparan poliüreten pansuman kullanılan grupta sırası ile %14.8 ve %5.4'ünde gelişmiştir. Hatler ve arkadaşları (2009) ise, karşılaştırdıkları 2 farklı pansuman (yalnızca transparana karşı klorheksidinli Biopatch ve transparan pansuman) çeşidi arasında enfeksiyon gelişimi açısından bir fark olmadığını belirlemişlerdir. Ülkemizde, katater bakımları hemşireler tarafından yapılmakta ancak katater bakımı ve kullanılacak solüsyon ile ilgili standart bir bakım rehberi bulunmamaktadır. Hastaneler tarafından, kendi malzeme ve maliyetleri doğrultusunda birtakım prosedürler geliştirilmektedir. Kanıta dayalı çalışmalarla ülkemizde de katater bakımlarında standardizasyonun sağlanması önerilmektedir.

Anahtar Kelimeler: çocuk yoğun bakım santral venöz katater enfeksiyonu antiseptik solüsyon

P-105
ÇOCUK YOĞUN BAKIM HASTALARINDA ARALIKLI/SÜREKLİ BESLENME YÖNTEMLERİNİN HASTA TOLERABİLİTESİ ÜZERİNE ETKİSİ

Nevin TAŞYAPAR[1], Melek GÜNEŞ[1], Tanıl KENDİRLİ[1], Çağlar ÖDEK[1], Ayhan YAMAN[1], Erdal İNCE[1]
[1]Çocuk Yoğun Bakım, Ankara Üniversitesi Tıp Fakültesi, Ankara

GİRİŞ VE AMAÇ: Çocuk yoğun bakım ünitesinde (ÇYBÜ) kritik hastanın iyi ve yeterli düzeyde beslenmesi, hastanın yoğun bakımda kalış süresini, morbidite ve mortaliteyi azaltmaktadır. Kritik hasta enteral ve parenteral beslenebilir. Enteral beslenme öncelikli olarak tercih edilen beslenme yoludur. Bu çalışmanın amacı, ÇYBÜ' de enteral beslenen hastalarda sürekli ve aralıklı beslenme yöntemlerinin hastalar tarafından tolere edilme, yeterli beslenmeye ulaşma ve hastanede yatış süreleri üzerine etkisini araştırmaktadır.

MATERYAL VE METOD: Bu çalışma Ankara Üniversitesi Tıp Fakültesi Çocuk Yoğun Bakım Ünitesinde Eylül 2011-Mart 2012 tarihleri arasında yatan ve enteral beslenen hastalar prospektif, kohort ve kör olarak alınmıştır. Bulgular: Yedi aylık çalışma döneminde ÇYBÜ'ne yatan 136 hastanın 37'si çalışmaya alındı. Hastaların 20 (%54)'si kızdı. Hastaların 20 (%54)'sine aralıklı, 17 (%46)'sine sürekli beslenme başlandı. İki grup arasında yaş, başlama miktarı, beslenmeye başlanma zamanı ve totale ulaşma süresi açısından istatistiksel açıdan fark bulunmadı. Aralıklı beslenen grupta mekanik ventilasyon uygulaması hastaların 15 (%75)'inde ve sürekli beslenen grupta 15 (%88.2) idi (p=.306). Her iki grup arasında rezidü, distansiyon, kusma ve ishal gibi yan etki açısından bakıldığında fark yoktu. Başlanan beslenme şeklini tolere etme açısından bakıldığında her iki grupta da %87.5 idi. Aralıklı beslenen 20 hastanın 5 (%13.5)'i verilen miktarları tolere edemediğinden, sürekli beslenmeye geçti ve tolere etti. Yatış süreleri açısından bakıldığında aralıklı 15.5 ±...gün ve sürekli 23.1 ±...gün beslenen hastalar arasında fark yoktu (p=.033).

SONUÇ: Kritik çocuk hastanın beslenmesinde hem sürekli hem de aralıklı enteral beslenmeyi hastanın tolere etmesi, total beslenmeye ulaşma, mekanik ventilasyon ve hastanın yoğun bakımda kalması açısından farklı bulunmaması nedeniyle, her iki yöntem de çocuk yoğun bakımda kullanılabilir.

P-106
ÇOCUK YOĞUN BAKIM HEMŞİRELERİNE VERİLEN WEANİNG EĞİTİMİNİN HEMŞİRELERİN BİLGİ DÜZEYLERİNE ETKİSİNİN İNCELENMESİ

Zümrüt BAŞBAKKAL[1], Bülent KARAPINAR[2], Dilek BEYTUT[3], Gonca MUSLU[4], Gerçeker GÜLÇİN[5], Dilek DUMAN[2], Duygu YILDIZ[2]

[1]Çocuk Sağlığı ve Hastalıkları Hemşireliği, Ege Üniversitesi Hemşirelik Fakültesi, İzmir

[2]Çocuk Yoğun Bakım Kliniği, Ege Üniversitesi Tıp Fakültesi, İzmir

[3]Çocuk Sağlığı ve Hastalıkları Hemşireliği, İzmir Üniversitesi Sağlık Yüksekokulu, İzmir

[4]Çocuk Sağlığı ve Hastalıkları Hemşireliği, Muğla Üniversitesi Sağlık Yüksekokulu Sağlık Yüksekokulu, Muğla

[5]Çocuk Sağlığı ve Hastalıkları Hemşireliği, Ege Üniversitesi Hemşirelik Fakültesi, İzmir

Bu araştırma, weaning protokolünün hastanın respiratuar durumuna etkisini inceleyeceğimiz randomize kontrollü çalışma içerisinde yürütülmüş olup, weaning sürecine ilişkin çocuk yoğun bakım hemşirelerine verilen eğitimin etkinliğini değerlendirmek amacıyla yapılmıştır. Ön test-son test tasarımında yarı deneysel bir çalışmadır. Çalışmanın örneklemini Ege Üniversitesi Çocuk Yoğun Bakım Ünitesi nde çalışan 19 hemşire oluşturmuştur. Hemşirelere yaş, toplam çalışma süresi, birimdeki çalışma süresi, bakım verdiği hasta sayısı ve daha önce weaning konusunda eğitim alma durumuna ilişkin sosyodemografik veri formu, eğitim öncesi ve sonrası weaning sürecine ilişkin bilgi formu uygulanmıştır. Öntest eğitimden hemen önce, sontest ise eğitimden iki hafta sonra uygulanmıştır. Weaning sürecine ilişkin bilgi formunda; hemodinamik stabilite, beslenme durumu, aspirasyon sıklığı, öksürme refleksi gibi hemşirelerin weaning sürecinde dikkat etmesi gereken durumlara ilişkin doğru/yanlış olarak işaretlenen 21 soru ve kan gazı, ventilatör değerleri gibi solunum parametrelerine ilişkin 11 soru yer almaktadır. Hemşirelerin bilgi formunda doğru ve yanlış olarak belirttikleri toplam sayı arasındaki farkın değerlendirilmesinde Wilcoxon testi kullanılmıştır. Hemşirelerin yaş ortalaması 28.4±3.1 (min: 24, max:36), toplam çalışma süresi 5.2±2.7 yıl (min: 1, max:12), birimde çalışma süresi 4.5±3.9 yıldır (min: 1, max:17). Ortalama bakım verdikleri hasta sayısı 3.0±1.3 (min: 1, max:4) olup, tümü lisans mezunudur. Hemşirelerin %63.2 si daha önce weaning konusunda eğitim almamıştır. Weaning sürecinde dikkat etmesi gereken durumlarla ilişkili sorulardan hemşireler öntestte 18.3, son testte 20.3 doğru belirlemişlerdir. Öntest ve sontest başarı puanları arasındaki fark istatistiksel olarak anlamlı bulunmuştur ($p<0.001$). FiO2, PEEP, PCO2 gibi parametrelerde ise hemşireler öntestte 6.1 doğru, son testte 10.4 doğru belirlemişlerdir ve ön-son test başarı puanları arasındaki fark anlamlı bulunmuştur ($p<0.000$).Weaning sürecinin başarısızlığı ya da gecikmesi komplikasyonların artmasına, yoğun bakımda kalış süresinin ve maliyetin artmasına yol açmaktadır. Hemşirelerin weaning sürecindeki rolü oldukça büyüktür. Hemşirelerin bu süreçte solunum, sedasyon, aspirasyon sıklığı, hemodinamik stabilitenin değerlendirilmesi gibi birçok sorumluluğu vardır. Araştırma sonuçlarımız eğitim etkinliğini ortaya koymuş olup, hemşirelerin farkındalığını arttırmıştır.

Anahtar Kelimeler: weaning eğitim çocuk yoğun bakım hemşiresi

P-107
STANDART HEMŞİRELİK EĞİTİMİ ÇOCUK YOĞUN BAKIM ÜNİTESİNDE ÇALIŞMAK İÇİN YETERLİ Mİ?

Müge UZUN[1], Meltem KÜRTÜNCÜ TANIR[1]
[1]Çocuk Sağlığı ve Hastalıkları Hemşireliği, Zonguldak Karaelmas Üniversitesi, Sağlık Yüksekokulu, Zonguldak

Çocuk yoğun bakım üniteleri, yaşamsal riski olan hastalara tedavi ve bakım uygulayan özel birimlerdir. Birimin yaşam kurtarma başarısı, ünite çalışanlarının mesleki bilgi ve becerisi ile yakından ilişkilidir ve hemşirelik bakımı yoğun bakım hizmetlerinin çok önemli bir yönünü oluşturmaktadır. Bakımı yönlendirenler olarak, hemşirelerin ekip içerisindeki niceliksel ve niteliksel yetersizliği hasta/çalışan güvenliğini, bakım kalitesini ve hasta/hasta yakını memnuniyetini olumsuz yönde etkiyebilmektedir. Ünitede çalışan hemşirelik ekibinde özel eğitimler almış hemşireler ile vaka/kriz yönetimini başarabilen sorumlu hemşire yer almalıdır. Nitelikli bir çocuk yoğun bakım hemşiresi, klinik ve teorik yoğun bakım eğitimi almış, hizmet içi eğitimlerle bilgilerini güncelleyen, çocuk hemşireliği, yeniden canlandırma ve çocuk ileri yaşam desteği gibi konularda sertifikalarını almış, solunum tekniklerini bilen ve uygulayabilen, ailenin psikososyal bakımını sağlayabilmektir. Yurtdışındaki hastanelelerde bazı farklılıklar olmakla birlikte, hemşirelerin çocuk yoğun bakım ünitelerinde çalışabilmesi için zorunlu olarak BLS (Basic Life Support): Temel yaşam Desteği, PALS (Pediatrik Advanced Life Support): Çocuklarda İleri Yaşam Desteği, TNCC (Trauma Nursing Core Course): Travma Hemşireliği Temel Kursu, isteğe bağlı olarak ise ACLS (Advanced Cardiac Life Support) İleri Kardiak Yaşam Desteği, CPN (Certified Pediatric Nurse): Çocuk Hemşiresi Sertifikası,CCRN (Critical Care Register Nurse): Klinik Bakım Uzman Hemşiresi PICUAPN (Pediatric Intensive Care Unit Advanced Practice Nurses): Pediatrik Yoğun Bakım Ünitesi İleri Beceri Hemşiresi) gibi sertifikalarını alması gerekmektedir Tıbbi hatalarla ilgili cezai yaptırımların her geçen gün daha ağırlaştığı düşünüldüğünde, hemşirelerin yurtdışı örneklerinde olduğu gibi farklı programlarla acilen yetiştirilmesi gerekmektedir. Ülkemizde çocuk yoğun bakım hemşiresi yetiştirme alanında düzenli gerçekleştirilen bir sertifika programı bulunmamaktadır. Sağlık Bakanlığı Tedavi Hizmetleri Genel Müdürlüğü Hemşirelik Hizmetleri Daire Başkanlığı'nın 21.08.2010 Tarihli ve 27679 sayılı yönetmeliği kapsamında planladığı "Çocuk Yoğun Bakım Hemşireliği Sertifika Programı"nın hazırlık çalışmaları devam etmektedir. Yapılan çalışmaların hızlanması için, üniversitelerin ve derneklerinde işbirliği yapması yararlı olabilir. Ayrıca tespit edilen tıbbi hatalarla ilgili multidisipliner çalışmaların yapılması da süreci hızlandırıcı etki gösterebilir.

Anahtar Kelimeler: Çocuk Yoğun Bakım Ünitesi Çocuk Hemşireliği Sertifika Programları

P-108
PEDİATRİ KLİNİKLERİNDE ÖZEL BİRİMLERDE ÇALIŞAN (ÇOCUK YOĞUN BAKIM DALI -YENİDOĞAN YOĞUN BAKIM DALI-ÇOCUK ACİL BİLİM DALI) HEMŞİRELERİN DEPRESYON YÖNÜNDEN İNCELENMESİ

Dilek SÖNMEZ[1], Emine Meziyet KÖŞKEROĞLU[2]
[1]Çocuk Acil, İstanbul Tıp Fakültesi, İstanbul
[2]Çocuk Yoğun Bakım, İstanbul Üniversitesi İstanbul Üniversitesi İstanbul Tıp Fakültesi, istanbul

AMAÇ: Depresyon toplumda sık görülen bir bozukluktur, tanımlanması Hipokrat dönemine kadar uzanır. Depresyonun temelinde daha önceden isteyerek ve severek yaptığı günlük etkinliklere karşı isteksizlik ve yaşamdan zevk alamama durumu vardır. Ek olarak zamanla kişide kederli ve üzgün bir duygu durumu ile birlikte görülen bazı değişiklikler oluşur. Bu durumda kişi her şeyi olumsuz olarak değerlendirerek karamsarlık düşünceleri ile geçmişi ve geleceği düşünmeye başlar. Geçmişte yaşanmış olayların olumsuz ve kötü taraflarını görerek kendisini suçlu ve cezalandırılmış hisseder. Aynı şekilde geleceği de umutsuz ve karamsar görerek gelecek adına çaresizlik düşünceleri iyice pekişir. Kişi yaşamdan zevk alamaz hale gelerek yaşamanın anlamsız olduğunu düşünecek kadar kendini çökkün hissedebilir. Bu olumsuz bakış günlük yaşamına, kişilerarası ilişkilerine yansıyarak onun okul ve/veya iş yaşamındaki performansının düşmesine neden olabilir. Amacımız İstanbul tıp fakültesinde pediatri kliniklerinde özel birimlerde çalışan hemşirelerde depresyon varlığını ve var olan depresyonun şiddetinin belirlenmesidir.

YÖNTEM: Çalışmanın örneklemini 2012 Şubat ayında İstanbul Tıp Fakültesi Çocuk Sağlığı ve Hastalıkları Anabilim Dalında özel birimlerde çalışan 60 hemşire oluşturmuştur. Örnekleme seçiminde tabakalı rastgele örnekleme yöntemi kullanılmıştır. Veriler tanıtıcı bilgi formu, majör (ICD-10) depresyon envanteri ile toplanmıştır. Bulgular: Hemşirelerin % 68.3 (n=41) ünde depresyon olmadığı belirlenmiştir. Depresyon var olan 19 kişinin (% 31.7) ; % 26.3 (n=5) ünde şiddetli depresyon , % 42. 1 inde (n=8) orta şiddetli depresyon, % 31.5 inde (n=6) hafif şiddetli depresyon olduğu belirlenmiştir. ($p<0.05$)

SONUÇ: Çalışmamızda hemşirelerin depresyon ölçek ortalama puanları literatürdeki benzer çalışmalarla karşılaştırıldığında düşük bulunmuştur. Üniversite hastanelerinde çalışan hemşireler, başka kurumlarda çalışan meslektaşlarına oranla daha özgür bir çalışma ortamın varlığı, verilen hizmetin hasta yönelimli olmaktan çok servis yönelimli olması ve eğitim-araştırma hastanesi olması nedeniyle yeni gelişmelere açık bir ortamın bulunması gibi birtakım avantajlara sahiptir. Literatürde her ne kadar benzer çalışmalar mevcutsa da her hastane kendi verilerini ve sonuçlarını analiz edip, uygulamalarda kullanması yönetsel, bireysel ve hasta yönünden uyumlu ortam sağlayacağı için büyük önem taşımaktadır.

P-109
PEDİATRİK YOĞUN BAKIM ÜNİTESİ'NDE İLK ECMO UYGULAMASI: OLGU SUNUMU

Ebru Melek ÖZÇELİK[1], Fadime SARIÇAY UŞAR[1]
[1] Pediatrik Yoğun Bakım Ünitesi, Dokuz Eylül Üniversitesi Uygulama ve Araştırma Hastanesi, İzmir

AMAÇ: Pediatrik ECMO (ekstrakorporeal membran oksijenasyon) uygulanan hastalarda komplikasyonların önlenmesi ve erken tanınması yoğun bakım hemşirelerinin temel sorumluluğu olup bu olgu sunumunda amaç; Pediatrik Yoğun Bakım Ünitesi'nde ilk Pediatrik ECMO deneyimimizin paylaşılması ve pediatrik ECMO hastalarının hemşirelik bakımı önceliklerini ortaya koyulmasıdır.

OLGU: Dilate kardiyomiyopati tanısı ile Pediatri Servisinde inotrop desteği ile izlenen ve tedaviye refrakter ventriküler taşikardisi olan 13 yaşındaki kız hasta, kardiyak arrest sonrası entübe edilerek Pediatrik Yoğun Bakım Ünitesine alınmıştır. Kalp transplantasyonu için nakil listesine alınan hastanın tekrarlayan ventriküler taşikardi atakları nedeniyle; ventriküler asist cihazı—yapay kalbe geçilene kadar ECMO uygulaması başlatılması planlanmış ve yoğun bakım yatışının 3. gününde hastanın sağ atrium ve asendan aortası kanüle edilerek Medos Deltastream cihazı ile ECMO uygulanmaya başlanmıştır. İzleminde çoklu organ yetmezliği gelişen hasta; ECMO uygulamasının 11. gününde kardiyopulmoner arrest sonrası eks olmuştur. ECMO tedavisi sırasında çocuklarda mortalite oranı %50 olup ölümlerin üçte biri çoklu organ yetmezliği ve beraberinde beyin ölümü vardır. Kanülün yerinden çıkması, kanama, emboli, extrakorporeal sistemde pıhtılaşma, enfeksiyon ölüme neden olabilen ECMO komplikasyonları arasında yer almaktadır. Pediatrik ECMO uygulanan hastalarda komplikasyonların önlenmesi ve erken tanınmasında hemşirelik bakımı ve izleminin önemi büyüktür. Pediatrik ECMO hastasının invazif kan basıncı, CVP, EKG, kalp hızı, kalp ritmi, oksijen satürasyonu, vücut sıcaklığı, solunum sayısı, kan gazı, idrar rengi ve miktarı, bilinç düzeyi, pupillerin ışığa reaksiyonu, ekstremite hareketleri, sedasyon düzeyi ve ağrı izleminin saatlik olarak yapılması gerekmektedir. Emboli riskini azaltmak amacıyla ECMO'ya bağlanmadan önce heparin verildiği için özellikle kan pıhtılaşma testlerinin yapılması ve serum elektrolitleri, hemoglobin ve hemotokrit düzeylerinin yakından değerlendirilmesi önerilmektedir. Hastaya verilen hemşirelik bakımında kateterlerin pozisyonunun korunması, hatlarda kıvrılma olmamasına dikkat edilmesi; hastanın pozisyon değişimlerinin, çarşaf değişimlerinin ve kateter pansumanlarının yapılması esnasında doğabilecek tüm sorunlara hazırlıklı olunması son derece önemlidir. Bu nedenle ECMO tedavisi sırasında, membran oksijenatörün fonksiyonlarından sorumlu olan ECMO teknisyeninin de her zaman hasta başında bulunması gerekmektedir.

Anahtar Kelimeler: : ekstrakorporeal membran oksijenasyon pediatrik yoğun bakım hemşirelik bakımı

P-110
TIBBİ TEKNOLOJİ BAĞIMLI HASTALARIN AİLELERİNE VERİLEN EVDE BAKIM EĞİTİMİNİN YETERLİLİĞİNİN DEĞERLENDİRİLMESİ: OLGU SUNUMLARI

Nazife BAYRAMOĞLU* , Mücella ARI* , Nesrin ARSLAN*, Nurgül KIRBAŞ* , Didem KIRLI*,
Doç.Dr.Ayşe Berna Anıl**
*Çocuk Yoğun Bakım Hemşiresi
**Çocuk Yoğun Bakım Sorumlu Hekimi

Geçen yüzyıl boyunca sağlık alanında hem teknolojik hem bilimsel gelişmeler, tıbbi bakım gereksinimi olan çocukların ayaktan ve hastanede tedavilerini önemli biçimde değiştirmiştir. Gelişmelere parelel olarak tıbbi teknolojiye bağımlı çocukların yaşam şansı ve süresi artmıştır. Bu çocukların hastanede bakım ile ilgili problemlerini ve hastane masraflarını azaltmak için, evde bakımları gündeme gelmiştir.

Evde bakım için verilen eğitim doğrultusunda; ailenin hastaya yaptığı girişimlerin, teknolojinin doğru ve etkin uygulanması, hastaların bakım süreçlerini olumlu yönde etkilemektedir.

AMAÇ: Hasta yakınının evde yaşadığı güçlükleri belirlemek için, ailelerin görüş, öneri ve uygulamalarını dikkate alarak, taburculuk eğitiminin yeterliliğini değerlendirmektir.

YÖNTEM: Çalışmamızda çocuk yoğun bakım ünitemizden taburcu olan tıbbi teknoloji bağımlı 5 olgunun aileleri ile görüşme yöntemi ile veriler toplanmıştır.

BULGULAR: Ailelere, verilen eğitimin evde yeterli gelip gelmediği, cihaz kullanımı ile başetme yöntemleri, hastanın bakımı ve takibi ile sıkıntı yaşayıp yaşamadığı, taburculuk sonrası evde bir komplikasyon gelişip gelişmediği, sosyal izolasyon yaşayıp yaşamadıkları, ailenin ve çocuğun tükenmişlik ve güçsüzlük durumları görüşüldü.Tüm aileler bakım ve takiple ilgili sıkıntılarının olmadığını, teknoloji ile yaşamayı öğrendiklerini belirttiler.Yoğun bakımda aldıkları eğitimin yeterli olduğunu ancak genel durumunun bozulması ile birlikte başedememe korkusu yaşadıklarını belirttiler. Bazı aileler sosyal izolasyon yaşadıklarını ancak taburculuk sonrası ev ortamında daha güçlü hissettiklerini belirtmişlerdir.

SONUÇ: Evde bakım hizmetlerinin sistemli bir şekilde yürütülmesinin gerekliliği görülmüştür. Verilen hemşirelik bakımı eğitiminin yeterli olduğu, ancak evde kardiyopulmoner canlandırma eğitiminin yetersiz olduğu saptanmıştır. Tıbbi teknoloji bağımlı hastaların taburculuk, evde bakım eğitimi ile ilgili klinik protokol oluşturulmuştur.

P-111
ÇOCUK ACİL SERVİSİ İÇİN BİR ORGANİZASYON REHBERİ

Yrd. Doç. Dr. Müge UZUN*, Yrd. Doç. Dr. Meltem Kürtüncü TANIR*
*Zonguldak Karaelmas Üniversitesi Sağlık Yüksekokulu

Acil servisler dinamik ve karmaşık yapılarından dolayı, hastanelerde bakım ve tedavi organizasyonunun en fazla bozulma riski taşıyan bölümlerindendir. Ortaya çıkan problemler hastanın tedavi ve bakımında aksamalara neden olabilir. Ayrıca acil servis çalışanlarını da bir tıbbi hatanın faili haline getirebilir. Bunların engellenmesi için son yıllarda, klinik bakım/organizasyon rehberleri (clinical patways) ve kontrol listeleri kullanılmaya başlanmıştır. Bu çalışmada, Amerikan Pediatri Akademisi (AAP), Amerikan Acil hekimleri Birliği (ACEP) ve Acil Hemşireleri Birliği(ENA)'nın 2009'da görüş birliğiyle oluşturduğu "Acil Serviste Tedavi Edilen Çocuklar İçin Rehber" hakkında bilgi verilmesi amaçlanmıştır.

Çalışmada kullanılan rehberin İngilizce metnine; http://aappolicy,aapublicatıons.org/cgi/reprint/pediatrics; 124/4/1233.pdf adresinden online erişim ile ulaşılmıştır ve çalışmacılar tarafından Türkçe ye çevrilmiştir. İngilizce metin daha sonra İngilizce'yi anadili gibi anlayıp çeviri yapabilen üç dil uzmanının görüşüne sunulmuştur.Gelen sonuçlar çalışmacılarının çevirileri ile karşılaştırılmış, rehberin Türkçe formunun son haline ulaşılmıştır. Rehberde yer alan her başlığın altında iki ile30 madde olup, maddelerin başında kolay işaretlenebilmesi için kutucuklar yerleştirilmiştir. Rehberin bu sistemi hem manuel hem de bilgisayarda kullanım kolaylığı sağladığı görülmüştür. Rehberin başlıkları aşağıdaki gibi sıralanmıştır.

1. Çocukların bakımı için acil servisin yönetimi ve koordinasyonu
   a) Çocuk acil bakımın hekim koordinatörü
   b) Çocuk acil bakımın hemşire koordinörü
2. Acil serviste çalışan hekimler, hemşireler ve diğer sağlık bakım vericileri
3. Acil serviste kaliteyi ve performansı arttırma kuralları
4. Çocuk hastaların güvenliğini arttırma kuralları
5. Acil servis için politika, işlem ve protokol kuralları
6. Tüm acil felaketlere hazır olma için politikalar, işlemler ve protokoller
7. Hasta nakli için politikalar, işlemler ve protokoller
8. Acil servise destek verin bölümler için kurallar
9. Çocuk hastanın acil serviste bakımı için gerekli olan araçlar, kaynaklar ve ilaçlar hakkında kurallar
   a) İlaçlar
   b) Araçlar/Kaynaklar. Genel Araçlar
   c) Araçlar/ Kaynaklar: Ölçüm(Kayıt) araçları
   d) Araçlar/ Kaynaklar: Ölçüm(Kayıt) araçları
   e) Araçlar/Kaynaklar: Damaryolu desteği
   f) Araçlar/kaynaklar: Solunum desteği
   g) Araçlar/kaynaklar: Çocuklara özel tepsiler veya setler

Elde edilen rehber oldukça kapsamlı bilgiler içermektedir. Bu rehber ışığında çocuk acil servisinde yeni araştırmaları yapılarak rehberin etkinliğinin değerlendirilmesi planlanmaktır.

Anahtar Kelimeler: Çocuk acil, organizasyon rehberleri

P-112
ÇOCUK YOĞUN BAKIM ÜNİTEMİZDE METABOLİK HASTALIK TANILI OLGULARIN DEĞERLENDİRİLMESİ

Kör D, Yükselmiş U, Sarı MY, Melekoğlu A, Horoz OO, Yıldızdaş D, Onenli-Mungan N
Çukurova Üniversitesi Tıp Fakültesi, Çocuk Yoğun Bakım BD, Adana
Çukurova Üniversitesi Tıp Fakültesi, Çocuk Metabolizma BD, Adana

Çukurova Üniversitesi Tıp Fakültesi Çocuk Yoğun Bakım Ünitesinde son bir yılda yatarak izlenen kalıtsal metabolik hastalık tanılı olguların başvuru yakınmaları, yatış süreleri ve sayıları, aldıkları tedaviler ve sonuçları retrospektif olarak değerlendirildi.

Toplam 24 hastanın 21'i özgün bir kalıtsal metabolik hastalık tanısı almıştı. Üç hastaya özgün bir tanı konulamadı. Bunlardan biri organik asidemi, biri mitokondriyal hastalık, diğeri ise karaciğer yetmezliği ile giden bir depo hastalığıydı. Olguların 9'u kız (% 37,5) ve 15'i (% 62,5) erkek idi. Hastaların 19'u Metabolizma ve Beslenme Polikliniğinde tanı alırken, 5'i çocuk yoğun bakımda yattıkları dönemde tanı almıştı. Yoğun bakıma başvuru yakınmaları değerlendirildiğinde; 17 hastada nörolojik, ikisinde hepatik, ikisinde kardiyak ve üçünde diğer sistemlere ait bulgular mevcuttu. Olguların üçü salah, 6'sı haliyle taburcu olurken, 14'ü acil sorunlarının düzelmesini sonrasında devir edildikleri çocuk servislerinden iyileşerek taburcu edildiler. Sadece bir hasta kaybedildi.

İntermediyer metabolizma bozuklukları	Enerji metabolizması hastalıkları	Kompleks bir molekülün sentez veya katabolizmasında bozukluk
15	4	5
Beta ketotiyolaz eksikliği (1)	Fruktoz 1-6 difosfataz eksikliği (1)	MPS tip VI (1)
BH4 metabolizma bozukluğu (1)	Pirüvat karboksilaz eksikliği (1)	Nieman-Pick tip C (1)
Glutarik asidüri tip I (1)	Pompe (2)	Sistinozis (2)
Glutarik asidüri tip II (1)	Mitokondriyal hastalık (1)	Karaciğer yetmezliği ile giden bir depo hastalığı (1)
Metil malonik asidemi (3)		
Nonketotik hiperglisinemi (2)		
Propiyonik asidemi (1)		
Sitrülinemi (1)		
Tirozinemi (1)		
Wilson hastalığı (1)		
Organik asidemi (1)		

Hastanemize başvuru yaşı (ay)	19.43±26.69
Tanı yaşı (ay)	23.05±29.85
Yoğun bakıma yatış yaşı (ay)	48.83±46.32
Yoğun bakımda yatış süresi (gün)	15.17±21.10
Yoğun bakımda yatış sayısı	24 hasta toplam 32 yatış

Bölgenin en büyük ve gelişmiş çocuk yoğun bakım ünitesine sahip hastanemizde akraba evliliğinin yoğun olduğu bölgemizin özelliklerini yansıtır biçimde son bir yılda metabolik hastalık tanılı 24 olgu takip edildi. On yedi hasta iyileşerek taburcu edildi. Bu oran zamanında ve uygun şekilde yapılan medikal yaklaşımların, hemodiyaliz, hemodiyafiltrasyon, ve periton diyalizi gibi gelişmiş, invazif ve hayat kurtarıcı işlemlerin kalıtsal metabolik hastalığı olan olguların hayatta kalım ve sekelsizlik oranlarını arttığını düşündürdü.

P-113
HİPOVOLEMİK ŞOK İLE BAŞVURAN KAWASAKİ VAKASI: OLGU SUNUMU

Emel Torun*, Ufuk Erenberk**, Süleyman Bayraktar, Mehmet Küçükkoç* ,Özge Akça*
*Bezmialem Vakıf Üniversitesi *Genel Pediatri*Acil Birimi

Kawasaki hastalığı(KH) genellikle beş yaş altı çocuklarda görülen ve etyolojisi bilinmeyen bir vaskülittir. Edinilmiş kalp yetmezliğinin önemli nedenlerindendir. Cilt değişiklikleri daha çok multipl simetrik eritematöz döküntüdür. Bu sunumda akut gastroenterite bağlı hipovolemik şok ile başvuran ve takipte Kawasaki tanısı alan olgumuzu tartıştık

OLGU: İki yaş erkek hasta çocuk acil servisimize 2 gündür ishal, ateş ve kusma yakınması ile başvurdu. Başvurudan önce özel bir merkezde sıvı tedavisi aldığı öğrenildi. Fizik muayenede şuur kapalı, bradikardik, hipotansif, solunumu yüzeyel, mukozaları ileri derecede kuru, gözler çökük, kapiller doluş zamanı 2 saniye , batın çökük idi. Hasta hipovolemik şok olarak değerlendirildi. Damar yolu açılmaya çalışıldı. 2 denemeden sonra interosseos damar yolu açıldı, entübe edildi. Serum fizyolojik 20 cc/kg'dan 3 kez yükleme yapıldı. Bu esnada santral venöz katataeri takılan ve inotrop destek tedavisi başlanan hastanın hemodinamik parametreleri düzeldi. Yatışının 5 gününde ateşi düşmeyen, boyunda LAP saptanan, infeksiyon parametreleri gerilemeyen hastanın EKO 'sunda sol koroner arterde 3.7 mm genişleme saptanması üzerine Kawasaki ön tanısı ile IVIG ve asetil salisilik asit başlandı. İzleminde ateşin bir gün daha 39C civarinda seyrettiği görüldü. 2. hafta el lerde soyulma başlayan hasta takibe alındı.

TARTIŞMA: Kawasaki Hastalığı genellikle koroner arterleri tutan ve anevrizmaya yol açabilen, damar duvarının iltihaplanmasına yol açan sistemik bir damar hastalığıdır. Tanı kriterleri tanımlanmamış olsa da atipik saereden vakalar görülmektedir. Olgumuz hipovolemik şok ile başvurarak daha sonra tanı alan ve takibe alınan Kawasaki vakası olarak sunulmuştur.

P-114
TEK TARAFLI GÖRME KAYBI İLE GELEN KRANİOFARİNGİOMA: OLGU SUNUSU

Ufuk Erenberk*, Emel Torun**, Nurhan Aruçi**, İlker Tolga Özgen***
Bezmialem Vakıf Üniversitesi Çocuk Acil*, Genel Pediatri,** Pediatrik Endokrin Bölümü***

Kraniofaringiomalar, sellar bölgenin benign, kısmen kistik epitelyal tümörleridir. Rathke kesesinin epitelyal kalıntılarından köken alır. İntrakarnyal tümörlerin % 1.6-4' ünü oluşturur. Farklı klinik ve morfolojik özelliklere sahip adamantinamatöz ve papiller tipleri vardır. Sıklıkla suprasellar ve 3 ventrikül yerleşimlidir. Bölgesel invazyon ve tedavi sonrası yineleme eğilimindedir. Bölgesel invazyona bağlı ve endokrinolojik klinik bulgular oluşturur.

VAKA: Acil polikliniğimize baş ağrısı bulantı tek taraflı görme kaybı şikayeti ile başvuran 14 yaşında erkek hastanın fizik muayenesinde görme kaybı dışında bir özellik yoktu. Hastanın tekiklerinde hipokalsemi va hafif anemi ve idrar dansitesinde düşüklük saptandı. Kranyal MR' ında surasellar bölgede yerleşimli, bölgesel invazyon yapmış kraiofarengeoma ile uyumlu kitle saptandı(resim 1,2). Hastanın tetkiklerinde TSH: 0,385 UI/ml, (0,85-6,5), sT4: 10,5 UI/ml(11,5-22,7), kortizol: 2,80 ug/ml(6,2-11,9) , PRL: 7,73 ng/ml(1,6-16,6) saptandı. Hasta beyin cerrahisi tarafından opere edilerek takibe alındı.

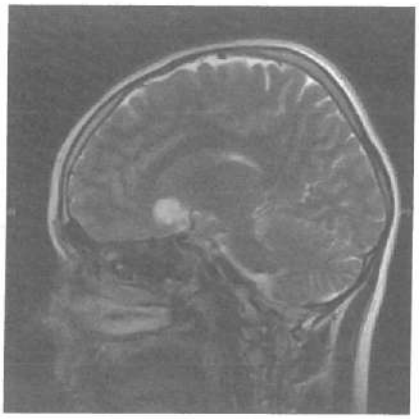

Resim 1

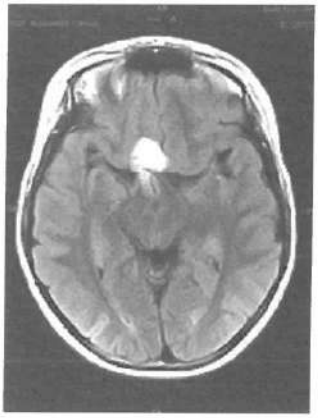

Resim 2

SONUÇ: Kraniofaringeomalarda sellar ve supra sellar yerleşime bağlı baş ağrısı, görme kaybı, yorgunluk ve ön hipofiz yetmezliği görülebilir. Kişilik değişikliği ve kısa süreli hafıza kaybı da bildirilmiştir. Tanı laboratuar bulguları ve görüntüleme ile konur. Suprasellar yerleşimli kistik lezyon ve tümörler ile ayırıcı tanısı önemlidir.

P-115
MENİNGOENSEFALİTE BAĞLI AĞIR BEYİN ÖDEMİNDE %3 HİPERTONİK SALİNE KULLANIMI: OLGU SUNUMU

S. Bayraktar, H. Gedik, D. Demirkol, U. Erenberk, M. Karaböcüoğlu
Bezmialem Vakıf Üniversitesi Çocuk Sağlığı ve Hastalıkları Anabilim Dalı

Kafaiçi enfeksiyonlarda beyin ödemi sıklıkla görülür. Çocuk Yoğun Bakımda beyin ödemi tedavisi çok yönlü olarak yapılmalıdır. İntrakranial basınç monitorizasyonu, uygun sedasyon ve analjezi, baş pozisyonu, beyin omurilik sıvısının direnajı, hiperosmolar tedavi, kortikosteroidler, hiperventilasyon, barbitürat kullanımı ve cerrahi tedavi değişen durumlarda kullanılabilmektedir. Bunlar içinde hiperosmolar tedavi olarak %3 hipertonik saline kullanımı dikkat çekmektedir. Yaygın olarak kullanılan mannitol gibi %3 hipertonik salinin de kan beyin bariyerini geçişi sınırlıdır. Ayrıca atriyal natriüretik peptid üretimi, inflamasyon inhibisyonu ve kardiyak debiye olumlu etkileri vardır. Meningoensefalite bağlı kranial görüntülemesinde ağır beyin ödemi tespit edilen, bilateral ışık refleksi ve derin tendon refleksleri alınamayan hastamızda %3 hipertonik saline ile yoğun antiödem tedavi aldıktan sonra 7. günde nörolojik düzelme başladı. Ağır beyin ödemi ve herniasyon bulguları olan hastada %3 hipertonik saline kullanılarak yapılan başarılı tedaviye dikkat çekmek amacıyla olgumuz sunulmuştur.

P-116
ÇOCUK ACİL SERVİSİNE BAŞVURAN İLAÇ ZEHİRLENMESİ OLGULARININ DEĞERLENDİRİLMESİ

Nursoy M., Erenberk U., Melikoğlu A., Demir A.D.,Uzuner S.,Bayraktar S., Gedik H.
Bezmialem Vakıf Üniversitesi Tıp Fakültesi, Çocuk Sağlığı ve Hastalıkları Anabilim Dalı

AMAÇ: Bezmiâlem Üniversitesi Tıp Fakültesi, Çocuk Sağlığı ve Hastalıkları Anabilim Dalı Çocuk Acil Ünitesi'ne 14 Ağustos 2010 ile 10 Nisan 2011 tarihleri arasında ilaç zehirlenmesi sonucu başvuran çocukların ailevi ve sosyo-ekonomik özelliklerini araştırmak , zehirlenmeyi kolaylaştıran risk faktörlerini belirlemek, olguların klinik belirti ve takiplerini değerlendir- mek amacı ile yapılmıştır.

GEREÇ VE YÖNTEMLER : Zehirlenme nedeni ile acil servisimize başvuran yaşları 1 ile 16 yaş arasında değişen toplam 218 hastadan ilaca bağlı zehirlenmesi tanısı alan 80 olgu prospektif olarak değerlendirildi. Acil girişimin ardından aileler ve çocuklara sorulan sorularla izlem formu oluşturularak olguların demografik yapısı, zehirlenme şekli ve etyolojik nedenleri, zehirlenmeye yol açan ilaçlar, zehirlenme belirtileri, yapılan tedavi ve sonuçları incelendi.

BULGULAR: Sekiz aylık süre içerisinde çeşitli nedenlerle çocuk acil servisimize başvuran 96540 vakanın 218'si zehirlenme olgusu olup , tüm vakaların % 0,22'sini oluşturuyordu.Bunlardan 80 ilaca bağlı zehirlenme olgusu çalışmaya alındı. Alınan olguların yaş ortalaması 5,5 ± 4,2 yıldı. Hastaların 36'sı kız (%45), 44'ü erkek (%55) idi. Olguların büyük bölümünü 0-5 yaş grubu hastalardan (%67,5) oluşturmakta ve bu yaş grubunda %63 oranı ile erkek olgular fazla iken , 13 yaş üzerinde ise % 83,3 oranı ile kız olguların çoğunluğu oluşturduğu tespit edildi. En sık zehirlenmeye neden olan ilaçlar kendi içinde, analjezik ve antipiretikler, santral sinir sistemi ilaçları, hipertansiyon ilaçları, antihistaminik ve dekonjestanlar,vitaminler ve demir preparatları, antibiyotikler şeklinde gruplandı. Toksik maddeyi olguların %98,8'inin oral yolla aldığı, olguların %47,5'inin ilacı kolaylıkla ulaşılabilen yerlerden temin ettikleri, sadece vakaların % 2,5'inin kilitli kapak sistemi olan ilaç kutusundan ilacı alarak zehirlendikleri, %88,8'inin tek toksine bağlı olarak zehirlendiği ortaya çıktı. Kaza sonucu meydana gelen zehirlenmeler tüm zehirlenmelerin% 72,5'ini oluşturuyordu. Vakaların %18,8'i intihar amaçlı olarak gerçekleşmiş ve kızlarda belirgin oranda daha fazla görüldüğü saptanmıştır.Çalışmaya aldığımız 80 çocuktan 2 olgunun (%2,5) kaybedilmiş olması oldukça yüksek bir değerdi.

SONUÇ: İlaçlara bağlı çocuk zehirlenmeleri halen ülkemiz ve tüm dünya için bir sorundur ve geçmiş yıllara kıyasla belirgin bir azalma olmamıştır. Çalışmaya alınan 80 olgudan yalnızca ikisinin (%2,5) zehirlenmesine neden olan ilacın kilitli kapak sistemi bulunuyordu. Olgularımızın % 67'si ilaçlara kolayca ulaşmıştı ve çocukların %71,3'ü evdeki yetişkinlerin ilaçlarından zehirlenmişti.

Çocukluk yaş grubunda kilitli kapak sistemine rağmen çocukların ilaçlara erişebilmesi nedeni ile daha etkin bir kilit sistemi geliştirilmesi , ilaçların çocukların ulaşamayacağı yerlerde saklanması, erişkinlerin çok daha tedbirli davranması ve eğitilmesi gereklidir.Ayrıca Sağlık Bakanlığı tarafından hazırlanmış, aileleri bilinçlendirici programların medyada özellikle televizyonda düzenli ve sürekli olarak yayınlanması, ara ara Zehir Danışma Merkezi hakkında bilgi verilmesi de hastanın takip ve tedavisinin erken başlaması açısından önemlidir.

Anahtar Kelimeler: Çocukluk, ilaç zehirlenmeleri, etyoloji

P-117
TROMBOSİTOPENİ İLE İLİŞKİLİ ÇOKLU ORGAN YETMEZLİĞİ: BİR OLGU SUNUMU

S. Bayraktar, H. Gedik, D. Demirkol, U. Erenberk, M. Karaböcüoğlu
Bezmialem Vakıf Üniversitesi Çocuk Sağlığı ve Hastalıkları Anabilim Dalı

Trombositopeni ile ilişkili çoğul organ yetmezliği, trombotik trombositopenik purpura, yaygın damar içi pıhtılaşma ve trombotik mikroanjiyopati içine alan trombotik mikroanjiyopatik bir sendromdur. Yeni ortaya çıkan trombositopeni, çoğul organ yetmezliği ve LDH yüksekliği şeklinde tanımlanır. Kardiyopulmoner cerrahi, enfeksiyon, transplantasyon, radyasyon, otoimmun hastalık nedeniyle endotel hasarı gelişen yoğun bakım hastalarında tarif edilmiştir. Tedavide, trombotik trombositopenik purpura ve trombotik mikroanjiyopati için plazma değişimi, yaygın damar içi pıhtılaşma için ise antikoagülan tedaviler (örneğin aktive protein C) etkindir. Son yıllarda trombositopeninin yoğun bakım ünitelerinde olumsuz sonuçlar için belirleyici bir faktör, ayrıca çoklu organ yetmezliği ve ölüm gelişiminde bir risk faktörü gösteren pekçok çalışma vardır. Çocuk Yoğun Bakım Ünitemize şok tablosunda gelen trombositopeni ve çoklu organ yetmezliği gelişen, tekrarlayan plazmaferez ve hemodiafiltrasyon tedavileri sonrası düzelen hastamız sunulmuştur.

INDEX

A YÜKSEL 77
Abdülhamit TÜTEN 74, 78, 120, 121
Adem KARBUZ 27, 80, 85, 105
Adnan UYSALEL 30
Agop ÇITAK 28, 74, 78, 120, 121
Agop Çıtak 4
AH GEDİK 25, 66, 75, 76, 77
Ahmet ÇELİK 17
Ahmet Derya AYSEV 105
Ahmet GÜZEL 28
Ahmet Haki TÜRKDEMİR 10
Alev YILMAZ 120
Ali ERTUĞ ARSLANKÖYLÜ 26, 28
Ali KARAKUŞ 36, 42
Ali Kemal GÖRÜK 118
Ali YIKILMAZ 64
Alper ÖZEL 130
Andreas HEYDWEILLER 23
Andreas MUELLER 89
Andreas MÜLLER 23
Arbil AÇIKALIN 31, 90
Arzu OKUR 115
Asiye METECAN 18
Aslı KAVAZ 30
Aslı YALÇINKAYA 86
Asuman KARHAN 132
Atila TANYELİ 90
Atilla ERSEN 61, 63
Axel R. FRANZ 23
Aydan İKİNCİOĞULLARI 29
Aydan KANSU 85
Aydın DALGIÇ 116
Ayhan YAMAN 4, 27, 81, 85, 105, 137, 139
Aylin KILINÇ UĞURLU 98
Ayşe AKBAY 4
Ayşe Arslaner ÇELİK 71
Ayşe Berna ANIL 11, 26, 28, 69, 97, 144
Ayşe UÇUR 67
Ayşegül BÜKÜLMEZ 52
Ayşegül İŞLER 67
Ayşen BAŞARAN 102
Ayşenur PAÇ KISAARSLAN 65, 118
Aytaç GÖKTUĞ 53
Ayten GÜLEÇ 115
B TATLI 77
Bahar KELEŞ 134
Bahriye CEVİZALTI CANDAN 17
Barış MALBORA 96
Başak ADAKLI AKSOY 85
Başak AKYILDIZ 64, 65, 118
Başak Nur AKYILDIZ 26
Başak SARIÖZLÜ 127
Bayraktar S 150
Benan BAYRAKCI 26, 28, 87, 88, 123, 124, 126, 128, 129, 131, 132
Bilge ALDEMİR 27, 85, 105
Bilge ALDEMİR KOCABAŞ 85, 105
Bilge TANYERİ 16
Bilgehan YALÇIN 57
Bülent HACIHAMDİOĞLU 22
Bülent KARAPINAR 20, 79, 107, 138, 140
Bülent TAŞEL 49
Burcu Bulum ÖZTÜRK 30
C.Selim İŞBİR 104
Çağlar BÜYÜK 82
Çağlar ÖDEK 4, 27, 29, 80, 81, 85, 105, 137, 139
Cahide YILMAZ 36
Can ACIPAYAM 90
Can Demir KARACAN 68, 70, 71
Caner TURAN 15, 19, 40, 43
Cansu ALTUNTAŞ 99
Cem KARADENİZ 30
Ceren GÜNBEY 57
Çiğdem Ömür ECEVİT 40
Çiğdem ZEYBEK 24
Cihangül BAYHAN 128
Demet DEMİRKOL 24, 25, 28, 66, 75, 76, 77, 149, 151
Demir A.D 150
Deniz BOZDOĞAN 30
Deniz OĞUZ 116
Deniz TEKİN 41, 48, 91
Derya AYSEV 27, 105
Derya DUMAN 101
Derya GÜMÜRDÜLÜ 31, 90
Derya Marçalı ZENGİN 12
Didem İLHAN 18
Didem KIRLI 144
Didem SOYDEMİR 120
Dilber Talia İLERİ 85
Dilek BEYTUT 138, 140
Dilek DUMAN 138, 140
Dilek INCE 133
Dilek SÖNMEZ 142
Dinçer YILDIZDAŞ 4, 26, 28, 31, 32, 89, 90, 94, 95
Durgül ÇELİK 13
Duygu YILDIZ 138, 140
E ARI 75
E.Ulaş SAZ 12, 17
Ebru Melek ÖZÇELİK 143
Edanur KURDOĞLU 104
Ekrem GÜLER 58, 106
Elif TEKBAŞ 131
Elif YILDIZ 49
Elvis KRAJA 45
Emel ISIYEL 108
Emel TORUN 16, 147, 148
Emine GÜÇER 35
Emine Meziyet KÖŞKEROĞLU 82, 142
Emine POLAT 68, 70, 71
Emine Suskan 4, 41, 48, 91
Emre CELİK 62
Engin KÖSE 11, 69, 97
Ercan TUTAR 30
Erdal ADAL 61, 63
Erdal İNCE 4, 22, 27, 30, 80, 81, 85, 105, 137, 139
Erdal PAZAR 22
Erenberk U 150
Ergin ÇİFTÇİ 27, 85, 105
Erhan KARAASLAN 93, 110
Erkan YULA 36
Esra ARSLANTAŞ 70, 98
Esra BEBEK 58
Esra İSİK 111
Esra ŞEVKETOĞLU 32, 109, 114
Evrim GÜRHAN TAHTA 52
Eylem Ulaş SAZ 15, 19, 40, 43
Eylül GÜMÜŞ 136
Ezgi BATU 131
Ezgi Deniz BATU 88
Ezgi ÖZALP 96
F ÇALIŞ 25, 75
Fadime SARIÇAY UŞAR 143
Faruk ALPAY 52
Faruk ÖKTEM 24
Fatih ÇELİKEL 51
Fatih TURNA 122
Fatma HAYVACI CANBEYLİ 113
Fatmagül BAŞARSLAN 36, 42
Fatoş YALÇINKAYA 30
FB ÇAKIR 66
Ferhan KARADEMİR 51, 92
Figen DOĞU 29
Figen SAHİN 133
Fikri DEMİR 30
Filiz ARSLAN 72
Fügen CULLU COKUGRAS 62
Funda KURT 41, 48, 84, 91
Funda ÖZGENÇ 40
G. Burça AYDIN 57
Galip ERDEM 72
Gamze ASKER 121
Ganime AYAR 83, 84
Gedik H. 150
Gerçeker GÜLÇİN 140
Gökhan AYDEMİR 51
Gökhan KALKAN 28, 83, 84, 108, 113, 115, 116, 133
Göksel VATANSEVER 29
Gonca MUSLU 140
Gönül ÖÇAL 22
Gülçin GERÇEKER 138
Gülperi AKSOY 67
Gülşah OYMAN 18
Gülser Esen BESLİ 49
Gülsüm ALKAN 103, 125
Güntülü ŞIK 74, 78, 120, 121
H HANIMOĞLU 25, 75
H. Gedik 149, 151
Hacer Neslihan BİLDİK 88, 126, 132
Hakan GEDİK 24

Hakan TEKGÜÇ 21, 86, 127
Halil DÖNMEZ 64
Halil İbrahim YAKUT 83, 84
Halil ÖZDEMİR 27, 80, 105
Halise AKÇA 68, 70, 71
Haluk GÜRİZ 27, 105
Hande KIZILOCAK 109, 114
Hasan AĞIN 28, 60, 100
Hasan DURSUN 114
Hasan ESEN 119
Hasan ÖNAL 61, 63
Hasan Serdar KIHTIR 32, 109, 114
Hasan TEZEL 108
Hayri Levent YILMAZ 4, 94, 95
Horoz OO 146
Hulya ÇETİN 12
Hülya ŞEKER 119
Hüsem HATİPOĞLU 9, 37, 38, 39, 44, 46, 47
Hüseyin ALDEMİR 37, 38, 44, 46, 47
Hüseyin ÇAKSEN 103, 125
Hüseyin KILINÇASLAN 45
İbrahim BAYRAM 31, 90
İbrahim ÖNCEL 126, 129
İbrahim YILMAZ 64, 65, 118
İlker Tolga Özgen 148
İlknur ÇELİK 64
İlter ARİFOGLU 101
İlyas ÇAKIR 59
İnci ARIKAN 35
Jochen REİNSBERG 89
Kadir SÖYLEMEZ 106
Kenan DAĞLIOĞLU 31, 90
Keramettin KURT 9, 37, 38, 39, 44, 46, 47
Kıvanç ÇELİKALKAN 11, 69
Kıvılcım ERDOĞAN 31
Kör D 146
Koray AK 104
Leman AKCAN 87, 124, 129
Leyla ÖVER 13
Leyla TELHAN 130
Lisa PAULİ 89
M. Aycan KAYA 36
M. Hakan SÖZEN 116
M.Ayşin TAŞAR 59
M.Yusuf SARI 94
Mahmoud SALİM 104
Mahmut TOKUR 106
Mehmet Akif GÜLEÇ 10
Mehmet Bedir AKYOL 109
Mehmet CANPOLAT 64, 65
Mehmet DAVUTOĞLU 58, 106
Mehmet HELVACI 11, 69
Mehmet KÜÇÜKKOÇ 147
Melek GÜNEŞ 4, 137, 139
Melekoğlu A, 146
Melih AKIN 130
Melikoğlu A 150
Meltem Kürtüncü TANIR 14, 135, 141, 145
Meral ÜLGER 108
Merih BERBEROĞLU 22
Mesiha EKİM 30
Mesut GARİPARDIÇ 58
Metin KARABÖCÜOĞLU 4, 24, 25, 45, 66, 75, 76, 77, 149, 151
Metin SUNGUR 117
Mine ÇALIŞKAN 78
Mücella ARI 144
Müferet ERGÜVEN 49
Müge UZUN 14, 135, 141, 145
Muhammet BULUT 74
Muhterem DUYU 20, 79, 107
Murat ANIL 11, 18, 69, 97
Murat AYDIN 51
Murat DUMAN 4, 13, 28
Murat TANYILDIZ 30
Murat TUTANÇ 42
Muslu GONCA 138
Mustafa Haki SUCAKLI 58
Mustafa KUL 51
Muzaffer AKKAYA 10
Nafiye URGANCI 130
Nazife BAYRAMOĞLU 144
Nazik AŞILIOĞLU 26, 117, 122
Nazik AŞILIOĞLU YENER 117, 122
Nejat AKSU 11, 69, 97
Neşe YALÇIN 59
Neslihan GÜRCAN KAYA 54, 68
Neslihan IŞIK 18
Neslihan ÖNALAN 115
Nesrin ARSLAN 144
Nevin HATİPOĞLU 9, 37, 38, 39, 44, 46, 47
Nevin TAŞYAPAR 4, 137, 139
Nicole MÜLLER 23
Nigar MUZAFFAROVA 104
Nihal ALTINTAŞ-KOLBAŞ 104
Nihal ÖZDAMAR 73
Nihal TOPAL 24
Nihat TUNA 4
Nilden TUYGUN 68, 70, 71
Nilgün ERKEK 4, 26, 28, 53, 54, 96, 98, 99, 101, 111
Nilüfer YALINDAĞ ÖZTÜRK 104, 134
Nimet TORUN 21, 102
Nurettin Onur KUTLU 28, 103, 119, 125
Nurettin ÜNAL 60, 100
Nurgül KIRBAŞ 144
Nurhan ARUÇİ 148
Nuri ENGEREK 9, 37, 38, 39, 44, 46, 47
Nuriye TURGUT 73
Nursen ÇAKAN 110
Nurseren İŞLER 73
Nursoy M 150
Ö AKÇA 66
Oğuz DURSUN 21, 86, 102, 127, 136
Ömer Faruk BESER 62
Önder YAVAŞCAN 11, 69, 97
Onenli-Mungan N 146
Osman Nejat SARIOSMANOĞLU 60
Oya KÖKER 130
Özden Özgür HOROZ 26, 32, 94
Özge AKÇA 147
Özge TOPTAŞ 96
Özkan ALATAŞ 55, 56
Özkan KAYA 54
Özlem ERDOĞAN 16
Özlem HERGÜNER 94
Özlem MUSLUK 112
Özlem TEKŞAM 57, 128, 131, 132
Pelin ÇELİK 41
Perihan GÜNAŞAN 136
Petek BAYINDIR 17
Peter BARTMANN 23, 89
Pınar GENÇPINAR 13
Pınar KUYUM 97
Pınar YAZICI 20, 79, 107
Rana IŞGÜDER 60, 100
Rengin ŞİRANECİ 9, 37, 38, 44, 46, 47
Resmiye AYDIN 67
Resul YILMAZ 93, 110
Reyhan ÇETİN 12
S. BAYRAKTAR 25, 66, 75, 76, 77, 149, 151
S. ÇAKIR 25
Sabiha SAHİN 50, 55, 112
Sabiha ŞAHİN 56
Safiye KAYA 72
Sait POLAT 31
Sami HATİPOĞLU 38, 39, 109, 114
Şanlıay ŞAHİN 83, 84
Sare Güntülü ŞIK 120
Sarı MY 146
Savaş ERARSLAN 10
Seda KÖSE 69
Seher KOYUN 78
Selami SÜLEYMANOĞLU 51
Selçuk UZUNER 45
Selime ÖZEN 40
Selman KESİCİ 26, 87, 88, 123, 124, 126, 128, 129, 131, 132
Sema SALTIK 49
Sema YILMAZ 31, 90
Semra ATALAY 4, 30
Semra İÇÖZ 35
Şenay ŞAŞIHÜSEYİNOĞLU 99
Şenay Savaş ERDEVE 22
Seraceddin ÇOM 10
Serdar BOZLAK 78
Serdar ERKAL 9, 37, 38, 39, 44, 46, 47
Serdar TÜRKMEN 9, 37, 38, 39, 44, 46, 47
Şeref OLĞAR 106
Serkan TÜRKUÇAR 64
Sevinç EMRE 120

Sevinç TÜRKDEMİR 10
Sibel KITLAR 136
Sibel ÖZÜMÜT 49
Simge KAYA 80
Sinan ARSAN 104
Sinan OĞUZ 41, 48, 91
Sinan SARI 116
Sinem AKBAY 11, 97
Sinem CAN OKSAY 109, 114
Sıdıka Aydın 4
Soner DEMİREL 117
Soyhan BAGCİ 23, 89
Suat ÖZDEK 92
Şükrü PAKSU 26, 28, 117, 122
Süleyman BAYRAKTAR 16, 24, 32, 147
Sultan KAVUNCUOĞLU 44
T DÖNMEZ 25
Talia İLERİ 81, 85
Tamer GÜNEŞ 118
Tanıl KENDİRLİ 3, 4, 22, 26, 27, 28, 29, 30, 80, 81, 85, 105, 137, 139
Tanju ÇELİK 36, 42
Tolga ALTUĞ ŞEN 52
Tolga KÖROĞLU 4, 26, 28
Tonay İNCEBOZ 13
Tuba ALTIN 49
Tufan KUTLU 62
Tuğba ERAT CANCAN 98
Tuğce UZUNHAN 78
Tülay ERKAN 62
Tülin ÇATAKLI 35
Ufuk ERENBERK 16, 147, 148, 149, 151
Ufuk YÜKSELMİŞ 94, 95
Utku KARAARSLAN 60, 100
Utku YÜKSEL 116
Uzuner S 150
Vedat BAKAN 106
Vefik ARICA 42
Veyis TAŞIN 42
Yalçın GÖKSÜGÜR 58
Yaşar CESUR 24
Yıldız DALLAR BİLGE 35, 59
Yıldız YILDIRMAK 130
Yıldızdaş D 146
Yılmaz AKBAŞ 99
Yükselmiş U 146
Yurdun KUYUCU 31
Yusuf SARI 94, 95
Zafer DÖKÜMCÜ 17
Zahide YALAKİ 59
Zarife KULOĞLU 81, 85
Zerrin ÖNAL 61, 63
Zeynep Birsin ÖZÇAKAR 30
Zeynep EYİLETEN 30
Zeynep KARZAOĞLU 20
Zeynep ŞIKLAR 22
Zeynep TUNÇ 18
Zümrüt BAŞBAKKAL 138, 140